

Digitized by Google

Original from
UNIVERSITY OF MINNESOTA

Generated on 2019-10-24 17:44 GMT / http://hdl.handle.net/2027/umn.31951002684121b
Public Domain in the United States, Google-digitized / http://www.hathitrust.org/access_use#pd-us-google

THE LIBRARY

BIOMEDICAL LIBRARY

Digitized by Google

Original from
UNIVERSITY OF MINNESOTA

Generated on 2019-10-24 17:44 GMT / http://hdl.handle.net/2027/umn.31951002684121b
Public Domain in the United States, Google-digitized / http://www.hathitrust.org/access_use#pd-us-google



Digitized by Google
Original from UNIVERSITY OF MINNESOTA
Generated on 2019-10-24 17:44 GMT / http://hdl.handle.net/2027/umn.31951002684121b
Public Domain in the United States, Google-digitized / http://www.hathitrust.org/access_use#pd-us-google

Generated on 2019-10-24 17:44 GMT / http://hdl.handle.net/2027/umn.31951002684121b
Public Domain in the United States, Google-digitized / http://www.hathitrust.org/access_use#pd-us-google

Digitized by Google

Original from
UNIVERSITY OF MINNESOTA

Monatsschrift
für
Ohrenheilkunde
und
Laryngo-Rhinologie

Organ der Österreichischen otologischen Gesellschaft
und der Wiener laryngo-rhinologischen Gesellschaft

Mitbegründet von

CHIARI, GRUBER, JURASZ, RUDINGER, VOLTOLINI, WEBER-LIEL
L. v. SCHRÖTTER, V. URBANTSCHITSCH, E. ZUCKERKANDL

Unter Mitwirkung von

Prof. Dr. F. ALT (Wien), Prof. Dr. R. BÁRÁNY (Upsala), Dr. S. BELINOFF (Sofia), Priv.-Doz. Dr. O. BECK (Wien), Prof. Dr. A. BING (Wien), Priv.-Doz. Dr. G. BONDY (Wien), Prof. Dr. G. BRÜHL (Berlin), Prof. Dr. H. BURGER (Amsterdam), Prof. D. DEMETRIADES (Athen), Prof. Dr. J. FEIN (Wien), Prof. Dr. H. FREY (Wien), Priv.-Doz. Dr. E. FRÖSCHELS (Wien), Dr. V. FRÜHWALD (Wien), Priv.-Doz. Dr. S. GATSCHER (Wien), Prof. Dr. E. GLAS (Wien), Prof. Dr. B. GOMPERZ (Wien), Prof. Dr. M GROSSMANN (Wien), Prof. Dr. V. HAMMERSCHLAG (Wien), Dr. HEINZE (Leipzig), Prof. Dr. HEYMANN (Berlin), Priv.-Doz. Dr. G. HOFER (Wien), Prof. Dr. R. HOFFMANN (Dresden), Prof. Dr. HOPMANN (Köln), Prof. Dr. O. KAHLER (Freiburg i. Br.), Priv.-Doz. Dr. J. KATZENSTEIN (Berlin), Dr. KELLER (Köln), Hofrat Dr. KIRCHNER (Würzburg), Priv.-Doz. Dr. K. KOFLER (Wien), OStA. Dr. S. LAWNER (Wien), Prof. Dr. LICHTENBERG (Budapest), Dr. L. MAHLER (Kopenhagen), Prof. Dr. H. NEUMAYER (München), Dr. Max RAUCH (Wien), Prof. Dr. L. RÉTHI (Wien), Dr. Ed. RIMINI (Triest), Dr. F. RODE (Triest), Priv.-Doz. Dr. E. RUTTIN (Wien), Prof. Dr. J. SAFRANEK (Budapest), Dr. F. SCHLEMMER (Wien), Prof. Dr. A. SCHÖNEMANN (Bern), Reg.-Rat Dr. H. SCHRÖTTER (Wien), Dr. M. SEEMANN (Prag), Dr. Á. SIKKEL (Haag), Dr. SPIRA (Krakau), Priv.-Doz. Dr. H. STERN (Wien), Dr. M. SUGAR (Budapest), Prof. Dr. A. THOST (Hamburg), Dr. WEIL (Stuttgart), Dr. M. WEIL (Wien), Dr. E. WODAK (Prag)

herausgegeben von

H. NEUMANN
Wien

M. HAJEK
Wien

G. ALEXANDER
Wien

Redakteure:

für Ohrenheilkunde:
Ernst Urbantschitsch
Wien

für Laryngo-Rhinologie
Hermann Marschik
Wien

56. Jahrgang

URBAN & SCHWARZENBERG
BERLIN N
FRIEDRICHSTRASSE 105 b
WIEN I
MAHLERSTRASSE 4
1922

Digitized by Google
Original from UNIVERSITY OF MINNESOTA
Generated on 2019-10-24 17:45 GMT / http://hdl.handle.net/2027/umn.31951002684121b
Public Domain in the United States, Google-digitized / http://www.hathitrust.org/access_use#pd-us-google

Alle Rechte, gleichfalls das Recht der Übersetzung in die russische Sprache, vorbehalten.

Generated on 2019-10-24 17:45 GMT / http://hdl.handle.net/2027/umn.31951002684121b
Public Domain in the United States, Google-digitized / http://www.hathitrust.org/access_use#pd-us-google

Digitized by Google

Original from
UNIVERSITY OF MINNESOTA

Hauptregister für den 56. Jahrgang.

Original-Artikel.

(Die Ziffern bedeuten die Seitenzahl, die Originalarbeiten sind durch fetten Druck angezeigt.)

Alexander Gustav: Gehörorgan und Gehirn eines Falles von Taubstummheit und Hyperplasie des Kleinhirnes **331**.

— Über die Endigung des Cortischen Organes am Vorhofblindsack nebst Bemerkungen über Bau und Funktion des perilymphatischen Gewebes **667**.

Beck Oskar: Über die Behandlung breiter Synechien der Nase **807**.

Beck O. und Schlander Emil: Über eitrige Meningitis und Labyrinthoperation **892**.

Belinoff S.: Über die Form und Dimensionen des Ventriculus Morgagni **411**.

— Über die Form und Dimensionen des Ventriculus Morgagni **549**.

Bernfeld Karl: Exzessive Größe der Bulla ethmoidalis, latentes Empyem des Siebbeinlabyrinthes **937**.

Blumenthal A.: Über Bedeutung und Technik der Freilegung des inneren Gehörganges bei labyrinthogener Meningitis **595**.

Borries G. V. Th.: Partielle Affektion der kalorischen Nystagmusreaktion **30**.

Brock W.: Drei neue Fälle von persistierender Arteria stapedia beim Menschen **683**.

Brunner Hans: Über einen Fall von Pagetscher Krankheit **810**.

Brüggemann: Zur Frage des harten (echten) Nasenpapilloms (Papilloma durum nasi). Berichtigung zu der Arbeit von Kofler **100**.

Bumba J.: Submuköse Gaumenspalten **226**.

Cemach A: Eine neue Lampe für die Glühlichtbehandlung akuter Entzündungen **535**.

Dahmann Heinz: Durariß bei Warzenfortsatzoperationen. Beitrag zur Verhütung meningealer Komplikationen **378**.

Dahns Fritz: Das Hören **23**.

Démétriades Th. D. und Ph. Mayer: Zur kalorischen Labyrinthprüfung mit Minimalreizen **430, 654**.

Deutsch Leo: Über Lidödem bei Erkrankungen des Ohres **686**.

Erdely Eugen: Einige Fälle von orbitalen Komplikationen nach Nebenhöhlenentzündungen **85**.

— Fremdkörper im Larynxeingang **543**.

— Zwei interessante Fälle von in der Speiseröhre steckengebliebenen Fremdkörpern **545**.

— Über die Frühbehandlung der Ösophagusstriktur nach Laugenverätzung **587**.

Fischer Rudolf: Über den labyrinthogenen Konvergenzkrampf der Augen **32**.

Fremel Franz: Über Meningitis nach Keilbeinhöhlen- und Mittelohrentzündung **230**.

— Zur Liquordiagnostik bei otogenen endokraniellen Komplikationen **279**.

Frey Hugo: Hofrat Prof. Dr. Heinrich Obersteiner † **938**.

Fröschels Emil: Untersuchungen an Deutschösterreichern über die Stimmhaftigkeit der Media **46**.

— Berichtigung des Inhaltes eines Flugblattes **550**.

Halász Heinrich: Entfernung der adenoiden Vegetationen in Lokalanästhesie **94**.

Heschl Friedrich: Das Verhältnis zwischen Luft- und Knochenleitung bei Erkrankungen des schallempfindenden Apparates **917**.

Hofmann Lothar und Schlander Emil: Ein Fall von postoperativer Spätmeningitis. Ein Beitrag zur Pathologie der Mukosuslabyrinthitis **906**.

1455717

Digitized by Google

Original from UNIVERSITY OF MINNESOTA

Generated on 2019-10-24 17:44 GMT / http://hdl.handle.net/2027/umn.31951002684121b
Public Domain in the United States, Google-digitized / http://www.hathitrust.org/access_use#pd-us-google

Hutter Fritz: Bericht über meine fachärztliche Tätigkeit in Sibirien **101**.
— Bemerkungen zu Hanszels Artikel: „Ostitis fibrosa Recklinghausen einer Oberkieferhöhle und zur Hyperostosis maxillarum" **731**.
Junger Imre: Methodik und klinische Bedeutung der galvanischen Prüfung des Labyrinthes **451**.
Kohn Julius: Ein Fall von schwerer Blutung aus dem Ohre **647**.
Leidler R. und Löwy Paul: Der Schwindel bei Neurosen **1**.
Liebermann, v., Theodor: Empfindliche Methode zur Prüfung des Vorbeizeigens bei Labyrinthstörungen usw. **653**.
Löwy Paul und Leidler R.: Der Schwindel bei Neurosen **1**.
Marschik Hermann: Beiträge zur Chirurgie der oberen Luftwege **722**.
— Neue Kanülen **802**.
Mauthner O.: Zur Diagnose der Lues des inneren Ohres **104**.
Mayer Otto: Metastatisches Karzinom des Gehörorganes **541**.
Mayer Ph. und Démétriades: Zur kalorischen Labyrinthprüfung mit Minimalreizen **430, 654**.
Perez Fernando: Studien über vergleichende Anatomie im Verhältnis zur Otologie **243**.
Pilpel Rahel: Persistenz des Canalis craniopharyngeus mit Rachendachhypophyse und Kephalozele **793**.
Pogány Edmund: Einige anatomische Abnormitäten des Felsenbeines vom Gesichtspunkt der Otochirurgie **35**.
— Heilung eines Falles von otogener Septikopyämie bei einem bejahrten Mann **637**.
Popoff N. F.: Zur Methode des Präparierens des häutigen Ohrlabyrinthes beim Menschen und bei anderen Säugetieren **43**.
Rauch Maximilian: Über die Lokalisation von Tönen und ihre Beeinflussung durch Reizung des Vestibularis **176**.
— Die Lokalisation einseitig Tauber **183**.
— Beiträge zur Pathologie des Kochlearis und Vestibularis in ihren Beziehungen zueinander **292**.
Réthi Aurel: Zur Methode der Gluckschen Totalexstirpation des Kehlkopfes. Bemerkungen zu dem Artikel des Prof. Boenninghaus **96**.
Réthi Aurel: Die operative Lösung der bei der beiderseitigen Postikuslähmung bestehenden Medianlagen **200**.
Schlander Emil und Beck Oskar: Über eitrige Meningitis und Labyrinthoperation **892**.
Schlander Emil und Hofmann Lothar: Ein Fall von postoperativer Spätmeningitis. Ein Beitrag zur Pathologie der Mukosuslabyrinthitis. **906**.
Schnierer Josef: Klinische Untersuchungen über die Verwendbarkeit von Hörapparaten **701**.
Schönemann A.: Neue Gesichtspunkte für die Behandlung der Otorrhöe und der Mittelohrschwerhörigkeit **491**.
Šercer Ante: Über das Vorkommen des Skleroms in Jugoslavien **922**.
Spira Josef: Über das Verhalten des gesunden Vestibularapparates bei einseitig Labyrinthlosen nebst einigen Bemerkungen über die quantitative Prüfung der vestibulären Erregbarkeit **611**.
Stein Leopold: Zur Kasuistik des kindlichen Stammelns **298**.
Stern Hugo: Herrmann Gutzmann † **887**.
Sternberg Wilhelm (Berlin): Elementar-Analyse der Tonsprache **151, 514**.
— Elementar-Analyse der Wortsprache und der Tonsprache **623**.
Strandberg O.: Bemerkungen zur tuberkulösen Mittelohrentzündung und zu ihren Komplikationen mit besonderer Berücksichtigung der Behandlung mit Finsenbädern **187**.
Suchanek Erwin: Cehasol in der Laryngo-Rhinologie **592**.
Sugár Martin: Bemerkungen zu dem Artikel: „Barany und die Wiener Universität" **712**.
Vogl Alfred: Zur Kasuistik der isolierten Störungen der Zeigereaktion **639**.
Wessely Emil: Ein Bronchialfremdkörper **239**.
Windschügl B.: Ment-Halen, ein handliches Präparat für Inhalationszwecke **51**.
Wodak Ernst: Neue Beiträge zur Funktionsprüfung des Labyrinthes **826**.

Digitized by Google
Original from UNIVERSITY OF MINNESOTA
Generated on 2019-10-24 17:44 GMT / http://hdl.handle.net/2027/umn.31951002684121b
Public Domain in the United States, Google-digitized / http://www.hathitrust.org/access_use#pd-us-google

Wolkowitsch Nicolai: Zur Statistik und dem Vorkommen des Skleroms (Rhinoskleroms) in Rußland um das Jahr 1910 **421**.

Zalewski Theophil: Ein Beitrag zur Lehre von den Kriegsverletzungen des Gehörorganes **526**.
— Die Erkrankungen des Gehörorganes bei Thyphus exanthematicus **649**.

Sachregister.

A.

Abducensparese bei tuberkulöser Mastoiditis 204.
Abnormitäten des Felsenbeines **35**.
Abszeß unter der unteren Gehörgangswand 395.
Acta-laryngologica, — 791.
Adenoide Vegetationen, Lokalanästhesie, **94**, **329**.
Adenotomie, Exitus bei Status thymolymphaticus 403.
Ätiologie, zur Labyrinthitis 481.
Äußerer Defekt der Nase, Demonstration des Schluckaktes 883.
Afenil, lokal appliziert 879.
Affections de l'Oreille 585.
Akustischer Nachton 566.
Akute Entzündungen, Glühlichtbehandlung **535**.
Albino, Inversion des experimentellen Nystagmus 320.
Alkoholinjektion bei Rhinitis vasomotoria 311.
Anatomie, vergleichende Studien — **243**, 323.
Angina ulceromembranacea 221, neurotica 317.
Anginose 783.
Angiom des Gehörganges 210, des Taschenbandes 210.
Angiosarkom 80.
Antrum, Polyposis 306.
Aphtosa, Stomatitis 748.
Argochrom-Injektion 317.
Arteria stapedia, persistierende — **683**.
Atmungspathologie 406.
Atresie, traumatische — des Gehörganges 943.

B

Bakteriämie 393, 485.
Bárány und die Wiener Universität **712**.
Basalzellenkarzinom der Orbita und des Siebbeines 872.
Behandlung breiter Synechien der Nase **807**.
Blutsuffusion nach Kieferhöhlenoperation 662, 883.
Blutung aus dem Ohre **647**.
Branchiogenes Karzinom der rechten Halsseite 958.
Bronchialfremdkörper **239**.
Bronchuskarzinom, metastatisches 966.
Bulbäraffektion mit Rekurrenslähmung 222.
Bulla ethmoidalis, exzessive Größe **937**.

C

Carcinom, laryngis, Radiumbehandlung 315, — des Recessus piriformis 399, 964, — und Resection der Carotis communis 401, — Resektion des Pharynx-Larynx 473, metastatisches — im Gehörorgan 541, — der Stimmlippe 569, 571, — des Larynx-Ösophagus 581, Totalexstirpation 751, partielle 753, Präparat 756, — laryngis, Heilung nach endolaryngealer Übertragung 868, — der Epiglottis 870, — laryngis, erfolglose Radiumbehandlung 871, — des rechten Bronchus 880, — der Tonsillengegend 882, branchiogenes — der rechten Halsseite 958, — des Mundbodens 963, metastatisches — Bronchuskarzinom 966.
Cavernosus-Thrombose 556.
Cehasol in der Laryngo-Rhinologie **592**.
Chirurgie der oberen Luftwege 407, 722, 787.
Choanalpolyp 58, Erstickungsanfälle 579.
Cholesteatom, Gehörgang 209.
Chondroendotheliom des weichen Gaumens 861.
Chondrom, Kehlkopf 578, — des vorderen Ringknorpelbogens 868.
Chondrom, Kehlkopf 578.
Chronischer Adhäsivprozeß, Fistelsymptom 206.
Chronische Kieferhöhleneiterung 957.
Cochlearis, Beiträge zur Pathologie — **292**.
Cornu cutaneum auriculae 320.
Cortisches Organ, über die Endigung — **667**.

D

Dekanülement, T-Kanüle 317.
Deviation conjugée 214.
Diagonaler Nystagmus 655.

Digitized by Google
Original from UNIVERSITY OF MINNESOTA
Generated on 2019-10-24 17:44 GMT / http://hdl.handle.net/2027/umn.31951002684121b
Public Domain in the United States, Google-digitized / http://www.hathitrust.org/access_use#pd-us-google

Diagnostische Irrtümer in der Ohrenheilkunde 665.
Diagnose und Therapie der Ohrenkrankheiten 784, —, Hilfsbuch 786.
Diphtheriestenose, zwei Fälle 964.
Doppelpfeifen, akustischer Nachton 566.
Drehschirm, zur Prüfung des experim. opt. Nystagmus 318.
Drosselung, vorbereitende — bei Karotisligatur 313.
Durariß bei Warzenfortsatzoperationen 378.

E

Einseitig taube Lokalisation 183, — labyrinthloses Verhalten — 611, isolierte Vestibularisausschaltung — 655, — symptomlose Ausschaltung 658.
Elementaranalyse, Tonsprache 151, 514.
Empyem, latentes — des Siebbeinlabyrinthes 937.
Endolaryngeale Operation bei Ca. recessus piriformis 399, — Abtragung eines Ca. laryngis 868, — Radiumbehandlung bei Ca. laryngis 871.
Energetik, Studium — 307.
Epiglottis, Störung der Nahrungsaufnahme — 745, — Ca., Zungen —, Kehlkopfresektion 870, — diffuse Tuberkulose 882.
Erinnerungen, Körner 81.
Erythema multiforme, Tonsillarerkrankung 568.
Exfoliation der Schnecke 67.
Exfoliierendes Karzinom des Mundbodens 963.
Exostose, Operation 395.
Extraduralabszeß, — und Intraduralabszeß 60, Sepsis 77, — mit Nystagmus 206, — bei beiderseitiger Otitis 214, — der hinteren Schädelgrube, Meningitis 943.
Extralaryngeale Radiumbehandlung bei Ca. laryngis 871.

F

Fachärztliche Tätigkeit in Sibirien 101.
Fazialis, — Parese 137, rheumatische mit — 658, — Zur Topographie 939, — Parese vor Beginn der Sekretion bei akuter Otitis 941.
Fehlschlucken bei Rekurrenslähmung 310.
Felsenbein, anatomische Abnormitäten 35.
Fibrom, Naso-Pharynx 145, — durum tonsillae 863.
Fibrosarkom einer Nasenhälfte, Operation 309.
Finsenbäder 187.
Fistelsymptom, Umkehrung 140, eigentümliches — 206, atypisches — 550.
Fistula branchiogenes 319, — congenitalis auriculae 319.
Flugblatt, Berichtigung 550.
Fremdkörper, Bronchial — 239, Larynxeingang 543, Speiseröhre 545, — des Kehlkopfes, Perichondritis 883.
Funktionsprüfung des Labyrinthes, Beiträge 826.

G

Gallertkarzinom, Siebbein 747.
Galvanische Prüfung des Labyrinthes 451.
Galvanokaustik, Heilung einer Parotisfistel 661.
Gaumenspalte, submuköse 225.
Gaumenbucht 306.
Gehörempfindung, mechanische Theorie 405.
Gehörgang, äußerer, Psoriasis 207, doppelseitiges Cholesteatom 209, Angiom 210, — traumatische Atresie 943.
Gehörgang, innerer, Freilegung — 595.
Gehörorgan, — und Gehirn eines Falles von Taubstummheit 331, metastatisches Ca 541, Kriegsverletzungen 526, — Erkrankungen bei Typhus exanthematicus 649.
Gluckscher Trichter, technische Modifikation 882.
Glühlichtbehandlung der akuten Entzündungen 535.
Granulome, tuberkulöse 482.
Gumma des Pharynx 482.

H

Hämangiom 319.
Hämatogene Vermittlung einer Mittelohrtuberkulose 662.
Halbseitige Laryngotrachealresektion bei Struma maligna 864.
Halsfistel, kongenitale, inkomplette 864.
Halsphlegmone nach Peritonsillitis 865.
Hals-Nasen-Ohrenarzt, der praktische — 666.
Handbuch der speziellen Chirurgie des Ohres usw. 407, 787.
Hautschnitt nach Killian bei Totalexstirpation des Larynx 751.
Hemianopsie bei Schläfelappenabszeß 68.
Hemisphärenblutung, subdurale 208.
Herpes zoster oticus 54, laryngis confluens 398, 584.
Heuschnupfen, lokale Applikation von Afenil 879.

Digitized by Google
Original from UNIVERSITY OF MINNESOTA
Generated on 2019-10-24 17:44 GMT / http://hdl.handle.net/2027/umn.31951002684121b
Public Domain in the United States, Google-digitized / http://www.hathitrust.org/access_use#pd-us-google

Hörapparate, klinische Untersuchungen — **701**.
Hören **23**.
Hyperostosis, Behandlung 209, — maxillarum **731**, kongenitale — des Schädels 956.
Hyperplasie der Zungentonsille 955.
Hypertrophie der Seitenstränge 220.
Hypopharynxkarzinom 219.
Hypoplasie des Kleinhirnes **331**.
Hypothyreose, Heilung durch Thyreoideatabletten bei Zungenstruma 961.

I

Idiopathische Perichondritis des Schildknorpels 965.
Inhalation, — Ment-Halen **51**.
Intraduralabszeß bei Schläfelappenabszeß 60, — Sepsis 77.
Intralaryngeale Struma 956.
Inversion des optischen Nystagmus 318, — bei Albino 320.
Isolierte Störungen der Zeigereaktion 387, **639**, — Vestibularisausschaltung 655, 658.

J

Jothion, Hyperostosebehandlung 209.
Jugularisthrombose, Ligatur 385.

K

Kalender, Medizinal 84.
Kalorische Nystagmusreaktion, partielle Affektion — **30**.
Kanülen, neue 219, **802**.
Karotisunterbindung 80.
Kavernom des Recessus piriformis 755.
Kehldeckel, Abtragung mittelst kalter Schlinge 882.
Kehlkopf, — Papillome 317, — partielle Resektion 753, Eingang, technisches Problem 753, — Fremdkörper mit Perichondritis 883.
Kephalozele **793**.
Keilbeinhöhleneiterung und Meningitis — **230**.
Kieferhöhle, Operation, Blutsuffusion **662**, 883, Zweigeteilte — **744**, — Operation, Rezidiv 744, — Eiterung, chronische 957, — Entzündung, über eine klinisch vernachlässigte Form 875, — chronisch-katarrhalische Entzündung 948.
Kieferzyste 306.
Kindliches Stammeln, zur Kasuistik **298**.
Klappohr, nach einer neuen Methode korrigiert 944.
Kleinhirnabszeß mit Labyrinthitis diffusa 58.
Kleinhirnabszeß, scheinbare Heilung 212.
Kleinhirnhypoplasie **331**.
Knochenzystenbildung, horizontaler Bogengang 550.
Knorpelausstoßung, spontane — nach Septumoperation 960.
Kongenital, — inkomplette laterale Halsfistel **864**, — Hyperostose des Schädels 956.
Konsanguine Ehe, Taubstummheit 554.
Konstitutions- und Vererbungslehre **406**.
Konvergenzkrampf, labyrinthogener — der Augen **32**.
Kriegsverletzungen, Gehörorgan **526**.

L

Labyrinth, Konvergenzkrampf der Augen **32**, — Funktionsstörungen 62, — Nystagmus und Extraduralabszeß 206, — Prüfung mit Minimalreizung **430**, galvanische Prüfung **451**, — Meningitis, über ihre Bedeutung **595**, — Störungen und Methode zur Prüfung **653**, — Beiträge zur Funktionsprüfung **826**, — Operation und eitrige Meningitis **892**, — Eiterung 939.
Labyrinthitis, difluse 58, — Exfolitiation der Schnecke 67, eitrige — 136, seröse — 136, — bei Mucosus otitis 212, —Ätiologie 481, hämatogene — 485.
Laryngitis ulcero-membranacea 755.
Laryngostomie, Verschlußplastik — 402.
Laryngotrachealresektion, halbseitige — bei Struma maligna 869.
Laryngotracheostomie bei Diphtheriestenose 964.
Larynx, — Eingang, Fremdkörper **543**, — Röntgenschädigung 865, — Ca., Heilung nach endolaryngealer Abtragung 868, — Stenose infolge Durchbruch von Drüsenmetastasen 871, — Narbendiaphragma 881, — Totalexstirpation mit querer Pharynxösophagusresektion 882, — Papillome, experimentelle Überimpfung 884.
Laryngektomie, Störung der Nahrungsaufnahme 745.
Latenter Nystagmus 78.
Leukämie mit Angina necrotica 317.
Leukoplakie, Zungenkarzinom — 310.
Lichtbehandlung der Mittelohrtuberkulose 78.
Lidödem bei Erkrankungen des Ohres **686**.
Ligatur der Carotis communis 313, — der Vena jugularis 385.
Liquordiagnostik bei otogenen Komplikationen **279**.

Digitized by Google
Original from UNIVERSITY OF MINNESOTA
Generated on 2019-10-24 17:44 GMT / http://hdl.handle.net/2027/umn.31951002684121b
Public Domain in the United States, Google-digitized / http://www.hathitrust.org/access_use#pd-us-google

Lokalanästhesie bei adenoiden Vegetationen **94**, — der Nebenhöhlen 747.
Lokalisation einseitig Tauber **176**, — der Töne **183**.
Lues, Diagnose **104**, — hereditaria 583.
Luftwege, Physiologie 82, Chirurgie 407, 487, 722, 787.
Lumbalpunktion, — Störungen der Labyrinthfunktion 62, — Zur Frage der — 145.
Lymphosarkom der Tonsille 218, 578.

M

Media, Stimmhaftigkeit **46**.
Medizinal-literarische Zentralstelle 791.
Meningeale Komplikationen, Durariß — **378**.
Meningitis, toxische 55, — nach Labyrinthitis 137, Saugreflex 208, — nach beiderseitiger Otitis 214, — nach Keilbeinhöhleneiterung **230**, — ohne klinisch-neurologische Symptome 391, — nach chronischer Mittelohrentzündung 484, tuberkulöse — 557, — nach Mukosis-Otitis 559, eitrige — und Labyrinthoperation **892**, — mit Labyrinthitis und Sinusthrombose 939, — nach Extraduralabszeß der hinteren Schädelgrube 943.
Ment-Halen **51**.
Metastasen, multiple nach Karzinom — 757.
Mittlere Muschel, scheinbare Verdopplung — 580.
Mittelohreiterung mit Keilbeinhöhleneiterung **230**.
Mittelohrschwerhörigkeit, Behandlung **491**.
Mittelohrtuberkulose, Lichtbehandlung 78, akute — 79, hämatogene Vermittlung 662.
Minimalreize, Labyrinthprüfung **430**, **654**.
Mukosus, — Otitis und Labyrinthitis 212, — Meningitis 559, — labyrinthitis, ein Beitrag zur Pathologie **906**.
Multiple Sklerose, isolierte Vestibularisausschaltung 655, 658.
Mumps, Meningitis 55.
Mundboden, exfoliierendes Karzinom 963.
Munderkrankung, zur Diagnose 315.
Mundgeschwüre 308.

N

Nachbehandlung, Schläfelappenabszeß **68**.
Nachblutung nach Tonsillektomie, Karotisligatur 952.
Narbendiaphragma des Larynx 881.
Nasen-Hals-Ohrenarzt, der praktische — 666.
Nasenpapillom **100**.
Nasenpolypen bei chronisch-katarrhalischen Kieferhöhlenentzündungen 948.
Nasentuberkulose, Therapie 785.
Nebenhöhlenentzündungen **85**.
Neuralgiforme Reflexneurose der Nase 749.
Neurofibromatose Recklinghausen 56.
Neurosen **1**.
Novokain-Adrenalinlösung, über ihre Verwendung 571, 759.
Nystagmus, — Reaktion **30**, latenter — 78, rotatorischer — bei Syringobulbie 860.

O

Oberkieferhöhle, Ostitis fibrosa Recklinghausen **731**.
Ösophagus, Plastik 219, maligner Tumor 221, — Striktur, Frühbehandlung **587**. — Gebißplatte, ösophagoskopische Extraktion 873.
Ophthalmie, metastatische 52, — bei Sinusthrombose 60.
Orbitale Komplikationen bei Nebenhöhlenentzündungen **85**.
Ohren-Nasen-Halsarzt, der praktische — 666.
Ohrlabyrinth, häutiges, Präparation **43**.
Orbita, Basalzellenkarzinom 872.
Osteomyelitis, akute Otitis 554.
Ostitis fibrosa **731**.
Otochirurgie, anatomische Abnormitäten **35**.
Otogen, — Komplikationen **279**, Septikopyämie, Heilung — **637**.
Otorrhoe, Behandlung **491**.
Otosklerose 552.

P

Pagetsche Krankheit **810**.
Papillome — des Larynx, experimentelle Überimpfung 884.
Papillomatosis laryngis 402, — am Zungengrund 582.
Paracusis echotica 553.
Paraffininjektion bei Rekurrenslähmung 308.
Parotisfistel 553, 661.
Perichondritis, — des Petiolus epiglottidis 883, zirkumskripte — nach Totalexstirpation 947.
Perilymphatisches Gewebe, über Bau und Funktion **667**.
Peritonsillarabszeß 761, 764.
Peritonsillitis mit Halsphlegmone 865.

Digitized by Google
Original from UNIVERSITY OF MINNESOTA
Generated on 2019-10-24 17:44 GMT / http://hdl.handle.net/2027/umn.31951002684121b
Public Domain in the United States, Google-digitized / http://www.hathitrust.org/access_use#pd-us-google

Peritracheale Striktur nach Totalexstirpation 947.
Persistenz des Canalis cranio-pharyngeus **793**.
Petiolus epiglottidis, Perichondritis 883.
Pharynx, — Carzinom, — Rezidiv 313, — Prothese 473, — Ösophagusresektion, quere 882, — Senkungsabszeß bei chronischer Mittelohreiterung 940.
Physiologie der Luftwege 82.
Piriformis-recessus, Kavernom 755.
Polypen, zur Entstehung 875.
Postangiöse Sepsis 664.
Posticuslähmung, operative Lösung — **200**.
Praktischer Hals-Nasen-Ohrenarzt 666.
Pseudobulbärparalyse 581.
Pseudopapillomatosis 565.
Psoriasis, Gehörgänge 207.
Pulsionsdivertikel 583.
Pyämisch, — Symptome bei Sinusthrombose 383, — Metastase bei Mastoiditis 485.

R

Rachendachhypophyse **793**.
Radium, — Behandlung 315, — Dauerbestrahlung 872, — Träger für einen Bronchus 880.
Rezepttaschenbuch 84, 223.
Recessus piriformis, Karzinom 399.
Recidiv nach Kieferhöhlenoperation 744.
Recklinghausen, Neurofibromatose 56, Ohrbefund — 388.
Rekurrenslähmung, beiderseitig 222, Fehlschlucken 310, — doppelseitig, Tracheotomie 962.
Resektion der Carotis communis 401.
Rhinitis vasomotoria 311, 879.
Rhinolith, Entfernung 755.
Ringknorpelbogen, Chondrom — 868.
Röntgenschädigung des Larynx 865.
Rundzellensarkom der Tonsille 958.
Rhinosklerom **421**, 565.
Ruptur des Trommelfelles nach Gewehrschuß 664.

S

Saugreflex bei otogener Meningitis 208.
Schallempfindender Apparat, Erkrankungen **917**.
Schilddrüsenmetastase 220.
Schildknorpel, idiopathische Perichondritis 965.
Schläfelappenabszeß 60, 142, zur Nachbehandlung — 142.
Schleimhauttuberkulose, Mund — 569.
Schluckakt durch die Nase, Demonstration 883.
Schnecke, Exfoliation 67.
Schwindel **1**, — Reaktion atypisch 76.
Sepsis 77, postangiöse — 664.
Septikopyämie, otogene Heilung **637**.
Septumoperation, spontane Knorpelausstoßung 960.
Siebbein, Gallertkarzinom 747, — Basalzellenkarzinom 872, — Labyrinth, latentes Empyem **937**.
Sinus transversus, wandständiger Thrombus 484.
Sinusthrombose mit metastatischer Ophthalmie 52, 60, Verlauf 80, — mit Cavernosusthrombose 139, — bei tuberkulöser Mastoiditis 204, Exitus in Narkose 208, — bei beiderseitiger Otitis 214, spontane Heilung 383, — mit Lungenabszessen 385, — bei akuter Otitis 554, Temperaturabfall 562, **969**.
Sklerom 401, **421**, 585, 749, **922**, 954.
Sklerose, multiple, isolierte Vestibularisausschaltung 655, 658.
Solluxlampe 485.
Spätmeningitis, postoperative **906**.
Speiseröhre, Fremdkörper **545**.
Stammeln, zur Kasuistik — **298**.
Stapedia, Arteria, persistierende — **683**.
Statisches Labyrinth, Beiträge — 326.
Status thymolymphaticus 403.
Stereobrille 404.
Stimmband, — Lähmung bei Syringobulbie 860, — Tremor mercurialis 878.
Stimmbildung 83.
Stimme, Wiedererlangung — 308.
Stimmhaftigkeit der Media **46**.
Stimmlippe, Karzinom 569, 571, Destruktion 583.
Stimmpflege 83.
Stimmstörungen 84.
Stirnbein, syphilitischer Tophus 308.
Stomatitis 221, 748, — durch Trepol 960.
Striktur des Ösophagus, Frühbehandlung **587**.
Struma, — maligna 869, — intralaryngeale 956.
Submuköse Gaumenspalten **225**.
Synechien der Nase, über die Behandlung **807**.
Syphilitischer Thrombus, Stirnbein 308.
Syringobulbie mit Stimmbandlähmung 860.

T

Tanninbehandlung bei Ca. laryngis 868.
Taschenband, Angiom 210.
Taschenbuch, Rezeptur — 223.
Taubstummheit, Gehörorgan — Gehirn **331**, konsanguine Ehe 554.

Digitized by Google
Original from UNIVERSITY OF MINNESOTA
Generated on 2019-10-24 17:44 GMT / http://hdl.handle.net/2027/umn.31951002684121b
Public Domain in the United States, Google-digitized / http://www.hathitrust.org/access_use#pd-us-google

Therapie, Nasenbeintuberkulose 785, — und Diagnose der Ohrenkrankheiten usw. 784, 786.
Therapeutische Irrtümer, Verhütung 665.
Thyreoideatabletten, Heilung einer Zungenstruma 961.
Thyreoidektomie, halbseitige — bei Ca. laryngis 871.
Tonsille, Lymphosarkom 218, — Erythema multiforme 568, pendula 756, — fibroma durum 863, — Karzinom 882, — Nachblutung, Karotisligatur 952, — Rundzellensarkom 958, — Magen-Darmstörungen 959.
Tonsillarproblem 763, 771.
Tonsprache **151**, **514**, **623**.
Totalexstirpation, Glucksche Methode **96**, **329**, — und Tracheotomie 474, — wegen Carcinoma laryngis 565, 751, — des Larynx 882, — Verengerung des Tracheostomas — 947.
Toxische Meningitis, Mumps 55.
Trachealresektion, Rezidivstenose — 216.
Tracheo, —malazie 216, —skopie, Demonstration 880, —ostoma, 869, 947, 962, —stomie 474, 757.
Tracheotomie 474, 757, 962.
Tränen, —sackoperation, Wahl 219, — Kanalatresie 862.
Transseptale Tränensackoperation, neue Methode 219.
Traumatische Ruptur des Trommelfelles 664.
Tremor mercurialis der Stimmbänder 878.
Trepol, Wismuth-Stomatitis 960.
Trichloressigsäure bei Reflexneurose der Nase 749.
Trypoflavininjektion 385.
Tuberkulose, Mittelohrentzündungen **187**, Mastoiditis 204, Granulom 482, — des Larynx 579, — der Epiglottis 882.
Typhus exanthematicus, Erkrankungen des Gehörorgans **649**.

U

Untersuchungen der Stimmhaftigkeit der Media **46**.

V

Ventriculus Morgagni **411**, **549**, 584.
Vererbungs- und Konstitutionslehre 406.
Vertikaler Nystagmus 655.
Verschlußplastik des Larynx 402.
Vestibularis, Reizung **176**, Beiträge zur Pathologie **292**, Unerregbarkeit bei erhaltenem Gehör 389, Ausschaltung bei Zerebrospinalmeningitis 389, Erregbarkeit, quantitative Prüfung **611**, gesunder, über sein Verhalten **611**, isolierte Ausschaltung — 655, symptomlose Ausschaltung 658.
Vorbeizeigen, Methode zur Prüfung — **653**.
Vorhofblindsack, über die Endigung am Cortischen Organ **667**.

W

Wortsprache **623**.
Wundbehandlung 149.
Wundversorgung 149.

Z

Zahnchirurgie 759.
Zeigereaktion, atypisch 76, 550, isolierte Störungen 387, zur Kasuistik **639**.
Zentraler Nystagmus 206.
Zerebrospinalmeningitis mit Taubheit — 389.
Zoster, Herpes oticus 54.
Zungen, — Karzinom 310, —grund, Papilloma malignum 582, —nervlähmung 860, —grundresektion 870, — Tonsille, enorme Hyperplasie 955, —struma, radikale Exstirpation 961.
Zweigeteilte Kieferhöhle 744.
Zygomaticitis, subjektive Tonempfindung 483.

Autorenregister.

Alexander 331, 667.
Bauer J. 406.
Beck O. 52, 58, 60, 77, 142, 212, 214, 389, 391, 481, 482, 554, 807. 892, 941.
Belinoff 319, 320, 411, 549, 583, 584.
Bernfeld 937.
Blumenfeld 407, 787.
Blumenthal 595.
Bondy 60, 139, 140, 206.
Borries 30.
Braun 569, 960.
Bridgett 939.
Brock 683.
Brunner 78, 318, 810.
Brüggemann 100, 665.
Budde-Feldafing 405.
Bumba 225.
Cemach 78, 79, 485, 535, 662, 957.
Dahmann 378.
Dahns 23.
Démétriades Th. 76, 320, 430, 654.
Deutsch 686.
Dinold 579.

Digitized by Google
Original from UNIVERSITY OF MINNESOTA
Generated on 2019-10-24 17:44 GMT / http://hdl.handle.net/2027/umn.31951002684121b
Public Domain in the United States, Google-digitized / http://www.hathitrust.org/access_use#pd-us-google

Erdely **85**, **543**, **545**, **587**.
Fein 306, 565, 783, **864**.
Feuchtinger 317, 403, 865, 964, 965.
Fischer J. 56.
Fischer R. **32**.
Fremel 80, **230**, **279**, 552, 658, 860.
Frey **938**.
Fröschels **46**, **550**.
Gatscher 207, 208, 483, 553.
Gaza 149.
Genz 952, 954.
Glas 221, 882, 958.
Gomperz 209.
Grossmann B. 401, 871.
Hajek 305, 313, 868, 883, 962.
Halász **94**, 329.
Hammerschlag 209.
Heindl H. 582, 873, 960.
Heschl **917**.
Hirsch 747, 875, 948.
Hofbauer 406.
Hofer G. 219, 220, 402, 473, 583, 882, 944, 963, 964.
Hofer J. 383.
Hofmann **906**, 943.
Hutter **101**, 310, 311, 731, 749.
Junger **451**.
Katz 407, 787.
Kayser R. 784.
Kellner 578, 755.
Kneucker 571, 759.
Kobrak 326.
Kofler 569, 744, 745, 862, 863, 959.
Kohn J. **647**.
Leidler **1**, 62, 145, 658, 944.
Leipen 58.
Liebermann **653**.
Loewy P. **1**, 62, 145.
Marschik 216, 218, 219, 315, 398, 474, 568, 571, 584, **722**, 751, 753, 757, 761, 764, 802, **869**, 870, 871, 947.
Mauthner **104**.
Mayer O. 210, 308, 319, 541, 553.
Mayer Ph. **430**, **654**.
Menzel 399, 580, 581, 755, 756, 861, 878, 879, 961.
Neumann 553, 554, 661, 662, 883.
Panse 666.
Perez **243**, 323.
Pilpel **793**.
Pogány **35**, **637**.
Popoff **43**.
Popper 393, 556, 943.
Rauch **176**, **183**, **292**.
Réthi A. **96**, **200**, 329.
Ruttin 80, 136, 137, 388, 395, 559, 562, 939, 940.
Schlander 212, 484, 664, **892**, **906**.
Schlemmer 763, 771.
Schnierer **701**.
Schönemann **491**.
Schrötter 307, 401, 585, 749.
Šercer **922**.
Spira **611**.
Stein C. 786.
Stein L. 298.
Stern 566, **887**.
Sternberg H. 317.
Sternberg W. **151**, 514, **623**.
Strandberg **187**.
Stupka 785.
Suchanek 310, **592**, 880, 956, 966.
Sugár **712**.
Tenzer 309, 565, 578, 579.
Tschiassny 220, 748.
Ullmann 317, 402, 884.
Urbantschitsch E. 54, 55, 67, 68, 145, 204, 206, 385, 485, 550, 557, 655, 664.
Vogl **387**, **639**.
Weil 475, 868, 881.
Weiß W. 222.
Wessely **239**, 404.
Windschügl **51**.
Wiethe 872, 955.
Wodak **826**.
Wolkowitsch **421**.
Zalevski **469**, **526**.

Vereinsberichte.

Österreichische otologische Gesellschaft:

Sitzung vom 31. Oktober 1921 52
„ „ 28. November 1921 62
„ „ 12. Dezember 1921 135
„ „ 30. Jänner 1922 204
„ „ 27. Februar 1922 318
„ „ 29. März 1922 383
„ „ 26. April 1922 481
„ „ 24. Mai 1922 550
„ „ 28. Juni 1922 655
„ „ 26. Oktober 1922 938

Wiener laryngologische Gesellschaft:

Sitzung vom 5. Oktober 1921 216
„ „ 9. November 1921 305
„ „ 7. Dezember 1921 396
„ „ 11. Jänner 1922 473
„ „ 1. Februar 1922 565

Digitized by Google
Original from UNIVERSITY OF MINNESOTA
Generated on 2019-10-24 17:45 GMT / http://hdl.handle.net/2027/umn.31951002684121b
Public Domain in the United States, Google-digitized / http://www.hathitrust.org/access_use#pd-us-google

Sitzung	vom	1. März 1922	578
,,	,,	5. April 1922	743
,,	,,	3. Mai 1922	758
,,	,,	16. Mai 1922	764
,,	,,	14. Juni 1922	860
,,	,,	5. Juli 1922	872
,,	,,	8. November 1922	947

Druck R. Spies & Co., Wien V, Straußengasse 16.

Digitized by Google
Original from UNIVERSITY OF MINNESOTA
Generated on 2019-10-24 17:45 GMT / http://hdl.handle.net/2027/umn.31951002684121b
Public Domain in the United States, Google-digitized / http://www.hathitrust.org/access_use#pd-us-google

MONATSSCHRIFT FÜR OHRENHEILKUNDE
UND
LARYNGO-RHINOLOGIE

56. Jahrg. 1922. 1. Heft.

Nachdruck verboten.

Originals-Artikel.

Der Schwindel bei Neurosen [1]).

Von Dozent Dr. **R. Leidler** und Dr. **Paul Loewy**, Assistent der Nervenheilanstalt „Maria Theresien-Schlössel".

I. Otologischer Teil.

(Dr. Leidler.)

Wenn man heutzutage von „Schwindel" spricht, so denkt man unwillkürlich zuerst an den Vestibularschwindel, nicht nur deshalb, weil er in den letzten Jahrzehnten vorwiegend im Brennpunkte des Interesses stand, sondern auch deshalb, weil er ätiologisch der häufigste ist Daneben führen aber auch noch andere Arten von Schwindel, wie der neurasthenische, der Herz-, Magen-, Kleinhirn-, Großhirn-, Höhenschwindel usw. usw. ein selbständiges Leben in der Symptomatologie der Medizin, ohne daß man eigentlich recht die Frage näher erwogen hätte, in welchem verwandtschaftlichen Verhältnisse diese verschiedenen Formen zueinander stehen, was sie gemeinsam haben und was sie von einander unterscheidet.

Wenn auch bei einzelnen Klinikern (ich nenne nur Oppenheim, Rosenfeld und Alexander-Braun) das ernstliche Bestreben besteht, wenigstens einzelne dieser Formen zusammenzulegen und ätiologisch einheitlich zu erklären, so herrscht trotzdem im allgemeinen die Ansicht vor, daß dieselben scharf voneinander zu trennen seien. So wurde erst in allerjüngster Zeit wieder dogmatisch erklärt, daß die Drehempfindung für den Labyrinthschwindel charakteristisch ist und daß sie es sei, durch welche er sich hauptsächlich von anderen Arten unterscheidet.

Die Hauptfrage also, die wir durch unsere Untersuchungen zu beantworten getrachtet haben, ist die, ob es wirklich ganz verschiedene Formen des Schwindels gibt oder ob nicht vielleicht alle bekannten Abarten desselben auf eine gemeinsame ätiologische Grundlage zu bringen sind.

[1]) Vortrag, gehalten in der Österreichischen ololog ischen Gesellschaft am 31. Oktober 1921.

Digitized by Google
Original from UNIVERSITY OF MINNESOTA
Generated on 2019-10-24 17:45 GMT / http://hdl.handle.net/2027/umn.31951002684121b
Public Domain in the United States, Google-digitized / http://www.hathitrust.org/access_use#pd-us-google

Wir möchten nun gleich hier — um einem naheliegenden Einwand zu begegnen — betonen, daß es natürlich nicht möglich ist, diese Frage mit Hilfe der Neurosen allein zu beantworten. Es ist klar, daß sich an diese Arbeit zwei weitere werden anschließen müssen, d. i. die Untersuchung des Schwindels einerseits bei reinen Labyrintherkrankungen und andrerseits bei organischen Erkrankungen des Zentralnervensystems mit Schwindel[2]). Dazu käme noch als Ergänzung, insbesondere der komplex-psychologischen Erscheinungen, eine diesbezügliche Untersuchungsreihe an Psychosen. Der Grund, warum wir zuerst die Neurosen bearbeitet haben, liegt darin, daß, wie wir später sehen werden, gerade die mit Schwindel behafteten Neurosen in gewisser Beziehung eine Zwischenstellung zwischen den rein Labyrinthkranken und den organisch Nervenkranken mit Schwindel einnehmen und bei ihnen — wenn auch im allgemeinen in unscharfer Form — Symptome beider Gruppen in großer Mannigfaltigkeit und reicher Kombination zu beobachten sind.

Unser Material[3]) bestand aus 78 Fällen, unter denen sich alle möglichen Neurosen vorfanden, so Neurasthenien, Psychasthenien, Hysterien, Fälle von Migräne, vasomotorische Neurosen (Klimakterium), Zwangsneurosen usw. Allen gemeinsam war das Symptom des Schwindels. Die meisten dieser Fälle wurden im Spitale durch mehrere Monate hindurch beobachtet und wiederholt untersucht. Es ist überflüssig, zu sagen, daß jeder Patient genau neurologisch, intern, eventuell röntgenologisch und genau otologisch untersucht wurde. Immerhin muß konstatiert werden, daß wir mit Rücksicht darauf, daß es sich um Neurotiker handelte, bei der experimentellen Prüfung des Labyrinths (Drehen, kalorische Prüfung) sehr vorsichtig und sparsam verfahren mußten, so daß es nur in den wenigsten Fällen möglich war, alle Untersuchungen an einem Patienten durchzuführen, in keinem Falle aber wir es wagen konnten, diese Prozeduren häufig zu wiederholen. Es sind daher unsere diesbezüglichen Ergebnisse nur in beschränktem Maße verwertbar und geben jedenfalls kein erschöpfendes Bild von dem Verhalten der gereizten Vestibularapparate bei Neurosen.

Bevor wir zur Schilderung der eigentlichen Schwindelsymptome übergehen, müssen wir uns noch ganz kurz mit den bei unseren Patienten erhobenen Gehörbefunden beschäftigen. Bei der Auswahl unseres Materials haben wir uns bestrebt, vor allem Fälle mit normalem Gehörapparat zu erhalten, daneben aber auch darauf Bedacht genommen, Vergleichsobjekte mit verschiedenen leichten und schweren (nicht eitrigen!) Veränderungen desselben zu beobachten. Am interessantesten war eine Gruppe von Patienten, welche bei sonst vollkommen normalem Gehörbefunde subjektive Ohrgeräusche (einseitig, beiderseitig, zeit-

[2]) Diesbezügliche Untersuchungen sind von uns im Vereine mit Dr. Fremel bereits im Gange.

[3]) Dasselbe entstammt der Nervenheilanstalt „Maria Theresien-Schlössel" (Vorstand: Prof. Redlich).

Digitized by Google
Original from UNIVERSITY OF MINNESOTA
Generated on 2019-10-24 17:45 GMT / http://hdl.handle.net/2027/umn.31951002684121b
Public Domain in the United States, Google-digitized / http://www.hathitrust.org/access_use#pd-us-google

weise oder konstant) zeigte. Dieses Ohrensausen (sowie auch das bei einem sehr hohen Prozentsatz der gehörkranken Patienten bestehende) zeigte in seiner Intensität bzw. in seinem Auftreten häufig enge Beziehungen zu den Schwindelattacken.

Betrachten wir das Verhältnis der vestibulären zu den kochlearen Erscheinungen, so ergibt sich, daß der Charakter des Schwindels und seine Intensität vom Bestehen oder Fehlen einer Affektion des Gehörapparates so ziemlich unabhängig war. Wir fanden Fälle mit schwersten objektiven und subjektiven Symptomen des Schwindelkomplexes bei normalem Gehör neben solchen mit leichtem Schwindel bei schweren Veränderungen des Gehörapparates. Was den Charakter der Bewegungswahrnehmungen (subjektiv und objektiv) anbelangt, so können wir sagen, daß wir bei den Neurosen Drehwahrnehmungen im Schwindelkomplex sehr häufig und im allgemeinen unabhängig von dem objektiv nachweisbaren Zustand des Akustikus vorfanden. Immerhin ergibt sich aus unserem Materiale die Möglichkeit, daß dieses Symptom bei Erkrankungen des Kochlearapparates relativ häufiger oder vielleicht nur intensiver auftritt als bei Fällen mit normalem Gehörapparat, wobei aber die Frage, ob diese Erkrankungen auch wirklich das Schwindel auslösende Moment darstellen, vorläufig offen gelassen werden muß.

Wenden wir uns nun dem Hauptteil unserer Untersuchungen, den Symptomen des Schwindelkomplexes selbst zu. Wir teilen dieselben ein in objektive, d. h. solche, welche vom Betrachter und teilweise auch vom Patienten, und subjektive, welche nur vom Patienten wahrgenommen werden können. Außerdem aber unterscheiden wir wesentliche von unwesentlichen Symptomen und rechnen zu den ersteren alle sogenannten statischen Symptome, d. h. solche, welche irgendeine Bewegungswahrnehmung, -vorstellung oder -äußerung zum Inhalte haben. Mit diesen statischen Symptomen wollen wir nun unsere Betrachtung beginnen.

Zu den objektiven statischen Symptomen gehören: Der spontane Nystagmus, der experimentell erzeugte Nystagmus, die spontanen objektiven Störungen des Körpergleichgewichtes, die objektiven Störungen des Körpergleichgewichtes nach experimenteller Reizung des Labyrinths und der Bárány sche Zeigeversuch.

Eines der häufigsten objektiven Symptome des Schwindelkomplexes ist der spontane Nystagmus. Derselbe zeigte in der überwiegenden Mehrzahl der Fälle den sogenannten vestibulären Typus, d. h. er bestand aus zwei deutlich verschiedenen Komponenten: einer langsamen und einer schnellen. Vollständig frei von Nystagmus während der ganzen Zeit der Beobachtung blieben von den 78 Fällen nur 14. Wohl aber zeigten viele Fälle einen Wechsel im Vorhandensein des Nystagmus, d. h. es gab Zeiten ohne und solche mit Nystagmus.

Digitized by Google
Original from UNIVERSITY OF MINNESOTA
Generated on 2019-10-24 17:45 GMT / http://hdl.handle.net/2027/umn.31951002684121b
Public Domain in the United States, Google-digitized / http://www.hathitrust.org/access_use#pd-us-google

Bei 36 Patienten konnte eine Abhängigkeit des Auftretens, bzw. der Qualität oder Intensität des Nystagmus von der Kopflage beobachtet werden. Meist wurde der Nystagmus beim Liegen verstärkt, häufig auch qualitativ verändert, d. h. es trat z. B. zu einem rein horizontalen Nystagmus eine rotatorische Komponente. Die Intensität des Nystagmus war bei unseren Patienten sehr variabel, hielt sich aber stets innerhalb des sogenannten I. Intensitätsgrades. Von einzelnen Einstellungszuckungen der Augen bei extremem Seitenblick, bzw. dem sogenannten Einstellungsnystagmus, bis zu deutlichem grobschlägigen Nystagmus bei nicht vollständigem Seitenblick fanden sich alle Übergänge, und zwar häufig bei demselben Patienten zu verschiedenen Zeiten. Meist schlug der Nystagmus zur rechten Seite stärker als zur linken. Qualitativ zeigte der Nystagmus bei unseren Fällen ziemlich wenig Abwechslung, meist handelte es sich um einen horizontalen Nystagmus, welcher teils rein, teils mit rotatorischem Nystagmus kombiniert auftrat. Rotatorischer Nystagmus allein wurde nur einmal beobachtet. Häufiger kommt es vor, daß nach einer Seite horizontaler, nach der anderen rotatorischer Nystagmus besteht oder daß zeitweise horizontaler (bzw. gemischter), zeitweise horizontaler Nystagmus allein (nach einer Seite oder nach beiden Seiten) bei demselben Patienten zu beobachten ist. Die Größe und Zahl (in der Zeiteinheit) der einzelnen Augenbewegungen war graduell recht wesentlich abgestuft. Neben grobschlägigem Nystagmus mit relativ wenigen Zuckungen sah man kleinschlägigen bis fast oszillatorischen mit äußerst zahlreichen Hin- und Herbewegungen der Augen. Neben dieser typischen vestibulären Form zeigte ein Patient undulierenden Nystagmus und vier Fälle eine eigentümliche Form von dissoziiertem Nystagmus, d. h. einen Nystagmus, welcher auf beiden Augen verschieden auftrat. Über diesen Nystagmus können wir jedoch hier bei dem engen Rahmen dieses Vortrages nicht sprechen und verweisen diesbezüglich auf die Originalarbeit.

Was den experimentell erzeugten Nystagmus anlangt, so ist für den horizontalen, den rotatorischen Drehnystagmus sowie für den Nystagmus nach Kalorisierung (kaltes Wasser) zu sagen, daß die Neurosen im allgemeinen ähnliche Zahlenverhältnisse ergeben wie normale. Wir finden auch hier große Differenzen, Fälle unter und über dem Durchschnitt; doch ist die Zahl der Fälle, die wir als unbedingt von der Norm abweichend bezeichnen mußten, sehr gering und enthält überdies vier Fälle, bei denen dieses pathologische Verhalten teils mit Sicherheit (eine Taubstumme), teils mit großer Wahrscheinlichkeit (drei Schädeltraumen) auf organische Veränderungen im Vestibularisgebiet zurückzuführen sind. Sieben Patienten zeigten pathologische Differenzen zwischen beiden Seiten für den horizontalen Nystagmus, und zwar sechsmal zugunsten der rechten und einmal zugunsten der linken Seite. Dabei bezeichnen wir die Differenz dann als pathologisch, wenn die Werte für eine Seite deutlich mehr als das Doppelte von denen

Digitized by Google
Original from UNIVERSITY OF MINNESOTA
Generated on 2019-10-24 17:45 GMT / http://hdl.handle.net/2027/umn.31951002684121b
Public Domain in the United States, Google-digitized / http://www.hathitrust.org/access_use#pd-us-google

der anderen betragen (z. B. r. : l. = 30″ : 10″, 20 : 7, 0 : 6 usw.). Diese Fälle zeigten fünfmal einen normalen, einmal einen fast normalen Kochlearbefund. Das so häufig für die Neurosen als charakteristisch behauptete Symptom der hochgradigen Übererregbarkeit am Drehstuhl zeigten nur zwei Patienten. Der eine Patient fiel bereits nach einigen Drehungen unter kolossalen Reaktionsbewegungen aus dem Stuhle; die andere Patientin zeigte schon nach sieben langsamen Drehungen beiderseits hohe Werte (r. : l. = 25 : 35). Beide Patienten hatten normalen Gehörbefund.

Bei einer großen Anzahl unserer Patienten traten teils während des Schwindels, teils auch im schwindelfreien Zustande objektive Störungen des Körpergleichgewichtes auf. Leichte Störungen, wie Schwanken, „Ruck mit dem Oberkörper", Neigung des Oberkörpers nach einer Seite usw. finden sich manchmal schon bei intensiven Augenbewegungen (z. B. bei der Prüfung des spontanen Nystagmus). Wichtiger sind die Störungen beim Romberg schen Versuch. Zusammenfassend kann man sagen, daß der Romberg bei der größeren Zahl unserer Fälle (35 von 56 untersuchten Fällen) positiv ausfiel, daß aber aus dem Vorhandensein desselben nicht auf den Grad des Schwindels geschlossen werden kann. Denn gerade einige unserer schwersten Fälle hatten keinen Romberg. Andrerseits zeigte dieser Versuch bei den anderen Patienten im allgemeinen eine gewisse Abhängigkeit von dem Befinden, so zwar, daß er häufig bei allgemeiner Besserung der Symptome verschwand. Auffallend bei den Koordinationsstörungen ist die Tendenz, nach hinten zu schwanken, bzw. zu taumeln oder zu fallen (25mal von 35 Fällen). Die Kopfstellung hatte in der größeren Zahl der Fälle keinen Einfluß auf den Romberg. Bei den positiven Fällen zeigte sich häufig eine Gesetzmäßigkeit im Sinne des Richtungsparallelismus (siehe unten), die differentialdiagnostisch gegenüber organischen Labyrinth-, vielleicht auch Gehirnerkrankungen verwertbar ist.

Interessant waren einige Gangstörungen, die wir zu beobachten Gelegenheit hatten und von denen wir eine (als Beispiel) etwas näher schildern möchten. Es handelte sich um eine Patientin, welche ein leichtes Schädeltrauma (Schläge) ohne wesentliche organische Störungen erlitten hatte und die eine akute traumatische Neurose akquirierte. Diese Patientin zeigte verschiedene Phasen ihrer Gangstörung. Anfangs ging sie (wegen Schmerzen im Kreuze und Zittern und Parästhesien in den unteren Extremitäten) gebückt und verlangsamt. Diese Störung verlor sich bald, so daß Patientin eine Zeitlang wieder normal ging. Bei Verschlechterung des Allgemeinbefindens traten aber wieder Störungen auf. Anfangs bestand nur Fallen nach links bei Gang mit geschlossenen Augen. Später zeigte die Kranke schon beim Gehen mit offenen Augen leichtes Vorneigen des Oberkörpers und Skoliose (Konvexität nach links), starkes Taumeln nach links und rechts, ohne zu fallen, wobei der erste Impuls

Digitized by Google
Original from UNIVERSITY OF MINNESOTA
Generated on 2019-10-24 17:45 GMT / http://hdl.handle.net/2027/umn.31951002684121b
Public Domain in the United States, Google-digitized / http://www.hathitrust.org/access_use#pd-us-google

beim Gehbeginn nach links hinten ging. Die Kranke suchte stets eine Stütze (Wand usw.), ohne jedoch zu fallen. Dieser Zustand blieb 14 Tage stationär, schwand aber nach Bettruhe, Gehübungen, suggestiver Behandlung bei dem ausgesprochenen Willen der Patientin zur Gesundung allmählig vollständig. Wir sehen hier ein typisches Beispiel, wie auf ein relativ geringfügiges Trauma (Patientin hatte rechts nur eine minimale Erkrankung des schallperzipierenden Apparates mit Hörweite von zirka 10 *m* Flüstersprache!) schwere, neurotisch und teilweise psychogen bedingte Gangstörungen folgen, die zwei ganz verschiedene, durch ein normales Interregnum voneinander getrennte Typen zeigen. Dabei ist bei dem zweiten Typus eine deutliche Tendenz nach links nachweisbar. Die Störung ist suggestiv beeinfluß- und heilbar.

Zum Schlusse seien noch einige Fälle erwähnt, bei welchen im Schwindelanfall spontanes Fallen konstatiert wurde. Bei den meisten dieser Fälle aber bildete dieses Fallen (bzw. der Schwindel selbst) eine Komponente von allgemeinen „Anfällen", welche zum Symptomenkomplex der entsprechenden Neurose gehörten.

Objektive Störungen des Körpergleichgewichtes nach experimenteller Reizung der Labyrinthe waren selten. Die Reaktionsbewegungen nach dem Drehen sowie nach der kalorischen Prüfung waren in der überwiegenden Mehrzahl der Fälle typisch. Einzelne Fälle zeigten auffallend starke, neun Patienten ausgesprochen abnorme Reaktionsbewegungen. Darunter befanden sich vier Fälle mit abnormer Fallrichtung (z. B. bei Nachnystagmus nach rechts Fallen nach rechts u. dgl.), ein Symptom, welches uns bei der Besprechung des „Richtungsparallelismus" noch näher beschäftigen wird; vier Fälle wiesen nach Labyrinthreizung abnorme Bewegungen des Kopfes und des Oberkörpers auf, z. B. Zucken des Kopfes nach rechts, langsame Drehungen des Kopfes nach rechts während des horizontalen Drehnachnystagmus nach links usw.

Was endlich den Bárányschen Zeigeversuch anbelangt, so wurde er in 56 Fällen untersucht, und zwar fast immer mehrere Male und zu verschiedenen Zeiten. Wir haben uns im allgemeinen auf die Prüfung im Schultergelenk beschränkt und nur in einzelnen Fällen das Zeigen im Handgelenk und mit den unteren Extremitäten mitgeprüft. Konstant normal war der Zeigeversuch bei 33 Patienten, konstant pathologisch in drei Fällen. Bei 20 Patienten fand sich ein wechselndes Verhalten, und zwar im allgemeinen so, daß gegen Schluß der Behandlung, wenn eine Besserung des Allgemeinbefindens eintrat, der Zeigeversuch normal wurde, während er auf der Höhe der Krankheitserscheinungen pathologische Verhältnisse darbot. Doch war diese Abhängigkeit vom Befinden keineswegs überall streng nachzuweisen, da genügend Fälle einen Wechsel im Verhalten dieses Symptoms ohne erkennbare Ursache zeigten. Eine Gesetzmäßigkeit des Vorbeizeigens, wie sie

Digitized by Google
Original from UNIVERSITY OF MINNESOTA
Generated on 2019-10-24 17:45 GMT / http://hdl.handle.net/2027/umn.31951002684121b
Public Domain in the United States, Google-digitized / http://www.hathitrust.org/access_use#pd-us-google

Bárány für organische Kleinhirnerkrankungen gefordert hat, bestand in unseren Fällen nicht, vielmehr herrschte ein vielfach ganz regelloses Schwanken der Erscheinungen vor. Dagegen kann man sagen, daß auch hier der Richtungsparallelismus eine wichtige Rolle spielte, in dem Sinne, daß bei manchen Patienten eine ganz bestimmte Richtung des Vorbeizeigens vorherrschte (meist nach rechts). Fünfmal wurde beobachtet, daß der Patient mit jeder Extremität nach einer anderen Richtung (z. B. mit beiden Armen nach außen) vorbeizeigte. Die Intensität des Vorbeizeigens war wechselnd. Abweichungen, die weniger als 1 *cm* betrugen, wurden nicht berücksichtigt. In einem Falle zeigte die Kranke 50 *cm* und darüber vorbei (nach Drehen). Das spontane Vorbeizeigen verschwand meist einflußlos nach Labyrinthreizung und wich dem typischen Verhalten. Doch kamen auch Fälle vor, wo ein Nachwirken des spontanen auf das experimentell erzeugte Vorbeizeigen zu bemerken war, wenn auch nicht immer in typischer Weise.

Viel interessanter und speziell für die psychologische Analyse des Schwindelkomplexes sehr wichtig waren die subjektiven statischen Symptome. Diese große Gruppe von Symptomen umfaßt alle jene subjektiven Wahrnehmungen, welche die Patienten teils spontan, teils gefragt angaben und die entweder im Schwindelzustand selbst oder aus der Erinnerung geschildert wurden. Die Symptome, welche hier zur Sprache kommen, sind sämtlich Scheinbewegungswahrnehmungen und lassen sich in folgende sieben Gruppen einteilen: 1. spontane Scheinbewegungswahrnehmungen ohne Richtungserkenntnis, 2. spontane Scheinbewegungswahrnehmungen mit Richtungserkenntnis, 3. spontane Scheinbewegungswahrnehmungen der Unterlage, 4. optische Scheinbewegungs- und Lagewahrnehmungen, 5. sonstige bemerkenswerte statische Wahrnehmungen, 6. Bewegungstrauma und 7. experimentell erzeugte Scheinbewegungswahrnehmungen.

Bei den spontanen Scheinbewegungswahrnehmungen ohne Richtungserkenntnis waren zu unterscheiden: Drehwahrnehmungen des Kopfes, bzw. im Kopfe, Drehwahrnehmungen im ganzen übrigen Körper und Wahrnehmungen von Hin- und Zurückbewegungen (z. B. unbestimmtes schwankendes Gefühl im Kopfe, bzw. im ganzen Körper usw.). Viel häufiger als diese unbestimmten Angaben waren Beobachtungen über spontane Scheinbewegungswahrnehmungen mit Richtungserkenntnis. Auch hier wurden vor allem Drehwahrnehmungen unterschieden, z. B. „etwas dreht sich im Kopfe von links nach rechts", Drehen des ganzen Körpers von rechts nach links oder umgekehrt, Drehen um eine transversale Achse (Füße aufwärts, Kopf zurück) usw. Sehr häufig kamen Hin- und Zurückbewegungen, wie Schwanken von oben nach unten, Schwanken zu beiden Seiten, wie auf einem Schiffe, Taumeln nach rechts, hinten, vorn usw., vor. Eine große Gruppe bildeten die Wahrnehmungen von Zug des eigenen Körpers oder von Teilen desselben

Digitized by Google
Original from UNIVERSITY OF MINNESOTA
Generated on 2019-10-24 17:45 GMT / http://hdl.handle.net/2027/umn.31951002684121b
Public Domain in the United States, Google-digitized / http://www.hathitrust.org/access_use#pd-us-google

Meist verspürten die Patienten einen Zug im ganzen Körper nach irgendeiner Richtung, so daß sie nicht selten umzufallen fürchteten und sich stützen mußten. Sehr häufig bestand ferner das subjektive Gefühl des Fallens, teils mit bestimmter Richtungserkenntnis, z. B. Fallen nach rechts, nach vorn, links, hinten oder unten, oder eine solche, wie Gefühl als ob der Körper gehoben werde, eine andere klagte über ein Gefühl umzufallen u. dgl. In einigen Fällen wurden Wahrnehmungen von reinen Progressivbewegungen geschildert. So hatte eine Patientin das Gefühl, des Gehobenwerdens im Bett oder des Eisenbahnfahrens von rechts nach links usw. Zu den reinen Progressivbewegungen gehören auch die Halluzinationen des Fliegens bzw. Schwebens. Obwohl diese im allgemeinen nur in Träumen vorkommen, so fanden sie sich doch auch bei fünf unserer Patientinnen im wachen oder, sagen wir besser, halbwachen Zustande.

Sehr häufig traten im Schwindelkomplex unserer Kranken spontane Scheinbewegungswahrnehmungen der Unterlage auf. Auch hier konnten wir wieder mehrere Unterarten unterscheiden. So wurden 18mal Hin- und Zurückbewegungen der Unterlage mit und ohne Richtungserkenntnis beobachtet, z. B. „der Boden schwankt unter mir", oder „der Boden bewegt sich wellenförmig", oder „Hutschen des Bettes von rechts nach links und zurück", Gefühl, daß das Bett mit dem Patienten von rechts nach links schaukle usw. Progressivbewegungen der Unterlage wurden teils nach unten (Sinken des Bettes nach unten) oder nach anderen Richtungen empfunden (z. B. „der Sessel fährt beim Sitzen unter mir nach links"). Ferner kamen vor Winkelbewegungen der Unterlage („der Sessel kippt nach links um") und insbesondere das Gefühl des Verlustes der Unterlage unter den Füßen. Letzteres wurde verschiedentlich beschrieben, so als Nachgeben des Bodens beim Gehen, Gefühl, den Boden unter den Füßen zu verlieren, Gefühl, mit den Füßen in ein Loch zu sinken u. dgl. Endlich wurden auch Drehbewegungen der Unterlage wahrgenommen, z. B. beim Liegen scheint sich das ganze Bett mit mir im Kreise nach rechts zu drehen u. dgl.

Die optischen Scheinbewegungs- und -lagewahrnehmungen waren teils unbestimmte Bewegungseindrücke ohne Richtungserkenntnis, teils deutliche, nach ganz bestimmten Richtungen orientierte Wahrnehmungen; Hin- und Zurückbewegungen wurden beschrieben als unsicheres Schwanken der Buchstaben beim Schreiben, Vibrieren oder Zucken der Gegenstände der Umgebung, langsames Schwanken der Umgebung mit und ohne Richtung (z. B. Schwanken der Häuser von rechts über oben nach links und wieder zurück) usw. Drehbewegungswahrnehmungen der Umgebung mit und ohne Richtungserkenntnis kamen recht häufig vor, seltener reine Progressivbewegungen, z. B. die Gegenstände der Umgebung verschieben sich, oder „während des Sitzens auf der Terrasse begannen die gegenüberliegenden Berge samt der Kirche schnell von rechts nach links auf mich in einer Spirale zuzulaufen und

Digitized by Google
Original from UNIVERSITY OF MINNESOTA
Generated on 2019-10-24 17:45 GMT / http://hdl.handle.net/2027/umn.31951002684121b
Public Domain in the United States, Google-digitized / http://www.hathitrust.org/access_use#pd-us-google

auf mich zu fallen". Endlich wurden winkelförmige Bewegungen beobachtet, wie z. B. der vor dem Patienten stehende Kasten neigt sich von links nach rechts, oder der Rand des Trottoirs hebt sich usw.

In einer fünften Gruppe wurden sonstige bemerkenswerte statische Wahrnehmungen zusammengefaßt. Dazu gehören einige seltene Scheinbewegungen bzw. Lagewahrnehmungen des Kopfes oder des übrigen Körpers, wie z. B. Gefühl, als ob der Kopf nicht sicher ruhen würde, sondern auf Federn gestellt wäre, oder daß er in die Tiefe sinke; oder die Empfindung, daß der Kopf zu leicht, zu schwer oder sehr groß werde, das Gefühl der Leere im Kopfe und vieles andere.

Als sechste Gruppe möchten wir hier die Bewegungsträume behandeln, da sie wohl am besten in diesen Zusammenhang hineinpassen. Dieselben wurden recht häufig beobachtet und zeigten im Prinzip sehr ähnliche, bzw. gleiche Scheinbewegungswahrnehmungen wie die Wachzustände, wenn auch mit der den Traumerlebnissen anhaftenden halluzinatorischen Deutlichkeit. Es wurde geträumt: Fliegen und Schweben ohne Ziel, also über Wasserflächen, zur Spitze eines Turmes usw. fliegen. Häufig waren Fallträume: Fallen in Abgründe, aus dem Bette, von einem Berge. Zweimal wurden Drehbewegungen geträumt, wobei einmal der Patient mit starkem Schwindel erwachte. Eine Patientin träumte, sie hänge, mit den Händen sich anklammernd, an einer Felskante schief von rechts oben (Kopf) nach links unten (Füße); eine andere gibt an, von einem Verfolger im Laufe stark nach rückwärts gezogen zu werden und erwacht mit Schwindel. Andere Bewegungsträume waren: Schnelles Dahinreiten auf einem Pferde, Schwimmen in einem See, Laufen durch einen Garten und andere reine Progressivbewegungen.

In der siebenten Gruppe möge noch über einige experimentell erzeugte abnorme Scheinbewegungswahrnehmungen berichtet werden. Wir wissen, daß die Scheinbewegungen nach Labyrinthreizung im allgemeinen dieselbe Richtung haben wie die rasche Komponente des erzeugten Nystagmus (sowohl die Eigenbewegungen als auch die Bewegungen der Umgebung). Immerhin kommen schon bei normalen, insbesondere bei der Drehwahrnehmung, bei offenen Augen Abweichungen von der Norm, wenn auch selten, vor. Wir haben in sechs Fällen Fehlen der Scheinbewegungswahrnehmung nach Labyrinthreizung (viermal nach Kalorisierung, zweimal nach Drehen) trotz Vorhandensein von Nystagmus und neunmal abnorme Richtung der Bewegung gefunden. So wurde z. B. dreimal angegeben, daß sich die Umgebung nach Drehen nach rechts oder nach links bei aufrechtem Kopfe stets nach rechts drehen. Interessant war auch das Verhalten beim Romberg. Daß objektive Störungen des Gleichgewichtes beim Romberg auch subjektiv empfunden wurden, ist leicht erklärlich, wenn dies auch bei weitem nicht immer zutraf. Andrerseits wurden aber Fälle beobachtet, wo nur subjektive Symptome beim Romberg auftraten, wie das Gefühl, nach irgendeiner Richtung zu schwanken, gezogen zu werden oder zu fallen,

Digitized by Google
Original from UNIVERSITY OF MINNESOTA
Generated on 2019-10-24 17:45 GMT / http://hdl.handle.net/2027/umn.31951002684121b
Public Domain in the United States, Google-digitized / http://www.hathitrust.org/access_use#pd-us-google

oder wo die subjektiven Symptome gegenüber den objektiven in Qualität oder nur Intensität differierten.

Überblicken wir nun diese lange Reihe von statischen Symptomen, so finden wir darunter sehr viele, welche uns von dem typischen sogenannten Labyrinthschwindel, d. h. dem durch Erkrankungen des peripheren Labyrinths verursachten Schwindels geläufig sind. Andere Symptome, insbesondere viele von den subjektiven wurden bei Labyrintherkrankungen bis jetzt nicht beschrieben oder wenigstens nicht systematisch untersucht, und wieder andere traten in einer eigenartigen Gesetzmäßigkeit auf, welche von dem bei reinem Labyrinthschwindel bekannten Typus recht auffallend abweicht. (Richtungsparallelismus zwischen Schein- und Reaktionsbewegung.)

Es ist nun hier, wo wir vorwiegend otologische Interessen zu vertreten haben, für uns vor allem wichtig, zu untersuchen, in welcher Beziehung diese statischen Schwindelsymptome der Neurotiker zum Labyrinth, bzw. dem Vestibularapparat im weiteren Sinne stehen.

In der langen Reihe der Schwindelsymptome bei Neurosen begegnen uns, wie schon erwähnt, eine ganze Anzahl von Erscheinungen, wie wir vom „Labyrinthschwindel" her sehr genau kennen. Es wird daher von großem Interesse sein, das spezielle Verhalten dieser Erscheinungen bei unseren Kranken im Vergleiche mit demjenigen bei rein Labyrinthkranken zu betrachten.

Da wäre vor allem der spontane Nystagmus zu nennen. Der Nystagmus, den wir bei Neurosen mit Schwindel ungemein häufig finden, hat mit seltenen Ausnahmen den Charakter des vestibulären und gleicht an Intensität und Qualität demjenigen, den wir gewöhnlich in der von Bárány sogenannten großen Gruppe der zirkumskripten (d. h. nicht diffusen) Erkrankungen des Vestibularapparates finden. Er ist stets I. Grades, d. h. nur bei Seitenblick auftretend, häufig nach einer Seite intensiver und meist horizontal plus rotatorisch gemischt. Wie beim rein Labyrinthkranken finden wir auch hier häufige Schwankungen in der Intensität, teilweise auch in der Qualität, die so weit gehen können, daß zeitweise gar kein, zeitweise ein sehr heftiger Nystagmus vorhanden ist. Aus dieser Tatsache der Ähnlichkeit, bzw. Gleichheit sowie aus der Tatsache, daß wir aus der Form des Nystagmus allein bisher nicht mit Sicherheit auf den Sitz der Auslösung dieses Reflexes (Labyrinth, Nerv oder Zentrum) schließen können, berechtigt uns wohl zu der Annahme, daß der im allgemeinen bei den Neurosen zu beobachtende Nystagmus an denselben Stellen des Ausbreitungsgebietes des Vestibularis (im weitesten Sinne, d. h. aller das vestibuläre Augengleichgewicht beeinflussenden Zentren) ausgelöst wird, an welcher derjenige gleicher Intensität

Digitized by Google
Original from UNIVERSITY OF MINNESOTA
Generated on 2019-10-24 17:45 GMT / http://hdl.handle.net/2027/umn.31951002684121b
Public Domain in the United States, Google-digitized / http://www.hathitrust.org/access_use#pd-us-google

und Qualität entsteht, der bei organischen Erkrankungen in diesen Gebieten zu finden ist.

Welche Momente in der Pathologie der Neurosen sind es nun, die uns einen Anhaltspunkt für unsere Ansicht, daß der von uns bei den Neurosen im allgemeinen beobachtete spontane Nystagmus sich von dem analogen rein vestibulären nicht unterscheide, geben könnten? Da müssen wir vor allem der Arbeit Wittmaacks: „Experimentelle Studien über die Beziehungen der Liquorsekretion und der Liquorzusammensetzung zu einigen Erkrankungen des inneren Ohres" gedenken. In dieser bedeutungsvollen Arbeit zieht Wittmaack aus seinen Versuchen einige für unsere Frage sehr wichtige Schlußfolgerungen. Er sagt: „Nach diesen Versuchen ist nicht daran zu zweifeln, daß eine Beeinflussung des Liquor labyrinthi vom Liquor cerebrospinalis aus durch den Aquaeductus cochleae zustande kommen kann, so daß es auch vom Liquor cerebrospinalis aus gelingt, analoge, wenn auch etwas schwächere pathologische Wirkungen im inneren Ohre zu erzielen, wie vom Mittelohre aus."

Von den Krankheitsbildern, welche Wittmaack durch seine Experimente erzeugen konnte, interessiert uns hauptsächlich der sogenannte Hydrops labyrinthi, welcher die klinischen Erscheinungen und die anatomischen Folgezustände bei vorwiegend rein quantitativer Veränderung des Liquor labyrinthi in Form einer Sekretionssteigerung zeigt. Solche leichte Störungen dürften nach Wittmaack auch ablaufen können (unter vollständiger Wiederkehr der Funktion), ohne deutliche anatomische Veränderungen hervorzurufen. „Außer der tympanalen Genese", sagt Wittmaack weiter, „käme selbstverständlich auch eine meningeale, auf Grund der vorliegenden Versuche durch Übertritt gleichartig wirkender Substanzen aus dem Liquor cerebrospinalis in den Liquor labyrinthi in Betracht."

In diesem letzten Satz sagt Wittmaack das, was uns bei unseren Fällen als ätiologisches Moment vorschwebt. Die Beobachtung, daß Schwindel (bzw. einzelne seiner Symptome) bei den Neurosen vielfach eng verknüpft sind mit anderen Symptomen, welche wir nach der geltenden Ansicht auf Zirkulationsstörungen (teilweise auch auf Störungen im Chemismus) der Zerebrospinalflüssigkeit zurückführen müssen, berechtigt uns zur Hypothese, daß wenigstens ein Teil unserer Fälle (bzw. der Symptome) in der Weise zu erklären sind, daß analog den Experimenten Wittmaacks im inneren Ohre ein akuter Hydrops labyrinthi mit Reizsymptomen von seiten des kochlearen (subjektive Hörstörungen) und vestibulären (Schwindel) Apparates entsteht.

Digitized by Google
Original from UNIVERSITY OF MINNESOTA
Generated on 2019-10-24 17:45 GMT / http://hdl.handle.net/2027/umn.31951002684121b
Public Domain in the United States, Google-digitized / http://www.hathitrust.org/access_use#pd-us-google

Viele klinische Momente in den Krankengeschichten unserer Patienten sprechen für die Richtigkeit unserer Auffassung. Als eines der wichtigsten sei hier der Kopfschmerz besprochen. Es war eine sehr häufig zu beobachtende Erscheinung, daß unsere Patienten neben Schwindel an Kopfschmerzen (teils an echter Migräne, teils an anderen Formen von Kopfschmerzen) litten und daß diese zwei Symptomenkomplexe vielfach in einem engen Abhängigkeitsverhältnis zueinander standen. In 45 Fällen wurden spontan Kopfschmerzen angegeben und in nur 11 Fällen darunter konnte der Zusammenhang des Schwindels mit denselben klinisch nicht nachgewiesen werden. In allen übrigen Fällen bestand dieser Zusammenhang darin, daß der Schwindel bei einer gewissen Intensität des Kopfschmerzes auftrat. Wir wissen nun, daß der Kopfschmerz sehr häufig seine Ursache in Zirkulationsstörungen innerhalb der Schädelhöhle hat (Hyperämie, Anämie, Schwankungen des Blutdruckes). Bei der echten Migräne scheinen außer diesen mechanischen auch noch chemische Veränderungen eine Rolle zu spielen, ähnlich wie sie bei der Epilepsie, bei welcher ja ebenfalls häufig in der Aura oder kurz vor dem Anfall Schwindel auftritt, bereits nachgewiesen sind.

Wenn wir jetzt, auf dieser Auffassung basierend, die verschiedenen Symptome des Schwindelkomplexes betrachten, so sehen wir, daß wir neben dem spontanen Nystagmus auch noch andere Erscheinungen auf dieselbe Art erklären können. Wir können uns z. B. ganz gut vorstellen, daß durch den supponierten Hydrops labyrinthi oder eine mechanische, bzw. chemische Irritation des Nerven jene leichten Abweichungen von der Norm entstehen können, die wir bei der Besprechung des experimentell erzeugten Nystagmus aufgezählt haben. Wir können uns ferner eine große Anzahl von subjektiven statischen Symptomen ebenfalls auf diese Art entstanden denken. Dies gilt vor allem von allen Arten der Drehwahrnehmungen, die ja bekanntlich beim Labyrinthschwindel eine ganz gewöhnliche Erscheinung sind. Aber auch andere subjektive Schwindelbewegungswahrnehmungen, wie Hin- und Zurückbewegungen des Kopfes oder des Körpers, gewisse Zug- und Fallwahrnehmungen, Progressivbewegungen des Körpers oder der Unterlage, optische Wahrnehmungen usw., können wir als vom Labyrinthe aus verursacht auffassen, insbesondere dann, wenn wir die Ergebnisse der auf diesem Gebiete unserer Ansicht nach grundlegenden Arbeit Allers: „Zur Pathologie des Tonuslabyrinths“ berücksichtigen. Allers schildert da die Schwindelerlebnisse eines blinden Neurotikers mit objektiv vollkommen normalem Kochlear- und Vestibularbefund, der eine große Anzahl insbesondere von subjektiven, uns von unseren Patienten her genau bekannten Symptomen zeigte, und mißt Störungen des Muskeltonus bei der Entstehung aller dieser Erscheinungen eine ausschlaggebende Bedeutung zu. Er kommt zu dem Schlusse, daß labyrinthäre Störungen, und zwar Störungen in erster Linie des vom

Digitized by Google
Original from UNIVERSITY OF MINNESOTA
Generated on 2019-10-24 17:45 GMT / http://hdl.handle.net/2027/umn.31951002684121b
Public Domain in the United States, Google-digitized / http://www.hathitrust.org/access_use#pd-us-google

Labyrinth aus reflektorisch erhaltenen Muskeltonus wahrscheinlich auch das Größer- und Kleinerfühlen, die Täuschung betreffs der Vertikalität und Horizontalität aus denselben Ursachen zu erklären sind.

Allers schließt mit den höchst beherzigenswerten Worten: „Es ist, wie nicht anders möglich, vieles in den obigen Ausführungen Hypothese. Eine Neuordnung bisher als heterogen angesehener Tatsachen unter einen einheitlichen Gesichtspunkt bedarf der Hypothesen, sonst gelingt sie nicht. Es werden, wenn der leitende Gedanke dieser Arbeit, wie wir vertrauen, sich als richtig erweist, viele Untersuchungen nötig sein, um das Wesen aller Zusammenhänge zu erklären."

Wir können uns diesen Worten Allers vollkommen anschließen. Auch wir sind bestrebt, „eine Neuordnung bisher als heterogen angesehener Tatsachen unter einen einheitlichen Gesichtspunkt" herbeizuführen. Nur gestatten uns die Erfahrungen der letzten Jahre, in die komplizierten Verhältnisse der gestörten Statik des Neurotikers etwas klarer zu blicken, als dies Allers bei dem damaligen Stande der Forschung möglich war. Auch wir stehen, wie oben angeführt wurde, auf dem Standpunkte, daß ein großer Teil der beobachteten Schwindelsymptome durch Irritation des Labyrinths hervorgerufen werde. Andrerseits aber verhehlen wir uns nicht, daß es nicht ausschließlich das periphere Organ mit seinem Nerven sein kann, wo die den Schwindel erzeugenden Schädigungen angreifen. Jedes Glied in der Kette der die Statik des Körpers erhaltenden Apparate kann zum Angriffspunkte werden. Mit großer Wahrscheinlichkeit kann man z. B. Störungen der Augenmuskeltätigkeit, wie sie bei Neurosen ja so häufig vorkommen, rückwirkend durch ihre Beziehungen zum Vestibularapparat für manche der oben beschriebenen Erscheinungen (vor allem mancher optischen) primär verantwortlich machen. Ähnliche Ansichten vertritt in neuester Zeit auch Pick in seiner Arbeit: „Über die Beeinflussung von Visionen durch zerebellar ausgelöste vestibuläre und ophthalmostatische Störungen".

Zu allen diesen, in ihrem Zusammenhang mit dem Vestibularapparat ziemlich gut bekannten Angriffspunkten kommt noch — last not least — das Großhirn dazu, welches als Sitz der willkürlichen Bewegungen, von denen ja ebenfalls ein großer Teil der Regulierung des Gleichgewichtes dient und als Treffpunkt aller assoziativen Einflüsse, die eine so große Rolle in der Statik des Normalen und des Neurotikers spielen, hinzu. Und endlich ist ja das Großhirn für die bewußten Komponenten des Schwindelkomplexes die conditio sine qua non! Es werden also auch hier gewiß Störungen der Neurose in den hypothetischen — und derzeit noch völlig unbekannten „Zentren" — für die „Schwindelempfindung" ihre wichtige Rolle spielen.

* * *

Digitized by Google
Original from UNIVERSITY OF MINNESOTA
Generated on 2019-10-24 17:45 GMT / http://hdl.handle.net/2027/umn.31951002684121b
Public Domain in the United States, Google-digitized / http://www.hathitrust.org/access_use#pd-us-google

II. Neurologischer Teil.

(Dr. Paul Loewy.)

Während Leidler Ihnen soeben, wenn auch nur in sehr großen Zügen, das Ergebnis unserer Forschungen über den Schwindel bei Neurosen mitgeteilt hat, so ist meine Aufgabe als Mitarbeiter eigentlich heute die umgekehrte, indem es mir obliegt, nunmehr die Neurosen, bei denen der Schwindel vorkommt, näher zu charakterisieren.

In der Originalarbeit wird eine große und genaue Statistik aller gefundenen Symptome zu lesen sein, auf die näher einzugehen jetzt nicht die Zeit ist. Auch kann ich als Neurolog nicht von Ihnen, meine Herren, für die vielen und vom neurologischen Standpunkt zweifellos sehr interessanten Fragen, die von dem Problem des Schwindels als Zentralpunkt eingestellt, nach allen Richtungen ausgehen, das Interesse verlangen, das es für mein Spezialfach besitzt. So will ich mich denn so kurz als möglich fassen:

Von unseren 78 Fällen entfällt der größte Teil (51) auf die Neurasthenie. 24 Fälle figurieren als Hysterie, 12 als Depressionszustand, 10 Migräne, 6 traumatische Neurosen, 6 klimakterische Neurosen, 5 Zwangsneurosen, 3 als Basedowoid bezeichnete, 3 Agoraphobien, 2 Fälle mit Atheromatose, 2 Epilepsie, 2 Fälle mit alter Schädelbasisfraktur, 4 mit Lues latens bzw. Lues ante acta, 1 Zyklothymie und eine Polycythämia rubra.

Natürlich tritt nur selten die eine oder die andere dieser Diagnosen solitär auf, in den meisten Fäl en finden sich Kombinationen zweier oder auch mehrerer der genannten Krankheitsbilder bei ein und demselben Patienten.

Dies gilt vor allem für die organischen Fälle, wie die Epilepsie, Polycythämia rubra, die sich scheinbar höchst unangebracht in unserer Sammlung finden und die auch hauptsächlich durch die Deckung, die sie hinter einem neurotischen Zustandsbild gefunden hatten, sich in die mehr unschuldige Gesellschaft der Neurosen eingeschlichen haben. Allerdings haben wir durch die Fehldiagnosen, wie dies ja so häufig der Fall ist, vielleicht am meisten gelernt. Wir haben nun nicht den gebräuchlichen Weg eingeschlagen, die einmal vorhandenen mehr oder weniger wohl abgegrenzten, jedenfalls bekannten Krankheitsbilder auf ihren Inhalt an Schwindelsymptomen, bzw. auf die Art des Zusammenhanges ihrer Erscheinungen mit dem Schwindel zu untersuchen, indem wir jede Gruppe besonders betrachtet haben, sondern wir sind im Vorhinein an alle diese Krankheiten, die Schwindel in ihrem Symptomenkomplex enthielten, mit der Frage herangetreten, ob diese Krankheitsbilder außer dem Schwindel noch andere Gemeinsamkeiten an sich hätten und welche. Es lautet also die erste Frage, die wir uns diesbezüglich gestellt haben:

Gibt es bei all diesen Krankheitsbildern einen mehr oder weniger konstanten Kern von Symptomen,

Digitized by Google
Original from UNIVERSITY OF MINNESOTA
Generated on 2019-10-24 17:45 GMT / http://hdl.handle.net/2027/umn.31951002684121b
Public Domain in the United States, Google-digitized / http://www.hathitrust.org/access_use#pd-us-google

dem der Schwindel als Teilerscheinung angehört? Tatsächlich ist es uns gelungen, für alle unsere Krankheitsbilder einen Komplex von sowohl subjektiven als auch objektiven Symptomen zu finden, der unserer Annahme entsprochen hat. Allerdings, und das muß hier besonders bemerkt werden, konnten wir zu diesem Ergebnis nur dadurch gelangen, daß wir speziell bei der Aufnahme unserer Anamnesen bedeutend sorgfältiger und eindringlicher die subjektiven Erscheinungen des Patienten berücksichtigt, als dies sonst geschieht, haben und nicht mit dem in der Neurologie leider noch immer so häufig üblichen mißgünstigen Vorurteil an die subjektiven Beschwerden des neurotischen Patienten herangetreten sind. Denn die große Klagesucht, die hypochondrische Einstellung, die starke Suggestibilität pflegen ja gewöhnlich die Faktoren zu sein, die die meisten Beschwerden des Neurotikers in Mißkredit setzen, den Arzt veranlassen, ihm das Stigma Hy aufzudrücken. Freilich sind Untersuchungen dieser Art nur dann verwertbar und können sich von dem Vorwurf des Subjektivismus des Untersuchers und der hysterischen Imitation des Untersuchten nur dann frei halten, wenn erstens eine große Zahl von genau untersuchten Fällen vorliegt und wenn mehrere dieser Fälle unabhängig voneinander dieselbe oder zumindest sehr ähnliche Angaben vorbringen.

Diejenigen subjektiven Symptome, die wir am häufigsten in Gemeinschaft mit dem Schwindel finden, sind:

1. der Kopfschmerz, 2. die Depression bzw. traurige Verstimmung, 3. kardiale Beschwerden, 4. Menstrualstörungen, 5. Parästhesien, 6. endoptische Erscheinungen, 7. Zittern, 8. Angstgefühl und Ermüdbarkeit, 9. Schlafstörungen, 10. Hyperhydrosis, 11. Brechreiz oder Erbrechen, 12. Magen- und Darmbeschwerden, 13. Körper- und Gliederschmerzen, 14. Schüttelfrost, 15. Wallungsgefühl.

Die Prozentzahlen dieser Symptome gehen in der angegebenen Reihenfolge von 78·5 auf 10·2% zurück.

Wir haben dann noch einige kleinere und seltenere Gruppen, von denen wir nur Pollutionen, Salivationsstörungen und von psychischen Symptomen Fremdheits- und Depersonalisationsgefühl hervorheben wollen.

Heben wir aus diesem Komplex die häufigsten Erscheinungen heraus, so bleiben Kopfschmerz, Depression, kardiale Beschwerden, Parästhesien, Menstrualstörungen, endoptische Erscheinungen, Brechreiz und Ansgtgefühl als die konstantesten übrig.

Von objektiven Symptomen finden wir als Hauptsymptome Struma bei 61% aller Fälle, Dermographismus bei 57%, in 52% aller Fälle Tremor und in 43% Hyperhydrosis.

Ferner finden wir bei 50 Fällen, die wir darauf untersucht haben, in 84% Erhöhung der Pulsfrequenz nach Bewegungen (zehn tiefen Kniebeugen), bei 83% eine Blutdrucksteigerung über 110, bei großer Tendenz zu bedeutenden Druckschwankungen, aber bei Tendenz zu Rückkehr

Digitized by Google
Original from UNIVERSITY OF MINNESOTA
Generated on 2019-10-24 17:45 GMT / http://hdl.handle.net/2027/umn.31951002684121b
Public Domain in the United States, Google-digitized / http://www.hathitrust.org/access_use#pd-us-google

auf ein etwas erhöhtes Niveau. In 69% positives Aschnersches Phänomen, in 18% positives Erbensches Phänomen, in 46% aller Fälle Neigung zu Tachykardie, in 8% aller Fälle Pulsbeeinflussung durch tiefe Respiration und in 6% Bradykardie. Die Steigerung der Sehnenreflexe finden wir selbstverständlich bei allen Neurosen und haben sie natürlich auch gar nicht statistisch verwertet Von internen Befunden kamen nur 28% Lungenbefunde, fast stets jüngere oder ältere Spitzenkatarrhe sowie 20% positive Herzbefunde vor. Bei letzteren handelt es sich nie um echte Vitien, sondern meist nur um geringgradige Verbreiterungen, mitunter Vorwölbung des linken Vorhofes, bei älteren Patienten um die Zeichen einer beginnenden Aortenveränderung.

Betrachten wir zunächst diese objektiven Befunde, so fallen uns zunächst die hohen Prozentzahlen auf: 1. für die Strumen, 2. für alle diejenigen Symptome, die wir als Zeichen einer Übererregbarkeit des vegetativen Nervensystems kennen. Was die Strumen betrifft, so waren dieselben gewöhnlich klein, etwas derb und schon längere Zeit vorhanden, soweit die Patienten überhaupt dieselben oder ihr Wachstum beobachtet hatten. Die Symptome des vegetativen Nervensystems weisen Zeichen der Vagotonie als auch Sympathikotonie auf. Die große Zahl des Aschnerschen Phänomens, d. h. der Pulsverlangsamung bzw. des Pulsstillstandes bei Druck auf den Augapfel, die respiratorische Beeinflußbarkeit, die Labilität des Pulses auf Bewegungen, die allerdings seltene Bradykardie sowie die Hyperhydrosis deuten auf eine Übererregbarkeit im Bereiche des Vagus hin, dagegen die häufige Tachykardie, die Neigung zu leichter Blutdrucksteigerung, gehören in das Gebiet des übererregbaren Sympathikus. Die Struma endlich ist ein Symptom, welches als Zeichen der Übererregbarkeit sowohl des einen als auch des anderen Systems angesehen werden kann. Dasselbe können wir auch von den kardialen Beschwerden behaupten. Rechnen wir noch zu den vagotonischen Beschwerden den häufigen Schüttelfrost, das Wallungsgefühl, die Neigung zu Brechreiz und Erbrechen, die Polakisurie, die Menstrualbeschwerden und Pollutionen, so haben wir wieder eine Gruppe von Symptomen, die wir als Zeichen der Vagotonie kennen. Endlich bleibt ein Rest von Symptomen zurück, der weder in das eine noch in das andere System einzureihen geht, das sind vor allem der Kopfschmerz, die Depression, der Tremor, den allerdings viele als Zeichen einer Übererregbarkeit im vegetativen Nervensystem bezeichnen, und die Parästhesien.

Fassen wir jetzt alle diese Symptome zusammen, so können wir nun, je nachdem wir Vorliebe für die Einreihung nach dem einen oder dem anderen Gesichtspunkte haben, dreierlei Krankheitsbilder aus diesen Symptomen formieren. Entweder wir legen das Schwergewicht auf den Kopfschmerz, das Erbrechen, den Schwindel, und betrachten alle anderen Symptome als Nebensymptome, so können wir fast aus all diesen Symptomen migräneähnliche Bilder darstellen, oder wir haben, wie viele

Digitized by Google
Original from UNIVERSITY OF MINNESOTA
Generated on 2019-10-24 17:45 GMT / http://hdl.handle.net/2027/umn.31951002684121b
Public Domain in the United States, Google-digitized / http://www.hathitrust.org/access_use#pd-us-google

andere Autoren, besondere Vorliebe für die Schilddrüse und stellen diese, bzw. die Struma, in den Mittelpunkt des Krankheitsbildes, dann können wir wieder eines der vielen hyper-, hypo- oder dysthyreotischen Bilder konstruieren.

Endlich können wir versuchen, die Grundlage dieser Krankheitsbilder in der Affektion des vegetativen Nervensystems zu suchen. Es ist mehr oder minder Geschmackssache, nach welchen von diesen drei Modellen man die vorliegenden Erscheinungen auffassen will. Sicher ist, daß wir bei einer großen Zahl unserer Fälle Störungen sowohl im sympathischen als auch im parasympathischen System, und zwar meist bei einem und demselben Individuum gefunden haben, so daß wir niemals eine streng schematische Scheidung in vago- und sympathikotonische Symptome vornehmen können, wie dies ja niemand recht gelingt; trotzdem glauben wir aber doch, auf diese grundlegende und wie viele Versuche immer wieder beweisen, in ihren Hauptlinien richtige Scheidung der Erscheinungen des vegetativen Systems nicht verzichten zu müssen. Wir werden uns auch für unsere Fälle entschließen, im Sinne von Kurt Dresel an eine Übererregbarkeit des gesamten vegetativen Nervensystems zu denken, die ihre Ursache in dem Fehlen der automatischen Regulierung der Leistungen der beiden antagonistischen Systeme finden könnte. Welche Momente die Störungen in diesen Systemen hervorrufen, wissen wir derzeit nicht. Wir können daher auch gar nicht wissen, ob die übrigen Symptome, der Kopfschmerz, die Parästhesien, die Gliederschmerzen, der Affektion des vegetativen Nervensystems untergeordnet oder beigeordnet sind. Selbstverständlich gilt genau dasselbe für den Schwindel. Wir können uns ganz gut vorstellen, daß Störungen im vegetativen Nervensystem imstande sind, auf die Zirkulation einen bedeutenden Einfluß zu nehmen und auf diese Weise indirekt durch Gefäßspasmen Hyperämien oder Anämien, z. B. Kopfschmerz, Schmerzen in einzelnen Partien des Körpers, oder Parästhesien daselbst hervorzurufen. Wenn sich ähnliche Zirkulationsstörungen, z. B. wie es schon Braun und Alexander für ihre Versuche angenommen haben, im Bereiche des Labyrinthes abspielen würden oder in irgendeinem übergeordneten statischen Zentrum, so könnte daraus Schwindel resultieren. Ebensogut aber ist es denkbar, daß auf rein chemischem Wege an der Peripherie oder im Zentrum die entsprechenden rezeptiven Organe ohne Zwischenschaltung des Zirkulationsapparates gereizt werden, wie dies Leidler schon ausgeführt hat. Wodurch diese chemische Reizung hervorgerufen sein könnte, wissen wir natürlich auch nicht. Aber es ist derzeit üblich, an die Drüsen mit innerer Sekretion zu denken. Immerhin erinnern die Überlegungen, die wir hier angestellt haben, stark an diejenigen, die für die Ätiologie der Migräne gewöhnlich angestellt werden und die von keinem größeren Erfolg geblieben sind, als die unsrigen derzeit.

Digitized by Google
Original from UNIVERSITY OF MINNESOTA
Generated on 2019-10-24 17:45 GMT / http://hdl.handle.net/2027/umn.31951002684121b
Public Domain in the United States, Google-digitized / http://www.hathitrust.org/access_use#pd-us-google

Überhaupt erinnern unsere Krankheitsbilder mit ihrem Überwiegen des Kopfschmerzes, des Schwindels, Brechreizes, stark an die Migräne. Allerdings geht es nicht an, sie der Migräne (mit wenigen Ausnahmen) an zureihen. Denn sie unterscheiden sich von der Migräne außerordentlich durch die kardialen Beschwerden, die Tremores und den durchaus nicht periodischen Verlauf. Ganz besonders aber tritt der Unterschied hervor, wenn wir die Anfälle und die in der Majorität der Fälle psychogene Auslösung der Zustandsbilder in Betracht ziehen. Unsere Patienten sprachen von verschiedenerlei Anfällen, sie sprachen von Schwächeanfällen, von Zitteranfällen, von Herzkrämpfen und von Schwindelanfällen. Sie gebrauchten noch verschiedene andere Ausdrücke, je nach ihrer Bildungsstufe und ihrem Milieu, aber sowohl die anamnestische als auch die objektive Untersuchung ergab, daß diese Anfälle im Wesen nicht nur dieselben waren, sondern auch in der großen Majorität der Fälle einen ganz gleichartigen Aufbau zeigten.

Diese Anfälle, meine Herren, werden bisher in der Neurologie meist mit Hy-Anfällen bezeichnet, mit welchem Rechte dies geschieht, ist hier nicht Ort noch Zeit zu erörtern. Eine eigene, breit angelegte Untersuchung, die demnächst erscheinen soll, wird diese Verhältnisse näher beleuchten. Doch kann ich in Erledigung des uns gesetzten Themas nicht umhin, wenigstens ganz kurz meine Auffassung über dieses Thema zu streifen, denn sie hängt sehr wesentlich mit der Auffassung der Stellung des Schwindels bei den Neurosen zusammen, und die Untersuchungen über den Schwindel sind es gewesen, die mich auch auf dem Gebiete der Neurosenlehre zu neuen Anschauungen gebracht haben. Kurz zusammengefaßt lautet meine derzeitige Ansicht über diese Fälle folgendermaßen: Es handelt sich fast stets um Kranke, die alle jene Symptome getrennt oder zu zweien oder dreien vereint zeigen können, die wir vorhin geschildert haben. Es sind also Kranke, die gleichzeitig z. B. an Kopfschmerzen, Schwindel und Herzklopfen oder an Schweißausbrüchen und Depression leiden können und bei denen diese Symptome der Zeit nach wechseln. — Es gibt aber Zeiten, wo diese Patienten Krisen durchmachen, in denen sich alle diese Symptome zusammendrängen und förmlich in dichten Haufen alle auf einmal den Kranken überfallen und das hervorrufen, was man gemeiniglich einen Anfall nennt. Dabei ist die Reihenfolge, in der die Symptome, um in dem eben angewendeten Bilde zu bleiben, auf den Patienten eindringen, eine im großen und ganzen feststehende. Patient bekommt Kopfschmerzen, und zwar Kopfschmerzen bei einem und demselben Individuum meist konstanter Lokalisation. Dieser Kopfschmerz steigert sich immer mehr, bis bei einer gewissen Intensität Schwindel oder Erbrechen und Brechreiz hinzutritt, ein Schwindel, der alle Charaktere zeigt, die Leidler soeben mitgeteilt hat. Oft zeigt sich bei diesen Kopfschmerzen ein Angstgefühl, ein anfänglich nur geringes Herzklopfen wird immer stärker, Schweiß bricht aus, Patient bekommt

Digitized by Google
Original from UNIVERSITY OF MINNESOTA
Generated on 2019-10-24 17:45 GMT / http://hdl.handle.net/2027/umn.31951002684121b
Public Domain in the United States, Google-digitized / http://www.hathitrust.org/access_use#pd-us-google

Schüttelfrost oder abwechselnd Hitze- und Kältegefühl. Ist der Anfall, der 5 bis etwa 15 Minuten im Durchschnitt zu dauern pflegt, vorbei, so besteht in einer Reihe von Fällen ein gesteigerter Harndrang.

Dies wäre der Grundstock von Symptomen zu nennen, der bei den verschiedenen Arten des Anfalles gleich bleibt. Von hier ab aber gliedern sich die Formen. Bei der einen Gruppe von Anfällen bleibt es bei den beschriebenen Erscheinungen, bei einer zweiten kommt es zu Bewußtseinstrübung, bei manchen sogar Bewußtseinsverlust, zu einer regelrechten Synkope. Die Patienten fallen um und verletzen sich regelrecht, schlagen sich blaue Flecke, schlagen sich Zähne aus, genau so, wie es von der Epilepsie verlangt wird.

Eine dritte Gruppe endlich zeigt das, was ich die hysterische Maske bezeichnen möchte. Diese Fälle zeigen den groben Tremor und den übertriebenen und zur Darstellung neigenden Affektausdruck des Hysterikers, den arc de cercle, und alle jene aus dem hysterischen Anfall schon bekannten Erscheinungen. Aber, und darauf sei ganz besonders hingewiesen, auch diese Gruppe von Hysterikern, deren Anfälle so stark psychisch determiniert sind und auf die bei der Hysterie gebrauchten Heilmethoden, insbesondere auf die psychisch so leicht reagieren, zeigen, wenn man sie um ihre Empfindungen am Beginn und während des Anfalls oder auch nach demselben fragt, genau dieselben Erscheinungskomplexe in ganz derselben Reihenfolge wie bei denjenigen Patienten, bei denen keine Spur einer hysterischen Reaktion vorhanden ist und deren Anfall einen migräneartigen Typus trägt.

Wir haben eingangs erwähnt, daß auch wir die Erfahrung gemacht haben, daß wir am meisten von den Fehldiagnosen lernen können, und gerade in bezug auf die Anfälle können wir dies wieder bestätigen. Als Beispiel sei folgender Fall angeführt: Es handelt sich um ein Mädchen, das mit der Diagnose Hy ins Spital kam und mit der Diagnose Epilepsie ausgetreten ist, ein Ereignis, das ja häufig genug vorkommt und einer Besprechung scheinbar nicht lohnt. Was uns an diesem Fall bemerkenswert erscheint ist die Tatsache, daß gerade diese Patientin vasomotorische Störungen in ganz besonderem Grade sowie Schwindelerscheinungen mit deutlicher Richtungstendenz aufwies. Diese Anfälle hatten zunächst einen ausgesprochen hysterischen Charakter mit arc de cercle gehabt; später, als die vasomotorischen Erscheinungen, die Schwindelerscheinungen und der Kopfschmerz bedeutend zunahmen, wurden diese hysterischen Erscheinungen plötzlich durch epileptische abgelöst. Dieser Fall ist ungemein lehrreich und könnte den Gedanken anregen, daß der Grundkomplex von vasovegetativen Erregungen das eine Mal in schwächerer Form einen hysterischen, das andere Mal in starker Form einen epileptischen Anfall auslösen könnte. Ausschlaggebend für die Auswahl des Anfalles sind zwei Momente: Das eine Moment liegt in der Intensität der diesen Anfällen zugrunde liegenden physischen Noxe (der Affektion des vegetativen Systems oder der chemischen Störungen), das andere

Digitized by Google
Original from UNIVERSITY OF MINNESOTA
Generated on 2019-10-24 17:45 GMT / http://hdl.handle.net/2027/umn.31951002684121b
Public Domain in the United States, Google-digitized / http://www.hathitrust.org/access_use#pd-us-google

Moment liegt in der Reaktionsfähigkeit des Patienten. Unsere Patientin zeigte eben zweierlei Reaktionsfähigkeiten: Bei schwächeren vasovegetativen Reizen eine hysterische, bei starken die epileptische Reaktionsfähigkeit. Es gibt also erstens Patienten, die alle die eben genannten Störungen anfallsweise, sagen wir in Form eines vasovegetativen Anfalls an sich erleben, es gibt ferner eine zweite Gruppe von Patienten, vielleicht sind es diejenigen mit der Redlich schen epileptischen Reaktionsfähigkeit, bei denen jene Erregungen des vasovegetativen Nervensystems epileptische Anfälle auslösen können, und es gibt endlich eine dritte Gruppe von Patienten, mit einer hysterischen Reaktionsfähigkeit, die lediglich auf die Empfindung, die der vasovegetative Anfall auslöst, mit hysterischen Symptomen reagieren. Bei allen diesen drei Gruppen findet sich stets im Verein mit denselben Symptomen der Schwindel.

Das zweite Moment außer diesen Anfällen, das unsere Kranken von der Migräne unterscheidet, ist ihre Abhängigkeit von der Psyche und ihr Verhältnis überhaupt zur Psyche.

Von unseren 78 Fällen konnten wir bei 49, das sind 63%, eine psychogene Beeinflussung, bzw. Auslösung der Symptome und insbesondere der Anfälle nachweisen, gleichgültig, welcher Gruppe diese Patienten angehören. Hier sei aber sofort ausdrücklich hervorgehoben, daß die restlichen Fälle, bei denen keine psychogene Auslösung in Betracht kommt, genau dieselben Symptome zeigten, wie die psychogen ausgelösten. Als auslösende Momente mußten hier Überanstrengung, im hohen Maße die Grippe, besonders die Grippe-Epidemie Jänner und Februar 1920, eventuelle Schädeltraumen oder das Klimakterium beschuldigt werden. Die Rolle der Psychogenie auf den Schwindel wäre auf diese Weise eine indirekte; die psychische Erregung bildet eben einen ständigen Reiz vor allem für das so innig mit der Affektivität verknüpfte vegetative Nervensystem, und die Erregung dieses Systems führt, wie unsere Fälle beweisen, sehr häufig Schwindel mit sich. Dies wäre an sich ziemlich selbstverständlich und erfordert keine weitere Überlegung. Aber wie Leidler schon früher angedeutet hat, gibt es außer jener indirekten Beeinflussung des Schwindels durch die Psyche noch eine zweite direkte. Erinnern wir uns des einzigen und wichtigen diagnostischen Merkmals, das wir für die Statik des Neurotikers finden konnten. Es war die Übereinstimmung der Richtung der optischen Scheinbewegungen mit den Reaktionsbewegungen, was wir den Richtungsparallelismus zwischen Scheinund Reaktionsbewegung nennen möchten und was die Neurosen in statischer Beziehung im allgemeinen von den Affektionen des Labyrinthes unterscheidet. Unsere Untersuchungen konnten nun feststellen, daß hier überall die Auffassung des gesehenen oder gefühlten Schwindels maßgebend für die Richtung der Reaktionsbewegung gewesen ist. Also

Digitized by Google
Original from UNIVERSITY OF MINNESOTA
Generated on 2019-10-24 17:45 GMT / http://hdl.handle.net/2027/umn.31951002684121b
Public Domain in the United States, Google-digitized / http://www.hathitrust.org/access_use#pd-us-google

psychische Momente, wie es die Empfindung einer Bewegung ist, haben den Reaktionsbewegungen ihre Richtung gewiesen. Es konnte hier an klinischem Material dasjenige festgestellt werden, was meine Untersuchungen von in der Hypnose auf dem Drehstuhl gedrehten Neurotikern in meiner Abhandlung: „Die Beziehungen der Psyche zur Statik" voraus-bestimmen konnten; es handelt sich in diesen unseren Fällen um einen unbewußten Automatismus, der von Vorstellungen, Empfindungen, Auffassungen ausgeht und ungewollt in die Psychomotilität des Patienten Eingang findet, kurz um das, was ich die psychostatischen Reaktionen genannt habe und was ich auf die gesteigerte Fähigkeit zur sogenannten attentionellen Mitbewegungen zurückführen konnte. Unter Fähigkeit zu attentionellen Mitbewegungen habe ich die Fähigkeit bezeichnet, gesehene oder gefühlte Bewegungen unter Einstellung der Aufmerksamkeit auf dieselben mitzumachen — eine Fähigkeit, von welcher ich behaupte, daß sie zwar bei allen Menschen vorhanden, bei Hysterikern aber gesteigert ist. Es sind dieselben Reaktionen, die B á r á n y als Reaktionsbewegungen bei optischem (Eisenbahn-Nystagmus) gefunden hat, und wir selbst konnten in der Krankengeschichte einer unserer Patienten diese Art der Reaktionen in ihrer krassesten Form nachweisen. Es handelt sich um eine Patientin, die nach einem Absturz im Hochgebirge einen leichten Folgezustand nach Schädelbasisbruch zurückbehalten hatte und die, auf dem Bahnsteig einer Station stehend, plötzlich nach der Richtung eines durch die Station fahrenden Schnellzuges zu Boden fiel.

Natürlich findet die Affektivität genug Grund, um sich einer der-artigen Reaktionsfähigkeit aufzupfropfen; so lange der Krankheitswille bzw. das Krankheitsgefühl ein sehr großes war, ließ sich der Patient von der Tendenz der attentionellen Mitbewegung nach der Richtung der gesehenen oder gefühlten Scheinbewegung natürlich unbedingt leiten. Dagegen konnten wir feststellen, daß zu Zeiten, in denen Patient sich wieder kräftiger fühlte, und in denen z. B. ein Hysteriker seinen Krank-heitswillen aufgab, diese Reaktionsbewegungen schwächer wurden, ganz aufhörten und in manchen Fällen sogar nach der entgegengesetzten Seite ausfielen. Hier hatte sich also eine Kompensationstendenz gegen die attentionelle Mitbewegung eingestellt, die das statische Gesamtbild im Sinne einer organischen Affektion des Labyrinthes oder eines Gleich-gewichtszentrums verschoben hatte. Hier ahmte ein funktionelles Zustands-bild auf kompliziertem psychogenem Wege ein organisches Zustandsbild nach. Je gesundheitswilliger, je suggestibler ein Patient war, desto leichter war es auch, alle diese Tendenzen zu unterdrücken.

Aber die psychostatischen Reaktionen bieten uns auch Gelegenheit, vielleicht einen Blick in die Genese des F a l l e n s i m A n f a l l zu tun. Wir meinen hier noch nicht den echten epileptischen Anfall, bei dem die statischen Momente des Fallens noch nicht untersucht sind, wohl aber sehr einer Untersuchung bedürfen. Wohl aber meinen wir, daß das Symptom des Fallens in den Anfällen, die wir oben als vasovegetativ

Digitized by Google
Original from UNIVERSITY OF MINNESOTA
Generated on 2019-10-24 17:45 GMT / http://hdl.handle.net/2027/umn.31951002684121b
Public Domain in the United States, Google-digitized / http://www.hathitrust.org/access_use#pd-us-google

bezeichnet haben, und das Fallen in denjenigen hysterischen Anfällen, die eine mit vasovegetativer Miterregung des statischen Organs oder eines statischen Zentrums einhergehende Ursache haben. Wir sehen also, daß sich auch in dem sogenannten hysterischen Anfall hinein Falltendenzen nachweisen lassen, die letzten Endes auf eine reale physische Erregung des das Fallen regulierenden Eigenapparates zurückgehen.

Meine Herren, das Thema, das wir uns gesetzt haben, ist ganz ungemein reich an Problemen und Perspektiven und ungemein verführerisch nach allen Richtungen hin, Spekulationen aufzubauen und hypothetische Neubauten aufzuführen. Wir sind uns dieser Gefahr bewußt und möchten sie gern überall meiden, wenn wir könnten. Natürlich ist uns dies nicht überall gelungen, dessen sind wir uns voll bewußt. Immerhin haben unsere Untersuchungen doch gewisse, auch real nachweisbare Ergebnisse gehabt, die ich mir jetzt am Schlusse unserer Ausführungen erlauben werde, kurz zusammenzufassen:

1. Der Schwindel bei den Neurosen enthält genau dieselben Elemente der Scheinbewegung wie der Schwindel bei organischen Affektionen der statischen Eigenapparate. Wir finden genau wie dort Dreh- und Progressivbewegungen nach allen möglichen Richtungen. Man muß es nur beachten, wenn der Patient spontan davon erzählt oder man muß ihn eben wie bei jeder genau sein sollenden Anamnese eigens darnach fragen.

2. Wir konnten die hysterische Reaktion der Statik genau charakterisieren. Ihr Wesen ist der Richtungsparallelismus von Schein- und Reaktionsbewegungen. Wir glauben damit ein Analogon geschaffen zu haben zu den hysterischen Störungen anderer Organe, z. B. der hysterischen Sensibilitätsstörung und der hysterischen Gewichtsfeldeinengung, deren Symptomenbild ja längst bekannt ist.

3. Die überwiegende Majorität der an Schwindel leidenden Patienten zeigt eine Übererregbarkeit des vegetativen Nervensystems und eine nähere oder weitere Verwandtschaft zum Krankheitsbilde der Migräne.

Meine Herren, wir sind am Schlusse unserer Erörterungen angelangt. Die Bedeutung, die unsere Untersuchungen auf dem otologischen, bzw. auf dem Gebiete der Gleichgewichtsverhältnisse haben, hat Ihnen Leidler schon auseinandergesetzt, aber, meine Herren, nicht minder groß scheint der Gewinn zu sein, der sich aus dieser Untersuchung für die Betrachtung der Neurosen ergibt.

Denn eines der großen Ziele der Neurologie ist es, diejenigen physiologischen Grundlagen zu finden, auf denen man ein wahrhaft verständliches Bild der Neurosen darstellen kann, um es aus dem Chaos von psychopathologischen und inkretorischen Begriffen herauszuretten, das die Neurosenlehre derzeit noch bildet.

Unsere Untersuchungen sollen einen Versuch dazu darstellen.

Digitized by Google
Original from UNIVERSITY OF MINNESOTA
Generated on 2019-10-24 17:45 GMT / http://hdl.handle.net/2027/umn.31951002684121b
Public Domain in the United States, Google-digitized / http://www.hathitrust.org/access_use#pd-us-google

Das Hören.

Dr. **Fritz Dahns.**

Nach der Helmholtz'schen Theorie wird das Trommelfell durch die Schallwellen in Schwingungen versetzt, die Gehörknöchelchen übertragen die Bewegung auf den schallempfindenden inneren Teil, von welchem sie zum Gehirn geleitet werden und dann zu unserer Wahrnehmung gelangen. Diese Theorie setzt voraus, daß das Trommelfell an sich befähigt ist, alle Töne in gleichem Maße aufzunehmen oder daß es von allen Tönen in gleicher Weise in Vibration versetzt wird, ohne seine Spannung zu ändern. Das widerspricht aber vollständig den physikalischen Gesetzen. Das Trommelfell ist eine gespannte Membran. Jede gespannte Membran gibt beim Anschlagen einen Ton, welchen man den Eigenton der Membran nennt und sie gerät nur in Schwingungen, wenn eben dieser Ton in ihre Nähe angeschlagen wird. Allerdings ist der Eigenton bei einer Membran nicht so streng begrenzt, wie bei einer Saite, deshalb treten Schwingungen auch bei den dem Eigenton benachbarten Tönen auf, doch sind sie um so schwächer, je mehr sich der Eigenton von ihnen entfernt. Die Ursache für diesen Unterschied zwischen Saite und Membran liegt darin, daß eine Membran, mathematisch genommen, nicht vollständig flach ist, sondern stets eine Krümmung aufweist. Je stärker nun die Krümmung ist, desto größer ist, wie Helmholtz nachwies, die Resonanz, die sich bei stark gekrümmten Membranen auf einen großen Teil der Skala erstreckt, aber die Intensität ist bei dem Eigenton am größten und sie schwächt sich mit der Entfernung der Töne von dem Eigenton in gleichem Verhältnis ab. Daher müßten wir, wenn die Helmholtz sche Theorie richtig wäre, diejenigen Töne, welche dem Eigenton des Trommelfelles entsprechen oder benachbart sind, stärker hören als die entfernteren. Da dies nicht der Fall ist, muß eine Vorrichtung vorhanden sein, die durch den Ton ausgelöst wird und als Reflexbewegung die Spannung des Trommelfelles stets auf den eindringenden Ton als Eigenton einstellt, gerade so wie bei der Saite einer Geige der Fingerdruck die Saite verkürzt oder verlängert und dadurch die Spannung ändert. Dieser Vergleich liegt nahe, weil die von der Peripherie zum Hammergriff ausgespannten radiären Fasern ein System gespannter Saiten darstellen, die durch Anziehen und Nachlassen des Hammers in größere oder geringere Spannung versetzt werden können, ja durch die Drehbewegung des Hammers können einzelne Gruppen der Fasern gespannt werden, so daß verschiedene Töne zu gleicher Zeit aufgenommen werden. Eine derartige Veränderung der Spannung kann nicht durch die Schallwellen an der Trommelfellmembran hervorgerufen werden, Schallwellen sind keine Luftwellen, die eine Verdünnung oder Verdichtung, eine größere oder geringere Spannung bewirken, Schallwellen sind Ätherwellen, sie spannen eine Membran nicht, sondern sie setzen eine gespannte Membran in Bewegung; die

Digitized by Google
Original from UNIVERSITY OF MINNESOTA
Generated on 2019-10-24 17:45 GMT / http://hdl.handle.net/2027/umn.31951002684121b
Public Domain in the United States, Google-digitized / http://www.hathitrust.org/access_use#pd-us-google

Spannung geht der Vibration voraus, sie ist Folge einer Bewegung und wie alle Bewegungen des Körpers auf aktive Muskeltätigkeit zurückzuführen, welche vom Gehirn ausgelöst und durch Nerven auf den bewegenden Muskel übertragen wird. Wir müssen uns deshalb den Vorgang derart vorstellen, daß die an der Außenseite des Trommelfelles für den Ton empfänglichen Nervenendigungen den Ton zur Neuroglia leiten; dort wird die Leitung zurückgebogen zu demjenigen Muskel, welcher in Tätigkeit treten soll. Da im Gehörorgan sich zwei Muskeln befinden, der Tensor tympani und der Stapedius, so sind diese einzig und allein die Mittler für den Empfang der Töne, sie werden durch den Ton vom Gehirn aus in aktive Tätigkeit gesetzt, gerade so wie die Körpermuskeln durch mechanische Reize auch erst auf dem Umwege über das Gehirn durch Reflex wirken. Wenn z. B. der Willensreiz ausgeschaltet ist, wie im Schlafe, und wir an einer Extremität, einen mechanischen Reiz, einen Stich oder dgl., ausüben, so wird der Insult durch den zuleitenden Nerven der Neuroglia zugeführt, dort wird die Leitung umgebogen und der Reiz zum Muskel zurückgeführt, der sich dann kontrahiert, es findet ein Zucken der Extremität statt. Daher fehlt die Reaktion, wenn die Gehirntätigkeit vollständig ausgeschaltet ist, wie in der Narkose, oder sie verlangsamt sich, wie bei gewissen Erkrankungen des Gehirns. Die Helmholtz'sche Theorie nimmt dagegen keine aktive Tätigkeit bei der Aufnahme des Schalles an, sie läßt das Trommelfell passiv bewegt werden. Eine passive Bewegung kann zwar durch das Nachlassen der Aufnahmefähigkeit des Gehirns zu einer allgemeinen Ermüdung führen, jedoch nicht zu einer differenzierten, wie es bei dem Gehörorgan ist, bei welchem die Ermüdung bei den hohen Tönen schneller eintritt als bei den tiefen. Das kann nur die Folge aktiver Muskeltätigkeit sein. Denn die hohen Töne bedingen eine stärkere Kraftentfaltung als die tiefen. Wenn wir eine gespannte Saite in Bewegung setzen und zum Tönen bringen, so steht die Länge der Saite bzw. ihre Spannung mit der Höhe des Tones und der erforderlichen Kraft stets in gleichem Verhältnis. Je kürzer, je gespannter die Saite ist, um so höher wird der Ton, um so mehr Kraft muß aber auch angewendet werden, um den Ton hervorzubringen. Und dasselbe ist bei Membranen der Fall. Je stärker das Fell der Trommel gespannt ist, um so höher ist beim Anschlagen der Ton, um so größer muß aber auch die Kraft sein, welche anschlägt und den Ton erzeugt. Auch die Dauer der Schwingungen nimmt mit der Länge der Saite und im umgekehrten Verhältnis mit der Größe der Spannung ab. Die Kraft muß also bei hohen Tönen häufiger gebraucht werden, um die gleiche Dauer zu erreichen als bei tiefen Tönen, sie wird daher eher aufgebraucht und ermüdet früher als die Kraft, welche die tiefen Töne hervorbringt. Da eine derartige Ermüdung bei dem Ohre eintritt, so muß es sich um eine aktive Muskeltätigkeit handeln, welche den Ton zu unserer Wahrnehmung bringt. Diese Folgerung ist um so berechtigter, da auch Muskelzuckungen der anderen Muskeln nicht nur durch mechanische Reize ausgelöst werden,

Digitized by Google
Original from UNIVERSITY OF MINNESOTA
Generated on 2019-10-24 17:45 GMT / http://hdl.handle.net/2027/umn.31951002684121b
Public Domain in the United States, Google-digitized / http://www.hathitrust.org/access_use#pd-us-google

sondern auch infolge von Schall und Licht erfolgen; plötzlich ausstrahlendes grelles Licht, starker Schall erregen Zuckungen der gesamten Körpermuskulatur, folgerichtig müssen schwächere Einwirkungen der gleichen Art die Muskeln derjenigen Organe ergreifen, welche nur der Aufnahme von Schall und Licht dienen, das sind die Muskeln der Sinnesorgane. Am Trommelfell bzw. dessen eingewebtem Hammer setzt der Musc. tensor tympani an. Da alle Knochen des Körpers, an welchen Muskeln ansetzen, von diesen bewegt werden, muß auch dem Tensor die Bewegung des Hammers und des mit ihm verbundenen Trommelfelles zugeschrieben werden. Auf welche Weise und wann der Tensor den Hammer und damit das Trommelfell bewegt, lehrt die experimentelle Beobachtung von Hensen, „daß der Musc. tens. tymp. durch Zuckungen (nicht Dauerkontraktion) beim Hörakt sich beteiligt, und zwar erfolgt am Anfang des Hörens eine Zuckung. . . . . Bei Hunden und Katzen mit geöffneter Paukenhöhle gelang der Nachweis, daß die Kontraktion schon im Beginn des Schalles statthat, daß sie dann schnell nachläßt, obwohl der Schall andauern mag.“ Hensen fand weiter, daß eine hohe Pfeife von 6000 Schwingungen den Muskel stark und noch von einem anderen Zimmer aus erregte, während tiefere Töne dies viel weniger taten. Die Zuckungen schienen kleiner zu werden und für Pfeifen unter 200 Schwingungen blieb es zweifelhaft, ob überhaupt eine Bewegung eintrat. Diese Beobachtung beweist, daß die Stärke der Kontraktion mit der Höhe des Tones steigt und fällt, daß also die Spannung des Trommelfelles, die durch die Kontraktion des Muskels bewirkt wird, bei jedem Ton eine andere und bei den höheren stärker als bei den tiefen ist. Der Muskel stellt demnach durch seine Kontraktion die dem eindringenden Ton entsprechende Spannung her, so daß das Trommelfell in Mitschwingungen gerät, er ist der Akkomodationsmuskel des Ohres, seine Tätigkeit erfolgt, bevor das Trommelfell in Schwingungen versetzt wird. Da nun die Zusammenziehung, d. i. die Arbeit des Muskels um so kräftiger sein muß, je höher der Ton ist, so erfolgt bei höheren Tönen schneller eine Ermüdung des Muskels als bei tiefen. Das Trommelfell besitzt demnach nicht die Eigenschaft, ohne Änderung der Spannung Töne von der verschiedensten Schwingungsdauer nicht nur nacheinander, sondern auch gleichzeitig und für unsere Empfindung gleichmäßig durchzulassen, wie Politzer meint. Es unterscheidet sich in keiner Weise von jeder anderen Membran — die Natur kennt keine Ausnahme — es wechselt nur mit Hilfe des Muskels die Spannung, und der Wechsel der Spannung befähigt es, dem Wechsel der Töne zu folgen und diese stets als Eigentöne aufzunehmen und weiterzuleiten. Diese Tätigkeit des Musc. tens. tymp. ist abhängig von den Luftdruckverhältnissen der Paukenhöhle. Bei jeder Kontraktion würde sich durch Einziehung des Trommelfelles in die Paukenhöhle der Luftdruck verstärken und dadurch die Tätigkeit des Muskels erschweren und einschränken, wenn nicht ein Ventil vorhanden wäre, welches sich bei jeder Kontraktion öffnet und dadurch den Druckausgleich herbeiführt.

Digitized by Google
Original from UNIVERSITY OF MINNESOTA
Generated on 2019-10-24 17:45 GMT / http://hdl.handle.net/2027/umn.31951002684121b
Public Domain in the United States, Google-digitized / http://www.hathitrust.org/access_use#pd-us-google

Dieses Ventil ist die Ohrtrompete und der Tensor veli ist der Muskel, der diese Öffnung bei seiner Kontraktion bewirkt. Zwischen den beiden Muskeln, Tensor tymp. und Tensor veli, bestehen am Ursprung Verbindungen sehniger und muskulöser Art und es erscheint, wie Schwalbe sagt, bei dieser Sachlage sehr natürlich, daß beide Muskeln aus gemeinschaftlicher Quelle, nämlich aus dem motorischen Teil des Trigeminus durch Vermittlung des Ganglion oticum innerviert werden, und daß die Kontraktion des Tensor veli von einer solchen des Tensor tymp. begleitet wird, oder, wie ich umkehrend hinzufügen möchte, daß bei der Kontraktion des Tensor tymp. eine Kontraktion des Tensor veli erfolgt. Sobald demnach die Spannung des Trommelfelles durch Zuckung des Tensor tympani eintritt, öffnet die zu gleicher Zeit eintretende Zuckung des Tensor veli die Ohrtrompete, so daß eine Erhöhung des Luftdruckes vermieden wird. Nachdem das Trommelfell durch die Kontraktion des Musc. tens. tymp. auf den eindringenden Ton gespannt worden ist, gerät es in Schwingungen und die Schwingungen übertragen sich auf die Flüssigkeit des Labyrinthes, welche in die gleichen Schwingungen gerät. Aber eine Übertragung auf die Elemente des Endorgans kann in diesem Augenblicke noch nicht stattfinden, weil dieselben durch die Membrana Corti, die als Dämpfungsapparat zu betrachten ist (Waldeyer), noch belastet werden. Die Belastung muß erst beseitigt werden, und das vollbringt der Musc. stapedius, der durch seine Bewegung eine Wellenbewegung im Labyrinth hervorbringt. Aus der anatomischen Lage des Muskels ergibt sich eine Hebe- und Zugwirkung. Seine Sehne steigt unter einem nach unten offenen stumpfen Winkel zum Köpfchen herab (Schwalbe); das bedingt, daß er nicht nur die Stapesplatte heraushebelt, sondern sie auch dreht, so daß sie mit dem hinteren Teil sich nach innen senkt. Die Folge einer solchen Bewegung ist eine Welle, die von der nachgebenden runden Membran durch das Labyrinth zum ovalen Fenster verläuft, und die durch diese Richtung die Membrana Corti anzieht und von der Unterlage abhebt, so daß das Endorgan frei wird und seine Elemente den Schallschwingungen des Labyrintwassers folgen können. Sobald nach Beendigung der Muskelkontraktion die Stapesplatte wieder zurücktritt, läuft die Welle in umgekehrter Richtung, die Membrana Corti legt sich wieder auf das Endorgan, das dann gedämpft ist. Wir müssen also zwei Bewegungen streng voneinander scheiden, die Schallwellenvibration und die Welle als Folge der Kontraktion des Musc. stapedius. Die erste ist eine Ätherwelle im Wasser, eine Molekularbewegung; sie stellt ein Hin- und Herpendeln der Wasserteilchen dar, gleich dem Schwingen einer Saite, die zweite ist eine Bewegung der ganzen Wassermasse. Eine Kreuzung der beiden Bewegungen und dadurch eine Disharmonie kann nicht entstehen, denn die Wassermasse ist die Trägerin der Molekularbewegung: ob sie ruht oder sich bewegt, die Molekularbewegung in ihr, d. h. die Äther- oder Schallbewegung der Wasserteilchen bleibt in beiden Fällen die gleiche. Der Schall der Unterwasserglocke pflanzt sich fort, ganz gleichgültig,

Digitized by Google
Original from UNIVERSITY OF MINNESOTA
Generated on 2019-10-24 17:45 GMT / http://hdl.handle.net/2027/umn.31951002684121b
Public Domain in the United States, Google-digitized / http://www.hathitrust.org/access_use#pd-us-google

ob das Meer bewegt ist oder nicht. Der einzige Einfluß besteht darin, daß die Massenbewegung dadurch, daß sie die Molekularbewegung in sich birgt, die Richtung derselben bestimmt. Wenn z. B. eine Schallbewegung sich in der Luft fortpflanzt und die Luftmasse, in der die Schallbewegung stattfindet, durch Wind an eine andere Stelle geführt wird, so nimmt sie die Schallbewegung mit, der Schall wechselt den Ort oder die Richtung, ohne sich aber in der geringsten Weise zu ändern. So wird auch im Gehörorgan die Schallbewegung in der Richtung der Wasserwelle geführt; die Welle hebt nicht nur die Membrana Corti ab, sondern sie führt auch die Schallschwingungen dem Cortischen Organ zu.

Da die Fortpflanzung der Schallschwingungen von dem Trommelfell bis zum Labyrinthwasser eine gewisse Zeit erfordert, so dürfen die Kontraktionen der beiden Muskeln nicht gleichzeitig erfolgen, sondern es muß sich erst der Musc. tens. tymp., dann der Stapedius kontrahieren. Und das ist auch der Fall, denn Bezold hat beobachtet, daß der bei bloßgelegter innerer Labyrinthwand im auffallenden Licht am Ligamentum annulare des ovalen Fensters bemerkbare Lichtreflex sich nur bei Auswärtsbewegung des Hammergriffes veränderte, d. h. wenn das Trommelfell nach der Spannung, die durch die Kontraktion des Musc. tens. tymp. erfolgt ist, wieder mit dem Muskel in seine ursprüngliche Lage zurückkehrt. Die Beobachtung von Bezold bestätigt also meine Erklärung.

Zusammenfassend spielt sich der Vorgang des Hörens in folgender Weise ab: der Ton oder Schall trifft die Außenwand des Trommelfelles. Die für den Ton empfänglichen Nervenendigungen leiten den Ton nach der Neuroglia. Die Neuroglia biegt den Reiz um, er wird zurückgeleitet und bringt den Musc. tens. tymp. zur Kontraktion. Die Kontraktion spannt dasTrommelfell, es gerät in Schwingungen,welche auf das Labyrinthwasser und von hier aus auf das Cortische Organ übertragen werden, nachdem die inzwischen erfolgte Kontraktion des Stapedius eine Welle im Labyrinthwasser ausgelöst hat, durch welche die dämpfende Membrana Corti abgehoben worden ist. Der Musc. tens. tymp. versetzt also das Trommelfell, der Stapedius das Cortische Organ in den Zustand, daß sie den Ton empfangen und weiterleiten können, und beider Muskeln Tätigkeit erfolgt so, daß das Hören nur auf dem Wege der Rückbiegung oder des Reflexes zu unserer Wahrnehmung gelangt.

Nach der Helmholtz'schen Theorie wäre das Trommelfell unentbehrlich für den Hörakt und es müßte beim Fehlen desselben die Gehörwahrnehmung aufhören. Das Gehör ist aber bei Trommelfelldefekten oft auffallend wenig beeinträchtigt, und die Beeinträchtigung beschränkt sich dabei auf die tiefen Töne. Dasselbe ist bei Ausfall des Trommelfelles, des Hammers und des Musc. tens. tymp. der Fall, es müssen also andere Teile für die fehlenden eintreten, und das können nur die noch vorhandenen, nämlich der Musc. stapedius und die runde Membran sein. Die anatomische Lage der Muskeln und Gehörknöchelchen bedingt, daß das Maß der Tätigkeit der Muskeln und der Bewegung der Gehörknöchelchen in be-

Digitized by Google
Original from UNIVERSITY OF MINNESOTA
Generated on 2019-10-24 17:45 GMT / http://hdl.handle.net/2027/umn.31951002684121b
Public Domain in the United States, Google-digitized / http://www.hathitrust.org/access_use#pd-us-google

stimmter Weise begrenzt ist. Fällt der eine Teil aus, so fehlt die Beschränkung und die Arbeit des anderen wird um so ausgiebiger. Während der Stapedius bei normalen Verhältnissen nur eine Welle auslöst, durch die, wie ich gezeigt habe, das Endorgan entlastet und aufnahmefähig wird, muß er sich beim Fehlen des Hammers und des Musc. tens. tymp. um so kräftiger kontrahieren, weil der quantitativ gleiche Reiz, der bei normalen Verhältnissen beide Muskeln trifft, jetzt auf ihn allein wirkt und durch die doppelte Kraft eine so starke Kontraktion zur Folge hat, daß die runde Membran in Vibration oder Schallschwingungen gebracht wird. Das geschieht bei solchen Membranen in der Weise, die Hensen durch folgenden Versuch gezeigt hat: Wenn man in einen Behälter, dessen Ausflußöffnung durch eine darüber gespannte Membran geschlossen wird, Wasser unter Druck einströmen läßt, so wird die Membran herausgedrängt und gespannt, schwingt dann aber, nachdem durch Wasserabfluß der Druck sich mindert, wieder zurück und erzeugt einen vibrierenden und mächtig tönenden Wasserstrom. Die Verhältnisse bei dem Gehörorgan entsprechen denjenigen des Hensenschen Versuches: Die Membran des runden Fensters ist vorgewölbt, das Labyrinthwasser steht unter einem gewissen Druck — das sind die beiden Bedingungen für den ersten Teil des Versuches — die Membran ist gespannt; durch die kräftige Kontraktion des Stapedius wird die Lage hergestellt, welche der zweite Teil des Versuches zeigt: Der Druck wird plötzlich vermindert, die Membran nach innen gezogen und dadurch in Schwingungen versetzt, die sich auf das Labyrinthwasser und weiter auf das Cortische Organ übertragen. In dieser Weise tritt die Membran des runden Fensters für das fehlende Trommelfell ein, während der Stapedius die Bewegung erzeugt. Und da die Membran kleiner ist als das Trommelfell, so fallen die tieferen Töne aus. Ist die Stapesplatte oder die Membrana rotunda unbeweglich, dann fällt die Wirkung des Musc. stapedius aus, es kann keine Welle zur Abhebung der Membrana Corti erzeugt werden, die Vibration wird auf das Endorgan nicht übertragen, damit hört die Weiterleitung des Schalles und die Perzeption auf. Und das gleiche tritt ein, wenn Verknöcherungen der anderen Gehörknöchelchen entstehen; sie heben die Bewegungen auf, so daß der Reiz vom Gehirn aus keine Bewegung auslösen kann. Umgekehrt kann das Gehörorgan in allen seinen Teilen intakt sein und doch hören wir nicht, wenn der Gehirnteil pathologisch so verändert ist, daß er den Ton nicht aufnehmen und den Reiz nicht auslösen kann. Es gibt aber auch Zustände, bei denen wir trotz normalem Gehörorgan und normalem Gehirn nicht hören, wenn wir nämlich nicht aufmerken, d. h. wenn das Gehirn durch andere Gedankenarbeit so vollständig beschäftigt ist, daß es den Tonreiz nicht aufnimmt und deshalb auch nicht zum Musc. tens. tymp. zurückleitet, so daß eine Kontraktion des Muskels nicht erfolgt, das Trommelfell wird dann trotz des eindringenden Tones nicht akkomodiert, nicht gespannt, es gerät deshalb nicht in Schwingungen, der Gehirnteil ist abgestellt oder ausgeschaltet und wir hören nicht. Daß

Digitized by Google
Original from UNIVERSITY OF MINNESOTA
Generated on 2019-10-24 17:45 GMT / http://hdl.handle.net/2027/umn.31951002684121b
Public Domain in the United States, Google-digitized / http://www.hathitrust.org/access_use#pd-us-google

sich der Vorgang in der geschilderten Weise abspielt, ist am Auge zu beobachten, dessen Bau demjenigen des Gehörorgans vollständig analog ist. Der Blick kann auf einen bestimmten Gegenstand gerichtet sein, das Bild fällt ins Auge und trotzdem sehen wir es nicht, wenn die Gedanken nicht auf den Gegenstand konzentriert sind, wenn das Gehirn für das Sehen ausgeschaltet oder auf das Sehen nicht eingeschaltet ist, dabei beobachten wir vollständigen Parallelismus der beiden Sehachsen, d. h. die Muskeln des Augapfels bleiben in Ruhe, während sie bei der Akkomodation, beim Sehakt, die Augäpfel in Konvergenz stellen, und weiter bleibt der Akkomodationsmuskel unbeweglich, das Auge ist in der gleichen Verfassung, als ob überhaupt kein Licht einfallen würde, dann ist das Auge starr und wir sprechen von starrem Blick und kennzeichnen damit die Unbeweglichkeit des Auges. So ist es auch bei dem Ohr. Der Akkomodationsmuskel tritt nicht in Tätigkeit, weil der Reflex oder Reiz vom Gehirn ausbleibt. Im Gegensatz dazu kann eine Einwirkung auf den Muskel vom Gehirn aus erfolgen, ohne daß ein Schall oder Ton vorhergegangen ist. Das ist bei dem Vorgang der Fall, welchen wir als Horchen bezeichnen und bei dem wir den Willen haben, eine bessere Funktion des Gehörorgans zu erzielen. Wie jeder andere Körpermuskel, so wird auch der Muskel des Gehörorgans durch den Willen in Tätigkeit versetzt. Aber es erfolgt nicht, wie durch Schall oder Ton, eine kurze Zuckung des Muskels, sondern eine Spannung, aus welcher der Muskel schneller eine Zuckung auszuführen vermag als aus dem Ruhezustande; er wird, um einen trivialen Vergleich zu gebrauchen, gleichsam sprungbereit gehalten, gerade wie unsere Körpermuskeln vor Beginn einer Übung, wie eines Wettlaufes. Nun beschränkt sich die Spannung durch den Willensreiz niemals auf denjenigen Muskel, welchen wir spannen wollen. Wenn wir z. B. die Muskeln der Hand spannen, dann spannen sich, ohne daß wir es hindern können, auch die Muskeln des Unter- und Oberarmes; und in derselben Weise greift beim Horchen die Spannung auf die Gesichtsmuskeln über; wir haben beim Horchen einen gespannten Gesichtsausdruck. Die Spannung der Gesichtsmuskeln ist nach dem Beispiel der Hand- und Armmuskeln eine Begleiterscheinung und der Beweis für die Spannung der Gehörsmuskeln: der gleichen Ursache entspricht die gleiche Wirkung. Das bestätigt meine Darlegung des Höraktes ebenso wie die angeführten anatomischen Verhältnisse, die Beobachtungen und Versuche, während die Helmholtz'sche Theorie für alle diese Erscheinungen die Erklärung schuldig bleibt.

Ich ziehe die Schlußfolgerung: Die Muskeln des Gehörorganstreten bei Schalleinwirkung reflektorisch in Tätigkeit, sie vermitteln den Schall und sind für den Hörakt unentbehrlich, ohne Muskeltätigkeit kein Hören.

Digitized by Google
Original from UNIVERSITY OF MINNESOTA
Generated on 2019-10-24 17:45 GMT / http://hdl.handle.net/2027/umn.31951002684121b
Public Domain in the United States, Google-digitized / http://www.hathitrust.org/access_use#pd-us-google

Aus der oto-laryngologischen Universitätsklinik des Rigshospitals in Kopenhagen (Chef: Prof. Dr. med. E. Schmiegelow).

Partielle Affektion der kalorischen Nystagmusreaktion.

Von **G. V. Th. Borries**, früher Assistent der Klinik, gegenwärtig Assistenzarzt am Krankenhaus zu Naestved, Dänemark.

Im Jahre 1920 habe ich eine größere Reihe von klinischen und experimentellen Untersuchungen über den kalorischen Nystagmus[1]) publiziert. Unter anderem wurde auch der Einfluß verschiedener Kopfstellungen auf den kalorischen Nystagmus studiert und gezeigt, daß die Regeln Báránys nicht in allen Punkten aufrecht erhalten werden können.

Dies soll jedoch hier nicht näher erwähnt werden. Dagegen will ich nur ein rein praktisches Ergebnis dieser Untersuchungen besprechen, nämlich den Nachweis eines früher nicht beobachteten Symptoms, welches die Diagnose einer partiellen Affektion des kalorischen Nystagmus ermöglicht.

Ich suchte nämlich die für den kalorischen Nystagmus charakteristische Abhängigkeit von der Kopfstellung praktisch zu verwerten, und habe mir zunächst die Frage gestellt, ob in einer klinisch durchführbaren Kopfstellung eine konstante und deutlich wahrnehmbare Nystagmusänderung nachzuweisen wäre.

Untersuchung bei seitlich geneigtem Kopfe eignet sich für diesen Zweck nicht, weil die Inversion des Nystagmus in diesen Stellungen zu inkonstant ist.

Neigt man den Kopf des Patienten so stark, daß sein Scheitel gegen den Fußboden sieht, so tritt eine völlige Umkehr des Nystagmus ein (Bárány). Diese Stellung ist aber klinisch nicht verwendbar.

Dagegen ist Kopfbiegung um 90° nach vorwärts praktisch wohl durchführbar; es kommt nun darauf an, 1. ob die Umkehr des Nystagmus in dieser Stellung so deutlich und namentlich so konstant ist, daß diese Reaktion als eine normale aufgestellt werden kann. Ist dies der Fall, dann kann man mithin aus dem negativen Ausfall dieser Untersuchung einen pathologischen Zustand diagnostizieren und man muß dann die Frage stellen, ob 2. dieser supponierte Zustand überhaupt vorkommt.

Ad 1: Hofer (M. f. O. 1912, S. 1329) sah in 19 Fällen Umkehr des kalorischen Nystagmus bei Kopfneigung um 90° nach vorwärts, in einem Falle keine Umkehr.

72 von mir untersuchte normale Fälle zeigten alle bei Vorwärtsneigung um 90° eine deutliche Umkehr des kalorischen Kaltwassernystagmus, und zwar kam die Reversion immer prompt und deutlich

[1]) Studier over vestibulaer Nystagmus. Thaning & Appel. Köbenhavn 1920.

Digitized by Google
Original from UNIVERSITY OF MINNESOTA
Generated on 2019-10-24 17:45 GMT / http://hdl.handle.net/2027/umn.31951002684121b
Public Domain in the United States, Google-digitized / http://www.hathitrust.org/access_use#pd-us-google

und schon beim ersten Versuch, also nicht wie bei seitlicher Kopfneigung, wo man oft eine halbe Minute oder länger warten muß, um eine völlige Umkehr zu erhalten.

Der Nystagmus wurde immer beim Blick geradeaus durch die Bartels-Brille beobachtet.

Es muß also berechtigt sein, die Umkehr des Kaltwassernystagmus beim Vorüberneigen des Kopfes um 90° als ein normales konstantes Symptom zu betrachten.

Ad 2: Diesem Ergebnisse kommt eine praktisch-diagnostische Bedeutung nur zu, wenn in pathologischen Fällen eine isolierte Affektion dieses Reflexes vorkommt, wenn also folgender Krankheitstypus existiert: Fehlende Umkehr des sonst normalen Kaltwassernystagmus bei Vorüberneigung des Kopfes um 90°.

Es ist mir nun wirklich gelungen, mehrere solche Fälle zu beobachten.

Außer den in meiner oben genannten Gradualabhandlung veröffentlichen 3 Fällen mit paradoxen Vestibulärreaktionen bzw. nach Labyrinthitis serosa, nach Kopftrauma und nach epidemischer Zerebrospinalmeningitis habe ich später noch 3 Fälle gesehen, nämlich postoperative Labyrinthitis serosa[2]), Neuritis vestibularis und Trauma capitis.

Eine einheitliche Ätiologie für diese Fälle ist nicht nachweisbar. Gemeinsam ist aber, daß in allen Fällen eine leichtere oder schwerere partielle Affektion des Vestibularapparates nachweisbar war.

Und das neue Symptom ist ja auch selbst als eine partielle Affektion der kalorischen Nystagmusreaktion zu betrachten, analog mit den Fällen, in welchen z. B. ein isolierter Ausfall des postrotatorischen Nystagmus in einem oder zwei Rotationsplänen des Kopfes besteht.

Während die Labyrinthitis serosa-Fälle wahrscheinlich durch labyrinthäre Läsionen zu erklären sind, weisen andere Fälle auf einen retrolabyrinthären Sitz der Krankheit hin.

Das Symptom geht nicht mit Schädigungen des galvanischen oder postrotatorischen Nystagmus parallel. Letzterer kann ganz normal oder — wie in meinen ersten 3 Fällen — ausgeschaltet sein. In zwei dieser 3 Fälle war auch die Gegenrollung total ausgeschaltet, sowohl bei Rechts- wie bei Linksneigung des Kopfes um 60° mit Báránys Gegenrollungsapparat.

Auch den anderen kalorischen Reaktionsphänomenen gegenüber zeigt das Symptom eine gewisse Selbständigkeit. So fand ich in einem Falle typische Zeige- und Fallreaktionen sowie subjektive Reaktion.

Den Gegensatz zu diesen 6 Fällen bildet ein — leider nicht genügend beobachteter — Fall, in welchem der kalorische Nystagmus nur in der Stellung „Kopf um 90° vorübergeneigt“ vorhanden war.

[2]) Dänische oto-laryngologische Gesellschaft, 3. November 1920.

Digitized by Google
Original from UNIVERSITY OF MINNESOTA
Generated on 2019-10-24 17:46 GMT / http://hdl.handle.net/2027/umn.31951002684121b
Public Domain in the United States, Google-digitized / http://www.hathitrust.org/access_use#pd-us-google

Technisch wurde die Untersuchung so vorgenommen, daß ich, auf einem Knie liegend, mein Gesicht unter den Kopf des Patienten führte und mittels eines Reflektors seine mit Konvexbrille versehenen Augen betrachtete.

Diese Methode erlaubt, glaube ich, eine genauere Beobachtung des Nystagmus als die gewöhnliche, auch gut anwendbare Methode mit dem Spiegel, aber erstere setzt eine größere gymnastische Gewandtheit des Untersuchers voraus.

Es würde hier zu weit führen, auf theoretische Betrachtungen näher einzugehen. Meine Auffassung weicht von derjenigen anderer Autoren ab, nachdem ich in einer früheren Arbeit[3]) nachweisen konnte, daß nach Entfernung der drei Bogengänge bei Tauben ein normaler kalorischer Nystagmus ausgelöst werden konnte.

Über den labyrinthogenen Konvergenzkrampf der Augen.

Von **Rudolf Fischer**, Teplitz-Schönau.

Der sogenannte Konvergenzkrampf ist ein dem Ophthalmologen längst bekanntes Phänomen, das als hysterisches Symptom gilt und darin besteht, daß es zu einem krampfartigen Konvergieren der Bulbi meist mit einem gleichzeitigen Akkommodationskrampf kommt (cf. z. B. Bielschowsky[1]). Nun haben alle spontanen Augenbewegungen für den Otologen eine besondere Bedeutung, nicht nur wegen des fundamental wichtigen labyrinthären und zentralen Nystagmus, sondern auch deshalb, weil durch die Arbeiten einzelner Autoren überraschende Beziehungen zwischen dem otologischen Interessengebiet, dem Vestibularis und dem Bewegungsapparat des Auges hergestellt wurden. (Ohm: Das Ohrlabyrinth als Erzeuger des Schielens[2]); Beiträge zur Kenntnis des Augenzitterns der Bergleute[3]) u. a. m.) In diesem Zusammenhang ist es ohne Zweifel berechtigt, wenn die otologische Forschung sich auch jenen Bewegungsanomalien des Auges zuwendet, deren Zusammenhang mit dem inneren Ohr etwa gegenüber dem mechanisch auslösbaren Nystagmus des „Fistelsymptoms" minder augenfällig ist, auch dann, wenn ihre Kenntnis diesen letzteren Erscheinungen gegenüber differentialdiagnostisch nicht von Belang ist.

In einer der letzten Nummern dieser Zeitschrift erschien eine Publikation Josef Fischers[4]), in der er über vier hysterische Frauen

---

[3]) Experimental studies on the rotatory and the caloric reaction in pigeons. Acta Otolaryngologica. Vol. II. Fasc. 4.

[1]) Lehrb. d. Augenheilk., herausgeg. v. Axenfeld. Jena 1910.

[2]) Zeitschrift f. Augenheilk. 1917.

[3]) Graefes Archiv. H. 98.

[4]) Mschr. f. Ohrenhlk. 1921. H. 9.

Digitized by Google
Original from UNIVERSITY OF MINNESOTA
Generated on 2019-10-24 17:46 GMT / http://hdl.handle.net/2027/umn.31951002684121b
Public Domain in the United States, Google-digitized / http://www.hathitrust.org/access_use#pd-us-google

berichtet, bei denen das Symptom des Konvergenzkrampfes in einem gewissen Zusammenhang mit (meist eitrigen) Erkrankungen des Ohres zu stehen scheint. Diesen Fällen möchte ich in folgendem zwei eigene Beobachtungen anreihen, die aus dem Material meiner Abteilung im Garnisonsspital in Sarajevo während des Weltkrieges stammen.

Fall I. M. B. 21 a. Pat. klagt darüber, daß bei schnellem Wechsel der Blickrichtung „alles wackelt". Visus und Fundus bdsts. normal. Wegen Verdacht auf labyrinthäre Ursache der Ohrenabteilung zugewiesen.

Mittelgroß, kräftig. Somatischer Befund negativ. Speziell keinerlei Stigmata. Wassermann negativ.

Otol. Bef. Bdsts. leichte Einziehung des Trommelfelles, rechts außerdem vorn oben leicht atrophische Stelle. Knochenleitung links etwas verkürzt, für hohe Töne mehr als für tiefe.

Das spontane Verhalten der Bulbi ist folgendes: Deckt man das rechte Auge zu, so tritt in beiden Augen ein undulierender Nystagmus auf, dessen Intensität von der Stellung des linken Bulbus insofern abhängig ist, als er beim Blick nach links am stärksten ist und — wenn der linke Bulbus nach rechts geführt wird, immer feinschlägiger wird, um schließlich ganz zu sistieren. Läßt man das rechte Auge verdeckt, so wandert der nichtfixierende linke Bulbus langsam unter vereinzelten nystaktischen Zuckungen nach innen (rechts). Fixiert der Mann nun mit dem linken Bulbus, was er auf Weisung kann oder was durch Abdecken und Wiederfreilassen des rechten Bulbus zu erreichen ist, so geht der rechte Bulbus nach innen oben und in beiden Bulbi tritt Nystagmus auf, während der linke Bulbus in Mittelstellung steht. Bei verdecktem linken und nahfixierendem rechten Bulbus Nystagmus, der bei raschem Hin- und Herführen des Bulbus am stärksten ist. Bei Fixation in die Ferne nur mit dem rechten Bulbus kein Nystagmus und nur leichtes Abweichen des linken Bulbus nach innen. Fallreaktion in allen Kopfstellungen negativ. Zeigeversuch spontan leichtes Fehlzeigen bdsts. nach rechts, das aber bei wiederholter Prüfung nicht konstant ist. Kalorische Spülung, rechts wesentliche Verstärkung des bestehenden Nystagmus bei fehlender rotatorischer Komponente. Fallreaktion und Zeigeversuch typisch. Kalorische links genau gleich wie rechts, nur intensivere subjektive Reaktion (Brechreiz).

Dieser Fall, der, auch abgesehen von dem Mangel der gangbaren hysterischen Stigmata, einen durchaus nicht neuropathischen Eindruck machte, ist vor allem wegen des Fehlens der rotatorischen Komponente bei der kalorischen Reaktion interessant. Ob die Ursache dieser Ausfallserscheinungen labyrinthär bedingt war oder nicht, vermag ich nicht zu entscheiden, da mir ein Drehstuhl zur Prüfung der einzelnen Bogengänge leider nicht zur Verfügung stand. Zu beachten ist weiter, daß die Konvergenzerscheinungen hauptsächlich vom linken Bulbus aus auszulösen waren, also von der Seite, auf der eine Affektion des Kochlearis und eine vermehrte Erregbarkeit des Vestibularis nachweisbar war. Hereditäre Lues wäre trotz des negativen Wassermanns nicht unwahrscheinlich (Bosnien).

Fall II. E. F. 23 a. Bis zum Tage seiner Verletzung in jeder Beziehung vollkommen gesund gewesener junger Mann. Am 24. V. 1917 durch Gewehrsteckschuß hinter dem rechten Ohr verletzt. Angeblich dann 2 bis 3 Tage bewußtlos gewesen. Das Projektil wurde im Feldspital entfernt. In den ersten Wochen nach der Verletzung hatte eine Fazialisparese bestanden.

Digitized by Google
Original from UNIVERSITY OF MINNESOTA
Generated on 2019-10-24 17:46 GMT / http://hdl.handle.net/2027/umn.31951002684121b
Public Domain in the United States, Google-digitized / http://www.hathitrust.org/access_use#pd-us-google

Derzeit (22. X. 1917) Klagen über Schwindel, speziell bei Bewegung geradeaus (beim Vorbeigehen an Häusern, bei Bahnfahrten usw., aber auch beim Vorüberfahren einer Elektrischen).

Groß, schlank, somatischer Befund negativ. Hinter dem rechten Ohr, etwa dem typischen Hautschnitt entsprechend, eine in Antrumhöhe verbreiterte und daselbst etwas trichterförmig eingezogene Narbe. Trommelfell bdsts. o. p. B. Knochenleitung bdsts. verkürzt, für hohe Töne mehr als für tiefe. Weber nach links. Rinne bdsts. positiv.

Beim Blick in die Ferne nach rechts feiner Nystagmus des rechten, bei gleicher Augeneinstellung nach links gleicher Nystagmus des linken Bulbus. Beim Fixieren eines nahen Objektes (etwa 40 cm) in seitlicher Richtung geht beim Blick nach rechts der rechte, beim Blick nach links der linke Bulbus in die Mittelstellung, während der andere in Fixationsstellung bleibt. Pupillen vom Beginn der Konvergenzbewegung an maximal verengt. Zeigeversuch im allgemeinen richtig, nur links gelegentlich Vorbeizeigen nach innen. Fallreaktion negativ. Kalorische Reaktion links: Blick nach rechts. Linker Bulbus in Adduktion, rechter vorwiegend in der Mittelstellung. Nystagmus beginnt links, nach wenigen Sekunden bdsts. Prompte, vollkommen typische Reaktion quoad Nystagmus. Fallreaktion und Zeigeversuch. Kalorische Reaktion rechts analoges Verhalten. Spuren einer Fazialisparese rechts. Trigeminus rechts leicht druckempfindlich.

13. II. 1918. Beim Seitenblick nach rechts Ruhestellung des linken Bulbus, starker undulierender Nystagmus des rechten bei langsamem Zurückwandern in die Mittelstellung. Beim Seitenblick nach links analoges Verhalten. Maximal verengte Pupillen.

Dieser Fall ist ohne weiteres als traumatische Neurose zu erkennen, die jedenfalls durch bestehende oder abgelaufene labyrinthäre Veränderungen (durch den Schuß) bedingt ist. Ich habe bereits früher über die Entwicklung einer traumatischen Neurose aus einem echten Vestibularschwindel berichtet[5]). Möglicherweise war in unserem Fall die Entwicklung ähnlich wie in dem gerade zitierten, daß nämlich bei dem vorher vollkommen gesunden Patienten die Vestibularisläsion durch das Trauma zu Schwindel führte, dessen nach einiger Zeit abklingende Erscheinungen überlagert wurden von der sich entwickelnden traumatischen Neurose. Jedenfalls darf man annehmen, daß auch diesmal ein Vestibularschwindel (eventuell ein vestibularer Nystagmus im Sinne der auch von Josef Fischer zitierten Erklärung Báránys für den Konvergenzkrampf) die Grundlage dieses Symptomenkomplexes bildet.

Dieser Fall gehört offenbar mit dem Fall III Josef Fischers in eine Gruppe. Gemeinsam ist diesen beiden Fällen die Erscheinung, daß bei Seitenblick das der Blickrichtung gleichnamige (also dem fixierten Gegenstand nähere) Auge spontan zur Mittelstellung zurückkehrt, während das andere in Fixationsstellung verharrt. Vielleicht liegt darin insofern etwas Typisches, als es naheliegend wäre, im Impuls zur Akkomodation das auslösende Moment für die Konvergenzbewegung zu sehen.

Während bei meinem Fall I ein Kausalnexus zwischen Labyrinth und den Bewegungsanomalien des Auges nur zu vermuten ist, ist der gleiche Zusammenhang bei Fall II wohl kaum zu bezweifeln.

[5]) Rudolf Fischer: Traumatische Neurose als Folge einer Selbstbeschädigung des Ohres. Mschr. f. Ohrenhlk. 1919. S. 116.

Digitized by Google
Original from UNIVERSITY OF MINNESOTA
Generated on 2019-10-24 17:46 GMT / http://hdl.handle.net/2027/umn.31951002684121b
Public Domain in the United States, Google-digitized / http://www.hathitrust.org/access_use#pd-us-google

Einige anatomische Abnormitäten des Felsenbeines vom Gesichtspunkte der Otochirurgie.

Von Dr. Edmund Pogány, Budapest.

Die chirurgischen operationswissenschaftlichen Werke befassen sich im allgemeinen sehr wenig mit der Behandlung der anatomischen Abnormitäten. In der chirurgischen Praxis ist aber eben die Kenntnis dieser Abnormitäten das Wichtigste, denn sie stellen den Operateur oft vor eine sehr schwierige Lage. Und wenn derselbe nachträglich oder im vorhinein die Ursache dieser Abnormitäten sucht oder sie kennen lernen will, kann er solche in den chirurgischen Lehrbüchern nicht auffinden. So ist es auch in der Ohrenheilkunde. Wenn sich auch die Ohrenchirurgie auf einen sehr kleinen Raum beschränkt, ist die Anzahl der anatomischen Abnormitäten doch eine sehr große. Ganz richtig ist die Behauptung, daß es keine zwei gleichen Warzenfortsätze gibt, und sehr treffend sagte Prof. Krepuska in einer Sitzung der Budapester ohrenärztlichen Fachgruppe, daß z. B. im Verlaufe der Jugularis interna so viele anatomische Abnormitäten beobachtet werden können (hiervon so viele Mißerfolg und Erfolglosigkeit beim Abbinden der Jugularis interna), daß die Ausforschung und Untersuchung derselben sehr wichtig und für den Fortschritt der Ohrenchirurgie sehr vorteilhaft wäre.

Gegenwärtig möchte ich bloß einige in den Kreis der Ohrenchirurgie gehörige anatomische Abnormitäten erwähnen. Vom chirurgischen Standpunkte halte ich es für sehr wichtig, die am Operationstisch beobachteten anatomischen Veränderungen zu erläutern, zumindest für so wichtig, als wenn wir die bei Leichenübungen konstatierten anatomischen Veränderungen des Felsenbeines verhandeln würden. Riesengroß ist der Unterschied zwischen einem anatomischen Präparat und dem Operationsfeld. Den Chirurgen interessieren hauptsächlich jene Veränderungen, welche beim Lebenden, beim Krankheitsprozeß am Operationsterrain durch den Krankheitsverursacher hervorgerufen wurden.

Eine besonders interessante, bei der Operation beobachtete Anomalie ist folgende:

Infolge veralteter, mit eiternder Mittelohrentzündung verbundener Sinuskomplikation Radikaloperation. Ein sehr großer, zellenreicher Warzenfortsatz. Das Antrum leicht auffindbar, erweitert, durch welches die Knopfsonde leicht in die Trommelhöhle gebracht werden kann. Wir entfernen die hintere Wand des äußeren Gehörganges und bereiten die Vereinigung der Operationshöhle und der Trommelhöhle regelrecht vor. Jetzt wird es sichtbar, daß sich am unteren Teile der Operationsfläche eine beiläufig 2 mm medial aufsteigende Knochenleiste befinden, auch die Trommelhöhle ist nicht normal, wir sehen den horizontalen Bogengang nicht usw. Nun wird es klar, daß der Raum, welcher regelrecht die

Digitized by Google
Original from UNIVERSITY OF MINNESOTA
Generated on 2019-10-24 17:46 GMT / http://hdl.handle.net/2027/umn.31951002684121b
Public Domain in the United States, Google-digitized / http://www.hathitrust.org/access_use#pd-us-google

Trommelhöhle darstellte, keine Trommelhöhle, sondern eine an der hinteren Wand des äußeren Gehörganges befindliche vereiterte, beinharte Zelle ist. An der medialen Wand, am unteren Ende der oben beschriebenen Knochenleiste befindet sich das wirkliche Antrum, welches in die Trommelhöhle führt. Die hintere Wand des äußeren Gehörganges war zerstört, ebenso auch ein Teil des weichen Gehörganges und der restliche Weichteil schmiegte sich regelrecht an die Wand der der Trommelhöhle ähnlichen medialen Zelle. Das ursprüngliche Antrum sowie die Trommelhöhle lagen aber außerordentlich tief, so daß auch dieses als eine Abnormität zu betrachten war.

Ich muß noch bemerken, daß die ganze hintere Wand des äußeren Gehörganges eine schwammige, zellenreiche Knochensubstanz bildete, mit der Sonde gut durchgreifbare Gänge, Zellenwege führten in die Tiefe, viel tiefer, als der Fazialis unter normalen Verhältnissen zu liegen pflegt. Natürlich waren diese Zellen voll mit Eiter und nirgends eine Spur von harter Knochensubstanz vorzufinden. Bei solcher anatomischer Konstruktion konnte nur mit größter Vorsicht erreicht werden, daß nicht sämtliche vereiterten Zellen mit dem scharfen Löffel entfernt werden, was selbstverständlich die Beschädigung des Fazialis als Endresultat mit sich gebracht hätte.

Die Verletzung des Fazialis ist gelegentlich einer Ohrenoperation eine wohl seltene, jedoch unangenehme Komplikation. Die meisten Verfasser erwähnen die Fazialisverletzung als eine Komplikation, welche trotz größter Vorsicht auch bei dem geschicktesten Operateur vorkommen kann. Und dieses ist auch richtig. Das ist der Grund, warum in den Kreisen der Ohrenärzte die Frage auftauchte, ob man den Kranken nicht vor der Operation auf die eventuelle Faialiszkomplikation aufmerksam machen sollte. Die Antwort hierauf ist nicht so einfach. Ob es recht ist, den Kranken, der vor einer Operation schwererer Natur steht, durch Heraufbeschwören einer beinahe bloß in kosmetischer Beziehung stehenden Komplikation vor der Operation zurückzuschrecken, um so mehr, wo wir doch wissen, daß diese Komplikation nur in äußerst seltenen Fällen vorkommt. Vor viel schwereren Komplikationen steht jeder Kranke — was immer für eine operative Behandlung auch nötig ist — als eine eventuelle Fazialislähmung, um von der Trepanation nicht einmal zu sprechen, noch weniger von einer radikalen Operation, bei welcher immer von Seite des Gehirns oder des Sinus eine unangenehme, nicht erwartete Überraschung zu gewärtigen ist. Auch die glatteste und einfachste Radikaloperation sehen wir sehr oft vereinigt mit menigealen Komplikationen und mehr minder gutem Ausgange. Ich halte es daher nicht für richtig, auf die Frage, ob die Operation schwierig ist, durch detaillierte Aufzählung der eventuellen Komplikationen den natürlicherweise schon aufgeregten Kranken noch mehr aufzuregen, jedoch finde ich es für angezeigt, wenn der Arzt die Operation als nicht absolut gefahrlos bezeichnet, sondern erwähnt, daß jede Operation mit einem gewissen Risiko verbunden sein kann. Zur

Digitized by Google
Original from UNIVERSITY OF MINNESOTA
Generated on 2019-10-24 17:46 GMT / http://hdl.handle.net/2027/umn.31951002684121b
Public Domain in the United States, Google-digitized / http://www.hathitrust.org/access_use#pd-us-google

Vermeidung von Komplikationen ist es von Vorteil und auch wichtig, sich mit jenen Umständen zu befassen, unter welchen Komplikationen und Abnormitäten öfters vorkommen als ein andermal, denn dadurch lassen sich diese Komplikationen auf ein Minimum reduzieren.

Bei der operativen Fazialisverletzung ist man der Ansicht, daß diese nur gelegentlich radikaler Operationen häufiger vorkommt, und zwar in der Tiefe der hinteren Wand des äußeren Gehörganges, auf jener Fläche, welche Stacke „Sporn" nennt, welche Fläche beim Aditus ad Antrum beginnt und beim Foramen stylomastoideum endet. Laut meinen Erfahrungen besitzt diese Auffassung nicht viel praktischen Wert. Wir haben Erfahrungen, daß auch in solchen Fällen schon Fazialislähmungen vorgekommen sind, wenn wir den „Sporn" mit der größten Vorsicht niedergeglättet haben und der Narkositeur mit der größten Sorgfalt die eventuellen Zuckungen beobachtete. Beobachten wir nun die Sache näher. Wer viel Leichenübungen mitmachte, der weiß, daß man zur Freilegung des Fazialis im Fazialiskanal viel tiefer eindringen muß, als man bei einer radikalen Operation zum Niederglätten des „Spornes" bzw. der hinteren Wand des äußeren Gehörganges zu dringen pflegt. Ebenso können wir bei Leichenübungen sehen, wie leicht es ist, den Fazialis in der ganzen Länge seines Ablaufes freizulegen, ohne den Fazialis selbst zu verletzen. Der Fazialis ist ja kein zwirndünner Nerv, sondern, wie ich behaupten kann, ein baumwolldicker, steifer, widerstandsfähiger Faden, welchen ein leichter Ruck nicht zu zerreißen vermag. Wer schon öfters Gelegenheit hatte, einen solchen freiliegenden Fazialis zu sehen, wird meiner Ansicht zustimmen, wenn ich behaupte, daß es gar nicht so einfach ist, einen solchen Fazialis nicht zu sehen, nicht wahrzunehmen oder unbemerkt zu zerschneiden. Noch unwahrscheinlicher ist es daher, den Fazialis zu verletzen oder zu zerschneiden, wo ich denselben suche und darauf warte, wo ich so vorsichtig arbeite, daß ich auf einmal nur 1 mm oder ½ mm Schichte abstemme. Nein, unter solchen Umständen wird ein nur halbwegs vorsichtiger Operateur niemals den Fazialis verletzen. Und doch sehen wir solche Fazialisverletzungen. Ich gehöre unter jene, welche glauben und überzeugt sind, daß in solchen Fällen die Fazialisverletzung eine Kompressionsverletzung, eine solche Verletzung ist, gegen welche es keine Verteidigung gibt. Es ist leicht begreiflich, daß der im außergewöhnlich engen Kanal laufende Fazialis (denn eben diese Enge des Kanals ist die Ursache der rheumatischen Fazialerkrankung) durch den kleinsten Eindruck der knöchigen Kanalwand sehr leicht gedrückt werden kann. Denn bei den meisten Trepanationen müssen wir mit solcher Kraft auf das Meißel schlagen, daß es fast unglaublich erscheint, wenn sich nicht gelegentlich einer jeden Trepanation im Fazialiskanal eine kleine Blutung bildet[1]). Diese Blutung kann auch eine Fazialisverletzung verursachen, und wahrscheinlich sind dies solche

[1]) Hammer und Meißel sind zweifellos keine „idealen" Instrumente.

Digitized by Google
Original from UNIVERSITY OF MINNESOTA
Generated on 2019-10-24 17:46 GMT / http://hdl.handle.net/2027/umn.31951002684121b
Public Domain in the United States, Google-digitized / http://www.hathitrust.org/access_use#pd-us-google

Verletzungen, welche kurz oder lang nach der Operation durch Aufsaugen der Blutung wieder verschwinden; bei solchen aber, welche nicht verschwinden, handelt es sich allenfalls um eine gröbere anatomische Veränderung, welche durch Kompression des Fazialiskanals entsteht. Diesen Standpunkt behaupten K ü m m e l und auch A l t, welchem es gelungen ist, eine seit längerer Zeit bestandene Fazialisverletzung durch Öffnen des Fazialiskanals zu heilen. Jedenfalls ist folgendes planmäßiges Verfahren zu empfehlen: Wenn wir nach einer Operation — ohne daß wir während der Operation den Fazialis gesehen hätten, daher offenbar auch nicht verletzen konnten — eine unmittelbare Fazialislähmung finden, dann warten wir vorerst 2 bis 4 Wochen. Wir warten deshalb so lange, weil anzunehmen ist, daß der Druck einer Blutung die Fazialislähmung verursacht und 2 bis 4 Wochen Zeit genügen, um die Zeichen der Rückentwicklung beobachten zu können. Wenn während dieser Zeit die Zeichen der Rückentwicklung nicht wahrnehmbar sind, dann öffnen wir den Fazialiskanal. Laut unseren Erfahrungen hat die Fazialislähmung nach einer Operation zweierlei Arten. Die eine ist teilweise Lähmung, wenn die Nervenwirksamkeit nicht ganz eingestellt ist und wir auf kleineren Flächen, z. B. beim Schließen der Augen, beim Runzeln der Stirne usw. eine geringe Funktion doch beobachten können. Am leichtesten ist das beim Schließen der Augen zu konstatieren; in solchen Fällen ist die Öffnung zwischen dem oberen und unteren Augenlide sehr gering. Bei der zweiten Art der Lähmung, wenn selbe ausgesprochen komplett ist, ist die gelähmte Gesichtshälfte vollständig ruhig, unbeweglich und die Augenöffnung bis zur äußersten Grenze erweitert. Die ersteren Fälle sind solche, wo wir annehmen können, daß die Lähmung entweder durch Blutung oder leichteren knochigen Druck verursacht wird, in letzteren Fällen müssen wir aber annehmen, daß der ständige Nervenverlauf unterbrochen ist oder daß wir einem hochgradigen knochigen Drucke gegenüberstehen.

Meiner Ansicht nach erfolgt gelegentlich einer Operation die unmittelbare Verletzung des Fazialis nicht beim Abglätten des „Spornes" bzw. der hinteren Wand des äußeren Gehörganges, sondern beim Auskratzen, Reinigen der Trommelhöhle. Das ist der Verlauf jenes Abschnittes der Operation, bei welchem wir nicht auf einer absolut gut beleuchteten Fläche arbeiten und eben auf diesem Terrain gelangen wir sehr nahe zum Fazialis. Denn wie bekannt, liegt der Fazialis sehr oft auch in nicht eiterndem Zustande mehr-weniger offen in der Trommelhöhle, auch sind jene Dehiszenzen bekannt, welche beim Verlaufe des Fazialis in der Trommelhöhle wahrzunehmen sind. Dieses Terrain ist besonders die zwischen dem horizontalen Bogengange und dem ovalen Fenster befindliche Fläche, wo der Fazialis unmittelbar unter die papierdünne Knochenwand der Trommelhöhle läuft. Das ovale Fenster ist 2 bis 3 mm, der horizontale Bogengang 1 bis 3 mm vom Fazialis entfernt. Es genügt eine wenig stärkere Auskratzung der hier vorfindbaren granulierenden Gewebe, um mit dem Fazialis in Berührung zu kommen. Von den sehr

Digitized by Google
Original from UNIVERSITY OF MINNESOTA
Generated on 2019-10-24 17:46 GMT / http://hdl.handle.net/2027/umn.31951002684121b
Public Domain in the United States, Google-digitized / http://www.hathitrust.org/access_use#pd-us-google

häufig vorkommenden Fällen nicht einmal zu sprechen, wenn die Knochenteile schon vollständig vernichtet sind. Ich hatte einen Fall, wo der Fazialis auf dieser Fläche eben damals verletzt wurde, als man einen stark haftenden Granulationsgewebeteil entfernen wollte.

Dieses wäre, im großen genommen, die Lage gelegentlich der Radikaloperation, um von jener Möglichkeit nicht zu sprechen, wenn der Fazialis unter den Weichteilen nach dem Austritt aus dem Foramen stylomastoideum (Bulbus-Operation) verletzt wurde.

Bei einfacher Antrotomie ist die Verletzung des Fazialis so selten, daß die ohrenärztlichen Lehrbücher — soweit ich Gelegenheit hatte, selbe durchzustudieren — von einer Fazialisverletzung bei einer einfachen Aufmeißlung überhaupt nichts erwähnen. Bloß Heine erwähnt in seinem Buche „Operation am Ohr" diese Möglichkeit ganz kurz in einigen Zeilen (5 Zeilen). Wörtlich schreibt er folgendes: „Reicht der kranke Knochen in der Tiefe weit nach vorn, so ist eine Fazialisverletzung möglich, und zwar dort, wo der Nerv zwischen der hinteren Gehörgangswand und Sinus verläuft. Deswegen muß beim Operieren in dieser Gegend genau auf ein etwaiges Gesichtszucken geachtet werden." Doch würde diese Frage mehr Aufmerksamkeit verdienen, denn auf dieser Fläche ist der abnormale Verlauf des Fazialis viel häufiger, als wir denken. Dieser abnormale Verlauf des Fazialis findet seine Erklärung in der spezialen Konstruktion des Warzenfortsatzes. Diese Abnormität ist nicht so sehr im Fazialisverlauf als in den ungewöhnlichen anatomischen Verhältnissen der Umgebung des Fazialis zu suchen. Diese Fazialisverletzung, welche bei einfacher Aufmeißelung vorkommen kann, und welche allein Heine auch nur flüchtig erwähnt, kann bei solchen Warzenfortsätzen vorkommen, welche stark zelliges Gewebe haben. Ruttin beschrieb zuerst die retrofazialen Zellen, wo der Fazialis am unteren Rande der hinteren Gehörgangswand nicht in einem kompakten Knochenkanal läuft, sondern medial wie auch lateral zwischen Warzenzellen eingebettet ist. Diese Fläche, welche an dieser Stelle Gegenstand unserer Untersuchung ist, ist folgende: In der Tiefe der hinteren Wand des äußeren Gehörganges, beiläufig 10 bis 15 mm tief (diese Berechnung habe ich vom Ausgange der Spina supra meatum genommen), finden wir den Anfang des vom Aditus ad Antrum bis zum Foramen stylomastoideum ziehenden Fazialis. Wie ich aus meinen, an verschiedenen Schädeln vorgenommenen Messungen ersehe, ist der sich vom Aditus ad Antrum bis zur äußeren Öffnung des Foramen stylomastoideum ziehende Weg des Fazialis beiläufig 16 bis 18 bis 20 mm. Hiervon entfallen 3 bis 5 bis 8 mm auf den in der Tiefe der hinteren Wand des äußeren Gehörganges sich etwas bogenartig in horitaler Richtung hinziehenden Zweig und 11 bis 13 mm auf den von diesem beiläufig unter 90° C bogenartig niedergehenden und bis zur äußeren Öffnung des Foramen stylomastoideum abwärts gehenden Zweig.

Wenn wir ein anatomisches Präparat besichtigen, können wir sehen, wie leicht es ist, auf dieser Fläche mit dem Fazialis in Berührung

Digitized by Google
Original from UNIVERSITY OF MINNESOTA
Generated on 2019-10-24 17:46 GMT / http://hdl.handle.net/2027/umn.31951002684121b
Public Domain in the United States, Google-digitized / http://www.hathitrust.org/access_use#pd-us-google

zu kommen, falls wir es mit dem oben beschriebenen zelligen Warzenfortsatz zu tun haben, um die Retrofazialiszellen gar nicht zu erwähnen. Diese Gründe und Ursachen in Erwägung gezogen, müssen wir die Beschreibung von Heine als irrtümlich bezeichnen, wenn er behauptet, daß wir den Fazialis auf der Fläche zwischen dem Sinus und der äußeren Gehörgangswand verletzen können. Überhaupt können wir dies als Richtschnur nicht einmal in Betracht ziehen, denn eben mit Rücksicht auf die außergewöhnlich zellenreichen Warzenfortsätze finden wir in sehr vielen Operationsfällen den Sinus gar nicht vor. Ein voranliegender Sinus ist vielmehr die Eigenschaft eines kompakten Warzenfortsatzes. Um so leichter können wir in solchen Fällen, als bei einer Radikaloperation, mit dem Fazialis in Berührung kommen, denn hier haben wir einen Stützpunkt (Antrum, Horizontbogengang usw.) zur Orientierung, während dies im ersteren Falle nicht zutrifft. In diesen Fällen sind natürlich sämtliche Zellen mit Eiter gefüllt, da hier keine kompakte Knochensubstanz ist, welche das Ausbreiten der Eiterung dämmen würde. Diese vereiterten Zellen müssen wir entfernen und, wenn die Zellen bis zum Fazialis oder, wie es bei retrofazialen Zellen möglich ist, noch darüber vereitert sind, ist es leicht begreiflich, daß der Fazialis beschädigt wird, überhaupt dann, wenn wir mit dieser Möglichkeit nicht rechneten oder, wenn uns diese Möglichkeit unbekannt ist. Vor Jahren habe ich den ersten solchen Fall beobachtet und dieser Fall führte zur teilweisen Klärung dieser Frage. Die Klärung dieser Frage war aber sehr schwierig, überhaupt deshalb, weil, wie ich bereits oben erwähnte, die ohrenärztlichen Lehrbücher sich mit dieser Frage überhaupt nicht befassen. Auch die Leichenübungen bieten diesbezüglich sehr wenig reale Stützpunkte, denn eben auf diesem Platze — und das ist der Kern der Sache — ist das Wesen der pathologischen Veränderungen und Ausbreitungen ausschlaggebend und nicht allein die anatomische Konstruktion. Mein Operationsmaterial beobachtete ich ständig mit größter Aufmerksamkeit, beobachtete, untersuchte, nicht nur bei Leichen, sondern auch entlang den Operationsflächen. Es ist wahr — und das ist das wichtigste Moment —, daß diese Komplikation selten vorkommt, aber bei Kenntnis der Möglichkeit kann die Verletzung des Fazialis immer vermieden werden. Aus diesem Grunde will ich einen meiner klassischen Fälle kurz erklären.

J. Fr., 36 Jahre alt, Soldat. Seit 8 Monaten rinnt sein rechtes Ohr. Status praesens. Im rechten äußeren Gehörgange viel Eiter. Das Trommelfell injiziert, vorgewölbt, vorn unten perforiert. Die hintere obere Wand stark gesunken. Periostalabszeß. Fieberfrei. Operation in Narkose. Fistula am Planum. Zellenreicher Warzenfortsatz, die Zellen zu einer Abszeßhöhle verwandelt. Ausgedehntes Antrum. Während der Entfernung der mit Eiter gefüllten Zellen, beiläufig in gleicher Tiefe mit dem Antrum in der hinteren Wand des äußeren Gehörganges, in der beiläufigen Tiefe von 10 mm (die Messung von der Spina supra meatum an gerechnet), finden wir ein baumwolldickes, glänzendes, horizontal laufendes Bündel, welches sich als der Fazialis erwies. In ganz weicher Umgebung legen wir selben auf beiläufig 1 cm frei, hinter demselben ebenfalls weiche Knochensubstanz, welche wir unberührt lassen. Probeweise berühren wir selben öfters und jedesmal konstatieren wir das

Digitized by Google
Original from UNIVERSITY OF MINNESOTA
Generated on 2019-10-24 17:46 GMT / http://hdl.handle.net/2027/umn.31951002684121b
Public Domain in the United States, Google-digitized / http://www.hathitrust.org/access_use#pd-us-google

Zucken der rechten Gesichtsseite. Glatte Wundheilung. Der Fazialis ist unversehrt geblieben.

Ich muß auch bemerken, daß ausgebreitete Knochennekrose auf demselben Terrain ebenfalls öfters vorkommt. Dieser nekrotisierte Knochen kann auch den Fazialis in sich fassen. Diesbezüglich habe ich zwei Erfahrungen. In einem Falle bestand die Fazialislähmung schon vor der Operation. In einem Falle fand ich bei der Operation einen erbsengroßen Knochen, in dessen Mitte etwa, wie durchgezogen, lag der Fazialisnerv in zentralem und lateralem Zusammenhange mit dem eigentlichen Nervenstamme. Das Bild sah so aus wie eine auf einer Saite aufgezogene Kugel (die Saite war der Fazialis). Im anderen Falle war der Fazialis vom eigentlichen Nervenstamme im Gebiete der Karies abgerissen und in kariösen Knochen eingebettet. Die Variationen dieser Schulbeispiele haben wir öfter Gelegenheit zu beobachten.

Daß wir bei einer einfachen Aufmeißelung viel seltener eine Fazialislähmung sehen als bei einer Radikaloperation, finde ich dessen Grund besonders in dem Knochenunterschiede, welcher bei akuter Mastoiditis und den zur Radikaloperation gelangenden Fällen bestehen. Bei akuter Mastoiditis haben wir es meistens mit weicher Knochensubstanz, Abszeßhöhle mit Eiter, Sprößlingsgewebe zu tun, die Rolle des Meißels ist gering, hingegen bei den meisten Radikaloperationen ist die Knochensubstanz kompakt eburniert und sehr oft ist eine heftige Abmeißelung und Hammerführung bei der Operation nötig. Selbstverständlich kann in solchen Fällen die knöcherne Wand des Fazialiskanals leicht aufspringen oder es kann sich darin ein Blutsturz bilden. Der Abmeißelung des „Spornes" und der hinteren Abglättung des äußeren Gehörganges kann nur so viel spezielle Wichtigkeit zugemutet werden, wenn wir in solchen Fällen direkt über dem Fazialiskanal arbeiten. So ist nur sehr viel Selbstsuggestion dabei, wenn wir beim Arbeiten auf diesem Terrain den Fazialis durch den Narkositeur beobachten lassen. Fazialiszuckung können wir auch dann bekommen und bekommen sie auch, wenn wir 1 cm ober dem Fazialis arbeiten. Diese aber machen höchstens den Operateur nervös und verhindern denselben, daß er den „Sporn" und die hintere Wand des äußeren Gehörganges gehörig abglätte. Man muß jedenfalls die Anatomie sowie die anatomischen Abnormitäten dieses Terrains gut kennen und vorsichtig meißeln, dann werden wir den Fazialis nie direkt verletzen.

Sowohl bei einfachen Aufmeißelungen als auch gelegentlich von Radikaloperationen bildet unangenehme Komplikationen der stark vorliegende Sinus. Es kommt vor, daß der Sinus unmittelbar hinter der äußeren Gehörgangswand liegt. Heine sagt in seinem „Operation am Ohr" betitelten Lehrbuche Folgendes: „Unmöglich ist es ferner, auf dem direkten Wege vom Warzenfortsatz aus ins Antrum zu gelangen, wenn der Sinus weit vorgelagert ist." Als Lösung empfiehlt er die Methode

Digitized by Google
Original from UNIVERSITY OF MINNESOTA
Generated on 2019-10-24 17:46 GMT / http://hdl.handle.net/2027/umn.31951002684121b
Public Domain in the United States, Google-digitized / http://www.hathitrust.org/access_use#pd-us-google

„Stacke“ oder das mediale Arbeiten vom Sinus durch die hintere Gehörgangswand, bis wir ins Antrum gelangen.

Bei zu stark vorn liegendem Sinus benutze ich auf Grund meiner Erfahrungen eine ganz andere Methode und immer mit vollem Erfolge. Ich halte es für wichtig, zu bemerken, daß ich die Ansichten der in den Operationsbüchern aufgenommenen Beschreibungen nicht teile, welche das Antrum immer als unter der Linea temporalis und unmittelbar neben der hinteren Wand des äußeren Gehörganges liegend erwähnen. Ja, das Antrum ist immer aufzufinden, aber nicht dann, wenn wir uns an diese Regel halten, sondern wenn wir die vielen Abnormitäten betreffend die Lage des Antrums kennen. Überhaupt bei flachem Warzenfortsatze kommt es vor, daß das Antrum, von der Spina supra an gerechnet, nicht tiefer liegt als 8 bis 10 mm. Meine Erfahrung zeigt aber, daß bei sehr vorn liegendem Sinus das Antrum viel höher liegt als die Linea temporalis, welche ohnedies eine sehr unbestimmte Richtungslinie ist. Ich halte es für viel zweckmäßiger — weil zum Ohre gehörend —, als Richtungslinie nur die Spina supra meatum zu nehmen. Bei vorn liegendem Sinus ist auf Grund meiner Erfahrungen mein operatives Vorgehen sehr einfach und führt in jedem Falle glatt zum Antrum. Unbekümmert um den vorn liegenden Sinus versetze ich die Operationsfläche zum Aufsuchen des Antrums immer nach vorn und aufwärts. Ich arbeite vollständig über der oberen Wand des äußeren Gehörganges und hiervon ein wenig nach rückwärts. Meine Erfahrungen haben bewiesen, daß im Falle eines sehr stark vorn liegenden Sinus die mittlere Schädelgrube etwas höher als normal beginnt, so daß eine Freilegung derselben nicht zu befürchten ist, was auch schließlich, wenn es geschehen sollte, keine Gefahr an sich hat. Im allgemeinen kann man behaupten, daß von der Spina supra meatum bis zur Dura eine beiläufig 8 bis 12 mm dicke Knochenschichte ist. In dieser arbeitend können wir beim vorn liegenden Sinus das Antrum immer vorfinden. Wenn Heine z. B. behauptet, daß er die Dura schon in der Hälfte der hinteren äußeren Gehörgangswand gefunden hat, so beweist das gar nichts, höchstens ist es die Anerkennung der vielen Abnormitäten, welche am Felsenbein beobachtet werden können. Auf diese Abnormitäten muß man ebenso gefaßt sein, wie auf die durch mich beschriebenen.

In der Chirurgie bestätigen die Ausnahmen nicht nur die Regel, das Kennen derselben erhöht auch die chirurgische Bereitwilligkeit.

Digitized by Google
Original from UNIVERSITY OF MINNESOTA
Generated on 2019-10-24 17:46 GMT / http://hdl.handle.net/2027/umn.31951002684121b
Public Domain in the United States, Google-digitized / http://www.hathitrust.org/access_use#pd-us-google

Zur Methode des Präparierens des häutigen Ohrlabyrinthes beim Menschen und bei anderen Säugetieren.

Von Dr. N. F. Popoff.

In Heft 10 des 55. Jahrganges dieser Monatsschrift wurde die Methode des Präparierens des häutigen Ohrlabyrinthes beschrieben. Die folgenden Abbildungen[1]) mögen die damit erzielten Erfolge veranschaulichen.

Fig. 1. Das rechte Ohrlabyrinth des Menschen, mit Paraffin imprägniert und von der dekalzinierten knöchernen Masse der Pyramide befreit. Photographie.

Fig. 2. Dieselbe Photographie vergrößert



Fig. 1.

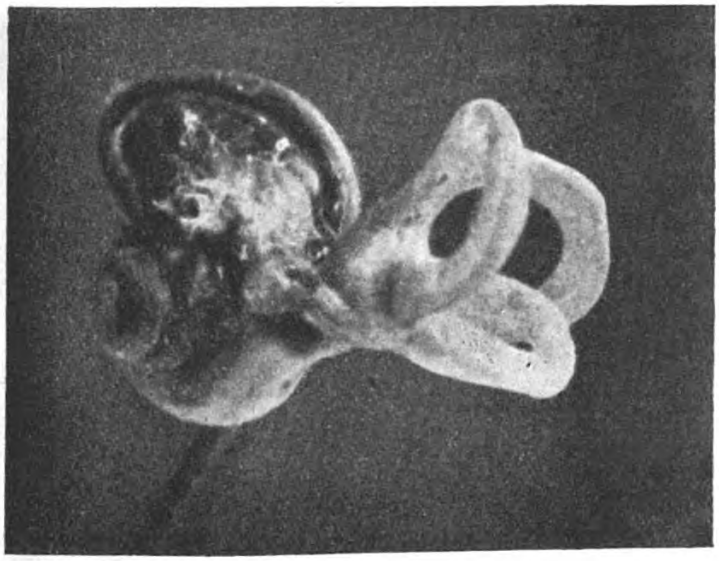

Fig. 2.

[1]) Die Photographien und Mikrophotographien sind vom Assistenten des histologischen Institutes der ersten Moskauer Universität P. Shiwago angefertigt worden.

Digitized by Google
Original from UNIVERSITY OF MINNESOTA
Generated on 2019-10-24 17:46 GMT / http://hdl.handle.net/2027/umn.31951002684121b
Public Domain in the United States, Google-digitized / http://www.hathitrust.org/access_use#pd-us-google

Fig. 3. Das rechte, häutige, durchsichtige Ohrlabyrinth des Menschen in durchsichtigem Zelluloidblock. Mikrophotographie: Objektiv der Zeiss'schen Lupe. Zehnfache Vergrößerung.
Fig. 4. Dieselbe Mikrophotographie vergrößert.

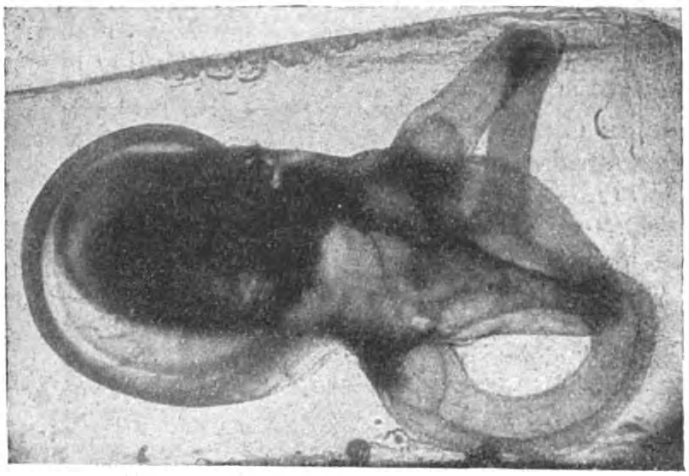

Fig. 3.

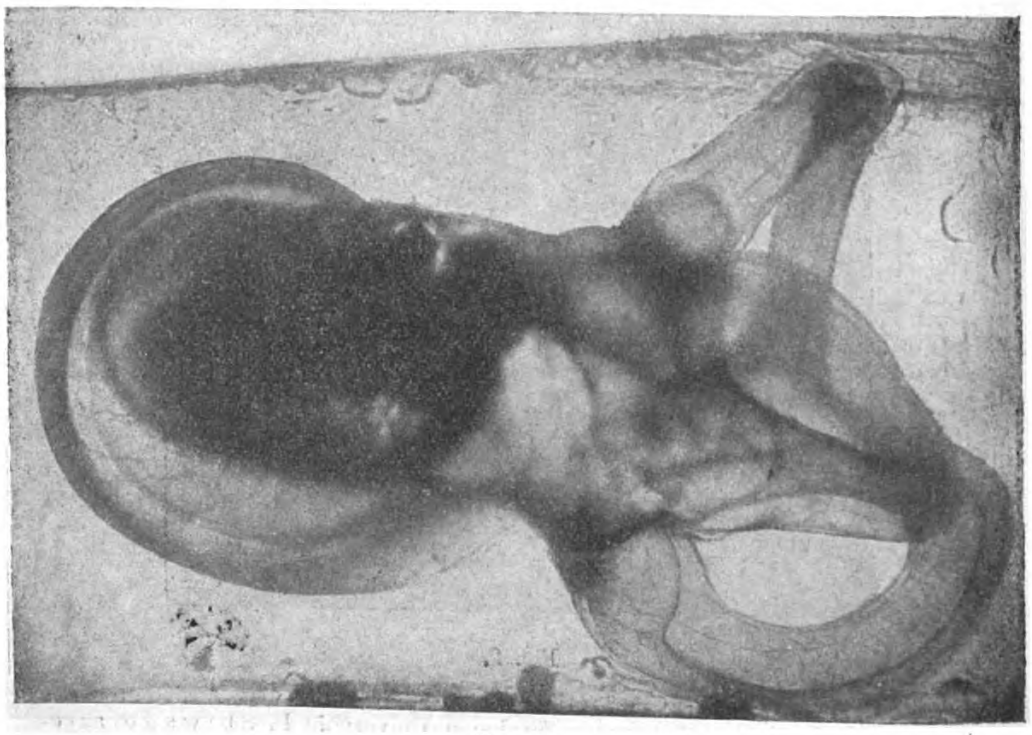

Fig. 4.

Digitized by Google
Original from UNIVERSITY OF MINNESOTA
Generated on 2019-10-24 17:46 GMT / http://hdl.handle.net/2027/umn.31951002684121b
Public Domain in the United States, Google-digitized / http://www.hathitrust.org/access_use#pd-us-google

Fig. 5. Ampulle des horizontalen Bogenganges des gleichen Ohrlabyrinthes. Mikrophotographie. Objektiv Reichert Nr. 0, Achromat + Projektionsokular Zeiss Nr. 2.

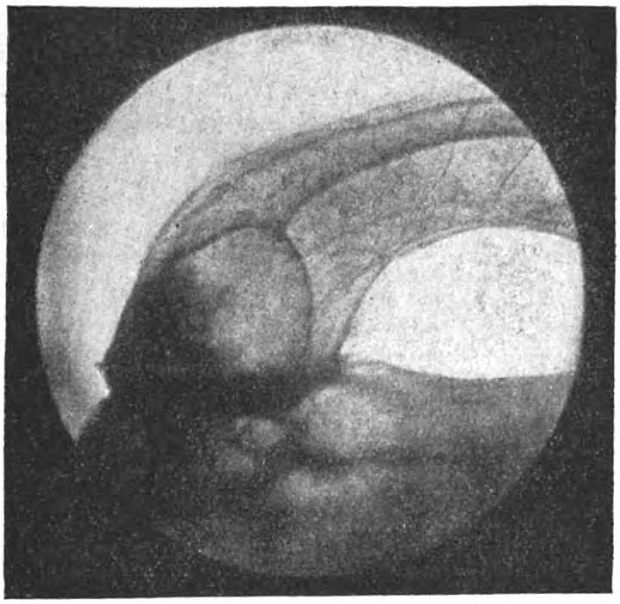

Fig. 5.

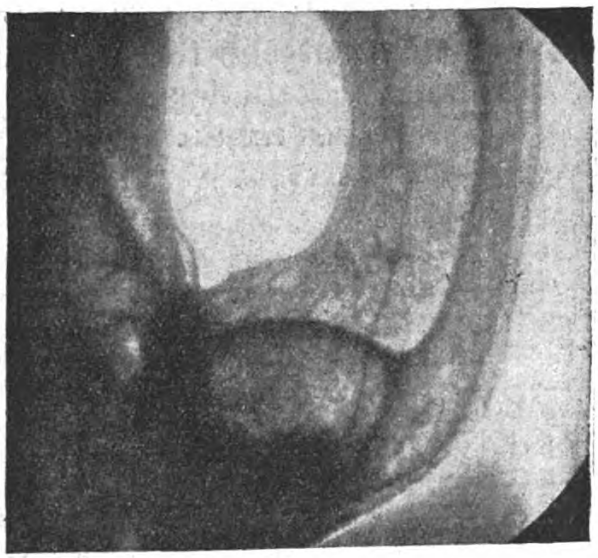

Fig. 6.

Digitized by Google
Original from UNIVERSITY OF MINNESOTA
Generated on 2019-10-24 17:46 GMT / http://hdl.handle.net/2027/umn.31951002684121b
Public Domain in the United States, Google-digitized / http://www.hathitrust.org/access_use#pd-us-google

Fig. 7. Windungen der Schnecke des gleichen Ohrlabyrinthes. Objektiv Reichert Nr. 0, Achromat + Projektionsokular Zeiss Nr. 2.

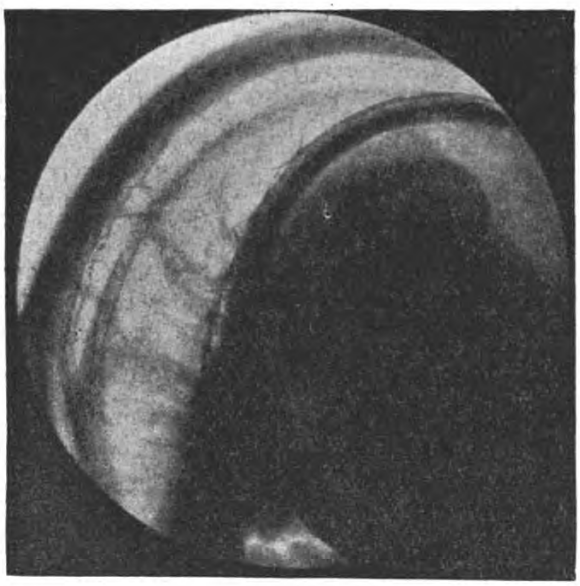

Fig. 7.

Aus dem phonetischen Laboratorium des physiologischen Institutes der Wiener Universität (Vorstand: Hofrat Prof. Dr. A. Durig).

Untersuchungen an Deutschösterreichern über die Stimmhaftigkeit der Media.

Von **Emil Fröschels.**

(Mit 3 Figuren.)

Während die Physiologen nie daran gezweifelt haben, daß die sogenannte Mediae, also b, d und g im Deutschen stimmhaft gebildet werden, haben sich Linguisten zu dieser Frage keineswegs übereinstimmend geäußert. Brücke[1]), welcher sich auch auf gleichsinnige Angaben Kempelens[2]) beruft, sagt, „daß sich das b vom p nur dadurch unterscheidet, daß bei ersterem die Stimme bei Lösung des Verschlusses tönt, bei letzterem aber der Ton der Stimme immer erst beginnen kann, nachdem der Verschluß bereits eine merkliche Zeit gelöst ist, ja, daß man sogar beim b die Stimme schon einen Moment vor der Lösung des Verschlusses tönen lassen kann, indem man die Luft durch die zum Tönen verengte

[1]) Grundzüge der Physiologie und Systematik der Sprechlaute. Wien 1876.
[2]) Mechanismus der menschlichen Sprache. Wien 1791.

Digitized by Google
Original from UNIVERSITY OF MINNESOTA
Generated on 2019-10-24 17:46 GMT / http://hdl.handle.net/2027/umn.31951002684121b
Public Domain in the United States, Google-digitized / http://www.hathitrust.org/access_use#pd-us-google

Stimmritze in den Blindsack, der die Mundhöhle bildet, hineintreibt, wie dieses bei den Franzosen in der Tat häufig geschieht, bei uns Deutschen aber selten." Der gleiche Unterschied herrscht nach Brücke zwischen d und t und zwischen g und k.

Auch Merkel[3]) äußert sich im gleichen Sinne. Gutzmann[4]) hebt als weitere Unterschiede zwischen den Mediae und den Tenues hervor, daß der Verschluß an der Artikulationsstelle bei jenen mit geringerer Kraft gebildet werde als bei diesen, daß ferner die Aufhebung des Verschlusses bei den Mediae mehr aktiv, bei den Tenues mehr passiv erfolge (Media-Lösungslaut, Tenuis-Sprenglaut nach Selvers)", und daß endlich die Berührungsflächen bei den Mediae größer sei, als bei den Tenues.

Diesen zuletzt erwähnten Unterschied, welchen ich in den Schriften der Linguisten nicht finde, kann man einfach mit folgender Methode feststellen. Man hält ein wenige Quadratzentimeter großes, einseitig berußtes Papier dorthin, wo der Verschluß zustande kommen soll; bei lingualer Artikulation sieht die berußte Seite zweckmäßig gegen die Zunge, es liegt also die andere Seite dem Gaumen an. Läßt man dann einen der zu vergleichenden Laute artikulieren, so bleibt der Ruß an dem ihn berührenden Organ (Lippe oder Zunge) kleben, wodurch er im entsprechenden Ausmaß vom Papier abgestreift wird. Auf diese Weise erhält man ein Bild des Teiles des Ansatzrohres, welches den Ruß bei der Artikulation berührt hat, d. h. welcher artikuliert hat. Bei Lippenverschlußlauten kann man auch ein einmal gefaltetes Papier benutzen, so daß sich je eine berußte Fläche jeder Lippe zuwendet. Entfaltet man das Papier nach der Artikulation, so erhält man eine rußfreie ovale Zone, welche sich aus den zwei Teilen des Papieres, das von beiden Lippen berührt wurde, zusammensetzt. Auf diese Weise sind die folgenden zwei Rußbilder (Fig. 1 und 2) entstanden. An ihnen ist zu erkennen, daß die Lippen einander bei b längs einer größeren Fläche berühren als bei p. Dies ist der erwähnte Unterschied zwischen Media und Tenuis, daß bei jener die Artikulation längs einer größeren Fläche erfolgt als bei dieser. Beim t z. B. legt sich nur die Zungenspitze an den Alveolarfortsatz, bei d auch ein Stück des vordersten Zungenkörpers. (Diese mit Rußbildern studierten Verhältnisse beziehen sich nur auf die isolierten Laute; über Feststellung von Unterschieden der Artikulation innerhalb der Rede wird später berichtet.)

Es gelingt indes auch, die Media erkennbar zu machen, wenn man in bezug auf die Berührungsfläche der Artikulationsorgane sich genau so verhält, wie bei der Tenuis, ja man kann sogar die Tenuis längs einer größeren Fläche artikulieren als die Media, ohne daß beide Laute miteinander vom Hörer verwechselt werden müßten.

Was die Stimmhaftigkeit der Media betrifft, so besteht über diese Eigenschaft keine Übereinstimmung unter den Forschern. Der hervor-

[3]) Physiologie der menschlichen Sprache. Leipzig 1866.
[4]) Physiologie der Stimme und Sprache. Braunschweig 1909.

Digitized by Google
Original from UNIVERSITY OF MINNESOTA
Generated on 2019-10-24 17:46 GMT / http://hdl.handle.net/2027/umn.31951002684121b
Public Domain in the United States, Google-digitized / http://www.hathitrust.org/access_use#pd-us-google

ragende Linguist, Prof. Luick, ein Mitarbeiter Sievers, äußert sich in seiner deutschen Lautlehre[5]) folgendermaßen: „Wenn die Verschlußbildung und -lösung mit geringem Atemdruck erfolgt, so entstehen viele Verschlußlaute, die Lenes dieser Gruppe, und dieser Art sind die uns geläufigen b, d, g, wie in bin, habe, du, baden, gut, sage. Da sie sich von den (unaspirierten) Fortes nur durch den Grad des Atemdruckes unterscheiden und dieser im Zusammenhange der Rede Schwankungen ausgesetzt ist, so heben sie sich nicht immer scharf von jenen ab; daher rührt die bei uns nicht seltene Vermengung von t und d, von p und b im Anlaut. In den meisten anderen Sprachen, besonders den romanischen und slawischen, ferner im Englischen und zumeist in der norddeutschen Umgangssprache werden jedoch diese Laute mit Stimmton verbunden, also ‚stimmhaft' gebildet. Daher erscheinen uns die romanischen und

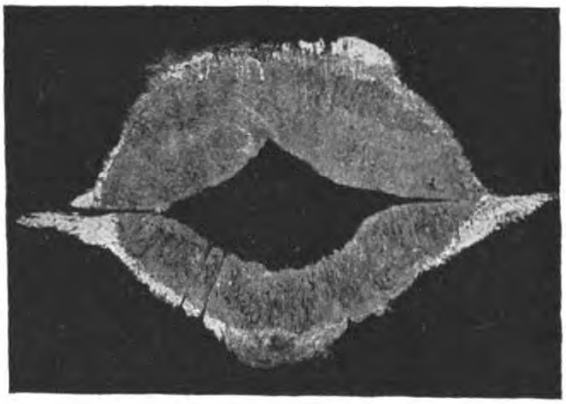

Fig. 1. Rußbild von einem b.

slawischen b, d, g so außerordentlich weich und umgekehrt unsere den Romanen und Slawen hart, fast wie p, t, k."

Im Gegensatze dazu kommt Seydel[6]) auf Grund experimentellphonetischer Untersuchungen an 5 Reichsdeutschen, von denen einer aus Ostpreußen, einer aus Aachen und drei aus Schlesien stammen, zu dem Ergebnisse, daß das b seiner deutschen Versuchspersonen im Inlaute immer ganz stimmhaft, im Anlaute nur einmal stimmhaft war. Er zieht aus seinen Beobachtungen den Schluß, daß der Hörer den zweifellosen Eindruck, daß das b gesprochen wurde, habe, wenn der Laut mit Stimmbänderschwingungen während des Verschlusses und mit Verschlußlösung artikuliert wird.

[5]) Leipzig und Wien 1904, S. 26, § 51.

[6]) Die Experimentalphonetik im Dienste der Frage nach dem Unterschiede deutscher und französischer Aussprache. Schlesische Ges. f. vaterländische Kultur. 86 Jahrb. Sitzungen der Sektion für neuere Philologie im Jahre 1904.

Digitized by Google
Original from UNIVERSITY OF MINNESOTA
Generated on 2019-10-24 17:46 GMT / http://hdl.handle.net/2027/umn.31951002684121b
Public Domain in the United States, Google-digitized / http://www.hathitrust.org/access_use#pd-us-google

In Pädagogenkreisen Wiens besteht auch vielfach noch keine Übereinstimmung in der Frage der Stimmhaftigkeit der Media. In meiner „Logopädie“[7]) habe ich darauf aufmerksam gemacht, daß das Lehren von ausschließlich stimmlosen Media leicht bei Kindern, welche diese von der Tenuis nicht unterscheiden können, zu Sprachstörungen und insbesondere Fehlern in der Orthographie führt.

Auch in zahlreichen von Sprechmeistern stammenden Schriften wird die Media nicht als stimmhaft bezeichnet, so in den vielverbreiteten „Übungen zum Erlernen einer dialektfreien Aussprache“ von H. Oberländer[8]).

Es lag somit genug Grund vor, diese Streitfrage neuerdings anzugehen, zumal bisher keine Untersuchungen an Wienern oder Deutschösterreichern gemacht worden waren. Ich habe 10 Studenten der Medizin und 5 dem kaufmännischen Stande angehörige Männer untersucht;



Fig. 2. Rußbild von einem p derselben Person, von der Fig. 1 stammt.

von ihnen waren 11 in Wien geboren und hatten den größten Teil ihres Lebens auch hier verbracht, während die anderen 4 durchwegs aus dem jetzigen Deutschösterreich stammten und seit vielen Jahren (15, 7, 5 und 8) in Wien lebten. Alle 4 sprachen eine Sprache, die ich von der in Wien gebräuchlichen nicht unterscheiden konnte.

Bei jeder Untersuchung war außer mir immer nur der jeweils zu Untersuchende anwesend.

Ich ließ vor allem jeden ein b sprechen, und zwar sagte ich, um nicht zu beeinflussen, den Laut nicht vor, sondern zeigte den geschriebenen Buchstaben mit der Aufforderung, ihn auszusprechen. Ein Kehltonaufnehmer nach Rousselot-Verdin[9]) verzeichnete etwaige Stimmbandschwingungen. In 14 von den 15 untersuchten Fällen war das isolierte

[7]) Wien und Leipzig 1913, S. 199.
[8]) München 1910, S. 58.
[9]) Siehe Poirot: Phonetik in Tigerstedts Handbuch der physiol. Methodik, III. Bd., 6. Abt., Leipzig 1911, S. 21.

Digitized by Google
Original from UNIVERSITY OF MINNESOTA
Generated on 2019-10-24 17:46 GMT / http://hdl.handle.net/2027/umn.31951002684121b
Public Domain in the United States, Google-digitized / http://www.hathitrust.org/access_use#pd-us-google

b stimmhaft. Der 15. Fall sprach es stimmlos, und zwar in 10 aufeinanderfolgenden und dann auch in 2 Versuchen am nächsten Tage, war sich aber bewußt, daß sein b wie p klinge und wollte es immer wieder verbessern, ohne daß es ihm gelang.

Sodann ließ ich jede Versuchsperson das Wort „blau" sagen. Dabei ging ich folgendermaßen vor: Wieder wurde der Laryngograph verwendet; außerdem kam eine kleine Gummiolive, wie sie auf Tropfenzählern käuflich ist, in Anwendung, und zwar so, daß ich sie auf ein beiderseits offenes, ½ cm weites, rechtwinklig abgebogenes Glasröhrchen stülpte, auf dessen anderer Öffnung ein Schlauch saß, der zu einer Mareyschen Kapsel führte. Die Gummiolive wurde senkrecht in den Mund der Versuchsperson, und zwar an die orale Fläche der mittleren oberen Schneidezähne und dem ihnen zugehörigen processus alveolaris angelegt, so daß die Olive bei Zungenspitzenartikulation berührt bzw. eingedrückt werden mußte. Der horizontale Ast des (rechtwinklig abgebogenen) Glasröhrchens trat zwischen den Lippen aus dem Munde.



Fig. 3.

Da nun das deutsche l stimmhaft ist, so hieß es, eine Methode wählen, welche die Unterscheidung ermöglichte, ob aufgeschriebene rhythmische Wellen von Stimmbandschwingungen stammen, die dem l oder die dem b angehören. Es war also jedenfalls notwendig, den Beginn der Aussprache des l, welches ja in dem Worte unmittelbar auf das b folgt, festzustellen. Der Augenblick, in welchem sich die Zungenspitze an die oberen Schneidezähne oder dem ihnen entsprechenden Alveolarfortsatz anlegt, zeigt keineswegs den Beginn des l an, denn während die Zunge, die beim b dem Mundboden aufliegen kann, den Weg bis zur 2. Artikulationsstelle zurücklegt, ertönt oft schon die Stimme. Die gesamte Stimme aber von dem Beginne der Zungenerhebung bis zur Artikulation gehört dem l-Laute an (welcher bei schon bestehender Artikulation bekanntlich so lange gehalten werden kann, als Luft für die Stimmgebung zur Verfügung steht). Ließe man demnach die Zunge der Versuchsperson während der Aussprache des b ruhig liegen und würde man andrerseits nicht etwa den Moment registrieren, in dem sich die Zunge zur l-Artikulation auf den Weg macht, würde man eben nur den Moment dieser Artikulation feststellen, so wüßte man nicht, ob aufgeschriebene Schallwellen dem b

Digitized by Google
Original from UNIVERSITY OF MINNESOTA
Generated on 2019-10-24 17:46 GMT / http://hdl.handle.net/2027/umn.31951002684121b
Public Domain in the United States, Google-digitized / http://www.hathitrust.org/access_use#pd-us-google

oder schon dem l angehören. Um dieser Unklarheit auszuweichen, ließ ich die Zungenspitze schon vor Beginn der Aussprache des b, also vor Beginn des Wortes, zart an die Gummiolive anlegen, so daß schon der erste Augenblick, in welchem das l begonnen wird, durch Kompression der Olive, also einen Ausschlag des Schreibers, kenntlich wurde.

7 meiner Versuchspersonen wurden in dieser Weise untersucht. 2 von ihnen behinderte die Apparatur, obwohl sie geradezu auf ein Minimum reduziert und wesentlich kleiner als die von Seydel (l. c.) gebrauchte war. Von den übrigen 5 zeigten 3 Stimmbandschwingungen, die sicherlich dem b angehörten. Für diese Gruppe bietet die Fig. 3 einen Beleg. Die Kurven sind von links nach rechts zu lesen. Die obere stammt von der Olive, also von der Artikulation der Zungenspitze. Die untere ist das Laryngogramm. Man erkennt, daß ein gutes Stück, ehe die große Erhebung der oberen Kurve, das Zeichen der l-Artikulation, beginnt, an den unteren Wellen, die von rhythmischen Stimmbandschwingungen herrühren, vorhanden sind. (Daß auch die obere voll solcher Wellen ist, rührt daher, daß die Zunge bzw. die Luft in der Umgebung der Olive von den Stimmbandschwingungen erschüttert worden sind.) Daß die übrige untere Kurve aus gleichen Wellen besteht, kommt daher, daß ja alle Laute des Wortes „blau" stimmhaft sind.

Mit ihr ist der Beweis erbracht, daß Deutschösterreicher die Media stimmhaft bilden.

Ment-Halen, ein handliches Präparat für Inhalationszwecke.

Von **B. Windschügl.**

Die Bedeutung und die vielseitige Verwendung des Menthols bei Erkrankungen der oberen Luftwege ist jedem Facharzt zur Genüge bekannt, als daß man im einzelnen näher darauf eingehen müßte. Die bisherige Anwendungsform und Darreichungsweise beschränkte sich auf Lösungen des Menthols in Kohlenwasserstoffen und in pflanzlichen Ölen. Letztere Lösungen hatten den erheblichen Nachteil, daß sie durch die oxydierende Einwirkung des Menthols auf das pflanzliche Öl in kurzer Zeit ranzig und für den Gebrauch wertlos und nachteilig wurden, wenngleich gerade diese Lösungen die einzigen waren, um das Menthol in emulgierter Form (durch Zusatz von Soda und Wasser) dem Patienten zwecks Verwendung in den üblichen Dampfinhalationsapparaten in die Hände zu geben. Immerhin war die Anwendung in dieser Form umständlich, es bedurfte erst langwieriger Erklärungen des Arztes gegenüber dem Patienten, um demselben die richtige Bereitungsweise und Anwendungsform genügend klar zu machen.

Da eben diese komplizierte Bereitungsweise auf große technische Schwierigkeiten bei vielen Patienten stieß, so war es ein erheblicher

Digitized by Google
Original from UNIVERSITY OF MINNESOTA
Generated on 2019-10-24 17:46 GMT / http://hdl.handle.net/2027/umn.31951002684121b
Public Domain in the United States, Google-digitized / http://www.hathitrust.org/access_use#pd-us-google

praktischer Fortschritt, ein Präparat zu besitzen, welches Menthol in technisch gelöster Form in sich einschließt, gleichzeitig haltbar, keinem Oxydationsprozeß unterworfen und handlich und bequem in der Anwendungsform ist.

Ment-Halen habe ich zahlreichen Versuchen unterzogen und bei einer Anzahl von Patienten in Anwendung gebracht, hierbei zeigte es sich, daß das neue Produkt den obigen Anforderungen Rechnung trägt.

Das Mittel wird vor dem Gebrauch einem Arzneiglas voll Wasser (wie den Inhalationsapparaten beigegeben) zugefügt und hat die Eigenschaft, sich in fein verteilter Form unter leichter Trübung zu suspendieren, wobei die Abstufung der Stärke der zu verabreichenden Mentholdosis jederzeit leicht zu bewerkstelligen ist. Die früheren Nachteile, die in der Unlöslichkeit des Menthols in Wasser bestehen, sind somit in vorteilhafter und geschickter Weise beseitigt, so daß das Mittel jedem Patienten ohne Bedenken in die Hand gegeben werden kann.

Ment-Halen wirkt vorzüglich in der Anwendung bei allen schmerzhaften katarrhalischen und spezifischen Entzündungsvorgängen im Rachen und im Kehlkopf sowie der oberen Trachea. Bei ozaenösen Prozessen und bei trockenen Entzündungen mit oder ohne Borkenbildungen, bei atrophischen Prozessen mildert es die subjektiven Beschwerden und wirkt reinigend und erfrischend zugleich mit Desodorisierung. Es wirkt schmerzstillend bei Tuberkulose der oberen Luftwege und ist auch sehr empfehlenswert bei Diphtheria faucium et laryngis, ferner bei den herpethischen Formen der Rachenaffektionen. Der Schluckschmerz wird namentlich bei geschwürigen Prozessen wesentlich gemildert und erleichtert dem Patienten die Nahrungsaufnahme. Das Medikament wird von allen Patienten gern angewandt, weil es angenehm erleichternd auf der Schleimhaut empfunden wird.

Vereinsberichte.

Österreichische otologische Gesellschaft.

Sitzung vom 31. Oktober 1921.

Vorsitz: F. Alt.
Schriftführer: E. Urbantschitsch.

H. Stern überbringt der Österreichischen otologischen Gesellschaft namens des Komitees, das zu Ehren des 60. Geburtstages Prof. Dr Moritz Hajeks am 25. XI. eine klinische Feier und am 26. XI. ein Bankett veranstaltet, die Einladung hierzu.

I. O. Beck: **Sinusthrombose bei akuter Otitis mit metastatischer Ophthalmie im rechten Auge.**

Der 17jährige Maurerlehrling R. H. wurde am 23. September 1921 auf die Klinik Neumann aufgenommen. In der Kindheit Masern, sonst

Digitized by Google
Original from UNIVERSITY OF MINNESOTA
Generated on 2019-10-24 17:46 GMT / http://hdl.handle.net/2027/umn.31951002684121b
Public Domain in the United States, Google-digitized / http://www.hathitrust.org/access_use#pd-us-google

keine Kinderkrankheiten, 4mal Lungenentzündung, Pat. war niemals ohrenkrank und hat immer gut gesehen. Vor 14 Tagen begann das Ohr zu fließen. Vorgestern 42° Fieber, Übelkeiten. Gestern Erbrechen. Kein Schwindel, kein Schüttelfrost.

Ohrenbefund: Rechtes Ohr: Trommelfell diffus gerötet, hinten oben vorgewölbt. Stecknadelkopfgroße Perforation vorn unten, reichlich Sekretion. Warzenfortsatz frei. Links annähernd normal. — Gehör rechts: 1 m Konversationssprache, Flüstersprache 20 cm im Sinne eines Schalleitungshindernisses; kein spontaner Nystagmus, Labyrinthreaktionen normal.

Angina, Himbeerzunge, stark geröteter Gaumenbogen und Tonsillen, scharlachverdächtig.

23. IX. Parazentese, abends 40° Temperatur. Kinderklinik (Dozent Dr. Nobel): keine Anhaltspunkte für Scharlach.

25. IX. Interner Befund: Klinik Chvostek: Außer der Angina starker Dermographismus. Milztumor, Scharlachverdacht.

27. IX. Gestern Fieber bis 40°. Rechts an der hinteren Pharynxwand in der Gegend des rechten hinteren Gaumenbogens weißlicher Belag. Im Abstrich Bakteriengemenge von Strepto- und Staphylokokken, keine Diphtherie, keine mykotischen Elemente. Zunge himbeerrot, subjektives Wohlbefinden. Ohrbefund unverändert, keine Senkung, kein Druckschmerz des Warzenfortsatzes. Blutbefund aus der Armvene: Vidal negativ, Anreicherung negativ, Streptokokken in Reinkultur.

28. IX. Temperatur 39·7, Operation (Beck): Typischer Hautschnitt, diploetischer Warzenfortsatz, mit Eiter durchsetzt, stark hyperaemisch. An der Spitze und an der hinteren Gehörgangswand je eine große, mit Eiter erfüllte Zelle.

Aus dem Antrum kein Eiter, periantraler Knochen erweicht, ebenso der Knochen der hinteren Gehörgangswand, Sinus auf 3 cm freigelegt, bis überall harter Knochen erreicht wird. Der den Sinus deckende Knochen ist stark erweicht, mit Eiter durchsetzt, an seinem medialen Rand in der Höhe des oberen Knies eine große, mit Eiter erfüllte Zelle, ebenso liegt an der Spitze eine mit Eiter erfüllte Zelle dem Sinus direkt an. An der Stelle des oberen Knies leichte Veränderung der Sinuswand. Punktion daselbst und Punktion oberhalb des Knies ergibt volle Blutung. Aus den Punktionsöffnungen spritzt Blut nach. Dura nirgends freigelegt. Wundversorgung.

29. IX. Temperatur 39·1, Schüttelfrost, Chinin intravenös.

30. IX. Temperatur 40·1.

1. X. Verbandwechsel, Wunde ziemlich trocken, Blutung aus der Punktionsstelle.

1. X. Operation (Beck). Unterbindung der Vena jugularis unterhalb des Facialis und Unterbindung der Facialis. Der Sinus wird noch zirka 1 cm nach oben hin freigelegt. Nach Abtamponierung wird ein Teil der äußeren Sinuswand exzidiert. Starke Blutung, Wundversorgung.

Digitized by Google
Original from UNIVERSITY OF MINNESOTA
Generated on 2019-10-24 17:46 GMT / http://hdl.handle.net/2027/umn.31951002684121b
Public Domain in the United States, Google-digitized / http://www.hathitrust.org/access_use#pd-us-google

3. X. Nachmittags tritt Chemosis im rechten Auge auf. Temperatur 40·6, Schüttelfrost. Beim Verbandwechsel wird die Inzision in den Sinus bulbärwärts gelüftet und nach Entfernung eines Thrombus erfolgt Blutung. Aus der Jugularis wird ein roter Thrombus entfernt, wonach schwache, jedoch flüssige Blutung erfolgt.

4. X. Chemosis des Unterlides. Das Oberlid sowie der obere Teil des Bulbus sind frei.

Augenbefund: Exophthalmus mit Chemosis. Rechts Hypopyon, Pupillarmembran.

Diagnose: metastatische Ophthalmie rechts.

5. X. Durchspülung des Bulbus von der Jugularis aus gelingt. Bis zum 11. X. Temperaturen bis 39·5 mit Remissionen bis 37°, hernach allmählige Entfieberung. Am 20. tritt eine Schwellung am Oberarm auf, die in der Folgezeit auf Credésalbe sich langsam zurückbildet.

Der Fall erscheint nach mehreren Richtungen hin interessant. Vor allem bestand wegen der Angina und der Himbeerzunge der Verdacht auf Scharlach. Die Temperaturen schwankten in den ersten vier Tagen der Aufnahme zwischen 40° und 37°. Der auf Diphtherie verdächtige Belag ergab keine Löfflerbazillen. Die aus der Armvene gezüchteten Streptokokken erklärten das Fieber als otogen. Im Ohre selbst bestand außer den Zeichen einer ganz frischen Otitis in der zweiten Woche keine Momente, die auf eine Komplikation hinwiesen, keine Senkung, keine Druckschmerzhaftigkeit am Warzenfortsatz, keine sonstigen Symptome. Bei der Operation wurde der Sinus bluthältig befunden. Mikroskopisch und kulturell wurden Streptokokken im Sinus nachgewiesen. Nach der Operation bestand durch 3 Trage eine Kontinua zwischen 39° und 40°, als aber die Temperatur auf 36° herabsank, wurde in der Annahme eines wandständigen Trombus im Bulbus die Sinusoperation und Jugularisunterbindung vorgenommen. Schon 2 Tage nach der Operation trat ein beträchtliches Ödem der Konjunktiva des Unterlides auf ohne Protrusion. Die obere Hälfte des Auges war frei. Man konnte daher an eine Thrombose der Facialis denken; da sich aber am nächsten Tage im Auge andere Erscheinungen ausbildeten, die eine metastatische Ophthalmie zur Gewißheit machten, kam weder eine beginnende Kavernosusthrombose noch eine Thrombose der Facialis anterior mehr in Frage. Das Auge ist vollkommen erblindet. Metastasen im Auge nach otogener Sinusthrombose sind ein äußerst seltenes Ereignis und in der Literatur sind nur ganz wenige Fälle bekannt. Aus diesem Grund erlaube ich mir, diesen Patienten vorzustellen.

II. E. Urbantschitsch: **Recidivierender Herpes zoster oticus bilateralis.**

Bei dem 12jährigen Emerich Th. tritt seit frühester Kindheit alljährlich, besonders zur heißen Jahreszeit an der Vorderseite der Ohrmuschel beiderseits ein Herpes auf, der etwa 1 bis 2 Wochen dauert. Kein

Digitized by Google
Original from UNIVERSITY OF MINNESOTA
Generated on 2019-10-24 17:46 GMT / http://hdl.handle.net/2027/umn.31951002684121b
Public Domain in the United States, Google-digitized / http://www.hathitrust.org/access_use#pd-us-google

Unwohlsein, doch starkes Jucken und Brennen der stark geröteten und etwas geschwollenen Ohrenmuscheln. Es bilden sich oft größere Blasen, die dann platzen. An anderen Körperstellen trat ein Herpes noch niemals auf. Kommt ein Herpes zoster der Ohrmuschel an und für sich selten zur Beobachtung, so muß ein wiederholter und noch dazu stets doppelseitiger Herpes als besondere Seltenheit aufgefaßt werden. Es muß sich hier um eine besondere Disposition zu einer Affektion speziell des III. Zervikalnerven handeln; in Anbetracht der Doppelseitigkeit könnte eventuell eine segmentale Reizung in Betracht kommen.

III. E. Urbantschitsch: **Toxische Meningitis bei Mumps.**

Am 24. VI. 1921 wurde mir der 23jährige Mathias L. mit meningitischen Symptomen „zwecks sofortiger Operation wegen Mittelohrentzündung" eingeliefert.

Die Anamnese ergab, daß Patient bis auf Masern sowie einer Pyelitis immer gesund war, insbesonders bestand niemals ein Ohrenleiden. Am 18. VI. 1921 trat unvermittelt beiderseits Ohrensausen und rechtsseitig Schwerhörigkeit auf. Nach 2 Tagen zeigte sich in der Gegend des Unterkieferwinkels beiderseits eine eigroße Schwellung auf, die sich am 2. Tag auf Umschläge wieder rückbildete. Während dieser Zeit heftige lokale Schmerzen, besonders bei Druck hinter den Ohren, Fieber und Kopfschmerzen, welch letztere an Intensität zunahmen und hauptsächlich in der rechten Stirngegend und im Hinterhaupt lokalisiert waren. Am 20. VI. beim Aufstehen und bei Kopfdrehungen Schwindelanfälle; tags darauf Erbrechen, Mattigkeit, Herzklopfen.

Status praesens: Otoskopischer Befund ohne Besonderheiten. R —, +; W ➡ l; S —^{3}, —^{2}. Rechts komplette Taubheit, links v = a. c. Spontaner Nyst. ↻ l.; kalor. rechts hochgradige Übererregbarkeit (nach 5 cm^{3} 17° Wasser!), links lebhafte Reaktion. Sehr starke Druckempfindlichkeit der Halswirbelsäule, kein Kernig, kein Babinski, Augenspiegelbefund normal.

Lumbalpunktion: Druck stark erhöht. Lignor klar; Entnahme 20 cm^{3}, bakteriologisch steril. Zytolog. und chem. Untersuchung (Dr. Löwy): Pandy ±, Nonne-Apelt ±, vaskuläre Goldfällungskurve, 52 Zellen.

24. VI.: Fieber bis 39·7. Zustand unverändert.

25. VI.: Fieber bis 39·2. Gehör und Nyst. unverändert. Kalorische Reaktion: R. nach 9 cm, l. nach 15 cm^{3} 17° Wasser lebafte Reaktion. Zeigeversuch spontan und nach Kalorisation typisch.

26. VI.: Temperatur normal. Lumbalpunktion.

27. VI. Subjektives Befinden gut. Lumbalpunktion: Lignor klar, Druck stark erhöht. Pandy ±, Nonne-Apelt +, deutliche vaskuläre Goldfällungskurve, 84 Zellen.

Digitized by Google
Original from UNIVERSITY OF MINNESOTA
Generated on 2019-10-24 17:46 GMT / http://hdl.handle.net/2027/umn.31951002684121b
Public Domain in the United States, Google-digitized / http://www.hathitrust.org/access_use#pd-us-google

29. VI. Erbrechen. Beim Aufsetzen Schwindel. Spontaner Nyst. unverändert.

30. VI. R. anhaltend komplette Taubheit, l. v = 3 m! Lumbalpunktion; Druck etwas weniger erhöht als die letzten male, sonst unverändert. Erbrechen.

1. VII. Erbrechen. Kopfschmerzen in der Stirngegend. Schwindel.

4. VII. Weder Erbrechen noch Kopfschmerzen. v = r. 0, l. 3—3·5 m. Kalor. Reaktion: r. nach 35 cm³, l. nach 39 cm³ 18° Wasser.

20. VII. Patient steht für kurze Zeit auf.

21. VII. bis 22, VIII. Allgemeinbefinden gut. Zeitweise leichte Kopfschmerzen und geringgradiger Schwindel. Temperaturen anhaltend normal.

30. VIII. R 0, +; W → l; S —³, =. R. komplette Taubheit, l. v. = 6 m. Kein spont. Nyst. Kein Fistelsympt. Kalor. Reaktion: r. nach 280, l. nach 200 cm³ 18° Wasser deutlich positiv. Im rechten Ohr ständig ein dumpfes Klingen. Wassermann negativ.

12. IX. Bis auf die rechtsseitige Taubheit geheilt entlassen.

Epikrise: Der Fall ist besonders deshalb bemerkenswert, da der Mumps nach Auftreten der Ohrsymptome zu beobachten und die Parotisschwellung eine relativ geringfügige und rasch vorübergehende war, so daß der Mumps in Anbetracht der im Vordergrunde stehenden Ohrsymptome bei anfänglichem Mangel jeglicher Anhaltspunkte für eine bestimmte sonstige Erkrankung von dem behandelnden Arzt für einen rein otologischen gehalten wurde, vor allem aber durch das Auftreten einer Meningitis serosa, die hier als toxische aufzufassen ist. Interessant ist ferner das Verhalten des Vestibularapparates: bei kompletter Taubheit rechts und hochgradiger Schwerhörigkeit links bestand anfänglich eine ausgesprochene kalorische Übererregbarkeit, die besonders auf dem tauben Ohr stark ausgesprochen war, und diese ging allmählich zur Norm zurück, während sich das Gehör linkerseits besserte. Es handelte sich zweifellos um eine Neuritis toxica, die bei gleichzeitiger Schädigung des Cochlearastes eine Reizung des Vestibularastes auslöste; während sich die erstere rechts als dauernde erwies, erhalten sich die anderen Äste, offenbar mit der Resorption des Exsudates innerhalb der Nervenscheide.

Diskussion:

Alt: In einer vor 19 Jahren veröffentlichten Arbeit über Mumpstaubheit habe ich darauf hingewiesen, daß die Parotisschwellung mehr als Symptom des Mumps zu betrachten und die Mumpstaubheit mitunter schon einige Tage vor der Parotisschwellung zu beobac..ten ist.

IV. J. Fischer: **Multiple Neurofibromatose Recklinghausen.**

Ich zeige Ihnen hier eine 21jährige Näherin Frieda F, die an einer zentralen Neurofibromatose leidet. Das erste Knötchen bemerkte Patientin vor ungefähr 10 Jahren in der linken Kniegegend als eine kleine bewegliche,

Digitized by Google
Original from UNIVERSITY OF MINNESOTA
Generated on 2019-10-24 17:46 GMT / http://hdl.handle.net/2027/umn.31951002684121b
Public Domain in the United States, Google-digitized / http://www.hathitrust.org/access_use#pd-us-google

runde weiche Geschwulst, die sich langsam im Laufe von Jahren vergrößerte. Später traten solche Knötchen auch an anderen Stellen (Brust, Rücken, Kopf, Kinn usw.) auf. Vor 3 Jahren wurde ihr ein Knötchen (am Kinn) operativ entfernt.

Aus dem neurologischen Befund möchte ich nur kurz hervorheben, daß die Patientin Paresen im Bereiche der unteren Extremität zeigt, sie hat eine Lähmung beider Peronei, daher dieser charakteristische Gang, ferner eine Atrophie im Bereiche des linken Deltoideus, die Patellar- und Achillessehnenreflexe fehlen, Babinski rechts auslösbar, links nicht. Weiters hat sie im Bereiche des linken Unterschenkels und des linken Fußrückens Störungen der oberflächlichen Sensibilität, der Schmerzempfindung und der Temperaturempfindung. Von den Hirnnerven sind affiziert: Der Trigeminus links, der Fazialis links in allen 3 Ästen, der Vagus (Lähmung des linken Stimmbandes) und endlich der Oktavus beiderseits. Pat. ist links vollständig taub, das Labyrinth für alle Reizqualitäten unerregbar. Auf der rechten Seite besteht eine hochgradige Herabsetzung der Hörschärfe vom Innenohrtypus und deutliche Herabsetzung der labyrinthären Reflexerregbarkeit. Pat. zeigt einen Spontannystagmus in den Endstellen der Bulbi (horizontal mit geringer rotatorischer Komponente, frequent, mittelschlägig, erster Intensitätsgrad). Bei der Prüfung des Nystagmus unter dem von Dr, Brunner konstruierten Drehschirm läßt sich eine beiderseitige Inversion beobachten. Augenbefund normal.

Der Fall zeigt große Ähnlichkeit mit dem von Bondy im Jahre 1911 in der Monatsschrift publizierten, nur war damals das Labyrinth auf beiden Seiten unerregbar. Bondy führt in der Literatur 2 Zusammenstellungen der Fälle von multipler Neurofibromatose an, und zwar handelt es sich um die Zusammenstellungen Funkensteins und Henschens. Es waren im Ganzen damals 19 Fälle pathologisch-anatomisch beobachtet worden. — Interessant ist die Tatsache, daß in allen Fällen erstens stets der Oktavus betroffen war und daß zweitens der Pathologische Anatom immer an beiden Seiten Tumoren nachweisen konnte, auch in solchen Fällen, in welchen die klinischen Symptome nur nach einer Seite hin lokalisiert waren. Man hat versucht, aus dem Umstande, daß der Oktavus immer, die andern Hirnnerven fast nie oder höchst selten affiziert waren, eine Prädisposition des Oktavus bei multipler Neurofibromatose zu konstruieren.

Es stehen sich hier 2 Theorien gegenüber: Henschen nimmt an, daß der Tumor sich aus dem Bindegewebe um den Vestibularis herum am Grunde des inneren Gehörganges entwickelt, daß es mit der Zeit zu einer Knochenabschmelzung kommt, die man röntgenologisch durch Erweiterung des inneren Gehörganges nachweisen kann.

Nach Ansicht von Orczechowski handelt es sich bei diesen Tumoren um eine Mißbildung des Lateralrezessus, ausgehend von der medialen Wand, und zwar vom Corpus ponto-bulbare Essick, vom Cochleariskern usw.

Digitized by Google
Original from UNIVERSITY OF MINNESOTA
Generated on 2019-10-24 17:46 GMT / http://hdl.handle.net/2027/umn.31951002684121b
Public Domain in the United States, Google-digitized / http://www.hathitrust.org/access_use#pd-us-google

Ich möchte nur noch erwähnen, daß ich in der letzten Zeit abermals Gelegenheit hatte, einen Fall von multipler Neurofibromatose zu sehen, und zwar handelte es sich um eine 26jährige Patientin K. auf der Abteilung Mannaberg der Poliklinik, die über Hörverschlechterung und Ohrensausen auf dem rechten Ohr klagte. Bei der Untersuchung fand ich eine chronische Atticeiterung rechts und auch der Funktionsprüfungsbefund fiel im Sinne einer Schalleitungserkrankung aus. Es bestand auch sonst kein Anhaltspunkt für die Annahme eines intrakraniellen Sitzes eines Tumores.

Ich hätte Ihnen die Patientin zum Vergleiche gern demonstriert, doch ist sie nach der letzten operativen Entfernung einzelner Knötchen, nicht mobil. — Ich habe noch vergessen zu erwähnen, daß die histologische Untersuchung eines der exstirpierten Knoten eine sarkomatöse Degeneration aufdeckte, ein Befund, der nicht so selten bei den Fällen von Recklinghausen erhoben werden kann.

Diskussion.

E. Ruttin: Da Fischer von den wenigen in der Literatur bekannten Fällen spricht, so möchte ich hinzufügen, daß wir 2 Fälle von zentraler Neurofibromatose histologisch untersucht haben, in denen beiderseits Akustikustumoren und in einem der Fälle auch Tumoren sämtlicher basaler Hirnnerven bestanden haben. Der innere Gehörgang war in beiden Fällen stark erweitert.

R. Leidler: In der Ambulanz des Prof. Redlich habe ich diesen Fall gesehen und den gleichen Befund wie Fischer erhoben. Die Diagnose Recklinghausen wurde von Prof. Redlich gestellt.

J. Fischer: Bis zum Jahre 1911 waren im ganzen 19 Fälle untersucht worden. Interessant ist, daß der Akustikus bei zentraler Neurofibromatose stets, und zwar bilateral erkrankt ist, trotzdem klinische Symptome in manchen Fällen nur auf der einen Seite erhoben werden.

V. O. Leipen: **Großer beweglicher Choanalpolyp,** von der rechten Choane ausgehend.

Interessant ist bei dem, ein 17jähr. Mädchen betreffenden Falle, daß die linke Nasenhälfte vollständige Atrophie aufweist, während die rechte Nasenseite von polypösen Massen ausgefüllt ist.

VI. O. Beck: **Labyrinthitis diffusa suppurativa, Kleinhirnabszess rechts.**

H. K., 45jähriger Hilfsarbeiter, am 11. Oktober 1921 auf die Klinik Neumann aufgenommen. Angeblich keine Kinderkrankheiten, mit 16 Jahren Lupus der Nase, der nach zweimaliger Operation heilte. Mit 30 Jahren trat plötzlich heftiger Schwindelanfall mit Erbrechen auf, dem ganz plötzlich der Verlust des Gehörs am rechten Ohr gefolgt sein soll. Seit damals war der Patient beschwerdefrei. Vor zirka 3 Wochen stechende Ohrenschmerzen rechts mit reichlichem, übelriechendem Ausfluß, gleichzeitig starke Kopfschmerzen, die sich beim Husten steigern. Seit zirka 2 Wochen starker Schwindel und Erbrechen, so daß Patient im Bett liegend die Gegenstände sich nach rechts drehen sieht. Kein Ohrensausen, kein Fieber, kein Schüttelfrost. Aufnahmstemperatur 3 Uhr nachmittags 36·5, Puls 64.

Digitized by Google
Original from UNIVERSITY OF MINNESOTA
Generated on 2019-10-24 17:46 GMT / http://hdl.handle.net/2027/umn.31951002684121b
Public Domain in the United States, Google-digitized / http://www.hathitrust.org/access_use#pd-us-google

Linkes Ohr: chronischer Adhäsivprozeß. Rechtes Ohr: reichlich fötide, eitrige Sekretion, große Perforation in beiden vorderen Quadranten, Trommelfellrest stark vorgewölbt. Attikperforation mit Cholesteatom. Warzenfortsatz an der Spitze und in der Antrumgegend druckempfindlich. Funktionsprüfung: Linkes Ohr: Konversationssprache Zimmerweite, Flüstersprache 3 cm. Rechtes Ohr: Mit Lärmapperat taub, mit Hörschlauch taub, Stengerstimmgabel nicht gehört, Weber nach links lateralisiert, spontaner Nystagmus nach rechts bei Rechtsblick und bei Geradeblick. Kein Fistelsymtom. Kalorische Reaktion rechts erloschen. Im rechten Arm Ataxie beim Finger-Nasenversuch. Motorische Schwäche im rechten Arm. Adiodochokinesis und Bradyotelekinesis rechts. Rechts fehlt Kornealreflex. Patient zeigt spontan richtig. Augenbefund beiderseits normal.

Operation 10 Uhr abends (Beck): Typischer Hautschnitt. Warzenfortsatz sklerotisch ohne jede Zelle, elfenbeinhart, Antrum klein und tief gelegen, mit Granulationen erfüllt.

Totalaufmeißelung, Granulationen im Mittelohr, Hammer nicht vorhanden, Amboß kariös. Freilegung des Sinus, der normal erscheint und so stark vorgelagert ist, daß der Raum vom vorderen Sinusrand bis zum Bogengang kaum $^3/_4$ cm beträgt. Freilegung der Dura der mittleren Schädelgrube, die normal erscheint. Bei der Freilegung der Dura der hinteren Schädelgrube quellen 2 Tropfen dicken, gelben Eiters hervor. Die Dura der hinteren Schädelgrube vom vorderen Sinusrand bis zum horizontalen Bogengang mit dicken Granulationen belegt. Labyrinthoperation nach Neumann; der horizontale Bogengang ist intakt. Keine Fistel zu sehen, auch nicht an der Promontorialwand. Steigbügel nicht zu sehen. Die Nische des ovalen Fensters mit Granulationen erfüllt. Um mehr Raum zu gewinnen, wird durch Wegnahme der Spange die Dura der mittleren Schädelgrube mit der der hinteren vereinigt. Punktion in den Granulationspolster parallel zur hinteren Pyramidenfläche ergibt zirka 3 cm³ Eiter. Inzision der Dura medial vom Sinus. Inzision des Kleinhirns, worauf sich ebenso wie nach Eingehen mit der Kornzange zirka 1 Kaffeelöffel dicken, gelben, nicht fötiden Eiters entleert. Drainage des Abszesses mit Jodoformdocht. Ein Docht in die Vestibulumgegend und einer ins Mittelohr. Zweilappenplastik, Wundversorgung. Nach Eröffnung des Abszesses steigt der Puls von 64 auf 100. Keine Fazialislähmung. Eiter aus dem Hirnabszeß: Mikroskopisch und kulturell sehr reichlich Streptococcus pyogenes aureus. Lumbalpunktat: Ganz leicht getrübt, 88/3 Zellen, keine pathologischen Keime.

18. X. Bei Rechtsblick Doppelbilder. Augenbefund bis auf venöse Hyperaemie normal. Trochlearisparese links oder Okulomotoriusparese rechts. Nur in den ersten Tagen wurde der Abszeß mit Docht drainiert, der in Pregelsche Lösung getaucht wurde. In der Folgezeit Lüftung der Incisionsöffnung und Einschütten von Pregelscher Lösung. Nervenbefund vom 25. X. ergibt außer den früher genannten Symtomen negativen Befund. Doppelbilder verschwunden.

Digitized by Google
Original from UNIVERSITY OF MINNESOTA
Generated on 2019-10-24 17:46 GMT / http://hdl.handle.net/2027/umn.31951002684121b
Public Domain in the United States, Google-digitized / http://www.hathitrust.org/access_use#pd-us-google

Es zeigt dieser Fall alle für einen Kleinhirnabszeß typischen Symptome. Komplette Taubheit und Ausschaltung des Vestibularapparates und den Neumannschen Nystagmus zur kranken Seite, Fehler beim Finger-Nasenversuch, Adiodochokinesis usw. Der Zeigeversuch wurde täglich geprüft und ergab einmal ein deutliches Vorbeizeigen nach rechts; erst seit 2 Tagen ist ein deutliches Vorbeizeigen im rechten Arm vorhanden, allerdings besteht jetzt auch eine starke Ataxie in der rechten oberen Extremität. Der Patient ist heute am 20. Tag nach der Operation, zeigt noch immer den Neumannschen Nystagmus, Fehlen des Kornealreflexes und die übrigen Symptome, die schon vor der Operation bestanden haben. Das Allgemeinbefinden ist sehr gut und trotz der sehr schlechten Prognose, die derartige Kleinhirnabszesse geben, scheint der Fall doch günstiger beurteilt werden zu können.

VII. Bondy: **Sinusthrombose mit metastatischer Ophthalmie.**

71jähriger Mann, seit einigen Tagen an akuter Otitis rechts erkrankt, die sich im Anschluß an ein Trauma (Sturz auf den Hinterkopf) plötzlich verschlimmerte. 3 Tage später Spitalsaufnahme. Damaliger Befund: akute Otitis mit starker Vorwölbung des Trommelfells und Druckschmerzhaftigkeit des Warzenfortsatzes. Nach Parazentese Rückgang der Erscheinungen. Röntgenbefund negativ. 12 Tage später wurde die Aufmeißlung (im Warzenfortsatzeiter Streptokokken) nötig, bei der, da in den letzten Tagen höhere Temperaturen aufgetreten waren, auch der Sinus freigelegt wurde. Er erwies sich vollkommen normal, so daß von einem weiteren Eingriff abgesehen wurde. Temperatur in den folgenden zwei Tagen zwischen 36·3 und 39·6. Am darauffolgenden Tage gab Patient an, am rechten Auge nichts zu sehen. Die Augenuntersuchung ergab: Ringabszeß, direkte und indirekte Lichtstarre, vom Fundus kein roter Schein, leichter Exophthalmus, keine sichere Lichtprojektion. Diagnose: metastatischer Glaskörperabszeß. Daher weitere Freilegung des Sinus, der sich bis auf die früher freigelegte Stelle vollkommen unverändert zeigt. Die Inzision ergibt eine starke Blutung von beiden Seiten. Anschließend Punktion des Glaskörpers (im Punktat Streptokokken) und Enukleation des Bulbus. 3 Tage später Exitus. Bei der Obduktion (Prof. Sternberg) fand sich eine Thrombophlebitis im unteren Abschnitt des Sinus petros. profund. und frische Meningitis.

In der Literatur findet sich nur ein einziger Fall von metastatischer Ophthalmie (Merkens, Deutsche Zschr. f. Chir., Bd. 59).

VIII. O. Beck: **Ausgedehnter Extra- und Intraduralabszeß der linken mittleren Schädelgrube. Schläfenabszeß links mit symptomlosen Verlauf.**

Seyfried Richard, 27 Jahre alt, Buchhalter, aufgenommen am 11. Juni auf die Klinik Neumann. Seit dem Jahre 1914 ohrenkrank. Vor 3 Wochen im Anschluß an Influenza Schmerzen in diesem Ohr, seit 2 Wochen sehr starke Kopfschmerzen, namentlich in der Stirne, sehr starke fötide Sekretion.

Generated on 2019-10-24 17:46 GMT / http://hdl.handle.net/2027/umn.31951002684121b
Public Domain in the United States, Google-digitized / http://www.hathitrust.org/access_use#pd-us-google
Digitized by Google
Original from UNIVERSITY OF MINNESOTA

3mal Erbrechen von Galle. Kein Schwindel. Angeblich wurden keine Temperaturen beobachtet. Seit einigen Tagen trat eine Schwellung vor und über dem linken Ohr auf. In den letzten Tagen ist der Patient nach Angabe seiner Frau schwer besinnlich. Ohrenbefund. Rechtes Ohr: Milchig getrübtes Trommelfell, in dem hinteren, unteren Quadranten eine Narbe und Kalkeinlagerung. Linkes Ohr: Totaldestruktion des Trommelfells, Polypen im Mittelohr. Mäßige Senkung der hinteren, oberen Gehörgangswand. Reichlich fötide Sekretion. Druckschmerzhaftigkeit am Warzenfortsatz. Schwellung vor und über dem linken Ohr und Schwellung am Prozessus zygomaticus.

Das rechtes Ohr hört normal. Linkes Ohr: Conversationssprache $^1/_4$ m, Flüstersprache ad concham. Weber nach links, Rinne negativ.

Knochenleitung verlängert. C_1 verkürzt, c^4 etwas verkürzt, kein spontaner Nystagmus, kein Fistelsymptom, kalorische Reaktion typisch mit typischem Vorbeizeigen. Neurologischer und interner Befund negativ.

Puls 125, Temperatur 37·5.

Augenbefund: Starke Erweiterung der Venen bei sonst normalem Befund beiderseits.

Operation 11. V. (Beck): Typischer Hautschnitt, Warzenfortsatz auffallend klein, Struktur diploetisch, Antrum klein und tief gelegen. Bei Eröffnung des Antrum wenig fötider Eiter. Sinus an der kleinen Stelle freigelegt, normale Totalaufmeißelung. Im Attik Cholesteatom. Reste der Gehörknöchelchen nicht zu finden. Das Mittelohr mit Granulationen erfüllt. Am Tegmen erweichter Knochen, der bis zur Dura führt. Bei Eröffnung der Schädelgrube quillt zirka 1 Kaffeelöffel mißfärbigen grünen Eiters unter Druck hervor. Bei Freilegung der Dura im lateralen Anteil der Schuppe nahe der Umbiegungsstelle vom horizontalen Bogengang findet sich ein hellergroßer freibeweglicher Sequester in der Schuppe. Um nach vorn gesunde Dura zur erreichen, wird der Hautschnitt bis zum lateralen Lidwinkel verlängert, der stark ödematöse, zum Teil nekrotische musculus temporalis im hinteren Anteil gespalten, im vordersten auspräpariert und maximal nach vorn gezogen. Der Processus zygomaticus und die Schläfenbeinschuppe sind mißfärbig und erweicht. Knapp vor der Wurzel des proc. zygom. eine Knochenfistel in der Schuppe; die an der lateralen Fläche des Schläfelappens breit freigelegte Dura ist mit einem zirka 2 mm dicken eitrig fibrinösen Belag bedeckt. Trotz breiter Fortnahme der Schuppe nach vorn sowohl als auch nach oben und breiter Abtragung des Knochens an der Schädelbasis kann keine gesunde Dura erreicht werden. Beim Abheben des Schläfelappens in seinem vorderen Teil quillt aus der Gegend seines vorderen Pols extradural Eiter hervor. Beim Abziehen des Belags von der Dura, der besonders an der lateralen Fläche des Schläfelappens dick ist, wird eine stecknadelkopfgroße Fistel in der Dura sichtbar, aus der mißfarbig krümeliger Eiter hervorquillt. Incision der Dura an der lateralen Fläche des Schläfelappens. Entleerung eines (zirka 1 Kaffeelöffel voll) grünen, krümeligen Eiter enthaltenden Hirnabszesses, der mit

Digitized by Google
Original from UNIVERSITY OF MINNESOTA
Generated on 2019-10-24 17:46 GMT / http://hdl.handle.net/2027/umn.31951002684121b
Public Domain in the United States, Google-digitized / http://www.hathitrust.org/access_use#pd-us-google

einer pyogenen Membran ausgekleidet erscheint. Drainage des Abszesses mit Jodformdocht. Zweilappenplastik. Die Wunde wird breit offen gelassen. Wundversorgung.

Lumbalpunktat klar, Druck etwas gesteigert.

Bakteriologisch: Eiter aus dem Hirnabszeß: Sehr reichliches Bakteriengemenge. Eiter aus dem Warzenfortsatz: sehr reichliches polymorphes Bakteriengemenge. Lumpalpunktat: im Sediment Fibrinfäden, keine Leukozyten, keine Bakterien, Kultur steril.

12. VI. Temperatur 36·6, Puls 95.

Nervenbefund (Prim. Infeld) negativ bis auf geringe Erschwerung der Wortfindung. Puls 94. Schädel nirgends klopfempfindlich, Trigeminus frei, Nacken frei, doch gibt Patient unangenehme Spannung in den Kniekehlen an.

14. VI. Die Wortfindung für „Stecknadel und Sicherheitsnadel" ist erschwert. Am 16. VI. erster Verbandwechsel: aus der Abszeßhöhle entleert sich mäßig Eiter. Fieberloser normaler Wundverlauf.

28. VII. Ausführung einer Sekundärnaht der Hautwunde.

4. VIII. Patient wird geheilt in ambulatorische Behandlung entlassen.

Ich erlaube mir den Fall deshalb vorzustellen, weil trotz des ausgedehnten Prozesses, der sich extradural und intradural abgespielt hat, und trotz des Hirnabszesses links der Kranke weder vor der Operation noch im weiteren Krankheitsverlauf irgendwelche neurologischen Erscheinungen dargeboten hat. Die Diagnose auf Hirnabszeß wurde erst während der Operation gestellt. Auch der Augenbefund war normal. Bemerkenswert ist ferner, daß die Vorwölbung in der Temporalgegend durch einen Abszeß bedingt war, der subperiostal gesessen ist und durch eine Fistel an der Basis der Schläfebeinschuppe nahe der Wurzel des Jochfortsatzes mit dem Extra- und Intraduralabszeß in Kommunikation stand. Patient ist Rechtshänder. (Demonstration der pachymeningitischen Membran.)

IX. R. Leidler und P. Löwy: **Der Schwindel bei Neurosen** (Vortrag mit Krankendemonstration). Erscheint ausführlich in diesem Heft der Monatsschrift (s. S. 1).

* * *

Sitzung vom 28. November 1921.

Vorsitz: F. Alt.
Schriftführer: E. Urbantschitsch.

I. R. Leidler und Paul Löwy: **Störungen des Gehörs bzw. der Labyrinthfunktion im Anschlusse an Lumbalpunktion.**

1. Dr. N. H., 33 Jahre alt, war stets ohrgesund. Nie Schwindel, nie Ohrensausen. Neurologische Diagnose: Isolierte hochsitzende Kaudaaffektion, wahrscheinlich auf luetischer Basis.

Digitized by Google
Original from UNIVERSITY OF MINNESOTA
Generated on 2019-10-24 17:46 GMT / http://hdl.handle.net/2027/umn.31951002684121b
Public Domain in the United States, Google-digitized / http://www.hathitrust.org/access_use#pd-us-google

1. Lumbalpunktion 25. Juli 1921 ohne Störung.

2. Lumbalpunktion 12. September 1921. 3 Tage nachher trat beim Aufstehen heftiges Ohrensausen auf, welches nur beim Liegen verschwand. Gleichzeitig Schwindel. Einige Tage später stellte sich auch Schwerhörigkeit links ein. Der Schwindel verschwand bald und besteht jetzt nicht mehr.

Befund am 24. September 1921: Trommelfelle beiderseits leicht getrübt, links Cerumen. v r. + 10 m, l. zirka 4 m. Uhr r. 1½ m (normal), l. zirka ½ m. Rinne beiderseits, positive Knochenleitung am Warzenfortsatz beiderseits stark verkürzt, l = r, Weber am Kopf. C r. stark verkürzt, l. 0, c_4 r. fast normal, l. deutlich verkürzt. Kein spontaner Nystagmus, kein Vorbeizeigen.

Dekursus: 1. X. v r. 8 m, l. ½ m; 5. X. Uhr r. 1½ m, l. ad concham; 7. X. Uhr l. 10 cm; 8. X. Uhr l. 15 cm; 12. X. Uhr l. 20 cm;
14. X. Uhr l. 10 cm; 15. X. Uhr l. 20 cm;
20. X. Weber ➡ r., v l. 6 m, r. 10 m;
1. XI. v l. 10 m, Uhr 15 cm;
24. XI. v beiderseits + 10 m, Uhr beiderseits 1½ m. Pat. hört auch subjektiv wieder wie früher.

Labyrinthprüfung r. Ohr: Kalorische Reaktion (12° Wasser) nach 150 cm³ typischer Nystagmus und Vorbeizeigen. Typische Scheinbewegung (von r.➡l.); l. Ohr: Nach zirka 750 cm³ nur minimaler, kurz dauernder Nystagmus horizontal. und rot., kein Schwindel, keine Scheinbewegungen, minimales Vorbeizeigen.

Drehstuhl. Horizontaler Drehnachnystagmus nach r. 45″ typisch, Scheinbewegungen nach l. (!).

Horizontaler Drehnachnystagmus nach l. 40″. Auftreten einer inkompletten Deviation conjuguée nach r. mit gleichzeitiger rascher Nystagmuskomponente nach l., wobei aber die Bulbi nicht über die Mittellinie hinausgelangen. Scheinbewegungen nach l.

Epikrise: Es handelt sich um einen Patienten mit wahrscheinlich luetischer Kaudaaffektion und wahrscheinlich vorher gesundem (jedenfalls nicht wesentlich affizierten) Akustikus, welcher nach der zweiten Lumbalpunktion Ohrensausen, Schwindel und Schwerhörigkeit (vorwiegend links) bekommt. Die Schwerhörigkeit wird links ziemlich hochgradig und bessert sich — ohne Lokalbehandlung! — wieder bis zur Norm. Die schwere und atypische Funktionsstörung des linken Labyrinthes hat sich bis jetzt noch nicht verändert[1]).

2. E. B., 46jähr. Frau. Vor 7 Jahren Drehschwindel ohne Ohrsymptome. Seit 1915 kein Schwindel. Gehör angeblich immer sehr gut. Nie Ohrensausen Neurologische Diagnose: Abasie trépidante. Arteriosklerose.

Lumbalpunktion am 17. Oktober 1921. Pat. lag 2 Tage ruhig ohne Beschwerden. Am 3. Tage, als sie den Versuch machte, den Kopf

[1]) Es wird über den weiteren Verlauf in der nächsten Sitzung berichtet werden.

Digitized by Google
Original from UNIVERSITY OF MINNESOTA
Generated on 2019-10-24 17:46 GMT / http://hdl.handle.net/2027/umn.31951002684121b
Public Domain in the United States, Google-digitized / http://www.hathitrust.org/access_use#pd-us-google

zu heben, Kopfschmerzen in Form eines drückenden Ringes und 5maliges Erbrechen. Am nächsten Tage dasselbe, 3maliges Erbrechen. Am 3. Tage Kochsalzinfusion (100 cm³), seither kein Erbrechen, aber Verschlechterung des Kopfschmerzes. Die Schmerzen ziehen ins Hinterhaupt. Niemals Schwindel. Seit 8 Tagen ununterbrochenes Ohrensausen (laut und pulsierend) und auffällige Gehörverschlechterung.

Befund am 27. Oktober 1921. Trommelfelle normal. v r. 10 m, V l. 2½ m, v l m, Uhr r. 1½ m, l. ¾ m. Rinne beiderseits positiv. Knochenleitung beiderseits normal (nicht verkürzt!), eher vielleicht etwas verlängert. C l. 0, r. deutlich verkürzt; c_4 beiderseits verkürzt, l. > r.

Kein spontaner Nystagmus; einzelne Einstellungszuckungen bei extremem Seitenblick. Kein Vorbeizeigen.

Dekursus. 30. X. Uhr l. ad concham, r. 1½ m; 1. XI. v r. + 10 m, v l. 3½ m, Uhr 10 cm; 3. XI. v l. 1½ m, Uhr 10 cm; 24. XI. v l. 1½ m, V 3 m. Kalorische Reaktion beiderseits bei 150 cm³ 12° Wasser typisch.

Epikrise. Bei einer arteriosklerotischen Patientin tritt zirka 3 Tage nach der Lumbalpunktion (beim Aufstehen) Kopfschmerz und bald nachher Schwerhörigkeit besonders auf dem linken Ohre mit Ohrensausen auf. Die links ziemlich hochgradige Hörstörung bleibt mit leichten Schwankungen bis heute bestehen. Das rechte Ohr wird bald normal. Der Stimmgabelbefund spricht eher für eine Erkrankung des schalleitenden Apparates. Labyrinth normal.

3. J. B., 63jähr. Mann. Im März 1920 Grippe mit Enceph. lethargica, 6 Wochen lang. Nach dieser Erkrankung blieb eine leichte Schwerhörigkeit zurück. Vor zirka 3 Monaten längere Zeit hindurch Schwindel und Ohrensausen, jetzt nur zeitweise.

Neurologische Diagnose: Encephalitis chron. nach Grippe (leichte Form). Arteriosklerosis.

26. Oktober Lumbalpunktion. Gleich nachher starke Verschlechterung des Gehörs, starkes Ohrensausen, kein Schwindel.

Befund am 3. November. Trommelfelle beiderseits hochgradig eingezogen und getrübt. v r. 2½ m, l. 1 m. Uhr r. ad concham, l. 10 m. Rinne r. positiv, l. negativ, Knochenleitung beiderseits verkürzt. l. > r. c_4 beiderseits stark verkürzt, l. > r., C beiderseits 0. Kein spontaner Nystagmus. Kein Vorbeizeigen.

Dekursus. 10. XI. v r. 5 m, l. 5 m. Uhr beiderseits zirka ½ m.

Kalorische Prüfung bei 150 cm³ Wasser von 12° beiderseits normal.

23. XI. v beiderseits zirka 6 m. Uhr beiderseits zirka 1 m. Wenig Ohrensausen. Patient gibt an, wieder so zu hören wie früher.

Epikrise. Bei einem mit Encephalitis, Arteriosklerose und einer alten Mittel- und Innenohraffektion behafteten Manne tritt nach der Lumbalpunktion eine wesentliche beiderseitige Gehörsverschlechterung ein, welche bald wieder, ohne Lokaltherapie verschwindet.

Eine Erklärung der bei unseren Patienten aufgetretenen Symptome ist derzeit mit Sicherheit nicht zu geben, bevor nicht eine systematische

Digitized by Google
Original from UNIVERSITY OF MINNESOTA
Generated on 2019-10-24 17:46 GMT / http://hdl.handle.net/2027/umn.31951002684121b
Public Domain in the United States, Google-digitized / http://www.hathitrust.org/access_use#pd-us-google

Untersuchung der Ohren bei einer größeren Anzahl von Patienten unmittelbar nach der Lumbalpunktion vorliegt. Daß es sich jedenfalls um Störungen im Mechanismus der Labyrinthflüssigkeit handelt, ist ja sehr wahrscheinlich. Immerhin käme auch eine direkte Beeinflussung des Nerven innerhalb der Schädelhöhle in Betracht.

Auffallend war bei den Patienten, daß kein einziger einen spontanen Nystagmus zeigte und daß alle drei Veränderungen der Gefäße (Arteriosklerose, Lues) aufwiesen.

Paul Loewy bemerkt im Anschluß an die Erörterungen Leidlers, daß 1. die Liquorbefunde, von denen zwei negativ, einer positiv gewesen ist, zur Erklärung der Phänomene nichts beitragen, 2. daß alle 3 Fälle trotz der großen Verschiedenheit der Krankheitsbilder (luetische Kaudaaffektion, Parhinsonismus nach Encephalitis mit Arteriosklerose, Abasie trepidante) doch die Gemeinsamkeit von Gefäßerkrankungen aufwiesen.

Auch für andere Erscheinungen nach der Lumbalpunktion, wie die erst in letzter Zeit häufiger im Maria Theresia-Schlössel beobachteten Erscheinungen von Meteorismus und Blasensperre steht eine weitere Erklärung noch aus.

Diskussion.

E. Ruttin: Ich möchte nur erwähnen, daß mir ähnliche Dinge, wie sie Leidler demonstriert hat, schon lange bekannt sind. Bárány hat seinerzeit bei gewissen Fällen von Schwindel, bei denen er eine seröse Meningitis oder einen Hydrops der Zisterne angenommen hat, aus therapeutischen Zwecken die Lumbalpunktion gemacht. Ich selbst habe damals eine Reihe von Fällen punktiert. Wir machten dabei die merkwürdige Beobachtung, daß Schwindel und Hörstörungen, die in einigen Fällen vorher bestanden hatten, nach der Punktion stärker wurden, in anderen sich gebessert haben. Daraufhin haben wir die Lumbalpunktion öfter therapeutisch angewandt und da ist mir besonders ein Fall in Erinnerung. Eines Tages kam ein Patient zu mir, der über fast ganz Europa gereist war, mit einem Koffer voll Medikamenten, die man ihm gegen seine Magenbeschwerden ordiniert hatte. Er hatte wegen Erbrechen und Schwindel alle bedeutenden Magenspezialisten konsultiert. Ich erhob bei der Anamnese, daß er vor 14 Jahren vom Rade gestürzt war, und stellte eine einseitige schwere Hörstörung, schwache Erregbarkeit und leichten spontanen Nystagmus fest. Ich nahm als wahrscheinliche Ursache des Zustandes eine Basisfraktur mit konsekutiven Veränderungen in der mittleren Schädelgrube und im Labyrinthe an. Da es dem Pat. so schlecht ging, habe ich ihm die Lumbalpunktion vorgeschlagen, mit dem Bemerken, daß es ebensogut besser wie schlechter werden könne. Pat. erklärte sich unter allen Umständen einverstanden und ich nahm die Lumbalpunktion vor. Nach 3 Tagen war dem Pat. viel schlechter, dann klang der Prozeß ab und 2 Jahre später erinnerte er mich, daß es der Tag der für ihn so bedeutungsvollen Lumbalpunktion sei; seit dieser Zeit seien alle seine Beschwerden geschwunden. Auch ich habe manchmal nach der Punktion nur Ohrensausen und anscheinend nur geringe, kaum merkbare Hörstörungen gesehen. So

Digitized by Google
Original from UNIVERSITY OF MINNESOTA
Generated on 2019-10-24 17:46 GMT / http://hdl.handle.net/2027/umn.31951002684121b
Public Domain in the United States, Google-digitized / http://www.hathitrust.org/access_use#pd-us-google

wurde ich eines Tages in den Garnisonsarrest gerufen, wo damals ein in einem Prozeß vielgenannter Militärintendant wegen großer Unterschlagungen untergebracht war. Er war lumbalpunktiert worden, um als Rettung eine Lues zu finden. Das Ergebnis der Lumbalpunktion war negativ. Nach der Punktion bekam er Ohrensausen und er berief sich auf dieses, um aus dem Arreste freizukommen. Im Labyrinth war aber gar nichts bemerkbar und ich habe damals erklärt, daß das Ohrensausen auf die Lumbalpunktion zurückzuführen sei.

Wahrscheinlich ist die Menge der abgelassenen Flüssigkeit nicht ohne Bedeutung. Bei der zu therapeutischen Zwecken entnommenen Lumbalflüssigkeit handelt es sich um größere Mengen.

O. Beck: Wenn man von Ohrerscheinungen nach Lumbalpunktion spricht, muß man meines Erachtens vor allem 2 Gruppen unterscheiden: Die 1. Gruppe betrifft jene Fälle, die schon vor der Lumbalpunktion irgendwelche Ohrsymptome objektiv oder auch nur subjektiv dargeboten haben. Ich habe ja schon vor Jahren über Labyrinthuntersuchungen vor und nach der Lumbalpunktion berichtet. Es handelte sich aber immer um Fälle, bei denen bereits vor der Lumbalpunktion Ohrerscheinungen bestanden hatten. Angeregt durch die Arbeit von Wittmaack in der Festschrift für Urbantschitsch habe ich bei einer sehr großen Anzahl von Fällen (sicher weit über 100, — eine genaue Zahl kann ich jetzt nicht angeben) das Verhalten des kochlearen und vestibularen Anteils nach der Lumbalpunktion beobachtet. Ich konnte deshalb über ein so großes Material verfügen, weil ja jetzt an den dermatologischen Stationen die meisten Luetiker lumbalpunktiert werden. Ich habe nun niemals objektiv nach der Lumbalpunktion irgendwelche Veränderungen nachweisen können. Ich habe ferner während der Lumbalpunktion die Augen der Punktierten in einer großen Zahl von Fällen genau untersucht und in der knapp an die Lumbalpunktion anschließenden Zeit genau beobachtet und konnte, abgesehen von ganz wenigen Fällen, die minimale Nystagmusbewegungen in der Endstellung der Augen zeigten, was aber nicht als pathologisch angesprochen werden konnte, niemals krankhafte Veränderungen beobachtet. Auch die Untersuchungen des Labyrinths bezüglich der Drehreaktion und thermischer Reize ergab bei dieser Gruppe von Fällen keinen wesentlichen Unterschied vor und nach der Lumbalpunktion. Wohl kann man unmittelbar nach der Lumbalpunktion von manchen Patienten hören, daß sie schwindlig werden; es besteht aber dabei kein Nystagmus. Die Analyse des Schwindels ergibt, daß es sich um keinen Drehschwindel handelt und daß die Patienten das Gefühl des Übelseins als Schwindel bezeichnen. Ganz analog ist es mit dem Ohrensausen. Auch darüber kann man zeitweise klagen hören; objektiv läßt sich aber nichts am Kochlearapparat nachweisen. Welche Rolle die entnommene Liquormenge spielt, läßt sich nur schwer entscheiden. Sicherlich scheint es aber nicht gleichgültig zu sein, ob man nur wenig oder größere Mengen Liquor abläßt. So habe ich schon vor Jahren über einen Fall von zerebraler Lues berichtet, der eine Abduzensparese hatte und bei dem einige Stunden nach

Digitized by Google
Original from UNIVERSITY OF MINNESOTA
Generated on 2019-10-24 17:46 GMT / http://hdl.handle.net/2027/umn.31951002684121b
Public Domain in the United States, Google-digitized / http://www.hathitrust.org/access_use#pd-us-google

der von mir ausgeführten Lumbalpunktion schwere meningeale Reizung auftrat. Im weiteren Verlaufe wurde es klar, daß es sich um eine basale Blutung gehandelt hat, die die Symptome verursacht hatte, sich aber wieder, vollständig zurückbildete. Es ist wohl nicht möglich, die Grenze festzustellen, bis zu der man Liquor ablassen kann, ohne derartige Zwischenfälle zu erleben, sicherlich wird man aber mit 1 bis 2 cm³ nichts riskieren. Ich habe meine Beobachtungen nicht mitgeteilt, weil es sich ja um negative Ergebnisse der Untersuchungen vor und nach der Lumbalpunktion gehandelt hat.

H. Neumann: Wie viele Fälle haben Sie punktiert?

Leidler: Die systematische Untersuchung beginnt erst jetzt. Die Fälle sind spontan mit den Klagen gekommen.

Löwy: Wir machten wöchentlich 2 Punktionen. Klagen über Schwindel sind häufig, über schlechtes Hören kamen solche erst jetzt.

Leidler: Die von Ruttin erwähnten Dinge kenne ich. Ich glaube aber nicht, daß damals systematische Gehörprüfungen gemacht wurden, wenigstens sind solche nicht publiziert. Kollegen Beck gegenüber möchte ich bemerken, daß eine vorher bestandene Ohrerkrankung unterstützend wirken kann. Der eine unserer Patienten hat ja eine Ohraffektion gehabt.

H. E. Urbantschitsch: **Exfoliation der Schnecke, ½ Jahr nach Labyrinthitis.**

Dr. Josef N., 45 Jahre alt, Beamter, aufgenommen auf die Ohrenstation des Franz Josef-Spitales am 13. April 1921.

Anamnese (13. IV. 1921): Im Anschluß an Morbillen in der Kindheit rechtsseitige eitrige Mittelohrentzündung; im Alter von 16 Jahren öfters Krampfanfälle mit Bewußtlosigkeit, die durch viele Jahre zeitweise (besonders nachts) auftraten. In den letzten Jahren zeigen sie sich nur mehr etwa halbjährlich. Vor 15 Jahren Aufmeißelung des Warzenfortsatzes, 1 Jahr später Radikaloperation. Nach längerer Nachbehandlung Ausheilung bis auf eine Pseudomembran, die den vorderen Teil der Paukenhöhle abschließt und jedem Versuch einer Entfernung durch stete Regeneration trotzt. Seit 2 Monaten wieder geringer Ohrenfluß (nach mehrjähriger Pause), seit 1 Woche heftiger Schwindel, vor 4 Tagen öfters Erbrechen. Keine Kopfschmerzen. Taubheit rechts seit vielen Jahren.

Ohrenbefund: Rechts Radikaloperationshöhle mit akutem (nicht typischen) Cholesteatomrezidiv. Pseudomembran, die den vorderen Teil der Paukenhöhle abschließt; im oberen Teil derselben eine großstecknadelkopfgroße Perforationsöffnung, aus der Eiter kommt, Warzenfortsatz normal. Links Ohr normal. R ∞ —, +; W ➡ l.; S — (²), =. Lebhafter spontaner horizontalrotatorischer Nystagmus. Keine kalorische Reaktion (weder bei Kalt- noch bei Heißspülung), kein Fistelsymptom. Rechts komplette Taubheit, links v = + 6 m.

Therapie: Umschläge mit 70% Alkohol, intern Urotropin; absolute Ruhelage.

Digitized by Google
Original from UNIVERSITY OF MINNESOTA
Generated on 2019-10-24 17:48 GMT / http://hdl.handle.net/2027/umn.31951002684121b
Public Domain in the United States, Google-digitized / http://www.hathitrust.org/access_use#pd-us-google

Verlauf: 15. IV. Schwindel und Nystagmus wesentlich geringer. Keine Kopfschmerzen, doch Druck hinter den Augen, besonders hinter dem linken. Keine Übelkeiten, kein Erbrechen mehr. Appetit gut.

16. IV. Druck hinter dem linken Auge noch vorhanden, sonst Wohlbefinden. Nystagmus I. Grades nach links. Temperatur normal.

19. IV. Zunehmendes Wohlbefinden. Nur noch bei extremstem Linksblick minimaler Nystagmus.

22. IV. Augenhintergrund normal. Wohlbefinden. Temperaturen stets normal.

26. IV. Ätzung kleiner Granulationen, die aus dem oberen Teil der Pseudomembran herauskommen, mit der Lapisperle. Keine Umschläge mehr.

30. IV. Ätzung der Granulationen und Tamponade.

4. V. Zur ambulatorischen Weiterbehandlung entlassen.

Nachdem die Eiterung sistierte und die Granulationen schwanden, blieb das Ohr bis September ganz trocken. Pat. verlebte den Sommer auf dem Lande, befand sich im allgemeinen wohl, fühlte sich aber immerhin nicht so frisch wie vor der Erkrankung, weshalb er auch keine Bergtouren wie sonst unternahm. Ab 6. September eiterte das rechte Ohr wieder, die Eiterung nahm Anfang Oktober an Intensität zu. In der Tiefe war mit der Sonde nekrotischer Knochen zu fühlen. Am 19. Oktober stieß sich endlich die Schnecke in toto aus. Seither rasch zunehmende Besserung. Das Ohr ist seit 14. November vollständig geheilt.

Epikrise: In dem Falle traten jahrelang nach der wegen Cholesteatom ausgeführten Radikaloperation und kompletter Taubheit bei fieberlosem Verlaufe Symptome einer Labyrinthitis auf (hochgradiger Schwindel, Nystagmus III. Grades, Erbrechen). Ein halbes Jahr später erfolgte die Exfoliation der Schnecke. Der Fall ist wieder ein Beweis, daß auch schwere eitrige Labyrinthitiden ganz fieberlos verlos verlaufen können. Bemerkenswert ist die verhältnismäßig lange Zeit, die zwischen Labyrinthitis und Schneckenexfoliation verstrich. Die folgenden Jahre werden den Beweis erbringen, ob die epileptiformen Anfälle vom statischen Organ ausgelöst wurden oder nicht.

III. E. Urbantschitsch: **Rechtsseitiger Schläfenlappenabszeß mit partieller Hemianopsie linkerseits. — Zur Nachbehandlung der Schläfenlappenabszesse.**

Johann D., 25 Jahre alt, Hilfsarbeiter. Aufgenommen auf die Ohrenstation des Franz Josef-Spitales am 28. September 1921.

Anamnese (28. IX. 1921): In der Familie mehrere Fälle von Tuberkulose. Seit Kindheit im Anschluß an Masern beiderseits ohrenkrank. Mit 4 Jahren Radikaloperation linkerseits. Seit 6 Wochen Verschlechterung: Gehörverminderung und rechts stärkerer Ausfluß, der früher manchmal sistierte. Keine Kopfschmerzen, kein Schwindel, keine Übelkeiten.

Ohrenbefund: Rechts Trommelfell zerstört. Labyrinthwand mit einer dicken, z. T. membranösen Eiterschicht bedeckt, die auch auf Ausspülung nicht entfernbar ist. Aus dem Antrum ragt eine derbe Granulation.

Digitized by Google
Original from UNIVERSITY OF MINNESOTA
Generated on 2019-10-24 17:47 GMT / http://hdl.handle.net/2027/umn.31951002684121b
Public Domain in the United States, Google-digitized / http://www.hathitrust.org/access_use#pd-us-google

Links Radikaloperationshöhle, leicht eiternd. Vom Promontorium aus zieht eine Epithelmembran nach außen-unten. R —, —; Wr ←, S =, =: Kein spontaner Nystagmus, kein Fistelsymptom, normale kalorische Reaktion. V beiderseits a. c.

Operation (Totalaufmeißelung der Mittelohrräume) rechts am 29. IX. 1921: Knochen stark sklerotisch. Im Antrum schwärzlicher Eiter. Dura der mittleren Schädelgrube auf Linsengröße freigelegt, verändert. Am horizontalen Bogengang gegen die Paukenhöhle zu eine längliche bräunlich-schwarze Fistel. Gehörknöchelchen kariös.

Verlauf: 1. X. Wegen Schmerzen Verbandwechsel. Normale Temperaturen.

5. X. Temperatur 38·5. 2mal Erbrechen. Harnbefund: Albumen und Saccharum negativ, Urobilinogen vermehrt.

8. X. Zeitweise starke Kopfschmerzen.

10. X. Geringe Sekretion. Retroaurikuläre Wunde etwas sukkulent. Kein Kernig, kein Babinski, kein Trousseau. Sehr lebhafte Bauchdeckenreflexe.

Augenbefund (Doz. Dr. Lauber): Fundus normal. Einschränkung des Gesichtsfeldes im linken unteren Temporalquadranten.

11. X. Patellarreflexe nicht auslösbar. Pupillen different, rechts größer als links. Zytologische Blutuntersuchung (Dr. Spiral): Leukozyten 12.000, hiervon polymorphkernige L. 70%, kleine Lymphozyten 11%, große L. 5%, Mono- und Myelozyten 10%, Übergangsformen 3%, eosinophile L. 1%.

13. X. Puls in Ruhe 44, nach geringer Anstrengung (einmaliges Aufsetzen) auf 70 ansteigend und alsbald wieder langsamer werdend, nach 1½ Minuten wieder auf 56 absinkend.

Operation am 13. X. 1921: Freilegung der ursprünglichen Operationshöhle. Hirninzision. In 2 cm Tiefe gelangt man in einen Schläfenlappenabszeß, aus dem sich etwa ein Weinglas voll bröckligen Eiters entleert. Bakteriologischer Befund: Staphylokokken.

Verlauf: 17. X. Nach Entfernung des Hirntampons entleert sich ein Kaffeelöffel voll bröckligen Eiters. Eingang in die Abszeßhöhle breit klaffend, so daß man ohne Zuhilfenahme eines Spekulums in die Tiefe der Abszeßhöhle schauen kann. Keine Tamponade der Abszeßhöhle mehr. Alkoholverband. Weiterhin bis auf einen Tag tamponlose Behandlung, kombiniert mit Alkoholumschlägen, bei täglicher Spreizung des Einganges in die Abszeßhöhle.

22. X. Aus dem Hirnabszeß fließt nur mehr ganz wenig seröse Flüssigkeit ab.

26. X. Wohlbefinden. Keine Kopfschmerzen. Normale Temperaturen.

27. X. Im Hirnabszeß kein Sekret mehr. Die retroaurikuläre Wunde beginnt sich zu schließen.

31. X. Augenhintergrund normal.

16. XI. Retroaurikulär geheilt.

26. XI. Radikaloperationshöhle trocken. Anhaltendes Wohlbefinden.

Digitized by Google
Original from UNIVERSITY OF MINNESOTA
Generated on 2019-10-24 17:47 GMT / http://hdl.handle.net/2027/umn.31951002684121b
Public Domain in the United States, Google-digitized / http://www.hathitrust.org/access_use#pd-us-google

Epikrise: In dem Fall handelt es sich um einen im Anschluß an eine rechtsseitige chronische Mittelohreiterung aufgetretenen großen Schläfenlappenabszeß, der aber nur wenige eindeutige Symptome bot: Kopfschmerzen, an einem (!) Tag Erbrechen, normaler Augenhintergrund, kein Zucker im Harn. Der wichtigste Anhaltspunkt hierfür war wohl die Beschaffenheit des Pulses; dazu kam eine linksseitige mäßige Einschränkung des Gesichtsfeldes im temporalen unteren Quadranten. Immerhin genügten diese Symptome zur Aufsuchung und Auffindung des Hirnabszesses.

Bezüglich der Therapie möchte ich nachdrücklichst auf den von mir seit vielen Jahren eingenommenen Standpunkt hinweisen, möglichst wenig zu tamponieren. Ich führe nach dem 1. bzw. 2. Verbandwechsel in den Schläfenlappenabszeß keinen Tampon mehr ein, sondern begnüge mich, den Eingang mit einer Kornzange oder auch Ohrpinzette vorsichtig zu spreizen, um allfälligem Sekrete einen Ausgang zu schaffen. Im übrigen führe ich nur lockere Tamponade der Operationshöhle aus und gebe darüber Alkoholumschläge; außerdem lasse ich vom Anbeginn an den Patienten möglichst viel in sitzender Stellung. Kommt 2 Tage hindurch aus dem Hirnabszeß kein Sekret mehr, rühre ich ihn überhaupt nicht mehr an, wenn mich nicht ganz besondere Umstände hierzu veranlassen. Ich bin überzeugt, daß ich die verhältnismäßig sehr guten Resultate, über die ich verfüge, zum großen Teil dieser Behandlungsmethode verdanke.

Diskussion.

H. Brunner: Ich erlaube mir, noch einmal auf die Bedeutung der Perimeteruntersuchung für die Diagnose speziell rechtsseitiger Schläfenlappenabszesse hinzuweisen. Es ist möglich, daß durch die systematische Untersuchung auf Hemianopsie eine Reihe von Schläfenlappenabszessen, die bis jetzt als symptomlos gegolten haben, werden diagnostiziert werden können.

O. Mayer: Ich kann nach meinen Erfahrungen der Art der Nachbehandlung der Hirnabszesse keine entscheidende Bedeutung für den Ausgang beimessen, ich bin vielmehr zur Ansicht gekommen, daß es in erster Linie von der Lage und Größe des Abszesses abhängt, ob er ausheilt oder nicht. Wenn z. B. ein sehr großer Abszeß vornanden ist, der bis in die Spitze des Schläfenlappens reicht, so wird bei der Inzision vom Tegmen aus der rückwärtige Teil des Abszesses entleert, während der vordere infolge der Senkung der Hirnmasse abgesackt wird. Hier hilft kein Lüften mit der Kornzange und auch kein Einlegen eines Drainrohres, noch die Tamponade. Zweitens kommt es darauf an, ob der Abszeß abgegrenzt ist oder nicht. Im ersten Falle gelingt es bei günstiger Lage allerdings durch ein Lüften der Inzisionsstelle, den sich wieder ansammelnden Eiter zu entleeren, ja man kann in solchen Fällen eine Kanüle einführen und ausspülen; diese Fälle heilen unter jeder Nachbehandlung aus. Anders, wenn der Prozeß nicht abgegrenzt ist, sondern wenn eine Enzephalitis vorhanden ist und die erweichte Gehirnmasse sich eventuell schon bei der Inzision vordrängt. In solchen

Digitized by Google
Original from UNIVERSITY OF MINNESOTA
Generated on 2019-10-24 17:48 GMT / http://hdl.handle.net/2027/umn.31951002684121b
Public Domain in the United States, Google-digitized / http://www.hathitrust.org/access_use#pd-us-google

Fällen bleibt auch die beste Behandlungsmethode erfolglos. Ich habe nach einer Serie von Fällen, die sämtlich geheilt sind, eine Serie operiert, die fast sämtlich gestorben sind. Ich glaube sagen zu können, daß durch die Art der Nachbehandlung des eröffneten Abszesses an dem schließlichen Ausgange nicht viel geändert werden kann.

H. Neumann: Wir haben an der Klinik eine statistische Zusammenstellung der in den letzten 2 Jahren operierten Hirnabszesse gemacht und dabei ein erschreckend schlechtes Resultat erheben können. Die Statistik ist nicht schlechter als die in der Literatur bereits mitgeteilten. Die Prognose des operierten Hirnabszessés ist im allgemeinen mit Rücksicht auf die Ergebnisse dieser Statistiken als eine ungünstige zu bezeichnen. Wenn auch im allgemeinen der bei der Operation zufällig entdeckte Abszeß in seiner Prognose günstiger zu werten ist als der vor der Operation diagnostizierte, so muß doch im allgemeinen gesagt werden, daß das Endergebnis ein ganz unbefriedigendes ist. Die Ursache ist, daß die operierten Hirnabszesse, gleichgültig wie die Operation durchgeführt wurde, im Laufe der Nachbehandlung zugrunde gehen. Die hinzutretende Enzephalitis bzw. Meningitis können leider — trotz operativer Beherrschung des Abszesses — zumeist nicht verhütet werden.

Wir haben infolge dessen jede Vorbehandlung und jede Art der Drainage, die bisher bekannt geworden ist, versucht. Die von Demmer, von Marschik befürwortete, vorgeschlagene ausgiebige Lumbalpunktion im Laufe der Nachbehandlung eines Hirnabszesses, die zum Zwecke der Entfaltung des Gehirnes dienen soll, kann für die otitischen Hirnabszesse keine Anwendung finden, da die Lokalisation und der Zugang zum Abszeß nicht so geartet sind wie die im allgemeinen von den Chirurgen angegangenen Fälle, bei denen eine ausgiebige Lumbalpunktion den gewünschten Zweck haben könnte.

Die Prognose des otitischen Hirnabszesses wird daher nach wie vor durch seine Größe, seinen Sitz, seine Form, aber hauptsächlich durch die Art des Erregers bestimmt sein, indem die Hirnabszesse, die eine Kapsel haben, im allgemeinen günstiger zu bewerten sein werden, als jene, die ohne abschließende Kapsel die angrenzende Hirnsubstanz enzephalitisch verändern. Die durch Anaeroben verursachten Hirnabszesse haben im allgemeinen die ungünstigste Prognose. Sehr häufig kann man schon bei der Operation aus der Qualität des Eiters dies beurteilen, indem Abszesse mit krümeligem, jauchigem Inhalt eine viel ungünstigere Prognose geben als die, bei denen ein dickflüssiger oder gar schleimiger Eiter entleert wird.

Die von einigen Autoren empfohlenen Methoden, den Abszeß durch Nasenspekula oder anderer hierzu geeigneter zu übersehen, haben sich mir nicht bewährt, indem ich niemals mittels eines solchen Instrumentes den Abszeß tatsächlich übersehen konnte, da nach der Entleerung des Abszesses die an ihn angrenzende Hirnsubstanz infolge Erweichung nachrückt und das Lumen der Abszeßhöhle fast vollkommen aufhebt. Die Ausdehnung der enzephalitischen Veränderung läßt sich außer im Laufe der Nachbehandlung durch sehr häufig knapp nach der Operation auftretenden Prolaps beurteilen.

Digitized by Google
Original from UNIVERSITY OF MINNESOTA
Generated on 2019-10-24 17:47 GMT / http://hdl.handle.net/2027/umn.31951002684121b
Public Domain in the United States, Google-digitized / http://www.hathitrust.org/access_use#pd-us-google

In der letzten Zeit hatten wir versucht, jede Art von Drainage wegzulassen, und begnügten uns mit dem häufigen Verbandwechsel, bei dem stets mit der Kornzange eingegangen wird, und waren bestrebt, durch Lüftung der Abszeßhöhle den Abszeß weiter zu entleeren. Wir hatten auch in der letzten Zeit versucht, ein Stück der Dura, wo der Abszeß ihr am nächsten liegt, zu exzidieren, und haben bereits 3 Fälle nach dieser Methode operiert. 2 davon kamen zur Obduktion, der 3. kann demonstriert werden, er hat aber einen großen Prolaps. Die zur Obduktion gekommenen Fälle zeigen, daß der Abszeß vollständig entleert war; nichtsdestoweniger ist die Enzephalitis weitergegangen — bis zur Erweichung der angrenzenden Ventrikel und zum konsekutiven Exitus.

Im allgemeinen ist die Prognose der operierten Hirnabszesse auch abhängig von der Dauer der Nachbehandlung. Je länger dieselbe notwendig ist, umso schlechter wird die Prognose sein, und in unserer Statistik finden wir, daß eigentlich nur jene Abszesse durchgekommen sind, die nach einer sehr kurzen Nachbehandlungsdauer keinen Eiter mehr entleerten. So hatten wir Gelegenheit bei einem 8jähr. Knaben, den wir schon geheilt erachteten, die unangenehme Überraschung zu erleben, daß sich eines Tages zerebrale Symptome einstellten und Pat. ad exitum kam. Die Obduktion überzeugte uns, daß der Abszeß vollständig entleert und gereinigt war, aber die angrenzende Enzephalitis fast die ganze Hemisphäre ergriffen hatte. Selbst jahrelang geheilte Abszesse können, wenn sie nicht vollständig verödet sind, sondern infolge ihrer Größe nur zum Teil durch Narbe geschlossen sind, während der andere Teil mittels Zyste ausheilt, durch Zwischenfälle, wie z. B. ein einfaches Trauma, zum Wiederauftreten einer Enzephalitis von dieser zystischen Stelle aus führen. Einen solchen Fall, den mir weiland Hofrat Urbantschitsch zu diesem Zwecke übergab, hatte ich Gelegenheit, histologisch zu untersuchen. Der längsovale Hirnabszeß war in $^2/_3$ seiner Ausdehnung durch Narbe verschlossen, hingegen der andere Teil mit Zurücklassung einer Zyste geheilt. Da bei dem Pat. außerdem der Schädeldefekt nicht gedeckt war, so führte ein einfaches Trauma (Anschlagen an die Bettkante) zum Wiederaufflackern der Enzephalitis und Exitus. Zusammenfassend können wir also sagen, daß die von E. Urbantschitsch heute demonstrierte Methode der Nachbehandlung von uns bereits mit der Modifikation der Exzision der Dura geübt wird. Wir versprechen uns aber von dieser Behandlungsmethode nach dem Gesagten nicht allzu viel, da die Prognose des Hirnabszesses nach wie vor durch die früher erwähnten Umstände beeinflußt bleiben wird.

H. Marschik: Ich möchte den Herren vorschlagen, diese Entfaltung der Hirnabszesse mittels Lumbalpunktion nach der Operation und beim ersten Verbandwechsel zu versuchen. Meine Erfahrungen bei Hirnabszessen und Hirnwunden im Felde berechtigen mich, dies als etwas sehr Empfehlenswertes und Bedeutungsvolles anzusehen. Die Bemerkung Neumanns, daß die Öffnung im operierten otitischen Hirnabszeß zu klein ist, scheint mir nicht ganz zutreffend. Bei einem Steckschuß konnte ich bei ganz

Digitized by Google
Original from UNIVERSITY OF MINNESOTA
Generated on 2019-10-24 17:47 GMT / http://hdl.handle.net/2027/umn.31951002684121b
Public Domain in the United States, Google-digitized / http://www.hathitrust.org/access_use#pd-us-google

kleiner Trepanationsöffnung während der Operation und beim Verbandwechsel durch jedesmalige Lumbalpunktion eine ganz bedeutende Höhle erzeugen und war die Wunde von der kleinen Öffnung sehr gut zu überblicken. Insbesondere würde sich die Entfaltung in den Fällen, wie sie Mayer angezogen hat, empfehlen, weil es dann durch die wiederholten Lumbalpunktionen während der Verbandwechsel kaum zu der beschriebenen Absackung kommen kann, im Gegenteil sich alle abgesackten Rezessus in die allgemeine und drainierte Höhle öffnen müssen.

Mayer: Bezüglich der Lumbalpunktion möchte ich erwähnen, daß ich diese seit Jahren zur Druckentlastung namentlich in allen Fällen von Hirnabszessen, die mit Prolapsen einhergingen, anwendete, jedoch ohne sichtlichen Erfolg. Bei großen in die Spitze des Schläfenlappens reichenden Abszessen habe ich mir vorgenommen, eine Trepanationsöffnung an der Schuppe des Schläfenbeines anzulegen, um eine Gegeninzision machen und ein Drainrohr durchziehen zu können, wie dies von mancher Stelle empfohlen wird. Vielleicht daß sich dadurch manche dieser Fälle retten lassen. Die Art des Bakteriums ist sicher von großer Bedeutung, da es ja von ihr wesentlich abhängt, ob sich der Prozeß abgrenzt oder nicht. Insbesondere sind die Anaeroben zu fürchten, auf welche schon früher Neumann aufmerksam gemacht hat. Von diesen Anaeroben scheint mir der Bacillus fusiformis besonders verhängnisvoll, weil alle meine Fälle, in welchen sich dieses Bakterium fand, zugrunde gingen.

Leidler: Ich habe schon lange darüber nachgedacht, aber aus Mangel an Materiale die entsprechende Operation nicht ausführen können, um dem uns allen bekannten fürchterlichen Ereignisse zu begegnen, daß Pat. mit Kleinhirnabszeß, die man geheilt glaubt, eines Tages plötzlich, schreckartig ad exitum gehen. Man könnte dies durch Druck auf die Medulla, ähnlich wie bei Tumoren erklären. Ich habe mir nun gedacht, ob man nicht prinzipiell bei jedem Kleinhirnabszeß eine temporäre einseitige oder beiderseitige Aufklappung des Okzipitale machen könnte (nicht im direkten Konnex mit der Operationswunde), um dadurch der eventuellen Gefahr der Medullaschädigung durch Druck oder Hirnschwellung vorzubeugen. Was die Lumbalpunktion anlangt, so glaube ich, daß man bei Kleinhirnabszessen wegen der nicht so selten eintretenden üblen Zufälle damit sehr vorsichtig sein muß.

H. Neumann: Es ist schon von Mc Ewen vorgeschlagen worden, bei Hirnabszessen zum Zwecke einer besseren Drainage eine Gegenöffnung anzulegen, und zwar bei Schläfenlappenabszessen in der Schuppe, bei Kleinhirnabszessen womöglich weit hinter dem Sinus. Daß eine derartige Gegendrainage gewiß von großem Erfolge sein kann, ist nicht zu bezweifeln; aber ich habe mich gescheut, bei dem gerade heute operierten Kleinhirnabszeß hinter dem Sinus einzugehen, da die vorher ausgeführte Punktion der entsprechenden Kleinhirnhemisphäre mich überzeugt hatte, daß der Weg ein viel zu langer sei. Es ist doch immer zu bedenken, ob es gleichgültig ist, durch eine dicke Schichte gesunden Gehirns sich den Weg zum Zwecke der Anlegung einer Gegenöffnung zum Abszeß zu bahnen. Daß wir die schädliche

Digitized by Google
Original from UNIVERSITY OF MINNESOTA
Generated on 2019-10-24 17:47 GMT / http://hdl.handle.net/2027/umn.31951002684121b
Public Domain in the United States, Google-digitized / http://www.hathitrust.org/access_use#pd-us-google

Wirkung der Lumbalpunktion nicht allzuhoch einschätzen, glaube ich damit beweisen zu können, daß wir bei dem in Rede stehenden Kleinhirnabszeß, den wir gerade heute operiert haben, am Schlusse der Operation die Lumbalpunktion gemacht haben, aber nicht zum Zwecke der besseren Entfaltung der Abszeßhöhle, sondern nur zu diagnostischen Zwecken, um uns über die Beschaffenheit der Zerebrospinalflüssigkeit ein Urteil bilden zu können. Natürlich stehen wir auf dem Standpunkte, daß die Lumbalpunktion bei Hirnabszessen mit Vorsicht ausgeführt werden muß und ja nicht jene großen Quantitäten von Zerebrospinalflüssigkeit entleert werden dürfen, wie dies von chirurgischer Seite empfohlen wird.

Daß die von Leidler empfohlene temporäre Anlegung einer Entlastungstrepanationsöffnung unter Umständen den Verlauf eines Hirnabszesses günstig beeinflussen wird, scheint mir wahrscheinlich zu sein, wie ich mich bei dem heute operierten Falle persönlich überzeugen konnte, indem ich bei diesem Patienten gezwungen war, infolge der bestehenden Sinusthrombose den Sinus der Länge nach freizulegen und damit auch einen großen Teil der Dura hinter dem Sinus zu entblößen. Die vor der Freilegung des Sinus bestehenden starken Druckerscheinungen sind nach der Freilegung einer größeren Partie der Dura vollkommen geschwunden. Ob das aber irgendwie die konsekutiv auftretende Enzephalitis verhindern wird, muß die Zukunft lehren.

Ruttin: Das Ereignis, das Kollege Leidler bespricht, kommt nicht nur bei Kleinhirn- sondern auch bei Schläfenlappenabszessen vor. Es sind ja gerade diese Fälle, die Prof. Mayer meint. Mc Ewen hat über einen Fall von Schläfenlappenabszeß berichtet, der nach 3 Tagen vollständig geheilt war. Es ist mir aber nicht bekannt, daß er über den Fall später noch einmal berichtet hat. Mit Rücksicht auf die Kennntnis dieses Falles habe ich einen Fall, der ebenfalls nach 3 Tagen geheilt war, hier vorgestellt, der am Tage nach der Vorstellung plötzlich ad exitum kam. Ich habe damals das Gehirn dieses Falles demonstriert. Vielleicht ist auch bei Mc Ewens Fall ein solches Ereignis eingetreten.

Aber auch die Enzephalitis ist sehr gefährlich. In einem Falle, den ich ebenfalls als geheilt entlassen wollte, trat 1 oder 2 Tage vor der geplanten Entlassung plötzlich hohes Fieber auf und Pat. kam an exitum. Er hatte eine Enzephalitis, welche eine kleine Vene arrodiert und eine Metastase in der Milz gesetzt hatte. Wie man ein solches Ereignis verhüten soll, weiß ich nicht. Vielleicht wird die breite Eröffnung und Lüftung für die Verbesserung unserer Resultate von Wert sein.

Leidler: Neumann hat gefragt, was diese Druckentlastung für die Heilung des Abszesses bedeuten soll. Ich habe dabei im Auge gehabt, durch eine radikale Druckentlastung einem Druck auf die Medulla entgegenzuwirken. Aber auch für die ganze Entwicklung der Entzündung ist das wichtig. Eine Handphlegmone wird niemand fest umwickeln. Ähnlich stelle ich mir vor, daß es bei einem Kleinhirnabszeß für die Entwicklung der Entzündung von großem Vorteil sein muß, wenn wir den Druck durch Entlastung möglichst verhindern.

Digitized by Google
Original from UNIVERSITY OF MINNESOTA
Generated on 2019-10-24 17:47 GMT / http://hdl.handle.net/2027/umn.31951002684121b
Public Domain in the United States, Google-digitized / http://www.hathitrust.org/access_use#pd-us-google

Beck: Die Richtigkeit der Ansicht Leidlers, daß speziell bei Erkrankungen im Gebiete der hinteren Schädelgrube Lumbalpunktionen nicht gleichgültig sein können, wird durch einen Fall deutlich illustriert, den wir vor zirka $^3/_4$ Jahren an der Klinik operiert und beobachtet haben. Es handelte sich um einen Bauern mit einem akuten Nachschub einer chronischen Mittelohreiterung, der wegen Verdacht auf eine intrakranielle Komplikation auf die Klinik Prof. Neumann aufgenommen wurde. Bei der Operation fanden wir einen tiefen Extraduralabszeß der hinteren Schädelgrube, der an der hinteren Pyramidenfläche bis an den Labyrinthkern reichte. In den der Operation folgenden 2 Tagen traten wieder sehr starke, attackenweise sich einstellende Kopfschmerzen auf, derenthalben Pat. direkt aufschrie. Der schon a. op. vorhandene spontane Nystagmus wurde besonders zur kranken Seite zu sehr kräftig und imponierte speziell während der Attacken als typischer Kleinhirnnystagmus. Auch die neurologische Untersuchung, besonders die Reflexdifferenzen, stützten diese Diagnose. Wir entschlossen uns daher, den Fall nochmals anzugehen, um den vermeintlichen Kleinhirnabszeß freizulegen, wollten aber noch vor der Operation wegen der eventuellen Meningitis die Lumbalpunktion ausführen. Es wurde wenig Liquor abgelassen. Noch bevor wir zur Operation schritten, begann Pat. plötzlich einen Atemstillstand, während das Herz noch weiterschlug. Durch 3 Stunden wurde künstlich Atmung gemacht und erst nach dieser Zeit begann das Herz zu erlahmen. Selbstverständlich wandten wir alle möglichen Kardiaka an.

Die Obduktion ergab folgenden interessanten Befund: Es handelte sich nicht um einen Kleinhirnabszeß, sondern um einen beweglichen Zystizerkus im 4. Ventrikel, der durch seine Lageveränderungen und den Druck die Schmerzen und die Kleinhirnattacken hervorgerufen hatte. Auch die Art des Todes wurde durch die Obduktion aufgeklärt. Die Medulla war gleichsam durch die Umrandung des Foramen occipitale stranguliert und man konnte an der Medulla die Strangulierungsfurche deutlich erkennen. Es ist keine Frage, daß durch diese Lumbalpunktion, obgleich nur geringe Mengen Liquor abgelassen wurden, die Medulla gleichsam in das Foramen occipitale hineingesaugt und angepreßt wurde und daß auf diese Art das primäre Aussetzen der Atmung zustande kam.

Ich möchte auch ergänzend noch erwähnen, daß wir bei dem von mir in der letzten Sitzung demonstrierten Fall von Kleinhirnabszeß, den eben mein Chef erwähnt hat, und der 7 Wochen post op. ad exitum kam, bei der Nachbehandlung Pregl sche Lösung angewandt haben, und zwar derart, daß in der ersten Zeit der Abszeß drainiert wurde und der Docht dann mit Pregl getränkt wurde. Später, als wir den Drain wegließen — und das geschah ziemlich bald — wurden die Duraränder gelüftet und dann Pregl sche Lösung eingegossen. Ein Erfolg ließ sich selbstverständlich auch mit Pregl-scher Lösung nicht erzielen.

G. Bondy: Die Furcht vor der Lumbalpunktion bei Hirnabszessen ist eine mehr theoretische. Bei Tumoren ist die Gefahr der Lumbalpunktion

Digitized by Google
Original from UNIVERSITY OF MINNESOTA
Generated on 2019-10-24 17:47 GMT / http://hdl.handle.net/2027/umn.31951002684121b
Public Domain in the United States, Google-digitized / http://www.hathitrust.org/access_use#pd-us-google

bekannt. In der Literatur findet sich kein Fall verzeichnet, wo ein Durchbruch in den Ventrikel nach der Lumbalpunktion erfolgt wäre.

H. Marschik: Ich betone nochmals die technische Bedeutung der Lumbalpunktion während der Operation und des Verbandwechsels gegenüber dem schon längst bekannten und erprobten therapeutischen Wert. Es ist oft geradezu überraschend, zu sehen, wie ein Abszeß, der durch die allseitig vorquellende Hirnsubstanz zu einem schmalen verzweigten Spalt komprimiert ist, sich, während der Liquor aus der Lumbalpunktion tropft, zu einer großen einheitlichen Höhle entfaltet, in deren Grunde dann Projektile, versprengte Knochensplitter, enzephalitisch progressive Herde sichtbar werden. Diese Höhle ist dann mit den entsprechenden Instrumenten auch von einer kleineren Inzisionsöffnung leicht zu übersehen, doch wird man sich mit der Zeit bei größeren Abszessen entschließen müssen, auch die Schädel- und Duralücken größer anzulegen.

E. Urbantschitsch: Es ist wohl selbstverständlich, daß ich den Endausgang einer Hirnabszeßoperation nicht ausschließlich von der Nachbehandlung abhängig mache, doch habe ich die Überzeugung gewonnen, daß die fortwährende Tamponade schaden kann und unter Umständen gerade das Auftreten der Enzephalitis begünstigt.

Daß man hinsichtlich des Fortlassens der Tamponade mitunter nicht allzu ängstlich zu sein braucht, beweist ein Fall, den ich im März 1920 an Schläfenlappenabszeß operiert habe und bei dem ich einige Tage länger tamponierte, da bei jedem Verbandwechsel der Eiter wie ein Sturzbach aus dem Abszeß strömte. Schließlich entschloß ich mich am 4. Tage der Nachbehandlung trotz allem, nicht mehr zu tamponieren; am nächsten Tage kam nur mehr wenig seröse Flüssigkeit aus dem Abszeß, 2 Tage später war überhaupt kein Sekret mehr nachweisbar; ein Beweis, daß die Tamponade einen Reiz ausgeübt hat. Pat. ist vollständig geheilt; ich habe ihn erst vor wenigen Tagen wieder untersucht. Erwähnen möchte ich noch, daß ich meine Schläfelappenabszeßpatienten möglichst bald eine sitzende Stellung einnehmen lasse.

IV. Th. Demetriades: **Atypische, attackenweise auftretende Schwindel- und Zeigereaktion.**

Ich erlaube mir, aus der Abteilung des Herrn Prof. Alexander den 53jähr. Herrn vorzustellen, der im Jahre 1893 eine Lues akquiriert hat. Vor 15 Jahren wurde vor seinem linken Ohr ein Schuß abgefeuert und seit dieser Zeit litt er an Schwerhörigkeit und Ohrensausen, besonders auf dem linken Ohre. Gegenwärtig besteht bei dem Patienten eine beiderseitige Innenohrerkrankung, wobei das Labyrinth erregbar geblieben ist.

Der Grund, weshalb ich den Patienten vorstelle, liegt darin, daß der Patient sowohl nach der Dreh- als auch bei der galvanischen Prüfung einen in Attackenformen auftretenden Schwindel zeigte, ein Phänomen, das relativ selten zu beobachten und dessen klinische Bedeutung heute noch nicht festzustellen ist. Die Schwindelattacken dauerten 2 bis 3 Sekunden und waren in der Regel in zweifacher bis dreifacher Anzahl

Digitized by Google
Original from UNIVERSITY OF MINNESOTA
Generated on 2019-10-24 17:47 GMT / http://hdl.handle.net/2027/umn.31951002684121b
Public Domain in the United States, Google-digitized / http://www.hathitrust.org/access_use#pd-us-google

zu beobachten. Entsprechend diesem attackenweise auftretendem Schwindel verhielt sich auch der Zeigeversuch, indem der Patient nur unmittelbar nach dem Drehen und während des Schwindels mit einem Arme vorbeizeigte, indem später kein Vorbeizeigen nachzuweisen war. Der Nachnystagmus war kontinuierlich von ungefähr 35 Sekunden, etwas weniger rechts.

V. O. Beck: **Beginnende Sepsis, Extra- und Intraduralabszeß der mittleren Schädelgrube.**

L. B., 37 Jahre alt, Maschinenarbeiter, aufgenommen am 27. VIII. Seit 1907 links Ohrenfluß. Er stand öfters in Behandlung, darunter 11 Wochen im Truppenspital in Znaim. Nach seiner Entlassung vom Znaimer Spital sistierte der Ohrenfluß vollständig. Am 18. VIII. 1921 verspürte er starkes Ohrensausen links, am nächsten Tage Ohrenfluß links. Seit dieser Zeit besteht der Ohrenfluß ständig und seit 26. VIII. hat Patient Fieber bis 39·5, jedoch keinen sicheren Schüttelfrost, öfters Brechreiz und Schwindel.

Rechtes Ohr: Chronischer Adhäsivprozeß mit Kalkfleck in beiden vorderen Quadranten und atrophischer eingezogener Narbe im hinteren oberen Quadranten.

Linkes Ohr: Reichlich Sekretion, Sekret nicht fötid. Warzenfortsatz am hinteren Rand und speziell an der Spitze druckempfindlich. Die Gegend des Emissarium leicht ödematös und druckempfindlich. Senkung der oberen hinteren Gehörgangswand, fast totale Destruktion des Trommelfells, Granulation an der medialen Wand der Paukenhöhle.

Gehör: Rechts Konversationssprache 5 m, Flüstersprache 1 m. Links Konversationssprache $^3/_4$ m, Flüstersprache ½ m. Weber nach links, Rinne beiderseits negativ, Knochenleitung beiderseits verlängert, C_1 beiderseits positiv, C_4 beiderseits positiv, kein spontaner Nystagmus, kein Fistelsymptom, kalorische Reaktion links typisch mit typischem Vorbeizeigen beider Arme. Temperatur 39·5.

Operation (Beck): Typischer Hautschnitt durch die infiltrierten Weichteile, Warzenfortsatz sklerotisch, in den tieferen Teilen diploetisch. Aus dem Antrum Granulationen mit Eiter. Periantraler Knochen stark erweicht. Totalaufmeißelung, das Tegmen ist rauh. Bei der Glättung des Epitympanon findet sich ein zirka bohnengroßer freier Sequester, in dessen Umgebung mehrere kleine Sequester. Dura der mittleren Schädelgrube parallel zur Pyramidenkante auf 1 cm Breite und 3 cm Länge freigelegt, bis gesunde Dura erreicht wird. Im Mittelohr Granulationen, Hammer kariös, Amboß nicht vorhanden, Bogengang glatt, in seiner Umgebung der Knochen stark angerauht. Sinus auf 2 cm freigelegt normal. Die Dura der mittleren Schädelgrube an der Stelle der adhärenden Sequester verändert. In der Spitze des Warzenfortsatzes erweichter Knochen, zum Teil freien Eiter enthaltend. Resektion der Spitze des Warzenfortsatzes. Zweilappenplastik mit Naht beider Lappen.

Interner Befund: Negativ.

Digitized by Google
Original from UNIVERSITY OF MINNESOTA
Generated on 2019-10-24 17:47 GMT / http://hdl.handle.net/2027/umn.31951002684121b
Public Domain in the United States, Google-digitized / http://www.hathitrust.org/access_use#pd-us-google

28. VIII.: Gestern abends 39·4, in der Früh 38·6.

30. VIII.: Morgentemperatur 36·8.

Blut entnommen am 31. VIII.

Erster Verbandwechsel: Wundränder normal. In der Operationshöhle wenig Sekret, im freigelegten Sinus frische Granulationen. Blutbefund (aus der Armvene; Prof. Pribram) steril.

12. IX. Nervenbefund (Prim. Infeld): Kornealreflex links bedeutend schwächer als rechts. Bauchdeckenreflex rechts schwächer als links. Cr. Reaktion links lebhaft, rechts angedeutet. Sonst negativer Nervenbefund.

Augenbefund (Doz. Birnbacher): Normal.

Bei diesem Kranken bestand seit 14 Tagen ein akuter Nachschub seiner chronischen Eiterung. Laut Anamnese hatte er zu Hause 39·5 Temperatur gehabt. Bei der Spitalsaufnahme am nächsten Tag bestand 39·6. Bei der Operation wurde eine Sequestration am Tegmen befunden und die Dura der mittleren Schädelgrube, an der die Sequester zum Teil adhärent waren, zeigte sich stark verändert, infolge eines Extraduralabszesses. Der auf 2 cm freigelegte Sinus erschien normal.

Die Entfieberung erfolgte lytisch und erreichte am 6. Tag nach der Operation normale Temperaturen.

Es handelt sich bei diesem Patienten um eine bei einer chronischen Eiterung bestehende, mit dem Sinus nicht in Zusammenhang zu bringenden Sepsis, die durch die rasch ausgeführte Operation aufgehalten wurde. Das Blut aus der Armvene erwies sich als steril.

VI. H. Brunner: **Latenter Nystagmus.**

Der latente Nystagmus tritt bekanntlich bei Verschluß eines Auges auf und schlägt in der Richtung gegen das offene Auge. Der Augenbefund bei dem Patienten ist folgender: V: R — 7·0 D < $^6/_{60}$, L — 1·25 D cyl 90° $^6/_{11}$. Fundus: Bds. subalbinotisch. Chorioiditis anterior und centralis (Ass. Dr. Kestenbaum). Der Ohrbefund ist annähernd normal. Interessant ist, daß man den experimentellen vestibulären Nystagmus durch einen entgegengesetzt gerichteten latenten Nystagmus hemmen kann.

Vortr. weist darauf hin, daß der latente Nystagmus in der Regel dann auftritt, wenn zu einer Erkrankung des Auges eine diffuse Hirnerkrankung hinzutritt (Fraisen).

Diskussion.

Paul Loewy: Erst vor einigen Tagen habe ich einen Fall von latentem Nystagmus bei Enzephalitis lethargica (Partriesonismus) gesehen; das Gesamtbild sprach dafür, zentrale Störungen dafür verantwortlich zu machen.

VII. A. Cemach: **Histologischer Befund bei Mittelohrtuberkulose nach Lichtbehandlung.**

Bei einem kleinen Teil (zirka 20%) der mit Sonnenlicht behandelten Fälle konnte eine definitive Heilung nicht erzielt werden, indem eine geringe Sekretion zurückgeblieben ist. Im übrigen sind aber diese durch mehrere

Digitized by Google
Original from UNIVERSITY OF MINNESOTA
Generated on 2019-10-24 17:47 GMT / http://hdl.handle.net/2027/umn.31951002684121b
Public Domain in the United States, Google-digitized / http://www.hathitrust.org/access_use#pd-us-google

Jahre beobachteten Prozesse durchaus stationär und verraten durch nichts einen spezifischen Charakter. Vortr. ist daher, wie er seinerzeit im Bad Nauheim erklärt hat, der Ansicht, daß der tuberkulöse Prozeß in diesen Fällen zum Stillstand gekommen sei; was zurückgeblieben ist, sei eine kommune unspezifische Schleimabsonderung, bedingt durch unvollständige Epithelisierung. In einem Falle bot sich ihm Gelegenheit, diese Annahme durch histologische Untersuchung zur Gewißheit zu erheben. Das 10jähr. Kind wurde im Oktober 1916 wegen einer mit Mastoidsymptomen einhergehenden Otitis einfach aufgemeißelt; nach der Operation vorgenommene histologische Untersuchung ergab Tuberkulose. Der weitere Verlauf gestaltete sich entsprechend, weshalb das Kind der Sonnenheilstätte Grimmenstein übergeben wurde. Im Herbst 1918 war der Warzenfortsatz geschlossen und vernarbt und es bestand nur eine minimale schleimige Sekretion aus der Paukenhöhle. Diese hielt aber trotz fortgesetzter Heliotherapie und medikamentöser Lokalbehandlung bis zum Frühjahr 1921 unverändert an. Um diese Zeit kam Nystagmus I. Grades hinzu. Das nahm Vortr. zum Anlaß, um das Ohr radikal aufzumeißeln. Sämtliche aus dem Warzenfortsatz und Paukenhöhle gewonnenen Gewebsteile wurden sorgfältig gesammelt und genau mikroskopisch durchmustert, wobei nicht der geringste Anhaltspunkt für Tuberkulose gefunden wurde. Der Heilungsprozeß nahm 4 Monate in Anspruch, seit September ist die Operationshöhle trocken. Die retroaurikulare Wunde wurde absichtlich offen gehalten, um nötigenfalls mit Quarzlicht eingreifen zu können, daher ist ein Defekt zurückgeblieben, der nachträglich plastisch verschlossen werden wird.

VIII. A. Cemach: **Akute Mittelohrtuberkulose.**

Der 46jähr. Briefträger kam im März 1919 auf die Ohrenabteilung der Poliklinik und klagte über Schmerzen im rechten Ohr. Die Untersuchung ergab akute Otitis media; das Trommelfell fleischfarben, in toto stark vorgewölbt. Parazentese. Nach 2 Tagen schloß sich die Inzisionsöffnung und wurde neuerdings durchstochen. Im Laufe von 2 Wochen mußte der Eingriff weitere 3mal wiederholt werden, da immer wieder Retentionserscheinungen eintraten. Das ganze Trommelfell wölbte sich in Form eines schlaffen, sekretgefüllten Sackes vor; um die Perforation bildete sich ein dünner, zackiger Granulationssaum. Temperatur zumeist subfebril. Pulmonal beidseitige Apizitis. Um der Eiterretention entgegenzuwirken, trug ich mit der Schlinge die Kuppe der Trommelfellzitze ab. Die histologische Untersuchung des exzidierten Stückchens ergab Konglomerattuberkel. Eine zweite Untersuchung bestätigte diesen Befund. Angesichts der ungünstigen Prognose der akuten Mittelohrtuberkulose habe ich dem Patienten eindringlich nahegelegt, eine Sonnenheilstätte aufzusuchen, doch war das mangels der nötigen Mittel und da Patient die Pensionierung befürchtete, ausgeschlossen. Er blieb im Dienste, fuhr aber im Sommer täglich in seinen Schrebergarten hinaus und nahm dort 2 bis 3 Stunden dauernde Sonnenbäder. In der kalten Jahreszeit wurde er lokal mit Quarzlicht und Röntgenstrahlen behandelt und bekam Tuberkulomuzininjektionen. Durch diese Behandlung waren im Herbst 1920 Ohr und

Digitized by Google
Original from UNIVERSITY OF MINNESOTA
Generated on 2019-10-24 17:47 GMT / http://hdl.handle.net/2027/umn.31951002684121b
Public Domain in the United States, Google-digitized / http://www.hathitrust.org/access_use#pd-us-google

Lunge geheilt. Das Ohr ist bis jetzt vollkommen trocken geblieben, Hörweite 2·5 m akzentuierte Flüstersprache. Patient hat an Körpergewicht stark zugenommen und fühlt sich sehr wohl.

Pat. wird vorgestellt wegen des eigentümlichen Verlaufes und um zu demonstrieren, daß auch solche als bösartig geltenden Formen der Mittelohrtuberkulose durch Lichtbehandlung innerhalb der Großstadt geheilt werden können.

IX. Fr. Fremel: **Zwei Fälle von Sinusthrombose mit bemerkenswertem Verlauf.**

Der 8 Jahre alte Knabe wurde am 18. VII. 1921 mit einer 8 Wochen alten Otitis, leichten meningealen Erscheinungen und Schüttelfrost in der Anamnese eingeliefert. Es wurde die Antrotomie gemacht, der Sinus erwies sich als thrombosiert, die Jugularisvene wurde ligiert. In den nächsten Tagen Gelenksschwellung am rechten Ellbogen und Schmerzen im linken Hüftgelenk. Die Operationswunde nahm ihren normalen Verlauf, die Entzündung des rechten Ellbogengelenks nahm zu, die Temperatur blieb gleich hoch. 8 Tage nach der Operation wurde das Gelenk breit inzidiert und aus dem Eiter eine Vakzine bereitet. Die hohen Temperaturen dauern ungefähr 20 Tage an, um dann auf die Norm abzusinken. Während der folgenden 20 Tage bewegt sich die Temperaturkurve um die Normale, zeitweise von hohen Zacken unterbrochen. 2 Monate nach der Operation steigt die Temperatur wieder an und es stellt sich eine Schwellung des linken Hüftgelenkes ein. An der Klinik Eiselsberg wurde inzidiert und ein mannsfaustgroßer Abszeß unter der Glutaealmuskulatur entleert. Die Temperatur sinkt auf die Norm, um nach weiteren 4 Wochen auf 3 Zacken zu steigen, für die wir keine Ursache aufdecken konnten. Seither, ungefähr 1 Monat, ist Patient fieberfrei.

Die 15 Jahre alte Patientin wurde am 11. Oktober 1921 mit einer akut exazerbierten Cholesteatomeiterung, 39·7 und 6 Schüttelfrösten in der Anamnese aufgenommen. Bei der Radikaloperation erwies sich der Sinus thrombosiert, die laterale Sinuswand teilweise fehlend, die Jugularis wurde unterbunden. Der weitere Verlauf gestaltete sich so, daß nach dem Durchspülen des Bulbus massenhaft Eiter aus demselben hervorstürzte, besonders auf Druck gegen die seitlich etwas geschwollene Halspartie. Es wurden daher die beiden Hautwunden vereinigt, der M. sternocl. am vorderen Rand abgelöst und in die Tiefe eingedrungen. Es wurde ein Abszeß aufgedeckt, der sich unter dem Bulbus um die Jugularis herum etabliert hatte. Ein Rezessus reichte gegen den Pharynx, einer in der Gefäßscheide nach abwärts, ein dritter nach hinten in die tiefe Nackenmuskulatur. Nach Eröffnung und Drainage der Abszesse sank die Temperatur und Patientin geht jetzt der Heilung entgegen.

X. E. Ruttin: **Malignes Angiosarkom der Nase. Karotisunterbindung.**

Bei dem 12jähr. Mädchen soll angeblich seit 2 Jahren nach einer Tränensackeiterung sich eine Geschwulst gebildet haben. Bei der Aufnahme am 19. VIII. 1921 war das Bild fast das gleiche wie jetzt. Fast die ganze linke

Digitized by Google
Original from UNIVERSITY OF MINNESOTA
Generated on 2019-10-24 17:47 GMT / http://hdl.handle.net/2027/umn.31951002684121b
Public Domain in the United States, Google-digitized / http://www.hathitrust.org/access_use#pd-us-google

Gesichtshälfte ist von einem derb elastischen Tumor eingenommen, der nur in der Gegend des linken Innenaugenwinkels gerötet und weich ist. Aus der linken Nase ragt ein riesiger Polyp hervor. Der Röntgenbefund lautete: Vom Siebbein links sind keine Knochenbestandteile mehr zu sehen, es wird teils durch den Tumorschatten bedeckt, teils scheint es resorbiert zu sein. Das mittlere Septum ist nach rechts deviiert und destruiert, die lamina papyracea ist in die Orbitahöhle vorgedrängt. Nasenhöhlen: Sie sind bis auf einen kleinen Spalt auf der rechten Seite von schattengebenden Tumormassen erfüllt, obliteriert, das Septum nach rechts deviiert, zum Teil zerstört. Linkes os zygomaticum: Nur die obere Umrandung ist vorhanden. Die untere erscheint unregelmäßig begrenzt, und zwar durch ausgedehnte resorptive Herde. Linker Oberkiefer: Die Höhle selbst ist unkenntlich, von ihrer knöchernen Begrenzung erscheint die Facies malaris ergriffen.

Wir wollten nur die Probeexzision aus dem Polypen machen, aber kaum hatte ich die Schlinge zugezogen, als eine daumendicke Blutung erfolgte, die nur mit Mühe durch Tamponade zu stillen war. Die Tamponade war umso schwerer, als ja infolge des zerstörten Nasengerüstes kein Widerstand da war, doch gelang es endlich, die Blutung zu stillen. Da es in der nächsten Zeit nicht gelang, den Tampon ohne enorme Blutung zu entfernen, so mußten wir uns zur Unterbindung der carotis externa entschließen. Wir führten diese aus, ohne zwischen den Ligaturen zu durchschneiden. Der Tamponwechsel ging in den nächsten Tagen ohne Blutung vor sich. 6 Tage später sollte der Verband gewechselt werden, aber vorher trat schon im Zimmer, als nur der oberflächlich verschobene Verband heruntergenommen wurde, eine Karotisblutung ein. Ich machte sofort Digitalkompression und es gelang, die Patientin auf diese Weise in den Operationssaal zu bringen, wo ich dann die Carotis communis unterband. Es hatte sich eine Eiterung um die Karotis gebildet, vielleicht von einer kleinen vereiterten Drüse, die Ligaturen hatten durchgeschnitten und außerdem war die Carotis communis knapp unterhalb des Abganges der Carotis externa arrodiert. Die Carotisligatur, die jetzt schon 8 Wochen zurückliegt, hat nicht die geringsten Erscheinungen ausgelöst. Das Mädchen hat sich gut erholt. Die Probeexzision zeigt ein sehr malignes Angiosarkom. Der Tumor wird jetzt bestrahlt.

Bücherbesprechungen.

Erinnerungen eines deutschen Arztes und Hochschullehrers, 1858 bis 1914. Von Dr. Otto Körner, Professor in Rostock. Mit 9 Bildnissen. 139 Seiten. Wiesbaden 1920. J. F. Bergmann.

Eines ganzen deutschen Mannes und Gelehrten Leben erschließt sich uns in den schlichten, bald beschaulich ernsten, bald lebhaft humorvollen Schilderungen, die der berühmte deutsche Otologe der Universität Rostock zu ihrer 500-Jahrfeier 1919 und dem städtischen Gymnasium in Frankfurt a. M.

Digitized by Google
Original from UNIVERSITY OF MINNESOTA
Generated on 2019-10-24 17:48 GMT / http://hdl.handle.net/2027/umn.31951002684121b
Public Domain in the United States, Google-digitized / http://www.hathitrust.org/access_use#pd-us-google

zu seiner 400-Jahrfeier 1920 gewidmet hat. Zwischen diesen beiden Städten spielt sich auch hauptsächlich das Leben Körners ab, dessen zielbewußtes Streben und unablässiger Arbeitsdrang nicht nur jedem deutschen Arzt, sondern jedem Deutschen überhaupt geradezu vorbildlich aus dieser Biographie entgegen leuchtet. Wir blicken in eine vergangene Zeit, die uns schier unwiederbringlich erscheint und die auch der Autobiograph als für immer begraben wähnen mag, da kein Ausblick auf eine bessere Zukunft aus den Wirren unserer Tage hinweist. Mit dem Schluß seines Rektoratsjahres (1. Juli 1914) ward ihm die Krönung seines arbeitsreichen Lebens und die größte Ehrung, die ein Gelehrter in deutschen Landen erreichen konnte. Zugleich war es „das reichste an Arbeit und an Festen gewesen, das der Universität Rostock in 495 Jahren zuteil geworden war. 4 Wochen später brach der Weltkrieg aus. . .

Von besonderem Interesse sind uns in dem Buche die historischen Erinnerungen an die denkwürdige Periode der Entwicklung und des Aufschwunges der Otolaryngologie, an dem Otto Körner seinen redlichen Anteil hat, ist er es doch gewesen, der beim Staate die Errichtung der ersten deutschen Universitätsklinik für Ohren-, Nasen- und Kehlkopfkrankheiten und das erste Ordinariat für Otologie, Rhinologie und Laryngologie durchgesetzt hat. Man wird vom Jahre 1901 eine neue Epoche unserer Spezialdisziplinen verzeichnen und Otto Körner ihren Begründer nennen müssen! „Das Eis war gebrochen", wie Körner selbst sagt, der seit jeher „im eigenen Lager" von seiten der Kollegen der anderen Fächer beliebten Zurückdrängung der „Nebenfächer" in die zweite oder letzte Linie vor nun schon 20 Jahren durch einen wahrhaft freisinnigen Fürsten zum ersten Mal ein Halt geboten. So bedeuten Otto Körners Erinnerungen auch in dieser Hinsicht ein für uns wichtiges Dokument und sollten in der Bibliothek keines deutschen Otologen fehlen.

Marschik.

Physiologie der oberen Luftwege. Von Dr. P. J. Mink, Utrecht. 28 Abbildungen. 150 Seiten. Leipzig, 1920. F. C. W. Vogel.

Wie der Verfasser in seinem Vorwort bemerkt, fehlte uns bisher eine zusammenhängende laryngo-rhinologische Physiologie. Einzelne Artikel im Heymannschen Handbuch, darunter namentlich die bekannten von Mihalcovicz und Schiefferdecker behandeln einzelne Gebiete des Gegenstandes, aber ungleichmäßig und ohne sich gegenseitig zu ergänzen. Schon das dürftige Literaturverzeichnis von 62 Nummern zeigt uns an, was für ein reiches Arbeitsfeld hier noch brach liegt, und wir wissen es daher dem durch seine geistvollen physiologischen Arbeiten längst bekannt und berühmt gewordenen Verfasser sehr zu Dank, daß er sich an eine so wichtige und bisher ungelöste Aufgabe herangemacht hatte. Wenn wir bedenken, daß die oben erwähnten Artikel vor 20 Jahren erschienen sind, müssen wir zugeben, daß Mink mit seinem Buch einem dringenden und längst gehegten Bedürfnis entgegengekommen ist. Besondere Bedeutung gewinnt das Werk dadurch, daß die zum Teil umwälzenden Erfahrungen der neueren Forschung vielfach

Digitized by Google
Original from UNIVERSITY OF MINNESOTA
Generated on 2019-10-24 17:48 GMT / http://hdl.handle.net/2027/umn.31951002684121b
Public Domain in the United States, Google-digitized / http://www.hathitrust.org/access_use#pd-us-google

Minks höchst eigenes Verdienst sind. Die Fragen, an denen er vorzugsweise mitgearbeitet hat, nehmen daher in dem Werk begreiflicherweise einen breiten Raum ein, so die Bedeutung der Nase als Reflex- und Regulierapparat für die Atmung, wobei die bisher allgemein gültige Anschauung von der Wichtigkeit der Reinigung, Erwärmung und Durchfeuchtung der Atmungsluft in der Nase hiergegen ganz entschieden zurücktritt; der wirkliche Weg der Inspirationsluft in der Nase und im Pharynx, die Bedeutung des Kehlkopfs als Atmungsorgan, namentlich die eigenartige Zug- und Drehwirkung der äußeren Kehlkopfmuskeln. So ist Minks Buch geeignet, uns in vieler Hinsicht eine ganz neue Vorstellung der physiologischen Vorgänge in den oberen Luftwegen zu geben, damit ebenso neue und geänderte Vorstellungen über ihre Anwendung auf die Pathologie dieser Organe. Das Werk ist demnach nicht nur für jeden Spezialisten, namentlich dem Forscher über allgemeinpathologische Fragen unentbehrlich, sondern auch für Internisten, Hygieniker, Schulärzte usw. von Wert, und mit Mink können wir nur wünschen, daß damit die Forschung auf diesem Brachland medizinischer Wissenschaft zu umfangreicherer und intensiverer Tätigkeit angeregt werde. Marschik.

Stimmbildung und Stimmpflege. Gemeinverständliche Vorlesungen, gehalten von Prof. H. Gutzmann. 57 Figuren. 216 Seiten. 3. Auflage. München und Wiesbaden, 1920. J. F. Bergmann.

Die im Jahre 1906 in erster Auflage erschienene Sammlung hat nun die dritte Auflage erlebt. Die Vorzüge des Werkes sind so bekannt, daß man sich höchstens wundern könnte, daß die Auflagenziffer nicht schon eine höhere ist. In 12 konzisen, mit der unmittelbaren Lebendigkeit des gesprochenen Wortes geschriebenen Vorlesungen wird hier das Wichtigste auf dem Gebiete der Stimmphysiologie und Hygiene mitgeteilt. Bedenkt man, wieviel im kindlichen und Entwicklungsalter durch unzweckmäßige Beanspruchung der Stimme, mangelhafte Atemübungen und Entwicklung des Brustkorbes geschadet wird und versäumt werden kann, was später nicht mehr einzubringen ist, so ergibt sich daraus von selbst die Bedeutung des Büchleins, mehr noch als für den Laryngologen oder Stimm- und Spracharzt für alle Berufe, die der ungestörten Funktion ihrer Stimme Existenz und Erwerb verdanken, insbesondere aber für den Volksschullehrer und den Schularzt, in deren Hand das Schicksal so vieler junger, vielversprechender Menschen und Stimmen gelegt ist. An dem in neuester Zeit sich immer mehr einbürgernden Verständnis für die Bedeutung richtiger Stimm-, Sprach- und Atembildung für die Gesundheit des ganzen Körpers, namentlich in Schulkreisen, hat das Werk Gutzmanns gewiß seinen erheblichen Anteil. Wir möchten ihm, das zugleich als Musterbeispiel gemeinverständlicher wissenschaftlicher Sprache gelten kann, die weiteste Verbreitung wünschen! Eine große Zahl, trotz des kleinen Formates ausgezeichnet wiedergegebener Abbildungen, besonders im anatomischen und physiologischen Teil erhöhen das Verständnis des geschriebenen Wortes, ein reichhaltiges, 12 Seiten starkes internationales Literaturverzeichnis verleiht ihm den Stempel der Wissenschaftlichkeit und

Digitized by Google
Original from UNIVERSITY OF MINNESOTA
Generated on 2019-10-24 17:48 GMT / http://hdl.handle.net/2027/umn.31951002684121b
Public Domain in the United States, Google-digitized / http://www.hathitrust.org/access_use#pd-us-google

bildet einen besonderen Vorzug, da sich daraus dann jedermann seinem speziellen Beruf gemäß die ihn interessierenden Werke aussuchen kann.

Marschik.

Wiener Medizinalkalender und Rezept-Taschenbuch für praktische Ärzte 1922. Verlag von Urban & Schwarzenberg, Wien und Berlin.

Der allgemein bekannte und beliebte Kalender ist heuer im 45. Jahrgang pünktlich erschienen. Wie alljährlich bringt er eine Fülle Wissenswertes für den praktischen Arzt in äußerst handlicher Form. Es bedarf wohl keiner ausdrücklichen Erwähnung, daß sich die neuesten Forschungsergebnisse voll berücksichtigt finden. Diesem Jahrgang mangelt zwar noch ein Ärzteverzeichnis, doch bestehen begründete Hoffnungen, daß ein solches nächstes Jahr wieder Aufnahme finden wird, was seinen Wert noch erheblich erhöhen wird. Da das Büchlein als getreuer Begleiter des Arztes vielfach auch für Vormerkungen bestimmt ist, wäre wenigstens die Anbringung einer Bleistifthülse sehr wünschenswert.

E. U.

Personalien und Notizen.

Habilitiert: Der Leiter des phonetischen Laboratoriums an der Klinik Hajek in Wien, Dr. Hugo Stern, für Laryngo-Rhinologie mit besonderer Berücksichtigung der Phoniatrie. — Dr. Max Nadolecny in München für Laryngo-Oto-Rhinologie mit besonderer Berücksichtigung der Phoniatrie.

Heilbehandlung von Stimmstörungen. In der Universitätsklinik für Ohren-, Nasen- und Kehlkopfkrankheiten zu Erlangen (Direktor Professor Dr. Scheibe) ist mit Unterstützung der Regierung für Mittelfranken eine Abteilung für funktionelle Stimmstörungen (Stottern, Stammeln, Stimmschwäche usw.) eingerichtet worden. Ärzte: Prof. Dr. Scheibe, Prof. Dr. Brock. Übungsbehandlung: Prof. Dr. Heißler. Sprechstunde Montag, Mittwoch und Freitag 4 bis 5 Uhr.

Bezugspreis der Monatsschrift für Ohrenheilkunde und Laryngo-Rhinologie.

Die sattsam bekannten wirtschaftlichen Verhältnisse haben eine gewaltige Steigerung der Herstellungskosten und Papierpreise mit sich gebracht, welche das zehnfache des letzten Quartals übersteigt und den Verlag leider zwingt, den Bezugspreis der Monatsschrift für Ohrenheilkunde und Laryngo-Rhinologie diesen neuen Verhältnissen anzupassen.

Derselbe beträgt für das I. Quartal 1922 für Deutschösterreich K 2000·— für die Tschechoslowakei č. K 50.—, für Ungarn ung. K 350.—, für Deutschland M 100.—, für Polen poln. M 1500.—, für Jugoslawien Dinar 80.—, für alle übervalutigen Länder West-, Süd- und Nord-Europas sowie der Übersee 10 Franken Schweizer Währung exklusive Porto.

Der neue Preis entspricht wohl noch immer nicht den tatsächlichen Herstellungskosten, der Verlag will jedoch auch weiterhin einen Teil derselben tragen, um das Bestehen eines erstklassigen Fachorganes zu sichern.

Für den wissenschaftlichen Teil verantwortliche Redakteure: Dr. E. Urbantschitsch, Dr. H. Marschik.
Herausgeber, Eigentümer und Verleger: Urban & Schwarzenberg.
Druck R. Spies & Co. Wien V.

Digitized by Google
Original from UNIVERSITY OF MINNESOTA
Generated on 2019-10-24 17:48 GMT / http://hdl.handle.net/2027/umn.31951002684121b
Public Domain in the United States, Google-digitized / http://www.hathitrust.org/access_use#pd-us-google

Verlag von Urban & Schwarzenberg, Wien-Berlin

Soeben erschien:

Festschrift
für Prof. Dr. M. Hajek

Enthaltend 72 klinische Abhandlunger aus dem oto-laryngo-rhinologischen Gebiete

(1754 Seiten)

Preis für das Inland..... M 200.—
für das übervalutige Ausland M 400.—

Aus dem Inhaltsverzeichnis:

Gehörorgan und Gehirn eines Falles von Taubstummheit und Hypoplasie des Kleinhirnes. Von Prof. Dr. Gustav Alexander, Wien (mit 4 Figuren auf Tafel I bis IV und 7 Figuren im Text).

Vasomotorische Phänomene am Vestibularapparat bei Lues und Labyrinthfisteln. Von Prof. Dr. Robert Bárány, Upsala.

Zur Ätiologie der Retropharyngealabszesse. Von Dozent Dr. Oscar Beck, Wien (mit 1 Figur).

Beitrag zu atypisch verlaufenden Larynxtumoren. Von Dr. J. Belemer, Wien (mit 1 Figur).

Zur Methodik der Gluckschen Totalexstirpation des Kehlkopfes. Von Prof. Dr. Georg Boenninghaus, Breslau.

Beitrag zur Kasuistik der Fremdkörper des Nasenrachens. Von Dr. J. Braun, Wien.

Eine gestielte Krebsgeschwulst des Kehlkopfes. Von Prof. Dr. H. Burger, Amsterdam (mit 2 Figuren).

Der Kehlkopfspiegelbefund beim Asthma bronchiale. Von Dr. Georg Catti, Primararzt d. R. in Fiume.

Beiträge zur Ätiologie und Vakzinebehandlung der Ozaena. Von Prof. Dr. Dem. Styl. Demetriades, Direktor der Ohren-Nasen- und Kehlkopfabteilung der Universitätspoliklinik (Astyklinik) in Athen und Dr. Constantin Moutoussis, Adjunkt am hygien. und bakteriol. Universitätsinstitut (Athen).

Weitere Erfahrungen über die Behandlung der typischen Nasenrachenfibrome. Von Prof. Dr. Alfred Denker, Halle a. S. (mit 6 Figuren).

Ausbreitung eines Pharynxerysipels auf die Wange durch die Nase und den Tränennasenkanal. Von Dr. G. Dinolt, Wien.

Generated on 2019-10-24 17:49 GMT / http://hdl.handle.net/2027/umn.31951002684121b
Public Domain in the United States, Google-digitized / http://www.hathitrust.org/access_use#pd-us-google

Digitized by Google

Original from UNIVERSITY OF MINNESOTA

Über die Behandlung der Fremdkörper der Speiseröhre mittels Ösophagoskopie in einem Zeitraume von 12 Jahren. Von Dr. Eugen Erdélyi, Ordinarius für Ohren-, Nasen- und Halskrankheiten am städt. Krankenhause in Szegedin (mit 5 Figuren).

Beinhartes Infiltrat des Gaumens mit Spontanheilung. Von Prof. Dr. Johann Fein, Wien.

Über den wahren Ursprung der Nasenrachenfibrome. Von Prof. Dr. Gh. Ferreri, Rom (übersetzt von Dr. R. Feuchtinger, Wien) (mit 4 Figuren).

Beitrag zur Pathologie, Diagnostik und Therapie der Kieferzysten. Von Dr. Rudolf Feuchtinger, Wien (mit 2 Tafeln).

Erfahrungen über Behandlung der Kehlkopftuberkulose mit dem Goldpräparat „Krysolgan". Von Prof. Dr. G. Finder, Berlin.

Zur Erkennung der Phonasthenia cantatorum (Dysodie). Von Prof. Dr. Theodor S. Flatau, Berlin.

Zur Frage der Entstehung der Choanalpolypen. Von Dr. Leo Forschner, Wien.

Beiträge zur Symptomatologie des Stotterns. Von Privatdozent Dr. Emil Fröschels, Wien.

Über merkwürdige Deglutitionsstörungen bei Hypästhesie der unteren Schlundpartien. Von Prof. Dr. Emil Glas, Wien (mit 2 Figuren).

Eine typische Operation für die von den oberen Luftwegen und vom Zungengrunde ausgehenden Senkungsabszesse. Von Dr. Otto Glogau, New York (mit 3 Figuren).

Probleme und Ziele der Chirurgie der oberen Luft- und Speisewege. Von Prof. Dr. Th. Gluck, Berlin.

Über das Vorkommen von Geschmacksknospen an der Vorderwand der Pars laryngea pharyngis beim Menschen. Von Dr. Benno Grossmann, Wien (mit 3 Figuren).

Zur Histopathologie der Trachea bei Kanülenträgern. Von Dr. Benno Grossmann und Dozenten Dr. G. Hofer, Wien (mit 5 Figuren).

Über die verschiedenen Formen der inspiratorischen Stimme. Von Prof. Dr. Hermann Gutzmann, Berlin (mit 2 Figuren).

Ein neues Verfahren zur Verhinderung der die Untersuchung und Behandlung störenden Rachenreflexe. Die Muskelempfindungen und Muskelreflexe des weichen Gaumens. Von Prof. Dr. A. v. Gyergyai, ehem. Vorstand der ungar. Universitätsklinik zu Klausenburg (Siebenbürgen) (mit 6 Figuren).

Ostitis fibrosa Recklinghausen einer Oberkieferhöhle. Von Regierungsrat Dr. Friedrich Hanszel, Wien.

Eine Kanüle, die die Inspirationsluft anfeuchtet, reinigt und erwärmt und den normalen Hustenmechanismus nachahmt. Von Dr. Franz Haslinger, Wien (mit 2 Figuren und 2 Skizzen).

Beiträge zur Therapie der Stirnhöhlenerkrankungen. Von Regierungsrat Dr. Adalbert Heindl, Wien.

Zur operativen Behandlung der Ozaena durch die Plattennahtmethode. Von Prof. Dr. Viktor Hinsberg, Breslau (mit 2 Figuren).

Laryngitis ulcero-membranacea. Von Privatdozent Dr. Oskar Hirsch, Wien (mit 1 Figur).

Über die Wirkung postoperativer prophylaktischer Dauerbestrahlung beim Karzinom der Nasenhöhle. Von Privatdozent Dr. Gustav Hofer, Wien.

Generated on 2019-10-24 17:49 GMT / http://hdl.handle.net/2027/umn.31951002684121b
Public Domain in the United States, Google-digitized / http://www.hathitrust.org/access_use#pd-us-google
Digitized by Google
Original from UNIVERSITY OF MINNESOTA

Die einfache Diszission des Septums bei der transseptalen Operation. Von Privatdozent Dr. Gustav Hofer, Wien.
Über die Technik der Radikaloperation bei chronischer Otitis media. Von Prof. Dr. Gunnar Holmgren, Direktor der Ohren-, Nasen- und Halsklinik „Sabbatsberg", Stockholm (mit 5 Figuren).
Bericht über meine fachärztliche Tätigkeit in Sibirien. Von Dr. Fritz Hutter, Wien.
Operativer Schluß von Perforationen der Nasenscheidewand. Von Dr. Halle, Charlottenburg (mit 6 farbigen Figuren auf Tafel I und II und 3 Figuren im Texte).
Geschichte der Ozaena (bis Michel und B. Fränkel). Von Dr. Karl Kassel, Nürnberg.
Über Sängerknötchen. Von Prof. J. Katzenstein, Berlin (mit 18 Figuren).
Beitrag zur Frage der operativen Verengung der Ozaenanase durch die Lautenschläger-Hallesche Operation. Von Dr. Eduard Kellner, Assistent.
Zur Frage des harten (echten) Nasenpapilloms (Papilloma durum nasi). Von Privatdozent Dr. Karl Kofler (mit 2 Figuren).
Zur Rekurrensfrage. Von Prof. Dr. A. Kuttner, Geh. San.-Rat, Berlin.
Über Blutstillung nach Tonsillektomie und einen neuartigen, auch prophylaktisch anzuwendenden Haemostaten. Von Generalstabsarzt Dr. S. Lawner, Wien (mit 1 Figur).
Das Verschließen einer ösophago-bronchialen Fistel auf endoskopischem Wege. Von Dozent Dr. Z. v. Lénárt, Budapest (mit 1 Figur).
Röntgenschädigung des Kehlkopfes. Von Prof. H. Marschik.
Über endonasale Zelluloidplastik. Von Privatdozent Dr. Karl M. Menzel, Wien (mit 3 Figuren).
Das „Apostymatom" für den Mund- und Rachenraum. Von Prof. Dr. Metzianu, Bukarest (mit 1 Figur).
Zur Behandlung des Sigmatismus lateralis. Von Dr. Milan Mihic, Wien (mit 4 Figuren).
Die Bedeutung akuter Exazerbationen chronischer Eiterungen. Von Prof. Heinrich Neumann, Wien.
Über die Häufigkeit der Septumdifformitäten im Kindesalter und zur Ätiologie der Leisten und Verbiegungen der Nasenscheidewand. Von Dr. Hugo Neumann, Wien.
Eine dem Kretinismus eigentümliche Veränderung im inneren Ohr. Von Prof. Dr. E. Oppikofer, Basel.
Die Vakzinebehandlung der Ozaena. Von Dozent Dr. Elemér Pollatschek, Budapest.
Einseitige nicht spezifische Erkrankung der Kehlkopfschleimhaut. Von Dr. D. Popovic, Bukarest.
Über die Tonsillektomie. Von Dr. Aurel Rethi, Budapest (mit 5 Figuren).
Zur Klinik und Pathologie des rhinogenen Hirnabszesses. Von Dozent Dr. Erich Ruttin, Wien (mit 2 Figuren).
Seltene laryngologische Fälle. Von Dr. J. Safranek, Budapest (mit 4 Figuren).
Eine seltene Komplikation nach Tracheotomie. Von Dr. Josef Spira, Wien.

Generated on 2019-10-24 17:49 GMT / http://hdl.handle.net/2027/umn.31951002684121b
Public Domain in the United States, Google-digitized / http://www.hathitrust.org/access_use#pd-us-google
Digitized by Google
Original from UNIVERSITY OF MINNESOTA

Anatomische, experimentelle und klinische Studien zum Tonsillarproblem unter Feststellung sowohl der Beziehungen der abführenden Lymphbahnen aus der Nase und dem Pharynx zur Tonsille, als auch der Lymphwege in der Tonsille selbst. Beiträge zur Lehre von der Funktion der Rachenschleimhaut. Von Dr. Fritz Schlemmer, em. klinischem Assistenten, Vorstand des Ambulatoriums für Kehlkopf- und Nasenkrankheiten am Elisabeth-Spital in Wien (mit 12 teils farbigen Figuren auf Tafel I und II und 3 Figuren im Texte).

Das Röntgenogramm der Stirnhöhle — ein Hilfsmittel für die Identitätsbestimmung von Schädeln. Von Prof. Arthur Schüller (mit 1 Figur).

Laryngostroboskopische Untersuchungen bei einseitiger Rekurrenslähmung. Ein Beitrag zur Stimmphysiologie. Von Dr. M. Seemann, Prag (mit 1 Figur).

Auffindung des Weges bei hochgradigen Ösophagusstenosen. Von Dr. A. Seiffert, Berlin (mit 2 Figuren).

Eine noch nicht beschriebene Form des Sigmatismus. Von Privatdozent Dr. R. Sokolowsky, Königsberg i. Pr. (mit 7 Figuren).

Ein Beitrag zur Symptomatologie der entzündlichen Erkrankungen der Nebenhöhlen der Nase. Von Privatdozent Dr. Conrad Stein, Wien.

Ein Beitrag zur Leukämie der oberen Luftwege. Von Dr. Hermann Sternberg, Wien (mit 1 Figur).

Über den gegenwärtigen Stand der Phonastheniefrage. Von Dozent Dr. Hugo Stern, Wien.

Über Rekurrenslähmung bei Relaxatio diaphragmatica. Von Dr. med. Otto Stoerk, Wien (mit 1 Figur).

Über ein Phonationsphänomen an den Speisewegen. Von Dr. Walter Stupka, Innsbruck.

Vorgetäuschte Zweiteilung der Kieferhöhle. Ein Beitrag zur Wertung der Probeausspülung. Von Dr. Kurt Tschiassny, Wien (mit 2 Figuren).

Sinusphlebitis sinus cavernosi sine thrombosi. Von Prof. V. Uchermann, Kristiania.

Übertragungsversuche bei Kehlkopfpapillomen. (Vorläufige Mitteilung.) Von Dr. Egon Victor Ullmann, Wien.

Über einen besonderen Fall von Trachealstenose und dessen Heilung durch retrograde Bougierung. Von Dr. Moriz Weil, Abteilungsvorstand am Kaiser Franz Josef-Ambulatorium in Wien.

Zur Ätiologie der Kopfschmerzen bei akuten Nebenhöhlenempyemen. Von Dr. Josef Welemínsky.

Die Luftdruckverhältnisse in den Nebenhöhlen der Nase. Von Dr. Emil Wessely, Wien (mit 13 Figuren).

Intravenöse hypertonische Traubenzuckerinjektionen zur Behandlung von Nebenhöhleneiterungen (I. Versuchsreihe). Von Dr. Camillo Wiehte, Wien.

Generated on 2019-10-24 17:49 GMT / http://hdl.handle.net/2027/umn.31951002684121b
Public Domain in the United States, Google-digitized / http://www.hathitrust.org/access_use#pd-us-google
Digitized by Google
Original from UNIVERSITY OF MINNESOTA

MONATSSCHRIFT FÜR OHRENHEILKUNDE
UND
LARYNGO-RHINOLOGIE

56. Jahrg. 1922. 2. Heft.

Nachdruck verboten.

Original-Artikel.

Aus der Ambulanz für Ohren-, Nasen- und Halskrankheiten des Allgemeinen Krankenhauses in Szeged.

Einige Fälle von orbitalen Komplikationen nach Nebenhöhlenentzündungen.

Von Ordinarius Dr. **Eugen Erdélyi.**

Die große Rolle der Entzündungen der Nebenhöhlen bei der Erkrankung der Orbita wurde durch die Untersuchungen und Erfahrungen der letzten Jahrzehnte allgemein erkannt und führte auf dem Gebiete der Diagnose und Therapie dieser Erkrankungen zu günstigen Resultaten.

Die grundlegenden Arbeiten von Zuckerkandl[1]), Hajek[2]), Onodi[3]) und vieler anderer (Berlin[4]), Birch-Hirschfeld[5]), Gerber[6]), Cohen und Reinkung[7]) usw. ermöglichten es, den inneren Zusammenhang zwischen den orbitalen Erkrankungen und den Veränderungen in den Nebenhöhlen der Nase in seinen bisher nicht gekannten Einzelheiten zu erkennen. Dieses Thema stand im Vordergrunde des Interesses sowohl der Ophtalmologen, als auch der Rhinologen und hatte ein gemeinsames Arbeiten zur Folge.

Obzwar der Zusammenhang der Erkrankungen der Orbita und der benachbarten Nebenhöhlen zum größten Teil geklärt ist, bleiben dennoch in der Pathologie und Therapie zahlreiche Fragen offen. Zur Klärung einiger solcher Fragen wollen wir hier die unten angeführten, genau beobachteten Fälle publizieren, da diese das rechtzeitige rationelle Eingreifen rechtfertigen.

---

[1]) Zuckerkandl, Anatomie der Nebenhöhlen der Nase, 1893.
[2]) Hajek, Pathologie und Therapie der Nebenhöhlen der Nase. 4. Aufl., 1915.
[3]) Onodi, Die topographische Anatomie der Nasenhöhle und ihrer Nebenhöhlen.
[4]) Berlin, Gräfe-Sämisch' Handbuch der gesammten Augenheilkunde. 1. Aufl., Kap. XI.
[5]) Birch-Hirschfeld, Gräfe-Sämisch. 2. Aufl., Lief. 167 bis 170.
[6]) Gerber, Die Komplikationen der Stirnhöhlenentzündungen. Berlin 1909, Karger, S. 226.
[7]) Cohen und Reinkung, Beitrag zur Augenheilkunde von Deutschmann. Heft 78, S. 462.

Digitized by Google
Original from UNIVERSITY OF MINNESOTA
Generated on 2019-10-24 17:49 GMT / http://hdl.handle.net/2027/umn.31951002684121b
Public Domain in the United States, Google-digitized / http://www.hathitrust.org/access_use#pd-us-google

Fall 1. Evi B., 6 Jahre alt, aufgenommen am 14. X. 1916.

Empyema sinus frontalis et cellul. infund. l. d. Periostitis orbitae et oedema collaterale retrobulb. Exophthalmus.

Operatio endonasalis. Freilegung des Ductus nasofrontalis. Ausräumung der Infundibularzellen. Heilung.

Anamnese. Vor 10 Tagen Erkältung, seither Schnupfen und Husten. Seit 6 Tagen Kopfschmerzen, welche am Vormittage intensiver sind, besonders auf die rechte Stirnseite lokalisiert werden und nachmittags sich verringern. Die Kopfschmerzen werden von Tag zu Tag stärker. Seit 2 Tagen ist das rechte obere Lid gedunsen. Schüttelfrost. Therapie — vonseiten des behandelnden Arztes — bisher Aspirin und Umschläge.

Status pr. Eindruck einer schweren Erkrankung. Temperatur 40° C. Puls 120. Über den Lungen diffuser trockener Katarrh. Rachen mäßig gerötet. Über der rechten Stirne und über dem oberen inneren Rande der rechten Orbita Schwellung, Ödem, starke Druckschmerzhaftigkeit. Desgleichen Schwellung und Ödem des rechten oberen Lides, wodurch der Bulbus zum Teil verdeckt ist, spontanes Aufschlagen dieses Lides unmöglich. Mäßiger Exophthalmus. Der Bulbus ist nach unten und außen disloziert. Bewegung des Bulbus nach oben und innen behindert, aber nicht schmerzhaft. Kein Doppelsehen. Konjunktiva injiziert. Chemose an der oberen inneren Peripherie der Kornea. „Visus normal. Augenhintergrund normal" (Primarius Dr. Eisenstein).

Rhinosc. ant. Die vordere Hälfte der mittleren Muschel ist geschwollen und verdeckt teilweise den Ductus nasofrontalis. Nach Pinselung mit 20%igem Kokain-Adrenalin schwindet die Schwellung. Im vorderen Teil des mittleren Nasenganges ein Eiterstreifen, welcher sich nach Entfernung alsbald von oben her wieder erneuert.

Rhinosc. post. Wenig Eiter im mittleren Nasengang. Oberer Nasengang rein.

Probepunktion der Highmorhöhle — negativ.

Operation am 14. X. sofort nach der Untersuchung in Lokalanästhesie. Resektion des vorderen Teiles der mittleren Muschel und Freilegung der vorgeschobenen, vereiterten Infundibularzellen, dadurch wird der Ductus nasofrontalis frei und kann sondiert werden. Sinus frontalis klein. Die freigelegten Schleimhäute sind hyperämisch und geschwollen. Reinigung des Operationsfeldes mit 6%igem H_2O_2. Keine Tamponade.

Verlauf. 15. X. Nach der Operation geringe Blutung einige Stunden hindurch, seither bloß etwas blutig-eitriges Sekret. Allgemeinbefinden bedeutend besser. Kopfschmerzen geringer. Exophthalmus und Ödem bilden sich zurück. Temperatur 38·4° C. Lokalbehandlung: Tampon mit 20%igem Kokain-Adrenalin für wenige Minuten in den Ductus nasofrontalis zur Eiterableitung.

17. X. Fieberfrei. Exophthalmus und Ödem geschwunden. Oberer innerer Winkel der Orbita noch druckempfindlich, jedoch in weit geringerem Grade. Das obere Lid noch etwas geschwollen, kann jedoch aufgeschlagen werden. Bulbusbewegungen frei, durch die Nase wenig Sekret.

22. X. Sämtliche Erscheinungen geschwunden. Operationswunde geheilt.

Epikrise. Zu einer nach Influenza aufgetretenen Entzündung der Stirnhöhle und der Infundibularzellen, welche letztere den Ductus nasofrontalis verengerten und den freien Abfluß des Eiters verhinderten, gesellte sich eine Entzündung der benachbarten Orbitalwand. Das Bestehen einer Periostitis konnte aus den Symptomen, wie hohes Fieber, Schüttelfrost, Schwellung der Gegend über der rechten Stirnhöhle, des inneren oberen Randes der Orbita, des oberen Lides, Druckempfindlichkeit, beginnender Exophthalmus und Chemosis der Konjunktiva mit Sicherheit angenommen werden. Die Verdrängung des Bulbus nach

Digitized by Google
Original from UNIVERSITY OF MINNESOTA
Generated on 2019-10-24 17:49 GMT / http://hdl.handle.net/2027/umn.31951002684121b
Public Domain in the United States, Google-digitized / http://www.hathitrust.org/access_use#pd-us-google

einer bestimmten Richtung, die Lokalisation der Chemose an einer bestimmten Seite der Kornea, die Schmerzlosigkeit der Augenbewegungen sprachen gegen eine Orbitalphlegmone und für ein kollaterales Ödem; diese unsere Annahme wurde durch das rasche Schwinden der Erscheinungen nach der Operation vollauf bestätigt.

Der Zusammenhang mit einer Erkrankung der Nase war durch den rhinologischen Befund gegeben, welcher durch die bei der Operation gefundenen Veränderungen und den günstigen Verlauf erhärtet wurde. Mit der unverzüglich vorgenommenen endonasalen Operation gelang es uns, den Prozeß zum Stehen zu bringen und eine vollständige Heilung herbeizuführen.

Fall 2. Frau H. O., 23 Jahre alt, aufgenommen am 6. XI. 1917.

Sinusitis frontalis et cellularum ethmoid. acuta l. d. Periostitis orbitae et oedema collateral. retrobulbar. Meningismus? Exophthalmus.

Operatio endonasalis (Resectio partis anterioris conchae med. et Operatio radic. cellul. ethmoid. ant. sec. Hajek). Heilung.

Anamnese. Seit 2 Wochen Influenza, Fieber, starker Katarrh. Schnupfen. Husten. Seit einer Woche Schmerzen in der rechten Stirnhälfte, welche um die Mittagsstunde am stärksten sind und seit einigen Tagen unerträglich werden. Rechts ist die Stirne seit einigen Tagen, besonders vormittags, seit gestern auch die Gegend des rechten Auges geschwollen, das rechte obere Augenlid kann nicht vollständig aufgeschlagen werden. Hohes Fieber. Heute Abend Verschlechterung des Zustandes. Pat. deliriert, wird zwecks Operation unserer Anstalt zugewiesen.

Status pr. Pat. verfallen, blaß, abgemagert, Temperatur 40·3° C. Puls 120. Sensorium getrübt. Antworten unklar. Starke Unruhe. Keine Nackensteifigkeit. Kernig — negativ. Pupillen etwas erweitert, nicht ungleich, reagieren gut auf Licht. Lumbalpunktion: Klarer Liquor, etwas erhöhter Druck, „mäßige Vermehrung der Polynukleären. Kultur — negativ". (Oberarzt Dr. Hollos).

Gegend der rechten Stirnhöhle, oberer innerer Orbitalwinkel ödematös geschwollen, auf leichte Berührung äußerst schmerzhaft. Oberes Lid stärker, unteres Lid mäßiger geschwollen, das obere Lid kann nicht aktiv gehoben werden, es hängt herunter und bedeckt den Bulbus. Exophthalmus mit mäßiger Dislokation nach unten und außen. Die Augenbewegungen können wegen des unklaren Bewußtseins des Pat. nicht genau untersucht werden. Konjunktiva injiziert, die Konjunktiva bulbi am inneren Rande der Kornea chemotisch. Untersuchung des Augenhintergrundes undurchführbar.

Rhinosc. ant. Rechte mittlere Muschel geschwollen, hyperämisch, der Ductus nasofrontalis zum größten Teil verdeckt. Nach Kokainpinselung von der Stirnhöhle her reichlich Eiter, nach Entfernen desselben erscheint dieser sofort wieder.

Rhinosc. post. Eiter im mittleren Nasengange. Oberer Nasengang rein.

Probepunktion der Highmorhöhle — negativ.

Operation sofort nach Aufnahme (6. XI.). Nach Resektion der vorderen Hälfte der mittleren Muschel wird der Duktus durch Öffnen einiger vorgeschobener Infundibularzellen freigelegt; sowohl von hier als auch von weiter hinten von den Ethmoidalzellen her erscheint Eiter. Eröffnen der vorderen Ethmoidalzellen nach Hajek. Die Schleimhaut ist überall hyperämisch und gedunsen, der Eiter geruchlos. Reinigung der Wundhöhle mit 6%igem H_2O_2. Keine Tamponade.

Verlauf. 7. XI. Temperatur 38·5° C. Allgemeinbefinden gut. Kopfschmerzen wesentlich nachgelassen. Schwellung geringer. Exophthalmus zurückgegangen, Augenbewegungen frei. Ductus nasofrontalis wird mit Kokain gepinselt.

Digitized by Google
Original from UNIVERSITY OF MINNESOTA
Generated on 2019-10-24 17:49 GMT / http://hdl.handle.net/2027/umn.31951002684121b
Public Domain in the United States, Google-digitized / http://www.hathitrust.org/access_use#pd-us-google

8. XI. Temperatur bis 37·8° C. Kopfschmerzen ganz wenig. Eiterung aus der Nase verringert. Lokalbehandlung wie oben. In Anbetracht der vorhergehenden Sensoriumstörung und der raschen Besserung wird von einer Ausspritzung des Sinus frontalis abgesehen.

11. XI. Fieberfrei. Entzündliche Erscheinungen vonseiten des Auges geschwunden. Nasensekret minimal, schleimig. Augenhintergrund „normal. Visus vollständig" (Dozent Dr. Leitner).

15. XI. geheilt entlassen.

Epikrise. Nach Influenza entstandene Eiterung der Stirnhöhle und der Ethmoidelzellen mit Komplikation vonseiten der Orbita und bedrohlichen Gehirnsymptomen: Hohes Fieber, gestörtes Bewußtsein, starker Kräfteverfall. Die orbitale Komplikation geht nur bis zur Periostitis (Schwellung des oberen inneren Orbitalrandes, Ödem der Lider), doch droht sie auf das retrobulbäre Bindegewebe überzugreifen (Exophthalmus, Dislokation, Chemosis). Die sofort vorgenommene Operation verhindert ein weiteres Fortschreiten des Prozesses und führt in kurzer Zeit zur vollständigen Heilung.

Fall 3. B. Konstantin, 28 Jahre alt, Taglöhner, aufgenommen am 20. II. 1917.

Empyema sinuum omnium l. d. Abscessus retrobulbaris c. fistula. Exophthalmus. Atrophia n. optici ex neuritide. Operatio radicalis sinuum.

Anamnese. Vor 11 Wochen Erkältung, 4 Tage hindurch jeden Tag Schüttelfrost. Eine Woche hindurch starke Kopfschmerzen mit hohem Fieber. Am Ende dieser Woche Schwellung der Stirne, des Auges und des Gesichtes der rechten Seite. Nach einigen Tagen Eiterdurchbruch am oberen Augenlid im rechten inneren Augenwinkel, seither von hier aus anfangs stärkere, später schwächere Eiterung. Die Schwellung des Gesichtes und der Stirne geht innerhalb 3 Wochen langsam zurück, bloß das Auge bleibt in geringerem Grade geschwollen. Bei Beginn der oben geschilderten Entzündung wird der Visus des rechten Auges rasch — ungefähr in 2 Tagen — verloren. Deshalb hat Pat. jetzt das Augenspital aufgesucht, von wo aus er an unsere Anstalt zur Behandlung überwiesen wurde.

Status pr. Das rechte obere und untere Augenlid ist geschwollen, gerötet, die Konjunktiva stark injiziert. Die bulbäre Konjunktiva ist an dem inneren und unteren Rande der Kornea chemotisch. Exophthalmus. Dislokation nach vorn, unten und außen. Die Bewegung des Bulbus ist nach oben und innen behindert. Pupille weit, reagiert kaum auf Licht. Visus: Kein Fingerzählen, Lichtempfindlichkeit vorhanden. Augenspiegelbefund (Dozent Dr. Leitner): „Atrophia n. optici ex neuritide". Am oberen Augenlid über dem inneren Augenwinkel eine hirsekorngroße, mit Granulationen bedeckte Fistelöffnung, aus welcher sich dicker, gelber, etwas übelriechender Eiter entleert. Bei Einführung einer Sonde in die Fistelöffnung nach hinten und oben gelangt man an die obere entblößte rauhe Wand der Orbita und durch diese weiter in die Stirnhöhle, zusammen in einer Tiefe von 6 cm.

Rhinosk. ant. Hochgradige Septumdeviation rechts. Die mittlere Muschel und der mittlere Nasengang wird durch das Septum größtenteils verdeckt. Wegen der engen anatomischen Verhältnisse kann der mittlere Nasengang weder mittels Kokain, noch auf anderem Wege (Killiansches Spekulum) freigelegt werden.

Rhinosk. post. Eiterung sowohl vom mittleren als auch vom oberen Nasengang her, welche im Nasenrachenraum und an der hinteren Wand des Rachens Krusten bildet.

Bei der Probepunktion der Kieferhöhle entweicht ein Teil der eingeblasenen Luft durch die Fistelöffnung an dem oberen Augenlid. Da dieser Umstand eine direkte Kommunikation aus der Kieferhöhle mit der Orbita beweist, wird von dem Ausspritzen der Höhle Abstand genommen.

Digitized by Google
Original from UNIVERSITY OF MINNESOTA
Generated on 2019-10-24 17:49 GMT / http://hdl.handle.net/2027/umn.31951002684121b
Public Domain in the United States, Google-digitized / http://www.hathitrust.org/access_use#pd-us-google

Die rechte Seite der Stirne und die rechte Orbitalgegend ist auf Druck in geringerem Grade empfindlich. Die mäßig angeschwollene rechte Gesichtshälfte ist auf Druck unempfindlich. Keine Kopfschmerzen, kein Schwindel. Keine meningealen Symptome. Subfebrilität (abends 37·7° C), Puls 80.

Operation am 25. II. in Narkose. Freilegung des Sinus frontalis (Hajeksche Modifikation der Killianschen Operation. Radikale Ausräumung der pathologisch befundenen vorderen und hinteren Ethmoidalzellen, Entfernung der vorderen Wand des Sinus sphenoidalis durch die äußere Operationswunde. Freilegung und Ausräumung der Kieferhöhle sec. Luc-Caldwell. Lockere Jodoformtamponade nach außen und gegen die Nasenhöhle.

Operationsbefund: Die Schleimhaut sämtlicher Höhlen ist ödematös geschwollen, teilweise hypertrophisch, die Ethmoidalzellen zum Teil mit Eiter gefüllt und ihre Schleimhaut polypös degeneriert. Die Stirnhöhle ist mittelbreit, an ihrer unteren Wand ein linsengroßer, unregelmäßiger Knochendefekt, durch welchen sie mit der subperiostealen Eiterhöhle der Orbita kommuniziert. Ein ähnlicher Knochendefekt befindet sich an der Lamina papyracea, welche in die Ethmoidalzellen führt und außerdem eine am Grunde der Orbita, welcher eine Kommunikation nach der Kieferhöhle bewerkstelligt.

Verlauf: Fieberfreier Verlauf.

Am 28. II. teilweiser, am 3. III. vollständiger Verbandwechsel. Wunde reaktionsfrei. Über dem Auge sekundäre Naht. Exophthalmus, Augenlid-, Gesicht- und Konjunktivaschwellung im Rückgang begriffen. Keine Kopfschmerzen.

6. III. Entfernung der sekundären Naht. Die Wundränder verklebt. Fistelöffnung verheilt. Aus der Nase wenig Sekret. Tägliches Auswaschen der Kieferhöhle. Ätzung des Operationsfeldes in der Nase jeden zweiten Tag mit 5%iger Lapislösung. Exophthalmus kaum merklich. Augenbewegungen frei. Schwellung des Gesichtes geschwunden, ebenso die Chemose der Konjunktiva. Am oberen Augenlid noch mäßige Schwellung.

18. III. Geheilt entlassen mit folgendem Augenbefund: „Ausgesprochene Atrophia n. optici. Visus nicht gebessert" (Dozent Dr. Leitner).

Epikrise. Laut der Anamnese ist die Pansinuitis der rechten Seite foudroyant aufgetreten und hat sich alsbald auf die Gebilde der Orbita erstreckt. Da dem Pat. eine fachmäßige ärztliche Hilfe nicht zuteil wurde, hat er den Visus des rechten Auges sehr rasch — in 2 Tagen — verloren.

Bei der Aufnahme konnte auf Grund des damaligen Befundes die Diagnose und der Zusammenhang mit den Nasennebenhöhlen zweifellos angenommen werden. Dies wurde durch den Operationsbefund bekräftigt, indem die Wand der Orbita an drei Stellen — gegen Stirn-, Gesichtshöhle und Ethmoidelzellen — nekrotisiert war und freie Kommunikation gestattete. Mit dem radikalen Eingriff wurde der Prozeß zum Stehen gebracht, jedoch konnte die späte Operation an dem Verlust des Sehvermögens nichts mehr ändern.

Fall 4. Helene P., 18 Jahre alt, Dienstbote, aufgenommen am 21. X. 1912.

Phlegmone retrobulb. ex empyemat. cell. ethmoid. post. l. d. Operatio endon. sec. Hajek. Heilung.

Anamnese. Vor 2 Wochen Erkältung, Schnupfen und Husten. Seither hat sich der Zustand gebessert, doch ist der Schnupfen nicht vollständig geschwunden. Vor 2 Tagen plötzlich starke Kopfschmerzen in der rechten Seite, Schüttelfrost. Am nächsten Tage stärkere Kopfschmerzen und wiederholter Schüttelfrost. Heute morgens treten neben den Kopfschmerzen noch starke Schmerzen in der Orbita auf, gleichzeitig schwillt die Gegend des rechten Auges auf.

Digitized by Google
Original from UNIVERSITY OF MINNESOTA
Generated on 2019-10-24 17:49 GMT / http://hdl.handle.net/2027/umn.31951002684121b
Public Domain in the United States, Google-digitized / http://www.hathitrust.org/access_use#pd-us-google

Status pr. Starker Exophthalmus rechts. Augenbewegungen in jeder Richtung behindert und schmerzhaft. Beim Schauen nach oben und unten Doppelsehen. Schwellung, Ödem und Rötung des oberen Augenlides, welches den Bulbus bedeckt und nicht aufgeschlagen werden kann. Konjunktiva stark injiziert, bulbäre Konjunktiva chemotisch, bildet einen Wall um die Kornea. Der geringste Druck auf den Bulbus verursacht heftige Schmerzen, Augenbewegungen schmerzhaft. Pupillen gleich weit, reagieren prompt auf Licht und Akkomodation. Visus normal. Augenhintergrund (Dozent Dr. Leitner): „Die Ränder der Papille mäßig verwaschen, besonders temporalwärts. Sonst keine Veränderung. Visus $^5/_5$".

Rhinosk. ant. Normale Verhältnisse, erst nach Kokain ist in der Fissura olfactoria ein dünner Eiterstreifen zu sehen.

Rhinosk. post. Eiter im oberen Nasengang über der hinteren Hälfte der mittleren Muschel.

Temperatur 38·8° C. Puls 98. Kontinuierliche Kopfschmerzen. Keine meningeale Erscheinungen.

Therapie. Sofortige Operation nach vollständiger Resektion der mittleren Muschel, radikale Freilegung der hinteren Ethmoidalzellen (sec. Hajek). Die Schleimhäute der Ethmoidalzellen ist stark geschwollen und füllt das Lumen der Zellen beinahe vollständig aus. Wenig Eiter. Der hintere Teil der Lamina papyracea fühlt sich rauh an, daselbst ein Knochendefekt, durch welchen man mit der Sonde in den retrobulbären Teil der Orbita gelangt. Nach Entfernung des rauhen Teiles wird die Kommunikation erweitert. Vom Sinus sphenoidalis her kann eine Eiterung nicht wahrgenommen werden. Reinigung der Wundhöhle mit 6%igem H_2O_2. Keine Tamponade.

Verlauf. 22. X. Fieberfrei. Exophthalmus etwas geringer, desgleichen die Kopfschmerzen und die Schmerzen in der Augenhöhle. Das Ödem des oberen Augenlides im Rückgang.

23. X. Exophthalmus, Schwellung des Augenlides bedeutend geringer. Das Auge kann noch nicht geöffnet werden. Die Chemose der Konjunktiva geht zurück. Noch ein wenig Kopfschmerzen. Allgemeinbefinden gut. Aus der Nase noch ziemlich reichliches Sekret.

24. X. Exophthalmus beinahe ganz geschwunden. Keine Kopfschmerzen. Augenlidschwellung kaum bemerkbar, Chemose verschwunden. Endonasale Pinselung jeden zweiten Tag mit 5%iger Lapislösung.

30. X. Aus der Nase kein Sekret. Am Auge nichts abnormes. Doppelsehen geschwunden. Augenbefund (Dozent Dr. Leitner): „normal".

Epikrise. Zu der vor 2 Wochen aufgetretenen Erkältung und Schnupfen hat sich eine Eiterung in den hinteren Ethmoidalzellen der rechten Seite gesellt, welche mit nekröser Einschmelzung der Lamina papiracea plötzlich in die Orbita durchgebrochen ist und zu einer Entzündung der orbitalen Gewebe — orbitale Phlegmone — geführt hat. Die Diagnose wurde durch typische Symptome ermöglicht: Plötzlich auftretendes hohes Fieber, Schüttelfröste, heftige Kopfschmerzen, Exophthalmus, Schwellung des rechten oberen Augenlides, Chemose um die Kornea herum, Einschränkung der Bewegungen des Bulbus in jeder Richtung, spontane und auf Druck auf den Augapfel und bei Augenbewegungen auftretende Schmerzen, Schwellung und Druckschmerzhaftigkeit des rechten inneren Augenwinkels. Der rhinogene Zusammenhang wurde durch das einseitige Auftreten der Erkrankung sowie durch den Nasenspiegelbefund aufgeklärt.

Die Operation wurde ohne Verzug sofort durchgeführt. Die mittlere Nasenmuschel wurde zwecks besserer Übersichtlichkeit des Operations-

Digitized by Google
Original from UNIVERSITY OF MINNESOTA
Generated on 2019-10-24 17:49 GMT / http://hdl.handle.net/2027/umn.31951002684121b
Public Domain in the United States, Google-digitized / http://www.hathitrust.org/access_use#pd-us-google

feldes gänzlich entfernt. Die pathologische Veränderung in den hinteren Ethmoidalzellen und die pathologische Kommunikation mit der Orbita durch die Lamina papyracea zeigte uns klar den Weg der Infektion. Durch das rechtzeitige Eingreifen gelang es, die Entzündung in der Orbita auf endonasalem Wege abzuleiten, bevor die retrobulbär gelegenen wichtigen Gebilde in die Entzündung miteinbezogen worden waren, und so wurde der Visus trotz foudroyanten Auftretens der Entzündung und ihrer retrobulbären Lokalisation gerettet.

Fall 5. B. Cs., 21 Jahre alt, Feldarbeiterin, aufgenommen am 31. XII. 1918. Abscessus retrobulbaris ex empyemat. cell. ethmoid. ant. l. d. Operatio endonalis sec. Hajek. Heilung.

Anamnese. Vor 5 Wochen Erkältung, seither Schnupfen und eitriges Sekret aus der rechten Nasenhälfte. Seit 4 Wochen Schmerzen in der rechten Augenhöhle und langsam entstandene Schwellung des rechten Augenlides und der rechten Gesichtshälfte. Diese entzündliche, in letzterer Zeit stark schmerzhafte Schwellung brach vor 3 Tagen unter dem rechten inneren Augenwinkel durch, wo sich seither reichlich übelriechender, bröckliger Eiter entleerte. Pat. wurde im Augenspital aufgenommen, wo wegen Verdacht auf eine phlegmonöse Dakryocystitis die Fistelöffnung erweitert wurde. Da sich dieser Verdacht aber als unhaltbar erwies, wurde Pat. unserem Spital überwiesen.

Status pr. Starke rechtsseitige Kopfschmerzen. Temperatur 38·5° C. Puls 96. Das rechte obere und untere Augenlid insbesondere an der nasalen Seite, ferner die rechte Gesichtshälfte stark geschwollen, gerötet und druckschmerzhaft. An der inneren Seite des rechten unteren Augenlides in der Nähe des Augenwinkels eine quergelegene, 1 cm lange Inzisionswunde, durch welche man mit der Sonde an die innere rauhe Wand der Orbita ankommt. Exophthalmus. Dislokation des Bulbus nach vorn und außen. Augenbewegungen in jeder Richtung, insbesondere aber nach innen gehemmt. Konjunktiva stark injiziert, an der inneren Peripherie der Kornea chemotisch und wallförmig aufgeworfen. Augenbefund (Dozent Dr. Leitner): „Visus normal. Geringe venöse Hyperämie, die Grenzen der Papille mäßig verschwommen".

Rhinosk. ant. Abundante Eiterung vom mittleren Nasengang her. Der Eiter ist stark übelriechend, bröckelig. Der vordere Teil der mittleren Muschel ist etwas geschwollen, ohne besondere pathologische Veränderung. Nach Entfernung des Eiters erscheint dieser bald wieder, und zwar von der Gegend der Mitte des Nasenganges her. Probepunktion der Kieferhöhle — negativ.

Rhinosk. post. Eiter über der unteren Nasenmuschel füllt den mittleren Nasengang aus. Der obere Nasengang ist frei.

Operation (31. XII.): Resektion der vorderen Hälfte der mittleren Muschel und radikale Freilegung der vorderen Ethmoidalzellen nach Hajek. Die Zellen sind mit bröckligem, stark übelriechendem Eiter gefüllt; ihre Schleimhaut geschwollen. Am vorderen Teile der Lamina papyracea eine hellergroße nekrotische Zelle mit einer Fistel in die Höhle der Orbita, aus dieser Fistel entleert sich ähnlich beschaffener Eiter. Die Fistelöffnung wird nach Entfernung des nekrotischen Teiles der Lamina papiracea erweitert, wodurch dem Eiter reichlicher Ablauf geboten wird. Die Operationshöhle wird mit 6%igem H_2O_2 gereinigt. Keine Tamponade.

Verlauf. 1. I. 1919. Kopfschmerzen geringer. Exophthalmus wenig zurückgegangen. Druckschmerzhaftigkeit der Augenhöhle nachgelassen. Temperatur 37·8° C.

2. I. Nasensekret bedeutend geringer. Reinigung der Operationshöhle mit 6%igem H_2O_2, nachher Vaselinöl. Exophthalmus stark im Rückgang, ebenso die Schwellung der Augenlider. Temperatur 37·4° C.

4. I. Fieberfrei. Keine Kopfschmerzen. Kein Exophthalmus. Etwas Schwellung der Augenlider, am meisten noch um die Inzisionswunde des unteren Lides. Augen-

Digitized by Google
Original from UNIVERSITY OF MINNESOTA
Generated on 2019-10-24 17:49 GMT / http://hdl.handle.net/2027/umn.31951002684121b
Public Domain in the United States, Google-digitized / http://www.hathitrust.org/access_use#pd-us-google

bewegungen frei, etwas eitrig-schleimiges, nicht übelriechendes Nasensekret. Ätzung der Operationshöhle mit 5%iger Lapislösung jeden zweiten Tag.

15. I. Kein Nasensekret. Glatt geheilte Operationshöhle. Wunde am Augenlid vollständig geheilt. Keine Veränderung am Bulbus. Augenbefund (Dozent Dr. Leitner) „normal". Geheilt entlassen.

Epikrise. Zu dem vor 5 Wochen akquirierten Schnupfen hat sich eine Eiterung der vorderen Ethmoidalzellen gesellt, welche sich langsam per continuitatem fortpflanzte, eine Periostitis der benachbarten inneren Wand der Orbita erzeugte und weiter zu einer Nekrose der Lamina papyracea, einer Fistelbildung und einem subperiostalem Abszesse geführt hat. Die teilweise retrobulbäre Lokalisation des Abszesses hatte einesteils den Exophthalmus und andrerseits durch Durchbruch nach außen eine Fistel zur Folge.

Die Diagnose war in Anbetracht der Anamnese und der folgenden Symptome zweifellos: Langsam sich steigernde Kopfschmerzen, Fieber, Schwellung beider Augenlider und der benachbarten Teile des Gesichtes, Chemose an der inneren Peripherie der Kornea, Exophthalmus und der bei Sondierung der Fistel gewonnene Befund. Der Zusammenhang mit einer Erkrankung der Nase war durch den rhinoskopischen Befund, durch die bei der Operation gefundenen Veränderungen und die Art der Fortpflanzung der Infektion klargelegt. Durch die endonasale Operation gelang es, den Eiter aus der Orbita abzuleiten, den Prozeß zum Stehen zu bringen und den Visus vollkommen zu retten.

Fall 6. Julius R., 39 Jahre alt, Tischlermeister, aufgenommen am 26. XII. 1919.

Empyema cell. ethmoid. ant. l. s. Abscessus et phlegmone retrobulb. Operatio endonasalis sec. Hajek. Incisio orbitae subperiostalis. Drainage. Heilung.

Anamnese. Vor 2 Wochen Erkältung, seither entleert sich aus der linken Nasenhälfte übelriechendes eitriges Sekret. In der vergangenen Nacht traten in der linken Augenhöhle plötzlich sehr starke Schmerzen auf. Morgens war das hintere obere Augenlid so stark geschwollen, daß Pat. das linke Auge nicht öffnen konnte. Mehrmals Schüttelfrost. Linksseitige Kopfschmerzen.

Status pr. Das linke obere Augenlid, insbesondere dessen innere Hälfte, ist geschwollen, ödematös gerötet, stark verdickt. Der Bulbus wird ganz bedeckt, das Auge kann spontan nicht geöffnet werden. Die Gegend des inneren Augenwinkels ist geschwollen, sowohl hier, als auch am Bulbus starke Schmerzhaftigkeit auf geringem Druck. Visus erhalten. Pupillen gleich weit, Reaktion auf Licht und Akkomodation normal. Exophthalmus. Dislokation des Bulbus nach vorn außen und unten. Augenbewegungen in jeder Richtung, insbesondere nach oben und innen gehemmt und schmerzhaft. Konjunktiva chemotisch, besonders stark in der inneren Peripherie der Kornea. Augenhintergrund (Dozent Dr. Leitner): „Mäßige Injektion der Papille, etwas verwaschene Ränder".

Rhinosk. ant. Der vordere Teil der mittleren Muschel hypertrophisch. Im mittleren Nasengang reichlicher übelriechender Eiter. Nach Entfernung desselben erscheint er gleich wieder von der Mitte des Nasenganges. Probepunktion der Kieferhöhle negativ.

Rhinosk. post. Aus dem mittleren Nasengang über der unteren Nasenmuschel Eiter. Temperatur 38·6° C. Puls 90.

I. Operation (26. XII.). Resektion der vorderen Hälfte der mittleren Muschel und radikale Freilegung der Ethmoidalzellen nach Hajek. Die Ethmoidalzellen

Digitized by Google
Original from UNIVERSITY OF MINNESOTA
Generated on 2019-10-24 17:49 GMT / http://hdl.handle.net/2027/umn.31951002684121b
Public Domain in the United States, Google-digitized / http://www.hathitrust.org/access_use#pd-us-google

sind teilweise verschmolzen und mit stark übelriechendem bröckligem Eiter gefüllt, die Schleimhaut geschwollen, an einzelnen Stellen polypös degeneriert. An der Seite der Orbita in der Nachbarschaft des Os lacrimale an der Lamina papyracea eine hellerstückgroße nekrotische Stelle mit einer Fistelöffnung, aus welcher sich von der Orbita her ähnlich beschaffener Eiter entleert. Reinigung der Operationswunde mit 6%igem $H_2 O_2$. Keine Tamponade.

27. XII. Temperatur 38·6° C. Exophthalmus, Schwellung der Lider vergrößert, das untere Augenlid auch geschwollen. Schmerzen in der Orbita verstärkt, Augenbewegungen noch mehr behindert. An der inneren Seite des oberen Augenlides findet sich eine zwanzighellerstückgroße blasenartige Geschwulst. Die Chemose der Konjunktiva ist verstärkt und umgibt die ganze Kornea wallartig. Visus erhalten. Kopfschmerzen stärker.

II. Operation. Bogenförmige Inzision am oberen inneren Rande der Orbita bis auf den Knochen. Stumpfe Ablösung des Periosts und Freilegung des retrobulbären Abszesses mittels stumpfer Verdrängung des Augapfels und der Orbitalgebilde (Birch-Hirschfeld). Entfernung des auf der Lamina papyracea noch vorgefundenen nekrotischen Teiles, so daß die Orbita durch eine zwanzighellerstückgroße Öffnung mit der Nasenhöhle kommuniziert. An der verdickten Periorbita hinter dem Bulbus ist eine linsengroße nekrotisierte Stelle zu finden, durch deren Mitte man in das retrobulbäre Bindegewebe gelangt. Mit einer 2 cm langen, durch die nekrotische Stelle hindurch geführte Inzision wird das retrobulbäre Bindegewebe freigelegt. Durch die so erlangte Öffnung kommt hyperämisches Fettgewebe zum Vorschein. Drainage.

28. XII. Temperatur 37·8° C. Drain leitet gut. Kopfschmerzen geringer. Täglich zweimaliger Verbandwechsel; Augenwaschungen mit Borwasser. Reichliches übelriechendes Nasensekret. Tägliche Reinigung der nasalen Operationshöhle mit 6%igem $H_2 O_2$, rechter Ol. vaselini. Exophthalmus, Liderschwellung und Chemose unverändert. Visus erhalten.

29. XII. Temperatur 37·4° C. Keine Kopfschmerzen. Drain leitet gut, tägliche Reinigung. Aus den retrobulbären Teilen noch reichlich stinkender Eiter und nekrotisiertes Gewebe. Exophthalmus etwas geringer. Schwellung der Augenlider und Chemose der Konjunktiva noch unverändert.

30. XII. Fieberfrei. Von diesem Tage an gehen die Symptome sukzessive zurück. Die Eiterung besteht noch einige Tage, wird dann geringer und geruchlos, gleichzeitig auch das Nasensekret.

8. I. Drain wird entfernt. Exophthalmus vollständig geschwunden, Augenbewegungen frei. Geringe Schwellung des oberen Augenlides. Chemose der Konjunktiva stark verringert.

20. I. Orbitale Wunde geheilt. Aus der Nase kein Sekret. „Augenhintergrund normal. Visus $^5/_5$“ (Dozent Dr. Leitner).

Epikrise. Auf Grund der im Status pr. beschriebenen Symptome haben wir unsere Diagnose auf linksseitige chronische und nun exazerbierte Eiterung der vorderen Ethmoidalzellen gestellt, zu welcher sich ein zum Teil retrobulbär gelegener Abszeß gesellte; bei der Operation zeigte sich, daß diesem eine Periostitis vorangegangen ist (verdicktes Periost). Mittels endonasaler radikaler Freilegung der Ethmoidalzellen gelang es nicht, den Prozeß zum Stehen zu bringen. Einen Tag nach der Operation hatten sich die Symptome noch verstärkt und ließen an eine Phlegmone des retrobulbären Bindegewebes denken; weiter bestehendes Fieber, verstärkter Exyphthalmus, Ausbreitung der Chemose, stärkere Behinderung der Augenbewegungen und stärkere Schmerzen in der Orbita. Auf Grund dieser Symptome haben wir uns sofort zur äußeren

Digitized by Google
Original from UNIVERSITY OF MINNESOTA
Generated on 2019-10-24 17:49 GMT / http://hdl.handle.net/2027/umn.31951002684121b
Public Domain in the United States, Google-digitized / http://www.hathitrust.org/access_use#pd-us-google

Freilegung des retrobulbären Abszesses entschlossen, wodurch es gelang, den Entzündungsprozeß zu lokalisieren, abzuleiten und das Auge vollständig intakt zu erhalten.

Entfernung der adenoiden Vegetationen in Lokalanästhesie.

Von Dr. **Heinrich Halász** in Miskolcz.

Die häufige Frequenz der adenoiden Vegetationen gibt dem Spezialisten fast alltäglich zu schaffen. So kurze Zeit auch die Operation in Anspruch nimmt, ebenso langwierig und umständlich sind die zu treffenden Vorkehrungen mit den meist unmündigen Kindern, die Unterhandlungen mit deren Angehörigen, wiewohl der Eingriff selbst ohne Anästhesie nicht unerträglich schmerzhaft ist, wie dies aus den Mitteilungen von das zehnte Lebensjahr überschrittenen, älteren intelligenten Kranken hervorgeht.

Zum guten Gelingen der Operation ist es dennoch wünschenswert, daß der Patient eine ruhige Kopfhaltung während der kurzen Zeit des Eingriffes bewahre. Diese ruhige Kopfhaltung kann durch ein geschultes Hilfspersonal gesichert werden, das durch entsprechende Fixierung des Kopfes und der Extremitäten die Ausführung des Eingriffes in einigen Minuten ermöglicht. Ist die physische Kraft und Widerstandsfähigkeit der Kinder leicht besiegbar und meiner Erfahrung gemäß ist das 5. und 6. Lebensjahr die Altersgrenze, unterhalb welcher ein gut eingeübter Gehilfe mit dem Kinde leicht fertig wird, so daß der Eingriff anstandslos gemacht werden kann und nicht mehr als ein Assistent notwendig erscheint, mißlingt es doch bei der Operation eines mehr als sechs Jahre alten Kindes des öfteren selbst bei Fixierung durch zwei Gehilfen, die ruhige Kopf- und Körperhaltung zu erreichen, die zur erfolgreichen Vollendung der Operation notwendig ist.

Narkose zog ich niemals in Anwendung, teils weil die Eltern selbst die am wenigsten gefährliche Chloräthylnarkose nicht zugeben wollen — insbesondere in der Provinz und in Ermanglung eines Sanatoriums — andrerseits ist der in der Provinz wirkende Spezialarzt durch die Gefahr der Narkose dem Risiko ausgesetzt, seinen guten Ruf durch einen unglücklich verlaufenden Fall zu schädigen. Abgesehen hiervon ist die Frage der Narkose bei Adenotomien seit Jahrzehnten eine strittige, so daß es Sache der individuellen Auffassung ist, in welcher Weise wir die Operation vornehmen wollen. Das Referat Stengers (1) in der Dänischen otologischen Gesellschaft bietet eine gründliche Orientierung über das Pro und Kontra in dieser Frage und nur zur Charakterisierung der Stellungnahme führe ich die zwei entgegengesetzten Auffassungen in der Diskussion über obigen Vortrag an. So operieren Halsted und

Digitized by Google
Original from UNIVERSITY OF MINNESOTA
Generated on 2019-10-24 17:49 GMT / http://hdl.handle.net/2027/umn.31951002684121b
Public Domain in the United States, Google-digitized / http://www.hathitrust.org/access_use#pd-us-google

Freer ihre Patienten unter zwölf Jahren nur in Narkose, während Körner (2) lieber von der Operation Abstand nimmt, als in Narkose zu operieren. Ich pflichte letzterer Auffassung bei, mußte niemals die Narkose in Anwendung ziehen, konnte aber stets die kleine Operation in Lokalanästhesie anstandslos machen. Das sein sechstes Lebensjahr überschrittene Kind ist schon kraft seines Alters genug verständig, um zu begreifen, daß seine Rachenmandel entfernt werden soll und daß zur Vermeidung der Schmerzhaftigkeit seine Nasenhöhle einige Male eingepinselt werden soll. Mir kam noch kein mehr als sechs Jahre altes Kind in die Hände, das hierzu, wenn auch zögernd, nicht seine Einwilligung gab.

Die lokale Anästhesie führe ich derart aus, daß ich auf das geriefte Ende einer Sonde entsprechend große feine Watte aufdrehe, die ich mit 20%iger Alypinlösung durchtränke. Die Sonde wird durch den unteren Nasengang in die Nasenhöhle eingeführt, die Schleimhaut unterwegs gleichzeitig eingepinselt, hierauf wird erst in die eine, dann in die andere Nasenhälfte nach rückwärts durch die Choanen gegen die hintere Rachenwand die Sonde vorgeführt und gepinselt. Jetzt warte ich stets 2 bis 3 Minuten, bis nach der gelinden Anästhesie infolge der Pinselung die weitere Bepinselung der Nase dem Patienten keinen Reiz mehr verursacht, was in der Regel auch eintritt. Nach der ersten Bepinselung, die ich in sitzender Stellung des Patienten vornehme, bringe ich den Patienten in Rückenlage auf einem Sopha, lege unter seinen Nacken ein Keilkissen, wie dies bei der Tracheotomie üblich ist, damit sein Kopf nach rückwärts förmlich in herabhängender Lage gerate und in dieser Position kommen die mit Alypin imprägnierten, umwickelten Sonden bzw. deren Flüssigkeit mit den Vegetationen in Kontakt und durchtränken dieselben. Die Sonden, beide gleichzeitig in der Nasenhöhle belassen, bleiben 5 Minuten lang liegen. Nach Ablauf dieser Zeit tränke ich wieder zwei mit Watte umwickelte Sonden mit der Alypinlösung und drehe die bis zu den Vegetationen reichenden Sonden an ihrer Stelle um die Achse, ich bepinsele förmlich gesondert durch jede Nasenhälfte die Vegetationen, deren Berührung vom Patienten kaum mehr empfunden wird.

Regelmäßig dreimal nacheinander führe ich eine Alypinsonde in liegender Stellung des Patienten ein, in Pausen von je 5 Minuten, nach welcher Zeit der Patient unsere Frage, ob er noch die Bepinselung spüre, zu verneinen pflegt. Nach dieser Prozedur vermögen wir den Eingriff schmerzlos auszuführen.

Ich lasse während der Operation nur den Kopf des Kindes fixieren, heiße den kleinen Patienten die Seitenlehnen des Operationsstuhles fest mit den Händen fassen, verbiete ihm, die Hände zu erheben, beschwichtige ihn, daß er nunmehr keinerlei Schmerz fühlen wird. So viel genügt meist zur Sicherung des ruhigen Verhaltens seitens des Patienten, der nunmehr von der wirklichen Schmerzlosigkeit der Operation überzeugt, bei eventueller selten vorkommender Rezidivierung der Vegetationen ohne zurück-

Digitized by Google
Original from UNIVERSITY OF MINNESOTA
Generated on 2019-10-24 17:49 GMT / http://hdl.handle.net/2027/umn.31951002684121b
Public Domain in the United States, Google-digitized / http://www.hathitrust.org/access_use#pd-us-google

gebliebene unangenehme Erinnerung leichter einer Rezidivoperation zugänglich ist.

In der von mir eingesehenen Literatur fand ich kaum eine Erwähnung über Operation der Vegetationen unter Lokalanästhesie. Nur das bekannte Lehrbuch von Moritz Schmidt-Edmund Meyer erwähnt ganz allgemein, daß „bei größeren Kindern und Erwachsenen häufig die Lokalanästhesie gute Dienste leistet", ohne sich über die Art der Anwendung auszusprechen.

Ich zweifle nicht, daß in der Praxis aurea, in Sanatorien, das Chloräthyl sich als ein gutes Lokalanästhetikum auch bei Adenoiden bewähren dürfte, in der Provinz jedoch, in Städten ohne Sanatorien, wo der Facharzt in seinem Ordinationszimmer zu operieren bemüssigt ist, wird das von mir beschriebene Verfahren, das vollständig gefahrlos und von mir bereits 15 Jahre mit vollem Erfolge angewandt wird, den Spezialisten vor viel Aufregungen der narkoselosen Operation befreien.

In Fällen von Hypertrophie der Gaumenmandeln, wenn ihre Entfernung mit jener der Vegetationen gleichzeitig indiziert erscheint, mache ich vorher die Anästhesie der Tonsillen durch Alypinbepinselung, indem ich zwei- bis dreimale die Oberfläche der Tonsillen gut bestreiche und schreite erst nachher zur Anästhesierung der Vegetationen durch die Nase. Nach der Anästhesierung entferne ich zuerst die Gaumentonsille, alsbald nachher die Vegetationen.

Literatur: (1) Paul Stenger, Die Anwendung der Narkose bei Entfernung der adenoiden Vegetationen. Zentralblatt f. Ohrenhlk., Bd. 2, S. 412. — (2) Körner, Lehrbuch der Ohren-, Nasen- und Kehlkopfkrankheiten. Bergmann. Wiesbaden. — (3) Moritz Schmidt-Edmund Meyer, Krankheiten der oberen Luftwege. Springer, Berlin, 1909, S. 226.

Zur Methodik der Gluckschen Totalexstirpation des Kehlkopfes [1]).

Bemerkungen zu dem Artikel des Professors Boenninghaus.

Von Dr. **Aurel Réthi**, Budapest.

Nach der Laryngologentagung in Nürnberg, wie Herr Profesor Boenninghaus in seinem Artikel bekanntgibt, machte er sofort nach seiner Rückkehr, da er zufällig einen Patienten mit unkompliziertem inneren Larynxkrebs auf seiner Abteilung hatte, eine totale Kehlkopfexstirpation. Es freut mich sehr, daß Herr Boenninghaus den diesbezüglichen Vorträgen ein so reges Interesse entgegenbrachte. Allerdings hatte er die Operation in ganz anderem Sinne zu modifizieren versucht; da die Nähte eitrig auseinander gingen, die Schleimhaut nekro-

[1]) Siehe Mschr. f. Ohrenhlk. 1921, Supplementband. Festschrift Hajek.

Digitized by Google
Original from UNIVERSITY OF MINNESOTA
Generated on 2019-10-24 17:49 GMT / http://hdl.handle.net/2027/umn.31951002684121b
Public Domain in the United States, Google-digitized / http://www.hathitrust.org/access_use#pd-us-google

tisierte und der Patient starb, zieht der Autor die Folgerung, daß die Nekrose der Pharynxschleimhaut vielleicht nie vermieden werden kann.

Der Autor sagt folgendes: „Ich selbst habe nun über meine Mißerfolge bei der Pharynxnaht viel nachgedacht und kam, nachdem alles andere nach Befolgung der bekannten Maßnahmen von Gluck und Killian ausgeschlossen werden konnte, zu der Überzeugung, daß nur die zu starke Spannung der zu vereinigenden Schleimhautflächen die Schuld tragen könne, und sann auf Mittel und Wege, sie zu vermindern. Ich kam dabei zu folgender Überlegung: Zur Verminderung der Spannung der hinteren unteren Schleimhautfläche, d. h. der vorderen Wand des Hypopharynx und der ganzen Sinus pyriformes, kann ja nur in Betracht kommen, daß man von ihnen nicht mehr wegnimmt, als eben nötig ist. Zur Verminderung der Spannung der vorderen oberen Schleimhautfläche am Zungengrunde kann viel mehr geschehen: Man kann die Epiglottis, wenn sie einwandfrei ist, vollkommen erhalten oder wenigstens ihre vordere Schleimhautfläche, oder aber, und das schien mit das wichtigste zu sein, man muß die unteren vier Zungenbeinmuskeln schonen. Denn, wenn man sie opfert, so werden die Antagonisten, die vier oberen Zungenbeinmuskeln, das Zungenbein und demgemäß die Schnittfläche hinter dem Zungengrund in die Höhe ziehen und von der hinteren unteren Schnittfläche entfernen. Das absolute Maß dieses Zuges der vier oberen Muskeln scheint recht erheblich zu sein. Réthi sah, nachdem er zuerst die vier unteren Muskeln nach Gluck reseziert und dann die M. mylohyoidei und M. geniohyoidei ihres festen Ansatzpunktes am Zungenbeinkörper durch Resektion desselben beseitigt hatte, ein Hinuntersinken der vorderen oberen Nahtlinie um 2 bis 3 cm. Die Absicht Réthis aber war dieselbe, wie sie von mir durch Schonung der vier unteren Muskeln erstrebt und erreicht wurde, nämlich Verminderung der Nahtspannung".

Die Anführung meiner Modifikation ist für mich sehr schmeichelhaft, doch aber finde ich, daß wir bezüglich der Absicht des Operationsmodus nicht ganz eines Standpunktes sind, auch läßt sich über den Wert des Operationsvorganges Prof. Boenninghaus viel sprechen; es sei mir also gestattet, ganz kurz mein Operationsvorgehen zu besprechen.

Selbst mit der vorsichtigsten Tamponade kann die große Wundhöhle nicht vor der Infektion des im Rachen gesammelten Speichels gesichert werden, hauptsächlich wenn, wie gewöhnlich, eine gesteigerte Absonderung vorhanden ist und der Patient Schlingbewegungen macht. So entsteht die primäre Speichelinfektion.

Nach der Entfernung des Kehlkopfes ist der obere Rand des Defektes nach oben zu konkav und zieht sich am unteren Rande des Zungenbeines hin. Der untere Rand ist nach unten zu konkav. Wenn wir die Defekträndер mit Nähten vereinigen wollen, so müssen wir die an die hintere Rachenwand angeschmiegte Schleimhaut mit Nähten in

Digitized by Google
Original from UNIVERSITY OF MINNESOTA
Generated on 2019-10-24 17:49 GMT / http://hdl.handle.net/2027/umn.31951002684121b
Public Domain in the United States, Google-digitized / http://www.hathitrust.org/access_use#pd-us-google

die Höhe des Zungenbeines hinaufziehen; es besteht schon infolge der Schwere eine allerdings kleiner Zug in der Richtung der Wirbelsäule hin. Dabei verursacht die Naht eine kleinere oder größere Spannung; da infolge der Unterbindung der A. laryngea superior die Schleimhaut so wie so schlecht ernährt ist, können die Ränder leicht absterben. Jetzt kommen noch die Schlingbewegungen dazu, welche mit einer Zerrung der Wundnahtlinie verbunden sind, wodurch die Nähte leicht auseinandergehen, meistens am zweiten, dritten Tag, und so tritt die sekundäre Speichelinfektion in den Vordergrund, mit ihrer störenden Wirkung. Gluck empfiehlt, den Widerstand durch die Naht der Konstriktoren zu erhöhen; das nutzt aber wenig, weil es unmöglich ist, mit jenen den unteren Rand des Zungenbeines zu bedecken.

Alle diese nachteiligen Momente können mit einem Schlag ausgeschaltet werden, wenn wir die zur Verfügung stehende Rachenschleimhaut in dem Maße verlängern, daß die Wundlinie bequem von der hinteren Rachenwand abgehoben wird, daß wir eine bequeme doppelte Nahtetage der Mukosa machen, die quere Nahtlinie mit den Konstriktoren sicher und fest bedecken und aus dem Wirkungskreis der Schlingbewegungen möglichst fernhalten. Diese Schleimhautverlängerung kann nur von oben, aus der Richtung des Zungenrgundes stattfinden.

Wenn wir an der Leiche nach Entfernung des Kehlkopfes den Zungenbeinkörper und einen Teil der Hörner resezieren, so sinkt der obere Rand des Schleimhautdefektes nach hinten und unten. Wenn wir die Mm. mylohyoideus und geniohyoideus 2 bis 3 cm oberhalb ihrer hyoidalen Insertion quer durchschneiden, so fällt der Zungengrund nach unten, so daß der obere Defektrand um 3 bis 4 cm absinkt; dadurch wird der obere Rand — welcher bis jetzt nach oben zu konvex war — nach unten zu konvex und paßt in den nach oben konkaven Bogen des unteren Randes.

Um einen besseren Überblick zu gewinnen, werde ich die einzelnen Phasen der Operation schildern:

1. Hautschnitt entspricht dem Glückschen Türflügelschnitt, nur der mediane Schnitt fängt 1 bis 1½ cm oberhalb des Zungenbeines an.
2. Durchtrennung der oberflächlichen Halsfaszie; Entfernung der äußeren Kehlkopfmuskeln.
3. Entfernung der regionären Drüsen.
4. Unterbindung der A. laryngea superior und cricothyreoidea.
5. Es folgt die Lösung des Schilddrüsenisthmus und der Konstriktoren. Die oberste Partie der Trachea wird mit einer Kocherschen Sonde vom Ösophagus getrennt.
6. Wir schneiden die Trachea vom Kehlkopf ab. In die klaffende Öffnung des Kehlkopfes legen wir einen Tampon, während die Trachea mit einigen Nähten an der Haut fixiert wird. Es ist noch vorteilhafter, in der Trachea eine Periersche Kanüle zu fixieren, wodurch das Anhusten der Wunde wie die Blutung in die Trachea unmöglich wird.

Digitized by Google
Original from UNIVERSITY OF MINNESOTA
Generated on 2019-10-24 17:49 GMT / http://hdl.handle.net/2027/umn.31951002684121b
Public Domain in the United States, Google-digitized / http://www.hathitrust.org/access_use#pd-us-google

7. Der Körper des Zungenbeines wird freipräpariert und reseziert. Von den Hörnern präparieren wir in 1 bis 1½ cm Tiefe die Schleimhaut ab und entfernen die freistehenden Hornportionen. Der M. mylohyoideus wird 3 cm oberhalb des Zungenbeines quer durchschnitten, desgleichen dann der M. geniohyoideus. Nach der Heilung wird die Muskeltätigkeit der genannten Muskeln wieder im vollen Maße aufgenommen, während die Heilung selbst durch Schlingbewegungen nicht gestört wird.

8. Die Rachenschleimhaut wird vom Kehlkopf abgelöst; der Kehlkopf so freipräpariert, daß er senkrecht aufgestellt werden kann.

8 *a*. Mit Hilfe eines Katheters wird der Speichel per os ausgepumpt.

8 *b*. An beiden Seiten des Kehlkopfes applizieren wir einen Spannfaden, mit dessen Hilfe die vordere Rachenschleimhaut von der hinteren abgehalten wird. Jetzt entfernen wir den Kehlkopf.

9. Der Assistent hält mit Hilfe der Fäden die Wundränder abgehoben, so daß kein Speichel in die Wunde kommen kann. Erst kommt eine fortlaufende Naht, wodurch die Wunde geschlossen wird. Neue Handschuhe und frische Nahtinstrumente. Mit geknoteten Nähten, welche die Schleimhaut nicht perforieren, machen wir die zweite Nahtetage.

10. Die Konstriktoren werden mit Knopfnähten vereinigt, wodurch die quere Nahtlinie der Mukosa fest mit einem Muskelring umarmt wird.

11. Hautnaht, Jodoformgazetampon als Drainage.

In meiner ersten Publikation habe ich empfohlen, den M. mylohyoideus und den M. geniohyoideus nicht durchzuschneiden, sondern an beiden Seiten bis zur Mitte ihrer sagittalen Länge von untersher frei präparieren.

Es scheint mir doch besser, die Muskeln einfach quer durchzuschneiden und eventuell die untere Partie zu entfernen, wodurch eine Nekrose der Muskeln ausgeschlossen wird. Nach der Heilung wird das Schlingen überhaupt nicht beeinträchtigt.

Ich muß Boenninghaus zugeben, daß die Durchschneidung der ernährenden Gefäße das Absterben der Pharynxschleimhaut befördert, aber die Hauptursache ist beinahe immer die Spannung. Die einzige Möglichkeit also, eine primäre Heilung erreichen zu können, ist die sichere Vermeidung der Schleimhautspannung. Herr Boenninghaus schont also die vier unteren Zungenbeinmuskeln und meint, daß er auch dadurch erreichen wird, daß nach der Operation das Zungenbein und demgemäß die Schnittfläche hinter dem Zungengrund nicht in die Höhe gezogen wird. Das ist aber absolut unrichtig. Wenn ein gesunder Mensch schluckt, so wird in der Folge der Wirkung der oberen Zungenbeinmuskeln das Zungenbein energisch in die Höhe gezogen; aber nicht im geringsten wird diese Bewegung energischer, wenn die unteren Zungenbeinmuskeln ganz entfernt werden; nämlich die unteren

Digitized by Google
Original from UNIVERSITY OF MINNESOTA
Generated on 2019-10-24 17:49 GMT / http://hdl.handle.net/2027/umn.31951002684121b
Public Domain in the United States, Google-digitized / http://www.hathitrust.org/access_use#pd-us-google

Zungenbeinmuskeln sind überhaupt nicht stark angespannt und während des Schlingens sind sie ganz inaktiv, bloß nach dem Schlingen ziehen sie das Zungenbein hinunter. Der M. hyothyreoideus verliert infolge der Exstirpation des Kehlkopfes seinen unteren Stützpunkt und so wird er überhaupt wirkungslos.

Die Vermeidung der Spannung wird also durch die Schonung der unteren Zungenbeinmuskeln überhaupt nicht gefördert und natürlich kann auch dadurch nicht eine primäre Heilung erwartet werden. Aber angenommen, daß diese unteren Zungenbeinmuskeln wirklich antagonistisch wirken würden und in diesem Sinne sie verhindern könnten, daß das Zungenbein in die Höhe gezogen wird, so würde trotzdem die infolge der Schleimhautnähte gewöhnlich entstehende Spannung nicht im geringsten Grade vermindert. Die Spannung kann nur dann vermindert werden, wenn die Distanz zwischen den unteren und oberen Schleimhautdefekträndern ganz ausgeschaltet wird, so daß die Ränder auch ohne Nähte sich aneinander legen, wie das bei meinem Verfahren der Fall ist.

* * *

Erwiderung auf obige Bemerkungen.

Professor Boenninghaus, welchem die vorliegende Arbeit des Herrn Réthi vor dem Druck von der Redaktion vorgelegt wurde, verzichtet auf eine Erwiderung, da er glaubt, daß die eigentliche Tendenz seiner Arbeit von Herrn Réthi mißverstanden sei.

Zur Frage des harten (echten) Nasenpapilloms (Papilloma durum nasi)[1]).

Berichtigung zu der Arbeit von Kofler.

Von Professor Dr. **Brüggemann**, Gießen.

K. schreibt: „Brüggemann u. a. scheinen nun eine weitere Form von weichen Papillomen aufstellen zu wollen. ‚Man kam nun bald dazu', sagt er (B.) wörtlich, ‚diese (soeben erwähnten) papillomatösen Entzündungshyperplasien der Nasenschleimhaut von den eigentlichen weichen Papillomen abzutrennen, so daß der letztere Name von manchen Autoren vorbehalten wurde für seltener auftretende Neubildungen in der Nase mit Zylinderepithelüberzug von auffallend blutreichem, meist weichem papillomatösem Bau und zuweilen den angrenzenden Knochen zerstörendem Wachstum'. Für diese zweite Form der weichen Papillome führt nun Brüggemann einen instruktiven Fall in seiner Arbeit an. Wenn man aber den histologischen Befund dieses Falles prüft, so kommt man zur Überzeugung, daß wir es wieder mit keiner echten Geschwulst zu tun haben".

---

[1]) Mschr. f. Ohrenhlk. 1921. Supplementband. Festschrift für Hajek.

Digitized by Google
Original from UNIVERSITY OF MINNESOTA
Generated on 2019-10-24 17:49 GMT / http://hdl.handle.net/2027/umn.31951002684121b
Public Domain in the United States, Google-digitized / http://www.hathitrust.org/access_use#pd-us-google

Darnach könnte man glauben, daß ich in meinem Fall die Wucherungen in der Nase für wahre Geschwülste „eine zweite Form von weichen Papillomen" hielte, während K. auf Grund meines histologischen Befundes überzeugt ist, daß es sich dabei um keine echte Geschwulst handelt. Hier liegt ein Irrtum vor. Ich zeigte gerade im Gegenteil, daß in meinem Fall die papillomatösen Wucherungen in der Nase, die sonst weiche Papillome genannt werden, mit wahren Geschwülsten nichts zu tun haben und rein entzündlicher Natur sind. Ich stehe also auf demselben Standpunkt in der Beurteilung meines Falles wie K. und gehöre nicht zu denen, die eine zweite Form von weichen Papillomen aufstellen wollen. Dies geht auch aus einem der Schlußsätze meiner Arbeit mit aller Deutlichkeit hervor. Es heißt da wörtlich[2]): „Der erste Fall (den K. heranzieht) ist eine rein entzündliche Neubildung, die mit echten Tumoren nichts zu tun hat und für die der Geschwulstname weiches Papillom deshalb ebenso wenig paßt, wie für die entzündlichen Hyperplasien der unteren Muscheln, für die man diese Bezeichnung schon lange hat fallen lassen."

Bericht über meine fachärztliche Tätigkeit in Sibirien[1]).

Von Dr. **Fritz Hutter.**

Zufolge der Verteilung der ursprünglich für das Novemberheft bestimmten Festschrift auf die beiden letzten Hefte des Jahrganges 1921 und einen eingeschalteten Supplementband, zu welcher Änderung der Verlag mit Rücksicht auf die gerade in jenen Monaten ganz exorbitant in die Höhe gegangenen Satz- und Druckkosten gezwungen war, ist es zu einer höchst bedauerlichen Verstümmelung des obigen Artikels gekommen. Indem Redaktion und Verlag dem betroffenen Autor das lebhafteste Bedauern darüber aussprechen, fühlen sie sich auch veranlaßt, die im Satz vorhandenen, aber im Druck ausgelassenen Stellen des Artikels nachzutragen. Es folgt daher der zweite Teil des Artikels, soweit er durch die Verstümmelung unverständlich war, und die fehlenden Absätze.

Wenn ich zum Schluß noch einige Bemerkungen otologischen Inhalts anknüpfe, so bitte ich um so mehr, dieselben vom Gesichtspunkte des in der Kriegsgefangenschaft Geleisteten zu betrachten, als es sich hierbei um ein mir a priori minder vertrautes Fach handelt. Die Ausdehnung der spezialistischen Tätigkeit auf das Gebiet der Otologie bedeutete für mich deren Vermehrung um ein Vielfaches, da speziell unter der einheimischen Bevölkerung die Ohrenleiden und

[2]) Zschr. f. Ohrenhlk. Bd. 69. S. 109.

[1]) Siehe Mschr. f. Ohrenhlk. 1921, Supplementband. Festschritt zum 60. Geburtstag M. Hajeks.

Digitized by Google
Original from UNIVERSITY OF MINNESOTA
Generated on 2019-10-24 17:49 GMT / http://hdl.handle.net/2027/umn.31951002684121b
Public Domain in the United States, Google-digitized / http://www.hathitrust.org/access_use#pd-us-google

das Bedürfnis nach Behebung derselben das rhinolaryngologische Gebiet bedeutend überwogen. Besonders die Zahl der vernachlässigten chronischen Mittelohreiterungen [2]), genuin oder nach Allgemeininfektionen, speziell Scharlach, entstanden, war absolut und relativ sehr groß. Zahlen und Vergleiche mit der relativen Häufigkeit bei uns stehen mir natürlich nicht zu Gebote, doch gestattet die Tatsache der mangelhaften Behandlung und Pflege, die dort zu Lande bei akuten Exanthemen und anderen schweren Infektionen üblich ist, den entsprechenden Schluß auf Häufigkeit und Schwere der Ohrkomplikationen. Aber auch die chronischen katarrhalischen und labyrinthären Prozesse waren stark vertreten. Wiederholt sah ich letztere an Kindern und Erwachsenen, auch unter der bäuerlichen Bevölkerung, wobei Anamnese oder somatische Symptome oft auf die luetische Genese hinwiesen, wenn auch mangels einer Blutprobe der letzte Beweis hierfür nicht zu erbringen war.

Unter den Kriegsgefangenen in Krasnojarsk, wo die venerischen Krankheiten sehr grassierten, konstatierte ich auch des öfteren nach Salvarsan oder Neosalvarsan aufgetretenes Neurorezidiv. Es kamen dort außer dem deutschen Präparat noch angeblich identische Mittel von zweifelhafter Güte zur Verwendung, ein französisches „Billon" und ein japanisches „Arsaminol". Wir machten uns die Erfahrungen bis 1914 zunutze und sahen die Erscheinungen nach fortgesetzter Hg-Behandlung meist zurückgehen. In einem Falle blieb trotz alledem einseitige Taubheit zurück. Hervorzuheben wären noch die häufig von mir und anderen Kollegen draußen beobachteten Hörstörungen im Verlauf und der Rekonvaleszenz nach Fleckfieber. Das Mittelohr war selten befallen, einmal sah ich Durchbruch einer metastatischen Parotitis in den Meat. audit., auffallend oft aber kam es zu Affektionen des N. acusticus bzw. cochlearis, die nebst der Hörstörung durch Hyperästhesie für Töne und Geräusche und lang anhaltende subjektive Geräusche ausgezeichnet waren. Diese Affektion lief nach meinen und anderen Erfahrungen stets günstig ab.

Über die primitiven Hilfs- und die Ersatzmittel, die mir zu Gebote standen, wurde schon gesprochen. Zum Glück konnte ich gleich mit Beginn meiner Tätigkeit eine kleine c^2-Stimmgabel auftreiben. In Ermanglung der Bárányschen Lärmtrommel bin ich, wenn es galt, ein Ohr auszuschalten, immer so verfahren, daß ich den Finger, der den betreffenden Gehörgang fest verschloß, in stark vibrierende Bewegung versetzte. Ich empfand dies als ganz gute Aushilfe zur Feststellung einseitiger Taubheit; auch Simulanten wurden so mitunter entlarvt. Therapeutisch suchte ich natürlich womöglich konservativ auszukommen und hier, auf einem diesbezüglich noch

[2]) Fliegenmaden, oft zu mehreren, sowie Küchenschaben in der Tiefe des mit fötidem Sekret erfüllten Gehörganges waren ein sehr häufiger Befund, besonders bei Kindern. Einmal spülte ich eine Wanze aus dem Gehörgang.

Digitized by Google
Original from UNIVERSITY OF MINNESOTA
Generated on 2019-10-24 17:49 GMT / http://hdl.handle.net/2027/umn.31951002684121b
Public Domain in the United States, Google-digitized / http://www.hathitrust.org/access_use#pd-us-google

unbebauten Boden erblühten den täglichen Methoden der Otiatrie auch begreifliche Erfolge. Nebst Politzer und Katheter verwendete ich oft Hydrogen, Borsäure und Spiritus — besonders letzterer in Form der Borspiritustropfen erfreute sich bei den Russen, wohl in Anbetracht des seit Kriegsbeginn herrschenden Alkoholverbotes, großer Beliebtheit! In manchen Fällen chronischer Eiterung erwies sich die Durchspülung des Mittelohres per Katheter und Tube sehr erfolgreich. Zur Parazentese war ich relativ selten gezwungen, einigemal, zumeist bei Kriegsgefangenen, war die Aufmeißelung des Antrums wegen akuter Mastoiditis nicht zu umgehen. In einem Falle von Mastoiditis nach Typh. abd. mit hohem Fieber bestätigte die Operation die auf Pachymeningitis ext. gestellte Diagnose. Doch ging Patient trotz breiter Eröffnung und Entfieberung nachträglich unter Dysenteriesymptomen zugrunde. Sonst habe ich an keinem Kriegsgefangenen bedrohliche Komplikationen oder Exitus otogener Natur eintreten gesehen.

Die letzten Tage meines fast 6jährigen Abenteuers verbrachte ich in Petersburg. Wie mir der Aufenthalt in dieser noch immer schönen Stadt die traurige Epoche der Kriegsgefangenschaft verklärt hat, so hinterließ er in mir auch angenehme Eindrücke in fachärztlicher Beziehung. Denn, wie schon erwähnt, bot mir die Petersburger Universitätsklinik für Otolaryngologie, geleitet durch Prof. Wojaczek, gastliche Aufnahme. Ich sah eine groß und zweckmäßig angelegte, moderne Klinik. Zwar wurde über Mangel an Instrumenten infolge der Absperrung von Deutschland geklagt, doch herrschte eine rege operative Tätigkeit und es gab Gelegenheit, mehreren größeren Eingriffen aus beiden Fachgebieten beizuwohnen. In Petersburg wurden viel Larynxkomplikationen und -stenosen nach Flecktyphus gesehen die mitunter die Laryngostomie erheischten.

Wenn ich auf die geschilderte Periode ärztliche Tätigkeit zurückblicke, so möchte ich den Wert derselben für mich und meine ärztlichen Schicksalsgenossen dahin zusammenfassen: man lernte mit geringen Mitteln auszukommen. Unsere Zeit krankt in ärztlicher Beziehung an einem Übermaß von Mitteln und Apparaten. In der Gefangenschaft, wo man darauf verzichten mußte, hat mancher vielleicht gelernt, diesen Mangel durch ein Plus an sorgsamer Behandlung wettzumachen und in Zeiten sowie einem Lande, wo das Menschenleben schon gar keine Rolle spielte, doppelt des ärztlichen Kardinalsatzes eingedenk zu sein: Primum non nocere!

Digitized by Google
Original from UNIVERSITY OF MINNESOTA
Generated on 2019-10-24 17:49 GMT / http://hdl.handle.net/2027/umn.31951002684121b
Public Domain in the United States, Google-digitized / http://www.hathitrust.org/access_use#pd-us-google

Zur Diagnose der Lues des inneren Ohres. (Nervus octavus und Labyrinth.)

Klinische Studien[1]) von Dr. **O. Mauthner,** Spezialarzt der mähr.-schles. Bruderladen und Schulohrenarzt in Mähr.-Ostrau.

Ich habe seit dem Jahre 1914 zirka 400 Fälle von Lues des Ohres, der Nase und des Kehlkopfes gesehen, davon 192 Fälle näher untersucht und mich dabei überzeugt, daß trotz der Fortschritte auf dem Gebiete der klinischen Erforschung der Lues des Nervus octavus und des Labyrinthes im abgelaufenen Dezennium die Diagnose dieser Mitbeteiligung nicht immer leicht wird. Dies betrifft hauptsächlich die Spätstadien der Lues, sowohl der kongenitalen als der im mannbaren Alter erworbenen, welche Stadien sich mitunter durch eine besondere Neigung zur Oligosymptomatologie und Monosymptomatologie auszeichnen.

Bestreben sich viele otologische Arbeiten der letzten Jahre, bei sicherer Lues die Symptomenfülle seitens des Ohres (Nerv, Labyrinth) zu beschreiben, auseinanderzuhalten und den Sitz zu ergründen, so zielen meine Studien mehr dahin, überhaupt zu erkennen, ob die vorliegende Innenohrerkrankung luetischer Natur ist oder nicht. Allerdings trifft dieses Bedürfnis nach Feststellung dieser Basis mehr für die Spätstadien der Lues zu, welchen Spätstadien auch die große Mehrzahl meiner Beobachtungen angehört.

Überblicke ich die von mir beobachteten Fälle, so begegnen mir praktisch-klinisch immer wieder drei Manifestationstypen, welche sicher nur gewissen Manifestationsstadien entsprechen, welche natürlich auch Übergänge und Kombinationen zeigen und sich unter Zuhilfenahme der einschlägigen fremden Erfahrung der letzten Jahre entsprechend modifizieren und ergänzen lassen. Ich beginne bei der häufigsten:

1. Die beiderseitig fortgeschrittene Innenohrerkrankung. Hörverminderung zumeist auf unter 1 m Flüstersprache auf jedem Ohr, hochgradig konzentrische Einengung des Tongehöres, Vestibularapparat nur selten mitergriffen. (In nur 5·8% aller daraufhin untersuchten Fälle war die Erregbarkeit für Kälte- und Drehreiz einseitig, in 2·9% der Fälle beiderseitig erloschen. Ob symptomlose Ausschaltung erfolgt ist, ist dabei nicht immer sicher zu erheben. Inkongruenz der Erregbarkeit für den Drehreiz und den thermischen Reiz wurde in 7·3% gefunden.) Der zu beschreibende Manifestationstypus ist ein eminentes Spätstadium, welches in der Regel nicht vor Ablauf des ersten Jahrzehntes nach dem Primäraffekt beobachtet wird und therapeutisch fast nicht mehr zu be-

[1]) Teilweise mitgeteilt auf der Versammlung Deutscher Hals-, Nasen- und Ohrenärzte in Nürnberg 1921.

Digitized by Google
Original from UNIVERSITY OF MINNESOTA
Generated on 2019-10-24 17:50 GMT / http://hdl.handle.net/2027/umn.31951002684121b
Public Domain in the United States, Google-digitized / http://www.hathitrust.org/access_use#pd-us-google

einflussen ist. Es gilt sowohl von der kongenitalen als auch von der später erworbenen Lues, der schließliche Ausgang — die völlige Ertaubung — tritt unter Umständen auch erst 30 Jahre und darüber nach der Infektion ein. Nur ganz vereinzelt begegnet man diesem Typus in früheren Zeitabschnitten nach der Infektion (siehe beispielsweise Fälle X 3497 nach Salvarsan und XIV 5147).

2. In die zweite Manifestationsgruppe teile ich jene Fälle ein, welche durch die minderfortgeschrittene Innenohrerkrankung beider Ohren, seltener eines Ohres repräsentiert sind. Häufig folgt das zweite Ohr später nach. Man begegnet dieser minder fortgeschrittenen Innenohrerkrankung mitunter schon in der Frühperiode, häufiger in der Früh- und Spätlatenz. Hierher gehören auch jene Fälle von Innenohrerkrankung auf kongenitaler Basis, bei welchen beispielsweise das eine Ohr ohne Behandlung noch im dritten Lebensjahrzehnt, sporadisch auch im vierten Lebensjahrzehnt noch zirka 3 bis 4 m Flüstersprache aufweist. Bisweilen ist dieses Getrenntmarschieren beider Ohren und auch das langsame Fortschreiten der Ausdruck noch möglicher günstiger therapeutischer Beeinflußbarkeit. Die Erscheinungen seitens des Vestibularapparates treten namentlich bei jenen Fällen, wo die Innenohrerkrankung Jahre bis zur Erreichung des beschriebenen Grades gebraucht haben, in den Hintergrund. Doch findet man auch bei kongenitalen Fällen hie und da einen Spontannystagmus anscheinend nichtlabyrinthärer Veranlassung. Dieser Manifestationstypus ist zumeist, aber nicht durchgehends, der Vorläufer des zuerst beschriebenen Manifestationsstadiums.

3. Der dritte Manifestationstypus wird gebildet durch jene weit kleinere Gruppe von Fällen, bei welchen der Vestibularis in den Vordergrund der Erscheinungen tritt. Schwindel, Nystagmus, Gleichgewichtsstörungen, Scheindrehung der Gegenstände, Gangstörungen usw. veranlassen die ohrenärztliche Untersuchung. Dem eigentlichen Anfall gehen mitunter Vorstadien voraus, welche der Ohrenarzt nicht immer zu Gesicht bekommt. Das Hörvermögen bleibt durch den Anfall in vielen Fällen unberührt oder nur vorübergehend vermindert (mitunter sich nur aufs Tongehör erstreckend); dagegen sind bisweilen andere Hirnnerven an dem Anfalle beteiligt. Meine Fälle zeigen, daß diese Anfälle bzw. Ausfälle ebenso in den Spätstadien der kongenitalen und der später erworbenen Lues vorkommen können, sowie auch in den Frühstadien, und daß sie seltener zu einer schon bestehenden Hörstörung hinzutreten, häufiger bei ihrem Auftreten mit einer solchen verbunden sind.

Ich bin mir dessen bewußt, daß diese drei aus meinen Beobachtungen abgeleiteten Manifestationstypen auf Vollständigkeit keinen Anspruch erheben dürfen und keineswegs als eine erschöpfende Darstellung aller möglichen klinischen Kombinationen und Zeichen seitens der luetischen Innenohrerkrankung betrachtet werden dürfen. Vervollständigen wir aber unsere eigenen Erfahrungen aus den umfangreichen Arbeiten von Alexander, O. Beck, Benario, Gennerich, Habermann-

Digitized by Google
Original from UNIVERSITY OF MINNESOTA
Generated on 2019-10-24 17:50 GMT / http://hdl.handle.net/2027/umn.31951002684121b
Public Domain in the United States, Google-digitized / http://www.hathitrust.org/access_use#pd-us-google

Lund, Mayer, Voss u. a., so belehren wir uns noch in mancher Hinsicht über die luetische Neuritis, Neurolabyrinthitis bzw. über die Neurorezidive und Meningorezidive, über die Erkrankung des lymphokinetischen Apparates usw., allein zur Bestimmung der luetischen Ätiologie vom Ohre aus reichen alle Funktionsbilder und Zeichen nicht aus, weil sie keineswegs eindeutig bestimmt sind. Welche verschiedene Basis kann beispielsweise die beiderseitig fortgeschrittene Innenohrerkrankung haben? Nicht einmal das Funktionsbild der sogenannten Neurorezidive und die apoplektiforme totale Ausschaltung des gesamten Labyrinthes ist an und für sich pathognomonisch eindeutig für Lues auris internae.

Ebensowenig sind es einzelne Symptome, wie die unverhältnismäßig stark verkürzte Kopfknochenleitung, Ausfälle im Tonrelief, Über- und Untererregbarkeit des statischen Labyrinthes, auch nicht die mechanische Erregbarkeit (Alexander-Hennebertsches Symptom) und die Inkongruenz der Qualitäten bei der Prüfung der Erregbarkeit des Labyrinthes (z. B. Drehreaktion aufgehoben, kalorische Reaktion vorhanden oder umgekehrt).

Denn sowohl das Fistelsymptom als auch die Inkongruenz zwischen der thermischen Reaktion und der Drehreaktion wurde bei anderer Grundlage ebenfalls beobachtet. Diese Inkongruenz wurde beispielsweise auch nach Vergiftungen konstatiert (Gasvergiftung-Ruttin, Jodoformvergiftung-Urbantschitsch), doch glaube ich, daß sie noch bei anderer Ätiologie sich nachweisen lassen wird: bei Trauma, worauf schon Rauch hingewiesen hat, jedoch auch bei chronischen Mittelohreiterungen, bei Arteriosklerose und nach Meningitis epidemica. Einen solchen Fall nach Meningitis epidemica glaube ich nun tatsächlich beobachtet zu haben:

Vorgeschichte und Anamnese: P. N. X 3430. Naftali H. T., 33 Jahre alt, aus Halicz in Galizien, untersucht am 17. VII. 1917. Mit dem Kranken, der nicht hört, wird die Anamnese schriftlich aufgenommen und vom anwesenden Bruder separat (in Abwesenheit des Patienten) neuerdings erhoben. Übereinstimmend sagen beide aus, daß in der Familie niemand taub, schwerhörig oder geisteskrank gewesen sei. Beide Eltern sind hochbetagt und gesund. Der Untersuchte hat zwei gut sehende und gut hörende Kinder. Er war im Alter von 12 Jahren einige Wochen bettlägerig mit wechselnd hohem Fieber, Krämpfen der Beine und Zuckungen im Gesicht, war zeitweise ohne Besinnung und konnte den Kopf nicht rühren. Starke Kopf- und Rückenschmerzen, zeitweilig Erbrechen. Die Ärzte konstatierten „Hirnhautentzündung". Im Anschlusse an die Krankheit wurde er taub und ein Ohr begann zu fließen.

Objektiv: R. O.: Mäßige leicht fötide Sekretion aus dem Mittelohr. L. O.: Chronisch-katarrhalisch verändertes Trommelfell. Beiderseitige Taubheit. Kein Sp. N. Bei fortgesetzter Drehung (20 bis 30 Umdrehungen) sowohl nach rechts als auch nach links höchstens einige Schläge. Keine typische Reaktion. Linkes Ohr kalorisch unerregbar, rechtes Ohr deutlich kalorisch erregbar (relativ rasches Eintreten eines zirka eine Minute dauernden mittelschlägigen, nach links gerichteten Nystagmus). Kein Fistelsymptom. Wa. negativ, auch nach Provokation.

Digitized by Google
Original from UNIVERSITY OF MINNESOTA
Generated on 2019-10-24 17:50 GMT / http://hdl.handle.net/2027/umn.31951002684121b
Public Domain in the United States, Google-digitized / http://www.hathitrust.org/access_use#pd-us-google

Diagnose und Epikrise: Beiderseitige Ertaubung nach Meningitis epidemica. Bleibende Unerregbarkeit für Dreh- und Kältereiz im linken Labyrinth. Rechtes statisches Labyrinth für Drehung unerregbar, kalorische Reaktion erhalten.

Eine Anamnese wie die beschriebene ermächtigt nach mehreren Autoren, so z. B. auch nach Thiemich, zur Diagnose epidemischer Meningitis, wozu auch noch das Funktionsbild im höchsten Grade berechtigt. Allerdings wäre auch der Fall denkbar, daß infolge der Mittelohreiterung das ursprünglich freibleibende rechte Labyrinth für den Drehreiz unerregbar wurde. Gegen Lues spricht die Anamnese und das Verhalten der Wassermannreaktion und das Funktionsbild, bzw. Entstehen und Verlauf.

Die Inkongruenz der thermischen und kalorischen Reaktion im rechten Ohre ist also im vorliegenden Falle mit größter Wahrscheinlichkeit auf epidemische Meningitis zurückzuführen. Die Inkongruenz zwischen der galvanischen Reaktion und den übrigen Reaktionen wurde neuerdings von O. Beck wieder zu lokalisatorischen Zwecken bei kongenitaler Ohrlues benutzt. Mein Studium hat sich auf diese Art der Inkongruenz nicht erstreckt. Jedoch möchte ich an dieser Stelle darauf hinweisen, daß gerade bei Ertaubung bei epidemischer Meningitis auch histologische Befunde vorliegen (Alt) und daß bei systematischer Untersuchung auf diese Inkongruenz vielleicht auch Rückschlüsse auf die Innenohrlues sich ergeben könnten, und zwar in bezug auf den Sitz der Erkrankung. Die besprochene Inkongruenz der Drehreaktion und der thermischen Reaktion aber ist nach dem, was vorher gesagt wurde, weder pathognomonisch eindeutig, noch auch bei Ohrsyphilis so häufig, daß sie oft zur Stütze der Diagnose herangezogen werden könnte.

Wir sind also in der Regel auf das Zusammenlegen mehrerer Ohrsymptome angewiesen und nur bei einer Minderzahl der Fälle imstande, die Diagnose Lues auris internae vom Ohre aus zu stellen und dies auch nur mit einer gewissen Wahrscheinlichkeit. Um aber bei der großen Mehrzahl der uns begegnenden Fälle der vorhin aufgestellten Manifestationstypen die Diagnose Lues auris internae mit größtmöglichster Wahrscheinlichkeit stellen zu können, werden wir außer den genannten Ohrsymptomen andere diagnostische Hilfsquellen systematisch erschließen müssen.

Als solche Quellen[2]) kommen außer einer sorgfältigen Anamnese[3]) in Betracht:

I. die Kenntnis der luetischen Manifestationen und ihrer Residuen überhaupt,

[2]) Der Spirochätennachweis kommt für die symptomenarmen Fälle der Spätstadien kaum in Betracht. Es sei denn, daß jemand aus dem Grunde einer Efflorescenz, dem Punktat einer Drüse usw. gelegentlich den Nachweis versuchen wollte.

[3]) Die Frage nach dem Abort ist namentlich bei dem Verdachte auf kongenitale Lues nie zu unterlassen. Aus unseren Aufzeichnungen sieht man auch, daß die Regel nach Kassowitz: Abortus, lebende syphilitische Frühgeburt, Leben des Neugeborenen mit syphilitischen Erscheinungen, nicht immer eingehalten werden muß (siehe Hochsinger und Zappert) und daß auch schon die große Anzahl frühzeitig verstorbener Kinder in ein und derselben Familie Anlaß gibt, weiter nach Lues zu forschen. Siehe beispielsweise die Fälle XIII, 4934, 4998, III, 447, 467.

Digitized by Google
Original from UNIVERSITY OF MINNESOTA
Generated on 2019-10-24 17:50 GMT / http://hdl.handle.net/2027/umn.31951002684121b
Public Domain in the United States, Google-digitized / http://www.hathitrust.org/access_use#pd-us-google

II. die Serumreaktion, die provozierte Serumreaktion (im beschränkten Maße auch die Liquoruntersuchung),
III. die Hilfe ex juvantibus.

I. Was zunächst die erste Hilfsquelle anbelangt, so ist ihre Kenntnis so allgemein, daß ich nur auf die Kapitel einzugehen habe, auf welche das Studium meiner Krankengeschichten hinweist. Hervorzuheben wäre zunächst, daß ein prinzipieller Unterschied zwischen der kongenitalen Lues und der später erworbenen nicht besteht und daß auch klinisch bezüglich der Spätprozesse eine weitgehende Übereinstimmung herrscht.

Die Hautaffektionen der Syphilis hereditaria tarda unterscheiden sich sogar in keiner Weise von den tertiärsyphilitischen Affektionen der akquirierten Lues (Hochsinger), ebenso werden beispielweise auch meningitische Prozesse, Gehirnlues, Tabes und Paralyse bei der kongenitalen Lues beobachtet. Klinische Unterschiede werden natürlich beiderseits bestehen, jedoch keine prinzipiellen. „Das Kindesalter" — schreibt Nonne — „bringt es mit sich, daß der Einfluß der Syphilis auf das Nervensystem in den einschlägigen Fällen noch einwandfreier sich dokumentiert als beim Erwachsenen, weil beim Kind die Häufung anderer ätiologischer Schädlichkeiten (Alkohol, Trauma, körperliche und physische Überanstrengung) in Fortfall kommt. Das Kindesalter bringt es aber auch mit sich, daß die Erkrankungen des Zentralnervensystems sich als besonders deletär darstellen, weil an erster Stelle in der Entwicklung befindliche Organe betroffen werden."

Der Unterschied, daß die verschiedenen Organe in der Entwicklung betroffen werden, bedeutet aber eine Häufung von zurückbleibenden Erkennungszeichen gegenüber der später erworbenen Syphilis, es ist nicht nur die Hutchinsonsche Trias, die übrigens häufig überhaupt fehlt, es sind Entwicklungsstörungen überhaupt, Skelettveränderungen, Entzündungsresiduen usw., und solche Erkennungszeichen brauchen wir, um die Diagnose luetische Innerohrerkrankung zu erkennen und zu stützen. Aber auch bei der Untersuchung der später erworbenen Syphilis müssen wir auf Erschließung von Erkennungszeichen dringen. Es werden beispielsweise Augenmuskelstörungen, Pupillenanomalien oder Hirnnervenparesen oder Zeichen noch frischer Entzündungen sein, so daß wir den Begriff der Erkennunszeichen, also für beide Eventualitäten im Sinne von noch bestehenden charakteristischen Manifestationen oder Residuen nach solchen fassen dürfen, und in der Tat hat man ja in der Periode vor der Serumuntersuchung dieses Erkennungszeichen weit häufiger herangezogen als gegenwärtig, wenngleich den meisten von ihnen unumstößliche Beweiskraft nicht zuzuschreiben ist. (Als absolut beweiskräftig beschreibt Hochsinger für die kongenitale Lues beispielsweise radiäre Narben an den Mundlippen, wobei die Lippen selbst in toto heller und gefältelt erscheinen.) Trotzdem werden wir durch das Zusammenlegen einiger

Digitized by Google
Original from UNIVERSITY OF MINNESOTA
Generated on 2019-10-24 17:50 GMT / http://hdl.handle.net/2027/umn.31951002684121b
Public Domain in the United States, Google-digitized / http://www.hathitrust.org/access_use#pd-us-google

Zeichen bisweilen schon von der Vermutung zur Wahrscheinlichkeit fortschreiten können. Eine willkommene Ergänzung bei Verdacht auf kongenitale Lues bietet dabei die Untersuchung der Geschwister[4]). Die Wahrscheinlichkeitsdiagnose der Lues auris internae ist also auf diese Art in einer Anzahl von Fällen möglich, jedoch dürfen wir nicht in den Fehler verfallen, in solchen Fällen auf andere Hilfsquellen zu verzichten, welche die Diagnose sichern helfen (Wassermannreaktion usw.). So hat beispielsweise Stein in seiner schönen Arbeit Gehörorgan- und Konstitution für den Nachweis der hereditär-degenerativen Art der erhobenen Innenohrerkrankung bzw. der „Organminderwertigkeit" eine Reihe von Zeichen „degenerative Stigmen" in seinen Krankengeschichten angeführt und dieselben bzw. ihr gehäuftes Auftreten mitunter für so beweiskräftig angesehen, daß er selbst in zwingenden Fällen auf die Wassermannreaktion verzichtete. Und doch finden sich viele derartige, von ihm und anderen Autoren als „Entartungszeichen" angesprochene, auf Veränderung des mütterlichen oder väterlichen Keimplasmas zurückgeführte Zeichen, also antekonzeptionelle Zeichen, auch in meinen Krankengeschichten von serologisch erhärteter Lues auris internae[5]). Ich aber muß viele dieser Zeichen mit Rücksicht auf ihre stete Wiederkehr und Häufung bei kongenitaler Lues als kongenital-luetisch — also postkonzeptionelle Zeichen — ansprechen. Merkwürdigerweise finde ich hingegen gerade in seinen 29 Fällen von „Otosklerose", welche doch ebenfalls als hereditär-degenerative Erkrankung aufgefaßt werden muß, Fälle, wo er die Serumuntersuchung nicht unterließ und den positiven Wassermann ausdrücklich hinzubemerkte. Also fehlerhafte Keimanlage plus postkonzeptioneller Infektion?

Wie dem auch immer sei, die „Entartungszeichen" reichen allein nicht hin, die Diagnose hereditär-degenerative Innenohrerkrankung zu sichern und die Notwendigkeit zur Heranziehung anderer Hilfsquellen erscheint geboten. Aber auch unsere „Erkennungszeichen" werden nicht immer beweiskräftig genug sein, die Diagnose luetische Innenohrerkrankung mit Sicherheit zu stellen. Bevor ich jedoch auf die Heranziehung anderer Hilfsquellen zur Diagnose weiter eingehe, möchte ich noch einigen Tatsachen Raum geben, welche mir bemerkenswert erscheinen.

Ich habe in vielen Fällen die Nase mituntersucht und gefundene Veränderungen vermerkt, umgekehrt habe ich bei Untersuchungen von Nasenlues immer das Innenohr mituntersucht. Über das Verhalten beider Manifestationen zueinander orientieren wir uns vielleicht am besten bei der kongenitalen Lues. Bei derselben steht der luetische Säuglingsschnupfen in der Tabelle der Häufigkeitsgrade der kongenital-luetischen Symptome an erster Stelle. Der Säuglingsschnupfen befällt nach Zappert za. 70% der Fälle kongenital-luetischer Säuglinge und doch findet man bei der

[4]) Vgl. das Beispiel von Kay (Literaturverzeichnis).

[5]) Fälle IX 3210, IX 3204, XIII 4740, IX 3200, XIII 4744, XIII 4761 u. a.

Digitized by Google
Original from UNIVERSITY OF MINNESOTA
Generated on 2019-10-24 17:50 GMT / http://hdl.handle.net/2027/umn.31951002684121b
Public Domain in the United States, Google-digitized / http://www.hathitrust.org/access_use#pd-us-google

Innenohrlues der Spätperiode nur in 30% der untersuchten Fälle deutliche Folgeerscheinungen nach überstandener Nasenlues, wie chronisch-atrophische Rhinitis mit Borkenbildung, Rarifikation der Muscheln, Septumperforationen, Gummen mit Rhinitis bzw. Polyantritis oder scheinbar isolierte Knochenerkrankungen im Bereiche des Gesichtsschädels, Narben im Nasenrachenraum usw. Umgekehrt finde ich in anderen als den hier zusammengestellten Fällen von Spätlues solche Nasenveränderungen, wie hier beschrieben, jedoch nur in etwa 5% der Fälle von Innenohrerkrankungen. Diese können sich allerdings noch zu einem späteren Zeitpunkte einstellen.

Daraus scheint zunächst zu folgen, daß bei kongenitaler Lues die Nasenlues auffallenderweise nicht immer zu jenen makroskopischen Veränderungen führt, die wir zur Stütze der Diagnose „Innenohrlues" heranziehen können und zweitens, daß der bleibende Innenohrprozeß — etwa so, wie er sich in meinen Manifestationsstadien I und II repräsentiert — gegenüber jenen Veränderungen in der Nase in der Regel der spätere ist. Wir können aber immer noch in einem beträchtlichen Prozentsatz (30%) die Veränderungen der Nase zur Diagnose der Innneohrlues heranziehen. Verstärkt wird diese Untersuchung noch durch Abweichungen der äußeren Nase von der Norm bzw. durch Residuen am Gesichtsskelett überhaupt; natürlich dürfen wir dabei nicht immer Sattelnasen, Bocknasen und Lorgnettennasen hoffen, vielmehr müssen wir uns mit geringen Veränderungen zufrieden geben, wie die Andeutung von Kleinnasen, Plattnasen, Protuberanzen der Stirn- und Scheitelbeinhöcker usw.

Nicht vergessen werden wir in Hinkunft auch auf die röntgenologische Untersuchung des Skelettes, der Extremitäten des Herzens und der Aorta, welche Untersuchungen nach den neuesten Fortschritten geeignet erscheinen, in weiterem Maße als bisher zur Stütze der Diagnose herangezogen zu werden. Von der Hutchinson schen Trias ist bekannt, daß sie in vielen Fällen zweifelloser kongenitaler Lues fehlt oder unvollständig ist. Diese Unvollständigkeit bezieht sich sowohl auf die Residuen nach Keratitis als auch auf die Beteiligung der Zähne. Es finden sich auch keineswegs immer jene bekannten halbmondförmigen Enden der oberen Schneidezähne, sondern im steten Wechsel zahllose andere Anomalien der Bildung, Kerbung, Stellung bzw. Lagerung der Zähne und der Kiefer, welche Anomalien scheinbar immer wieder neu entdeckt werden, aber in ihrer Mehrzahl schon seit jeher beschrieben worden sind (Fournier, Fränkl, Frolow u. a.). So finde ich in meinen Fällen nicht selten Anomalien des Bisses bzw. der Stellung des Unterkiefers zum Oberkiefer beim Zusammenbeißen (z. B. Fall XIII, 4744).

Nicht verzichten sollten wir auf eine neurologische Untersuchung. Diese und besonders ihre Wiederholung deutet mitunter an, daß von der Latenz zur Manifestation oft nur ein Schritt ist. Die Erfahrungen der Pathologie lehren überdies, daß das Gehörorgan ebensowenig vom Rückenmark und vom Gehirn und deren Hüllen zu trennen ist wie das Auge.

Digitized by Google
Original from UNIVERSITY OF MINNESOTA
Generated on 2019-10-24 17:50 GMT / http://hdl.handle.net/2027/umn.31951002684121b
Public Domain in the United States, Google-digitized / http://www.hathitrust.org/access_use#pd-us-google

Uthoff fand an seinem Charitématerial bei Hirnlues nur 15% der Fälle ganz frei von irgendwelchen Augenstörungen. Analog werden auch Störungen im Bereiche der Gehörorgane bei Hirnlues bei einem großen Prozentsatze zu erwarten sein. Das Stadium der Frühmeningitis und der Neurorezidive bietet häufig einen nicht zu unterschätzenden Beleg. Bezüglich der Metalues führe ich die Untersuchungen von Alexander an, der bei Tabes dorsalis in 41% und bei progressiver Paralyse in 70% der Fälle Erkrankungen des Oktavus fand.

Aber nicht darauf kommt es hier an, sondern auf die Frage: Wie oft kann uns in den symptomenarmen Stadien der Lues bei nachgewiesener aber ätiologisch nicht klargestellter Innenohrerkrankung die neurologische Untersuchung ohne Liquoruntersuchung mit verwendbaren Symptomen dienen? Eine strikte Antwort in Ziffern oder Prozenten ist weder nach meinen Aufzeichnungen, noch nach den otologischen Krankengeschichten anderer Arbeiten (Alexander, Beck u. a.) möglich, da diese Arbeiten nicht zu diesem bestimmten Zwecke angelegt sind und die Ohrdiagnose unter wiederholter Zuhilfenahme der Serumuntersuchung erfolgte. Daß aber gewisse Zeichen, wie z. B. der anamnestisch erhobene, verschieden charakterisierte Kopfschmerz, Schwindel, Neuralgien, leicht zu übersehende Paresen, Störungen der Reflexerregbarkeit, ein „neurasthenisch-vasomotorischer Symptomenkomplex" oder Veränderungen der Psyche usw. ganz abgesehen von den so häufigen Veränderungen im Bereiche des Optikus, die Lues cerebrospinalis verraten, läßt sich auch aus meinen Erfahrungen ersehen. Die Kombination einzelner Hirn- und Ohrzeichen führt somit in den genannten Stadien von der Vermutung manchmal wieder zur Wahrscheinlichkeit.

Eine Kombination möchte ich aber noch besonders erwähnen: Das ist die bei der Manifestationsgruppe I und II nicht selten zu findende Kongruenz des gesteigerten Blutdruckes und der Übererregbarkeit des Vestibularis bei zu erschließenden zerebralen Gefäßveränderungen des Gehirns, eine Kombination, welche auch bei gewissen Neurosen nachzuweisen ist. Nach Kombinationen zu suchen, zwingt uns nicht nur die veränderte Erregbarkeit, sondern manchmal auch der Spontannystagmus, namentlich dann, wenn er als nichtlabyrinthär ausgelöster angesprochen werden muß (vgl. Fall XII 4393 und XII 4557).

II. Wir kommen zum zweiten Punkt unserer diagnostischen Hilfsquellen. Wir haben gesehen, daß in einer Reihe von Fällen die Diagnosenstellung auch ohne Blutuntersuchung mit mehr oder minder großer Wahrscheinlichkeit gelingt, daß aber die Serumuntersuchung gemeiniglich nicht entbehrt werden kann. Daß diese nicht so oft positiv ausfällt, als wir erwarten, ist bekannt. Namentlich in den Spätstadien der Lues, die sich häufig als latent oder als mono- bzw. oligosymptomatisch manifestieren.

Digitized by Google
Original from UNIVERSITY OF MINNESOTA
Generated on 2019-10-24 17:50 GMT / http://hdl.handle.net/2027/umn.31951002684121b
Public Domain in the United States, Google-digitized / http://www.hathitrust.org/access_use#pd-us-google

Nach Müller ist die

sekundäre Lues

komplett positiv	94·3%
mittelstark	3·6%
schwach positiv	1·5%
negativ in	0·6%

die tertiäre Lues

komplett positiv	94·5%
mittelstark	3·0%
schwach positiv	1·0%
negativ in	0·6%

Lues latens (Frühlatenz)

komplett positiv	47·4%	68·7%
inkomplett positiv	21·3%	
negativ	31·3%	

Lues latens (Spätlatenz)

komplett positiv	18·0%	35·0%
inkomplett positiv	17·0%	
negativ	6·5%	

Weiters kennen wir die sogenannten „Schwankungen" der Serumreaktion, z. B. in den Frühperioden und beim Auftreten der Neurorezidive, was für uns von einiger Bedeutung ist. Da nun die große Mehrzahl der beobachteten Fälle und überhaupt die große Mehrzahl der ohrenärztliche Hilfe aufsuchenden Fälle den symptomenarmen oder latenten Spätstadien bzw. der Syphilis hereditaria tarda angehört, so dürfen wir selbst, wenn wir den Durchschnitt aus den Zahlen der Früh- und Spätlatenz ziehen, nur in etwa der Hälfte der Fälle einen positiven Wassermann bekommen. Wir wissen, daß wir auf Grund eines negativen Wassermann, auch wenn er wiederholt angestellt ist, die syphilitische Natur einer Ohrenerkrankung nicht ablehnen dürfen, gleichwohl können wir in vielen Arbeiten, wo kasuistische Fälle mitgeteilt sind, feststellen, daß viele Autoren — und ich nehme mich selbst nicht aus — wenn sie über traumatische, über hereditär-degenerative oder auf Allgemeinschädigungen usw. basierende Innenohrerkrankungen berichteten, mit einer oder mehreren negativen Serumreaktionen den Einwand einer möglicherweise luetischen Genese zu entkräften versuchten.

Digitized by Google
Original from UNIVERSITY OF MINNESOTA
Generated on 2019-10-24 17:50 GMT / http://hdl.handle.net/2027/umn.31951002684121b
Public Domain in the United States, Google-digitized / http://www.hathitrust.org/access_use#pd-us-google

Dürfen wir aber gegenwärtig, wo wir speziell die syphilitische Natur der Innenohrerkrankung feststellen wollen, uns mit einem negativen Wassermann zufrieden geben? Ich habe weiterzugehen versucht.

Gennerich hat im Jahre 1910 zuerst berichtet, daß er bei negativer Phase der Serumreaktion durch eine Salvarsaninjektion eine positive Schwankung der Serumreaktion erzielen konnte. Gennerich hebt weiter hervor, daß er nicht nur in der Frühperiode, sondern auch in der Frühlatenz ungefähr bis zum 8. Infektionsjahre mit der Salvarsanprovokation befriedigende Ergebnisse gehabt hat. „In hochgradig eingeschränkten Fällen, besonders jenseits des 10. Infektionsjahres" — schreibt Gennerich — „fehlt es indessen häufig an Reaginen, so daß mit einer positiven Schwankung der Serumreaktion in absehbarer Zeit oder überhaupt nicht zu rechnen ist. Eine ausgiebigere Salvarsanprovokation (3 bis 4 Injektionen) äußert sich aber manchmal noch im Sinne einer Provokation der restlichen Infektion."

Seither ist von Syphilidologen und auch von anderen Fachärzten wiederholt provoziert worden, nicht nur mit Salvarsan, sondern auch mit Quecksilber, mit fiebererregenden Mitteln, wie Milchinjektionen (Scherber), Typhusantitoxin, Tuberkulin usw.

Ich habe nun in meinen Fällen von Innenohrerkrankungen ebenfalls zum Hilfsmittel der Provokation gegriffen und da Salvarsan bei Patienten, die sich nur ohrenkrank fühlen, sofort anzuwenden mir untunlich erschien, habe ich zunächst mit einfacheren Mitteln provoziert. Auch kam es mir nicht darauf an, die richtige Diagnose innerhalb 48 Stunden zu stellen, in der Mehrzahl meiner Fälle versuchte ich eine Provokation mit Jodkali, dem ich ein gefäßerweiterndes Mittel, wie Antipyrin, beisetzte (nach Zumbusch), oder indem ich Diuretin gleichzeitig verabfolgte. Nach zirka 8 bis 14 Tagen der Verabreichung schloß ich (in einigen Fällen bloß) eine Quecksilberinjektion an. In einigen Fällen provozierte ich mit Tuberkulomuzin (Veleminsky) subkutan oder mit Mirjon intramuskulär, einem Präparat, welchem in letzter Zeit besondere provokatorische Eigenschaften zuerkannt werden und welches die Jodwirkung erst an Ort und Stelle der syphilitischen Residuen entfalten soll. Nur in einem Falle habe ich intravenös mit der Dosis 1 Neosalvarsan provoziert.

Es ist selbstverständlich, daß sich diese Anordnungen noch verschiedentlich vermischen und steigern lassen und daß durch Fortsetzung der Provokationsversuche vielleicht die zweckmäßigste Art der Provokation einer seropositiven Reaktion sich wird finden lassen.

So habe ich in 96 Fällen seropositiver Reaktionen in 14 Fällen diese seropositiven Reaktionen durch Provokation erzielt, d. i. in etwas weniger als in $^1/_7$ dieser seropositiven Fälle und in fast der Hälfte der Fälle, die ursprünglich negativ waren (32), und zwar waren einige dieser 14 Fälle vorher auch 2mal und 3mal serumnegativ. Hierbei ist noch hervorzuheben, daß ich nicht alle ursprünglich negativen Fälle einer

Digitized by Google
Original from UNIVERSITY OF MINNESOTA
Generated on 2019-10-24 17:50 GMT / http://hdl.handle.net/2027/umn.31951002684121b
Public Domain in the United States, Google-digitized / http://www.hathitrust.org/access_use#pd-us-google

Provokation unterzogen habe. Es kann sich demnach, da ich die Fälle des Primär- und Sekundärstadiums und auch die Neurorezidiven in Abzug gebracht habe, nicht um sogenannte auch ohne Provokation auftretende Schwankungen gehandelt haben.

Bemerken will ich noch, daß die serologische Untersuchung an der staatlichen bakteriologischen Untersuchungsstelle in Olmütz (Vorstand Prof. Dr. Berka) vorgenommen wurde und daß ich — um ganz sicher zu gehen — häufig auch Kontrolluntersuchungen an anderen Stellen vornehmen ließ. Zu erwähnen ist noch, daß in einigen Fällen nach Provokation zuerst schwache Hemmung eintrat und erst später der Umschlag in die einfach positive oder mittelstark positive Wassermannreaktion erfolgte. Die Bedeutung für die Diagnose der luetischen Innenohrerkrankung ist ohne weiteres klar:

1. In den ursprünglich serumnegativen, nach Provokation serumpositiven Fällen von Innenohrerkrankung, wo Stigmen oder Erkennungszeichen vorliegen, kann die Diagnose luetische Innenohrerkrankung mit einer an Sicherheit grenzenden Wahrscheinlichkeit gestellt werden;

2. In den ursprünglich serumnegativen, nach Provokation serumpositiven Fällen, wo keine Stigmen oder Erkennungszeichen vorliegen, kann die Diagnose luetische Innenohrerkrankung mit der größten Wahrscheinlichkeit gestellt werden.

Beck hat bei Patienten nach dem 40. Lebensjahre, die labyrinthäre Schwerhörigkeit zeigten, in 33% der Fälle Lues nachgewiesen, Busch in 52% seropositive Reaktion erzielt. Diese Zahlen werden sich nach Anwendung der Provokation noch um ein bedeutendes erhöhen. Ich bekomme rechnerisch eine weit größere Zahl, jedoch läßt sich meine Kasuistik — weil sie nicht zum gleichen Zwecke angelegt ist — zur Erhebung einer einwandfreien Prozentzahl nicht verwenden;

3. Umgekehrt kann die luetische Natur einer Innenohrerkrankung auch auf Grund mehrerer negativer Serumreaktionen nicht abgelehnt werden; dies trifft selbstverständlich auch für die Erkrankungen anderer Organe zu; sowohl für den Einzelfall als auch für die Reihenuntersuchungen, wenn auch bei Reihenuntersuchungen die große Anzahl der serumnegativen Resultate die Wahrscheinlichkeit der nichtluetischen Natur vergrößert. Hierher gehören die Untersuchungen über Otosklerose und Ozaena und speziell die Arbeiten von Arzt und Großmann, O. Beck, Uffenorde und Zange. Die Provokation einer seropositiven Reaktion ist so wie die Liquoruntersuchung imstande, die Wahrscheinlichkeit der nichtluetischen Natur zu verringern, weshalb alle einschlägigen Arbeiten in dieser Richtung revidiert werden müssen.

Allerdings ist die Provokation noch keine ausgebaute Methode, aber sie ist von ätiologischer und praktischer Bedeutung, denn die auffällige Tatsache, daß wir mit relativ einfachen Mitteln die Zahl der serumnegativen Fälle von Innenohrerkrankung etwa um die Hälfte vermindert

Digitized by Google
Original from UNIVERSITY OF MINNESOTA
Generated on 2019-10-24 17:50 GMT / http://hdl.handle.net/2027/umn.31951002684121b
Public Domain in the United States, Google-digitized / http://www.hathitrust.org/access_use#pd-us-google

haben, spricht nicht nur gegen die Unterlassung der Provokation, sondern für häufige Nachahmung gerade auch von otologischer Seite.

Eine positive Serumreaktion — ob wir sie nun provokatorisch oder von vornherein bekommen haben — sagt uns allerdings nichts über die Beschaffenheit der Meningen und des Gehirnes selbst. Aber nur dann, wenn wir bei Feststellung der Art der Innenohrerkrankung auch zugleich über das Verhalten der Meningen und des Gehirnes Aufschluß haben müssen, werden wir zur Liquoruntersuchung schreiten.

Zur Ergründung der luetischen Natur einer Innenohrerkrankung aber wird der Ohrenarzt die Liquoruntersuchung anzuwenden nur selten gezwungen sein. Das scheint auch aus folgendem hervorzugehen: Nach Gennerich können wir bei Lues latens nur in etwa 33% der Fälle einen pathologischen Liquor erwarten. Weiters finden wir bei Dreyfus bei Lues latens ohne Erscheinungen von seiten des Nervensystems (oder höchstens mit einigen scheinbar stationären Zeichen seitens des Optikus oder Akustikus) unter 260 Fällen nur 229 mit liquorpositiven Wassermann und 210 Fälle mit chronisch zytologischen Veränderungen. Bei der Lues cerebrospinalis ist die Zahl der Fälle mit pathologischem Liquor größer, es wächst aber auch die Anzahl der Zeichen. Wenn wir also zur Ergründung der luetischen Natur einer Innenohrerkrankung die Liquoruntersuchung[6]) in der Regel unterlassen werden, so gilt diese Unterlassung keineswegs auch für die Prognose und Therapie.

III. Mehr noch als für die Liquoruntersuchung wird für die Methode ex juvantibus angenommen werden müssen, daß sie durch die angestellte Provokation häufig überflüssig gemacht werden kann. Die Methode ex juvantibus ist unsicherer, namentlich beim Innenohr, einschneidend und keineswegs überall durchführbar. Bei den Fällen der Manifestationsgruppe 1 bietet ihre Anwendung keine Aussicht auf Erfolg, mehr bei den Fällen der Manifestationsgruppen 2 und 3.

---

[6]) Dreyfuß schreibt: Einer Blutentnahme unterzieht sich fast jeder Kranke willig, eine Lumbalpunktion, auch wenn sie noch so schonend vorgenommen wird, ist eben doch ein operativer Eingriff, der nie ambulant vorgenommen werden darf, der nie ganz schmerzlos verlaufen kann und immer mit nachfolgender, zum mindesten zwei bis dreitägiger Bettruhe verbunden sein muß, bei dem es zudem nicht ganz selten (10 bis 15%) zu vorübergehenden unangenehmen Folgeerscheinungen (Meningismus) kommt. Aus diesen Gründen immer die meisten Kranken bald oder schließlich versagen. Serienuntersuchungen, analog den Blutuntersuchungen, halte ich für unmöglich." Aber auch für das Gehör und die Labyrinthfunktion scheint die Lumbalpunktion bei Lues cerebrospinalis und anderen Erkrankungen nicht immer gleichgültig zu sein. So beobachtete ich bei einem Kranken, den ich im Allgemeinen Krankenhause in Ostrau im November 1921 untersuchte, nach der Lumbalpunktion anhaltende Ausschaltung eines vorher gut funktionierenden Labyrinthes für den Dreh- und Kältereiz (Grundleiden: Gehirnlues). In dem mir im Februar 1922 zugekommenen Jännerheft der Mschr, f. Ohrenhlk. finde ich von Leidler und Löwy eine Reihe einschlägiger Fälle mitgeteilt.

Digitized by Google
Original from UNIVERSITY OF MINNESOTA
Generated on 2019-10-24 17:50 GMT / http://hdl.handle.net/2027/umn.31951002684121b
Public Domain in the United States, Google-digitized / http://www.hathitrust.org/access_use#pd-us-google

Generated on 2019-10-24 17:50 GMT / http://hdl.handle.net/2027/umn.31951002684121b
Public Domain in the United States, Google-digitized / http://www.hathitrust.org/access_use#pd-us-google

Beobachtete Fälle: *K.* Kongenitale Fälle. — *A.* Später erworbene Fälle. — *D.* Fälle mit einzelnen Daten (sowohl kongenitale als später erworbene; mit Rücksicht auf die gebotene Papierersparnis nicht mitgeteilt).

Buch Nr.	*K* Vorgeschichte und Anamnese	Symptomatologie	Diagnose, Verlauf und Epikrise
I 122	R. Johann, 33 Jahre alt, untersucht am 15. XII. 1914 charakteristische Daten für kongenitale Lues	Katarrhalisch veränderte Trommelfelle beiderseits; v = 2 *m* r. und 3 *m* l.	Kombinierte Kur (Hg + Neos.) auf der Abteilung Zumbusch. Letzte Prüfung am 9. VII. 1915: v = 5 *m* l. und 4 *m* r.
II 361	Ž. Bartolom., 20 Jahre alt, sonst keine Daten vorgemerkt, einige Anhaltspunkte für kongenitale Lues	Kleine Trommelfellnarben beiderseits, Wa +; v = — 1 *m* l. und 3 *m* r.	Wahrscheinlich auch kongenitale Ohrlues
III 447	S. Franz, 21 Jahre alt, 7 ältere Geschwister starben in früher Jugend	v = — 1 *m* auf jedem Ohre; Wa auf Provokation (Sa) +	Lues cong. aur. utr.
III 467	S. Franz, 28 Jahre alt, Eisendreher, 9 ältere Geschwister starben in frühester Jugend	v = — 1 *m* r., 3 *m* l., Wa +	Korrespondiert mit Fall II-361; die Hörweite ist keineswegs schon vollkommen erloschen wie in anderen Fällen, wo in diesem Alter schon vollkommene Taubheit besteht
III 524	K. Karl, 25 Jahre alt, Daten aus der Jugend fehlen	v = — 1 *m* auf jedem Ohre, großer Septumdefekt im vorderen Anteile; Rückbildung der Nasenmuscheln	Das Zusammentreffen kongenitaler Ertaubung mit ausgebreiteten kongenitaluetischen Veränderungen in der Nase ist anscheinend doch nicht so häufig, als man anzunehmen pflegte
IV 768	B. Andreas, 21 Jahre alt, angeblich seit seinem 2. Lebensjahre, nach Schlag auf den Kopf, schwerhörig	Hört nur überlaute Sprache. Wa auf Provokation +	Kombinierte antiluetische Kur bessert nicht
IV 791	H. Friedrich, 22 Jahre alt, erste Untersuchung im Frühjahr 1915, 2 Geschwister starben im jugendlichen Alter, klagt über Schlechterhören seit einiger Zeit	1915: v = über 6 *m* r., zirka 4 *m* l., bei geringgradig katarrhalisch veränderten Trommelfellen. Wa = negativ. 23. XII. 1918: Zweite Untersuchung; v = über 6 *m* r., 1½ *m* l. Wa = schwache Hemmung, auf Jodkali —, Antipyrin +; v (nach antiluetischer Kur) = 4 *m* l., r. unverändert	Die Diagnose kongenitale Ohrlues konnte erst im Jahre 1918 mit einiger Sicherheit gestellt werden. Trotzdem in den Zwischenjahren eine Behandlung nicht erfolgte, ist eine auffallende Hörverminderung nicht erfolgt. Dieser Fall gehört sicher zur Gruppe der langsam fortschreitenden Hörverminderungen bei kongenitaler Ohrlues

Digitized by Google
Original from UNIVERSITY OF MINNESOTA

IX 3210	S. Josef, 34 Jahre alt, untersucht am 29. III. 1917; Vater und Bruder ebenfalls schwerhörig	Narbig veränderte, stellenweise wenig bewegliche Trommelfelle; $v = -1\ m\ r.$ und l. Augenbefund (Dr. Waldstein): Beiderseitige Hornhauttrübung nach überstandenen entzündlichen Prozessen; unregelmäßig zusammengesetzter kurzsichtiger Astigmatismus Papillen verblaßt, mit Konus nach außen und unten	Die kongenitalluetische Schwerhörigkeit betrifft nicht so selten mehrere Geschwister (Vgl. Fälle B. L. und B. B. ex 1920).
IX 3204	Sch. J., 32 Jahre alt, untersucht am 24. III. 1917; seit Jugend schwerhörig, ebenso ein Bruder; andere sichere Angaben über Verlust von Geschwistern nicht zu gewinnen	Katarrhalisch veränderte Trommelfelle beiderseits; $v =$ unter 1 m auf jedem Ohre, Abduzensparese links, Narbe bzw. vordere Synechie links, Vestibularis intakt	
XIII 4746	G. Andreas, 35 Jahre alt, untersucht am 3. IV. 1918; Vater starb 66 Jahre alt, ein älterer Bruder mit 1½ Jahren, 2 Schwestern schwerhörig; der Untersuchte hört seit dem 13. Lebensjahre schlecht; eine Schwester des Vaters geistig zurückgeblieben	Objektiv: Akne rosacea leichten Grades; Eiter am Nasenboden der geräumigen Nase; Scheitelspitze am Ohr links ausgeprägter als rechts; P. S. gesteigert; Lid- und Fingertremor bei Augenschluß, Dermographismus, katarrhalisch veränderte Trommelfelle beiderseits; $v =$ unter 1 m beiderseits; Sp.-N. in Endstellung beiderseits vorwiegend rotatorisch; keine Gleichgewichtsstörung, normale Erregbarkeit; Wa negativ	Die Differentialdiagnose schwankt zwischen hereditär-degenerativer Ertaubung und kongenitaler Lues; leider wurde der Fall nicht provoziert
IX 3151	C. Alois, 20 Jahre alt, untersucht am 24. III. 1917, angeblich nach einem Sturz auf den Kopf seit 10 Jahren schwerhörig; keine Familiendaten	Trommelfelle unverändert; $V =$ unter 1 m auf jedem Ohre; Wa + auf Provokation	Kombinierte antiluetische Kur bessert nicht
IX 3166	N. Franz, 19 Jahre alt, untersucht am 19. III. 1917; Angaben über Tod der Geschwister deuten auf kongenitale Lues	Trommelfell unwesentlich verändert; $V = 3\ m$ r., 4 m l.; Wa + auf Provokation	Hörweite also noch keineswegs so weit vermindert als in jener Gruppe von Fällen, welche um dieses Alter bereits fast taub sind. Keine Behandlungsvormerkung

Digitized by Google
Original from UNIVERSITY OF MINNESOTA
Generated on 2019-10-24 17:50 GMT / http://hdl.handle.net/2027/umn.31951002684121b
Public Domain in the United States, Google-digitized / http://www.hathitrust.org/access_use#pd-us-google

Generated on 2019-10-24 17:50 GMT / http://hdl.handle.net/2027/umn.31951002684121b
Public Domain in the United States, Google-digitized / http://www.hathitrust.org/access_use#pd-us-google

Buch Nr.	K	Vorgeschichte und Anamnese	Symptomatologie	Diagnose, Verlauf und Epikrise
IX 3200		P. Josef, 29 Jahre alt, untersucht am 24. III. 1917; 3 Geschwister in frühester Jugend gestorben, das älteste Kind 8 Tage nach der Geburt	Breiter Schädel, Scheitelbeinhöker beiderseits verdickt, Nasenwurzel etwas eingesunken, katarrhalisch veränderte Trommelfelle beiderseits; Vv = 0 *m* auf jedem Ohre, Erregbarkeit auf Kälte- und Drehreiz beiderseits vorhanden, chronische atroph. Rhinitis	Keine Behandlung
IX 3200		H. Franz, 35 Jahre alt, untersucht am 24. III. 1917; Mutter angeblich an Herzschlag gestorben, 2 Schwestern ebenfalls sehr schwerhörig, schlechter Schüler in der Schule (Repetent)	Breitschädel, stark vortretende Bakkenknochen und Sattelnase, Hutchinsonzähne, vergrößerte Schilddrüse, flache Exostosen in beiden Gehörgängen, Trommelfelle unwesentlich verändert; Vv = 0 *m* auf jedem Ohre, statische Erregbarkeit vorhanden	
X 3406		Sch. David, 33 Jahre alt, erste Untersuchung am 27. VI. 1917, angeblich im Alter von einem Jahre Gehirnhautentzündung, seither schwerhörig, hat spät sprechen und spät gehen gelernt, mehrere Brüder starben im ersten Lebensjahre	Narbig veränderte, adhärente Trommelfelle beiderseits; v = 0 *m* r., ad c. l.; Tongehör l.: U. Gr. bei C. = 128 Schw.; O. Gr. = etwas oberhalb c^4. Starke Verkürzung der Zwischenoktaven. — Sp.-N. in Endstellung der Augen sowohl r. als auch l., stärker l., horizontal mit rotatorischer Komponente. Stehen auf einem Bein bei Augenschluß gelingt nicht. Kältereiz l.: Prompt eintretender typischer N., Kältereiz r.: Nach 3 Minuten Kaltwasserspülung keine Reaktion. Drehreiz: Nach 20 Umdrehungen sowohl nach r. als auch nach l, in keiner Kopfstellung andauernde Reaktion. Wa + + +	Lues auris internae congenitalis, auris utriusque; bleibende Ertaubung und bleibende Unerregbarkeit rechts für beide Qualitäten. Verlauf: Nach kombinierter Kur (Salvarsan und ausgiebig Hg) 18. VIII. 1917: Rechtes Ohr unverändert. Ebenso die Unerregbarkeit beim Drehreiz des linken Ohres, jedoch hat sich daselbst v um 2 *m* gehoben. Eine Wiederholung der Salvarsantherapie aus äußeren Gründen unmöglich, vielleicht wäre sonst eine Besserung zu verzeichnen. Kennzeichnend wie in anderen einschlägigen Fällen die therapeutisch bessere Beeinflußbarkeit der kongenitalen Ohrlues und das langsame, nicht gleichzeitige Fortschreiten der Innenohrerkrankung (siehe Fall X, 3756)

Digitized by Google
Original from UNIVERSITY OF MINNESOTA

X 3756	R. A., 30 Jahre alt, untersucht am 5. VI. 1917; einige Geschwister im ersten Lebensjahre gestorben, Vater angeblich Epileptiker. P. hört angeblich schon seit Kindheit r. schlecht, l. erst seit einiger Zeit	Geringgradige veränderte Trommelfelle beiderseits; $r. = -1\ m$, $l. = 4\ m$ Vestibularis intakt. Wa +	Mit Rücksicht auf die in der Jugend beginnende Schwerhörigkeit kann kein Zweifel über ihre Kongenitalität bestehen. Aus der Behandlung im venerischen Spital nicht zurückgekehrt. Bemerkenswert ist hier wieder das nicht gleichzeitige Fortschreiten der Innerohrerkrankung rechts und links und das relativ gute Hörvermögen links im dritten Lebensdezennium
XII 4378	K. Karl, 26 Jahre alt, untersucht am 13. I. 1918; angeblich seit Jugend schwerhörig; Verschlimmerung seit 2 Jahren infolge Granatexplosion, mehrere Geschwister ebenfalls schwerhörig oder augenleidend, 1 Bruder gleich nach der Geburt gestorben	Geringgradig katarrhalisch veränderte Trommelfelle, hört nur überlaute Sprache auf beiden Ohren, kein Sp.-N., leichte Steigerung der Erregbarkeit, Pa. S. gesteigert	Typisch für eine bestimmte Gruppe von Fällen
XII 4393	J. Josef, 21 Jahre alt, untersucht am 14. II. 1918, 4 ältere Geschwister starben im ersten Lebensjahre, er selbst war immer gesund, 7 Monate im Felde, wegen rheumatischer Schmerzen ins Hinterland gekommen	Trommelfelle unwesentlich verändert, bei annähernd normaler Hörweite beiderseits. Rachennarben, gespaltenes Zäpfchen. Sp.-N. in Endstellung der Augen beiderseits nach l. bzw. r.; der nach links gerichtete ist auch beim Blick geradeaus noch zu sehen und ist grobschlägiger als normal; vorwiegend horizontal, bzw. deutlich zu unterscheiden von den kleinschlägigen nach Kältereiz r. und l. Übrige Hirnnerven zeigen nichts auffallendes. Wa + + +	Der Nystagmus dürfte seine Auslösungsstelle keinesfalls im Labyrinthe haben und auf Veränderungen in den Kernen oder Kernnähe zurückzuführen sein. Da andere nervöse Zeichen nicht vorhanden sind, muß eine nähere Lokalisation unterbleiben. (Nach Leidler: Auslösungsstelle ziemlich kaudal). Das isolierte Befallensein auf kongenital-luetischer Basis ist jedenfalls sehr auffallend. (Siehe 4557-XII, K. A.)
XII 4462	B. Josef, 24 Jahre alt, untersucht am 8. II. 1918; Mutter des P. starb angeblich an Lungenentzündung, zwei Schwestern der Mutter angeblich schwerhörig. Keine Verwandtenehe. 5 Geschwister des Pat. starben in der Jugend. Hört auf dem r. Ohr schon mehrere Jahre schlecht, das linke verschlimmerte sich angebl. im Felde	Pupillen reagieren prompt. Gleichweit. Augenbewegungen frei, rechte Lidspalte weiter als links, rechter Mundwinkel tiefer als links, bei den entsprechenden Bewegungen jedoch kein Unterschied. Zunge, Zähne, Gaumen nichts Besonderes; $v = 0\ m\ r.$ $-1\ m\ l.$, Narben an den Trommelfellen. Wa 10. II. 1918 negativ	Wa 22. II. 1918 (+ — — —) nach täglicher Jodkalizufuhr. Wa ebenso positiv am 13. IV. 1918. Kombinierte Behandlung bessert Hörweite nicht

Generated on 2019-10-24 17:50 GMT / http://hdl.handle.net/2027/umn.31951002684121b
Public Domain in the United States, Google-digitized / http://www.hathitrust.org/access_use#pd-us-google
Digitized by Google
Original from UNIVERSITY OF MINNESOTA

Generated on 2019-10-24 17:50 GMT / http://hdl.handle.net/2027/umn.31951002684121b
Public Domain in the United States, Google-digitized / http://www.hathitrust.org/access_use#pd-us-google

Buch Nr.	K Vorgeschichte und Anamnese	Symptomatologie	Diagnose, Verlauf und Epikrise
XII 4557	A. Konstantin, 25 Jahre alt, untersucht am 20. I. 1918, anamnestische Daten sonst nicht vorgemerkt	Unveränderte Trommelfelle; v = 1 *m* beiderseits. S = stark verkürzt. Sp.-N. = grobschlägiger als normal, auch beim Blick geradeaus auftretend. Deutlich zu trennen von den beim Kältereiz beiderseits ausgelösten Reaktionsnystagmus	Auch hier scheint, wie im Falle XII-4393, eine nicht labyrinthäre Veranlassung des Spontannystagmus auf kongenital-luetischer Basis vorzuliegen, dessen nähere Lokalisation mangels weiterer Daten der Kriegsaufzeichnungen unterlassen werden muß
XIII 4744	H. Franz, 35 Jahre alt; 7. III. 1918 untersucht. Angeblich hört der Vater schlecht, die Mutter gut, 5 Geschwister (3 davon starben in der Jugend, eines darunter war taubstumm), der lebende Bruder ist 28 Jahre alt und gesund, eine jüngere Schwester ist seit einigen Jahren taub, ein Kind derselben ist tot zur Welt gekommen. Von 3 Brüdern des Vaters war angeblich einer taub. Zur Schulzeit war nur das linke Ohr des Untersuchten schlecht, rechts besteht erst seit einigen Jahren Ohrensausen	Rechte Pupille weiter als die linke, welche träger reagiert, Augenbewegungen frei, Nase ohne Besonderheiten. Zähne: Beide oberen lateralen Schneidezähne augenzahnartig entwickelt, jedoch kürzer, als die flankierenden Augenzähne. Biß: Die untere Reihe beißt vorn über die obere. Trommelfelle katarrhalisch verändert; v = — 1 *m* beiderseits. Kältereiz löst rechts trägere Reaktion aus als links. Wa 28. II. 1918 negativ. Augenhintergrund (Dr. Waldstein): Physiologische Exkavation, ohne andere Besonderheiten	Wa am 28. III. 1819 (hat zirka 3 Wochen Jodkali genommen) schwache Hemmung. Bekommt am 17. IV. 1918 eine wasserlösliche Quecksilberinjektion. Wa 19. IV. 1918 (+ — — — —). Anamnese, Zahn- und Bißanomalie und das Wassermannverhalten sichern zusammen die Diagnose kongenitale Ohrenlues, trotz Angaben und Zeichen, welche als hereditär-degenerative angesprochen werden können
XIII 4933	K. J., 25 Jahre alt, untersucht am 21. VI. 1918; Vater starb 56 Jahre alt an Kopfleiden, ein Bruder 18 Jahre ebenfalls kopfleidend, eine Schwester schwerhörig	v = + 4 *m* beiderseits; bei Fixation eines seitlich vorgehaltenen Gegenstandes Einstellungsnystagmus sowohl r. als l. mit einigen vertikalen Schlägen; Kaltwasserspülung links: Rasches Eintreten eines grobschlägigen rot. und hor. N. nach rechts, auch beim Blick geradeaus noch zu beobachten, sehr lange anhaltend, auch beim Blick nach rechts. Kalt-	Lues cerebri, wahrscheinlich kongenital

Digitized by Google
Original from UNIVERSITY OF MINNESOTA

Generated on 2019-10-24 17:50 GMT / http://hdl.handle.net/2027/umn.31951002684121b
Public Domain in the United States, Google-digitized / http://www.hathitrust.org/access_use#pd-us-google

		wasserspülung rechts: Ebenfalls N. 3. Grades, dabei beim Blick geradeaus eine vertikale Komponente. Kein spont. Vorbeizeigen. Pa. S. und Pl. S. beiderseits gesteigert. Wa +	
XIII 4761	M. Stefan, 32 Jahre alt, untersucht am 13. V. 1918; 3 Brüder starben angeblich im frühesten Kindesalter, eine Schwester im Alter von 7 Jahren, ein Bruder ist taub. Er selbst ist jünger als die verstorbenen Geschwister und hört schon lange Zeit nicht gut	Prompt reagierende Pupillen; Augenbewegungen frei, ebenso keine Störung im Bereich der übrigen Hirnnerven; Fehlen des zweiten linken oberen Schneidezahnes (keine Zahnlücke); monotone Sprache. Ohr: Ohrläppchen angewachsen, normale Trommelfelle. L. O. taub. R. O.: Nur überlaute Sprache. Kein Sp.-N. Statische Erregbarkeit beiderseits vorhanden. Wa am 5. V. 1918 negativ. Ebenso am 5. VI. 1918 negativ. Bekommt Jodkali behufs Provokation	15. VI. 1918 (nach zehntägiger Jodkali-Verabreichung und einer Spritze Hg am 14. VI.) Wa = +; Protokoll Nr. 8995 der staatl. bakt. Untersuchungsstelle in Olmütz
XIII 4785	M. Stefan, 35 Jahre alt, untersucht am 28. VII. 1918; Vater und Mutter starben vorzeitig, 4 ältere Geschwister im jugendlichen Alter. Behauptet, erst durch die Kriegsdienstleistung taub geworden zu sein	Leichte Sattelnase. trockene atrophische Schleimhäute, untere Muschel beiderseits rückgebildet, normale Trommelfelle beiderseits; v = 1 *m* l., 2 *m* r. Sprache monoton. Kein Sp.-N. Erregbarkeit vorhanden. Wa am 1. VIII. 1918 negativ	Wa am 24. VIII. und am 7. IX. 1918 negativ, trotz Provokation mit wasserlöslichem Hg. Der Fall wird nur deshalb hier angeführt, um zu zeigen, daß trotz wahrscheinlicher kongenitaler Lues die Provokation eines positiven Wassermanns nicht immer gelingt. Die monotone Sprache deutet auf das sicher längere Bestehen der hochgradigen Schwerhörigkeit
XIII 4866	C. Franz, 24 Jahre alt, untersucht am 13. VII. 1918; 3 ältere Geschwister starben in frühester Jugend, er selbst sei schon lange Jahre schwerhörig	Annähernd normale Trommelfelle; v = + 10 *m* beiderseits; Ohrmuschel von kindlicher Form (absolut ohne Lappenbildung). Chronisch-atrophische Rhinitis mit Borkenbildung	Trotz der Angabe der Schwerhörigkeit besteht ein gutes Hörvermögen. Hemmungsbildung der Ohrmuscheln und die Nasenveränderungen machen die Diagnose kongenitaler Lues wahrscheinlich, wenngleich das innnere Ohr frei geblieben ist. Siehe auch Fälle: 1921 M. J., 1920 Sch. R. und XIII 5115

Digitized by Google
Original from UNIVERSITY OF MINNESOTA

Generated on 2019-10-24 17:50 GMT / http://hdl.handle.net/2027/umn.31951002684121b
Public Domain in the United States, Google-digitized / http://www.hathitrust.org/access_use#pd-us-google

Buch Nr.	K	Vorgeschichte und Anamnese	Symptomatologie	Diagnose, Verlauf und Epikrise
XIII 4934		G. K., 42 Jahre alt, untersucht am 20. VI. 1918; alle Brüder schwerhörig; von 12 Geschw. 7 gest., stand 36 Mon. im Felde; Hörverschlechterung ang. erst in den letzten Monaten	v = 2 *m* r., 1 *m* l., Vestibularis intakt; Pupillen prompt reagierend; Hirnnervenbefund negativ; Wa 12. VII. negativ, auf Provokation mit Hg am 23. VII. +	Auffallend das späte Einsetzen, das Fortschreiten eventuell durch die Unterernährung bzw. durch die Kriegsschäden veranlaßt; weiter auffallend die Monosymptomatologie und die Wandlung des Wa
XIII 4998		K. P., 27 Jahre alt, untersucht am 7. VI. 1918; Vater hochgradig schwerhörig; 8 Geschwister starben im jugendlichen Alter	v = 2 *m* auf jedem Ohre bei unwesentlichen Veränderungen am Trommelfelle; Wa wurde wiederholt untersucht, schwache Hemmung; Rachenwandnarben, Fehlen der Uvula; Rhinitis chronica pur., Polyantritis; Tränensackeiterung rechts; links Abblassung der Papille; zentrales Skotom für grün und rot	Die übrigen Zeichen, auch ohne Wa, genügen, die Diagnose kongenitale Lues mit großer Wahrscheinlichkeit zu stellen
XIII 4752		R. M., 49 Jahre alt, untersucht am 28. IV. 1918; angeblich immer gesund; von 10 Geschwistern sind 7 gestorben, jedoch auch die übrigen waren leidend	Pupillendifferenz. linksseitige Abducensparese; chron. Mittelohreiterung links, Reste nach Mittelohreiterung rechts; v = 0 *m* beiderseits, Wa +, kein Sp.-N., linkes Labyrinth kalorisch und auf Drehung unerregbar	Möglicherweise noch Lues kongenitalis, mit Sicherheit jedoch nicht festzustellen
1919		K. F., 21 Jahre alt; Gastwirtssohn; klagt über Nasenbeschwerden; untersucht am 3. VIII. 1919	Großer Septumdefekt; atrophische trockene Nase mit Borken; Narben im Rachen und Kehlkopf; Wa +++; Ohr intakt	9. XI. 1920: Hat 3 Kuren absolviert; Borken in der Nase verschwunden; kein Fötor; klagt über Kopfschmerzen und Schlaflosigkeit; deutliche Übererregbarkeit beider Labyrinthe; Sp.-N. in Endstellung der Augen beiders., pendelnd; auf Jodbrom Nachlassend. Erscheinungen (Meningorez.?) Befund Jänn. 1922: kein Sp.-N. Gehör norm.
Jahr 1921		M. A., 20 Jahre alt, Dienstmagd, stand längere Zeit in Augenbehandlung wegen Tränenträufeln	Chronisch atrophische Rhinitis; die linke untere Nasenmuschel zurückgebildet, stellenweise wie ausgefressen, die Weichteile über dem Nasenfortsatz des Oberkiefers links geschwollen	Allem Anscheine nach von der Nase auf die knöcherne Umrahmung übergreifende kongenital-luetische Ostitis

Digitized by Google
Original from UNIVERSITY OF MINNESOTA

Generated on 2019-10-24 17:50 GMT / http://hdl.handle.net/2027/umn.31951002684121b
Public Domain in the United States, Google-digitized / http://www.hathitrust.org/access_use#pd-us-google

Jahr 1921	M. Johann, 27 Jahre alt, Arbeiter, hat nie eine Infektion durchgemacht, mehrere Geschwister starben in früher Jugend, ist seit letzter Zeit starker Pfeifenraucher	Weicher Gaumen und Gaumenbögen links deutlich infiltriert, der hintere linke Gaumenbogen mit der exulzerierten, speckig belegten hinteren Rachenwand in fest haftender Verbindung; Zungengrund ebenfalls eine große Geschwürfläche. Ohr intakt	Zerfallendes gummöses Infiltrat, teils bereits in narbige Veränderungen übergehend. Auf Ricord Reinigung der Geschwürsflächen. Nach 3 Wochen Geschwür geheilt unter Narbenbildung
Jahr 1920	Sch. Rudolf, 3½ Jahre alt; untersucht am 28. II. 1920; Vater gibt an, immer gesund gewesen zu sein, ebenso die Mutter, kein Abortus; seit einigen Tagen besteht eine Schwellung am linken Nasenbein	Deutliche Schwellung und Rötung der Gegend über dem linken Nasenbein und dem Oberkieferfortsatz bei intaktem Auge und intaktem Tränenabfluß. An einer Stelle Fluktuation. Nase innen zum Teile mit Borken gedeckt, Schleimhaut trockener als normal und düster rot. Ausgesprochene Säbelbeine. Ohr intakt	Inzision und spärliche Eiterentleerung. Die Sonde kommt auf ausgebreiteten rauhen Knochen. Der Abszeß heilt trotz des guten Ernährungszustandes des Kindes nicht aus. Heilung erst bei Anwendung von Quecksilber. Ostitis luetica congenitalis?
XIII 5115	St. A., 17 Jahre alt, untersucht am 4. III. 1918; klagt über Nasenbeschwerden	Nasenwurzel etwas eingesunken; Gesichtsakne; chronisch atrophische Rhinitis, Fötor; Wa negativ, auf 8 Tage Jodkal. Wa +; Ohr intakt	
Jahr 1919	M. D., 24 Jahre alt, untersucht am 1. XI. 1919; Vater etwas schwerhörig, Mutter seit 2 Jahren fußleidend (Füße springen auf). Ein älterer Bruder ebenfalls schwerhörig. Die Pat. gibt an, daß sie bloß bis zu ihrem 10. Lebensjahre gut gehört habe, seither abnehmendes Hörvermögen	Stark retrahierte Trommelfelle; v = unter 1 *m* auf jedem Ohr; *V* = 4 *m* r., 5 *m* l. S = stark verkürzt; R = +; L. S = Ga = 2·6 r., 4·7 l. L. J. C (mit 32 Schwingungen); c^4 = beiderseits um etwa 70% verkürzt. Kein Sp.-N., normale Erregbarkeit. Atrophische Rhinitis mit Borkenbildung	11. XI. 1919 = Blut für Wa abgenommen. Wa = +. Lues auris int. utriusque et nas Zur Behandlung nicht mehr erschienen
XV bis XVI April	H. Anna, 28 Jahre alt, seit vielen Jahren schwerhörig; Angaben über Eltern und Geschwister nicht notiert	Hochgradige atrophische Rhinitis, Polyantritis, chronisch-katarrhalisch veränderte Trommelfelle; v = 1 *m* r., 3 *m* l. Irritabilität des statischen Labyrinthes vorhanden	Mit Rücksicht auf die langjährige Schwerhörigkeit wohl als kongenital aufzufassen. Typus der Kombination von Ohr und Nase

Digitized by Google
Original from UNIVERSITY OF MINNESOTA

Generated on 2019-10-24 17:50 GMT / http://hdl.handle.net/2027/umn.31951002684121b
Public Domain in the United States, Google-digitized / http://www.hathitrust.org/access_use#pd-us-google

Buch Nr.	K Vorgeschichte und Anamnese	Symptomatologie	Diagnose, Verlauf und Epikrise
XV bis XVI	D. Sofie, 28 Jahre alt, untersucht am 6. III. 1919. Sie ist angeblich das älteste Kind, während 3 Geschwister vor ihr gleich nach der Geburt starben. Hört angeblich seit einigen Jahren schlecht	Unwesentlich veränderte Trommelfelle beiderseits; v = ad concham beiderseits. Kein Sp.-N. Rechts auf Drehung und Kältereiz erregbar, links für beide Qualitäten nicht erregbar. Wa = +, Nase intakt	Lues kongenital. auris int. Zunächst einige Tage bloß Jodkali mit Antypirin. 31. III. 1919: v = ad concham links, 3 *m* rechts. Sodann eine ausgiebige Kur (4 Neosalvarsan, 15 Hg) beim Dermatologen. Hörvermögen unverändert. 1. XII. 1920: Hörvermögen unverändert, doch klagt sie über starkes Sausen. Auf Jodkali keine Besserung. Neuerliche Injektionskur empfohlen, was Pat. jedoch nicht befolgt. 14. XII. 1920: v = r. 1 *m*. Pat. ist nicht mehr erschienen
I 164	B. J., 20 Jahre alt, angeblich nie ohrenleidend; lange im Felde; im November 1914 durch den Luftdruck einer platzenden Granate „betäubt", nicht bewußtlos; seither schwerhörig, „schwindelig", Scheindrehungen der Gegenstände bei Veränderungen der Kopflage	Trommelfelle beiderseits stark retrahiert; Narben; Hutchinsonzähne, Hornhautnarben rechts; Defekt des weichen Gaumens, Narben der Rachenhinterwand. V = 1 *m* r., ad c. l., S = vk; R = beiderseits negativ; hw beiderseits negativ; Sp. N. nach beiden Seiten in Endstellung der Augen kleinschlägig, vorwiegend rotatorisch; Drehreiz, Kältereiz gibt normales Verhalten	Kongenitale luetische Innenohrerkrankung beiderseits, kombinierte antiluetische Kur auf der Abteilung Prof. Zumbusch. Nachuntersuchung am 22. VIII. 1915: Hörbesserung um etwa 1 *m* für v auf jedem Ohre
IX 3012	B. J., 21 Jahre alt, untersucht am 12. V. 1917; Angaben über Familienverhältnisse fehlen; stand mehrere Monate im Felde; spontane Hörverschlimmerung in den letzten Jahren	Chronisch-katarrhalisch veränderte Trommelfelle beiderseits; vollkommener Zahnmangel bei bereits zurückgebildeten Kiefern; v = unter 1 m auf jedem Ohre; Wa +++	Im Zusammenhalt mit dem Alter des Patienten muß die hochgradige Schwerhörigkeit als kongenital-luetische bezeichnet werden. Antiluetische Kur (Hg + Sa) bessert die Hörweite nicht
IX 3081	M. D., 21 Jahre alt, untersucht am 21. IV. 1917	Unwesentlich veränderte Trommelfelle; v = zirka 1 *m* auf jedem Ohre; chron. hyp. eitrige Rhinitis (multiple Nebenhöhleneiterung?)	

Digitized by Google
Original from UNIVERSITY OF MINNESOTA

Generated on 2019-10-24 17:50 GMT / http://hdl.handle.net/2027/umn.31951002684121b
Public Domain in the United States, Google-digitized / http://www.hathitrust.org/access_use#pd-us-google

IX 3148	P. J., 24 Jahre alt, untersucht am 24. III. 1917; angeblich schwerhörig seit Kindheit, rechts seit einem Jahre Ohrensausen; 6 Geschwister sind im jugendlichen Alter gestorben	Objektiv: v = 4 bis 5 *m* r., bis 1 *m* l.; S = stark verkürzt; statische Erregbarkeit vorhanden (r. = vertikale Komponente)	Jenen Fällen anzureihen, wo im Alter von 20 bis 30 Jahren auf einem Ohre noch eine zureichende Hörweite übriggeblieben ist. — Von der Behandlung im venerischen Spital nicht mehr zurückgekehrt
1914	F. M., 36 Jahre alt, Kaufmannsgattin; erste Untersuchung am 24. I. 1914; einige Geschwister sind angeblich in frühester Jugend gestorben. Mit 20 Jahren war sie angeblich augenleidend, lag mit Keratitis p. auf der Klinik Fuchs und bekam Jod. Damals hatte sie auch Ohrensausen, dem sie jedoch keine Bedeutung beilegte. In den darauffolgenden Jahren bemerkte sie eine allmähliche Gehörsabnahme rechts. Vor 5 Monaten bekam sie einen heftigen Schwindelanfall mit Scheindrehung der Gegenstände, später noch einige schwächere Anfälle, Unsicherheit beim Gehen, konstanter Kopfschmerz, seit kurzer Zeit auch Gehörabnahme links	Unwesentlich veränderte Trommelfelle; v = ad c. rechts, 3 bis 4 *m* links; W nach links, S stark verkürzt; R + bei verkürzter Kopfknochenleitung (namentlich rechts); h = am Warzenfortsatz beiderseits negativ; kein Sp. N.; Körpergleichgewicht gestört; Rechter Vestib. kalorisch unerregbar, links normale Reaktion	Lues auris internae utriusque congenitalis; Labyrinthausschaltung rechts. Hat außer Jod an der Klinik Fuchs keine Kur durchgemacht. Kombinierte Salvarsan - Quecksilberbehandlung. 14. II. 1914 (nach 2 Quecksilberinjektionen und 1 Salvarsan): v = l. 12 *m*; hw +; subjektiv Ohrensausen bedeutend vermindert, kein Schwindel. — 25. III. 1914 (nach absolvierter Behandlung): Befund unverändert. — 21. V. 1914: Befund unverändert. — Weigert sich im Herbst 1914 die Kur zu wiederholen; besucht wiederholt das Jodbad Darkau. — Nachuntersuchung nach meiner 4jährigen Kriegsabwesenheit: v = 3 *m* links. Rechtes Ohr taub. Charakteristisch das ungemein langsame Fortschreiten innerhalb 5 Jahren und die gute therapeutische Beeinflußbarkeit
XIV 5283	Kl. R., 20 Jahre alt, untersucht am 22. X. 1918; für kongenitale Lues charakteristische Angaben	Chronisch-atrophische Rhinitis mit Borkenbildung; kein Ausfall im Sprach- und Tongehör	Folgezustand nach kongenitaler Lues der Nase. (Siehe auch den Fall XIII 4866)
1920	P. O., 15 Jahre alt, Anamnese ohne Anhaltspunkte; Patientin klagt bloß über Nasentrockenheit	Weite geräumige Nase, Schleimhaut blaßrot mit Borken bedeckt; Knorpelgerüst der Muscheln rarefiziert; Ohr beiderseits normal	Folgezustand nach kongenitaler Lues der Nase. (Siehe XIV 5283)

Digitized by Google
Original from UNIVERSITY OF MINNESOTA

Generated on 2019-10-24 17:50 GMT / http://hdl.handle.net/2027/umn.31951002684121b
Public Domain in the United States, Google-digitized / http://www.hathitrust.org/access_use#pd-us-google

Buch Nr.	K	Vorgeschichte und Anamnese	Symptomatologie	Diagnose, Verlauf und Epikrise
1920		P. F., 23 Jahre alt, untersucht am 13. III. 1920, 2 ältere Geschwister starben gleich nach der Geburt; ein älterer Bruder ist augenleidend; Vater starb 53 Jahre alt an Gehirnentzündung	Nasengerüst leicht eingesunken; Sattelnase; Nase geräumig, rückgebildete Muscheln; Schleimhaut blaß und sulzig; Laryngitis chronica; Ohr intakt	
1920		Z. M., 14 Jahre alt, 2 kleinere Geschwister starben im ersten Lebensjahre; klagt über „schlechtes Atmen" und üblen Geruch	Hutchinsonzähne; Narben an der Hinterwand, Eiter und Granulationen am Rachendach; Septum sinstro konvex bei atrophischer (geräumiger) Nase. Nebenhöhleneiterung Ohr intakt	
1920		B. B., 11 Jahre alt, untersucht am 29. IX. 1920. Vater Schneider, starb angeblich an Magenkrebs (behandelnder Arzt: Tabes); Mutter dreimal abortiert	Nasenwurzel leicht eingesunken (Kleinnase); Ohrläppchen angewachsen; geringgradig katarrhalisch veränderte Trommelfelle; chronische Rhinitis. v = 7 *m* r., 8 *m* l. h = am Warzenfortsatz beiderseits negativ; S = deutlich verkürzt; L. S. und L. J. wegen Jugend nicht einwandfrei zu prüfen. Dreh- und Kältereiz zeigt normale Reaktion; prompte Pupillenreaktion	Macht Schmierkur, eingestreut 3 Neosalvarsaninjektionen. Nach der ersten Salvarsaninjektion unverändertes Gehör, nach der dritten (1. XII. 1920) links v = 11 bis 12 *m*, r. 7 bis 8 *m*. 15. I. 1921: Besserung anhaltend
1920		M. M., 2 Jahre alt, untersucht am 7. X. 1920; Albeiterskind; älterer Bruder (4 Jahre alt) hört gut, ein jüngerer Bruder vor 14 Tagen gestorben (an „Fraisen")	Normale Trommelfelle beiderseits (leicht. Exsudativkatarrh, Schwellung und Rötung der Nasenschleimhäute), v = 0 *m* auf jedem Ohre; Vestibularis reagiert auf Drehung. Wa —	Lues kongenitalis auris internae?

Digitized by Google
Original from UNIVERSITY OF MINNESOTA

Generated on 2019-10-24 17:51 GMT / http://hdl.handle.net/2027/umn.31951002684121b
Public Domain in the United States, Google-digitized / http://www.hathitrust.org/access_use#pd-us-google

XIII 4747	B. L., 21 Jahre alt, untersucht am 12. IV. 1918; stammt aus gesunder Familie; keine Geisteskrankheiten; von 5 Geschwistern starben 3 im jugendlichen Alter; Ohrenfluß angeblich nach überstandenen Kinderkrankheiten; seit einigen Tagen Schwindel, unsicherer Gang und Erbrechen	In der Mitte sich berührende Augenbrauen; angewachsene Ohrläppchen; Darvinsche Spitze rechts ausgeprägter als links; Dermographismus; prompt reagierende Pupillen ohne Größenunterschiede, Augenbewegungen frei, ebenso die übrigen motorischen Hirnnerven. Pa. S. leicht gesteigert. Augenbefund (Dr. Slavik) mit — 6 D $^{6}/_{12}$ beiderseits. Augenhintergrund normal. Ohrenuntersuchung: große Trommelfelldefekte beiderseits vorn unten bzw. oben. v = r. 1 *m*; l. 3 bis 4 *m*; S verkürzt (Ermüdungsphänomen); Tongehör wegen Schwindel und Kopfschmerzen nicht einwandfrei zu prüfen. Gegenwärtig kein Sp. N. Stehen auf einem Bein bei Augsnschluß gelingt nicht. Wa++	15. IV. 1918 5maliges Erbrechen; Scheindrehung der Gegenstände nach links, Sp. N. nach links in Endstellung der Augen links und auch beim Blick geradeaus, kleinschlägig horizontal und rotatorisch; Beim Blick nach rechts geht dieser Nystagmus in einen nach rechts gerichteten, vorwiegend rotatorischen über; Gehunvermögen. Linkes Auge kann nicht vollständig abduziert werden, kein sp. Vorbeizeigen, keine Adiadochokinesis; deutliche kalorische Übererregbarkeit links, rechts weniger ausgesprochen. Schon mit Rücksicht auf den Hörbefund wird eine tympanogene Otitis interna abgelehnt und die Diagnose wie folgt gestellt: Residuen nach chronischer Otitis beiderseits, mit sekundärer Beteiligung des inneren Ohres. Rezente Neuritis bzw. Neuralabyrinthitis des linken Vestibularis. — Ausgiebige kombinierte Kur (Hg + Neosalvarsan) im Monat Mai, und zwar so, daß 3 Neosalvarsan intermitierend in 14tägigen Intervallen injiziert werden. Die akuten Erscheinungen schwinden in den ersten Tagen der Behandlung; Trockenlegung des Mittelohres beiderseits durch Boralkohol. Befund beim Abgang am 12. IX. 1918: v = r. — 1 *m*, l. 4 *m*; kein Sp. N., keine Gleichgewichtsstörung, normale Erregbarkeit des Vestibularis beiderseits. — 23. VIII. 1919: Befund unverändert; kann sich zu einer Wiederholung der Kur nicht entschließen; nimmt Jodkali. — 15. IX. 1919: bringt seinen Vater zur Untersuchung, welcher zugibt, in jungen Jahren Lues überstanden zu haben. Dieser zeigt im Kochlearis und Vestibularis nichts Besonderes. Wa +. Einige Symptome für Lues latens cerebri ohne Progredienz. Befund des Sohnes im Mai und November 1920 unverändert

Digitized by Google
Original from UNIVERSITY OF MINNESOTA

Generated on 2019-10-24 17:52 GMT / http://hdl.handle.net/2027/umn.31951002684121b
Public Domain in the United States, Google-digitized / http://www.hathitrust.org/access_use#pd-us-google

Buch Nr.	K Vorgeschichte und Anamnese	Symptomatologie	Diagnose, Verlauf und Epikrise
1920	B. L., 6½ Jahre alt, untersucht am 29. IX. 1920; Familienanamnese wie bei obigem Fall (1920 B. B.); vor 3 Jahren Keuchhusten *A*	Trommelfelle eingezogen und getrübt, große Adenoide. v = 1 *m* l., 2 *m* r.; h = negativ; S = verkürzt, c^4 = beiderseits um zirka 60 bis 80% verkürzt. C (64 Schwingungen) wird beiderseits gehört. Vestibularis normal ansprechbar. Atrophische Rhinitis mit Borkenbildung; keine Zahnanomalien, jedoch kynopischer Biß; prompte Pupillenreaktion; Stirne leicht vorgetrieben	Macht Schmierkur; Salvarsan wegen zu kleiner Vene nicht verabreichbar. 23. X. 1920: Gehör unverändert; 1. XII. 1920: v = 3 bis 4 *m* r.; 1 *m* l. 15. I. 1921: unverändert. Es muß natürlich dahingestellt bleiben, ob diese geringe Besserung dem bereits zu weit fortgeschrittenen Prozeß oder der Abwesenheit des Salvarsans zugeschrieben werden muß
I 133	N. Robert, Primäraffekt im August 1914; damals Quecksilberbehandlung; gegenwärtig (Jänner 1915) 10 Quecksilberinjektionen absolv. Klagt über Hörverminderung rechts, früher soll das Gehör immer gut gewesen sein	Katarrhalisch veränderte Trommelfelle beiderseits; v = 3 *m* links, 8 *m* r. S = verkürzt, ebenso c^4 beiderseits. Vestibularis intakt	Kur mit Salvarsan fortgesetzt; 13. III. 1915 keine Änderung im Befunde
IV 962	K. Josef, 30 Jahre alt, untersucht am 23. V. 1915; Infektion angeblich vor einem Jahre; damals mit Hg und Sa behandelt. Im Abgangsbefund von damals vermerkt: Beiderseitige Ausschaltung des Vestibularis mit Gleichgewichtsstörung nach L.-Sa (?)	23. V. 1915 Sekundärerscheinungen (Pappeln usw.). Trommelfelle normal; v = 1 bis 2 *m* r., + 10 *m* l. Vestibularis: Drehreiz, Kältereiz beiderseits normal	Geht zur Behandlung auf die Abteilung des Dozenten Dr. Pick; Sa abgelehnt, gegen Jod Idiosynkrasie, gegen Hg refractaer. Keine Hörbesserung; die Hörverminderung stammt wahrscheinlich aus dem rezenten Stadium, während die Vestibularisstörungen zurückgegangen sind
VII 2151	Sch. Johann, untersucht am 10. VI. 1916; Primäraffekt Juni 1915, damals Injektionskur; Oktober 1915 Wiederholung der Injektionskur; Februar 1916: Injektionskur + Salvarsan; April 1916: Auf Urlaub. Eintreten einer Gesichtslähmung rechts mit Schwindel und Taubheit	10. VI. 1916: Geringgradig veränderte Trommelfelle beiderseits; v = beiderseits annähernd normal. Sp.-N. nach beiden Seiten in Endstellung der Augen, stärker nach rechts, vorwiegend horizontal. Drehreaktion beiderseits vorhanden; kalorische Reaktion rechts stark verzögert; Unterlid, Mundwinkel tieferstehend, Stirnrunzeln gelingt schwer	Neurorezidive, Mitbeteiligung des Vestibularis und Freibleiben des Kochlearis

Digitized by Google
Original from UNIVERSITY OF MINNESOTA

Generated on 2019-10-24 17:51 GMT / http://hdl.handle.net/2027/umn.31951002684121b
Public Domain in the United States, Google-digitized / http://www.hathitrust.org/access_use#pd-us-google

X 3376	J. Nikolaus, 44 Jahre alt, untersucht am 15. VI. 1917; Primäraffekt mit 23 Jahren; wiederholte Quecksilberkuren, später auch Salvarsan; bemerkt während seiner Kriegsdienstleistung Abnahme des Hörvermögens (Zuschrift eines Fachkollegen: affectio nervi ex aetiologia ignota)	Trommelfelle beiderseits eingezogen; v = 3 *m* r., 4 *m* l., Wa ++, Vestibularis intakt	Lues auris internae utr. acqu. Kombinierte ausgiebige Kur. 24. VII. 1917: L. O. = 9 *m*, r. O. = 11 *m*
X 3497	J. Alexander, 26 Jahre alt, untersucht am 2. VIII. 1917; erwarb Lues im Felde im Februar 1917; damals angeblich kombiniert behandelt: Hg + Sa; seine Schwerhörigkeit trat angeblich schon im Mai 1917 auf mit Schwindel; hierauf im Juni 1917 neuerliche Behandlung, jedoch trat keine Besserung des Hörvermögens ein	Objektiv 18. VIII. 1917: Trommelfelle wenig verändert; v = 0 *m* beiderseits, statisches Labyrinth auf Drehung und kalorisch beiderseits unerregbar	Taubheit und Unerregbarkeit beiderseits, wie sie früher nach bloßer Salvarsanbehandlung häufig beobachtet wurde
X 3827	R. Josef, 29 Jahre alt, Schlosser, angeblich seit Jahren schwerhörig; erwarb im Frühjahr 1918 Lues	24. V. 1917: Chronischer Adhäsivprozeß beiderseits; v = 1 *m* r., 2 *m* l. Wa +; Ikterus	Behandlung bessert Hörvermögen nicht. Die Innerohrerkrankung dürfte hier wohl dem Adhäsivprozeß zuzuschreiben sein, vielleicht auch der Lärmschädigung
XI 3888	Sch. Franz, 44 Jahre alt, im Felde angeblich verschüttet, seither Brummen und Rauschen im Kopfe, Gangstörung	27. IX. 1917: Narben nach Mittelohreiterung beiderseits; v = 0 *m* beiderseits, Vestibularis kalorisch und auf Drehung unerregbar; Sprachveränderung. Wa = negativ	Trotz des Traumas und negativen Wa Lues anzunehmen. Vielleicht, daß das körperliche Herabkommen und das Trauma wie so häufig den Prozeß beschleunigt haben; kombinierte Behandlung bessert nicht. Wa am 25. X. 1917 +
XI 3906	S. Martin, 30 Jahre alt, erwarb vor einigen Monaten Lues; hierauf Kur in Leipnik (intramuskulöse Injektionen + Sa); kam von dort wegen einer Nervenerkrankung auf die Nervenabteilung	15. X. 1917: Normale Trommelfelle; v = + 6 *m* beiderseits. Sp.-N. beim Blick nach rechts, jedoch nur einige Schläge (vertikal!); Stehen auf einem Bein bei Augenschluß gelingt nicht; kalorisch beiderseits erregbar; Drehreiz rechts keine Reaktion; linkes Ohr Reaktion beim Drehen atypisch mit vertikalen Schlägen. Kein sp. Vorbeizeigen, keine Adiadochokinesis	Wahrscheinlich überstandenes Neurorezidiv ohne Beteiligung des Kochleáris

Digitized by Google
Original from UNIVERSITY OF MINNESOTA

Generated on 2019-10-24 17:51 GMT / http://hdl.handle.net/2027/umn.31951002684121b
Public Domain in the United States, Google-digitized / http://www.hathitrust.org/access_use#pd-us-google

Buch Nr.	A Vorgeschichte und Anamnese	Symptomatologie	Diagnose, Verlauf und Epikrise
XIII 5083	K. R., 39 Jahre alt, untersucht am 13. IV. 1918; angeblich mit 20 Jahren Primäraffekt	Normale Trommelfelle; v = unter 1 *m* l., 3 *m* r., Vestibularis intakt; Pupillendifferenz; Wa = (18. IV. 18) negativ; Wa 30. IV. 18 nach Provokation mit Hg = schwache Hemmung	Kombinierte antiluetische Behandlung. 20. VI. 1918: 4 *m* l., 5 *m* r.
XIII 4755	O. R., 41 Jahre alt, untersucht am 8. V. 1918; erwarb vor 20 Jahren Lues; wiederholte Kuren, auch Salvarsan; linkes Ohr war immer etwas schlechter; nach Verschüttung im Jahre 1914 Hörverschlechterung rechts; 1918 Influenza mit Ohrenfluß r.	Chronischer Adhäsivprozeß beiderseits; v = 2 bis 3 *m* r., 1 *m* l. Sp.-N. nach beiden Seiten. Erregbarkeit vorhanden; Wa +, Septum, Adenoide	Möglicherweise nur sekundär vom Mittelohr, jedoch scheint das linke Ohr schon sehr lange beteiligt und die Hörverminderung erst seit der Hörverschlechterung am r. Ohre bemerkt worden zu sein; kombinirt Kur bessert nur vorübergehend
XIII 4875	H. F., 29 Jahre alt, über den Zeitpunkt der Infektion kann er nichts angeben, seit 6 Wochen schwerhörig.	Annähernd normale Trommelfelle beiderseits; v = 4 *m* l., 2 *m* r., Wa +	Antiluetische Kur (Quecks. + Salv., später Jodkali). 22. VIII: v = über 10 *m* auf jedem Ohre
XIV 5147	Z. H., 19 Jahre alt, untersucht am 26. IX. 1918; zu Beginn 1918 Lues erworben; Exanthem Februar 1918, damals 7 Hg, 2 Sa; seit dieser Zeit angeblich am linken Ohr schwächeres Hören, das früher schon einmal krank war (Eiterung); im Juli 1918 neuerdings Ausschlag, Schwindel, ohne Erbrechen und Fallen, und eine Hörverschlechterung; August 1918 zweite Kur (Schmierkur + Sa)	Prompt reagierende Pupillen, keine Störungen in den motorischen Hirnnerven, leichter Kopf-, Lid- und Zungentremor; Pa S deutlich gesteigert; alte Narben am linken Trommelfell, rechts katarrhalisch verändertes Trommelfell; v = 1 bis 2 *m* r., 0 *m* l.; kein Sp.-N.; bei Augenschluß Fallen nach rückwärts; Vestibularis l. auf Drehung und kalorisch unerregbar, r. erregbar	Salvarsanschädigung oder Neurorezidive. Auffallend das Fallen nach rückwärts, wie ich es bei Neurosen mit intaktem Labyrinth häufig gefunden habe
XV bis XVI	Dr. W., 33 Jahre alt; angeblich nie Lues gehabt (später zugegeben); seit einiger Zeit schwerhörig, Ohrensausen. Untersucht am 14. II. 1920	Eingezogene Trommelfelle beiderseits; V = 5 bis 6 *m* r., 2 *m* l.; v = r. ad c., l. = 0 *m*; S verkürzt; R negativ; untere Grenze: l. bei C = 128 Schw., r. etwas tiefer; o. G.: Ga 2·5 l., 2·8 r.; c^2, c^3, c^4 um 30 bis 50% beiderseits verkürzt; kein Sp.-N.; Erregbarkeit normal. 21. 2. 1920 Wa schwach +	Kombinierte Kur (ausgiebig Salvarsan). 10. IV. 1920: v = r. zirka 7 *m*, l. unverändert; 4. X. 1920 Wa negativ; 17. IV. 1921 (neuerliche Kur im Jänner 1921) v = r. zirka 4 *m*. 22. VIII. 1921 Liquoruntersuchung: Normale Werte. Liquorwassermann negativ (Prof. Gennerich). Eine Hörbesserung nach der endol. Behandlung nicht eingetreten; v = 4 bis 5 *m* r. (Nov. 1921)

Digitized by Google
Original from UNIVERSITY OF MINNESOTA

Generated on 2019-10-24 17:51 GMT / http://hdl.handle.net/2027/umn.31951002684121b
Public Domain in the United States, Google-digitized / http://www.hathitrust.org/access_use#pd-us-google

XV bis XVI	M. S., 47 Jahre alt, Lues negiert; seit einigen Tagen Schwindel; ist starker Raucher	Ohrbefund: Einzelne Narben; v = + 10 *m* beiderseits; S verkürzt; keine Verkürzung des Tongehörs; Sp.-N. beim Blick nach rechts und beim Blick geradeaus; rechts kalorisch unerregbar; auf Drehung erregbar	Hausarzt gibt an, daß er ihn einmal auf Lues behandelt habe; Neuritis auf ausgiebige antiluetische Behandlung geschwunden: Wiederkehr der kalorischen Reaktion
XV bis XVI	M. J., 22 Jahre alt, Lues angeblich vor 1¼ Jahren beim Militär wiederholt behandelt; seit ca. 14 Tagen Schlechterhören, Gesichtslähmung	Annähernd normale Trommelfelle; keine Herabsetzung im Sprach- und Tongehör bis auf die obere Grenze rechts; Ga = 3·2; Sp.-N. nach beiden Seiten nicht konstant; normale Erregbarkeit für Drehung und kalorisch links; rechts keine Erregbarkeit für Drehung, kalorisch vorhanden; Parese aller drei Äste des r. Gesichtsnerven	Neurorezidive (Neuritis nervi VII + VIII). Bemerkenswert ist die Herabsetzung der oberen Grenze rechts; von einer isolierten Neuritis des Vestibularis kann also nicht sprochen werden
Jahr 1919	V. Sch., 53 Jahre alt, Oberbeamter; hat angeblich immer gut gehört; vor einem Jahr Anfall mit Schwindel, ohne Gehörstörung, vorübergehend; vor 8 Tagen neuerlich Schwindelanfall; eintägiges Erbrechen; Scheindrehen der Gegenstände; Gehörabnahme rechts. Nikotin und Potus im geringen Grade zugegeben; untersucht Oktober 1919	Annähernd normale Trommelfelle beiderseits; v = r. am Ohre, l. + 10 *m* hw = beiderseits negativ; Sp.-N. beim Blick nach links in Endstellung einige Schläge, sich verstärkend beim raschen Richtungswechsel; Gleichgewicht gestört; Pa S gesteigert; kalorische Erregbarkeit rechts gesteigert (auf 5 cm³ Wasser volle Reaktion), links normal; Wa negativ	Bekommt Jod + Diuretin; Wa am 10. XI. 1919 = + + +; Diagnose: Neuritis nervi octavi N VIII, Spätrezidive; 15. 12. 1919: Alle Erscheinungen geschwunden; hört auf 8 bis 9 *m* r.
Jahr 1920	Qu. Karl, 57 Jahre alt; Bäcker; untersucht am 2. VII. 1920; seit mehreren Jahren schwerhörig; hat beim Militär eine Infektionskrankheit überstanden, klagt über starkes Ohrensausen	Katarrhalisch veränderte Trommelfelle beiderseits; v = l. 0 *m*, r. 3 bis 4 *m* Vestibularis intakt; Pupillen träge reagierend; Sprache leicht verwaschen; Wa negativ	Tuberculomucin = 3 Teilstriche der schwächsten Lösung. Wa +; Ohrensausen nachgelassen: v = 5 *m* r.; noch zwei Injektionen = 5 Teilstriche
Jahr 1921	Z. J., 48 Jahre alt, untersucht am 22. IV. 1921. Berichtet: Primäraffekt 1900; mit Hg behandelt, später Jod; 1905 Kopftyphus, 6 Wochen im Spital bettlägerig u. fiebernd; 1918 plötzlich beiders. schwerhörig; im Spital mit Hg u. Neosalvarsan behandelt; seine Frau zweimal abortiert	Parese des rechten Gaumensegels; keine Pupillendifferenz; v = + 10 *m* beiderseits; Vestibularis intakt	Erst 1918 scheint ein Meningorezidiv manifest geworden zu sein; möglicherweise hat auch der überstandene Typhus den langen Zwischenraum veranlaßt

Digitized by Google
Original from UNIVERSITY OF MINNESOTA

Zusammenfassung.

In den Stadien der Früh- und Spätlatenz bzw. den symptomenarmen Spätstadien der kongenitalen und der später erworbenen Syphilis, welchen die große Mehrzahl der von mir beobachteten Fälle angehört, gelingt die Diagnose der Innenohrlues vom Ohr aus nur mit einiger Wahrscheinlichkeit und nur durch das Zusammenlegen mehrerer Ohrsymptome. Denn kein bei Lues auris internae zu erhebendes Ohrsymptom ist pathognomonisch eindeutig; selbst nicht die Inkongruenz der kalorischen und der Drehreaktion. Diese Inkongruenz, welche in unseren Fällen kongenitaler als auch später erworbener Lues nur in einem geringen Prozentsatze (7·3%) gefunden wurde, ist bisweilen auch bei Innenohrerkrankungen anderer Ätiologie, z. B. nach epidemischer Meningitis (siehe instehenden Fall) und nach Vergiftungen zu erheben.

Um sonach die Wahrscheinlichkeit bei der Diagnose zu steigern, müssen wir uns in der Regel noch anderer Hilfsquellen bedienen. Als solche Hilfsquellen kommen außer einer sorgfältigen Anamnese in Betracht: I. die Kenntnis der luetischen Manifestationen und ihrer Residuen überhaupt, II. die Serumreaktion, die provozierte Serumreaktion (im beschränkten Maße auch die Liquoruntersuchung), III. die Hilfe ex juvantibus.

Wenn auch die Kenntnis der luetischen Manifestationen und ihrer Residuen überhaupt allgemein bekannt ist, so erscheint es nicht unwichtig, sich immer wieder vor Augen zu halten, daß zwischen der kongenitalen und der später erworbenen Syphilis kein prinzipieller, sondern höchstens ein klinischer Unterschied besteht. Analoges trifft auch für die luetische Innenohrerkrankung zu, jedoch ist auch dieser Unterschied niemals so groß, daß nicht die Aufstellung gewisser gemeinsamer Manifestationstypen gelänge (siehe S. 104 u. 105). Weiters ergibt das Studium dieser Manifestationen und Residuen, daß wir die Veränderungen in der Nase zur Stütze der Diagnose Innneohrlues bei kongenitalen Fällen in einem Prozentsatze von ungefähr 30% heranziehen können, nicht aber umgekehrt. Hierbei sei der auffallenden Tatsache Erwähnung getan, daß der luetische Säuglingsschnupfen, der ungefähr 70% kongenitalluetische Säuglinge befällt, anscheinend nicht immer zu jenen bekannten Folgezuständen oder Residuen führt, welche wir zur Stütze der Diagnose zu einem späteren Zeitpunkte benötigen. Weiters bestätigt das Studium die bekannte Tatsache, daß bei kongenitaler Lues die Hutchinsonsche Trias häufig unvollständig ist. Die fehlenden Stigmen jedoch werden oft bei den Geschwistern der Untersuchten gefunden; eine solche Verteilung finden wir auch bei anderen Stigmen.

Die zur Feststellung der Diagnose Innenohrlues unternommene neurologische, interne, röntgenologische Untersuchung usw. beweist, daß von der Latenz zur Manifestation mitunter nur ein Schritt ist und die Diagnose auch ohne Serumuntersuchung durch die Kombination der erhobenen Daten bisweilen mit ziemlich großer Wahrscheinlichkeit gestellt

Digitized by Google
Original from UNIVERSITY OF MINNESOTA
Generated on 2019-10-24 17:51 GMT / http://hdl.handle.net/2027/umn.31951002684121b
Public Domain in the United States, Google-digitized / http://www.hathitrust.org/access_use#pd-us-google

werden kann. Ohr und Allgemeinuntersuchung decken allerdings hie und da Zeichengruppen auf, welche auch bei anderen Erkrankungen, z. B. bei den Neurosen, gefunden werden. Differentialdiagnostisch kommen sehr häufig auch die hereditär degenerativen Innenohrerkrankungen inklusive der Organminderwertigkeit in Betracht. Bekannt ist eine kombinierte Ätiologie, z. B. auch Lues und Trauma und Lues und Neurose. Der bei der Ohruntersuchung erhobene Spontannystagmus deutet nicht so selten auf bestehende meningeale und zerebrale Veränderungen.

Die Blutuntersuchung gibt, wie wir wissen, in der Früh- und Spätlatenz nur in einem bestimmten Prozentsatze positive Reaktionen, so daß vor Jahren schon zur Provokation einer positiven Reaktion geschritten wurde (Gennerich 1910 Salvarsanprovokation). Seither ist wiederholt mit verschiedenen Mitteln provoziert worden. Ich versuchte mit Dauergaben von Jodkali mit Antipyrin, sporadisch auch durch Injektion spezifischer Mittel und nichtspezifischer fiebererzeugender Mittel usw. eine positive Reaktion zu erzielen und es gelang mir in 96 Fällen seropositiver Reaktion, in 14 Fällen diese seropositive Reaktion nur durch Provokation zu erzielen. Daraus folgt, daß die Provokation, wie auch immer sie vorgenommen oder fortgebildet wird, in zweifelhaften Fällen von Innenohrlues auch von otologischer Seite nicht zu unterlassen ist. Dies gilt sowohl für Einzel- als auch für Reihenuntersuchungen. Demnach bedürfen die bislang ohne Liquoruntersuchung und ohne Provokation auch auf anderen Gebieten angestellten Reihenuntersuchungen einer Revision. Die Provokation ist imstande, die Hilfe ex juvantibus überflüssig zu machen.

Die Methode ex juvantibus ist überdies keineswegs eindeutig und bei der fortgeschrittenen Innenohrerkrankung ziemlich aussichtslos. Die Liquoruntersuchung, zur Erschließung, Prognose und Therapie der Gehirn- und Rückenmarklues fast unumgehbar, wird ohrenärztlich in der Regel unterlassen werden können, wenn es sich nur um die Ergründung der luetischen Natur einer Innenohrerkrankung handelt, worauf meine Studien hauptsächlich hinzielten.

Benutzte Literatur: Alexander: Die Syphilis des Gehörorgans. Handbuch der Geschlechtskrankheiten. 1914. — Alt: Die Taubheit infolge Meningitis epidemica. Wien 1908. — Arzt und Grossmann: Zur Frage der Bedeutung der Wassermannreaktion. Mschr. f. Ohrenhlkd. 1910.— Beck O.: Über Fistelsymptome bei nicht eitriger Erkrankung des Gehörorgans. 22. Vers. d. deutschen otol. Ges. Stuttgart. — Derselbe: Isolierte Neuritis des Nervus vestibularis. Zschr. f. d. ges. Neurol. u. Psych. Bd. III. 4. 10. — Derselbe: Über die Kopfknochenleitung bei Lues. Mschr. f. Ohrenhlkd. 1913. — Derselbe: Über die Erkrankungen des inneren Ohres und deren Beziehungen zur Wassermannschen Serumreaktion. Mschr. f. Ohrenhlkd. 44. Jg. Nr. 1. — Derselbe: Über den primären Sitz der Erkrankung bei der Heredolues des Ohres. Verh. d. Ges. d. Hals-, Nasen- u. Ohrenärzte in Nürnberg. 1921. — Beck und Kerl: Ohrenerkrankungen im Verlauf von Syphilis. Mschr. f. Ohrenhlkd. 1920. — Dieselben: Zit. nach Alexander. — Benario: Über Neurorezidive nach Salvarsan und Hg behandelt.

Digitized by Google
Original from UNIVERSITY OF MINNESOTA
Generated on 2019-10-24 17:51 GMT / http://hdl.handle.net/2027/umn.31951002684121b
Public Domain in the United States, Google-digitized / http://www.hathitrust.org/access_use#pd-us-google

München 1911. Lehmann. — Davidsohn: Über die Hutchinsonzähne. D. med. Wschr. 1920. Nr. 11. (Erwiderung von Kranz: D. med. Wschr. 1920. Nr. 28.) — Dreyfus G. L.: Die Beschaffenheit des Liquor cerebrospinalis usw. Münch. med. Wschr. 1920. Nr. 48. — Fournier A.: Hereditäre Syphilis, deren Prophylaxe und Therapie. Dresden 1920. — Derselbe: Vorlesungen über Syphilis hered. tarda. Wien 1894. Deuticke. — Derselbe: Malformation de l'oreille chez un h. s. Soc. de derm. 1900. Zit. nach Zappert. — Fränkel B.: Verlagerte Zähne. Berl. M. Ges. 1897. Zit. nach Zappert. — Frey H.: Über das Vorkommen von Erkrankungen des inneren Ohres im Frühstadium der Syphilis. Münch. med. Wrchr. 1911. Nr. 11. — Freund L.: Die Syphilis im Röntgenbilde. Handb. f. Geschlechtskr. 1916. — Frolow: Zahndistrophien bei hereditärer Syphilis. J. russe de mal. cut. 1904; A. D. S. 77. — Finger: Wr. kl. Wschr. 1920. S. 18. Übersichtsreferat. — Gennerich W.: Die Syphilis des Zentralnervensystems. Berlin 1921. — Gerber P.: Die Syphilis der Nase, des Halses und des Ohres. Berlin 1910. — Derselbe: Die Syphilis der Mundhöhle, des Rachens und der Speicheldrüsen. Handb. d. Geschlechtskr. III. Bd. 1913. — Güttich W.: Die Untersuchung des Ohrlabyrinthes als Hilfsmittel bei der Diagnostik der Lues. Berl. med. Wschr. 1921. — Habermann J.: Die luetischen Erkrankungen des Gehörorgans. Schwartz' Handbuch I. 1892. — Hartung: Syphilis der Knochen. Handb. d. Geschlechtskr. III. Bd. — Hennebert: Referat. Zschr. f. Ohrenhlkd. 1910. — Hochsinger C.: Syphilis. Handb. d. Kinderheilk. von Pfaundler und Schlossmann. I. Bd. — Hutchinson: Syphilis. Autor. d. Ausgabe von Kollmann. Leipzig 1888. — Jansen und Kobrak: Praktische Ohrenheilkunde. 1918. — Kay M. B.: J. Am. Med. Ass. Chicago 1910. LXXIV. Nr. 17. — Kerl W.: Über Polyneuritis syphil. Wr. kl. Wschr. Nr. 42. 1910. — Knapp: Über vererbte syphilitische Ohrenleiden. Zschr. f. Ohrenhlkd. 1880. Bd. 9. — Kyrle J.: Latente Lues und Liquorveränderungen. Wr. kl. Wschr. 1920. Nr. 40. — Leidler und Löwy: Sitzung d. Österr. otol. Ges. v. November 1921, mitgeteilt Mschr. f. Ohrenhlk. 1922. Jännerheft. — Lund R.: Neurolabyrinthitis syphilitica. Kopenhagen 1920, ref. Zbl. f. Ohrenhlk. Nr. 18. 9. u. 10. H. — Mauthner O.: Zur Kenntnis und Heilung der Hör- und Sprechstörungen bei den Neurosen. Mschr. f. Ohrenhlkd. 1918. Festschr. f. Urbantschitsch. — Mayer O.: Histologische Untersuchungen zur Kenntnis der Entstehung der Taubheit infolge von angeborener Syphilis. Arch. f. Ohrenhlkd. Nr. 77. — Müller R.: Die Entwicklung der Serumdiagnostik der Syphilis usw. Handb. d. Geschlechtskr. III. Bd. — Neumann: Österr. otol. Ges. November 1910. — Nonne: Syphilis und Nervensystem. Berlin 1915. — Politzer: Geschichten der Ohrenheilkunde. II. Bd. 1915. — Rauch: Über atypische und paradoxe Vestibularreflexe. Mschr. f. Ohrenhlk. 1919. — Rosenstein: Zur Kenntnis der syphilitischen Erkrankung des Hörnervenstammes. Arch. f. Ohrenhlkd. Bd. 65. — Ruttin E.: Zit. nach Rauch. — Seifert O.: Die Syphilis der Atmungsorgane usw. Handb. f. Geschlechtskr. III. Bd. — Stein C.: Gehörorgan und Konstitution. Zschr. f. Ohrenhlkd. 76. Bd. 1917. — Scherber: Berl. kl. Wschr. 1919. — Thiemich: Meningokokkenmeningitis. Hdbuch der Kinderheilkunde (Pfaundler-Schlossmann). — Urbantschitsch E.: Österr. otol. Ges. Jänner 1916. Mschr. f. Ohrenhlk. 1916. — Uthoff: W. Über die bei der Syphilis des Zentralnervensystems vorkommenden Augenstörungen. — Zappert: Die Klinik der hereditären Lues. Handb. f. Geschlechtskr. III. Bd. 3. Teil. — Zumbusch: Probleme der Syphilis. Naturforscherkongreß Nauheim 1920. Ref. Münch. med. Wschr. Nr. 43. 1920.

Digitized by Google
Original from UNIVERSITY OF MINNESOTA
Generated on 2019-10-24 17:51 GMT / http://hdl.handle.net/2027/umn.31951002684121b
Public Domain in the United States, Google-digitized / http://www.hathitrust.org/access_use#pd-us-google

Vereinsberichte.

Österreichische otologische Gesellschaft.

Sitzung vom 12. Dezember 1921.

Vorsitz: F. Alt.
Schriftführer: E. Urbantschitsch.

Der Vorsitzende begrüßt Herrn Dr. Klejn als Gast.

Administrative Sitzung.

Der Sekretär Doz. Gatscher erstattet folgenden Bericht über das abgelaufene Vereinsjahr:

Es fanden im Jahre 1921 9 Sitzungen statt, und zwar am 31. I., 28. II., 21. III., 25. IV., 30. V., 27. VI., 31. X., 28. XI. und 12. XII.

In diesen wurden gehalten:

1 Nekrolog (Alt über Urbantschitsch),
3 Vorträge (Kestenbaum, Cemach, Leidler und Loewy),
2 vorläufige Mitteilungen (Hofvendal, Cemach) und
73 Demonstrationen, und zwar von den Herren Beck (13), Bondy (6), Brunner (1), Cemach (5), Demetriades (1), Eisinger (1), Fischer (1), Fremel (4), Gatscher (4), Gomperz (1), Leidler (3), Leidler und Loewy (1), Ruttin (13), Schlander (2), Toch (1), Urbantschitsch (16). Der Gegenstand der Demonstrationen war: Komplikationen (32), Labyrinth (11), verschiedene Nervenerkrankungen (9), Mittelohrerkrankungen (7), Erkrankung des äußeren Ohres (5), Tumoren des Os temporale (2), Tumoren des Gehirns (2), Angiosarkom der Nase (1), Fibroma nasopharyngis (1), Nasenfremdkörperextraktion (1), Mundkrankheiten (1), Lumbalpunktion (1).

Der Säckelwart Dozent Beck erstattet den Bericht über die Kassagebarung im Jahre 1921. Nach Prüfung durch die Revisoren wird dem Säckelwart das Absolutorium erteilt und der Dank für seine Mühewaltung ausgesprochen.

Bei der Wahl des neuen Präsidiums für 1922 werden einstimmig gewählt zum

Präsidenten: Prof. Viktor Hammerschlag,
Vizepräsidenten: Dozent Gustav Bondy,
Sekretär: Dozent Rudolf Leidler,
Schriftführer: Dozent Ernst Urbantschitsch,
Kassier: Dozent Oskar Beck.

Dem abtretenden Präsidium wird der Dank der Gesellschaft ausgesprochen. Die Neugewählten nehmen die Wahl an und danken für die Ehrung.

Digitized by Google
Original from UNIVERSITY OF MINNESOTA
Generated on 2019-10-24 17:51 GMT / http://hdl.handle.net/2027/umn.31951002684121b
Public Domain in the United States, Google-digitized / http://www.hathitrust.org/access_use#pd-us-google

Zu Ehrenmitgliedern der Österreichischen otologischen Gesellschaft werden gewählt: Dr. Perez (Argentinien), Prof. Siebenmann (Basel), Prof. Martino (Uruguay), Prof. Passow (Berlin), Dr. Glogau (New York) und Quix (Utrecht).

Zu korrespondierenden Mitgliedern werden gewählt: Prof. Boenninghaus (Breslau), Prof. Heine (München), Prof. Voss (Frankfurt a. M.), Prof. Holmgreen (Stockholm), Prof. Uchermann (Kristiania), Prof. Kümmel (Heidelberg), Prof. Denker (Halle a. S.). Prof. Demitriades sen. (Athen), Prof. Burger (Amsterdam).

Zu ordentlichen Mitgliedern werden gewählt: Dr. Hofmann, Dr. Georg Schwarz (Orszowa), Dr. Karl Goldberger, Dr. Leo Deutsch, Dr. Heinrich Frühwald, Dr. Polyak (Prag), Dr. Paul Brück (Temesvar), Dr. Ernst Sachs (Prag), Dr. Salomon Bossak (Brooklyn), Dr. Wilhelm Liegmeister (Brooklyn), Dr. Paul Kepes (Budapest), Dr. Josef Spira (Krakau), Dr. Christ (Amerika), Dr. Witzmann (Amerika), Dr. Hodson (Amerika), Dr. Wineser (Amerika), Dr. Gompertz (Hamburg), Dr. Weleminsky (Wien), Dr. Hans Brunner (Wien), Dr. Leo Forschner (Wien), Dr. Philipp Mayer (Wien), Dr. Saxner (Montreal), Dr. Schapiro (Brooklyn), Dr. Arpad Rieger (Györ), Dr. Mark Eisenberg (Odessa).

Wissenschaftliche Sitzung.

I. E. Ruttin: **Plötzlicher Übergang einer serösen in eine eitrige Labyrinthitis. Meningitis. Exitus.**

Der 42jähr. Nachtwächter J. K. war früher nie ohrenkrank. Am 30. Juli 1921 bekam er Schmerzen im rechten Ohre und Erbrechen. Er goß sich Öl ins Ohr, worauf sich eine braune Flüssigkeit entleerte. Seit dem 2. August eitert das Ohr. Am 4. August wurde ihm unter Anästhesie mit der Bonainschen Mischung die Parazentese gemacht. Am 5. August früh Schwindel und Erbrechen, weshalb er in die Klinik Neumann aufgenommen wurde. Bei der Aufnahme fand sich das rechte Trommelfell stark gerötet, diphtheritisch belegt, in der hinteren Hälfte spaltförmige Perforation, aus der sich reichlich seröses Exsudat ergießt. Taubheit für Sprache und Stimmgabeln. Weber rechts, Rinne unendlich negativ. Spontaner Nystagmus II. Grades nach links. Kalorische Reaktion noch vorhanden. Linkes Ohr normal. Am 6. August Schwindel, Erbrechen, Kopfschmerz, Nystagmus schwächer als gestern. Hörvermögen wieder vorhanden a. c. In den nächsten Tagen wurde bis zum 14. August täglich geprüft, das Hörvermögen war stets vorhanden, der Weber zur kranken Seite lateralisiert, die subjektiven Symptome bis auf etwas Schwindel verschwunden. Pat. fühlte sich so gut, daß bereits am 13. August, in der Annahme, die seröse Labyrinthitis sei abgeklungen, nicht mehr geprüft wurde. In der Nacht vom 15. auf den 16. August plötzlich Schüttelfröste, 39° Temperatur, starke Kopfschmerzen. In der Früh des 16. August rechts taub, kalorisch unerregbar.

Digitized by Google
Original from UNIVERSITY OF MINNESOTA
Generated on 2019-10-24 17:51 GMT / http://hdl.handle.net/2027/umn.31951002684121b
Public Domain in the United States, Google-digitized / http://www.hathitrust.org/access_use#pd-us-google

Lumbalpunktion trüb, reichlich polynukleäre Leukozyten und mikroskopisch und kulturell sehr reichlich Streptokokken. 10 cm³ Vuzin. Operation (Ruttin): Warzenfortsatz mit bindegewebigen und sulzigen Granulationen erfüllt. Radikaloperation. Hammer-Ambos in Granulationen eingebettet, ovales Fenster leer, typische Labyrinthoperation nach Neumann. Sagittaler und horizontaler Bogengang hämorrhagisch verfärbt. Beim Eingehen mit der Sonde entleert sich ein Tröpfchen Eiter aus dem Labyrinth. 17. August Exitus. Obduktionsbefund (Dr. Norer): Diffuse eitrige Meningitis an der Basis mit ziemlich dicker eitriger Infiltration an den Nervenscheiden des VIII. und VII. rechts. Ödem und Hyperämie des Gehirns. Der Fall ist besonders interessant, denn es ist ungewöhnlich, daß sich eine seröse Labyrinthitis so plötzlich in eine eitrige Labyrinthitis mit fast gleichzeitiger Meningitis verwandelt. Wenn auch unsere Indikationen, die auf der Beobachtung der Labyrinthfunktion aufgebaut sind, im allgemeinen uns gestatten, rechtzeitig die Labyrinthoperation zu machen, so kann man ja doch nicht den ganzen Tag und die ganze Nacht wochenlang hindurch die Labyrinthprüfungen machen und es wird daher, wenn auch nur ausnahmsweise, geschehen können, daß eine so plötzliche Umwandlung einer serösen in eitrige Labyrinthitis nicht rechtzeitig bemerkt wird. Es scheint übrigens, daß in diesem Falle die Bonainsche Mischung durch Verätzung die seröse Labyrinthitis hervorgerufen hat und vielleicht auch an der Einschmelzung des Stapes schuld ist, die offenbar wenigstens zum größten Teile schon vor der Entstehung der eitrigen Labyrinthitis stattgefunden haben mag.

II. E. Ruttin: **Zur Entstehung der Meningitis nach Labyrinthitis mit Funktionsresten und Fazialparese.**

a) Fall I. Die 3jähr. Pat. G. B. war vor 1 Jahre rechts radikal operiert worden. Bei dem schon damals kränklichen Kinde war von seiten des Internisten und des Kinderarztes die Diagnose auf Tbc Peritonitis gestellt worden, außerdem hatte sie auch damals einen Fungus im linken Sprunggelenk.

Am 2. August 1921 wurde sie wegen des linken Ohres wieder auf die Klinik Neumann aufgenommen. Es fand sich im linken Gehörgang, der mit Polypen erfüllt war, fötide Sekretion. Warzenfortsatz druckempfindlich, doch waren geschwollene, empfindliche, infraaurikuläre Drüsen vorhanden. Rechts nicht ganz geheilte Radikaloperationshöhle. Hörvermögen und kalorische Reaktion beiderseits vorhanden. Am 15. August trat Fazialparese links auf.

Am 16. August 39·6 Temperatur. Hörvermögen und kalorische Reaktion beiderseits noch erhalten. Kein Fistelsymptom. Operation (Ruttin): Warzenfortsatz mit Eiter erfüllt, im Antrum Cholesteatom. Trommelhöhle mit Cholesteatom und Granulationen erfüllt, Gehörknöchelchen in Granulationen eingebettet, Bogengang intakt. Fazialis scheint unter demselben freizuliegen. Dura der mittleren Schädelgrube und Sinus freigelegt, normal.

18. August: Temperatur 39·7, Puls 150, Kernig +, Babinsky +, Nackensteifigkeit, allgemeine Hypersensibilität. Lumbalpunktat: Mikroskopisch sehr reichliche Eiterzellen, keine Bakterien, Kultur steril.

Digitized by Google
Original from UNIVERSITY OF MINNESOTA
Generated on 2019-10-24 17:51 GMT / http://hdl.handle.net/2027/umn.31951002684121b
Public Domain in the United States, Google-digitized / http://www.hathitrust.org/access_use#pd-us-google

20. August: Exitus. Obduktionsbefund (Dr. Löffler): Eitrige Meningitis, hauptsächlich an der Basis und vorwiegend daselbst auf der linken Seite; spärliches Exsudat über der Konvexität. Hydrocephalus internus. Ödem des Gehirns. Verkäste tracheobronchiale Lymphdrüsen auf der linken Seite. Verkalkter Primärherd im Oberlappen. Lobulärpneumonische Herde in allen Lungenlappen.

b) Fall II. Der 23jähr. H. J. litt seit Kindheit an Schwerhörigkeit und Ohrenfluß rechts. 14 Tage vor der Aufnahme mit Schüttelfrost einsetzende akute Exazerbation. Seither Schwindel, öfter Erbrechen, seit 1 Woche Fazialparese. Bei der Aufnahme an die Klinik Neumann am 2. August fand sich der rechte Gehörgang mit Granulationen erfüllt, Warzenfortsatz druckempfindlich. Taub für Sprache und Stimmgabeln, Weber nach links, Rinne ∞ negativ, kalorische Reaktion negativ. Nach Rechtsdrehung Nystagmus $\rightarrow$ l 12″, nach Linksdrehung Nystagmus $\rightarrow$ r 6″. Spontaner Nystagmus horizont.-rotator. nach beiden Seiten.

Operation 3. VIII. (Ruttin): Warzenfortsatz sklerotisch, im Antrum Cholesteatom. Sinus auf Linsengröße freigelegt, leicht mit Granulationen bedeckt, Dura der mittleren Schädelgrube auf mehr als 1 cm² freigelegt, sehr verdickt, mit Granulationen bedeckt. Im horizontalen Bogengang, knapp über dem Fazialis eine langgestreckte Fistel. Fazialis im horizontalen Teil vollkommen freiliegend. Radikaloperation. Lumbalpunktat klar, keine Zellen, steril.

4. VIII.: Früh Wohlbefinden, kein Fieber. Nachmittag plötzlich verfallenes Aussehen, Nackensteifigkeit, Babinski, Kernig, Dermographie, etwas Kopfschmerz, spontaner Nystagmus horizontal-rotatorisch nach beiden Seiten, 38·8, Puls 88, komatös. Operation (Ruttin): Freilegung des Sinus auf zirka 4 cm, der wenig verändert ist. Labyrinthoperation nach Neumann. An der hinteren Pyramidenfläche wird ein kleiner Extraduralabszeß eröffnet, Spaltung der Dura des Kleinhirns und der Dura der mittleren Schädelgrube mit negativem Resultat. Lumbalpunktat: Trüber Liquor, geringer Druck, reichlich polynukleäre Leukozyten, keine Bakterien. Bis zum 12. August wurde Pat. 4mal punktiert, das Punktat war stets steril, doch waren reichlich polynukleäre Leukozyten darin. Das Blut aus dem Sinus war steril, Augenbefund normal.

Obduktion (Dr. Norer): Eitrige Leptomeningitis der Basis cerebri mit Ansammlung von sehr reichlichem fibrinös-eitrigem Exsudat in der Cysterna chiasmatis pontis und in den Subarachnoidalräumen des Kleinhirns. Starke Hyperämie der Meningen der Konvexität des Gehirns und kleine enzephalitische Herde mit multiplen Blutungen in den rückwärtigen Anteilen des rechten Hinterhauptlappens.

In beiden Fällen waren noch Reste von Labyrinthfunktion vorhanden, aber bereits eine Fazialparese entstanden. Es war in beiden Fällen keine strikte Indikation zur Labyrinthoperation gegeben und tatsächlich nur die Radikaloperation ausgeführt worden. Zur Zeit der Radikaloperation bestand

Generated on 2019-10-24 17:51 GMT / http://hdl.handle.net/2027/umn.31951002684121b
Public Domain in the United States, Google-digitized / http://www.hathitrust.org/access_use#pd-us-google
Digitized by Google
Original from UNIVERSITY OF MINNESOTA

auch keine Meningitis, wie auch das Punktat in Fall II bewies. Trotzdem kam es sehr rasch zur Meningitis.

Es scheint, daß man in Fällen, wo eine Fazialparese besteht und man aus den geringen Funktionsresten des Labyrinths auf den Sitz der Fazialparese an der Labyrinthwand schließen kann und dieser Sitz für eine Miterkrankung der Labyrinthwand spricht, die Labyrinthoperation machen soll.

III. G. Bondy: **Thrombose des Sinus cavernosus.**

64jähr. Mann, vor 6 Wochen an akuter Otitis erkrankt, seit 3 Tagen Fieber und Schüttelfröste. Bei der Aufnahme 40·0, mäßige Otorrhoe, Senkung der hinteren oberen Gehörgangswand, Druckempfindlichkeit des Warzenfortsatzes, keine Schwellung. Operation am 10. IX. Der Knochen weitgehend erweicht, gegen das Antrum zu reichlich Eiter. Die Knochenerkrankung besonders gegen die mittlere Schädelgrube zu ausgesprochen, so daß, um den erweichten Knochen vollständig zu entfernen, die Radikaloperation ausgeführt werden muß. Freilegung des Sinus, der leicht verdickt, aber blutshältig erscheint. Lytischer Abfall der Temperatur, am 19. wieder 39·5, weshalb am 21. nach vorausgegangener Jugularisunterbindung der Sinus weiter freigelegt wird. Unterhalb der erst freigelegten Stelle findet sich ein Defekt der äußeren Wand, aus dem unteren Ende wird ein etwa 1 cm langer Thrombus entfernt. Volle Blutung. Aus dem oberen Ende erfolgt sofort nach Eingehen mit dem scharfen Löffel reichliche Blutung. Temperatur nach der Operation durch einige Tage noch bis 38·4, dann normal. Nur gelegentlich treten noch Temperaturen bis 38·4 auf.

7. X. Pat. scheint schlechter zu sehen, da er beim Fassen eines Gegenstandes häufig danebengreift. Augenbefund: Rechts geringe Ptose, Bewegungseinschränkung nach außen, weniger nach oben und innen. Pupille, Sensibilität, Fundus normal.

9. X. Fast vollkommene Ptose, stärkere Bewegungseinschränkung nach außen, oben, innen, geringere nach unten. Auch Trochleariswirkung nicht nachweisbar. Pupille rechts etwas weiter als links. Sonst alles normal.

11. X. Vollkommene Ptose. Bulbus in leichter Divergenzstellung. Nur noch etwas Beweglichkeit nach innen (bis zur Sagittalachse), etwas besser nach unten (dabei etwas Trochleariswirkung erhalten). Pupillenweite 5 mm (links 2½ bis 3 mm), reagiert schlecht. Papille nasal etwas verwaschen.

13. X. Lumbalpunktion. Im Liquor fast keine Zellen (einzelne Lymphozyten), keine Bakterien.

14. X. Pupille noch weiter (7 mm), fast reaktionslos, keine Neuritis oder Venenstauung.

17. X. Seit gestern Rückgang der Augensymptome. Nur noch geringe Ptose, Pupille 4 bis 4½ mm, reagiert träge. Beweglichkeit nach allen Richtungen besser.

22. X. Bis gestern stat. idem. Heute Morgentemperatur 38·5, starke Somnolenz, Kernig, Nackensteifigkeit.

24. X. Exitus in tiefer Bewußtlosigkeit.

Digitized by Google
Original from UNIVERSITY OF MINNESOTA
Generated on 2019-10-24 17:51 GMT / http://hdl.handle.net/2027/umn.31951002684121b
Public Domain in the United States, Google-digitized / http://www.hathitrust.org/access_use#pd-us-google

Obduktionsbefund (Prof. Sternberg): Otitis media purulenta dextra, Thrombophlebitis purulenta sinus transversi, sigmoidei, cavernosi lateris dextri et sinus intercavernosi anterioris, abscessus lobi temporalis dextri, leptomeningitis purulenta acuta, praecipue ad basim cerebelli. Oedema cerebri acutum et hydrocephalus acutus. Tumor lienis acutus, degeneratio parenchymatosa hepatis renumque.

Bemerkenswert ist in diesem Falle das Verhalten der durch die Kavernosusthrombose verursachten Symptome. Die ersten Symptome wiesen auf einen Prozeß an der rechten Seite der Schädelbasis. Da weder Protrusio bulbi noch Lidödem bestanden, wurde zunächst an die Möglichkeit einer basalen Meningitis gedacht, was aber durch das Ergebnis der Lumbalpunktion nicht bestätigt wurde. Die Diagnose der Kavernosusthrombose wurde neuerlich zweifelhaft, als die Augensymptome 10 Tage nach ihrem Beginne einen auffälligen Rückgang zeigten. Eine Erklärung für dieses eigentümliche Verhalten könnte in der Annahme gefunden werden, daß die Symptome zunächst durch das der Eiterung vorausgegangene entzündliche Ödem horvorgerufen wurden, das sich mit Eintritt der Eiterbildung teilweise zurückbildete. Der erst bei der Obduktion gefundene Schläfenlappenabszeß hatte sich vollständig symptomlos ohne irgend welche Drucksymptome und, da er rechts saß, natürlich ohne Herderscheinungen entwickelt. Er führte durch seinen Durchbruch zur Meningitis, die als unmittelbare Todesursache anzusehen ist.

IV. G. Bondy: **Umkehrung des Fistelsymtoms nach der Operation.**

57jähr. Pat. mit chronischer Mittelohreiterung und Cholesteatom am linken Ohr. Sehr leicht auslösbares Fistelsymptom, und zwar Kompressionsnystagmus nach rechts, deutlich mit der langsamen Komponente einsetzend, bedeutend stärkerer Aspirationsnystagmus nach links. Bei der Operation fand sich ein großes, Antrum und Attik ausfüllendes Cholesteatom, an dem stark abgeflachten Bogengangswulst eine längsgestellte Fistel. Druck auf die Fistel erzeugte auffälligerweise statt der erwarteten Deviation der Bulbi nach links eine solche nach rechts. Beim ersten Verbandwechsel 5 Tage nach der Operation zeigte sich im Einklange mit dem bei der Operation erhobenen Befund Kompressionsnystagmus nach rechts. In dieser Form blieb das Fistelsymptom bestehen, bis es zirka 3 Wochen nach der Operation vollständig verschwand. 5 Wochen nach der Operation konnte der Pat. geheilt aus der Behandlung entlassen werden.

Daß wir aus der Art des Fistelsymptoms keinen Schluß auf den Sitz der Fistel ziehen können, ist seit langem bekannt. Der Grund hierfür dürfte in den meisten Fällen in den Veränderungen im perilymphatischen Raume zu suchen sein, die die Richtung der bei Kompression bzw. Aspiration auftretenden Endolymphströmung beeinflussen. Im vorliegenden Falle ist zweifellos die Entfernung des die Fistel bedeckenden Cholesteatoms die Ursache der Umkehrung des Fistelsymptoms. Offenbar dürfte ein Cholesteatomtropfen der den freiliegenden Bogengang in der Nähe der Ampulle comprimierte, das Zustandekommen einer ampullopetalen Strömung verhindert

Generated on 2019-10-24 17:51 GMT / http://hdl.handle.net/2027/umn.31951002684121b
Public Domain in the United States, Google-digitized / http://www.hathitrust.org/access_use#pd-us-google
Digitized by Google
Original from UNIVERSITY OF MINNESOTA

haben, die dann nach Entfernung des Cholesteatoms leicht möglich war. Umkehr des Fistelsymptoms wurde bereits beobachtet, so in einem Falle der Klinik, der von Ruttin in seiner Monographie über Labyrinthentzündungen mitgeteilt wurde. Doch trat dies spontan auf, so daß die Ursache dieses Verhaltens nicht erkannt werden konnte.

Aussprache.

G. Alexander: Ich habe wiederholt atypisches bzw. sogenanntes umgekehrtes Fistelsymptom gesehen. Wenn man von dem Erklärungsmodus absieht, daß Auflagerungen, wie z. B. Cholesteatom, die vorübergehende und länger dauernde Umkehrung des Fistelsymptoms verursachen können, und wenn man auch von den Fällen von multipler Sklerose absieht, bleiben Fälle übrig, bei denen vorübergehend verschiedenes Verhalten des Fistelsymptoms dadurch erklärt werden kann, daß das eine Mal die Druckkomponente ihren Angriffspunkt in der Fistel, das andere Mal im Stapes findet, welch letzterem, besonders in Fällen von chronischer Mittelohreiterung mit Ambosverlust, eine erhöhte Beweglichkeit zugesprochen werden muß.

E. Ruttin: Es gibt Fälle, wo 6- bis 8mal eine Änderung des Fistelsymptoms stattfindet. Dies ist wohl auch nur damit zu erklären, daß der Druck des Cholesteatoms sich geändert hat.

H. Neumann: Wir haben an der Klinik einen Patienten, bei dem sich das Fistelsymptom im Laufe des Vormittags ändert. Der eine Beobachter meldet: „Das Fistelsymptom geht nach rechts", und wenn man kontrolliert, sieht man es nach links gehen. Anfangs dachte ich an eine falsche Beobachtung, konnte mich aber bald von der „Umkehrung" des Fistelsymptoms selbst überzeugen. Diese Änderung ist sehr abhängig von Imponderabilien. Die Änderung des Fistelsymptoms habe ich hier in der Otologischen Gesellschaft 1908 anschließend an die Demonstration von 2 Fällen ausführlich besprochen und damals aus der Änderung des Fistelsymptoms Schlüsse auf den Sitz der Fistel zu ziehen versucht, indem ich glaubte, annehmen zu dürfen, daß die Richtung des Fistelsymptoms insofern von dem Sitze der Fistel abhängig ist, als Defekte vor der Ampulle oder in der Stapesgegend anderen Ausschlag geben werden als solche hinter der Ampulle. Im Laufe der Zeit mußte ich diese Meinung korrigieren und ich habe mich davon überzeugt, daß nicht der Sitz des Defektes allein, sondern auch die Bohrungsrichtung desselben, Gerinnungsverhältnisse, Verlötungen, die Füllung der Blutgefäße für die Stromrichtung maßgebend sind. Bondys Vorstellung ist von besonderem Interesse, weil er gerade Gelegenheit hatte, durch die Entfernung des Cholesteatoms das Experiment in vivo zu machen. Daß seine Erklärung hier zutrifft, ist richtig, im allgemeinen ist aber die Änderung des Fistelsymptoms durch so viele Nebenumstände bedingt, daß ich Bondys Erklärung für seinen Fall akzeptiere, aber nicht für alle Fälle als allgemeine Regel hinstellen möchte.

Digitized by Google
Original from UNIVERSITY OF MINNESOTA
Generated on 2019-10-24 17:51 GMT / http://hdl.handle.net/2027/umn.31951002684121b
Public Domain in the United States, Google-digitized / http://www.hathitrust.org/access_use#pd-us-google

V. O. Beck: **Schläfenlappenabszeß unter dem Bilde einer Sinusthrombose.**

M. G., 42 Jahre, Kaufmann, 11. VII. 1921 auf die Klinik Neumann aufgenommen. Angeblich keine Kinderkrankheiten. Pat. neigt seit Jahren stark zu Husten und Schnupfen. Vor dem Kriege (genau kann es Pat. nicht angeben) begann das rechte Ohr zu fließen. Während des Krieges bestand auch rechts einmal Ohrfluß. 1916 leichte Malaria, 1917 Erysipel der rechten Ohrmuschel. Seit dem Kriege bestand zeitweilig leichter Ohrenfluß. 1919 abermals leichtes Erysipel der rechten Ohrmuschel. Seit 8 Tagen akute Exazerbation rechts. Am 9. VIII. leichte Senkung der hinteren, oberen Gehörgangswand, 40° Temperatur, Schüttelfrost. Seit der Exazerbation Schmerzen, zeitweilig Schwindel.

Befund: Rechtes Ohr: Aus dem Gehörgang ziemlich reichlich fötide Sekretion. Die hintere Gehörgangswand fast bis zur Berührung der unteren genähert, so daß ein Einblick in die Tiefe nicht möglich ist. Innenfläche des Tragus etwas geschwollen. Entlang dem hinteren Rand des Warzenfortsatzes und in der Gegend des Emissarium Druckschmerz. Druck auf die Jugularisgegend wird unangenehm empfunden. — Linkes Ohr: Ekzem des äußeren Gehörganges, keine Sekretion. Trommelfell wegen der reichlichen Krustenbildung nicht deutlich übersehbar. Es scheinen jedoch Trübungen und Narben zu bestehen. Zunge trocken, belegt, starkes Trockenheitsgefühl im Mund.

V = 5 cm, 1 m, v = a. c., 20 cm. — v. Stimmgabelbefund spricht beiderseits für Schalleitungshindernis. Kein spontaner Nystagmus, kein Fistelsymptom. Kalorische Reaktion typisch.

Operation 10 Uhr nachts (Beck): Warzenfortsatz sklerotisch, ohne jede Zelle, elfenbeinhart. Bei Eröffnung des Antrum quillt verjauchtes Cholesteatom unter Druck hervor. Totalaufmeißelung, wobei die Dura der mittleren Schädelgrube auf Hellergröße freigelegt wird, weil das Cholesteatom den Knochen im Tegmen erweicht hat. Im Mittelohr und Attic massenhaft verjauchtes Cholesteatom. Reste der Gehörknöchelchen nicht zu finden. Glättung des Hypotympanon, das ebenfalls mit Cholesteatom ausgefüllt ist. Im horizontalen Bogengang eine große, mit Granulationen erfüllte Fistel. Der Sinus ist sehr weit zurückgelagert, von einer Schichte sklerotischen, elfenbeinharten, makroskopisch gesund erscheinenden Knochens bedeckt. Er wird von der Spitzengegend nach aufwärts etwa 2 cm lang freigelegt, seine Wand ohne jede Veränderung. Eine Überleitung vom erkrankten Knochen zum Sinus kann nirgends gefunden werden. Dreilappenplastik, Wundversorgung. Blut aus der Armvene steril.

12. VII. Pat. fühlt sich auffallend besser, jedoch die Zunge trocken, keine meningealen Erscheinungen.

Interner Befund (Dozent Dr. Heß): Starke diffuse Bronchitis, Puls 64, Temperatur 39, Dermographismus, keine meningealen Erscheinungen, keine Milzschwellung.

Augenbefund: Beiderseits abklingende Neuritis optici mit ganz geringer Schwellung der Papillen, diese blasser, noch nicht scharf begrenzte

Generated on 2019-10-24 17:51 GMT / http://hdl.handle.net/2027/umn.31951002684121b
Public Domain in the United States, Google-digitized / http://www.hathitrust.org/access_use#pd-us-google
Digitized by Google
Original from UNIVERSITY OF MINNESOTA

Venen, weit geschlängelt, deutliche Einschneidung der meisten Gefäße, besonders links, letzteres spricht für Neuritis, doch kann früher eine Stauungspapille vorgelegen haben. Heute läßt sich das nicht mehr entscheiden.

Lumbalpunktion am 11. VII.: Lymphozyten 132, bakteriologisch steril, Farbe klar, Druck etwas gesteigert.

Wegen 40° Fieber Inspektion der Wundhöhle. Dura der hinteren Schädelgrube wird freigelegt, erscheint normal. Die Sinuswand im bereits freigelegten Gebiet stark verändert.

Bei der Punktion des Sinus wenig Blut, durch den Stichkanal sickert wenig Blut nach. Bei einer Stichinzision in den Sinus Blutung, jedoch nicht so kräftig wie normal. Weitere Freilegung des Sinus bis 1 cm ober dem Knie. Sinuswand erscheint gesund. Freilegung gegen den Bulbus, wo die Sinuswand wieder vollkommen normal ist. Unterbindung der vena jugula ris interna und vena facialis communis. Jugularis bluthältig, ihre Wand etwas verdickt. Inzision in den Sinus ergibt Blutung von oben nach unten. Ein Thrombus wird nicht gefunden, ob ein solcher herausgeschleudert wurde, kann wegen der starken Blutung nicht festgestellt werden. Wundversorgung, Kochsalzinfusion, Kampferinjektion.

Lumbalpunktion vom 15. VII.: Farbe klar, Druck gesteigert, 150 Zellen, Lymphozyten, vereinzelte polynukleäre und Zelldetritus. Bakteriologisch reichliches Bakteriengemenge mit reichlichen Strepto- und Staphylokokken.

Pat. klagt über heftige Kopfschmerzen, keine Nackensteifigkeit, keine Meningealerscheinungen.

17. VII. Pat. springt während der Nacht aus dem Bett, fordert die Schwester auf, ihm seine Kleider zu geben, weil er weggehen wolle. Zunge trocken, borkig belegt, keine Nackensteifigkeit, keine Meningealerscheinungen.

18. VII. Verbandwechsel, Sinus, Bulbus, Jugularis sind bluthältig. Bei der Inzision der Dura der mittleren Schädelgrube wölbt sich das Hirn nicht vor. Punktion des Schläfelappens negativ. In der Gegend der Schläfeschuppe in der ganzen Ausdehnung des musculus temporalis besteht Fluktuation. Punktion ergibt fötiden Eiter. Durch Eingehen mit der Kornzange und durch Abheben des musculus temporalis läßt sich feststellen, daß der Eiter subperiostal sitzt. In der Annahme eines nach außen durchgebrochenen Extradural- bzw. Hirnabszesses neuerliche Operation.

Operation (Beck) 18. VII.: Hautschnitt bis zum lateralen Lidwinkel und ein auf diesen senkrechter bis in die Haarwirbelgegend. Freipräparierung des musculus temporalis und Spaltung desselben nach vorn und oben, so daß die ganze Schläfebeinschuppe, Wurzel und Körper des Jochfortsatzes gut übersehbar sind. An der Schläfebeinschuppe in der Höhe des Ansatzes der Jochwurzel eine Fistel, aus der Eiter quillt. Abtragung der Schuppe von der Basis bis zum Hinterhauptbein nach hinten, bis zum Scheitelbein nach oben und nach vorn. Nach Resektion der ganzen Jochfortsatzwurzel, Abtragung des Knochens bis in die großen Keilbeinflügel. Die Dura ist mit einem sehr dicken, eitrigen schwartigen Belag überzogen

Digitized by Google
Original from UNIVERSITY OF MINNESOTA
Generated on 2019-10-24 17:51 GMT / http://hdl.handle.net/2027/umn.31951002684121b
Public Domain in the United States, Google-digitized / http://www.hathitrust.org/access_use#pd-us-google

und von extraduralem Eiter umspült. Nach hinten und oben wird normale Dura erreicht, nach vorn nicht. Die erweichte Wurzel des Jochfortsatzes scheint die Überleitung vom Mittelohr zu bilden. In einer Ausdehnung von zirka 3 cm^3 zeigt die veränderte Dura an der Außenfläche des Schläfelappens deutliche Fluktuation. Bei der Inzision daselbst entleert sich ein hühnereigroßer Interduralabszeß. Im hinteren Anteil desselben ergibt die Hirninzision einen scheinbar ziemlich oberflächlich sitzenden walnußgroßen Schläfelappenabszeß. Entleerung seines Eiters, Drainage mit Jodoformdocht. Die freigelegte Dura wird leicht mit Jodoformgaze bedeckt. Die Wunde, auch die des musculus temporalis, wird nach genauer Ligatur der Gefäße breit offen gelassen, Wundversorgung.

In den nächsten zwei Tagen leicht soporöser Zustand, Zunge trocken, stark belegt.

Augenbefund: 21. VII. (Dr. Novak) ergibt das gleiche Resultat wie das erstemal, nur sind die Veränderungen des Augenhintergrundes noch weiter regressiv.

21. VII. Wegen 54 Puls Verbandwechsel, im Abszeß Eiter, Jugularis und Bulbus noch etwas bluthältig.

25. VIII. 5 Uhr nachmittags Exitus.

Eiter aus dem Extraduralabszeß und Hirnabszeß ergibt äußerst reichliches Bakteriengemenge.

Obduktionsbefund: Über dem rechten Schläfelappen ist die Dura im Umkreise eine Fünfkronenstückes mit dem Hirn verklebt und mit Eiter bedeckt. Drainage eines Extradural- und Hirnabszesses. Die Basis der mittleren Schädelgrube ist mißfärbig. Unter dem musculus temporalis befindet sich reichlich dicker Eiter, die Basis des Gehirns ist frei. Das in Formalin gehärtete Gehirn wird in Frontalscheiben zerlegt, wobei im rechten Schläfelappen in der Gegend über dem Ammonshorn ein zirka nußgroßer Abszeß mit glatter Wand sichtbar wird, dessen Basis in breiter Kommunikation mit dem Hinterhorn steht und dessen Grund mit Eiter belegt ist. Pyocephalus internus. In der Umgebung des Abszesses Veränderungen, entsprechend einer Enzephalitis. Entsprechend dem Abszeß, der operativ eröffnet ist, erscheint die Dura an der Hirnoberfläche breit adhärent.

Epikrise. Bei diesem Kranken bestand eine 8 Tage alte Exazerbation, bei der ich 2 Tage vor der Spitalsaufnahme eine leichte Senkung der oberen Gehörgangswand feststellen konnte. Am Tage vor der Spitalsaufnahme 40° Fieber mit Schüttelfrost, ebenso am Tage der Spitalsaufnahme. Sowohl die lokalen Symptome am Warzenfortsatz und seiner Umgebung, als auch die Allgemeinsymptome, besonders die Zunge, wiesen auf eine Sinusthrombose. Bei der Radikaloperation wurde die mittlere Schädelgrube freigelegt und eine Bogengangsfistel gefunden. Der Sinus, weit rückverlagert und von dickem sklerotischen Knochen bedeckt, erwies sich als normal. Am Tage nach der Operation Temperaturabfall auf 36·8, jedoch am zweitnächsten Tage ein Ansteigen auf 39·5, weshalb in der Annahme eines wandständigen Thrombus im Bulbus und, da es sich um eine chronische Eiterung handelte, die Sinus-

Digitized by Google
Original from UNIVERSITY OF MINNESOTA
Generated on 2019-10-24 17:51 GMT / http://hdl.handle.net/2027/umn.31951002684121b
Public Domain in the United States, Google-digitized / http://www.hathitrust.org/access_use#pd-us-google

Jugularisoperation ausgeführt wurde. Ein Thrombus wurde nicht gefunden. Nach diesem Eingriff schwankte das Fieber zwischen 38·5 und um 37. Bei dem Verbandwechsel am dritten Tage nach der Jugularisoperation, bei der Sinus-Jugularis und Bulbus noch bluthältig waren und bei welcher wegen Verdacht auf einen Schläfelappenabszeß die Dura der mittleren Schädelgrube am freigelegten Stück an der Schädelbasis mit negativem Erfolg punktiert wurde, zeigte sich in der Schläfengegend eine große Fluktuation, dem Temporalmuskel entsprechend, und beim Abheben des musculus temporalis entleerte sich subperiostaler Eiter. Die Annahme, daß es sich um einen durch die Schuppe durchgebrochenen Schläfelappenabszeß handelte, wurde durch die Operation zur Gewißheit, wobei gleichzeitig speziell an der lateralen Fläche des Schläfelappens ein großer, fötiden Eiter enthaltender Extraduralabszeß und Intraduralabszeß freigelegt wurde. Zur gleichen Zeit war die Dura an der Basis, von wo aus der Schläfelappen früher punktiert wurde, ohne Veränderungen. Das Interessante an diesem Fall liegt abgesehen von der Art der lokalen Veränderungen darin, daß Hirnabszesse — Extra- und Intraduralabszesse — unter dem Bild einer Sepsis klinisch verliefen. Auch die Lumbalpunktion ergab zur Zeit der Sinusoperation keinen sicheren Anhaltspunkt für Abszeß.

VI. E. Urbantschitsch: **Ödematöses Fibrom des Naso-Pharynx.**

Demonstration der großen Geschwulst, die den ganzen oberen Rachenraum des 23jähr. Mannes ausgefüllt hatte. Die Operation war mittels Schlinge nicht durchführbar, gelang aber sehr gut mittels eines großen Beckmannschen Messers. Die Blutung war minimal. Die histologische Untersuchung ergab ein ödematöses Fibrom. Trotzdem die Tubenöffnungen ganz verlegt waren, bestand merkwürdigerweise nicht die geringste Hörstörung. Die Heilung ging rasch vonstatten und führte auch subjektiv zu einem anhaltend vollen Erfolg.

VII. R. Leidler und P. Löwy: **Zur Lumbalpunktion.**

Leidler berichtet, daß der erste der 3 Fälle von Lumbalpunktion, über die in der Novembersitzung vorgetragen wurde, jetzt normal reagiert.

Aussprache.

H. Brunner: Wenn Leidler und Löwy durch ihre Untersuchungen den Versuch machen wollten, alle Formen des Schwindels auf eine gemeinsame Ursache, nämlich auf vasovegetative Störungen zurückzuführen, wenn sie also versuchten, auch den echten labyrinthären Schwindel nicht als direktes, sondern gleichsam als indirektes Labyrinthsymptom darzustellen, so wäre es eigentlich plausibler gewesen, zuerst die Symptomatologie des Schwindels bei Labyrinthkranken ohne Neurose genauer zu erfassen, bevor sie den Schwindel bei Neurosen studieren, mit anderen Worten, es wäre besser gewesen, sich zuerst die Frage vorzulegen, welche Veränderungen ruft eine Erkrankung des peripheren oder zentralen Vestibularapparates in der gesunden Psyche hervor, bevor die diesbezüglichen Verhältnisse

Digitized by Google
Original from UNIVERSITY OF MINNESOTA
Generated on 2019-10-24 17:51 GMT / http://hdl.handle.net/2027/umn.31951002684121b
Public Domain in the United States, Google-digitized / http://www.hathitrust.org/access_use#pd-us-google

in einer nicht vollkommen gesunden Psyche dargelegt werden. Eine derartige Untersuchung zeigt, daß die bis jetzt geltende Lehre von dem für Erkrankungen des Vestibularapparates allein charakteristischen Drehschwindel nicht zutrifft. Ich konnte vielmehr bis jetzt bei reinen, d. h. nicht mit Neurosen komplizierten Erkrankungen des Vestibularapparates 3 verschiedene Angaben unterscheiden: 1. Die erste Gruppe von Patienten gab Scheindrehung der Umgebung, seltener des eigenen Körpers an, 2. die zweite Gruppe gab Zug nach einer bestimmten Seite (meist zur erkrankten Seite) oder in sehr seltenen Fällen Schiefstellung der gesehenen Objekte an, ohne eine Spur von Scheindrehung, 3. in die dritte Gruppe endlich gehören die Kombinationsformen. Es ist nicht zu verkennen, daß die Angaben der Gruppen 1 und 2 wesentlich verschiedene Zustände beschreiben, die sich zu einander etwa so verhalten wie der Nystagmus zu der kompensatorischen Augenbewegung. Es liegt daher die Möglichkeit vor, daß sich aus dem weiteren Studium gerade dieser Verhältnisse praktisch wichtige Schlüsse entweder für die Lokalisation oder für die Schwere des Krankheitsprozesses ergeben können. Die Symptomatologie des Schwindels wird aber sofort eine weitaus reichere, wenn die vom erkrankten Labyrinthe oder vom zentralen Vestibularis kommenden Reize durch eine kranke Psyche verarbeitet werden. Welche dieser verschiedenen und reichhaltigen Angaben man dann wirklich auf das Labyrinth bzw. auf den zentralen Vestibularis wird zurückführen können, läßt sich erst dann entscheiden, wenn man sich über die Entstehungsart und die topisch-diagnostische Bedeutung der beiden oben genannten, vom Labyrinth ausgelösten psychischen Phänomene klar geworden ist. Es muß daher vorderhand vollkommen unentschieden bleiben, welche der von den Neurotikern gemachten Angaben man auf das Labyrinth, welche man auf das Kleinhirn, das Großhirn oder die Medulla oblongata zurückführen soll. Sicher ist nur, daß der gesamte Vestibularapparat auch bei nicht anatomisch nachweisbaren Erkrankungen Symptome machen kann.

Was den Nystagmus bei Neurosen betrifft, so möchte ich zunächst bemerken, daß man von einem „vestibulären Typus des Nystagmus" nicht sprechen kann. Jeder vestibuläre Nystagmus ist ein Rucknystagmus, aber nicht jeder Rucknystagmus ein vestibulärer. Es muß sich die Frage erheben, ob nicht wenigstens ein Teil der von Leidler und Löwy gefundenen Nystagmen eher zur Gruppe des von der Großhirnrinde ausgelösten Einstellungsnystagmus als zur Gruppe des vestibulären Nystagmus zu rechnen ist.

Was die Frage der Übererregbarkeit betrifft, so möchte ich wieder betonen, daß der Grad der Reaktionsbewegungen nach der Labyrinthreizung kein Maß für die Empfindlichkeit des Labyrinthes abgibt, da es ganz von der allgemeinen und momentanen Verfassung des Patienten abhängt, die Reaktionsbewegungen zu übertreiben oder nicht. Das einzig halbwegs sichere Maß bietet vorderhand die Dauer des Nachnystagmus.

Was die Fallreaktion betrifft, so möchte ich daran erinnern, daß Schwankungen in der Frontalebene viel maßgebender sind als Schwankungen in der Sagittalebene. Darauf wurde ja schon vielfach von Neurologen und

Digitized by Google
Original from UNIVERSITY OF MINNESOTA
Generated on 2019-10-24 17:51 GMT / http://hdl.handle.net/2027/umn.31951002684121b
Public Domain in the United States, Google-digitized / http://www.hathitrust.org/access_use#pd-us-google

Otologen hingewiesen. Es kann dieser Tatbestand zusammenhängen mit dem beiläufig symmetrischen Bau des menschlichen Körpers in der Frontalebene und mit dem vollkommen unsymmetrischen Bau des Körpers in der Sagittalebene.

Wenn nun Leidler als Ursache dieser Symptome vor allem in Anlehnung an Wittmaack einen Hydrops labyrinthi anschuldigt, der im Anschluß an die der Neurose zugrunde liegenden vasovegetativen Störungen aufgetreten sein soll, so muß daran erinnert werden, daß aus den Wittmaackschen Untersuchungen die ausgiebige Kommunikation von Liquor labyrinthi und Liquor cerebrospinalis nicht gefolgert werden kann. Aus dem Umstande, daß Stoffe, die man in das Labyrinthinnere bringt, auch im Liquor cerebrospinalis erscheinen, kann noch nicht geschlossen werden, daß diese beiden Flüssigkeiten auch miteinander kommunizieren. Wir wissen ja schon lange, daß verschiedene Gifte durch die peripheren Nerven ins Zentralnervensystem befördert werden können. Ich verweise diesbezüglich auf die Untersuchungen von Homen und Lastinen, die derartige Versuche an den Spinalnerven unternahmen, weiter an Meyer und Ramson, die ähnliche Versuchsergebnisse mit dem Tetanustoxin erhielten, schließlich an die Versuche von Spitzer am Trigeminus. Es geht daher nicht an, aus dem Umstande, daß Stoffe, die ins Labyrinthinnere gebracht wurden, im Liquor cerebrospinalis erscheinen, auf eine ausgiebige Kommunikation dieser beiden Flüssigkeiten zu schließen. Es sprechen im Gegenteil manche Umstände gegen diese Kommunikation und ich glaube, daß gerade darauf die Tatsache zurückzuführen ist, daß es uns noch nicht gelang, eine der Stauungspapille entsprechende Form des Stauungsohres zu finden. Man muß ja stets daran denken, daß der N. opticus einen Teil des Gehirns darstellt, während der Akustikus ein peripherer Nerv ist.

Leidler: Auf die Brunnerschen Bemerkungen kann ich aus demselben Grunde wieder nicht befriedigend antworten, den ich seinerzeit angeführt habe, als wir den Vortrag gehalten haben. Es lassen sich die Resultate unserer Untersuchungen in dem kurzen Rahmen eines Vortrages nicht so erschöpfend darstellen, daß man daraus ein klares Bild gewinnt. Ich hoffe, daß unsere Arbeit die Mißverständnisse etwas aufklären wird. Immerhin möchte ich auf einige Punkte etwas näher eingehen. Es freut mich, daß Brunner sich mit dem Problem der Differenzialdiagnose des Schwindels befaßt, einem Problem, das angegangen werden muß. Wir besitzen Beschreibungen über Schwindel in der Otologie schon 100 Jahre, aber niemand ist es eingefallen, ihn systematisch von dieser Seite zu betrachten. Aber gerade weil wir bei dieser Beschäftigung mit Neurosen *a*) dem Labyrinthschwindel ähnliche, *b*) unähnliche Formen gefunden haben, sind wir dazu gekommen, uns mit der Differentialdiagnose zu beschäftigen. Daß wir erst der Frage näher kommen, wenn wir uns mit dem Labyrinthschwindel, ferner dem bei organischen Hirnerkrankungen und bei reinen Psychosen beschäftigt haben, ist zweifellos und ich kann auch heute noch nicht Sicheres in dieser Beziehung aussagen. Nun hat Brunner versucht, gewisse Gruppen auf-

Digitized by Google
Original from UNIVERSITY OF MINNESOTA
Generated on 2019-10-24 17:51 GMT / http://hdl.handle.net/2027/umn.31951002684121b
Public Domain in the United States, Google-digitized / http://www.hathitrust.org/access_use#pd-us-google

zustellen, die sich vielleicht zu einer Gruppierung der Schwindelformen herauskristallisieren werden. Es ist bei der Kürze der von Brunner gemachten Bemerkung natürlich schwer zu diskutieren. Ich möchte aber erwähnen, daß wir bei den Neurosen bekanntlich alle die Formen, die er in Gruppen einzuteilen versucht, teils nebeneinander, teils zeitlich abwechselnd vorgefunden haben. Andererseits ist Folgendes zu bemerken: In der letzten Zeit habe ich gemeinsam mit Fremel in 1 bis 2 Fällen und in einem eigenen genau beobachteten Fall gesehen, daß eine Patientin, die einen absolut sicheren Labyrinthschwindel (seröse Labyrinthitis ohne Form von Neurose) unmittelbar nach oder während der Attaque des Einbruches ins Labyrinth einen solchen ausgesprochenen Drehschwindel hatte. Sie lag im Bette und konnte nicht aufstehen. Der Drehschwindel schwand nach 3 bis 4 Tagen wie abgerissen und an seine Stelle trat ein ausgesprochener Zug, der einer Reaktionsbewegung entgegen der raschen Komponente des Nystagmus III. Grades entsprach. Wir sehen also zwei Symptome Brunners bei einer Patientin bei einer Erkrankung sukzessive hintereinander auftreten. Wenn Brunner uns vorwirft, daß wir alle Formen des Schwindels auf eine gemeinsame Ursache, nämlich auf vasovegetative Störungen zurückführen wollen, so hat er uns schlecht verstanden. Wir haben nicht behauptet, daß der Labyrinthschwindel, der sicher vom peripheren Labyrinth ausgelöst wird, auf vasovegetativem Wege zustande kommt. Übrigens wird Löwy auf diesen Punkt noch näher eingehen. Der Arbeit Wittmaacks haben wir vielleicht in unserer Arbeit einen etwas zu großen Raum gewidmet und den Anschein erweckt, daß wir besonders großen Wert auf sie legten. Wir wollten in unserem Vortrage dartun, daß die Möglichkeit besteht, daß ein großer Teil der bei Neurosen zu findenden Schwindelsymptome auf dem Wege des peripheren Labyrinths oder des zentralen Vestibularis zustande kommt, und haben hierzu die unserer Ansicht nach ausführlichste Arbeit von Wittmaack zu Hilfe genommen, die uns wenigstens einen direkten Zusammenhang zwischen Zerebrospinal- und Labyrinthflüssigkeit zu beweisen scheint. Ob dieser Zusammenhang richtig ist oder nicht, kann ich nicht beurteilen, da ich darüber nicht gearbeitet habe. Es gehört aber nicht unbedingt zur Richtigkeit unserer Konklusionen, ob die Arbeit von Wittmaack richtig ist oder nicht. Denn wenn diese Hypothese nicht zutrifft, wird eine andere herhalten müssen. Unser Vortrag sollte Tatsachen bringen, die Tatsache, daß wir bei Neurosen häufig Schwindel finden und daß dieser in vielen Beziehungen gleich ist, in mancher Beziehung aber sich unterscheidet vom echten Labyrinthschwindel. Die Hypothesen zur Erklärung bleiben selbstverständlich Hypothesen und wenn sie nicht hinreichen, so müssen andere gesucht werden.

P. Löwy: In Erwiderung auf die Diskussionsbemerkung Dr. Hans Brunners bemerkt Leidler, der Nystagmus bei den Neurosen ist gewiß kein rein vestibulärer, aber wir haben Grund, ihn als von vermutlich vasomotorisch bedingten Erregungszuständen des Labyrinthes hervorgerufen anzusehen.

Generated on 2019-10-24 17:51 GMT / http://hdl.handle.net/2027/umn.31951002684121b
Public Domain in the United States, Google-digitized / http://www.hathitrust.org/access_use#pd-us-google
Digitized by Google
Original from UNIVERSITY OF MINNESOTA

Was die Fallreaktionen betrifft, so müssen wir auch das Überwiegen des Fallens in der Frontalebene bestätigen.

Die Polemik gegen die Liquorkommunikation zwischen Cavum cranii und Labyrinth (Wittmaack) verliert deshalb ihre Schärfe, weil wir sie ja durchaus nicht als etwas Sicheres hinstellen, sondern sie uns nur einen der möglichen Wege darstellt, Kapillarzustandsveränderungen im Labyrinth selbst würden einen anderen Weg darstellen; welcher zur Erklärung führt, erscheint noch ungewiß. Sicher erscheint uns, daß die vorhandenen Schwindelzustände bei der Neurose in Analogie mit den übrigen reichlich vertretenen vasomotorischen Symptomen auch diese Genese haben werden.

Etwas anderes ist die psychische Verarbeitung dieser Schwindelzustände; sie ist entsprechend der Selbstwahrnehmung und der krankheitsfördernden oder -hemmenden Tendenzen der Patienten in ihrem motorischen (statomotorischen) Ausdruck verschieden. Der Parallelismus zwischen Schein und Reaktionsbewegung ist ein Ausdruck der krankheitsfördernden Tendenzen des Patienten.

Bücherbesprechungen.

Grundriß der Wundversorgung und Wundbehandlung sowie der Behandlung geschlossener Infektionsherde von Priv.-Doz. D. W. von Gaza, Assistent an der chirurg. Universitätsklinik in Göttingen. Mit 32 Abbildungen. Berlin 1921, Julius Springer.

Das vorliegende Buch bringt die wichtigsten Methoden der Wund-ehandlung und die bedeutsamsten Mittel für dieselbe in äußerst anregender orm, zumal Verf. das ganze Werk auf einer großzügig geschriebenen Allgemeinen Biologie des Verletzungsherganges und der Verletzungsfolgen" ufbaut. Wir finden hier die Gewebsdurchtrennung und ihre unmittelbaren olgen besprochen, die besonderen Stoffwechselvorgänge bei der Wund-eilung, den Vernarbungsprozeß, die Wundsekretion und die Wundeiterung, undinfektion und Entzündung sowie das Vorgehen gegen die Wundkeime.

Verf. weist mit Recht darauf hin, daß die allgemeinen Grundsätze r Wundversorgung und Wundbehandlung und der orthopädischen Nach-handlung (II. Teil) noch nicht genügend bekannt sind. Zu verwerfen ist lypragmasie. Man „arbeite mit wenigen erprobten Mitteln, lerne ihre irkungsart und ihre Mängel kennen und wechsle nicht zu oft". Der Teil umfaßt die spezielle Wundversorgung und Wundbehandlung, IV. die Mittel zur Wundbehandlung. Hier vertritt der Autor den ndpunkt, dem Arzt Gelegenheit zu bieten, sich über die von ihm ewandten Mittel eine auch theoretisch gegründete eigene Meinung zu len und hat schon aus diesem Grunde den pathophysiologischen Vor-gen bei der Wundheilung einen breiteren Raum eingeräumt. Die eiten Friedrichs werden vom Verf. vollauf berücksichtigt.

Digitized by Google
Original from UNIVERSITY OF MINNESOTA
Generated on 2019-10-24 17:51 GMT / http://hdl.handle.net/2027/umn.31951002684121b
Public Domain in the United States, Google-digitized / http://www.hathitrust.org/access_use#pd-us-google

Das Buch entspricht zweifellos einem großen Bedürfnis nach einem derartigen Werk und wird sich bei seiner ausgezeichneten Darstellungsweise und der erstklassigen Ausstattung mit vollstem Recht überall Freunde erwerben. E. U.

Personalien und Notizen.

Ernannt: Prof. Dr. Wagener, Direktor der Universitätsklinik für Ohren-, Nasen-, Halskrankheiten in Marburg zum ord. Professor; Prof. Dr. Wilhelm Lange in Göttingen zum ord. Professor der Ohren-, Nasen-, und Halskrankheiten in Bonn.

Verliehen: Dr. A. Güttich, Privatdozent für Ohrenheilkunde, und Dr. M. Weingärtner, Privatdozent für Laryngologie, in Berlin die Dienstbezeichnung a. o. Professor.

Habilitiert: Dr. Kobrak in Berlin als Privatdozent für Hals-, Nasen- und Ohrenheilkunde; Dr. E. Schlittler in Basel für Otologie.

Berufen: Prof. Dr. von Eicken (Gießen) als Nachfolger Killians und Direktor der Universitätsklinik für Nasen- und Kehlkopfkrankheiten nach Berlin.

Für den wissenschaftlichen Teil verantwortliche Redakteure: Dr. E. Urbantschitsch, Dr. H. Marschik.
Herausgeber, Eigentümer und Verleger: Urban & Schwarzenberg.
Druck R. Spies & Co. Wien V.

Digitized by Google
Original from UNIVERSITY OF MINNESOTA
Generated on 2019-10-24 17:51 GMT / http://hdl.handle.net/2027/umn.31951002684121b
Public Domain in the United States, Google-digitized / http://www.hathitrust.org/access_use#pd-us-google

MONATSSCHRIFT FÜR OHRENHEILKUNDE
UND
LARYNGO-RHINOLOGIE

56. Jahrg. 1922. 3. Heft.

Nachdruck verboten.

Original-Artikel.

Elementar-Analyse der Tonsprache.

Neue Gesichtspunkte aus der physiologischen Muskelmechanik für die Physiologie des Tonsinnes.

I.

Physiologische Begründung der Konsonanz.

Von **Wilhelm Sternberg**, Berlin.

(Mit 11 Figuren.)

Wortsprache und Tonsprache wenden sich ans Ohr, die Wortsprache an den Gehörssinn, die Tonsprache an das musikalische Ohr, an den Tonsinn oder Klangsinn. Die Wortsprache, die Sprache des Verstandes, wendet sich durchs Ohr an den Verstand; die Tonsprache, die Sprache des Gefühls, durch das musikalische Ohr ans Gefühl. Freilich spricht man auch von musikalischer Logik, von musikalischem Sinn, von musikalischem Verstehen. Wortsprache und Tonsprache unterhalten mannigfache Beziehungen zu einander. Die Wortsprache kann der musikalischen Elemente nicht entbehren. In der Tonsprache spricht man von der Sprachlehre der Melodik, dem Stil, dem Vortrag, von den Sprachmitteln der Musik, vom Ausdruck, von der musikalischen Aussprache, von der Artikulation. Im Gesang verbinden sich beide Gebiete, Wortsprache und Tonsprache, sozusagen das Muskelspiel des Wortspieles oder der Wortmalerei mit dem Muskelspiel des Lautspiels oder der Tonmalerei.

Wie die Laute das Element der Wortsprache, so bilden das musikalische Element die Töne. Die Töne sind das ursprüngliche Formelement der Tonsprache, das Material der gesamten Tonkunst. Sie bilden die kleinste Einheit, gewissermaßen das Atom.

Und diese Elemente werden physiologisch nach zwei Richtungen zu höheren Einheiten zusammengefaßt, zu sukzessiven Verbindungen und zu simultanen Verbindungen.

Die Elementaranalyse jedes Tonstückes führt regelmäßig zu diesen zwei elementaren Verbindungen, zur Melodie und zur Harmonie. Die sukzessive Verbindung der Elemente ist die musikalische Melodie. Die Melodie, das eine elementare Grundelement der Tonkunst, ist die höhere

Digitized by Google
Original from UNIVERSITY OF MINNESOTA
Generated on 2019-10-24 17:51 GMT / http://hdl.handle.net/2027/umn.31951002684121b
Public Domain in the United States, Google-digitized / http://www.hathitrust.org/access_use#pd-us-google

Einheit, gewissermaßen das Molekül, die Verbindung. Das zweite elementare Grundelement der Tonkunst ist die Harmonie. Die musikalische Harmonie ist physiologisch der simultane Sinneseindruck.

Das musikalische Hören ist also zeitlich ein doppeltes und auch wesentlich ein doppeltes. Denn die Funktion des Ohres ist erstlich eine analytische, sodann aber auch eine synthetische und überdies gleichzeitig in jeder Zeiteinheit eine analytische und zugleich eine synthetische.

Die einfachste Grundformel melodischer Bewegung ist die einheitliche Verbindung von 8 Atomen, die physiologische Reihe von bestimmten 8 Elementen, die elementare Tonfolge, die in der Musik Oktavreihe oder Leiter genannt wird. Diese Einheit der 8 Elemente bildet ein „unteilbares" Ganze, ist also auch für sich ein „Atom" höherer Ordnung, vergleichbar dem chemischen Radikal. Die Zahl 8 spielt in der Tonkunst dieselbe Rolle wie die Zahl 10 in der Arithmetik, worauf schon Ptolemäus hingewiesen hat. Ja, in der Tonkunst ist die Verbindung der 8 Elemente zu der Einheit der Naturtonleiter oder Normalskala wie in der chemischen Verbindung sogar unabänderlich, geradezu eine konstante Naturnotwendigkeit. Schon diese Tatsache deutet auf physiologische, sogar auf physiologisch-mechanische Bedingungen hin.

Die einfachste Grundformel der Harmonie ist die Konsonanz und die Dissonanz. Gewisse Töne verschiedener Tonhöhe geben beim Zusammenklang, der in der Tonkunst Akkord genannt wird, den physiologischen Sinneseindruck des Einklangs von psychisch wohltuender Wirkung. Die Verbindung aus zwei, drei oder vier Elementen führt also zu einer Einheit, förmlich wie zu einer chemischen Verbindung. Andere Klänge wieder geben bei ihrer Mischung zu Zusammenklängen physiologisch keinen einheitlichen Sinneseindruck und ihr Gefühls-„Ton" ist von mehr oder weniger schmerzlicher Wirkung. Dabei ist diese physiologische Sinneswirkung und die psychologische Reizwirkung der verschiedenen Zusammenklänge graduell abgestuft, so daß eine Reihe von Konsonanzen und eine Reihenfolge von Dissonanzen besteht. Das Maximum der Konsonanz sinkt bis zum Minimum und schlägt um zur Dissonanz.

Die mathematische, akustische Reihenfolge der Schwingungszahlen für die physiologische Reihe der Konsonanzen ist von bestechender Einfachheit und bestrickender Schlichtheit:

1. 1:1 (1 Prime 1 Tonstufe)
2. 1:2 (8 Oktave 8 „)
3. 2:3 (5 Quinte 5 „)
4. 3:4 (4 Quarte 4 „)
5. 4:5 (gr. 3 Terz 3 „)
6. 5:6 (kl. 3 Terz 3 „)

Ausgezeichnet sind also durch das Maximum der Konsonanz die Tonstufen 1, 8, 5, 4. Ebenso sind andere Tonstufen durch ihre Dissonanz ausgezeichnet.

Digitized by Google
Original from UNIVERSITY OF MINNESOTA
Generated on 2019-10-24 17:51 GMT / http://hdl.handle.net/2027/umn.31951002684121b
Public Domain in the United States, Google-digitized / http://www.hathitrust.org/access_use#pd-us-google

Die konsonierende bzw. dissonierende Wirkung des Zusammenklanges gewisser Tonstufen ist durch eine höchst merkwürdige Konstanz ausgezeichnet, mag auch im Laufe der Zeiten hie und da eine kleine Abweichung einmal bei manchen Völkern vorgekommen sein. Und diese Konstanz ist so regelmäßig und so auffällig, daß ihr nicht nur physiologische Faktoren zugrunde liegen müssen, sondern daß sie sogar rein mechanisch bedingt sein muß.

Das Problem dieser Konstanz in der merkwürdigen Reihe von sinnlichen und seelischen Reizen der Zusammenklänge ist in der klassischen Literatur von zwei Seiten bisher der Lösung zugeführt worden, zuerst vom Berliner Physiker und Physiologen Helmholtz, dann vom Berliner Philosophen, dem Nichtfachmann Stumpf. Der Physiker hat die Frage auf eine physikalische Formel der Erklärung gebracht, der Philosoph auf eine philosophisch-psychologische Formel, der Berliner Philosoph und Nichtfachmann Stumpf[1]) hat freilich auch Beiträge zur Physik und Akustik geliefert. Das Element der physikalischen Formel des Physikers ist der Begriff der Schwebungen. Das Element der philosophisch-psychologischen Formel des Philosophen ist der Begriff der Verschmelzung. Da beide Erklärungen anerkanntermaßen doch noch nicht eine endgültige Lösung des Problems ergeben, dürfte es möglicherweise nicht überflüssig sein, die Lösung auch einmal vom Standpunkte der physiologischen Mechanik zu versuchen.

Die deutsche Sprache spricht vom „Einklang" der Konsonanz, von „Übereinstimmung", von „Klangeinheit". Es fragt sich: Läßt sich denn nicht ein physiologisch-mechanisches Element ausfindig machen, eine Einheit der Verbindung aus zwei oder mehr Elementen, ähnlich der Einheit der chemischen Verbindung, die durch Neutralisierung von zwei oder mehr Elementen zustande kommt, ein mechanisches Element der Einheit, das für die Erklärung der Konsonanz, für die physiologische Begründung der Konsonanz zu beanspruchen wäre?

Läßt sich nicht ein mechanisches Element der Einheit ausfindig machen, dessen graduelle Veränderung zum Maximum oder Minimum das Maximum oder Minimum der Konsonanz, dessen Inversion zum Umschlag die Dissonanz erklären könnte?

Die Praxis des täglichen Lebens und die Praxis der angewandten Tonkunst, die von der Theorie der Wissenschaften doch wahrlich nicht länger mehr übersehen werden dürfen, verwenden äußerst häufig eigentümige Vorstellungen, die in sämtlichen Gebieten der Forschungen bisher fremd geblieben sind. Die eine ist die Wirkung der Tonkunst auf den Hörer im Sinne von „Erleben", als wäre das musikalische Hören nicht etwa bloß eine passive Perzeption der Sinne, sondern als käme außerdem noch eine aktive Tätigkeit des Hörers hinzu. Dem liegt jedenfalls die dunkle Vorstellung zugrunde, durch das Ohr werde nicht bloß eine

[1]) Beiträge zur Akustik und Musikwissenschaft. 1. Heft: Konsonanz und Dissonanz. Leipzig 1898.

Digitized by Google
Original from UNIVERSITY OF MINNESOTA
Generated on 2019-10-24 17:51 GMT / http://hdl.handle.net/2027/umn.31951002684121b
Public Domain in the United States, Google-digitized / http://www.hathitrust.org/access_use#pd-us-google

psychologische Wirkung ausgeübt, sondern sogar eine physiologische, leibliche, körperliche Wirkung, eine somatische Veränderung. Und andrerseits spricht man umgekehrt vom „Verkörpern der Musik", und zwar durch Bewegungen, gleichsam als würden diese körperlichen Veränderungen des Hörers, die Funktionen der Muskeln, die Reizwirkung abgeben, die durch den Sinnesreiz des Tonstückes ausgelöst wird.

Dabei ist es nicht etwa bloß oder ausschließlich der Takt der Bewegungen oder der Rhythmus der Muskelkontraktionen und Relaxionen, der hierbei das eigentliche Wesen ausmacht. Der Dirigent ist nicht etwa bloß ein Metronom oder ein einfacher Taktschläger.

Tatsache ist freilich, daß von den drei Grundelementen der Musik:

1. Rhythmus,
2. Melodie,
3. Harmonie,

das Wichtigste und Fundamentalste der Rhythmus ist. Schon die alten Griechen maßen immer wieder dem Rhythmus die einzigartige dominierende Stellung bei in der musischen Kunst, in der Dichtkunst und in der Tonkunst, die freilich der modernen Kunst gegenüber eine gewisse Einseitigkeit hatte.

Die alltägliche Erfahrung lehrt, daß die Tonkunst durch das Ohr auf den Muskel wirkt. Selbst jeder ungebildete Mensch weiß einen Walzer von einem Marsch zu unterscheiden. Das mag auf der physiologischen Fähigkeit der rhythmischen Empfindung beruhen. Aber außerdem reizt der Gehörseindruck in dem einen Fall auch noch die Lust, — diese Lust ist in physiologischem Sinne dasselbe wie der Appetit — das Tanzbein zu schwingen, in dem anderen Falle zum mindesten das Bedürfnis, eine straffe Haltung anzunehmen. Die uralte Anwendung der Tonkunst für den Marsch und für die Tätigkeit des ermüdeten Soldaten ist durch die physiologische Wirkung des auditiven Sinnesreizes auf den Muskel begründet. Gar manchen, und nicht bloß Ungebildeten, sieht man im Konzert sich nach dem Rhythmus wiegen, und nicht wenige sind geneigt, mitzusingen. Wenn dennoch die meisten nicht mitsummen, dann ist der Grund dafür der, daß die Erziehung diese Anlage der Neigung, ebenso wie andere Reflexe, gerade hemmt und unterdrückt.

Aus diesen Tatsachen gehen jedenfalls zwei Leitsätze hervor.

1. Spieler und Hörer sind als eine physiologische Einheit aufzufassen, ebenso wie Sprecher und Hörer, was ich[2]) an anderer Stelle ausgeführt habe.

2. Der Muskel ist das Organ, an dem der Reiz des Tonstückes die körperliche Reizwirkung am meisten auslöst.

Daher fasse ich die Mitbewegung in diesem Sinne, die Mitbewegung des Hörenden auf den Reiz der Bewegung des Spielenden, als die erste und grundsätzlichste Reizwirkung des Reizes der Tonkunst durch das

[2]) „Die Elementaranalyse der Sprache". Monatsschr. f. Ohrenhlk. 1921. S. 870.

Digitized by Google
Original from UNIVERSITY OF MINNESOTA
Generated on 2019-10-24 17:51 GMT / http://hdl.handle.net/2027/umn.31951002684121b
Public Domain in the United States, Google-digitized / http://www.hathitrust.org/access_use#pd-us-google

Ohr auf. Die Mitbewegung in dieser meiner modernen Auffassung ist etwas prinzipiell anderes als die Mitbewegung in der klassischen Literatur, die Foerster[3]) jüngst behandelt. Die Muskelbewegungen des Spielers, die hörbaren Bewegungen reizen durch das Ohr die Muskeln auch des Hörers zu Mitbewegungen. Es besteht eine Wechselbeziehung von Muskel zu Muskel.

So und nur so erklären sich viele bisher unerklärbare Tatsachen: Einerseits steckt Stottern an; umgekehrt kann andrerseits jeder Stotterer, der allein keine Silbe, keinen Laut herausbringt, gleichsam wie ein Stummer, doch im Chor mit anderen zugleich mitsprechen und vorzüglich mitsingen, als wäre er durch die Mitsänger und Mitsprecher wie vom Wunder angesteckt und geheilt. Mit Leichtigkeit singt jedes Kind in seiner Lage den vom Lehrer gesungenen Ton nach, d. h. also eine Oktave höher oder umgekehrt jener tiefer, wie einen identischen Ton. Das quantitative Maß seiner Mitbewegung ist identisch mit dem quantitativen Spannungsgrad des anderen. So erkläre ich das bisher unlösbare Rätsel von der Identität der Oktave.

Es findet gewissermaßen eine nervöse Infektion vom Ohr statt, wie z. B. eine nervöse Infektion vom Auge bei Chorea. Ist die Tatsache ja schon längst bekannt, daß durch den Sehsinn leicht Mitbewegungen in dieser Bedeutung angeregt werden. Gähnen steckt an, „Anlachen" sagt die deutsche Sprache.

Ebenso bekannt ist die Tatsache aus der Pädagogik der Musik, daß das Ohr, auch für den Anfänger, der beste Führer seiner Muskeln ist. Daher fängt die pädagogisch-didaktische Methode für jede Instrumentaltechnik beim Ohr an, nicht beim Muskel. Sänger sind am besten prädestiniert für jede Instrumentaltechnik. Das Ohr wirkt ebenso unmittelbar auf den Muskel, wie der Geschmackssinn auf den Appetit, den ich auch im Gegensatz zu Pawlow als den Hebel für die Muskelmechanik des zugehörigen Organsystems ansehe. In zahlreichen Arbeiten habe ich das bewiesen.

In seiner „Physiologie der Tonkunst" hat Fiebach[4]) diesen Leitsatz übersehen. Ernst Jentsch[5]) übergeht in seinen beiden Heften „Musik und Nerven, I. Naturgeschichte des Tonsinns, II. Das musikalische Gefühl" den Muskel gänzlich.

Von allen Muskeln werden am meisten die Muskeln des Kehlkopfs in Mitleidenschaft — in des Wortes eigentlichster Bedeutung — gezogen durch das Ohr, und wenn auch nicht tatsächlich die Muskeln selber, im buchstäblichsten Sinne, so doch das Muskelgefühl, der Muskelsinn. Die

[3]) „Die Mitbewegungen bei Gesunden, Nerven- und Geisteskranken". Jena 1903, Otfried Foerster.

[4]) „Die Physiologie der Tonkunst" von Otto Fiebach, Direktor des Konservatoriums zu Königsberg i. Pr. Leipzig 1891.

[5]) 1904 und 1911. Wiesbaden, Grenzfragen des Nerven- und Seelenlebens. Heft 78.

Digitized by Google
Original from UNIVERSITY OF MINNESOTA
Generated on 2019-10-24 17:52 GMT / http://hdl.handle.net/2027/umn.31951002684121b
Public Domain in the United States, Google-digitized / http://www.hathitrust.org/access_use#pd-us-google

Muskeln der Stimmlippen kommen dabei vor allem in Betracht. Diese Einsicht dürfte beitragen zur Aufklärung des ältesten und zugleich am wenigsten ergründeten Problems, des Problems vom Wesen der Konsonanz.

Wie sehr die Muskeln des Kehlkopfs durch das musikalische Hören beeinflußt werden müssen, ja wie wertvoll die Übungen dieser Muskulatur für das musikalische Erfassen überhaupt und die allgemeine Ausbildung des Tonsinnes sein müssen, vollends für die Erlangung der Kunstfertigkeit auch in allen anderen Muskeln zur besonderen Schulung einer jeden musikalischen Instrumentaltechnik, das lehren die außerordentlich reichen Erfahrungen aus der alltäglichen Praxis der musikalischen Pädagogik. Das beruht auf der Erkenntnis der modernen Pädagogik, daß an die Muskeln das Vorstellungsvermögen geknüpft ist.

Die Praxis der didaktischen Musiktechnik hat erkannt, daß ein feines musikalisches Gehör die selbstverständliche Voraussetzung für jedes rechtschaffene Musizieren ist, und daß es daher von fundamentaler Wichtigkeit ist, das musikalische Vorstellungsvermögen des Schülers von Anfang an eifrig zu pflegen. Er muß singen, singen und wieder singen! Schon vor nahezu zwei Jahrhunderten sagte Tartini: „Per ben suonare, bisogna ben cantare“ (Gutes Klingen braucht gutes Singen). Keinen Ton soll der angehende Geiger anstreichen, den er nicht vorher durch seine eigene Stimme festgestellt hat, bevor er also sich dessen vollkommen bewußt geworden ist, welchen Ton er durch die Muskelbewegung seiner Arme hervorbringen will.

Die Hauptsache ist, daß sich der Schüler ein bewußtes Hören aneigne. Daß er rein oder unrein voneinander zu unterscheiden weiß, genügt noch keineswegs; er muß vielmehr mit Sicherheit angeben können, ob ein Ton zu hoch oder zu tief intoniert ist. Die auf Schulung des Ohrs verwendete Zeit und Mühe wird besonders bei Doppelgriffstudien ihren Segen erweisen.

Dies ist einer der Gründe, weshalb die ersten Griffversuche des Geigers auf der D-Saite zu machen sind. Die Töne der ersten Lage auf dieser Saite entsprechen der Stimmlage eines jeden Kindes, es mag Sopran oder Alt singen. Sollte aber, was zu den Seltenheiten gehört, keinerlei Stimme vorhanden sein, so mag das Pfeifen als Notbehelf dienen.

Auch diese letzte Beobachtung und diese didaktische Erfahrung ist nicht wenig interessant für die Physiologie, ihre Nutzanwendung in der Praxis der modernen Pädagogik der Tonsprache nicht wenig dankbar für die Heilpädagogik der Gebrechen der Wortsprache.

Ist die Tatsache etwa nicht äußerst seltsam, auf die bisher noch gar nicht hingewiesen ist, daß jeder, ohne Ausnahme, regelmäßig die Melodie, die er im Ohr hat, die er auf der Zunge hat, die er in den Fingern hat, die er im Kopfe hat, daß er die auch auf dem Instrument seiner Mundpfeife richtig, ohne einen einzigen Fehler treffen kann, — vorausgesetzt, daß er diese elementare Technik überhaupt beherrscht —? Ist nicht die Tatsache merkwürdig, daß keiner, der eine Melodie beherrscht, im

Digitized by Google
Original from UNIVERSITY OF MINNESOTA
Generated on 2019-10-24 17:52 GMT / http://hdl.handle.net/2027/umn.31951002684121b
Public Domain in the United States, Google-digitized / http://www.hathitrust.org/access_use#pd-us-google

Singen und im Spielen auf irgendeinem Instrument, auch nur einen einzigen Fehler macht in der Wiedergabe auf seinem Instrument der Mundpfeife, daß er sich niemals vergreift in dem quantitativen Maß der Spannung und Entspannung auch dieser Muskeln? Ist nicht die Präzision und die Leichtigkeit, die Treffsicherheit und die Kongruenz der Treffsicherheit in der quantitativen Spannung und Entspannung dieser Muskeln mit der Treffsicherheit in der quantitativen Spannung und Entspannung der anderen Muskeln auffallend?

Diese Fragen sind noch nicht einmal aufgeworfen. Das Rätsel löst sich mit der einfachen Erkenntnis: Das Muskelgefühl ist ein Allgemeingefühl, ein Gefühl, das aufs Erstaunlichste genau das quantitative Maß, und zwar in allen Muskeln allgemein beherrscht. Auch daraus erklärt sich die Macht der Übung und die Bedeutung des motorischen Gedächtnisses. Meyer[6]) hat das ganz und gar übersehen.

Das „Singen" auf dem Instrument ist sogar das Ideal. Der Instrumentalist erstrebt geradezu die akustische Täuschung der Illusion, die Technik lauscht die Ausdrucksmittel der menschlichen Stimme ab, damit der Spieler mit seinen hörbaren Bewegungen den Hörer um so leichter zu Mitbewegungen mitreißt, ja, damit er seine eigene seelische Erregung, und genau dieselbe, auf die Seele des Hörers um so leichter projiziert, vollends damit er die Seelenbewegung, den seelischen Ausdruck des Komponisten reproduzierend, auch als Eindruck auf das Spiegelbild der Seele aller Zuhörer um so leichter reflektiere. Das ist das Kunstmittel der Tonkunst, mit der Seele des Hörers nach Belieben geradezu Fangball zu spielen. Und das Zwischenglied ist hier wie da der Muskel. Folgendes Schema illustriert dies:

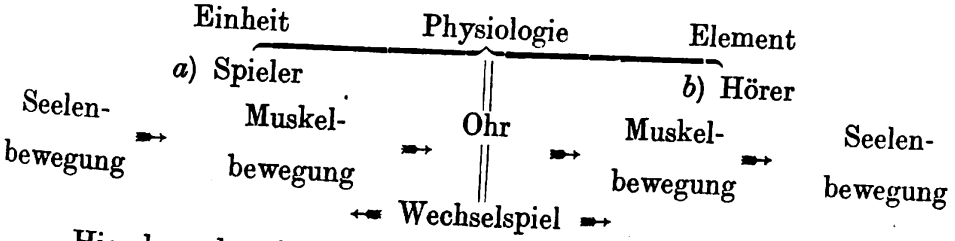

Hier brauchen ja nur die Ausdrucksmittel der Tonkunst angeführt zu werden, wie das Tremolieren in der Gesangskunst, das Tremolo in der Instrumentaltechnik, des Vibrato, das Portamento, mit ihrer erstaunlichen Wirkung auf den Hörer, und zwar mit ihren erstaunlichen Wirkungen gerade der Identität, der Identität der Mitbewegungen im scheinbar passiven Teil, nämlich der Hörer.

Das Tremolo der Streicher, das Tremolieren der Sänger sind Iterativformen, vergleichbar der Iterativform des Stotterns, die durch Zitterbewegungen erzeugt werden.

[6]) Grenzfragen des Nerven- und Seelenlebens. Einzeldarstellung für Gebildete aller Stände. Übung und Gedächtnis. Eine physiologische Studie von Dr. med. Sami Meyer. Danzig 1904.

Digitized by Google
Original from UNIVERSITY OF MINNESOTA
Generated on 2019-10-24 17:52 GMT / http://hdl.handle.net/2027/umn.31951002684121b
Public Domain in the United States, Google-digitized / http://www.hathitrust.org/access_use#pd-us-google

Die eine Art dieser Technik wird folgendermaßen ausgeführt: Die Spieler der Streichinstrumente behalten die Einstellungsaktivität der „Artikulation" mit dem Finger der linken Hand bei. Die Rechte mit dem Bogen, den man von jeher mit der Atmung vergleicht, führt zitterartige Bewegungen aus, eine Strichart, die geradezu „tremolo" genannt wird.

Mit Recht schreibt daher die Notenschrift dieses Tremolo mit einer einzigen Note vor:

Das ist auch der Grund für mich, die bisher übliche Graphologie des Stotterns

K-K-K-K-K-Kappe

als die unwissenschaftliche zu verlassen und dafür die in der exakten internationalen Graphologie verwandte Schriftart zu verwenden:

Kappe.

Die zweite Art, die die Kunst ebenfalls verwendet, zu demselben Zwecke, nämlich um eine gewisse Erregung zu malen und zu erzeugen, ist die Iterativform des Gesanges, die sogar ebenfalls dieselbe Bezeichnung führt, nämlich das „Tremolieren". Unwillkürlich entsteht Tremolieren vor allem infolge seelischer Bewegung (Angst, Lampenfieber), ähnlich wie aus gleicher Ursache auch andere Muskelgruppen als die des Stimmapparates in zitternde Bewegung geraten.

Aus denselben Gründen der seelischen Bewegung kommt es ja auch zum Tremolieren der Artikulationsmuskeln. Das ist die Iterativform des Stotterns, Echolallie, die den Hörer sogar nervös macht und verscheucht. Damit weicht meine Anschauung grundsätzlich von der bisherigen klassischen ab. Denn Liebmann[7]) meint: „Das bei sehr hochgradigen und ängstlichen Stotterern mitunter auftretende Tremolieren der Stimme darf man nicht mit Stottern verwechseln." Diese Bemerkung scheint mir von einer völligen Verkennung des eigentlichen Wesens des Stotterns zu zeugen.

Unbestritten verwendet der Künstler das Tremolo, das Tremolieren des Singens oder Vibrieren oder das Trillern, erstlich um die psychische Erregung zu malen, nämlich um seine eigene, die des Reproduzierenden sowie die des Komponisten, des Produzierenden, wiederzugeben, und zweitens, um — die seltsame Tatsache der Kongruenz ist wissenschaftlich sehr wohl festzuhalten und zu beachten! — genau dieselbe Erregung auch im Hörer zu erzeugen.

Dieselbe Erregung mit demselben physiologischen Mechanismus ist es, die den Sprecher zum Stotterer macht, einerseits, und dieselbe andrer-

[7]) Liebmann: Vorlesungen über Sprachstörungen. 1898.

Digitized by Google
Original from UNIVERSITY OF MINNESOTA
Generated on 2019-10-24 17:52 GMT / http://hdl.handle.net/2027/umn.31951002684121b
Public Domain in the United States, Google-digitized / http://www.hathitrust.org/access_use#pd-us-google

seits, die der Stotterer im Hörer erzeugt, schon bei der mildesten Form seines Stotterns, bereits bei der Aussprache eines einzigen Konsonanten im Falle seines Anstoßes oder Anstoßens.

Mehrere Gründe sind es also, die mit dem Stotterer zugleich die Hörer des Stotterers scheu machen und die Hörer zu Abwehrbewegungen vom Stotterer veranlassen, ebenso wie sie umgekehrt diesen in entgegengesetzter Richtung menschenscheu machen.

Durch das „Portamento" wird in der angewandten Tonkunst eine Verbindungsbrücke zwischen zwei Tönen geschlagen, deren enge Zusammengehörigkeit wenigstens angedeutet werden soll. Und gerade der menschlichen Stimme ist auch dieses Ausdrucksmittel — italienisch: portare la voce = die Stimme tragen; französisch: port de voix — abgelauscht. Daher muß die Anwendung und Ausführung des Portamento naturgemäß denselben Vorschriften unterliegen, die für die „Kunst des schönen Gesanges" gelten. So lautet die allgemeine Vorschrift der pädagogischen Technik. Diese Art des Lagewechsels der Hand des Streichers soll dem „ausdrucksvollen Singen auf der Geige" dienen. Im Hörer will der Spieler mit allen diesen Ausdrucksmitteln die Illusion hervorrufen, es sei eine menschliche Stimme, die singe, sein göttliches Entzücken durch die Kunst stamme nicht etwa vom Holze, von den vordem mit Kot und Urin besudelten Schwanzhaaren eines Hengstes oder Wallachs und den Trägern wiederum des Kotes, den Därmen, den Saitlingen der Schafe.

Ja, noch viel weiter reicht der Einfluß der Kehlkopfmuskulatur auf die gesamte Musik aller Völker und aller Zeiten.

Tonentfernungen, Intervalle, die schwer zu singen sind, wie z. B. der sogenannte Tritonus f—h, die große Quarte, die Tonstufen 4—7 der Normalskala, sind wegen ihrer Unsanglichkeit aus der gesamten Tonkunst geradezu verbannt als „Diabolus in musica", im Gegensatz zum „cantabile", „cantando" der Instrumentalmusik.

Geht man den Beziehungen der Kehlkopfmuskulatur des Hörers zu der Muskulatur des Spielers weiter nach, auch in der Geschichte, so kommt man zu der für die Physiologie höchst merkwürdigen Einsicht:

Die menschliche Stimme ist es, die sogar von jeher der gesamten Musik geradezu die Gesetze diktiert hat und nicht etwa bloß die Gesetze der Melodiebildung. Die menschliche Stimme und die Vokalmusik ist es, die von jeher sogar der gesamten Instrumentalmusik die Gesetze diktiert hat. Abert[8]) freilich meint, daß diese Beeinflussung nur auf die antike und mittelalterliche Musik beschränkt werden darf, nicht aber auf die moderne Musik ausgedehnt werden kann, die Melodien von durchaus instrumentalem Charakter schafft. Diese Annahme ist physiologisch unrichtig.

[8]) Die Lehre vom Ethos in der griechischen Musik. Leipzig 1899. Sammlung musikwissenschaftlicher Arbeiten von deutschen Hochschulen. II. S. 56. § 18 Vokal- und Instrumentalmusik.

Digitized by Google
Original from UNIVERSITY OF MINNESOTA
Generated on 2019-10-24 17:52 GMT / http://hdl.handle.net/2027/umn.31951002684121b
Public Domain in the United States, Google-digitized / http://www.hathitrust.org/access_use#pd-us-google

Mitbewegung und Mitgefühl seitens des scheinbar passiven Hörers sind alltägliche Beobachtungen. Das Hören eines häßlich klingenden Tones, der zwar richtig, in richtiger Höhe getroffen, aber unschön gesungen wird, z. B. des „gepreßten", „gequälten" Tones seitens des Sängers, tut nicht nur dem Ohr des Hörers weh, sondern erregt sogar das Schmerzgefühl, und zwar gerade auch im Halse des Hörers.

Die erstaunliche psychologische Feinheit der deutschen Sprache zeigt sich auch darin, daß wir gerade sagen, der Spieler „stimmt" sein „verstimmtes" Instrument, die „Stimmung" des Tonstückes, die „stimmungsvolle" Schilderung und Charakterisierung durch Töne und ihre elementaren Zusammenhänge. Damit ist die Kongruenz gemeint der Wirkung der Sinneseindrücke auf die Seele des Hörers einerseits mit der seelischen Wirkung durch den betreffenden Tatbestand andrerseits.

Auf diesem Wege gelangt man zu dem physiologisch-mechanischen Leitsatz, dessen Einsicht man sich länger nicht mehr verschließen darf: Das „bewußte Hören", von dem in der Tonkunst und in der Pädagogik der Tonsprache jetzt so viel die Rede ist, ist nichts anderes, als das Muskelgefühl der Kehlkopfmuskulatur. Die Tonvorstellung, von der in der modernen Pädagogik der Instrumentaltechnik so viel die Rede ist, ist nichts anderes als das Muskelgefühl der Kehlkopfmuskulatur, das Gefühl der Einstellungsaktivität der betreffenden Muskeln. Die Tonvorstellung — ich[9]) habe darauf bereits hingewiesen — ist nichts anderes als Bewegungsvorstellung der Kehlkopfmuskulatur. So und nur so erklären sich die seltsamen und allbekannten Erfahrungen und Nutzanwendungen aus der Pädagogik der Tonsprache.

Freilich muß hier doch vor Mißverständnissen nachdrücklichst gewarnt werden, die sich leicht einstellen könnten.

1. Nicht etwa die objektiven Muskelbewegungen kommen in Frage, sondern die subjektiven Bewegungsvorstellungen, die S. Stricker[10]) behandelt hat.

2. Nicht etwa die inneren Reproduktionen der Sinneseindrücke kommen in Frage, sondern ihre Vorstellungen. Beides ist nicht etwa identisch. Denn auf dem Gebiete des chemischen Sinnes, des Geschmacks und Geruchs, ist uns die Fähigkeit der inneren Reproduktion der Eindrücke versagt; ihre Vorstellung hingegen ist doch sehr leicht möglich.

3. Tonvorstellung ist Bewegungsvorstellung, und zwar Vorstellung der Bewegung im Kehlkopfe.

4. Und diese Vorstellung selber ist schon ein Reiz zur Aktivierung, die Bewegungsvorstellung ist ein Reizmittel zur Bewegung selber.

Mach[11]) freilich vertritt einen abweichenden Standpunkt. Mach nahm zuerst die Spannung des Tensor tympani in Anspruch. Davon kam er später ab.

[9]) „Die Elementaranalyse der Sprache". a. a. O. S. 871.
[10]) Studien über Bewegungsvorstellungen. Wien 1882.
[11]) Mach: „Zur Theorie des Gehörorgans. Sitzungsber. d. Wiener Akad. 1863"

Digitized by Google
Original from UNIVERSITY OF MINNESOTA
Generated on 2019-10-24 17:52 GMT / http://hdl.handle.net/2027/umn.31951002684121b
Public Domain in the United States, Google-digitized / http://www.hathitrust.org/access_use#pd-us-google

„Die Raumanalogie fällt hiermit jedoch nicht", so meint er[12]), „sondern es ist nur das betreffende physiologische Element erst aufzufinden. Die Annahme, daß die Vorgänge im Kehlkopf (beim Singen) zur Bildung der Tonreihe beitragen, habe ich in der Arbeit von 1863 ebenfalls berührt, aber nicht haltbar gefunden. Das Singen ist zu äußerlich und zufällig mit dem Hören verbunden. Ich kann Töne weit über die Grenzen meiner Stimme hinaus hören und mir vorstellen. Wenn ich eine Orchesteraufführung mit allen Stimmen höre, oder wenn mir dieselbe als Halluzination entgegentritt, so kann ich mir unmöglich denken, daß mir das Verständnis des ganzen Stimmengewebes durch meinen einen Kehlkopf, der noch dazu gar kein geübter Sänger ist, vermittelt wird. Ich halte die Empfindungen, die man beim Hören von Musik gelegentlich zweifellos im Kehlkopf bemerkt, für nebensächlich, so wie ich mir in meiner musikalisch geübteren Zeit rasch zu jedem gehörten Klavier- oder Orgelstück nebenbei die gegriffenen Tasten vorstellte. Wenn ich mir Musik vorstelle, höre ich immer deutlich die Töne. Aus den die Musikaufführungen begleitenden motorischen Empfindungen allein wird keine Musik, so wenig der Taube, der die Bewegungen der Spieler im Orchester sieht, Musik hört. Ich kann also in diesem Punkte Strickers Ansicht nicht zustimmen." (Vgl. Stricker, Du langage et de la musique. Paris, 1885.)

Mach begeht zwei Fehler. Erstlich übersieht er, daß ja überhaupt gar nicht etwa die objektiven Bewegungen selber in Frage kommen. Vielmehr die subjektiven Bewegungsvorstellungen sind es. Daher übersieht er zweitens, daß die Ton- und Bewegungsvorstellungen auch von Tönen, die man selber gar nicht zu singen vermag, doch sehr wohl möglich sind. Diese Ton- und Bewegungsvorstellungen sind schon deshalb möglich, weil, zufolge der merkwürdigen Identität der Oktaven, jeder Ton von selber, von allein, automatisch in den Bereich der physiologisch und mechanisch leicht zu treffenden Oktave projiziert und transponiert wird.

Wenn aber die Tatsache schon richtig ist, daß die Muskelfunktion ein Bestandteil des musikalischen Gehörs ist, die Tatsache, daß das musikalische Hören zu Mitbewegungen führt und zu Mitbewegungen des Kehlkopfes, dann fragt es sich doch weiter: Wie kann der Zusammenklang von gewissen Tonstufen, der konsonierende Einklang oder die Dissonanz zu einer Einheit in der Muskelfunktion führen oder zum Gegenteil? Zur Behandlung dieser Frage muß die physiologische Muskelmechanik für die Produktionsvorstellung der einzelnen Tonstufen einer Betrachtung unterzogen werden.

Unser Tonsystem ist nicht etwa ein künstliches Produkt, sondern ein natürliches Gebilde, physiologisch begründet. Die Elementaranalyse der Melodie führt zu dem Element der Tonleiter genannten physiologischen Reihe von 7 bestimmten Tonstufen mit dem 8. Schlußton, der

[12]) S. 228. Die Analyse der Empfindungen und das Verhältnis des Physischen zum Psychischen. Jena 1919.

Digitized by Google
Original from UNIVERSITY OF MINNESOTA
Generated on 2019-10-24 17:52 GMT / http://hdl.handle.net/2027/umn.31951002684121b
Public Domain in the United States, Google-digitized / http://www.hathitrust.org/access_use#pd-us-google

mit 1 identisch ist. Diese physiologische Reihe ist eine in sich geschlossene Einheit, ein selbständiges Gebilde. Ist der Ton die kleinere Einheit, das Atom, dann ist die elementare Tonfolge der Tonleiter die größere Einheit, auch ein unteilbares Ganzes, das Molekül. Ton verhält sich zu Tonleiter, wie physiologisch die Koordination zur Assoziation, der Verbindung von Koordinationsreihen. Dieser diatonische Kreis von 7 Stufen ist die Grundformel alles Musizierens. Die Leiter genannte physiologische Reihe ist die Stammleiter.

Selbst Volksschulkinder aus den einfachsten Ständen und allüberall können die Tonleiter leicht und bequem, ohne Mühe und ohne jede Einübung singen. Sie haben sie „im Ohr" — d. h. im Kehlkopf — gewissermaßen präformiert. Sie treffen die Tonstufen durch Abstufen der Spannungen in ihrem Muskelapparat, richtig, ohne Übung, bequem und leicht, automatisch, wie von selber, ein wahres Kinderspiel.

Zwischen den einzelnen Tönen dieser physiologischen Tonreihe liegt natürlich eine unendliche Anzahl von Zwischentönen, in mathematischem Sinne ∞. Zwischen Stufe 1 und 2, zwischen Stufe 2 und 3 der physiologischen Tonreihe usw. liegt die physikalische Tonreihe von unendlicher Ausdehnung. Um so auffallender ist daher die Tatsache, daß stets und allüberall seit den ältesten Zeiten, ununterbrochen mit einer stets erhaltenen Konstanz doch immer bloß ein Ton und nur ein Ton aus der unendlich großen Anzahl von Tönen dieser physikalischen Tonreihe, ausnahmslos auf allen Instrumenten, der Teil der ganzen Einheit der physiologischen Tonreihe ist und bleibt. Ein Ton und nur ein Ton ist immer der „Leiter eigene", der Tonleiter genannten physiologischen Tonreihe. Alle anderen sind ausnahmslos „leiterfremd". Mit Recht heißt daher diese Art der physiologischen Tonreihe die Naturtonleiter, die Normalskala.

Tatsächlich weist schon diese Konstanz mehr noch als alles andere unzweideutig und unzweifelhaft darauf hin:

1. Physiologische Bedingungen müssen dem zugrunde liegen.
2. Ja, nur physiologisch-mechanische Bedingungen müssen dem zugrunde liegen.

Wenn man auf einem Saiteninstrument, z. B. auf einer Geige, die Saite entsprechend verkürzt, nacheinander mit den vier Fingern 1, 2, 3, 4, — der Daumen, auch sprachlich nicht als Finger gerechnet, zählt tatsächlich hier nicht mit — dann erhält man vier zusammengehörige Töne, den sogenannten Vierling oder Tetrachord: 1, 2, 3, 4. Ist nun die Haltung der Geige richtig, und werden die Muskeln der Finger entspannt, dann greifen sie rein, d. h. die Abstände der Tonstufen voneinander sind so richtig, daß die Töne rein erklingen müssen. Auf der nächsten Saite, die um eine Quinte höher ist, begreifen die vier Finger wiederum den folgenden Vierling 5, 6, 7, 8. Reiht man diese Vierlinge aneinander, so erhält man die Naturtonleiter.

Digitized by Google
Original from UNIVERSITY OF MINNESOTA
Generated on 2019-10-24 17:52 GMT / http://hdl.handle.net/2027/umn.31951002684121b
Public Domain in the United States, Google-digitized / http://www.hathitrust.org/access_use#pd-us-google

Die einzelnen Tonstufen liegen einander genau gegenüber:



Die Anfangsstellung haben 1 und 5, die Endstellung 4 und 8. Diese vier Töne oder die sie produzierenden Griffe sind besonders ausgezeichnet. Tatsächlich sind diese vier Griffe in jeder Haltung der Hand, die hier Lage genannt wird, die leichtesten und bequemsten Bewegungen.

Wie man auf der Violine durch Verkürzen der zwei Saiten das zusammengehörige Paar der Vierlinge begreift, so kann durch Dehnung der Stimmlippen, also durch Verlängerung der Stimmlippen, ein Vierling erhalten werden. Der nächste Vierling kann durch dieselbe Dehnung erhalten werden, wenn nur die Spannung in der Dicke der Stimmlippen entsprechend verringert wird, wenn also die Breite der Lippen durch entsprechende Entspannung verkürzt wird. Durch diese Abspannung in der Breite und Entspannung in der Dicke wird gewissermaßen eine neue Saite eingesetzt. Das ist der Kunstgriff der Natur, mit einem Instrument, mit einer Saite doch das Saitenspiel von vier Saiten zu ermöglichen.

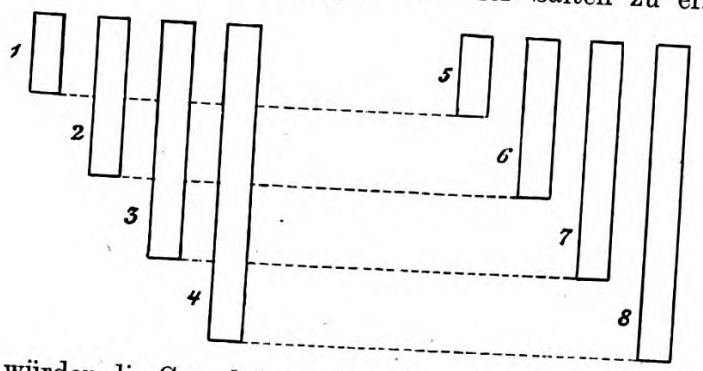

Dann würden die Grundtöne beider Tetrachorde 1 und 5, do und sol, ander genau gegenüberliegen. Tatsächlich wird 5 sol in der Musik „zweite Grundton“ oder „Stützton“ genannt. Er heißt so, weil sein örseindruck so empfunden wird, und weil die Pädagogik dem den Produzierenden, also beim Singen, damit eine Erleichterung in der stellung schafft. 1 do bildet gewissermaßen den Fußboden, von dem

Digitized by Google
Original from UNIVERSITY OF MINNESOTA
Generated on 2019-10-24 17:52 GMT / http://hdl.handle.net/2027/umn.31951002684121b
Public Domain in the United States, Google-digitized / http://www.hathitrust.org/access_use#pd-us-google

aus man die Tonleiter oder Treppe heraufsteigt, bis man zum Treppenabsatz 5 sol gelangt. Und dieser ist gewissermaßen wiederum ein Fußboden, von dem aus man über die Treppe des zweiten Tetrachords in die höhere Etage, zum oberen do gelangt.

Umgekehrt wirkt auch der Gehörseindruck beim Hören der Tonleiter genau in dieser Weise.

Sogar bei ganz kleinen Kindern kann man beobachten, daß sie den Fundamentalton, die Tonica, als Ausgangspunkt leicht ansehen. Ebenso wie die Tonica selbst nimmt die fünfte Stufe, die Quinte, eine dominierende Stellung ein. Dominante deshalb genannt, ist sie tatsächlich auch etwas Primäres. Die Grundtöne von sämtlichen Tonleitern stehen im Quintenverhältnis zueinander. Daher müssen auch alle übrigen gleichwertigen Stufen im Quintenverhältnis zueinander stehen.

Die moderne Pädagogik verwendet geradezu diese Vorstellungsreihe der Treppe mit Stufen und Treppenabsatz als Hilfsmittel in der Volksschule. Zur Einübung der Treffsicherheit werden die Treffübungen in dieser Weise methodisch und systematisch geleitet. Den gesuchten Ton schnell und leicht zu treffen, nimmt die didaktische Methode gewissermaßen als Krücke und Geländer beim Herauf- und Herabsteigen der Treppe oder der Leiter die Vorstellung vom Treppenabsatz, Fußboden, Höhepunkt der Treppenstufen, Endsprosse usw. mit glücklichstem Erfolge.

Stets handelt es sich um Ruhe und Ruhepunkt oder um Bewegung. Und dieses mechanische Prinzip kann man auch auf die Mechanik der Konsonanz und Dissonanz anwenden.

Jeder, der die Tonleiter in der einen Richtung, z. B. in der Richtung nach oben, aufwärts gespielt, gehört oder selber gesungen hat, jeder hat das Bedürfnis, bevor er umkehrt und die entgegengesetzte Richtung einschlägt, um dieselbe Tonleiter in der anderen Richtung, z. B. nach unten, abwärts zu wiederholen, erst noch einmal eine kleine Weile auf dem Grundton zu ruhen und ihn dann gar nochmals zu wiederholen, um mit ihm also erst wieder anzufangen.

So bildet die Stufe des Grundtones den Ruhepunkt, den Mittelpunkt, um den sich die 7 Stufen gruppieren, wie die 4 Atome eines Moleküls sich räumlich um den Mittelpunkt des C-Atoms gruppieren , oder wie sich stereogeometrisch die verschiedenen Atome, z. B. 6, in den zyklischen Verbindungen um das ringförmige Gerüst ordnen:

Diese elementare Tonfolge ist in der Tat eine physiologische Reihe, eine physiologische Einheit und Verbindung, genau so, wie eine chemische Verbindung eine Einheit ist, sie ist ein selbständiges — wie ein chemisches „Atom“ —, ein „unteilbares Ganze“, das stets zur Ergänzung drängt. Jeder, der einen Teil der Tonleiter hört oder singt, mag es ein ungeschultes Kind der einfachsten Stände sein oder ein bis zur Kunstfertigkeit geübter

Digitized by Google
Original from UNIVERSITY OF MINNESOTA
Generated on 2019-10-24 17:52 GMT / http://hdl.handle.net/2027/umn.31951002684121b
Public Domain in the United States, Google-digitized / http://www.hathitrust.org/access_use#pd-us-google

Berufsmusiker, jeder hat das Bedürfnis, die Tonleiter zwangsläufig zu „ergänzen", und zwar bis zum Grundton, überdies bis zum Grundton gerade in der Richtung, die gehört oder gesungen wird, also entweder auf- oder abwärts.

Wenn die jüngsten und einfachsten Kinder mit den ersten drei Tonfortschritten von c bis f, 1—4, vertraut gemacht sind, dann beherrschen sie die ganze Skala. Durch die halbe Tonstufe am Ende der ersten Viertonreihe erhält diese einen musikalischen Abschluß. Die Kinder hören, fühlen und empfinden, daß sie auf der 4. Stufe einen Ruhepunkt, einen Schluß finden. Und dieses Gefühl der Beruhigung wird in den Kindern noch gestärkt, wenn an die Viertonreihe der Schluß f e f angefügt wird.

Selbst die unbegabtesten Kinder unter den Volksschülern, die ganz unmusikalischen „Brummer", sind doch verhältnismäßig schnell soweit zu fördern, daß sie wenigstens eine Viertonreihe singen. Die Tatsache ist äußerst bezeichnend, daß es gerade diese kleine Einheit ist, die selbst solche unmusikalischen Kinder leicht erfassen und auch im Gedächtnis behalten, gleichsam als wäre diese Einheit wirklich auch ein selbständiges Gebilde, gewissermaßen das Molekül aus den Elementen der Töne oder ein Radikal. Physiologisch hochinteressant und dankbar ist die weitere Tatsache, daß der Kunstgriff, mit dem die Pädagogik dieses Ziel erreicht, die Zuhilfenahme der mitreißenden Kraft der Association ist, und zwar nach der quantitativen Richtung hin. Meist hilft nämlich die Vorstellung, der Schüler müsse lauter singen, dann gelingen die ersten fünf Töne bis zur Dominante eher.

Die Abspannung der Stimmlippen in der frontalen Richtung ist etwas durchaus Natürliches. So vollzieht sich ja der Wechsel der Stimme, der Register genannt wird.

Wenn ein ungeschultes Kind kräftig schreiend die Tonleiter von c^1 aufwärts singt, so wird es meist etwa bis a oder gar bis h dieselbe Klangfarbe beibehalten, die in der Höhe unvornehm erscheint, bis dann plötzlich bei h oder c^2 die Stimme umschlägt und einen ganz weichen, angenehmen Ton hervorbringt, den Kopfton. Überschnappen der Stimme, „Kieksen" ist der Vorgang genannt, wenn der Sprung aus dem tieferen in das höhere Register plötzlich, unerwartet erfolgt. Die physiologische Begründung ist die, daß die Kontraktion des Musculus vocalis der Dehnung nicht mehr den musculus cricotyroeideus nicht mehr standhält.

Irgendwie und irgendwo erreicht die Längsdehnung der Stimmbänder ihr Maximum. Irgendwo und irgendwie erfolgt dann die Entspannung in frontaler Richtung, die Verminderung der Querspannung. Dann kann die Längsdehnung wieder von neuem beginnen — bei Er-

Digitized by Google
Original from UNIVERSITY OF MINNESOTA
Generated on 2019-10-24 17:52 GMT / http://hdl.handle.net/2027/umn.31951002684121b
Public Domain in the United States, Google-digitized / http://www.hathitrust.org/access_use#pd-us-google

haltung derselben Einstellung des Stimmapparates —, gleichsam als wäre eine ganz neue Saite mit anderer Querspannung aufgezogen. Diese Annahme ist durchaus nicht etwa eine willkürliche, hypothetische. Denn jeder menschlichen Stimme, die nahezu regelmäßig über zwei Oktaven verfügt, mangelt die Möglichkeit, etwa diese zwei Oktaven oder auch nur eine einzige Oktave lediglich mit der Längsspannung zu erreichen.

Die elementaren Tonstufen der zweiten Oktave liegen bei geschulten und geübten Individuen genau so wie bei der ersten Oktave:

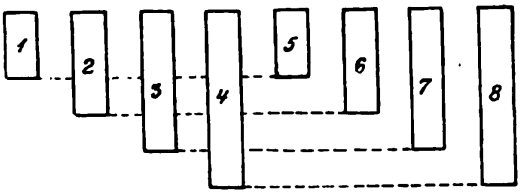

Dazu muß freilich die Annahme gemacht werden, daß die Abspannung der Stimmlippen für die dritte Saite gewissermaßen um eine Quarte erfolgt und die Abspannung der vierten Saite wiederum um eine Quinte:

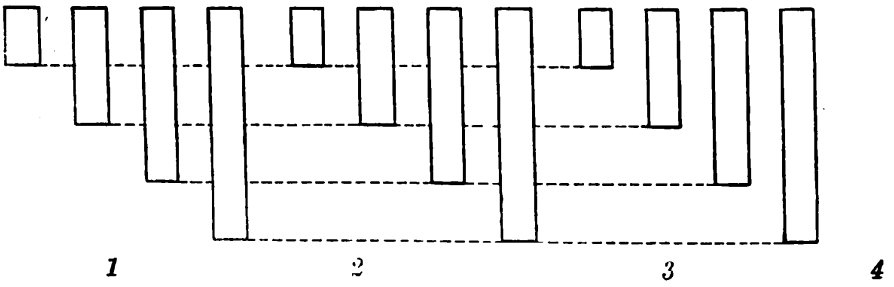

Dann würde es sich bei dem menschlichen Musikinstrument um einen Apparat von vier Saiten handeln. Die Saiten stehen aber nicht wie bei der Geige in Quintenstimmung, sondern in Quinten- und Quartenstimmung.

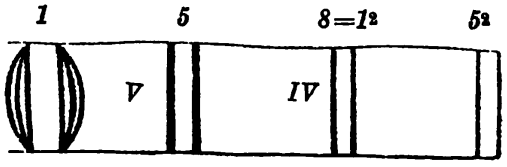

Das verschiedene Maß der Querspannung, das eine Mal um eine Quinte zwischen erster und zweiter Saite der Querspannung, das zweite Mal um eine Quarte zwischen zweiter und dritter Saite, das dritte Mal wiederum um eine Quinte zwischen dritter und vierter Saite darf nicht

Digitized by Google
Original from UNIVERSITY OF MINNESOTA
Generated on 2019-10-24 17:52 GMT / http://hdl.handle.net/2027/umn.31951002684121b
Public Domain in the United States, Google-digitized / http://www.hathitrust.org/access_use#pd-us-google

besonders auffallen. Denn jederseits handelt es sich ja gewissermaßen um einen Halbkreis der Stimmlippe und um Fixation des vorderen Ansatzpunktes. Daher kann die Abnahme in der frontalen Richtung nicht so stetig erfolgen.

Die Schulung der Stimme mag auf diese quantitative Ab- und Anspannung in sagittaler und frontaler Richtung abzielen.

Bei dieser Annahme müssen die Stimmlippen in neutraler Spannung ihrer Ruhestellung — bei einmal eingestelltem Stimmapparat — am Indifferenzpunkt, der dem Sattel der Geige vergleichbar wäre, am Nullpunkt sozusagen, den Grundton ergeben, die Quinte — d. i. der sogenannte „zweite Grundton" oder „Stützton" — und die Oktave — sie ist identisch mit dem Grundton.

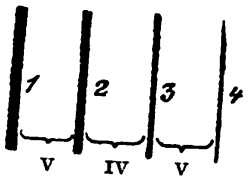

Freilich müßten diese beiden letzten Spannungen für ein und dieselbe Tonstufe angenommen werden, deren Grad aber und deren subjektives Spannungsgefühl doch identisch sein müßten. Das ist die Oktave. Denn einmal müßte die maximale Längsspannung mit einmal veränderter Querspannung, dem Grade der Quinte entsprechend, die Oktave ergeben. Sodann müßte die minimale Längsspannung mit zweimal veränderter Querspannung, der Quinte plus Quarte entsprechend, dieselbe Oktave ergeben. Faßt man die Leistung der Muskulatur als die Hebung eines Gewichtes auf, dann ist ja die Leistung dieselbe, wenn das Gewicht dasselbe bleibt.

In Wirklichkeit macht auch jeder Anfänger, der über den Grundton hinaus fortfahren soll zu spielen, oder zu singen, der also Bruchstücke derselben Tonleiter geben soll, unwillkürlich erst eine kleine Ruhepause auf dem Grundton, eine sogenannte „Fermate" 𝄐. Zudem aber wiederholt er sogar erst noch einmal den Grundton gern. Schließlich schreitet er gar zu gern noch bis zu dem in derselben Richtung liegenden Grundton fort. Erst langer besonderer Übungen bedarf es, um diesem natürlichen Hang zu widerstehen.

Wenn aber in der Tat dieser Mechanismus die physiologische Begründung der Tonstufen gibt, wenn dies wirklich so ist, dann fragt es sich doch, was ist denn damit für das Problem der Konsonanz eigentlich

Digitized by Google
Original from UNIVERSITY OF MINNESOTA
Generated on 2019-10-24 17:52 GMT / http://hdl.handle.net/2027/umn.31951002684121b
Public Domain in the United States, Google-digitized / http://www.hathitrust.org/access_use#pd-us-google

gewonnen? Das ganze Problem spitzt sich dann zu der Frage zu: Wie kann die Spannung der Muskulatur, der maximale bzw. minimale Spannungsgrad der Längs- bzw. Querspannung der 1., 8., 5., 4. Tonstufe eine so bevorzugte auszeichnende Stellung den anderen Tonstufen gegenüber verleihen? Für die Beantwortung dieser Frage genügt nicht die physiologische Begründung der Tonstufen. Vielmehr bedarf es dazu noch der physiologischen Begründung für die Bedeutung der Tonstufen und für die Bedeutung der Intervalle.

Die elementarste Tatsache, der grundsätzlichste Ausgangspunkt, die prinzipiellste und fundamentalste Erfahrung, die in der angewandten Technik ebenso wie in den Musikwissenschaften noch viel zu wenig „betont" wird, gar in der modernen Physiologie überhaupt noch nicht ein einziges Mal, ist die Tatsache: Das musikalische Hören von Klängen eines Tonstückes ist nicht etwa bloß das sinnliche Hören der Elemente, der einzelnen Töne in ihrer absoluten Höhe oder Tiefe, also nicht etwa bloß eine Reihe von sinnlichen Gehörseindrücken. Vielmehr kommt noch etwas ganz besonderes, für die Physiologie höchst merkwürdiges hinzu. Und das ist die Verbindung der Elemente zur Einheit, und zwar in folgendem Sinn: Es kommt hinzu das Verhältnis der verschiedenen gehörten Töne zu einem und immer nur zu einem und demselben Ton, dem sogenannten Grundton, auch für den Fall, daß man diesen Grundton tatsächlich, sinnlich überhaupt noch gar nicht gehört hat, also das Verhältnis der in Wirklichkeit sinnlich gehörten, perzipierten Töne zum antezipierten und apperzipierten Grundton, der bloß in der Vorstellung zu sein braucht. Das musikalische Ohr ist also physiologisches Ohr + Vorstellung.

Der Tonsinn vergleicht jeden mittels des Gehörsinns perzipierten Ton mit einem und immer nur mit ein und demselben Ton. Das musikalische Ohr ist das physiologische Ohr + M. Wir können überhaupt gar nicht anders Töne hören, selbst wenn wir es schon einmal wollten. Wir müssen so und nur so hören, nämlich tonal, nicht atonal. Auch das ungebildete Kind hört so und kann nur so hören. Andrerseits hört selbst der geübteste Künstler gleichfalls nur so und kann nur so hören. Man hört die Töne stets nur in ihrer „Bezogenheit", — wie der schöne Ausdruck der „Musikwissenschaften" lautet, — in ihrer Bezogenheit auf den Grundton. Das Ohr hört nicht nur die Verbindung, die Formel der ganzen Einheit, die Bruttoformel, sondern sogar die Konstitutionsformel gewissermaßen.

Das ist das, was man Tonalitätsgefühl nennt. Seit Rameaus Arbeiten scheinen die verschiedensten Forschungsgebiete, die Physiologie, die Psychologie und die Musikwissenschaften der Ergründung dieses Problems geflissentlich aus dem Wege gegangen zu sein. Die Physiologie des Tonalitätsgefühls steht noch aus. Begriff und Bezeichnung Tonalitätsgefühl sind bloß Verlegenheitsausdrücke. Ebenso hat man sich ja auch behelfsmäßig bewogen gefühlt, an Stelle einer physiologischen Begründung der Konsonanz einfach und bequem Gefühle zu

Digitized by Google
Original from UNIVERSITY OF MINNESOTA
Generated on 2019-10-24 17:52 GMT / http://hdl.handle.net/2027/umn.31951002684121b
Public Domain in the United States, Google-digitized / http://www.hathitrust.org/access_use#pd-us-google

setzen, wie Konsonanzgefühl und Dissonanzgefühl. Vom „Intervallsinn" gar und „Reinheitsgefühl" redet die Berliner Schule, Karl L. Schaefer[13]), der Laboratoriumsgelehrte der Berliner Ohrenklinik, Schüler des Philosophen und Nichtfachmannes Stumpf! Man lese, was der Wiener Karl Kraus über die Berliner wissenschaftlichen „Autoritäten" sagt.

Auf diese Weise kommt man zu folgendem Ergebnis. Das Hören eines Intervalls, also der Entfernung von zwei Tonstufen, die einer Leiter angehören, leitereigen genannt werden, — nur solche haben einen musikalischen Sinn, nur solche sind kommensurabel fürs Ohr, nur solche sind faßlich fürs Ohr, nur solche lassen sich hören in der Praxis der angewandten Tonkunst, — ist nicht etwa bloß das sinnliche Erfassen dieser zwei elementaren Sinneseindrücke oder gar das Erfassen des relativen Abstandes der zwei Tonstufen voneinander. Vielmehr kommt für das Erfassen eines Intervalls hinzu das Verhältnis der Bewegungsvorstellung, der einen elementaren Tonstufe vom Grundtone aus, und das Verhältnis der Bewegungsvorstellung der anderen, der zweiten elementaren Tonstufe, vom selben Grundton aus, der physiologischen 8. Reihe der elementaren Tonfolge. Die Oktave ist der Sprung vom Grundton zur 8. Tonstufe.

Die Quinte ist der Sprung vom Grundton zur 5. Tonstufe.

Die Quarte ist der Sprung vom Grundton zur 4. Tonstufe.

Ein Intervall ist also physiologisch nicht etwa die örtliche Distanz, die räumliche Entfernung, ebensowenig wie akustisch etwa die Differenz der Schwingungszahlen. Vielmehr entscheidet physikalisch das Verhältnis der Schwingungszahlen zueinander über die Größe des betreffenden Intervalls, der Quotient beider Zahlen, und physiologisch das Verhältnis der Muskelbewegungen oder Bewegungsvorstellungen vom Grundton nach der einen Tonstufe zur Muskelbewegung vom Grundton nach der anderen Tonstufe, der Quotient beider Spannungsgrade, die zur Zurücklegung der Wege von einem und demselben Ausgangspunkt, nämlich vom Grundton, nötig sind. Demnach ist das musikalische Hören ein räumliches Hören. Diese Auffassung steht freilich im Gegensatz zu der Annahme des Berliner Philosophen und Nichtfachmannes Stumpf. Stumpf[14]) philosophiert nämlich: „Auch wer die Dissonanz auf Schwebungen zurückführt, ist in der nämlichen Verlegenheit, die Gehirnprozesse bei Schwebungen zu schildern. Wer die Konsonanz als Ähnlichkeit, sei es durch Teiltöne, sei es durch Grundtöne selbst, definiert, nicht minder. Und fragen wir: Wie kommt es, daß die Töne mit wachsender Schwingungszahl für unsere Empfindung in die Höhe steigen, und daß jeder neue Ton dem Ausgangston weniger ähnlich wird? — so bleibt der Gehirnphysiologie uns selbst für diese Grundtatsache der Tonempfindungen ebenso die Erklärung schuldig wie für die der Verschmelzung."

[13]) „Einführung" (!) in die „Musikwissenschaft" (!) 1915, Leipzig, S. 130, 131.

[14]) Beiträge zur Akustik und Musikwissenschaft. 1. Heft. S. 54. Konsonanz und Dissonanz. Leipzig 1898.

Digitized by Google
Original from UNIVERSITY OF MINNESOTA
Generated on 2019-10-24 17:52 GMT / http://hdl.handle.net/2027/umn.31951002684121b
Public Domain in the United States, Google-digitized / http://www.hathitrust.org/access_use#pd-us-google

Demgegenüber müssen wir aber durchaus ein räumliches Hören für das musikalische Ohr beanspruchen und stehen nicht an, in der Entwicklung der Raumphysiologie des Ohres und der Stereogeometrie des Tonsinnes dieselben Fortschritte zu erhoffen, die die Chemie gemacht hat durch die Aufnahme des räumlichen Gedankens in ihrer Entwicklung zur Stereochemie.

Nimmt man einmal das räumliche Hören an, dann muß man nach einer bestimmten Einstellung des Stimmapparates, die beibehalten wird, annehmen:

Die erste Tonstufe hat das Minimum der Spannung, die vierte das Maximum der Längsspannung in derselben Querspannung, die fünfte Stufe, der sogenannte „zweite Grundton", das Minimum der Längsspannung mit einmal veränderter Querspannung, die achte Tonstufe, mit dem Grundton identisch, das Maximum der Längsspannung mit ebenfalls einmaliger veränderter Querspannung, die achte Tonstufe zugleich aber auch das Minimum der Längsspannung bei zweimal veränderter Querspannung.

Die Bewegungen zum Minimum der Längsspannung und die Vergleiche dieser Bewegungen haben offenbar das Gepräge der Einheitlichkeit, der Ruhe und der Leichtigkeit. Dies ist vergleichbar der Ruhe und der Sicherheit, die selbst der Anfänger in der Technik der Streichinstrumente hat, wenn er die sogenannten Quintengriffe ausführt. Denn hier hat er die Leichtigkeit durch die Einheitlichkeit derselben Bewegung, mit einem Griff zwei oder gar drei Saiten richtig zu verkürzen, ohne dazu eine Veränderung in der Lage der Hand zu benötigen. Arm, Hand und Finger bleiben einfach ruhig liegen. Demgegenüber handelt es sich freilich beim physiologischen Musikinstrument unseres Stimmapparates um die beiden Unterschiede, die in der Stimmung und in der Richtung des Lagewechsels gegeben sind.

1. Die größte Ruhe bleibt der Prime.

2. Demnach hat die größte Ruhe die Bewegung zum minimalen Grad in der Längsspannung mit zweimal veränderter, dem Grade der Quinte + dem Grade der Quarte entsprechend, veränderten Querspannung, oder aber der maximale Grad in der Längsspannung mit nur einmal veränderter Querspannung.

3. Darnach hat die größte Ruhe die Bewegung zum minimalen Grad in der Längsspannung bei nur einmal veränderter Querspannung.

4. Darnach hat die größte Ruhe die Bewegung zum maximalen Grad in der Längsspannung bei ganz unveränderter Querspannung.

Das Prinzip ist also das Maß von Ruhe und Ruhigstellung der Organe bzw. Unruhe und Bewegung, wenn die Organe mehr oder weniger nicht zur Ruhe kommen und mehr oder weniger keine Ruhe finden. Und dazu kommt letzten Endes das psychische Gefühl der Beruhigung

Digitized by Google
Original from UNIVERSITY OF MINNESOTA
Generated on 2019-10-24 17:52 GMT / http://hdl.handle.net/2027/umn.31951002684121b
Public Domain in the United States, Google-digitized / http://www.hathitrust.org/access_use#pd-us-google

bzw. Beunruhigung. Man ist nun einmal „gespannt", nämlich auf die Fortsetzung. Dieser sprachliche Ausdruck ist physiologisch durchaus richtig. Physiologisch ist es dasselbe wie das Wesen des Appetites. Da haben wir wieder die Berührung mit diesem Problem.

So erklärt sich physiologisch die konstante Leichtigkeit bei allen, gewisse Tonstufen zu erfassen, ohne alle Vorübung, ganz von allein, von selber, automatisch, als drängten sie sich zwangsläufig auf, als wäre das nur natürlich, als lägen sie präformiert in uns selber. So erklärt sich physiologisch ferner die Leichtigkeit bei allen, gewisse Tonstufen und gewisse Tonfolgen im Gedächtnis aufzubewahren. So erklärt sich auch die Tatsache, daß sich das musikalische Ohr nicht so leicht verrechnet in diesem Einmaleins und nicht so leicht irrt in diesem ABC. So erklärt es sich, daß es eigentlich kaum musikalische Analphabeten auf diesem Gebiete gibt. So erklärt sich die Tatsache, daß alle Volkslieder gleichermaßen dieselben Tonstufen stets wiederholen, andere ebenso regelmäßig vermeiden und niemals große Sprünge machen. Ja, unter Melodie versteht man überhaupt bloß jene Art der Bewegung, die in leichtfaßlichen Intervallen von Stufe zu Stufe fortschreitet. Eine Melodie ist um so sangbarer, je weniger sie sich in schwer zu treffenden Sprüngen bewegt und je mehr sie sich an die leichten Stufen der Tonleiter hält. So erklärt sich andrerseits die psychische Wirkung der Tonstufen und der Intervalle derselben Tonleiter, die schwer zu singen und schwer vorzustellen sind. Höchst merkwürdig ist die Kongruenz dieser Schwierigkeit mit der Wirkung auf das Ohr. So hat der Tritonus, der Diabolus in musica, der selbst vom geübten Berufssänger schwer zu singen und schwer vorzustellen ist, zugleich die Eigentümlichkeit, daß sein Eindruck auf das Ohr mit dem Ausdruck plumper Brutalität identisch ist.

W a g n e r hat diese Wirkung des Intervalls mit Absicht der musikalischen Charakterisierung des Riesenwurms Fafner im „Ring" dienstbar gemacht. B e e t h o v e n schildert gerade durch diese Tritonusschritte bereits in der Instrumentaleinleitung zum zweiten Akt seines „Fidelio" stimmungsvoll das düstere Milieu des Gefängnisses, in dem die Opfer von Pizarros Gewaltherrschaft schmachten.

So erklärt sich das Wesen der Konsonanz mechanisch so, daß sie tatsächlich etwas räumlich Einheitliches in der Bewegung bedeutet. Konsonanz ist auch physiologisch-mechanisch eine Einheit der Elemente, wie eine chemische Verbindung eine Einheit der Elemente ist.

Nicht nur qualitativ, sondern auch quantitativ müssen die Elemente der Zwei-, Drei-, Vierklänge zusammenstimmen, wenn sie zu einer Einheit neutralisiert werden sollen, gleichsam wie zu einer Einheit einer chemischen Verbindung. Erst dann können sich die elementaren Klänge wirklich zu einem E i n klang, zu einer Klang e i n h e i t vermählen. Erst dann ergeben die Akkorde ein ungeteiltes Ganzes, während sie sonst als „gebrochen", „arpeggiert", wie auf der „Harfe" geteilt, er

Digitized by Google
Original from UNIVERSITY OF MINNESOTA
Generated on 2019-10-24 17:52 GMT / http://hdl.handle.net/2027/umn.31951002684121b
Public Domain in the United States, Google-digitized / http://www.hathitrust.org/access_use#pd-us-google

klingen, physiologisch einen „geteilten" Sinneseindruck geben. Vom „geteilten" Geschmack spricht man ja auch. Daher genügt es nicht, auf dem Saiteninstrument die Akkorde rein zu greifen, d. h. daß die Töne rein, nicht unrein erklingen. Mit dem Reingreifen allein ist es noch nicht getan bei den Doppelgriffen, bei denen zwei Finger zugleich zwei Saiten an bestimmter Stelle verkürzen. Die Töne müssen auch gut klingen, d. h. sich stets zu schöner Klangeinheit vermählen. Dies wird dadurch erzielt, daß der Bogen beide Saiten immer mit der gleichen Stärke anstreicht, also bestrebt ist, das richtige dynamische Verhältnis zwischen ihnen herzustellen. Von dieser Vorschrift sind natürlich jene Fälle ausgenommen, bei denen es dem Komponisten um das Vorherrschen einer Stimme zu tun ist, die dann aber fast immer mit der Bezeichnung „ben marcato il canto" oder einer ähnlich lautenden versehen ist. Auch beim Klavier ist es eine unerträgliche Manier, wenn Akkorde, die als ein ungeteiltes Ganzes gedacht sind, fortwährend gebrochen werden. Auf der Geige können dreistimmige Akkorde von kurzer Dauer sehr wohl in der Weise ausgeführt werden, daß ihre Töne wenigstens beim Anschlag gleichzeitig erklingen. Es gehört freilich eine große Geschicklichkeit dazu, daß man der unzweifelhaft vorhandenen Gefahr, die Akkorde zu zerdrücken, auch entgeht. Wer aber eine geschmeidige Bogenführung besitzt und die nötige Ausdauer an das Studium des mehrgriffigen Spieles wendet, kann sich diese Geschicklichkeit nicht nur für Tripelakkorde aneignen, sondern auch mit der Ausführung von Quadrupelgriffen im Zuhörer die Illusion hervorrufen, als ob alle vier Töne gleichzeitig erklängen.

Demnach ist der Akkord auch im mechanischen Sinn tatsächlich ein Einklang, mechanisch wird eine Übereinstimmung erzielt. Die deutsche Sprache hat vollkommen recht, wenn sie bereits in der Bezeichnung die Einheit hervorhebt. Darum ist es nicht wenig befremdlich, daß die lateinischen, die englischen und die anderen fremden Sprachwissenschaften das Wort Akkord, italienisch acordo, englisch chord usw. vom lateinischen cor, französisch coeur ableiten und nicht von chorda, die Saite.

Außer der mechanischen objektiven Wirkung wird auch das subjektive psychische Gefühl der Ruhe bzw. der Unruhe, der Bewegung erregt, also Beruhigung bzw. Beunruhigung. So fasse ich das Schlußgefühl der Kadenz als Beruhigung auf, das Tonalitätsgefühl, das Bedürfnis nach diesem Schlußgefühl des mechanischen Ruhepunktes, das Vorgefühl und das Wesen der Dissonanz mit dem Strebeton oder „Leitton" — schon das Wort „Leit"ton (petere) erinnert wiederum an das Problem des Appetites. In der Tat fördert meine mechanisch-physiologische Auffassung vom Wesen des Appetites auch hier die Einsicht in diese Probleme der Tonkunst — und dem Gleitton mit dem Bedürfnis nach Weiterführung.

Ebenso wie das Wesen der Akkorde eine mechanische Erklärung zuläßt, kann auch die Wirkung des Reimes auf das Ohr erklärt werden.

Digitized by Google
Original from UNIVERSITY OF MINNESOTA
Generated on 2019-10-24 17:52 GMT / http://hdl.handle.net/2027/umn.31951002684121b
Public Domain in the United States, Google-digitized / http://www.hathitrust.org/access_use#pd-us-google

Ja, ich finde eine weitere Stütze für diese meine Auffassung vom Einklang der konsonierenden Töne in der Wirkung vom Gleichklang der Laute auf den Hörer. Wie die Muskeln der Phonation oder deren Muskelgefühle beim Hören des Einklangs der Töne durch das Ohr gereizt werden, so werden auch die Muskeln der Artikulation oder deren Muskelgefühle durch das Hören des Gleichklangs der Laute gereizt. Wie der Einklang der Töne durch das Ohr auf die Koordination der Phonation wirkt oder auf deren Vorstellung, so wirkt der Gleichklang der Laute durch das Ohr auf die Koordination der Artikulation oder auf deren Vorstellung. Mit Recht verwendet daher die deutsche Sprache das Wort „reimen", „zusammenreimen" in demselben Sinne wie „stimmen", „zusammenstimmen", „einstimmig machen", „in Übereinstimmung bringen", „in Einklang bringen".

So und nur so erklärt sich der graduelle Unterschied sogar in der verschiedenen Wirkung der verschiedenen Größen, Längen, Formen und Stellungen der Reime. So und nur so erklärt sich auch der verschiedene Grad in der Wirkung der Reime auf die Leichtigkeit oder Schwierigkeit, den Reim und sogar das Ganze, die Gesamtheit der Verszeile oder Strophe ins Gedächtnis, und zwar des Hörers einzuprägen. Ist ja auch das hauptsächlichste Unterstützungsmittel für das Gedächtnis der Muskel. Das motorische Gedächtnis ist das beste.

Bekannt und leicht nachkontrollierbar ist die Verschiedenheit in der Wirkung des Endreims, Binnenreims und Anfangs- oder Stabreims aufs Ohr.

Endreim ist der gemeinhin so genannte Reim. Binnenreim heißt der Reim innerhalb einer Verszeile, der nur durch eine Hebung getrennt ist, z. B.

Heute hab' ich Freude überall,
Morgen hab' ich Sorgen ohne Zahl.

Der Stabreim, die Alliteration, ist der Gleichklang, der durch den gleichen Anfangslaut mehrerer Wörter entsteht, wie er sich in sprichwörtlichen Wendungen häufig findet, z. B. Stock und Stein, Wind und Wetter, Kind und Kegel.

Ebenso alltäglich ist die Erfahrung, daß die Wirkung der Reime aufs Ohr durchaus nicht gleich ist, je nachdem sie rein oder unrein sind.

Rein heißt der Reim, wenn die Reimsilben des Endreimes in den Vokalen und Konsonanten genau überein„stimmen", z. B. Mienen—dienen; Sang—Klang; ist der Vokal bzw. Konsonant etwas verschieden, z. B. dienen—grünen, sang—Dank, so heißt der Reim unrein.

Noch deutlicher und noch sinnfälliger wird die Verschiedenheit in der Wirkung ein und desselben Gehörseindruckes, ein und desselben Reizes, der durch das Hören des Reimes gegeben ist, durch die Stellung der Reime zueinander. Denn es ist die Wirkung desselben Gehörseindruckes

Digitized by Google
Original from UNIVERSITY OF MINNESOTA
Generated on 2019-10-24 17:52 GMT / http://hdl.handle.net/2027/umn.31951002684121b
Public Domain in the United States, Google-digitized / http://www.hathitrust.org/access_use#pd-us-google

durchaus nicht etwa die gleiche, je nachdem der Reim paarig, gekreuzt oder gebrochen ist.

Der Reim heißt paarig, d. h. es entstehen Reimpaare, wenn sich die Nachbarzeilen miteinander stets reimen, z. B. erste und zweite, dritte und vierte oder aa, bb, cc usw. Der Reim heißt gekreuzt oder verschränkt, wenn sich die Reimzeilen abwechseln, z. B. abab.

Der gebrochene Reim wirkt geradezu komisch. Das bekannteste Beispiel ist:

Hans Sachs war ein Schuh-
macher und Poet dazu.

Auch folgender Vers, der zwar kein Wort, aber den Sinn arg zerreißt, gilt als gebrochen:

Und die Tante mir nichts dir
nichts, setzt sich an das Klavier.

Am größten vollends ist die Verschiedenheit der Wirkung ein und desselben Gehörseindruckes aufs Ohr, je nachdem der Reim eine, zwei, drei oder gar mehrere Silben umfaßt, je nachdem er also männlich oder stumpf, weiblich oder klingend oder gar gleitend ist.

1. Der Reim, der sich nur auf eine einzige Silbe eines Wortes in den beiden Zeilen beschränkt, z. B. Sang—Klang, Morgenrot—früher Tod, dieser Reim heißt stumpf oder männlich. Es verdient bemerkt zu werden, daß ebenso wie die Dichtkunst auch die Tonkunst von männlichen und weiblichen Endungen spricht.

2. „Klingend" oder weiblich heißt der Reim, der sich auf zwei Silben ausdehnt, z. B. klingen—singen.

3. Der Reim, der sich auf drei oder noch mehr Silben ausdehnt, z. B. zufrieden sein—gemieden sein, dieser Reim heißt gleitend.

Aus diesen Beobachtungen leite ich die pädagogischen Regeln meiner didaktischen Übungstherapie des Stotterns und Stammelns her:

1. Stumme Hörübungen sind die ersten elementarsten für diese Sprachgebrechen.

2. Die Dichtkunst ist zunächst stets in den Kreis der pädagogisch-didaktischen Methode der Sprachgebrechen zu stellen.

Noch ein anderes Beispiel aus der Wortsprache reiht sich hier an, in dem es gleichfalls auf die sprachliche Neutralisierung von zwei lautlichen Elementen ankommt zur einheitlichen Verbindung, und zwar wiederum mit Aufgeben der Individualität der einzelnen Elemente, genau so wie bei der chemischen Neutralisierung. Die Zwielaute, die Doppelvokale, Diphthonge, in der Schriftsprache eine Dualität, werden in der Aussprache zu einer Klangeinheit neutralisiert, sie werden „einsilbig" gesprochen und daher müßten die Doppelvokale auch in der Lautschrift so bloß mit einem Buchstaben zu schreiben sein. Ist ja auch z. B. der stimmhafte Nasallaut ng (lang, sang, rings)

Digitized by Google
Original from UNIVERSITY OF MINNESOTA
Generated on 2019-10-24 17:52 GMT / http://hdl.handle.net/2027/umn.31951002684121b
Public Domain in the United States, Google-digitized / http://www.hathitrust.org/access_use#pd-us-google

ein einheitlicher Laut und wird daher phonetisch auch so geschrieben $n_{\breve{z}}$ $lan_{\breve{z}}$, $san_{\breve{z}}$. Physiologisch sind diese Laute eine Einheit.

Gerade daher kommt es, daß die Aussprache des Textes beim Gesange, zumal beim Gesang der Doppelvokale, schwierig ist und Fehler bei Ungeschulten veranlaßt. Der Anfänger singt nämlich bei der Aussprache des Textes:

ăı, ăū, ŏī

statt āĭ (aj), āŭ (aw), ōĭ (oj).

Schon darum ist, wie ich an anderer Stelle ausführe, die Heilmethode der Sprachgebrechen nach dem Gesangslehrer Elders[15]), die in der Hamburger Volksschule behördlicherseits eingeführt ist, nicht nur ein Umweg, sondern in pädagogischer Hinsicht vollkommen verkehrt.

Der Begriff der Einheit wird hier mitunter auch „Ausgleichen" gern genannt. Hier hat man gleichfalls den Begriff und die Bezeichnung der „Verschmelzung" gern angewandt. So heißt es z. B. von dem seltenen Sprachlaut x = ks, er entstehe durch energische „Verschmelzung".

Die Einheit im Klang und im Laut, der Einklang oder der Gleichklang, ist letzten Endes im physiologischen Sinne nicht bloß eine Neutralisation oder Verbindung der Eindrücke des Gehörsinnes zu einer Einheit, nach Art der chemischen Neutralisation der Elemente zur chemischen Verbindung, unter Aufgabe der einzelnen elementaren Eindrücke des Gehörsinnes. Vielmehr kommt noch etwas Besonderes hinzu. Das ist die Einheit der Bewegungen, die Einheit der physiologischen Mitbewegungen, die Einheit der psychologischen Mitgefühle. Durch das Ohr, durch die hörbare Muskelbewegung des Spielers oder Sprechers wird auch des Hörers Muskel in Mitleidenschaft gezogen, in des Wortes eigentlichster Bedeutung. Es besteht eine physiologische Wechselwirkung zwischen dem Ausdruck des Spielers oder Redners und dem Eindruck des Hörers. Spieler und Hörer bilden eine physiologische Einheit.

So schafft die Konsonanz in physiologisch-mechanischem Sinne Ruhe in der Bewegung und Beruhigung. So schafft die Dissonanz in physiologisch-mechanischem Sinne Beunruhigung, seelische Bewegung und Muskelbewegung. Denn der Tonsinn oder Klangsinn ist nichts anderes als die nach Art einer mechanischen Leitschiene oder eines physikalischen Leitrohres wirkende Kombination von Gehörsinn und Muskelsinn.

---

[15]) Anton Elders, Lehrer in Crefeld: „Heilung des Stotterns nach gesanglichen Grundsätzen". Leipzig 1911, Carl Merseburger.

Digitized by Google
Original from UNIVERSITY OF MINNESOTA
Generated on 2019-10-24 17:52 GMT / http://hdl.handle.net/2027/umn.31951002684121b
Public Domain in the United States, Google-digitized / http://www.hathitrust.org/access_use#pd-us-google

Über die Lokalisation von Tönen und ihre Beeinflussung durch Reizung des Vestibularis.

Von **Dr. Maximilian Rauch,** em. Assistent der Universitätsklinik für Ohren-, Nasen- und Kehlkopfkrankheiten in Wien.

(Mit 8 Figuren.)

Auf Anregung des Herrn Prof. Kreidl, dem ich an dieser Stelle meinen herzlichsten Dank ausspreche, habe ich untersucht, wie sich die Lokalisation von Tönen gestaltet, wenn wir durch Reizung des Vestibularapparates eine experimentelle Desorientierung hervorrufen und so die Lage und Stabilität der Umgebung für die Versuchsperson verändern.

Frey[1]) hat bereits Versuche angestellt, um den Einfluß einer Drehnachempfindung auf die subjektive Schallokalisation festzustellen: Personen, die sonst normal lokalisierten, wurden mit verschlossenen Augen auf dem Drehstuhl rotiert. Nach dem Anhalten wurde ein Schallzeichen mit dem Lärmapparat in der Medianebene gegeben und die Versuchsperson angewiesen, die Richtung zu zeigen, aus der der Schall käme. Es zeigt sich jedoch hierbei kein gesetzmäßiges Verhalten: Die meisten verlegten den Schall in die Richtung der Drehung, seltener erfolgte die richtige Lokalisation, ganz vereinzelt wurde der Schall in die der Drehung entgegengesetzten Seite lokalisiert.

Bei unseren Versuchen haben wir die Rotation nicht verwendet, um nicht beide Vestibularapparate gleichzeitig zu erregen, von dem Gedanken ausgehend, daß eine feinere Differenzierung gerade aus der isolierten Reizung jedes der beiden Gleichgewichtsapparate sich ergeben würde, daß überdies beim Drehreiz auch die optischen Eindrücke Verschiebungen erfahren und die Tiefensensibilität aus dem Gleichgewicht gebracht wird.

Unsere anfänglichen Versuche mit der galvanischen Reizung mußten wir verlassen, weil stärkere Ströme nicht gut vertragen werden, und benutzten ausschließlich die Kalorisation, obwohl auch derselben Mängel anhaften (am idealsten allerdings wäre ein Föhnapparat, der aber in exakter Ausführung uns nicht zur Verfügung stand).

Die im folgenden beschriebene Versuchsanordnung haben wir bei Herrn Prof. Kreidl gesehen und auch so für unsere Experimente übernommen:

Auf einem langen, zirka 1 m hohen Tisch werden zwei gleichgestimmte Pfeifen auf je einem Stativ senkrecht eingeklemmt. Die beiden Lippenstücke dieser Pfeifen werden mit Schläuchen armiert, diese durch eine Y-förmige Kanüle zu einem gemeinsamen Schlauchstück vereinigt, das seinerseits mit einer Radfahrluftpumpe verbunden ist. Mittels dieser

[1]) Mschr. f. Ohrenhlk. 1912, Heft 1.

Digitized by Google
Original from UNIVERSITY OF MINNESOTA
Generated on 2019-10-24 17:52 GMT / http://hdl.handle.net/2027/umn.31951002684121b
Public Domain in the United States, Google-digitized / http://www.hathitrust.org/access_use#pd-us-google

am Boden stehenden Pumpe können beide Pfeifen in beliebiger Anordnung in Betrieb gesetzt werden, indem man das eine oder andere der beiden Schläuche mittels der Finger oder eines Quetschhahnes abklemmt bzw. öffnet.

Wir haben unsere Versuche in der Weise ausgeführt, daß die Versuchsperson unmittelbar vor dem Tisch in der Mitte zwischen beiden Pfeifen Platz nahm, den Rücken dem Tisch zugewendet, so daß sie die Manipulation mit diesen nicht sehen konnte. Die Pfeifen waren rechts und links zirka 1 m vom Kopfe der Versuchsperson entfernt. Da wir auf subjektive Angaben angewiesen waren, waren wir bestrebt, zu unseren Experimenten verläßliche und intelligente Menschen heranzuziehen. Experimentiert wurde mit mittleren Tönen, vor allem mit c_3. Tiefe Töne tragen nicht weit und hohe Töne werden höchst unsicher lokalisiert.

Untersucht wurden zunächst ohne, dann mit Reizung des Vestibularis:

I. Normale Gehörorgane.

II. Affektionen des Mittelohres (Tubenmittelohrkatarrhe, Otosklerose).

III. Affektionen des Nerv. cochlearis.

Ad. I. Die normalen Fälle betrafen Versuchspersonen mittleren Alters.

Ad II. Wir haben nur Mittelohraffektionen mit normalem oder nahezu normalem Trommelfell herangezogen, deren Labyrinth intakt war sowie chronische Tubenmittelohrkatarrhe. Akute und chronische Adhäsivprozesse nach Eiterung mit Atrophien oder Narbenbildungen des Trommelfelles wurden von der Versuchsreihe ausgeschlossen (überhaupt Fälle, für die eine Durchspülung nicht gleichgültig wäre).

Ad III. Von den Affektionen des Kochlearis selbstverständlich nur Fälle, welche die Töne, mit denen experimentiert wurde, deutlich perzipieren konnten.

Der Hergang der Prüfung erfolgte in der Weise, daß ein Hör- und Stimmgabelbefund aufgenommen und durch Rotation festgestellt wurde, ob der Vestibularis ansprechbar sei. Ferner wurde geprüft, ob der Untersuchte normaliter richtig zu lokalisieren imstande war. Die Reizung erfolgte durch Kaltwasserspülung; bei den pathologischen Fällen auf der Seite des affizierten Ohres.

Wenn sich die ersten Nystagmusschläge einstellten, wurde mit der Reizung aufgehört, um stärkere subjektive Sensationen zu vermeiden. Von solchen nicht allzu heftig alterierten Versuchspersonen konnten wir um so verläßlichere Angaben erwarten.

Ein Blick auf die Tabelle — bei der wir vorläufig bloß die Gruppen I bis III summarisch berücksichtigen wollen — zeigt, daß nach experimenteller Hervorrufung eines Drehschwindels bei der überwiegenden Mehrzahl aller untersuchten Fälle eine vollständige Desorientierung

Digitized by Google
Original from UNIVERSITY OF MINNESOTA
Generated on 2019-10-24 17:52 GMT / http://hdl.handle.net/2027/umn.31951002684121b
Public Domain in the United States, Google-digitized / http://www.hathitrust.org/access_use#pd-us-google

eintrat. Diesen zunächst kommen die Fälle mit der Geneigtheit, die Schallokalisation in die Richtung der langsamen Komponente zu verlegen (auch Freys Fälle lokalisierten größtenteils in die Richtung der Drehung). Sehr wenige lokalisierten richtig und ebenso wenige verlegten die Schallrichtung nach der Schnellkomponente. Die Nutzanwendung dieser Ergebnisse, die Beeinflussung der Lokalisation durch räumliche Desorientierung wollen wir am Schlusse der Arbeit würdigen; wir wollen nur bezüglich des Verhaltens der einzelnen Gruppen bemerken, daß die Versuchspersonen mit einem Schalleitungshindernis nach der Kalorisation die größten Fehler machten, während solche mit einer Affektion des Nerv. cochl. sich ähnlich verhielten wie die normalen Fälle.

Gruppe	Qualität der untersuchten Fälle	Zahl	Lokalisation nach der Schnell-Komponente	Lokalisation nach der langsamen Komponente	Richtige Lokalisation	Vollständige Desorientierung
I.	normal	30	3	9	4	14
II.	Tubenmittelohrkatarrh und Otosklerose	30	2	5	1	22
III.	Affektio nerv. cochl.	20	2	6	3	9

Diese Tatsache war uns wertvoll für die Frage nach dem ersten Angriffspunkt der Lokalisationsempfindung. Noch interessantere Momente förderte unsere Beschäftigung mit der normalen, d. i. ungestörten Lokalisation, die im folgenden niedergelegt werden sollen:

I. Die herkömmliche Erklärung für unsere Fähigkeit, die Richtung eines Schalles festzustellen, ist die, daß angenommen wird: ein von links kommender Schall treffe zunächst das näherliegende linke, ein von rechts kommender das näherliegende rechte Ohr.

Gleichwertige Gehörorgane beiderseits vorausgesetzt, wird kaum ein Fehler in der Bestimmung der Lokalisation gemacht, wenn — wie wir gleich auf Grund unserer Versuche vorwegnehmen wollen — die Tonhöhe in gewissen Grenzen sich bewegt und die Entfernung der Schallquelle eine gewisse Größe nicht übersteigt. Im allgemeinen aber können wir die Anschauung, daß die Distinktion von der stärkeren Erregung des der Schallquelle näherliegenden Ohres herrühre, nicht ohne weiteres zugeben. So wird z. B. das knatternde Geräusch eines über uns schwebenden Aeroplan — wie jede uns überraschend und unvermittelt treffende Schalleinwirkung — bezüglich der Lokalisation uns anfangs verwirren; aber nach einer gewissen Zeit aufmerksamen Lauschens, nachdem sich die akustischen

Digitized by Google
Original from UNIVERSITY OF MINNESOTA
Generated on 2019-10-24 17:52 GMT / http://hdl.handle.net/2027/umn.31951002684121b
Public Domain in the United States, Google-digitized / http://www.hathitrust.org/access_use#pd-us-google

Eindrücke durch längere Einwirkung summiert haben, sind wir über die Richtung des Geräusches auch ohne Zuhilfenahme des Gesichtssinnes eindeutig informiert. Gegenüber der Entfernung des Aeroplans von unseren Gehörorganen spielt die Größe des Abstandes beider Ohren eine so untergeordnete Rolle, daß es diese Differenz allein nicht sein kann, die uns die Unterscheidung von rechts oder links kommend vermittelt. Auch die Stellung beider Ohrmuscheln wurde für die Schallokalisation verantwortlich gemacht, in der Weise, daß für die von rechts kommenden Schallwellen die rechte, für die von links kommenden die linke Ohrmuschel als erste, bzw. Anfangsstation zu betrachten wäre, so daß das zuerst erregte Ohr auch das stärker getroffene wäre. Auch diese Auffassung kann einer Kritik nicht standhalten, wenn wir beim obigen Beispiel vom Aeroplan bleibend, bedenken, daß die Schallwellen, von so weiter Entfernung kommend, beide Ohren tangential treffen. Wir sehen daher, daß die Intensitätslehre nicht ausreicht, die Schallokalisation restlos zu erklären. Wir glauben nicht, daß es sich da um eine quantitative Differenz handelt, sondern vielmehr, daß die Töne im rechten und linken Ohre eine **qualitative** Umwertung erfahren und daß diese Differenz in der verschiedenen Stellung beider Gehörorgane im Raume zu suchen ist, in ihrer symmetrischen Anlage.

II. Daß Schallwellen, die von der Seite her das Ohr treffen, uns am besten orientiert finden, ist eine empirisch allgemein bekannte Tatsache, ebenso daß die aus anderen Richtungen (oben oder unten, hinten oder vorn) kommenden leichter zu Verwechslungen führen. Schaeffer[1]) meint, die Richtung oben und vorne werde wegen der Form und Lage der Ohrmuschel am meisten bevorzugt. Nun haben wir bei unseren Versuchen mit den beiden Pfeifen folgendes konstatiert:

Bei 1 m Abstand beider Pfeifen vom Untersuchten wurde bis zu einer Entfernung von zirka 4 m richtig lokalisiert; von da wurden die Angaben um so unsicherer, je weiter sich die Versuchsperson von der Schallquelle entfernte. Nun wurden, als sich eine Unsicherheit einstellte, die Tonquellen seitwärts nach rechts und links verschoben, worauf wieder präzisere Angaben erfolgten. Dieser Vorgang konnte fortgesetzt werden, soweit das Untersuchungszimmer Spielraum gestattete.

Wir können aus dieser Tatsache den Schluß ableiten, daß Töne umso besser lokalisiert werden, je senkrechter, und umso schlechter, je tangentialer die Schallwellen auf das Gehörorgan auffallen.

Wir sehen also, daß es nicht die „Form und Lage" der Ohrmuschel ist, die uns für die Lokalisation der von rechts und links kommenden Schallwellen befähigter machen, als für die von oben oder unten, hinten oder vorn kommenden, sondern daß die Größe des Einfallswinkels hier in Betracht kommt.

[1]) Schaeffer: Der Gehörsinn, Nagels Handbuch III. Band.

Digitized by Google
Original from UNIVERSITY OF MINNESOTA
Generated on 2019-10-24 17:52 GMT / http://hdl.handle.net/2027/umn.31951002684121b
Public Domain in the United States, Google-digitized / http://www.hathitrust.org/access_use#pd-us-google

Nachstehende schematische Darstellung möge Experiment und Folgerung erklären.

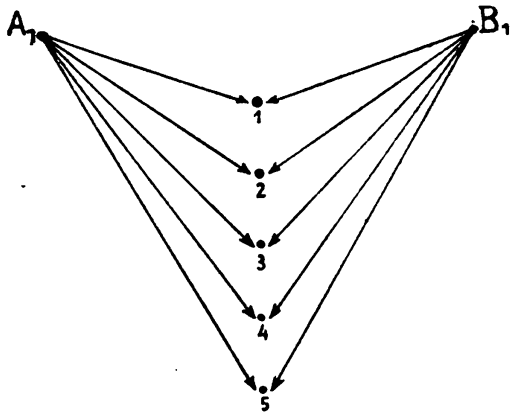

Fig. 1.

Bei Fig. 1 bleibt die Schallquelle A_1 und B_1 fix. Je weiter sich die Versuchsperson entfernt (nach 1, 2, 3, 4, 5), desto tangentialer treffen die Schallwellen das Gehörorgan und desto unsicherer wird die Lokalisation.

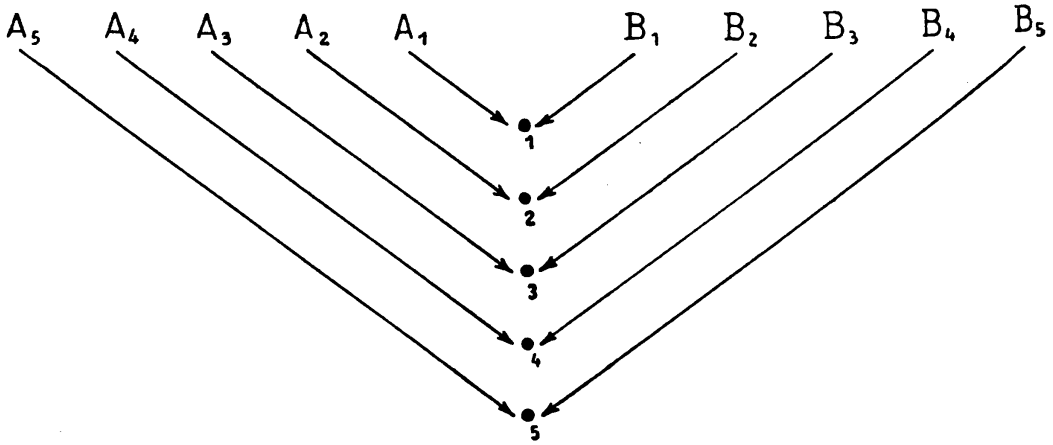

Fig. 2.

Bei Fig. 2 entfernen sich die beiden Schallquellen A_1, B_1 geradlinig nach A_2 B_2—A_3 B_3—A_4 B_4 usw. in dem Maße von der Versuchsperson, als sich diese nach vorn 1, 2, 3, 4, 5 bewegt. Die Schallwellen fallen stets unter einem gleichen Winkel nahezu parallel auf das Gehörorgan auf.

Dieses Ergebnis blieb das gleiche, einerlei ob die Versuchsperson der Schallquelle den Rücken oder das Gesicht zuwendete.

Generated on 2019-10-24 17:52 GMT / http://hdl.handle.net/2027/umn.31951002684121b
Public Domain in the United States, Google-digitized / http://www.hathitrust.org/access_use#pd-us-google
Digitized by Google
Original from UNIVERSITY OF MINNESOTA

III. Und nun die Frage: Wo und wodurch werden die Lokalzeichen aufgebracht, die bei uns die richtige Empfindung von rechts oder links kommend auslösen?

Wir haben eingangs erwähnt, daß hohe Töne schlecht lokalisiert werden. Diese durchdringen nach Helmholtz den Knochen und erregen direkt die Endstation des Kochlearis ohne Vermittlung der Gehörknöchelchenkette. Es ist daher die Wahrscheinlichkeit nicht groß, daß wir durch einen physiologischen Vorgang in der Schnecke die Lokalisationsempfindung beziehen; wir müssen vielmehr die am besten lokalisierbaren mittleren Töne auf ihrem Wege verfolgen; dorthin, wo sie verarbeitet werden, und das ist nach Helmholtz das Mittelohr. Von hier aus dürften jene Lokalzeichen ausgehen, die uns zu einer Lokalisierung befähigen, und hier im Mittelohr sind es am wahrscheinlichsten jene Organe, die bei einer Schalleinwirkung am meisten engagiert sind, und das sind die Binnenmuskeln. Die hier erzeugten Muskelgefühle, als ein Teil unserer subtilen Tiefensensibilität, bilden in unserem Unterbewußtsein vielleicht den ersten Anstoß zur Befähigung, Schallintensitäten zu lokalisieren. Auch Frey meint ganz richtig — allerdings ohne sonstige Begründung — daß „die sensiblen Empfindungen des Schalleitungsapparates (Vibrationsgefühl) eine Rolle spielen". Und es scheint uns kein bloßer Zufall, daß Mittelohrkranke mit oder ohne Reizung des Vestibularis verhältnismäßig schlechter lokalisieren als Patienten mit reiner Affektion des Innenohres. Haben wir von der Helmholtzschen Transformationstheorie ausgehend, unsere Thesen abgeleitet, so findet jene andrerseits einen Stützpunkt in unseren Betrachtungen über die erste Angriffsstelle der Schalllokalisation.

Wenn wir auf den Ausgangspunkt dieser Arbeit zurückkommen, auf unsere Betrachtung über die Abhängigkeit unserer Lokalisationsempfindung von der räumlichen Desorientierung, so möchten wir folgendes bemerken:

Unsere Lokalisationsempfindung fußt auf unsere Raumvorstellung, welch letztere wir in der ersten Kindheit vornehmlich mittels des Gesichtssinnes zu erfassen lernen. Später mit der Entwicklung der Leitungsbahnen für die Tiefensensibilität übernimmt der Gleichgewichtssinn immer mehr und mehr die führende Rolle, während der Gesichtssinn die Kontrolle ausübt — bis eine größere Selbständigkeit der Gleichgewichtsempfindung diese Kontrolle auch entbehrlich machen kann (daher Raumempfindung bei geschlossenen Augen oder Erblindung).

So sehen wir Raum- und Gleichgewichtsempfindung eng miteinander verknüpft. Sollen wir nun einen Ton lokalisieren, d. h. ihn wieder dorthin in den Raum projizieren, woher er uns zugeführt wurde, so müssen Raumvorstellung, Gleichgewichts- und der akustische Sinn zusammenwirken. Die richtige Lokalisierung des Schalles mit oder ohne Zuhilfenahme des Gesichtssinnes stellt Anforderungen sowohl an die

Digitized by Google
Original from UNIVERSITY OF MINNESOTA
Generated on 2019-10-24 17:52 GMT / http://hdl.handle.net/2027/umn.31951002684121b
Public Domain in the United States, Google-digitized / http://www.hathitrust.org/access_use#pd-us-google

Funktion des kochlearen als auch vestibularen Teil des Akustikus, insofern letzterer uns die Raumempfindung vermittelt. In diesem Zusammenwirken greifen die physiologischen Funktionen des Kochlearis und Vestibularis ineinander. Vielleicht hätten wir da eines jener gemeinsamen funktionellen Momente vor uns, nach denen immer wieder gefahndet wird, da die enge Nachbarschaft so wie die anatomische Verbindung dieser beiden Sinnesorgane den Gedanken an eine gewisse physiologische Verwandtschaft immer wieder auslösen.

Zusammenfassend möchten wir für die Lokalisationslehre folgende Theorien aufstellen:

1. Die Lokalisationsempfindung ist nicht in der quantitativen Differenz, sondern in der verschiedenen **qualitativen** Umwertung der Töne im rechten und im linken Ohr begründet. Diese Verschiedenheit ist gegeben in der verschiedenen Orientierung beider Gehörorgane im Raume, in ihrer symmetrischen Anlage.

2. Die bessere Lokalisation für die von der Seite kommenden Töne gegenüber denen von oben-unten, hinten-vorn hängt nicht von der Lage und Stellung der Ohrmuschel ab, sondern vom Einfallswinkel der Schallwellen: Je senkrechter, desto besser die Lokalisation; je tangentialer, desto schlechter.

3. Die Lokalisationsempfindung wird schon im Mittelohr angeregt und kommt letzten Endes im Zentrum zum Bewußtsein.

4. Der erste Angriffspunkt unserer Lokalisationsempfindung sind die Binnenmuskeln des Ohres.

5. Bei der Lokalisation greifen die Funktionen den Kochlearis und Vestibularis ineinander, insofern, als letzterer die Raumempfindung vermittelt. Hier wäre die physiologische Abhängigkeit beider Sinnesorgane voneinander zu suchen.

Digitized by Google
Original from UNIVERSITY OF MINNESOTA
Generated on 2019-10-24 17:52 GMT / http://hdl.handle.net/2027/umn.31951002684121b
Public Domain in the United States, Google-digitized / http://www.hathitrust.org/access_use#pd-us-google

Die Lokalisation einseitig Tauber.

Von **Dr. Maximilian Rauch,** em. Assistent der Universitätsklinik für Ohren-, Nasen- und Kehlkopfkrankheiten.

In meiner Arbeit „Über die Lokalisation von Tönen und ihre Beeinflussung durch Reizung des Vestibularis“[1]) habe ich folgende Theorien aufgestellt:

1. Die Lokalisationsempfindung ist nicht in der quantitativen Differenz, sondern in der verschiedenen qualitativen Umwertung der Töne im rechten und im linken Ohr begründet. Diese Verschiedenheit ist gegeben in der verschiedenen Orientierung beider Gehörorgane im Raume, in ihrer symmetrischen Anlage.

2. Die bessere Lokalisation für die von der Seite kommenden Töne gegenüber denen von oben-unten, hinten-vorn hängt vom Einfallswinkel der Schallwellen ab: Je senkrechter, desto besser die Lokalisation; je tangentialer, desto schlechter.

3. Die Lokalisationsempfindung wird schon im Mittelohr angeregt und kommt letzten Endes im Zentrum zum Bewußtsein.

4. Der erste Angriffspunkt unserer Lokalisationsempfindung sind die Binnenmuskeln des Ohres.

5. Bei der Lokalisation greifen die Funktionen des Kochlearis und Vestibularis ineinander; insofern, als letzterer die Raumempfindung vermittelt. Hier wäre die physiologische Abhängigkeit beider Sinnesorgane zu suchen.

Nun habe ich auch einseitig Taube in den Bereich der Untersuchungen gezogen und *a*) deren normale, d. i. ungestörte Lokalisation geprüft, *b*) die Lokalisation nach experimenteller Desorientierung. Durch Hör- und Stimmgabeluntersuchung sowie mittels des Lärmapparates wurde die tatsächlich bestehende einseitige Taubheit konstatiert und nur solche Fälle herangezogen, wo beide Vestibularapparate kalorisch und rotatorisch normal ansprechbar und der Kochlearis und das Mittelohr der anderen Seite intakt waren.

A. Prüfung ohne Reizung des Vestibularis.

Die untersuchte Person wurde mit verbundenen Augen auf den Drehstuhl gesetzt und auf demselben in halber oder dreiviertel Umdrehung ein- bis zweimal nach rechts und links rotiert, so daß sie über ihre Stellung im Untersuchungsraum desorientiert wurde. Nun wurden von einigen Hilfspersonen, die sich an verschiedenen Stellen im Raume postiert hatten, die Worte „Wo bin ich?“ oder „Wo stehe ich?“ gesprochen und der Untersuchte wurde angewiesen, mit der Hand auf die Stelle hinzuweisen, woher er die Worte zu vernehmen glaubte. Bei jeder Sitzung

[1]) Siehe dieses Heft S. 76.

Digitized by Google
Original from UNIVERSITY OF MINNESOTA
Generated on 2019-10-24 17:52 GMT / http://hdl.handle.net/2027/umn.31951002684121b
Public Domain in the United States, Google-digitized / http://www.hathitrust.org/access_use#pd-us-google

wurden einige Prüfungen gemacht, indem die erwähnten Hilfspersonen gleichzeitig in beliebiger Anordnung die Plätze wechselten, damit der Untersuchte nicht aus der Stimme irgendwelche Kombinationen bezüglich der Richtung sich mache oder aufs Erraten einlasse. Und diese Tendenz bestand bei den meisten, die das Bestreben zeigten, ihre spezielle Geschicklichkeit zu prononzieren. Wir haben daher Kollegen, die die erwähnten Hilfspersonen abgaben und die selbst Interesse an der Lösung der Frage hatten, zu unseren Experimenten herangezogen, indem sie mittels des Lärmapparates das eine Ohr vom Hörakte ausschlossen und so die Zahl der untersuchten einseitig Tauben — es waren 14 Patienten — vermehrten.

Außer der Stimme wurde die Lokalisation von Tönen geprüft, und zwar mittels der von Urbantschitsch angegebenen Ziehharmonika. Experimentiert wurde mit mittleren Tönen, und zwar vor allem mit c_3, da hohe Töne schlecht lokalisiert werden und tiefe Töne nicht weit tragen. Während der Prüfer seinen Platz wechselte, geschah dies auch von Seite der mitanwesenden Hilfspersonen, da wir immer den Eindruck hatten, daß — wenn bloß der Untersucher den Platz wechselte — die Versuchsperson die Neigung zeigte, aus den Erschütterungen des Bodens Schlüsse ziehen zu wollen.

B. Prüfung nach experimenteller Desorientierung.

Die Versuchsanordnung war folgende:

Auf einem langen zirka 1 m hohen Tisch wurden 2 gleichgestimmte Pfeifen auf je einem Stativ senkrecht eingeklemmt, die beiden Lippenstücke mit Schläuchen armiert, diese durch eine Y-Kanüle zu einem gemeinsamen Schlauchstück vereinigt, letzteres mit einer Radfahrluftpumpe verbunden. Mittels derselben wurden die beiden Pfeifen in beliebiger Anordnung in Betrieb gesetzt, indem der eine oder andere der beiden Schläuche mittels der Finger oder eines Quetschhahns abgeklemmt bzw. geöffnet wurden.

Die Versuchsperson nahm unmittelbar vor dem Tisch in der Mitte zwischen beiden Pfeifen Platz, den Rücken dem Tisch zugewendet, so daß sie die Manipulation mit den Pfeifen nicht sehen konnte. Diese waren rechts und links zirka 1 m vom Kopfe des Untersuchten entfernt. Experimentiert wurde auch hier mit mittleren Tönen. Nun wurde die eine oder andere Lippenpfeife zum Tönen gebracht und der Untersuchte angewiesen, mit der Hand hinzuweisen, woher der Ton komme. Hierauf erfolgte Kaltwasserkalorisation des einen Ohres (oft zu Kontrollzwecken beider Ohren nacheinander). Bei den ersten Nystagmusschlägen wurde mit der Spülung aufgehört, um stärkere subjektive Sensationen zu vermeiden und die Versuchsperson zu befähigen, ohne Ablenkung durch stärkeres körperliches Unbehagen genau anzugeben, wohin nach der experimentellen Desorientierung der rechts oder links erzeugte Ton lokalisiert wurde.

Digitized by Google
Original from UNIVERSITY OF MINNESOTA
Generated on 2019-10-24 17:52 GMT / http://hdl.handle.net/2027/umn.31951002684121b
Public Domain in the United States, Google-digitized / http://www.hathitrust.org/access_use#pd-us-google

Sämtliche 14 untersuchten einseitig Taube lieferten ganz eindeutige Resultate: Sie lokalisierten **falsch**: bei Prüfung der menschlichen Stimme und der Töne bestand jedoch ein gewisser Unterschied. Bei ersterer wurde oft hin und her geraten, aber fast immer falsch lokalisiert, wobei die größere Geneigtheit bestand, die Frage „Wo bin ich?“ in die Richtung des gesunden Ohres zu projizieren; bei Prüfung von Harmonikatönen zeigten die Untersuchten, einerlei wo der Prüfer stand, **ausnahmslos** in die Richtung ihres gesunden Ohres. Der durch Provozierung eines Kaltwasser-nystagmus hervorgerufene subjektive Drehschwindel konnte an dieser Tatsache nichts ändern. Für die Beobachtung, daß bei der Lokalisation der einseitig Tauben ein Unterschied zwischen dem gesprochenen Wort und dem musikalischen Ton besteht, haben wir vorläufig keine Erklärung, die uns restlos befriedigen würde. Hier die prompte präzise Angabe bei allen Untersuchten, daß der Ton von der Seite des funktionierenden Ohres komme, dort wohl größtenteils dieselbe Angabe, aber ab und zu auch andere falsche Angaben und dies um so mehr, je näher sich der Prüfer der untersuchten Person gegenüber befindet. Es scheint das Tongemisch der gesprochenen Worte die Versuchsperson zum Erraten und Kombinieren eher zu vermögen, als der einzelne Ton. Tatsache ist — wie eigentlich theoretisch nicht anders zu erwarten war — daß die Schallokalisation, zumindest was Töne betrifft, ausschließlich auf die Seite des funktionierenden Gehörorgans erfolgte. Dies betraf nicht nur Fälle, die erst spät, d. h. in den letzten Jahren (etwa postoperativ) ertaubten, sondern auch solche, wo die Taubheit angeboren oder in frühester Kindheit erworben war. Wir dachten, daß sich bei letzteren gewisse Lokalzeichen herausgebildet haben würden, die von den Patienten zur richtigen Perzeption des Schalles verwendet würden. Unsere Annahme stimmte nicht: auch hier wurde in allen Distanzen, einerlei, ob der Ton von rechts oder links her zugeführt wurde, ob die Schallquelle nahe oder in weiterer Entfernung vom Untersuchten sich befand, stets der Ton als von der Seite kommend bezeichnet, wo sich das gesunde Ohr befand. Ja noch mehr, die Kalorisation sowohl des einen als auch des anderen Ohres — selbstverständlich wurden, wie bereits erwähnt, nur Fälle mit prompt ansprechbaren Vestibularis untersucht — konnte an dieser Tatsache nichts ändern.

Auf den ersten Blick hat es den Anschein, als ob die Ergebnisse unserer Versuche bei den einseitig Tauben nicht gerade für die Abhängigkeit unserer Lokalisation vom Raumsinn sprechen würden. Dem ist aber nicht so. Unsere Schlüsse setzten vor allem eine normale Raumempfindung der Untersuchten voraus. Fälle mit Störungen derselben

Digitized by Google
Original from UNIVERSITY OF MINNESOTA
Generated on 2019-10-24 17:52 GMT / http://hdl.handle.net/2027/umn.31951002684121b
Public Domain in the United States, Google-digitized / http://www.hathitrust.org/access_use#pd-us-google

können natürlich nicht einbezogen werden. Daß dazu die einseitig Tauben gehören, werden wir im folgenden ausführen:

Wir verstehen unter Raumempfindung oder Raumsinn das Erfassen der Dimensionen unserer Umgebung mittels unserer Sinneswerkzeuge, und zwar des Gesichts-, Gehörs- und Gleichgewichtssinnes. Um die Lokalisation eines Tones richtig zu erfassen, gehören zwei Gehörorgane. Dem Rechtstauben fehlt total die Empfindung, daß ein Ton von rechts kommt. Daß er von rechts kommen kann, ist ihm selbstverständlich bekannt; er kann dies mittels des Gesichtssinnes ohne weiteres erschließen, wenn er die Tonquelle mit seinen Augen aufsucht und sie als solche erkennt, da er doch eine Raumvorstellung besitzt .(Wir müssen nicht erst erwähnen, daß Empfindung und Vorstellung zwei verschiedene Begriffe sind.) Wenn wir einem experimentell desorientierten Menschen mit zwei funktionierenden Gehörorganen einen Ton zuführen, so haben wir durch den provozierten Drehschwindel die physiologische Funktion der Gehörorgane nicht gestört. Es wird daher, wenn unsere früher ausgeführte Hypothese richtig ist, unsere Lokalisationsempfindung unbehindert im Mittelohr angeregt; dagegen aber wird durch den Drehschwindel die zentrale Auswertung der Lokalisationsempfindung gestört werden, weil die Versuchsperson — allerdings vorübergehend — die Raumempfindung verloren hat. Von den drei Sinnen, die uns die Raumempfindung vermitteln, sind zwei gestört: Der Gesichtssinn (Nystagmus) und der Gleichgewichtssinn (Drehschwindel).

Anders beim einseitig Tauben. Dieser lokalisiert von vornherein falsch, da er — von welcher Seite auch immer der Ton ausgelöst wird — ihn stets als von der Seite kommend, bezeichnet, wo er sein gesundes Ohr hat. Er besitzt auf der kranken Seite überhaupt keine Lokalisationsempfindung, weil seine Raumempfindung für akustische Reize gestört ist. Ihm fehlt die Möglichkeit einer qualitativen Differenzierung des Tones in beiden Gehörorganen, weil er nur eines besitzt. Hat man in Rücksicht auf die paarige Anlage der Sinnesorgane den Menschen als ein Doppelwesen bezeichnet, so fehlt dem einseitig Tauben bezüglich seiner akustischen Perzeption die Doppelnatur: Für den Rechtstauben besteht keine rechtsseitige, für den Linkstauben keine linksseitige akustische Raumempfindung. In allen wirklichen und vermeintlichen Stellungen des Körpers im Raume haftet der Ton immer in dem einzig funktionierenden Gehörorgan so fest, daß ihn der Drehschwindel nicht zu verwischen vermag. Der Drehschwindel kann die fehlende akustische Perzeption der einen Seite ebenso wenig beeinflussen, wie wenig wir durch irgendein physiologisches Experiment imstande sind, in einem erblindeten Auge optische Eindrücke auszulösen. Ein einseitig Tauber ist in seiner Raumempfindung pathologisch gestört und kann daher von vornherein nicht für jene Versuche verwertet werden, welche die Abhängigkeit der Lokalisation von der Raumempfindung beweisen sollen.

Digitized by Google
Original from UNIVERSITY OF MINNESOTA
Generated on 2019-10-24 17:52 GMT / http://hdl.handle.net/2027/umn.31951002684121b
Public Domain in the United States, Google-digitized / http://www.hathitrust.org/access_use#pd-us-google

Unsere Versuche belehren uns also, daß **ein** Gehörorgan allein zu einer Lokalisation des Schalles nicht ausreicht, sondern **beide Gehörorgane in ihrem Zusammenwirken** an derselben sich beteiligen, in einem gewissen Sinne sich — wie beide Augen beim stereoskopischen Sehen — ergänzen und so für die Lokalisation in einem physiologischen Abhängigkeitsverhältnis zueinander stehen.

Aus dem Finsenschen medizinischen Lysinstitut zu Kopenhagen (Ohren-, Nasen- und Halsabteilung).

Bemerkungen zur tuberkulösen Mittelohrentzündung und zu ihren Komplikationen mit besonderer Berücksichtigung der Behandlung mit Finsenbädern.

Von Dr. **O. Strandberg.**

Durch Sektionen von Tuberkulosefällen, wo auch die Ohren untersucht wurden, ist man sich seit langem klar darüber, daß Tuberkulose im Mittelohr und im os temporale hier keineswegs zu den Seltenheiten gehört (Habermann, Schwabach, Brieger, Preysing u. a.).

Auch bei Kranken mit Lungentuberkulose wurden Untersuchungen angestellt, namentlich von Herzog, und bei Lupuskranken von Levy und Brieger.

Es geht aus diesen Untersuchungen hervor, daß die Mittelohrtuberkulose und ihre Komplikationen keine seltene Erkrankung bei Tuberkulösen ist.

Aber auch bei Kranken, die an keiner anderen Form von Tuberkulose leiden, ist die tuberkulöse Mittelohrentzündung häufiger als manchmal angenommen wird. Milligan fand, daß die Otitiden in 20% der Fälle bei Kindern unter 6 Jahren tuberkulöser Natur waren. Henrici gibt an, daß 20% aller Mastoiditiden bei Kindern tuberkulöser Natur sind, während Brieger meint, daß diese Zahl eher zu niedrig ist.

Leegaard, aus dessen Arbeit: „Beitrag zum Studium der Mittelohrtuberkulose", Kristiana 1919, ein Teil der in diesem Artikel mitgeteilten Angaben entnommen ist, hat die verschiedenen Statistiken kritisch gesichtet und meint auf Grundlage davon, daß bei Kindern unter 7 Jahren zwischen 10 und 20% sämtlicher Mastoiditiden tuberkulös sind.

Leegaards eigene Statistik ist jedoch, so weit sich übersehen läßt, die beste bisher vorliegende, da das Material bei früheren

Digitized by Google
Original from UNIVERSITY OF MINNESOTA
Generated on 2019-10-24 17:52 GMT / http://hdl.handle.net/2027/umn.31951002684121b
Public Domain in the United States, Google-digitized / http://www.hathitrust.org/access_use#pd-us-google

können natürlich nicht einbezogen werden. Daß dazu die einseitig Tauben gehören, werden wir im folgenden ausführen:

Wir verstehen unter Raumempfindung oder Raumsinn das Erfassen der Dimensionen unserer Umgebung mittels unserer Sinneswerkzeuge, und zwar des Gesichts-, Gehörs- und Gleichgewichtssinnes. Um die Lokalisation eines Tones richtig zu erfassen, gehören zwei Gehörorgane. Dem Rechtstauben fehlt total die Empfindung, daß ein Ton von rechts kommt. Daß er von rechts kommen kann, ist ihm selbstverständlich bekannt; er kann dies mittels des Gesichtssinnes ohne weiteres erschließen, wenn er die Tonquelle mit seinen Augen aufsucht und sie als solche erkennt, da er doch eine Raumvorstellung besitzt .(Wir müssen nicht erst erwähnen, daß Empfindung und Vorstellung zwei verschiedene Begriffe sind.) Wenn wir einem experimentell desorientierten Menschen mit zwei funktionierenden Gehörorganen einen Ton zuführen, so haben wir durch den provozierten Drehschwindel die physiologische Funktion der Gehörorgane nicht gestört. Es wird daher, wenn unsere früher ausgeführte Hypothese richtig ist, unsere Lokalisationsempfindung unbehindert im Mittelohr angeregt; dagegen aber wird durch den Drehschwindel die zentrale Auswertung der Lokalisationsempfindung gestört werden, weil die Versuchsperson — allerdings vorübergehend — die Raumempfindung verloren hat. Von den drei Sinnen, die uns die Raumempfindung vermitteln, sind zwei gestört: Der Gesichtssinn (Nystagmus) und der Gleichgewichtssinn (Drehschwindel).

Anders beim einseitig Tauben. Dieser lokalisiert von vornherein falsch, da er — von welcher Seite auch immer der Ton ausgelöst wird — ihn stets als von der Seite kommend, bezeichnet, wo er sein gesundes Ohr hat. Er besitzt auf der kranken Seite überhaupt keine Lokalisationsempfindung, weil seine Raumempfindung für akustische Reize gestört ist. Ihm fehlt die Möglichkeit einer qualitativen Differenzierung des Tones in beiden Gehörorganen, weil er nur eines besitzt. Hat man in Rücksicht auf die paarige Anlage der Sinnesorgane den Menschen als ein Doppelwesen bezeichnet, so fehlt dem einseitig Tauben bezüglich seiner akustischen Perzeption die Doppelnatur: Für den Rechtstauben besteht keine rechtsseitige, für den Linkstauben keine linksseitige akustische Raumempfindung. In allen wirklichen und vermeintlichen Stellungen des Körpers im Raume haftet der Ton immer in dem einzig funktionierenden Gehörorgan so fest, daß ihn der Drehschwindel nicht zu verwischen vermag. Der Drehschwindel kann die fehlende akustische Perzeption der einen Seite ebenso wenig beeinflussen, wie wenig wir durch irgendein physiologisches Experiment imstande sind, in einem erblindeten Auge optische Eindrücke auszulösen. Ein einseitig Tauber ist in seiner Raumempfindung pathologisch gestört und kann daher von vornherein nicht für jene Versuche verwertet werden, welche die Abhängigkeit der Lokalisation von der Raumempfindung beweisen sollen.

Digitized by Google
Original from UNIVERSITY OF MINNESOTA
Generated on 2019-10-24 17:52 GMT / http://hdl.handle.net/2027/umn.31951002684121b
Public Domain in the United States, Google-digitized / http://www.hathitrust.org/access_use#pd-us-google

Unsere Versuche belehren uns also, daß **ein** Gehörorgan allein zu einer Lokalisation des Schalles nicht ausreicht, sondern **beide Gehörorgane in ihrem Zusammenwirken** an derselben sich beteiligen, in einem gewissen Sinne sich — wie beide Augen beim stereoskopischen Sehen — ergänzen und so für die Lokalisation in einem physiologischen Abhängigkeitsverhältnis zueinander stehen.

Aus dem Finsenschen medizinischen Lysinstitut zu Kopenhagen (Ohren-, Nasen- und Halsabteilung).

Bemerkungen zur tuberkulösen Mittelohrentzündung und zu ihren Komplikationen mit besonderer Berücksichtigung der Behandlung mit Finsenbädern.

Von Dr. **O. Strandberg.**

Durch Sektionen von Tuberkulosefällen, wo auch die Ohren untersucht wurden, ist man sich seit langem klar darüber, daß Tuberkulose im Mittelohr und im os temporale hier keineswegs zu den Seltenheiten gehört (Habermann, Schwabach, Brieger, Preysing u. a.).

Auch bei Kranken mit Lungentuberkulose wurden Untersuchungen angestellt, namentlich von Herzog, und bei Lupuskranken von Levy und Brieger.

Es geht aus diesen Untersuchungen hervor, daß die Mittelohrtuberkulose und ihre Komplikationen keine seltene Erkrankung bei Tuberkulösen ist.

Aber auch bei Kranken, die an keiner anderen Form von Tuberkulose leiden, ist die tuberkulöse Mittelohrentzündung häufiger als manchmal angenommen wird. Milligan fand, daß die Otitiden in 20% der Fälle bei Kindern unter 6 Jahren tuberkulöser Natur waren. Henrici gibt an, daß 20% aller Mastoiditiden bei Kindern tuberkulöser Natur sind, während Brieger meint, daß diese Zahl eher zu niedrig ist.

Leegaard, aus dessen Arbeit: „Beitrag zum Studium der Mittelohrtuberkulose", Kristiana 1919, ein Teil der in diesem Artikel mitgeteilten Angaben entnommen ist, hat die verschiedenen Statistiken kritisch gesichtet und meint auf Grundlage davon, daß bei Kindern unter 7 Jahren zwischen 10 und 20% sämtlicher Mastoiditiden tuberkulös sind.

Leegaards eigene Statistik ist jedoch, so weit sich übersehen läßt, die beste bisher vorliegende, da das Material bei früheren

Digitized by Google
Original from UNIVERSITY OF MINNESOTA
Generated on 2019-10-24 17:52 GMT / http://hdl.handle.net/2027/umn.31951002684121b
Public Domain in the United States, Google-digitized / http://www.hathitrust.org/access_use#pd-us-google

können natürlich nicht einbezogen werden. Daß dazu die einseitig Tauben gehören, werden wir im folgenden ausführen:

Wir verstehen unter Raumempfindung oder Raumsinn das Erfassen der Dimensionen unserer Umgebung mittels unserer Sinneswerkzeuge, und zwar des Gesichts-, Gehörs- und Gleichgewichtssinnes. Um die Lokalisation eines Tones richtig zu erfassen, gehören zwei Gehörorgane. Dem Rechtstauben fehlt total die Empfindung, daß ein Ton von rechts kommt. Daß er von rechts kommen kann, ist ihm selbstverständlich bekannt; er kann dies mittels des Gesichtssinnes ohne weiteres erschließen, wenn er die Tonquelle mit seinen Augen aufsucht und sie als solche erkennt, da er doch eine Raumvorstellung besitzt .(Wir müssen nicht erst erwähnen, daß Empfindung und Vorstellung zwei verschiedene Begriffe sind.) Wenn wir einem experimentell desorientierten Menschen mit zwei funktionierenden Gehörorganen einen Ton zuführen, so haben wir durch den provozierten Drehschwindel die physiologische Funktion der Gehörorgane nicht gestört. Es wird daher, wenn unsere früher ausgeführte Hypothese richtig ist, unsere Lokalisationsempfindung unbehindert im Mittelohr angeregt; dagegen aber wird durch den Drehschwindel die zentrale Auswertung der Lokalisationsempfindung gestört werden, weil die Versuchsperson — allerdings vorübergehend — die Raumempfindung verloren hat. Von den drei Sinnen, die uns die Raumempfindung vermitteln, sind zwei gestört: Der Gesichtssinn (Nystagmus) und der Gleichgewichtssinn (Drehschwindel).

Anders beim einseitig Tauben. Dieser lokalisiert von vornherein falsch, da er — von welcher Seite auch immer der Ton ausgelöst wird — ihn stets als von der Seite kommend, bezeichnet, wo er sein gesundes Ohr hat. Er besitzt auf der kranken Seite überhaupt keine Lokalisationsempfindung, weil seine Raumempfindung für akustische Reize gestört ist. Ihm fehlt die Möglichkeit einer qualitativen Differenzierung des Tones in beiden Gehörorganen, weil er nur eines besitzt. Hat man in Rücksicht auf die paarige Anlage der Sinnesorgane den Menschen als ein Doppelwesen bezeichnet, so fehlt dem einseitig Tauben bezüglich seiner akustischen Perzeption die Doppelnatur: Für den Rechtstauben besteht keine rechtsseitige, für den Linkstauben keine linksseitige akustische Raumempfindung. In allen wirklichen und vermeintlichen Stellungen des Körpers im Raume haftet der Ton immer in dem einzig funktionierenden Gehörorgan so fest, daß ihn der Drehschwindel nicht zu verwischen vermag. Der Drehschwindel kann die fehlende akustische Perzeption der einen Seite ebenso wenig beeinflussen, wie wenig wir durch irgendein physiologisches Experiment imstande sind, in einem erblindeten Auge optische Eindrücke auszulösen. Ein einseitig Tauber ist in seiner Raumempfindung pathologisch gestört und kann daher von vornherein nicht für jene Versuche verwertet werden, welche die Abhängigkeit der Lokalisation von der Raumempfindung beweisen sollen.

Digitized by Google
Original from UNIVERSITY OF MINNESOTA
Generated on 2019-10-24 17:53 GMT / http://hdl.handle.net/2027/umn.31951002684121b
Public Domain in the United States, Google-digitized / http://www.hathitrust.org/access_use#pd-us-google

Unsere Versuche belehren uns also, daß **ein** Gehörorgan allein zu einer Lokalisation des Schalles nicht ausreicht, sondern **beide Gehörorgane in ihrem Zusammenwirken** an derselben sich beteiligen, in einem gewissen Sinne sich — wie beide Augen beim stereoskopischen Sehen — ergänzen und so für die Lokalisation in einem physiologischen Abhängigkeitsverhältnis zueinander stehen.

Aus dem Finsenschen medizinischen Lysinstitut zu Kopenhagen (Ohren-, Nasen- und Halsabteilung).

Bemerkungen zur tuberkulösen Mittelohrentzündung und zu ihren Komplikationen mit besonderer Berücksichtigung der Behandlung mit Finsenbädern.

Von Dr. **O. Strandberg.**

Durch Sektionen von Tuberkulosefällen, wo auch die Ohren untersucht wurden, ist man sich seit langem klar darüber, daß Tuberkulose im Mittelohr und im os temporale hier keineswegs zu den Seltenheiten gehört (Habermann, Schwabach, Brieger, Preysing u. a.).

Auch bei Kranken mit Lungentuberkulose wurden Untersuchungen angestellt, namentlich von Herzog, und bei Lupuskranken von Levy und Brieger.

Es geht aus diesen Untersuchungen hervor, daß die Mittelohrtuberkulose und ihre Komplikationen keine seltene Erkrankung bei Tuberkulösen ist.

Aber auch bei Kranken, die an keiner anderen Form von Tuberkulose leiden, ist die tuberkulöse Mittelohrentzündung häufiger als manchmal angenommen wird. Milligan fand, daß die Otitiden in 20% der Fälle bei Kindern unter 6 Jahren tuberkulöser Natur waren. Henrici gibt an, daß 20% aller Mastoiditiden bei Kindern tuberkulöser Natur sind, während Brieger meint, daß diese Zahl eher zu niedrig ist.

Leegaard, aus dessen Arbeit: „Beitrag zum Studium der Mittelohrtuberkulose", Kristiana 1919, ein Teil der in diesem Artikel mitgeteilten Angaben entnommen ist, hat die verschiedenen Statistiken kritisch gesichtet und meint auf Grundlage davon, daß bei Kindern unter 7 Jahren zwischen 10 und 20% sämtlicher Mastoiditiden tuberkulös sind.

Leegaards eigene Statistik ist jedoch, so weit sich übersehen läßt, die beste bisher vorliegende, da das Material bei früheren

Digitized by Google
Original from UNIVERSITY OF MINNESOTA
Generated on 2019-10-24 17:53 GMT / http://hdl.handle.net/2027/umn.31951002684121b
Public Domain in the United States, Google-digitized / http://www.hathitrust.org/access_use#pd-us-google

können natürlich nicht einbezogen werden. Daß dazu die einseitig Tauben gehören, werden wir im folgenden ausführen:

Wir verstehen unter Raumempfindung oder Raumsinn das Erfassen der Dimensionen unserer Umgebung mittels unserer Sinneswerkzeuge, und zwar des Gesichts-, Gehörs- und Gleichgewichtssinnes. Um die Lokalisation eines Tones richtig zu erfassen, gehören zwei Gehörorgane. Dem Rechtstauben fehlt total die Empfindung, daß ein Ton von rechts kommt. Daß er von rechts kommen kann, ist ihm selbstverständlich bekannt; er kann dies mittels des Gesichtssinnes ohne weiteres erschließen, wenn er die Tonquelle mit seinen Augen aufsucht und sie als solche erkennt, da er doch eine Raumvorstellung besitzt .(Wir müssen nicht erst erwähnen, daß Empfindung und Vorstellung zwei verschiedene Begriffe sind.) Wenn wir einem experimentell desorientierten Menschen mit zwei funktionierenden Gehörorganen einen Ton zuführen, so haben wir durch den provozierten Drehschwindel die physiologische Funktion der Gehörorgane nicht gestört. Es wird daher, wenn unsere früher ausgeführte Hypothese richtig ist, unsere Lokalisationsempfindung unbehindert im Mittelohr angeregt; dagegen aber wird durch den Drehschwindel die zentrale Auswertung der Lokalisationsempfindung gestört werden, weil die Versuchsperson — allerdings vorübergehend — die Raumempfindung verloren hat. Von den drei Sinnen, die uns die Raumempfindung vermitteln, sind zwei gestört: Der Gesichtssinn (Nystagmus) und der Gleichgewichtssinn (Drehschwindel).

Anders beim einseitig Tauben. Dieser lokalisiert von vornherein falsch, da er — von welcher Seite auch immer der Ton ausgelöst wird — ihn stets als von der Seite kommend, bezeichnet, wo er sein gesundes Ohr hat. Er besitzt auf der kranken Seite überhaupt keine Lokalisationsempfindung, weil seine Raumempfindung für akustische Reize gestört ist. Ihm fehlt die Möglichkeit einer qualitativen Differenzierung des Tones in beiden Gehörorganen, weil er nur eines besitzt. Hat man in Rücksicht auf die paarige Anlage der Sinnesorgane den Menschen als ein Doppelwesen bezeichnet, so fehlt dem einseitig Tauben bezüglich seiner akustischen Perzeption die Doppelnatur: Für den Rechtstauben besteht keine rechtsseitige, für den Linkstauben keine linksseitige akustische Raumempfindung. In allen wirklichen und vermeintlichen Stellungen des Körpers im Raume haftet der Ton immer in dem einzig funktionierenden Gehörorgan so fest, daß ihn der Drehschwindel nicht zu verwischen vermag. Der Drehschwindel kann die fehlende akustische Perzeption der einen Seite ebenso wenig beeinflussen, wie wenig wir durch irgendein physiologisches Experiment imstande sind, in einem erblindeten Auge optische Eindrücke auszulösen. Ein einseitig Tauber ist in seiner Raumempfindung pathologisch gestört und kann daher von vornherein nicht für jene Versuche verwertet werden, welche die Abhängigkeit der Lokalisation von der Raumempfindung beweisen sollen.

Digitized by Google
Original from UNIVERSITY OF MINNESOTA
Generated on 2019-10-24 17:53 GMT / http://hdl.handle.net/2027/umn.31951002684121b
Public Domain in the United States, Google-digitized / http://www.hathitrust.org/access_use#pd-us-google

Unsere Versuche belehren uns also, daß **ein** Gehörorgan allein zu einer Lokalisation des Schalles nicht ausreicht, sondern **beide Gehörorgane in ihrem Zusammenwirken** an derselben sich beteiligen, in einem gewissen Sinne sich — wie beide Augen beim stereoskopischen Sehen — ergänzen und so für die Lokalisation in einem physiologischen Abhängigkeitsverhältnis zueinander stehen.

Aus dem Finsenschen medizinischen Lysinstitut zu Kopenhagen (Ohren-, Nasen- und Halsabteilung).

Bemerkungen zur tuberkulösen Mittelohrentzündung und zu ihren Komplikationen mit besonderer Berücksichtigung der Behandlung mit Finsenbädern.

Von Dr. **O. Strandberg.**

Durch Sektionen von Tuberkulosefällen, wo auch die Ohren untersucht wurden, ist man sich seit langem klar darüber, daß Tuberkulose im Mittelohr und im os temporale hier keineswegs zu den Seltenheiten gehört (Habermann, Schwabach, Brieger, Preysing u. a.).

Auch bei Kranken mit Lungentuberkulose wurden Untersuchungen angestellt, namentlich von Herzog, und bei Lupuskranken von Levy und Brieger.

Es geht aus diesen Untersuchungen hervor, daß die Mittelohrtuberkulose und ihre Komplikationen keine seltene Erkrankung bei Tuberkulösen ist.

Aber auch bei Kranken, die an keiner anderen Form von Tuberkulose leiden, ist die tuberkulöse Mittelohrentzündung häufiger als manchmal angenommen wird. Milligan fand, daß die Otitiden in 20% der Fälle bei Kindern unter 6 Jahren tuberkulöser Natur waren. Henrici gibt an, daß 20% aller Mastoiditiden bei Kindern tuberkulöser Natur sind, während Brieger meint, daß diese Zahl eher zu niedrig ist.

Leegaard, aus dessen Arbeit: „Beitrag zum Studium der Mittelohrtuberkulose“, Kristiana 1919, ein Teil der in diesem Artikel mitgeteilten Angaben entnommen ist, hat die verschiedenen Statistiken kritisch gesichtet und meint auf Grundlage davon, daß bei Kindern unter 7 Jahren zwischen 10 und 20% sämtlicher Mastoiditiden tuberkulös sind.

Leegaards eigene Statistik ist jedoch, so weit sich übersehen läßt, die beste bisher vorliegende, da das Material bei früheren

Digitized by Google
Original from UNIVERSITY OF MINNESOTA
Generated on 2019-10-24 17:53 GMT / http://hdl.handle.net/2027/umn.31951002684121b
Public Domain in the United States, Google-digitized / http://www.hathitrust.org/access_use#pd-us-google

können natürlich nicht einbezogen werden. Daß dazu die einseitig Tauben gehören, werden wir im folgenden ausführen:

Wir verstehen unter Raumempfindung oder Raumsinn das Erfassen der Dimensionen unserer Umgebung mittels unserer Sinneswerkzeuge, und zwar des Gesichts-, Gehörs- und Gleichgewichtssinnes. Um die Lokalisation eines Tones richtig zu erfassen, gehören zwei Gehörorgane. Dem Rechtstauben fehlt total die Empfindung, daß ein Ton von rechts kommt. Daß er von rechts kommen kann, ist ihm selbstverständlich bekannt; er kann dies mittels des Gesichtssinnes ohne weiteres erschließen, wenn er die Tonquelle mit seinen Augen aufsucht und sie als solche erkennt, da er doch eine Raumvorstellung besitzt .(Wir müssen nicht erst erwähnen, daß Empfindung und Vorstellung zwei verschiedene Begriffe sind.) Wenn wir einem experimentell desorientierten Menschen mit zwei funktionierenden Gehörorganen einen Ton zuführen, so haben wir durch den provozierten Drehschwindel die physiologische Funktion der Gehörorgane nicht gestört. Es wird daher, wenn unsere früher ausgeführte Hypothese richtig ist, unsere Lokalisationsempfindung unbehindert im Mittelohr angeregt; dagegen aber wird durch den Drehschwindel die zentrale Auswertung der Lokalisationsempfindung gestört werden, weil die Versuchsperson — allerdings vorübergehend — die Raumempfindung verloren hat. Von den drei Sinnen, die uns die Raumempfindung vermitteln, sind zwei gestört: Der Gesichtssinn (Nystagmus) und der Gleichgewichtssinn (Drehschwindel).

Anders beim einseitig Tauben. Dieser lokalisiert von vornherein falsch, da er — von welcher Seite auch immer der Ton ausgelöst wird — ihn stets als von der Seite kommend, bezeichnet, wo er sein gesundes Ohr hat. Er besitzt auf der kranken Seite überhaupt keine Lokalisationsempfindung, weil seine Raumempfindung für akustische Reize gestört ist. Ihm fehlt die Möglichkeit einer qualitativen Differenzierung des Tones in beiden Gehörorganen, weil er nur eines besitzt. Hat man in Rücksicht auf die paarige Anlage der Sinnesorgane den Menschen als ein Doppelwesen bezeichnet, so fehlt dem einseitig Tauben bezüglich seiner akustischen Perzeption die Doppelnatur: Für den Rechtstauben besteht keine rechtsseitige, für den Linkstauben keine linksseitige akustische Raumempfindung. In allen wirklichen und vermeintlichen Stellungen des Körpers im Raume haftet der Ton immer in dem einzig funktionierenden Gehörorgan so fest, daß ihn der Drehschwindel nicht zu verwischen vermag. Der Drehschwindel kann die fehlende akustische Perzeption der einen Seite ebenso wenig beeinflussen, wie wenig wir durch irgendein physiologisches Experiment imstande sind, in einem erblindeten Auge optische Eindrücke auszulösen. Ein einseitig Tauber ist in seiner Raumempfindung pathologisch gestört und kann daher von vornherein nicht für jene Versuche verwertet werden, welche die Abhängigkeit der Lokalisation von der Raumempfindung beweisen sollen.

Digitized by Google
Original from UNIVERSITY OF MINNESOTA
Generated on 2019-10-24 17:53 GMT / http://hdl.handle.net/2027/umn.31951002684121b
Public Domain in the United States, Google-digitized / http://www.hathitrust.org/access_use#pd-us-google

Unsere Versuche belehren uns also, daß **ein** Gehörorgan allein zu einer Lokalisation des Schalles nicht ausreicht, sondern **beide Gehörorgane in ihrem Zusammenwirken** an derselben sich beteiligen, in einem gewissen Sinne sich — wie beide Augen beim stereoskopischen Sehen — ergänzen und so für die Lokalisation in einem physiologischen Abhängigkeitsverhältnis zueinander stehen.

Aus dem Finsenschen medizinischen Lysinstitut zu Kopenhagen (Ohren-, Nasen- und Halsabteilung).

Bemerkungen zur tuberkulösen Mittelohrentzündung und zu ihren Komplikationen mit besonderer Berücksichtigung der Behandlung mit Finsenbädern.

Von Dr. **O. Strandberg.**

Durch Sektionen von Tuberkulosefällen, wo auch die Ohren untersucht wurden, ist man sich seit langem klar darüber, daß Tuberkulose im Mittelohr und im os temporale hier keineswegs zu den Seltenheiten gehört (Habermann, Schwabach, Brieger, Preysing u. a.).

Auch bei Kranken mit Lungentuberkulose wurden Untersuchungen angestellt, namentlich von Herzog, und bei Lupuskranken von Levy und Brieger.

Es geht aus diesen Untersuchungen hervor, daß die Mittelohrtuberkulose und ihre Komplikationen keine seltene Erkrankung bei Tuberkulösen ist.

Aber auch bei Kranken, die an keiner anderen Form von Tuberkulose leiden, ist die tuberkulöse Mittelohrentzündung häufiger als manchmal angenommen wird. Milligan fand, daß die Otitiden in 20% der Fälle bei Kindern unter 6 Jahren tuberkulöser Natur waren. Henrici gibt an, daß 20% aller Mastoiditiden bei Kindern tuberkulöser Natur sind, während Brieger meint, daß diese Zahl eher zu niedrig ist.

Leegaard, aus dessen Arbeit: „Beitrag zum Studium der Mittelohrtuberkulose", Kristiana 1919, ein Teil der in diesem Artikel mitgeteilten Angaben entnommen ist, hat die verschiedenen Statistiken kritisch gesichtet und meint auf Grundlage davon, daß bei Kindern unter 7 Jahren zwischen 10 und 20% sämtlicher Mastoiditiden tuberkulös sind.

Leegaards eigene Statistik ist jedoch, so weit sich übersehen läßt, die beste bisher vorliegende, da das Material bei früheren

Digitized by Google
Original from UNIVERSITY OF MINNESOTA
Generated on 2019-10-24 17:53 GMT / http://hdl.handle.net/2027/umn.31951002684121b
Public Domain in the United States, Google-digitized / http://www.hathitrust.org/access_use#pd-us-google

Untersuchern entweder ausgewählt oder zu klein war, Einwendungen, die gegen Leegaard nicht erhoben werden können, der im Reichshospital in Kristiana eine zusammenhängende Reihe von 200 Kranken nntersucht hat, die wegen Otitis med. supp. die operativen Eingriff erforderte, aufgenommen worden waren.

Er hat dadurch eine beträchtliche Sicherheit in bezug auf die Diagnose erreicht, da er in größtmöglicher Ausdehnung das entfernte pathologische Gewebe histologisch oder durch Impfung auf Meerschweinchen hat untersuchen können.

Das Material ist also ausgezeichnet für die Konstatierung geeignet, wie häufig sich Tuberkulose unter den suppurativen Mittelohrentzündungen findet, deren Komplikationen operative Eingriffe veranlassen.

Leegaard fand, daß von sämtlichen 200 operierten Kranken in dem aus dem Os temporale entfernten Gewebe bei 20 sich mit Sicherheit Tuberkulose konstatieren ließ; mit anderen Worten, es kann als gegeben angenommen werden, daß 10% sämtlicher komplizierter Mittelohrleiden, die zur Operation kommen, tuberkulös sind. Einen sicheren Begriff von der Häufigkeit der Mittelohrtuberkulose gibt diese Zahl ja nicht, da verschiedene einfache Mittelohrentzündungen, die anscheinend keine Komplikationen machen, sehr wohl tuberkulös sein können.

Die Mittelohrtuberkulose ist also mit anderen Worten eine keineswegs seltene Krankheit und ihre Prognose und Behandlung kann daher wohl durchaus großes Interesse erfordern.

Mit Bezug auf die Prognose muß man zwischen den tuberkulösen Mittelohrleiden bei Phthisikern und bei anderen unterscheiden.

Die meisten Autoren sehen die Prognose bei den ersten als schlecht an (Jacobson, Blau, Jansen u. a.). Denker macht sie abhängig vom Verlauf des Lungenleidens und dem Allgemeinzustand des Kranken.

Wo das Ohrenleiden die einzige tuberkulöse Manifestation, eventuell in Verbindung mit Halsdrüsen ist, sieht Denker die Prognose für wesentlich besser an. Koerner sieht bei zeitiger Operation die Prognose nicht als schlecht an, erwähnt jedoch, daß die Heilung oft protrahiert ist, daß wiederholte Auskratzungen dazu gehören und das man zu anderen Hilfsmitteln, wie guter Ernährung, Soolbädern und ähnlichen greifen muß. Leegaard meint, daß man nun, wo man weiß, daß die Mittelohrtuberkulose ziemlich häufig auch bei Nichtphthisikern vorkommt, vielleicht nicht so ernst auf diese Krankheit zu sehen braucht.

In Leegaards eigenem Material ist das Resultat bei 4% zweifelhaft, 32% sind gestorben und 64% geheilt, am schlechtesten ist die Prognose bei Kindern unter 1 Jahr und bei erwachsenen Phthisikern.

Digitized by Google
Original from UNIVERSITY OF MINNESOTA
Generated on 2019-10-24 17:53 GMT / http://hdl.handle.net/2027/umn.31951002684121b
Public Domain in the United States, Google-digitized / http://www.hathitrust.org/access_use#pd-us-google

Auch Lermoyez betrachtet die Prognose bei kleinen Kindern für pessima und meint, daß sie bei Kindern im ganzen ernst ist.

Beide Autoren erwähnen die Fazialisparese als ein in prognostischer Beziehung schlechtes Zeichen. Im ganzen kann man sagen, daß die allgemeine Anschauung die ist, daß die Tuberkulose des Mittelohrs und Schläfenbeins eine sehr ernste Krankheit ist, besonders ernst bei Kindern unter 1 Jahr und bei erwachsenen Phthisikern.

Bevor ich näher darauf eingehe, die Behandlung des Finseninstituts bei der Mittelohrtuberkulose zu besprechen, ist es notwendig, die Diagnose und die andernorts angewandte Therapie zu besprechen.

Was die Diagnose betrifft, so wird die tuberkulöse Otitis bei Lungentuberkulösen im weit vorgeschrittenen Stadium hier außer Betracht gelassen; die Differentialdiagnose wird hier selten eine besondere Rolle spielen, da die Behandlung in der Regel die gleiche sein wird: palliativ.

Schwierigkeiten in der Differentialdiagnose zeigen sich besonders bei Patienten mit kleinem oder keinem Lungenbefund.

Es werden eine Reihe klinischer Symptome genannt, die für die tuberkulöse Otitis und ihre Komplikationen spezifisch sein sollen, so das Vorhandensein mehrerer Perforationen im Trommelfell, ein Zeichen, dem jedoch kaum größere Bedeutung beigelegt werden kann, nachdem Leegaard bei 25 Kranken mit tuberkulöser Otitis nur einmal mehr als eine Perforation gefunden hat, während man bei 180 nicht tuberkulösen 5 mal 2 Perforationen gefunden hat. Bei den im Finseninstitut behandelten 13 Patienten mit Mittelohrtuberkulose, die später näher besprochen werden sollen, wurden nicht einmal mehrere Perforationen gefunden.

Gleichzeitiges Vorhandensein reichlicher Granulationen mit Neigung schneller Rezidive bei den akuten Fällen hat Leegaard nur selten sowohl bei den banalen als auch den tuberkulösen Otitiden gefunden. Das Auftreten solcher Granulationen spricht, meint er, für Tuberkulose.

Besonders wird von zahlreichen Autoren der schleichende Beginn und die frühe Anwesenheit von Fazialisparese erwähnt, namentlich der schleichende Beginn wird von den meisten als besonders charakteristisch angesehen, nur einzelne, namentlich Koerner, erwähnen, daß die tuberkulöse Otitis wie andere beginnen kann.

Leegaard fand schmerzhaften Beginn bei 16 von 25 Fällen, und von den 13 Fällen des Finseninstitutes fingen 8 wie eine gewöhnliche akute suppurative Otitis an. Diese 2 Zahlen liegen einander so nahe, daß man aussprechen kann, daß die tuberkulöse Otitis med. in weit über der Hälfte der Fälle (zirka 63%) wie eine gewöhnliche Otitis med. anfängt, so daß man auf keinen Fall eine Tuberkulose ausschließen darf, wenn eine Otitis med. mit starken Schmerzen und hoher Temperatur beginnt.

Digitized by Google
Original from UNIVERSITY OF MINNESOTA
Generated on 2019-10-24 17:53 GMT / http://hdl.handle.net/2027/umn.31951002684121b
Public Domain in the United States, Google-digitized / http://www.hathitrust.org/access_use#pd-us-google

Was die Fazialisparese betrifft, so hat sie Leegaard in keinem seiner Fälle beobachtet, während wir sie im Finseninstitut einmal gesehen haben.

Als charakteristisch für die Tuberkulose müssen Schwartzes Tuberkel im Trommelfell und Jörgen Möllers Myringitis tuberculosa diffusa angesehen werden. Phänomene, die beide mit starker Destruktion der Membran enden.

Leegaard hat so wenig wie ich Gelegenheit gehabt, dieses bei den hier besprochenen Kranken zu beobachten. Lermoyez betont, was auch unsere Erfahrung im Finseninstitut ist, daß das klinische Bild allein nicht imstande ist, die Diagnose Tuberkulose zu sichern. Hierbei müssen jedoch solche Patienten ausgenommen werden, wo die von Schwartze und Jörgen Möller gefundenen Veränderungen am Trommelfell gefunden werden.

Die mikroskopische Untersuchung des Eiters auf Tuberkelbazillen ist wenig lohnend, weil der negative Befund nichts bedeutet — Brieger hat bei den untersuchten tuberkulösen Fällen nur in 10% Tuberkelbazillen gefunden — und die Bedeutung eines positiven Befundes wird durch den Umstand abgeschwächt, daß im Eiter alter chronischer Otitiden sich zahlreiche säurefeste Bazillen finden, die nicht mit Tuberkelbazillen identisch sind (Lermoyez). Andere Autoren halten diese Fehlerquelle jedoch für nicht so groß.

Die lokale Tuberkulinreaktion scheint eine etwas größere Bedeutung zu haben, da der Abschnitt des Kindesalters, wo die positive Reaktion einen besonderen diagnostischen Wert zu haben scheint, gerade dieselbe Periode ist, wo die Häufigkeit der Mittelohrtuberkulose am größten ist (Leegaard).

Durch die subkutane Tuberkulinprobe kann es dem Ohre anbelangend Fazialisparalyse, Labyrinthkomplikationen und Meningitis auftreten, weshalb sie Brieger für sehr gefährlich, ja, die Anwendung dieser Untersuchungsmethode für ausgeschlossen hält.

Wie man sieht, kann es vor der Operation mit den größten Schwierigkeiten verbunden, um nicht zu sagen, unmöglich zu entscheiden sein, ob eine vorliegende Otitis med. oder eine Mastoiditis tuberkulös ist oder nicht, und für die unter der Maske einer allgemeinen akuten Otitis med. entstehenden Leiden kann das ganz unmöglich sein.

Das einzige, was die Diagnose sichern kann, ist, wenn entweder der Nachweis von Tuberkelbazillen in Sekret gelingt, was, wie oben erwähnt, zu den Seltenheiten gehört, oder wenn histologisch Tuberkulose in den Granulationen nachgewiesen wird.

Kann die Diagnose nicht vor der Operation gestellt werden, so ist es ja möglich, daß es während derselben geschehen kann und so sich ein Wegweiser für die Behandlung ergibt.

Digitized by Google
Original from UNIVERSITY OF MINNESOTA
Generated on 2019-10-24 17:53 GMT / http://hdl.handle.net/2027/umn.31951002684121b
Public Domain in the United States, Google-digitized / http://www.hathitrust.org/access_use#pd-us-google

In dieser Beziehung wird das Vorhandensein kittartiger Substanz und von käseartigem Zerfall erwähnt (Leegaard-Lermoyez). Leegaard hat kittartige Substanz 6 mal bei 25 Fällen gesehen, während wir das im Finseninstitut in keinem Fall beobachtet haben. Lermoyez legt Gewicht auf die Anwesenheit blaßer, schlaffer Granulationen, etwas, was allerdings im Finseninstitut beobachtet ist, was wir andrerseits aber auch in einigen nicht tuberkulösen Fällen gesehen haben.

Aber in der überwiegenden Mehrzahl der Fälle trifft man nichts davon bei den Operationen an, die auf die für gewöhnliche komplizierte akute Otitiden geltenden Indikationen hin vorgenommen sind. Manchmal kann auch der Wundverlauf einem keine Aufklärungen geben, da z. B. Koerner betont, daß die tuberkulöse Mastoiditiden heilen können, und in gewohnter Weise nach einer einfachen Aufmeißelung.

Häufig wird der postoperative Verlauf Verdacht erwecken.

Unmittelbar nach der Operation kann der Verlauf ganz normal sein, aber nach einiger Zeit beginnen die Granulationen zu atrophieren, werden blaß und schlaff und liegen wie eine dünne Decke über der in der Regel großen Kavität. In anderen Fällen füllt sich die Operationswunde ganz gut und es restiert zuletzt nur eine dünne, von einem Schorf gedeckte Fistel; wird dieser entfernt, so trifft die Sonde auf dem Grunde entblößte Knochen. Aus der sich nicht schließenden Fistel entleert sich gern ein schleimiges, fadenziehendes Sekret.

Die Erkrankung dringt weiter in die Tiefe vor und manchmal gibt sie Anlaß zu Retentionszuständen.

Dieser Wundverlauf ist der im Finseninstitut bei tuberkulösen Erkrankungen des os temporale häufigst beobachtete; spezifisch für Tuberkulose ist er keineswegs, da er ganz genau so bei einer größeren Reihe von Kranken mit chronischer Ostitis im os temporale beobachtet ist, wo man die Diagnose Tuberkulose nicht feststellen konnte, weil die histologische Untersuchung wie auch die Überimpfung auf Meerschweinchen negative Resultate gaben.

Schließlich kann der postoperative Verlauf ein anderes Bild zeigen, das allerdings über die Diagnose keinen Zweifel läßt, da die Granulationen sich mit einer kolossalen Lebhaftigkeit vorschieben, fast aus der Wunde herausquellen, binnen kurzem über die Wundränder proliferieren und diese derartig infizieren, daß hier kutane Tuberkulose entsteht, die manchmal sich mit rasender Hast ausbreitet. Die Granulationen sind groß, blutig und schwammig; eine Sonde dringt durch sie fast ohne Druck hindurch und sie sezernieren sehr stark.

Diese drei Formen sind die, welche im Finseninstitut beobachtet worden sind, die letzte Form wurde zweimal gesehen, einmal bei einem erwachsenen Mann und einmal bei einem Kind. Ich habe den Eindruck, daß sich unter diesem Wundverlauf Fälle verbergen, die

Digitized by Google
Original from UNIVERSITY OF MINNESOTA
Generated on 2019-10-24 17:53 GMT / http://hdl.handle.net/2027/umn.31951002684121b
Public Domain in the United States, Google-digitized / http://www.hathitrust.org/access_use#pd-us-google

besonders maligne sind, wenn sie nicht schleunigst in richtige Behandlung kommen.

Eine sichere Diagnose läßt sich, wie Lermoyez betont, nur mit Hilfe des Laboratoriums stellen. Der negative Ausfall der histologischen Untersuchung des operativ entfernten Gewebes bedeutet selbstverständlich nichts und die positive Beantwortung kann oft schwer zu erzielen sein.

Leegaard hat es so nur gesehen in 13 von 18 Fällen, die positiven Ausschlag bei Meerschweinchen ergaben.

Sowohl Lermoyez als auch Leegaard betrachten denn auch die Überimpfung auf Meerschweinchen als sicherstes Kriterium und Leegaard hält namentlich den negativen Befund für beweisend; hierzu muß man sich vielleicht auch noch halten, nachdem es von Paus erwiesen ist, daß man durch Blutokulation von Kranken mit chirurgischer Tuberkulose positiven Ausschlag in 2% der inokulierten Fälle bekommen hat.

Die Inokulationsmethode hat den großen Überstand, daß die Antwort lange auf sich warten läßt, ein Mißstand, der natürlich besonders fühlbar für den ist, der auf dem Standpunkt steht, daß man in Fällen von Tuberkulose die Totalaufmeißelung des Mittelohrs und des proc. mastoid. machen muß, ein Standpunkt, der allerdings, worauf ich später noch zurückkommen werde, doch noch Anlaß zur Revision gibt.

Wie ist nun die bisher bei der tuberkulösen Otitis med. und ihren Komplikationen angewandte Behandlung?

Wenn das Leiden maskiert als eine gewöhnliche akute komplizierte Otitis med. mit Temperatursteigerung, Schmerzen, Druckempfindlichkeit und Infiltration auftritt, ist selbstverständlich die Operation gegeben, und, wie gesagt, betont Koerner, daß viele Ohrtuberkulosen nach einer gewöhnlichen Aufmeißelung ausheilen, Leegaard hat diese 13mal gemacht und nur 2mal in normaler Weise Ausheilung bekommen, und in keinem der 13 Fälle des Finseninstituts war der Verlauf oder die Ausheilung nach der einfachen Aufmeißelung allein normal.

Lermoyez meint, daß man nach gestellter Diagnose so radikal als möglich operieren muß, aber er ist sich klar darüber, daß eine wirkliche radikale Entfernung alles Krankhaften kaum möglich ist. Die Radikaloperation soll dann vorgenommen werden, nicht nur, um soviel Krankes wie möglich zu entfernen, sondern auch, um die bestmöglichen Drainageverhältnisse zu schaffen. Die operative Behandlung muß daher mit der konservativen Hand in Hand gehen, die allein nicht imstande ist, ein gutes Resultat zu geben.

Die Triumphe, die die konservative Behandlung bei der Extremitätentuberkulose gefeiert hat, können nach Lermoyez's Meinung infolge des Baues des Mittelohrs bei der Ohrentuberkulose

Digitized by Google
Original from UNIVERSITY OF MINNESOTA
Generated on 2019-10-24 17:53 GMT / http://hdl.handle.net/2027/umn.31951002684121b
Public Domain in the United States, Google-digitized / http://www.hathitrust.org/access_use#pd-us-google

nicht erzielt werden. Erst wenn dieses durch die Operation in eine große Kavität umgewandelt ist, sind die geeigneten Bedingungen für die Wirkung von Licht, Luft usw. gegeben.

Die Gefahren, die einige Autoren durch operative Eingriffe erwähnen: Miliartuberkulose, Verschlimmerung des Lungenleidens und tuberkulöse Meningitis halten sowohl Lermoyez wie Leegaard für hypothetisch, und ich kann hier hinzufügen, daß wir auch im Finseninstitut nichts derartiges gesehen haben. Kontraindiziert ist die Operation bei vorgeschrittener Lungentuberkulose, Kachexie amyloider Degeneration, sowie bei Neugebornen.

Leegaard stellt die Allgemeinbehandlung an die Spitze und faßt somit die Ohrentuberkulose, wie das auch im Finseninstitut der Fall ist, als ein Symptom bei einem tuberkulösen Individuum auf, gibt aber im übrigen die Totalaufmeißelung an bei Fällen mit chronischem Verlauf sowie bei den akuten und subakuten Fällen. wenn die Diagnose von vornherein gestellt ist; ist die Natur der Krankheit nicht erkannt, wenn man operiert, und ist die einfache Aufmeißelung gemacht, muß man das Resultat abwarten und eventuell später die Totalaufmeißelung machen.

Leegaard hat außerdem, wie es scheint, mit einigem Glück die lokale Tuberkulinbehandlung versucht.

Diese beiden modernen Arbeiten, von denen die von Leegaard 1919, die von Lermoyez 1921 erschienen ist, beschäftigen sich im wesentlichen nur mit der operativen Behandlung und der Allgemeinbehandlung und erwähnen nur, daß die Heliotherapie angewandt wird und daß sie im Tiefland durch Quarzlicht ersetzt wird. Es sind anscheinend nur sehr wenige Otologen, die die Heliotherapie oder künstliche chemische Lichtbäder angewandt haben, und von den wenigen Mitteilungen, die überhaupt vorliegen, rühren einige von Autoren her, die wegen anderer tuberkulöser Erkrankungen Patienten behandelten, die gleichzeitig ein Ohrenleiden hatten.

Rollier erwähnt in seiner Heliotherapie der Tuberkulose 1913 3 Fälle von Ohrentuberkulose, alle geheilt. Bernhard (1917) behandelt purulente tuberkulöse Mittelohrentzündungen lokal mit Sonnenlicht und gibt an, gute Resultate gehabt zu haben, aber Cemach findet Bernhards Diagnose nicht überzeugend.

Alexander hat gleichfalls Lokalbehandlung mit durch Metallspiegel reflektiertem Sonnenlicht versucht und will in mehreren Fällen Epithelialisierung erzielt haben und Lermoyez meint, daß das in inoperablen Fällen versucht werden muß.

Vom Finseninstitut aus bin ich teils in Hospitalstidende 1916, teils in der Mschr. f. Ohrenhlk. für Behandlung nicht nur der Tuberkulose im os temp., sondern auch der chronischen Ostitis mit Finsenbädern eingetreten und habe eine Reihe mit Glück behandelter Fälle mitgeteilt.

Digitized by Google
Original from UNIVERSITY OF MINNESOTA
Generated on 2019-10-24 17:53 GMT / http://hdl.handle.net/2027/umn.31951002684121b
Public Domain in the United States, Google-digitized / http://www.hathitrust.org/access_use#pd-us-google

Schließlich hat Cemach in der Mschr. f. Ohrenhlk. 1920 seine Erfahrungen teils mit Heliotherapie teils mit Quarzbädern mitgeteilt. Das Material ist in bezug auf die Sonnenbäder sehr klein, aber infolge seiner Zusammensetzung von bedeutendem Interesse.

Es handelt sich im Ganzen um 8 systematisch mit Sonnenbädern behandelte Fälle von Tuberkulose im Mittelohr und os temporale.

Die Kranken hatten alle Lungentuberkulose und waren zwischen 16 und 39 Jahren, also in einem Alter, wo die Prognose besonders schlecht ist. 6 waren zum Teil lange vorher der Operation unterworfen, aber nicht geheilt, 2 waren nicht operiert. Nur 2 heilten nicht und von diesen war der eine früher operiert, der andere nicht. Das Resultat muß man als besonders ermutigend ansprechen, da es sich hier um Schwerkranke handelte, wo das Ohrleiden mit Lungentuberkulose kombiniert war, und um Kranke, wo die Prognose auch auf Grund ihres Alters als schlecht angesehen werden mußte.

Cemach berichtete in dieser Verbindung von einer Reihe von Kranken, die mit gutem Resultat mit Sonnenlicht im Sanatorium in Sulzbach behandelt waren, aber da die Diagnose nicht überzeugend ist, will ich nicht näher auf sie eingehen.

Interessanter ist eine andere Beobachtungsreihe Cemachs, die aus 9 Erwachsenen und 7 Kindern besteht, die wegen Mittelohrtuberkulose mit Quarzlicht teils als Lichtbad teils lokal behandelt waren. Die Diagnose war histologisch festgestellt.

Die Resultate sind jedoch weit schlechter als die mit Sonnenlicht erzielten, da nur 2 ausheilten und 4 sich mehr oder weniger besserten, während der Rest beeinflußt war.

Auf Grund seiner vom Sonnenlicht geheilten Fälle behauptet nun Cemach, daß jede Art Ohrentuberkulose in jedem Stadium in jedem Alter durch Heliotherapie geheilt werden kann. In bezug auf die vorausgegangene Operation deutet er an, daß man nach den bisherigen Erfahrungen nicht entscheiden kann, ob die Radikaloperation geeignet ist, die Heilung zu beschleunigen oder zu sichern, aber die Heliotherapie allein wäre in jedem Falle imstande, die Heilung zu bewirken.

Man erhält jedoch den Eindruck, daß Cemach die Operation für überflüssig hält, ein Standpunkt, der jedoch, wie ich später noch zeigen werde, kaum in allen Fällen richtig ist und dessen Berechtigung aus Cemachs Material auch nicht einleuchtend hervorgeht, wo jedenfalls ein Fall nach Beginn der Sonnenbäder Fazialisparese bekam, was dem Kranken doch möglicherweise hätte erspart werden können, wenn eine rechtzeitige Revision vorgenommen worden wäre.

Indessen ist es keineswegs unmöglich, daß die Operation vermieden werden und für die Lichttherapie allein entschieden werden kann, bei der speziellen Form der Mittelohrtuberkulose, die sich bei mehreren Kranken Cemachs fand, nämlich bei der mit zum Teil

Digitized by Google
Original from UNIVERSITY OF MINNESOTA
Generated on 2019-10-24 17:53 GMT / http://hdl.handle.net/2027/umn.31951002684121b
Public Domain in the United States, Google-digitized / http://www.hathitrust.org/access_use#pd-us-google

schweren Lungenleiden verbundenen Form, und wo, wie erwähnt, alle Autoren zur Zurückhaltung mahnen.

Ein von Blegvad in der dän. oto-laryngol. Gesellschaft erwähnter Fall weist in diese Richtung.

Aber wo keine Kombinationen mit einem vorgeschrittenen Lungenleiden vorliegen, wird die Operation sicher den Verlauf abkürzen, und wo die tuberkulöse Mittelohrentzündung unter dem Bild einer hochfebrilen akuten Otits med. mit akuter Ostitis im proc. mast. oder mit drohenden intrakraniellen Komplikationen auftritt, wird die Operation immer indiziert sein und gleichzeitig wird sie hier den Verlauf abkürzen.

Ich will nunmehr die 13 Patienten mit Mittelohrtuberkulose und Komplikationen näher behandeln, die im Finseninstitut behandelt wurden.

Die Diagnose bei diesen Kranken wurde bei 8 histologisch und bei 5 durch Meerschweinchenimpfung festgestellt. Die Inokulationen wurden im Serumlaboratorium der landwirtschaftlichen Hochschule vorgenommen, deren Chef Prof. C. O. Jensen ist und den ich auch hier bitte, meinen herzlichen Dank für die große Bereitwilligkeit entgegennehmen zu wollen, mit der er diese Untersuchungen unterstützt hat.

4 Patienten waren erwachsen, 21, 29, 36 bzw. 52 Jahre alt, der Rest waren Kinder, von denen 3 drei Jahre alt und darunter, die übrigen zwischen 3 und 11 Jahren waren. Ein Kind hatte eine zweifellose Lungentuberkulose, eins war zweifelhaft. 2 Erwachsene und ein Kind hatten gleichzeitig Lupus vulgaris der Nasenschleimhaut, ein Kind tuberkulöse Drüsen (histologisch nachgewiesen) am Halse.

Bei 7 anderen war das Ohrleiden die einzige nachgewiesene Erkrankung. Fazialisparese vor der Operation wurde nur einmal bei einem 36jährigen Mann beobachtet.

Die überwiegende Mehrzahl der Kranken war vor der Aufnahme einer oder mehrerer Operationen unterworfen und bei 2 war die Totalaufmeißelung gemacht worden. Bei 10 Kranken wurde im Finseninstitut eine Revision vorgenommen, die zweimal zur Totalaufmeißelung führte.

Die Revisionen wurden u. a. vorgenommen, weil der größte Teil der Kranken einige Zeit warten mußte, bis sie aufgenommen werden konnten, und in der Zwischenzeit war die Gelegenheit zur Entstehung neuer Karies mit oder ohne Retentionszuständen gegeben.

Da es sich, wie erwähnt, zu einem großen Teil um Patienten handelt, die nach anderweiter Behandlung aufgenommen wurden, und da oft lange Zeit verstrichen war zwischen dem Beginn der Krankheit und der Aufnahme im Finseninstitut, war es in einzelnen

Digitized by Google
Original from UNIVERSITY OF MINNESOTA
Generated on 2019-10-24 17:53 GMT / http://hdl.handle.net/2027/umn.31951002684121b
Public Domain in the United States, Google-digitized / http://www.hathitrust.org/access_use#pd-us-google

Fällen unmöglich, alle anamnestischen Angaben beizubringen, die für die Tuberkulose von speziellem Interesse sind.

In bezug auf familiäre Disposition oder Ansteckung fehlen Angaben bei 4, bei 3 konnte keine Disposition oder Ansteckungsquelle nachgewiesen werden, während bei 5 Lungentuberkulose bei den Eltern oder Geschwistern bestand und eins in einer Häuslichkeit in Pflege war, wo der Mann Lungentuberkulose hatte.

Bei 2 Erwachsenen und einem Kind werden Angaben über den Beginn der Krankheit vermißt, bei 2 begann sie ohne Schmerzen oder Temperaturerhöhung, während sie bei 8 wie eine gewöhnliche Otitis med. supp. acuta mit Schmerzen und Temperaturerhöhung begann.

Die Zahl entspricht einigermaßen Leegaards Material, wo zirka $^1/_3$ der Fälle schleichend begann. Wie früher erwähnt, darf man also keineswegs damit rechnen, daß die tuberkulöse Mittelohrerkrankung schleichend beginnt, sie beginnt im Gegenteil in der weit überwiegenden Mehrzahl der Fälle mit Schmerzen und Temperaturerhöhung. Bei einem Kranken wurde rezidivierende Granulationsbildung im Gehörgang beobachtet.

Die 8 Patienten, wo die Krankheit akut begann, wurden alle im akuten Stadium aufgemeißelt, und bei ihnen allen wurde die simple Aufmeißelung gemacht. Bei 7 Patienten wurden bei der Operation subperiostale Abszesse gefunden und bei allen Operierten bestanden sehr große Destruktionen im Knochen. Bei keinem von ihnen wurde bei der Operation breiige Substanz oder knöchener Zerfall und nur bei 2 blasse, speckige Granulationen gefunden. Bei 2 Kranken bestand kutane Tuberkulose in der Umgebung.

Im großen und ganzen war der Operationsbefund nicht verschieden von dem, den man bei jeder noch so banalen Mastoiditis antrifft. Auch bei den im Finseninstitut vorgenommenen Revisionen wurden keine Abweichungen hiervon gefunden, sowenig wie bei den Patienten, wo die primäre Operation ausgeführt wurde.

Wie man sieht, hat keiner dieser Kranken vor oder bei der Operation Symptome gezeigt, die die Diagnostizierung der Tuberkulose ermöglicht hätten. Erst die histologische Untersuchung oder der Krankheitsverlauf und die Meerschweinchenimpfung hat die richtige Diagnose gebracht. Die meisten Kranken hatten, bevor sie in Lichtbehandlung kamen, vergebens auf andere Weise Heilung gesucht. Die Lichtbehandlung wurde bei allen in Form von Finsenbäder vorgenommen, deren Technik zu wiederholen hier überflüssig sein würde. Wo kutane Tuberkulose bestand, wurde diese mit konzentriertem Licht mit Druckglas behandelt. Einige Kranke wurden außerdem in der Kavität lokal mit konzentriertem Licht ohne Druckglas behandelt. Letzterer Modus bildet praktisch immer eine Unter-

Digitized by Google
Original from UNIVERSITY OF MINNESOTA
Generated on 2019-10-24 17:53 GMT / http://hdl.handle.net/2027/umn.31951002684121b
Public Domain in the United States, Google-digitized / http://www.hathitrust.org/access_use#pd-us-google

stützung der Finsenbäder und hat sich in einer Reihe von Fällen als vorzüglich erwiesen.

Ein Kranker nahm während der Behandlung 500 g ab, der Rest hat 1—7 Kilo zugenommen. Die Dauer der Behandlung erstreckte sich bei 2 unter 2 Monaten, bei 3 zwischen 2—6 Monaten, bei einem über 8 Monate, bei einem 16 und bei 2 (einem 36jähr. Mann und einem 6jähr. Kind) zirka 24 Monate.

Das Behandlungsresultat bestand bei allen in Ausheilung der Operationswunde und nur in einem Fall, der noch in Behandlung ist, sind die Ohren nicht trocken, doch hat eine Kranke die Behandlung abgebrochen, bevor sie völlig ausgeheilt war.

Dieses Resultat ist besser als ein bisher mit anderer Behandlung mitgeteiltes, besser als die mit operativer Behandlung allein und besser als Cemachs mit Quarzlicht erzielten Resultate.

Die Rezidivfreiheit betrug bei zwei $3^1/_2$ Jahre, bei drei 3 Jahre, bei einem zwei Jahre.

Wenn hier von Heilung gesprochen wird, muß ich natürlich wie andere den Vorbehalt machen, daß nur die klinische Heilung in Frage kommt. Um die endgültige Heilung festzustellen, wird für die meisten eine bedeutend längere Beobachtungszeit notwendig sein.

Doch kann ich von einem Patienten mitteilen, daß er zirka 1 Jahr nach der Entassung eine akute Mastoiditis bekam, ohne daß es möglich war, Tuberkulose in ihr nachzuweisen, und daß Wundverlauf und Heilung normal verliefen.

Cemach gibt in seiner Arbeit eine Beschreibung des Wundverlaufes bei der Behandlung mit Sonnen- und Quarzbädern, der nach seiner Angabe ganz verschieden ist, und er bemerkt, daß unter der Quarzbehandlung die tieferen Foci nicht beeinflußt werden, so daß die Regeneration des Gewebes in der Tiefe mit der Granulationsbildung an der Oberfläche nicht Schritt halten kann, und, wie oben erwähnt, bekam Cemach nur in 2 von 16 Fällen Heilung, die mit Quarzbädern behandelt waren.

Cemachs Darstellung des Wundverlaufes während der Behandlung mit Sonnenbädern gleicht ganz dem, was wir im Finseninstitut bei Anwendung des Finsenbades zu sehen gewohnt sind. Nur war der Verlauf bei uns in einigen Fällen bedeutend länger, aber bei einigen auch kürzer als bei Cemach.

Bald nach Beginn der Finsenbäder, die jeden zweiten Tag verabfolgt werden, tritt seitens des Geschwürs eine starke Sekretion auf, die sich in der Regel sehr lang hält.

In Fällen mit stark proliferierenden Granulationen sieht man diese schwinden und an Stelle dieser mehr großblätterigen, stark sezernierenden Granulationen treten kleine, derbe, lebhaft rote auf; der denudierte Knochen bedeckt sich sehr bald, wonach die Heilung

Digitized by Google
Original from UNIVERSITY OF MINNESOTA
Generated on 2019-10-24 17:53 GMT / http://hdl.handle.net/2027/umn.31951002684121b
Public Domain in the United States, Google-digitized / http://www.hathitrust.org/access_use#pd-us-google

einen Verlauf nimmt, der nicht wesensverschieden von dem bei banalen Mastoiditiden bekannt ist, nur ist er etwas langsamer. Zum Schluß bleibt oft längere Zeit hindurch eine kleine Fistel, die in der Regel unter der lokalen Lichtbehandlung schwindet und schneller als wenn man diese nicht zu Hilfe nimmt. In Fällen mit nicht stark proliferierenden Granulationen, aber mit Kavitäten, wo sich kleine schlaffe Granulationen und größere Inseln entblößten Knochens finden, ist der Verlauf in der Regel etwas langsamer, aber auch hier ist der Gang der, daß die Granulationen lebhafter rot werden und das Geschwür sich stark zusammen zieht, um mit der erwähnten kleinen Fistel zu enden, die langsam ausheilt.

In einer Beziehung unterscheiden sich die im Finseninstitut behandelten Fälle von den anderwärts erwähnten, nämlich darin, daß wir niemals eine Abstoßung von Sequestern gesehen haben. Das rührt möglicherweise davon her, daß die Patienten, wenn sich bei der Aufnahme Zeichen von Ostitis finden, immer einer sehr detaillierten und durchgreifenden Revision unterworfen werden, um darnach baldmöglichst mit den Finsenbädern zu beginnen.

Ich lege sehr großes Gewicht auf diese beiden Umstände und möglicherweise muß man hierin den Grund suchen, daß wir niemals Ausstoßung von Sequestern beobachtet haben.

Es dürfte ja auch einleuchtend sein, daß eine solche durchgreifende Revision den Verlauf abkürzen muß, da die Abgrenzung und Ausstoßung der Sequester notwendigerweise lange Zeit in Anspruch nehmen muß, die hier also erspart wird.

Eine Labyrintherkrankung, postoperative Meningitis oder andere Komplikationen, die man der Operation oder Revision zur Last legen könnte, haben wir nicht beobachtet. Was Wundverlauf und Ausheilung betrifft, so scheint es also, als ob die Finsenbäder den Sonnenbädern sehr nahe und weit näher als die Quarzbäder stehen, was anzunehmen auch aller Grund ist, da das Spektrum des Finsenlichts dem des Sonnenlichts am nächsten steht. Und es scheint denn auch nach Cemachs Untersuchungen in Verbindnng mit denen des Finseninstituts Grund zu der Annahme vorhanden zu sein, daß das Quarzbad dem Finsenbad bei der Behandlung der Mittelohrtuberkulose und ihrer Komplikationen weit unterlegen ist.

Es erhebt sich nun die Frage, ob man eine tuberkulöse Mastoiditis operieren oder ob man sich auf die Lichttherapie beschränken soll. Wie schon erwähnt, kann Cemach sich auf Grund seiner wenigen Fälle nicht bestimmt aussprechen, aber man liest zwischen den Zeilen, daß er die Operation für überflüssig hält. Die Frage im allgemeinen, ob Operation oder nicht bei tuberkulösen Ohrerkrankungen, ist Gegenstand lebhafter Diskussion gewesen und die Meinungen stehen sich zum Teil recht scharf einander gegenüber, was vermutlich daher rührt, daß von verschiedenen Dingen geredet wird, indem einige

Digitized by Google
Original from UNIVERSITY OF MINNESOTA
Generated on 2019-10-24 17:53 GMT / http://hdl.handle.net/2027/umn.31951002684121b
Public Domain in the United States, Google-digitized / http://www.hathitrust.org/access_use#pd-us-google

von tuberkulösen Ohrerkrankungen bei vorgeschrittenen Phthisikern reden, während andere von Ohrtuberkulose ohne Lungentuberkulose als Komplikation sprechen.

Im ersten Falle ist man sich allerdings einig, nicht zu operieren, außer palliativ wegen starker und anhaltender Schmerzen, aber in solchen Fällen scheint die Lichttherapie ganz besonders am Platze zu sein (Cemach).

In all den Fällen, wo die Ohrerkrankung nicht mit einer vorgeschrittenen Lungentuberkulose kombiniert ist und wo sie als akutes Ohrleiden mit akuten Komplikationen beginnt, wird die Operation jedoch immer indiziert sein und vorgenommen werden, u. a. weil man, wie gesagt, nicht wissen kann, daß es sich um eine Tuberkulose handelt.

Soll man sich hier nun mit einer gewöhnlichen Aufmeißelung begnügen oder soll man, wenn der tuberkulöse Charakter festgestellt ist, später die Totalaufmeißelung vornehmen, was Lermoyez will und wozu Leegaard geneigt ist?

Von den 13 Fällen des Finseninstituts war einer totalaufgemeißelt vor der Aufnahme; aber die Tuberkulose ging energisch weiter — sehr energisch trotzdem.

2 Fälle machten wegen besonderer Verhältnisse die Totalaufmeißelung während der Behandlung nötig; aber die übrigen 10 wurden alle ohne Totalaufmeißelung nur mit einer einfachen atypischen Aufmeißelung in Verbindung mit Finsenbädern durchgeführt.

Dieses Resultat scheint mir darauf hinzuweisen, daß man die Totalaufmeißelung nicht machen darf, jedenfalls solange als möglich mit ihr warten soll, wenn man die Lichttherapie zur Verfügung hat. Es ist ja doch für die Kranken von größter Bedeutung, die Totalaufmeißelung wegen der mit ihr in der Regel verbundenen, recht starken Herabsetzung des Gehörs vermeiden zu können.

Ich will schließlich noch einmal die Notwendigkeit betonen, daß die Patienten sobald als möglich nach der Operation in die Finsenbadbehandlung kommen und daß die Operation selbst wie immer dahin streben muß, so viel Krankes wie tunlich zu entfernen. Vergeht längere Zeit nach der Operation, so muß beim geringsten Zeichen von schon vorhandener Ostitis sofort eine durchgreifende Revision vorgenommen werden.

Die hier mitgeteilten 13 Fälle von tuberkulöser Mittelohrentzündung und ihrer Komplikationen zeigen somit, daß diese Krankheit eine besondere gnte Prognose bekommt, wenn die operative Behandlung mit Finsenbädern und eventueller lokaler Lichtbehandlung kombiniert wird.

Sie zeigen gleichzeitig, daß man die Totalaufmeißelung nicht machen darf, jedenfalls nicht sofort, wenn man Finsenbäder zu seiner Verfügung hat.

Digitized by Google
Original from UNIVERSITY OF MINNESOTA
Generated on 2019-10-24 17:53 GMT / http://hdl.handle.net/2027/umn.31951002684121b
Public Domain in the United States, Google-digitized / http://www.hathitrust.org/access_use#pd-us-google

Zusammengehalten mit Cemachs Statistik ergibt sich zugleich, daß die Finsenbäder den Quarzbädern bei dieser Erkrankung weit überlegen sind. Die Fälle bestätigen außerdem, was namentlich von Leegaard nachgewiesen ist, daß diese Krankheit sich finden kann und häufig findet bei Kranken ohne andere deutliche tuberkulöse Manifestationen, sowie daß sie bei ihrem Beginn sich nicht im mindesten von einer gewöhnlichen nicht tuberkulösen Otitis media zu unterscheiden braucht

---

Die operative Lösung der bei der beiderseitigen Postikuslähmung bestehenden Medianlage.

(Vorläufige Mitteilung.)

Von Dr. **Aurel Réthi**, Budapest.

Die durch Postikuslähmung verursachte Verengerung der Glottis ist infolge der Medianlage der Stimmbänder so hochgradig, daß schon ein akuter Katarrh zum gänzlichen Verschluß der zwischen den Stimmbändern bestehenden schmalen Lücke und damit zur Erstickung führen kann, zumindest aber wird das durch die chronische Stenose ermüdete Herz der Gefahr der Lähmung ausgesetzt sein. Wir müssen daher bei doppelseitiger Postikuslähmung die entsprechende Luftzufuhr sichern. Die allereinfachste Art, dies zu sichern, ist die Tracheotomie. Viele Kranke müssen so ihr ganzes Leben hindurch die Kanüle tragen. Um dies zu vermeiden, hat man analog mit der in der Tierheilkunde gebräuchlichen Art, auf der einen Seite Chordektomie, d. h. die Entfernung des Stimmbandes vorgenommen. Citelli und Gleitsmann empfehlen dieses Vorgehen, doch stellte sich später heraus, daß das Lob nur darum möglich war, weil sie ihre Mitteilung gleich nach der ausgeführten Operation veröffentlicht haben. Es bildet sich nämlich in jedem Falle, auf der Stelle des entfernten Stimmbandes ein narbiger Wulst, welcher den Raum des entfernten, in der Medianstellung gewesenen Stimmbandes, derart ausfüllt, daß bedeutende Besserung kaum eintreten wird. Darum sagt Hansberg mit Recht: „Nach den bisherigen Erfahrungen kann man der Laryngofissur mit nachfolgender Chordektomie bei der Postikuslähmung nicht das Wort reden. Es wird richtiger sein, wie es bisher Gebrauch war, nur die Tracheotomie zu machen.“ Es wurde auch statt Tracheotomie die Intubation empfohlen, aber nach längerem Gebrauch reizt sie das Kehlkopfinnere und kann Entzündung verursachen; der Kranke hat keine Stimme; anderseits wenn man den Kranken vom Ersticken retten muß, z. B. bei akutem Katarrh, so muß man nach der Intubation den Kranken unter ständiger Aufsicht halten, daß nicht eventuell

Digitized by Google
Original from UNIVERSITY OF MINNESOTA
Generated on 2019-10-24 17:53 GMT / http://hdl.handle.net/2027/umn.31951002684121b
Public Domain in the United States, Google-digitized / http://www.hathitrust.org/access_use#pd-us-google

beim Herausfallen der Tube, doch diese Gefahr eintritt. In letzterer Zeit hat Frederik Hobday bei 2000 Pferden, die Postikuslähmung hatten, die Schleimhaut des Ventrikulus entfernt, wodurch ein narbiges Zusammenwachsen entstand, infolgedessen sich das Stimmband seitlich verzog. Es entstand nun die Frage, ob man dies Verfahren auch beim Menschen ausführen könnte. Michael Vlasto hat nachgewiesen, daß dies beim Menschen, da die anatomischen Verhältnisse ganz anders seien, als beim Pferde, nicht vorgenommen werden kann.

A. Iwanoff empfahl bei Kehlkopfstenose die totale Exstirpation eines Aryknorpels. In einem Falle machte er die Operation. Seinen Erfolg schildert er folgendermaßen: „In der Nacht kam es während eines Hustens zu Atemnot und die Kanüle mußte wieder eingeführt werden. Beim Laryngoskopieren des Kranken bei Abwesenheit des Gummirohres, konnte man bemerken, daß bei starkem Ein- und Ausatmen das rechte Stimmband gleichsam flottierte und bei der Inspiration an das linke angerückt wurde. Es war klar, daß das Stimmband mit dem Verlust seines Stützpunktes zugleich sein Spannungsvermögen eingebüßt hatte."

Ich war in letzterer Zeit gezwungen, bei zwei Kranken wegen Postikuslähmung die Tracheotomie zu machen. Alle beide wollen vom ständigen Tragen der Kanüle befreit werden und da die erwähnten Methoden nicht zum Ziele führen, so habe ich Versuche gemacht, um einen entsprechenden Operationsvorgang auszuarbeiten.

Wenn man in Betracht zieht, daß das Medianstehen der Stimmbänder in solcher Weise entstand, daß in dem cricoarytänoidalen Gelenk der Gießbeckenknorpel sich derart bewegt hat (freilich unter dem Einflusse außer dem Gelenk stehender Kräfte), daß der Proc. vocalis sich einwärts gedreht und der Knorpel sich zugleich dem anderseitigen Gießbeckenknorpel genähert hat, so kann die ganze Erscheinung nur in der Voraussetzung zustande kommen, daß zur Zeit der Entstehung der Medianstellung eine freie Bewegung des Gelenkes vorhanden war. Wenn also das Gelenk in einer entgegengesetzten Lage durch Ankylose fixiert wäre, so hätte die Medianstellung trotz der Einwirkung äußerer Kräfte nicht zustande kommen können. Aus diesem Gedankengang folgt, daß wir, falls die Medianstellung schon entstanden ist, diesen Zustand durch Ankylotisierung des Gelenkes im entgegengesetzten Bewegungsextrem insofern ändern können, daß das entsprechende Stimmband statt in der Medianstellung sich in einer vollständigen Abduktionslage fixiert befindet.

Die Technik des Verfahrens ist folgende:

Nach der Laryngofission wird noch die Schleimhaut gründlich ästhesiert; an der betreffenden Seite betastet man leicht die untere

Digitized by Google
Original from UNIVERSITY OF MINNESOTA
Generated on 2019-10-24 17:53 GMT / http://hdl.handle.net/2027/umn.31951002684121b
Public Domain in the United States, Google-digitized / http://www.hathitrust.org/access_use#pd-us-google

Fläche des Proc. vocalis, welches Niveau eigentlich der tiefsten Partie des Stimmbandes entspricht und führt dann dementsprechend einen horizontalen Schnitt mit einem feinen Messer. Der Schnitt beginnt unter der Mitte des Stimmbandes und endet, knapp unterhalb des Proc. vocalis weitergeführt, zwischen den Gießbeckenknorpeln. Die untere Fläche des Gießbeckenknorpels zieht man sorgfältig mit einem feinen Doppelhäckchen nach oben, nachher mit dem Messer vorsichtig in die Tiefe dringend, schneiden wir die mediale Partie der Gelenkkapsel durch und eröffnen so das Gelenk, erweitern seitlich die Öffnung, so daß nur die hintere Gelenkskapsel das Gelenk zusammenhält. Nachher kratzt man mit einer feinen scharfen Kurette, deren Stiel, um besser hinzugelangen, am Ende etwas abgebogen ist, den Gelenksknorpel der unteren Gelenksfläche sehr vorsichtig ab, wobei man sich hütet, die hintere Gelenkskapsel zu beschädigen. Um besser vorgehen zu können, drückt man mit einer Sonde, die mit dem feinen Doppelhäckchen weggezogene Gelenksfläche des Aryknorpels etwas nach rückwärts. Nach der Entfernung der unteren Gelenksfläche kratzt man ebenfalls mit einem feinen, aber geradem scharfen Löffelchen die Gelenksfläche des Aryknorpels ab. Nach all diesem folgt die Fixation des Gelenkes. Dies geschieht durch Nähte. Wir haben das Optimum unserem Ziele entsprechend so erreicht, daß wir den Aryknorpel möglichst seitwärts drücken. Wir stechen durch die Schleimhaut und durch das Perichondrium des Proc. vocalis und führen die Nadel an einer entsprechenden Stelle des Ringknorpels durch das Perichondrium und durch die Schleimhaut; dann knoten wir. Vor dem Knoten legen wir aber auch die andere Naht an, welche das Perichondrium vom Körper des Aryknorpels an das Perichondrium des entsprechenden Teiles des Ringknorpels fixiert. Diese Naht vereinigt ebenfalls gleichzeitig die Schleimhäute. Die eventuell noch notwendigen Schleimhautnähte sind oberflächlich. In die hintere Wundecke führen wir ein kleines Gazestreifchen ein.

Tamponade. Den Kehlkopf läßt man nur nach der Fixierung des Gelenkes schließen.

Mit den zuletzt erwähnten Nähten ist das entsprechende Stimmband in einer maximal abduzierten Stellung fixiert.

* * *

Nachträgliche Ergänzung.

Anfangs versuchte ich also auf theoretischem Wege, jedoch durch Leichenversuche unterstützt, mit Ankylotisierung des Gelenkes die Frage zu lösen. Ursprünglich war die nachfolgende Ausführung nicht in der zur Redaktion eingesandten vorläufigen Mitteilung enthalten. Meine Erfahrung, die ich nach der Operation meines ersten Kranken

Digitized by Google
Original from UNIVERSITY OF MINNESOTA
Generated on 2019-10-24 17:53 GMT / http://hdl.handle.net/2027/umn.31951002684121b
Public Domain in the United States, Google-digitized / http://www.hathitrust.org/access_use#pd-us-google

machte, nötigte mich jedoch, den oben ausgeführten Gedankengang zu ändern. Ich ließ nämlich eine sehr wichtige Tatsache außer Acht, und zwar jene, daß die im Laufe der Zeit verkürzten Adduktoren, hauptsächlich aber der Transversus, eine solche Zugkraft auf den Knorpel ausüben, mit welcher sie ihn dann wieder in die ursprüngliche falsche Stelluug zu bringen versuchen. Es ist zwar wahr, daß der Processus vocalis sich nach der Operation nicht einwärts dreht, die Zugkraft des Transversus mit welcher er den Knorpel in der Mittellinie zu erhalten sucht bleibt aber desto mehr erhalten. Zwar können wir dies durch Tamponade überwinden, so daß nach erfolgter Heilung das Narbengewebe den Knorpel in einer von der Mittellinie entfernten Stellung fixiert. Dieses Verfahren ist jedoch so umständlich, daß es nötig war eine viel einfachere Lösung zu finden. Diese Lösung besteht darin, daß wir sowohl den Musculus transversus respektive obliquus der entsprechenden Seite, als auch den M. lateralis durchtrennen. Dieses Verfahren erschwert die oben beschriebene Operationsmethode kaum erheblich.

Als **endgültige Operationsmethode** empfehle ich also folgendes:

Der Schnitt beginnt am oberen Drittel der medialen Seite des Gießbeckenknorpels und läuft vertikal abwärts; entsprechend dem unteren Rande des Gießbeckenknorpels machen wir eine scharfe Biegung, so daß der Schnitt nun horizontal läuft unter dem Proc. vocalis bis zur Mitte des Stimmbandes. Mit einem feinen doppelten Hacken ziehen wir den Knorpel mit seiner unteren Seite nach aufwärts und durchschneiden darunter die Gelenkskapsel, wodurch wir das Gelenk eröffnet haben.

In der Tiefe des an der medialen Seite des Knorpels laufenden Schnittes tritt uns der M. transversus entgegen, welchen wir leicht durchschneiden können, obzwar genügend Vorsicht geboten ist, damit wir die unmittelbar hinter dem Muskel gelegene hypopharyngeale Schleimhaut nicht verletzen. Wenn wir die Muskelfasern mit einer Pinzette ergreifen und nun mit einer Schere vorsichtig durchtrennen, so ist die Verletzung der Schleimhaut ausgeschlossen. Jetzt müssen wir noch den M. lat. durchtrennen. Die Ausführung dessen ist noch einfacher. Wenn wir den Aryknorpel mit Hilfe des doppelten Hakens gut aufwärts ziehen, so liegt die Gelenkfläche des Gießbeckenknorpels vor uns. An dem hinteren Rande der Gelenkfläche inseriert der M. transversus, an dem vorderen Rande der M. lateralis, am unteren Rande der M. posticus. Durch einen vorsichtigen Schnitt mit einem Skalpell befreien wir den vorderen Teil der Gelenkfläche, damit ist auch der M. lateralis durchtrennt. Mit einer kleinen gebogenen Sonde, zu diesem Zweck entspricht am besten die in der Ohrenheilkunde gebräuchliche Sonde, können wir nachprüfen, ob nicht einige Fasern durchtrennt geblieben sind. Den am unteren Rande der Gelenk-

Digitized by Google
Original from UNIVERSITY OF MINNESOTA
Generated on 2019-10-24 17:53 GMT / http://hdl.handle.net/2027/umn.31951002684121b
Public Domain in the United States, Google-digitized / http://www.hathitrust.org/access_use#pd-us-google

fläche inserierenden M. posticus darf man nicht anrühren, er muß unversehrt bleiben, denn jener Muskel zieht ja in die erwünschte Richtung den Knorpel. Was die Gelenkfläche anbelangt, so genügt es, die Gelenkfläche des Aryknorpels oberflächlich abzukratzen, die untere, am Ringknorpel sitzende Gelenkfläche kann unberührt bleiben.

Was nun die Versorgung der Wunde betrifft, so ist es meines Erachtens nach nicht notwendig, fixierende Nähte anzulegen, da man den Aryknorpel schon mittels ganz leichter Tamponade in der erwünschten Lage zu erhalten fähig ist. Es könnte höchstens davon die Rede sein, auf dem aufsteigenden Teile der Schleimhautwunde die Schleimhaut durch ein bis zwei Nähte zu vereinigen. Hier ist es aber einerseits sehr wichtig, daß wir in die Naht keinen Muskelfaser hineinbekommen, andrerseits müssen wir die Naht recht nahe dem Wundrande ausführen, damit wir von der uns zu Gebote stehenden Schleimhaut je weniger verlieren. Meinerseits finde ich auch diese Nähte nicht für absolut notwendig. Jedenfalls ist es sehr wichtig, daß wir in die horizontale Wunde einen Jodoformgazestreifen einführen, und dies dürfen wir im Laufe der Behandlung so lange nicht weglassen, bis die Wunde sich nicht vollständig schließt. Tamponade.—

Bei einem Patienten wurde die Operation schon gemacht. Über meine Erfolge werde ich demnächst referieren und die Krankengeschichten mitteilen.

Vereinsberichte.

Österreichische otologische Gesellschaft.

Sitzung vom 30. Jänner 1922.

Vorsitz: V. Hammerschag.
Schriftführer: E. Urbantschitsch.

I. E. Urbantschitsch: **Tuberkulöse Mastoiditis und Sinusthrombose nach Grippe. Auftreten einer Abduzensparese 10 Tage nach der Operation.**

T. Sch., 6 Jahre, war bisher stets ohrgesund. Am 18. Oktober 1921 erkrankte er an Grippe und im Anschluß daran an eitriger Mittelohrentzündung linkerseits. 4 Wochen später trat eine retroaurikuläre Schwellung auf, weshalb Pat. nunmehr vom Hausarzt zur weiteren Behandlung nach Wien geschickt wurde. Keine Schmerzen, kein Fieber, kein Erbrechen. Die Untersuchung ergab links eine ausgesprochene Mastoiditis. v = 50 cm.

Operation am 17. November 1921: Ausgedehnte Knochenfistel des Warzenfortsatzes, von dem der größte Teil seiner lateralen Wand fehlte. Die Höhle war ganz mit Granulationsmassen erfüllt, die bis zum Sinus reichten. Dieser war hochgradig verändert; die Inzision ergab eine obturierende Throm-

Digitized by Google
Original from UNIVERSITY OF MINNESOTA
Generated on 2019-10-24 17:53 GMT / http://hdl.handle.net/2027/umn.31951002684121b
Public Domain in the United States, Google-digitized / http://www.hathitrust.org/access_use#pd-us-google

bose vom oberen Knie bis in den Bulbus. Ausräumung der Thromben. Jugularisunterbindung.

Die histologische Untersuchung (Dr. Kutschera) ergab ein tuberkulöses Granulationsgewebe, darin zahlreiche Anhäufungen polymorphkerniger Leukozyten. Im Schnittpräparat (Gramfärbung) keine Mikroorganismen nachweisbar. Die Thromben blieben auf Bouillon, Serumbouillon, Agar und Serumagar bei 48stündiger Bebrütung steril.

Der Wundverlauf war anhaltend ausgezeichnet, so daß Pat. derzeit otologisch ganz geheilt ist. Jedoch traten 10 Tage nach der Operation, als Pat. schon aus dem Sanatorium entlassen war, Augenstörungen, Kopfschmerzen und Erbrechen (jeden 2. Tag) auf. Kein Fieber.

Augenbefund (Doz. Dr. Lauber) am 2. Dezember 1921: Linksseitige Abduzensparese. Beiderseitige hochgradige Stauungspapille mit S = $^{10}/_{18}$ r. und $^{10}/_{12}$ l.

Die Augenstörungen gingen allmählich zurück, auch das Erbrechen sistierte seit 3 Wochen, so daß sich Pat. jetzt ganz wohl fühlt und keinerlei Beschwerden hat. Der Augenbefund am 3. II. 1922 ergab: Stauungspapillen zurückgegangen (Prominenz 1 D). Papillen grau. Sehschärfe $^{10}/_{12}$. Anisokorie (r>l). Weiterbestehen der Abduzensparese.

Epikrise: Bei dem Kinde entwickelte sich im Anschluß an Grippe eine Mastoiditis, die sich als tuberkulöse entpuppte. Das Auftreten von offenkundiger Tuberkulose nach Infektionskrankheiten sehen wir öfters, besonders nach Masern; es handelt sich in solchen Fällen zweifellos um ein Manifestwerden einer latenten Tuberkulose. Nach Grippe habe ich dies bisher noch nicht beobachtet. Nun zeigte der Pat. bei der Operation auch eine ausgedehnte Sinusthrombose, die keinerlei Erscheinungen gemacht hatte. Die Symptomlosigkeit hängt zum Teil gewiß damit zusammen, daß der Thrombus noch steril war; vielleicht spielt auch der Umstand eine Rolle, daß die Erkrankung nicht durch die gewöhnlichen Eitererreger, sondern durch Tuberkelbazillen ausgelöst wurde. Möglicherweise war aber die Thrombose noch zu jung, um Allgemeinerscheinungen zu zeitigen. Hierfür spricht besonders das Auftreten von Kopfschmerzen, Erbrechen und Augenstörungen (Abduzensparese und Stauungspapillen) 10 Tage nach der Operation. Ich glaube, daß diese Erscheinungen nur auf Gefäßstörungen bzw. kleine Blutaustritte im Gehirn durch die plötzliche Sinusausschaltung zurückzuführen sind, wobei hier nicht die Jugularisunterbindung, sondern die Thrombosierung zu verstehen ist. Speziell Abduzensparesen sind nach plötzlicher Jugularisausschaltung, besonders bei früher noch durchgängigem Sinus, öfters zu beobachten. Der Fall scheint nun aber dafür zu sprechen, daß Kopfschmerzen und Erbrechen bei Sinusthrombose nicht so sehr durch die Infektion, als durch die mechanischen Momente, die durch die Stauung bedingt sind, ausgelöst werden. Von besonderem Interesse ist auch die Tatsache, daß die Diagnose Tuberkulose erst vom Ohr aus gestellt wurde und sonstige Hinweise auf die Erkrankung fehlten. Insofern, als durch diese Feststellung rechtzeitig Vorkehrungen getroffen werden können, war die Ohrerkrankung für den Pat. vielleicht ein Glück.

Digitized by Google
Original from UNIVERSITY OF MINNESOTA
Generated on 2019-10-24 17:53 GMT / http://hdl.handle.net/2027/umn.31951002684121b
Public Domain in the United States, Google-digitized / http://www.hathitrust.org/access_use#pd-us-google

II. E. Urbantschitsch: **Eigentümliches Fistelsymptom bei chronischem Adhäsivprozeß des Mittelohres.**

Dr. H. B. hatte seit seinem 6. Lebensjahre wiederholt eitrige Mittelohrentzündungen, besonders linkerseits, und hätte auch links einmal wegen Mastoiditis operiert werden sollen, doch ging die Entzündung damals noch auf konservative Behandlung zurück.

Der Ohrenbefund ergibt einen beiderseits chronischen Adhäsivprozeß des Mittelohres mit Narbenbildung, beiderseits negative Rinne, Weber im Kopf, Schwabach leicht verkürzt. Kein spontaner Nystagmus. Nun zeigt Pat. bei Prüfung des Fistelsymptoms links eine eigentümliche Form desselben: es tritt bei Kompression ein mehrere Sekunden anhaltender lebhafter Nystagmus gegen die andere Seite auf, bei Pneumomassage bis zu 45″; bei Aspiration ein wesentlich schwächerer homolateraler. — Wassermann negativ.

Epikrise: Es dürfte sich in diesem Fall wohl um eine abnorme Beweglichkeit der Stapesplatte handeln, die durch die häufigen Mittelohrentzündungen ausgelöst wurde.

III. G. Bondy: **Extraduralabszeß mit zentralem und labyrinthärem Nystagmus.**

Die 42jähr. Pat. steht seit 15. Juni v. J. in meiner Beobachtung. Vor 3 Jahren Grippe ohne besondere Lokalisation. Im Mai v. J. traten angeblich nach einer Erkältung Schmerzen und Schwerhörigkeit im linken Ohre auf, nach etwa 3 Wochen begann das Ohr zu fließen. Tags vorher hatte sie starken Schwindel gehabt und mehrmals erbrochen. Es fand sich damals eine stecknadelkopfgroße, mit pulsierendem Eiter erfüllte Perforation unterhalb des Umbo, der Warzenfortsatz ohne Veränderung.

Die Hörweite am l. Ohre stark herabgesetzt (Fl. spr. ad conch.), die Stimmgabeluntersuchung ergibt ein reines Schalleitungshindernis. C_1 wird nicht gehört. Auffallend ist der spontane Nystagmus. Bei Blick geradeaus kein Nystagmus, hinter der undurchsichtigen Brille zeigt sich ein sehr langsamer horizontaler Nystagmus nach rechts. Bei Blick nach rechts grobschlägiger Nystagmus nach rechts unten, bei Blick nach links sehr kleinschlägiger Nystagmus vertikal nach unten, ebenso bei Blick nach unten. Kein Fistelsymptom. Zeigeversuch prompt, Romberg negativ. Die Kaltwasserspülung des linken Ohres bewirkt eine starke Zunahme des spontanen Nystagmus nach rechts, wobei er nun eine rein horizontale Richtung zeigt. keine Zeige-, keine Fallreaktion.

Nach 6 Tagen wurde die Pat., da sich ihr Zustand besserte, und die Sekretion abnahm, wieder in ambulatorische Behandlung entlassen. Als das Ohr nach einigen Wochen mit einer trockenen Perforation ausheilte, verschwand der horizontale Nystagmus nach rechts, der Vertikalnystagmus blieb bestehen. Das Gehör zeigte trotz Behandlung keine Besserung.

Am 3. XII. trat neuerlich eine Eiterung am l. Ohre auf. 9 Tage später klagte sie über Schwindel und es zeigte sich abermals derselbe grobschlägige

Digitized by Google
Original from UNIVERSITY OF MINNESOTA
Generated on 2019-10-24 17:53 GMT / http://hdl.handle.net/2027/umn.31951002684121b
Public Domain in the United States, Google-digitized / http://www.hathitrust.org/access_use#pd-us-google

Nystagmus schräg nach rechts unten, wie bei der ersten Erkrankung. Da der Eiter lebhaft pulsierte, und sich intensive, gegen den Scheitel ausstrahlende Schmerzen einstellten, wurde sie neuerlich ins Spital aufgenommen.

21. XII. Warzenfortsatz druckempfindlich, nicht geschwollen. Deutliche Senkung der h. o. Gehörgangswand. Zentrale, durch einen Polypen vollständig ausgefüllte Perforation. Horizontalnystagmus 3. Grades nach rechts, nur bei Blick nach links unten Vertikalnystagmus nach unten, bei Blick nach unten Nystagmus schräg nach rechts unten.

27. XII. Nystagmus nach rechts nur noch 1. Grades, der Vertikalnystagmus wieder deutlich hervortretend.

28. XII. Sekretion stark vermindert. Der Nystagmus horizontal wieder 3. Grades, wie am 21. XII. Kalorische Erregbarkeit erhalten.

29. XII. Sekretion wieder reichlich. Der Horizontalnystagmus nur bei Blick nach rechts.

30. XII. Radikaloperation. Unter der mäßig dicken Kortikalis der Knochen mißfarbig, bis an den Labyrinthkern erweicht. Großer Extraduralabszeß der mittleren Schädelgrube, auf die hintere übergreifend. Die Dura bis nahe an die Jochbeinwurzel verfärbt, mit dicken Auflagerungen besetzt, ebenso der hintere Teil des Sinus sigm. Es gelingt, überall gesunde Dura zu erreichen. Im Eiter Streptokokken in Reinkultur.

31. XII. Wohlbefinden, nur leichter Kopfschmerz. Nystagmus horizontal bedeutend kleinschlägiger, erst bei etwa 45° seitlicher Blickrichtung hervortretend. Vertikalnystagmus nur bei Blick nach unten.

16. I. Entlassung. Der Horizontalnystagmus besteht noch in gleicher Stärke, bei Blick nach links und nach unten Vertikalnystagmus.

Epikrise: Die schon bei der ersten Erkrankung beobachtete Kombination von Horizontalnystagmus nach rechts und Vertikalnystagmus nach unten erschien auffallend. Daß der Vertikalnystagmus als zentraler aufgefaßt werden mußte, war klar. Auch bei der Deutung des horizontalen mußte daran gedacht werden, da die rotatorische Komponente fehlte. Dagegen sprach aber, daß auch der kalorische Nystagmus rein horizontal war und sie mußte aufgegeben werden, als mit Versiegen der Eiterung der Horizontalnystagmus vollständig verschwand. Daß er als labyrinthär aufzufassen ist, dürfte daraus hervorgehen, daß er sehr bald nach Beginn der frischen Eiterung wieder auftrat, sowie aus dem eigenartigen Abhängigkeitsverhältnisse zur Eiterung, indem er bei ungestörtem Eiterabfluß gering, bei Retention sofort stärker war, was mich hauptsächlich zum chirurgischen Eingreifen bestimmte. Eine Erklärung für die Ursache des Vertikalnystagmus sowohl, als das Fehlen der rotatorischen Komponente beim Horizontalnystagmus kann ich nicht geben.

IV. S. Gatscher: **Psoriasis beider Gehörgänge.**

Der Patient leidet seit der Kindheit an einer über den ganzen Körper verbreiteten Psoriasis, die im Laufe der letzten Jahre wesentlich zurückgegangen und derzeit hauptsächlich nur an den Streckseiten der Gliedmaßen noch deutlich ausgeprägt ist. Die Anwesenheit der Dermatose am übrigen

Digitized by Google
Original from UNIVERSITY OF MINNESOTA
Generated on 2019-10-24 17:53 GMT / http://hdl.handle.net/2027/umn.31951002684121b
Public Domain in the United States, Google-digitized / http://www.hathitrust.org/access_use#pd-us-google

Körper berechtigt erst auch die Hautveränderungen in den Gehörgängen als Psoriasis anzusprechen. Im linken Gehörgang zeigt sich die wohlcharakterisierte Form, während der rechte nicht in so deutlicher Weise verändert ist.

V. S. Gatscher: **Sinusthrombose, Exitus in Narkose, subdurale Hemisphärenblutung.**

Im Mai 1921 wurde an die Klinik ein 12jähr. Kind eingebracht, das das Bild einer otogenen Komplikation darbot (hohes Fieber, Kopfschmerz, Andeutung eines schläfrigen Zustandes). Die Anamnese lieferte Anhaltspunkte für die Exazerbation einer chronischen Otitis media links, die durch fötide Sekretion und starke Senkung der Gehörgangswand objektiv in Erscheinung trat. Die Indikation zur Operation war durch den geschilderten Zustand gegeben. Wenn auch das Bild in erster Linie für Sinusthrombose zu sprechen schien, so wollten wir doch durch eine vorangegangene Lumbalpunktion uns den Weg für den Eingriff möglichst klar machen. Kurze Zeit nach eingeleiteter Narkose wurde die Punktion vorgenommen und zirka 10 cm^3 reinen Liquors, der unter hohem Druck stand, entleert. Fast unmittelbar nachher trat in der bisher vollkommen ungestörten Narkose plötzlich Atemstillstand ein und das Kind ging trotz aller aufgewandten Mühe unter den Erscheinungen der Medullarparalyse zugrunde. Man konnte daran denken, daß vielleicht doch ein Hirnabszeß bestanden hat. Bei der Obduktion aber fand man eine ausgedehnte subdurale Blutung über der linken Hemisphäre, Sinusthrombose, aber keine nachweisbaren entzündliche Veränderungen im Gehirn oder seiner Häute. Die Blutung, in deren Folge offenbar der Tod eingetreten war, war in ihrem Alter nach der Ansicht des Obduzenten nicht ganz genau zu bestimmen. Es ist möglich, daß unter dem Einfluß der Lumbalpunktion und der Narkose infolge einer Druckschwankung plötzlich die Blutung zustande gekommen ist. Es ist aber auch möglich, daß sie in den letzten Stunden des Lebens schon bestanden hat. Dafür könnte ein am Morgen vor der Operation beobachtetes Ödem der Stirn- und Scheitelgegend sprechen, das uns den Gedanken an eine beginnende Kavernosusthrombose nahegelegt hatte.

Die Entstehung der Blutung ist doch wohl auf eine infolge des septischen Prozesses eingetretene Gefäßveränderung zurückzuführen. Es ist bemerkenswert, daß eine derartige Hirnblutung bei einem so jugendlichen Individuum zustande kam.

VI. S. Gatscher: **Saugreflex bei otogener Meningitis.** (Vorläufige Mitteilung.)

Bei einigen in der Literatur nicht angegebenen Krankheitsprozessen, unter anderen aber bei der otogenen Meningitis, konnte ich im Zustand schwerster Bewußtlosigkeit das Auftreten des Saugreflexes beobachten. Die Einführung irgendeines Gegenstandes — ich habe einen Ballon verwendet — genügt, um die Erscheinung deutlich hervorzurufen. Nach Abschluß der geplanten näheren Untersuchungen werde ich ausführlich weiter über das Phänomen berichten. Ich denke besonders daran, zu prüfen, ob eine in diesem Zustand vorgenommene Lumbalpunktion imstande ist, die Auslösung des Reflexes zu beeinflussen.

Digitized by Google
Original from UNIVERSITY OF MINNESOTA
Generated on 2019-10-24 17:53 GMT / http://hdl.handle.net/2027/umn.31951002684121b
Public Domain in the United States, Google-digitized / http://www.hathitrust.org/access_use#pd-us-google

VII. V. Hammerschlag: **Doppelseitiges Cholesteatom des äußeren Gehörganges.**

Das Cholesteatom hat bei der Patientin zu einer symmetrischen beiderseitigen Usur der unteren knöchernen Gehörgangswand geführt. Das Mittelohr ist vollständig intakt.

VIII. B. Gomperz: **Erfolgreiche Behandlung einer Hyperostose mit Jothion.**

An diesem 50jähr. Herrn H. habe ich einen Erfolg bei der Behandlung einer Hyperostose des äußeren Gehörganges zu verzeichnen, wie er mir an früheren Fällen noch nie geglückt war. Der Pat. kam Mitte Mai 1921 wegen Ohrensausen und Schwerhörigkeit an beiden Seiten zu mir und es zeigte sich als Ursache eine ganz unbedeutende Zerumenmenge, welche rechts neben einer hanfkorngroßen Exostose, links neben einer Hyperostose die verengten Schallwege verschloß. Über den Beginn des Leidens wußte Pat. keine Anhaltspunkte zu geben, Lues negierte er. Rechts meißelte ich die Exostose weg und Sie sehen noch heute nahe dem jetzt vollständig zu überblickenden Trommelfell, hierorts eine mohnkorngroße weiße Narbe.

Während der Nachbehandlung pinselte ich einige Male den hyperostotischen Gehörgang links mit Jothion ein. Das Lumen des Gehörganges war durch fast vollständige Berührung der vorderen und hinteren Wand bis auf eine in der Mitte des Spaltes gelegene, kaum 1 mm breite und hohe Öffnung verschlossen, durch welche man gerade noch ein graues Fleckchen vom Trommelfell erblicken konnte.

Meine Erwartungen für das linke Ohr waren dabei sehr gering. Ich hatte schon in früheren Fällen Hyperostosen des Gehörganges mit Jodtinktur und Jothion ohne jeden Erfolg behandelt und pinselte links nur ein, weil der Pat. wegen der Wundbehandlung des rechten Ohres ohnehin zu mir kommen mußte.

Nun habe ich hier nicht, wie dies empfohlen wird, die 10%ige ölige oder die 25%ige spirituöse Lösung verwendet, sondern das reine, unverdünnte Jothion.

14 Tage nach dem Beginn der Behandlung war eine deutliche Verbreiterung des Spaltes sichtbar und das Hörvermögen auffallend gebessert. Aber zugleich hatte sich durch das Jothion eine Otitis externa entwickelt, die zur Exfoliation der Epidermis und ziemlich heftiger Sekretion führte und einige Tage recht lästige Schmerzen verursachte.

Nach dem Ablaufen der Entzündung erweiterte sich der Gehörgang zusehends; Sie können heute durch den etwa 3 mm breiten Spalt das ganze Trommelfell überblicken und der Herr hört die Uhr (normal 1 m) r. 65 cm, l. 71 cm, Flüstersprache beiderseits + 20 m. Ich habe dann auch rechts einige Male mit Jothion gepinselt und habe auch hier eine sehr auffallende Erweiterung des Gehörganges konstatieren können. Ich möchte bitten, in einschlägigen Fällen das Jothion weiter zu versuchen.

Digitized by Google
Original from UNIVERSITY OF MINNESOTA
Generated on 2019-10-24 17:53 GMT / http://hdl.handle.net/2027/umn.31951002684121b
Public Domain in the United States, Google-digitized / http://www.hathitrust.org/access_use#pd-us-google

IX. O. Mayer: **Angiom des Gehörganges.**

Die 22jähr. Lehrerin hat seit Kindheit öfters Schmerzen im linken Ohre und hört daselbst schlechter. Ohrenfluß hat nie bestanden. Seit August 1921 angeblich nach einer Angina Schmerzen und bedeutende Verschlechterung des Gehöres, kein Ohrenfluß. Sie kam Ende Dezember 1921 zur Untersuchung.

Es fand sich ein dunkelblauer Tumor, welcher von der hinteren Hälfte des Trommelfelles und dem angrenzenden Gehörgange ausging. Die Geschwulst verengte den Gehörgang bis auf einen schmalen Spalt; sie war ungefähr kirschkerngroß, leicht höckerig, weich und mit glatter Epidermis überzogen. Das Gehör war schlecht. Konversationssprache wurde auf 70 cm gehört, Rinne war negativ, die untere Tongrenze eingeschränkt, gleichzeitig bestand ein schlechtes Gehör für c_4.

Nach diesem Befunde war die Diagnose Angioma cavernosum wahrscheinlich. Es wurde ein Dominici-Röhrchen, enthaltend 37 mg Radiumbromid auf 2 Stunden eingelegt, und zwar so, daß das Röhrchen durch eine Kautschukhülle bedeckt war, während die Spitze, welche den Tumor berührte, frei lag. Vor einigen Tagen erschien die Pat. wieder und es zeigte sich, daß die Geschwulst nur mehr halb so groß war. Die Pat. hört jetzt Konversationssprache auf 4 m. Es wurde nun neuerlich dieselbe Radiumdosis verabreicht.

Interessant ist die Anamnese insoferne, als die Pat. angibt, schon seit früher Jugend auf diesem Ohre schlecht zu hören. Es dürfte sich deshalb die Geschwulst schon in früher Kindheit entwickelt haben, was deswegen wahrscheinlich ist, weil die Angiome aus einer kongenitalen Anlage entstehen.

X. Mayer: **Angiom des rechten Taschenbandes** (Demonstration der Patientin).

Es findet sich im vorderen Drittel des rechten Taschenbandes eine erbsengroße, blaurote Geschwulst. Da die Patientin von der operativen Entfernung der Geschwulst nichts wissen wollte, wurde ihr ein flacher Radiumträger außen auf den Kehlkopf aufgelegt, und zwar mit einer Messingunterlage von 3 mm Dicke und das Radium 24 Stunden in der Lage belassen. Die Geschwulst wurde daraufhin etwas kleiner und derber, verschwand jedoch nicht völlig. Die Patientin hat sich aber nun entschlossen, den kleinen Tumor entfernen zu lassen, welche Operation sich mit einer Doppelkürette leicht ausführen lassen wird.

Diskussion.

H. Marschik: Ich möchte raten, das Taschenbandangiom mit Kreuzfeuer zu bestrahlen. Ähnlich habe ich es bei einem Ca getan. Dabei würde ich die Applikation nach Fritz Neumann empfehlen. Pat. kann neben dem Radium ganz gut atmen. Es ist gut, wenn man zwei- bis dreimal bestrahlt. Bei Kokain ist das nicht gut möglich, es ist daher Leitungsanästhesie nötig. Es macht dann der Fremdkörper keinerlei Reizerscheinungen und der Pat. erträgt ihn 3 bis 4 Stunden, ohne sich zu rühren, was bei der gewöhnlichen Kokainanästhesie ausgeschlossen ist.

Generated on 2019-10-24 17:53 GMT / http://hdl.handle.net/2027/umn.31951002684121b
Public Domain in the United States, Google-digitized / http://www.hathitrust.org/access_use#pd-us-google
Digitized by Google
Original from UNIVERSITY OF MINNESOTA

H. Neumann: Ich erlaube mir, an Herrn Kollegen Mayer die Anfrage, ob er eine histologische Untersuchung vorgenommen hat. Ich habe selbst hier einen Fall mit einem sehr ähnlichen Bilde demonstriert, der klinisch wie ein Angiom aussah und dessen histologische Untersuchung einen sehr gefäßreichen Polypen ergab.

E. Urbantschitsch: Ich habe vor Jahren bei einer alten Frau die Extraktion eines scheinbar gewöhnlichen Polypen, der den rechten Gehörgang ausfüllte, vorgenommen und hierbei eine außerordentlich starke Blutung erlebt, die erst nach Drucktamponade und länger dauernder Digitalkompression stand. Die histologische Untersuchung (Prof. Albrecht) ergab ein Angiom mit sarkomatöser Entartung. Der Verlauf war trotz der ungünstigen Prognose ein sehr günstiger. Es traten zwar im Laufe der nächsten 10 Jahre wiederholt stärkere spontane Blutungen auf, die aber durch Behandlung (Zitronensaft, Alkohol, Perhydrol, Styptizin, Calcium lacticum) stets zu beherrschen waren. Die damals 68jähr. Pat. ist jetzt über 80 Jahre alt. Das Labyrinth funktioniert nicht mehr. Pat. ist rechts komplett taub, seit Frühjahr 1921 besteht auch eine Fazialisparalyse der rechten Seite. Im letzten Jahr ist keine Blutung mehr aufgetreten, nur wird Pat. durch sehr starkes pulsatorisches Ohrensausen gequält. Das Angiosarkom ragt etwas aus dem Gehörgang heraus. Ich rühre es selbstverständlich operativ nicht mehr an; eine Radiumbestrahlung (vor Jahren) hatte eine vorübergehende Besserung gebracht.

B. Gomperz: Haben Sie, Herr Prof. Mayer, eine Inzision in den Tumor gemacht?

Mayer: Nein.

Gomperz: Dann würde ich eine solche doch empfehlen, da sie ja bei bereitgehaltenem Tamponmateriale nicht Gefahr bringen kann. Es muß nämlich daran gedacht werden, daß ja hier auch eines jener zystenförmigen Gebilde vorliegen könnte, wie sie in den letzten Jahren vielfach als blaues Trommelfell beschrieben wurden und von denen ich selbst im Vorjahre einen sehr instruktiven Fall hier demonstriert habe.

V. Hammerschlag: Ich möchte kurz über einen Fall aus dem Jahre 1899 berichten, der nie publiziert wurde. Eine Bäuerin kam mit einem aus dem Gehörgang herausragenden Polypen zu mir. Sie hatte eine totale Akustikus-, Fazialis- und Hypoglossuslähmung. Ich riß mit der Schlinge ein Stück des Polypen ab, worauf eine kolossale Blutung eintrat, die ich schließlich nur so beherrschen konnte, daß ich einen einstündigen Druck mit dem Daumen auf den Gehörgang ausübte. Die Pat. wurde sofort auf die Klinik Politzer aufgenommen und Politzer wollte die Radikaloperation machen. Das abgerissene Stück war unterdessen zur histologischen Untersuchung geschickt worden. Politzer begann zu operieren und meißelte einen Knochenspan ab, worauf eine durch Tamponade nicht stillbare kolossale Blutung eintrat. Erst nach Paquelinisierung und Naht stand die Blutung. Heilung p. p. Die Pat. habe ich nicht mehr gesehen. Die pathologisch-anatomische Untersuchung ergab Angiosarkom.

Digitized by Google
Original from UNIVERSITY OF MINNESOTA
Generated on 2019-10-24 17:53 GMT / http://hdl.handle.net/2027/umn.31951002684121b
Public Domain in the United States, Google-digitized / http://www.hathitrust.org/access_use#pd-us-google

Ich sah später einen zweiten solchen Fall, der dieselben Hirnnervenlähmungen aufwies. Beim Konsilium warnte Politzer vor einem Eingriff und meinte, daß das Angiosarkom längs der Schädelbasis nach innen durchgebrochen sei und das ganze Schläfebein eingenommen habe.

Mayer (Schlußwort): Daß es sich um einen Ohrpolypen handle, ist deshalb nicht anzunehmen, weil nie eine Mittelohreiterung vorhanden war und es auch nicht gelungen ist, bei der Aspiration mit dem Siglescheu Trichter auch nur die geringsten Spuren von Sekret zu aspirieren. Eine Inzision in den Tumor habe ich deswegen nicht vorgenommen, weil ich eine größere Blutung fürchtete. Sollte der Tumor sich auf Radium nicht vollkommen zurückbilden, werde ich ihn operativ entfernen. Die histologische Untersuchung wird dann vorgenommen werden.

Die Bestrahlung des Kehlkopfinnern mit Radium hat den Nachteil sehr unangenehm zu sein, und dürfte sich der Pat. in einem Fall, wie dem vorliegenden, sicher eher für die operative Entfernung der Geschwulst entscheiden.

XI. Dr. Schlander: **Mukosus-Otitis mit Labyrinthitis.**

Der 27 Jahre alte Pat. machte Mitte Oktober eine hochfieberhafte Lungen-Rippenfellentzündung durch, der eine Angina folgte. Anfangs Dezember erkrankte Pat. an linksseitiger Mittelohrentzündung. Der sofort einsetzende Ausfluß hielt durch zirka 14 Tage an und sistierte dann vollständig. In den ersten Jännertagen verspürte Pat., der bis dahin bettlägerig war, beim ersten Aufstehen heftigen Schwindel, der besonders heftig beim Aufstehen und raschen Kopfbewegungen auftrat und als ausgesprochener Drehschwindel bezeichnet wird. Wegen heftiger Schmerzen im Ohr und Hinterkopf wird Pat. am 22. I. aufgenommen.

Befund: R. normal. L. Trommelfell gerötet, vorgewölbt, Details nicht sichtbar, Warzenfortsatz frei. Temperatur normal. Hörvermögen rechts: Zimmerweite, links komplett taub. Vestibularis rechts normal erregbar, links Ausschaltung für alle Reize. Kein Spontannystagmus, Schwindel beim Aufstehen. Parazentese ergibt keine Sekretion. Bei vorgestelltem Pat. besteht zwischen seinen anamnestischen Angaben und dem Aufnahmsbefund ein gewisser Widerspruch. Wenn wir annehmen, daß zur Zeit, als Pat. den Schwindel verspürte, die Ausschaltung erfolgte, so sollten wir bei der 3 Wochen später erfolgten Aufnahme noch einen Spontannystagmus erwarten. Es wäre jedoch auch denkbar, daß die Ausschaltung früher erfolgte, während der Bettlägerigkeit symptomlos einsetzte und erst beim ersten Aufstehen dem Pat. bewußt wurde.

Im vorliegenden Falle nehmen wir die Labyrinthitis wohl von der Mukosusotitis entstanden an, doch können wir die Möglichkeit einer anderen Entstehungsursache — toxisch — nicht von der Hand weisen.

XII. O. Beck: **Scheinbare Heilung eines Kleinhirnabszesses** (Demonstration des Präparates).

Das Präparat, das ich mir vorzustellen erlaube, stammt von jenem Falle, den ich in der Oktobersitzung vorgestellt habe. Es handelt sich um

Digitized by Google
Original from UNIVERSITY OF MINNESOTA
Generated on 2019-10-24 17:53 GMT / http://hdl.handle.net/2027/umn.31951002684121b
Public Domain in the United States, Google-digitized / http://www.hathitrust.org/access_use#pd-us-google

einen Pat., bei dem wegen eines akuten Nachschubes einer chronischen Mittelohreiterung die Radikal- und Labyrinthoperation nach Neumann und die Eröffnung des Kleinhirnabszesses ausgeführt wurde. Der Kranke war taub, sein Labyrinth ausgeschaltet und zeigte mit Ausnahme des Fehlens des Zeigeversuches in klassischer Weise alle Symptome eines Kleinhirnabszesses. Nach der Operation wurde der Abszeß, solange sich noch Eiter entleerte, mit in Pregellösung getränkten Jodoformdochten dräniert. Ende Oktober (die Operation war am 13. Oktober) entleerte sich nur minimal Eiter aus dem Abszeß. Vom 1. November an wurde von einer Drainage ganz abgesehen, da der Abszeß durch 2 Tage beim Lüften keinen Eiter mehr zeigte. Es wurden daher in der Folgezeit nur die Abszeßränder gelüftet und Pregellösung in die Abszeßhöhle eingeschüttet. Da bis zum 7. November, also durch eine Woche, bei dieser Art von Nachbehandlung sich bei der Lüftung der Abszeßhöhle niemals Eiter zeigte, wurde bei dem Wohlbefinden des Pat. und bei dem Mangel an neurologischen Symptomen von einer weiteren Lüftung bzw. von dem Eingehen mit der Kornzange Abstand genommen. Die Operationshöhle zeigte gute Heilungstendenz und füllte sich mit guten Granulationen. In den folgenden 3 Wochen zeigte der Kranke ein auffallendes Wohlbefinden, klagte nicht über Kopfschmerzen, der spontane Nystagmus war geschwunden. Auffallend war, daß trotz guten Appetits und reichlicher Nahrungsaufnahme der Kranke bedeutend abmagerte. Zwei Tage vor seinem Tode klagte er über starke Kopfschmerzen, ohne daß neurologisch irgendwelche Symptome nachzuweisen gewesen wären. Am 25. November trat plötzlich innerhalb weniger Minuten der Exitus ein.

Obduktion 26. XI. 1921 (Assistent Dr. Norer): Übernußgroßer Abszeß des hinteren und lateralen Anteiles der rechten Kleinhirnhämisphäre mit Enzephalomalazie der übrigen Kleinhirnmarksubstanz und des Nucleus dentatus. Chronisch adhäsive Meningitis im Bereich des Abszesses. Der Abszeß ist gegen die Umgebung durch eine deutliche pyogene Membran abgegrenzt. Hochgradige Abplattung der Gyri bei akutem Hydrocephalus internus. Leptomeningen zart, chronischer Pachymeningitis externa adhäsiva. Status nach rechtsseitiger Radikal- und Labyrinthoperation nach Neumann und Eröffnung der hinteren Schädelgrube.

Bei der Obduktion zeigte sich nun, was für uns das Wichtigste ist, daß ich in der Abszeßhöhle wieder Eiter befand. Man muß daher die Frage entilieren, ob es nicht angezeigt gewesen wäre, 2 Tage vor dem Tode, als der ranke wieder über starke Kopfschmerzen klagte, die bereits verheilte perationshöhle neuerlich zu eröffnen und in den Kleinhirnabszeß einzugehen. ir haben diese Möglichkeit ventiliert, doch wären die Kopfschmerzen auch rch eine Kleinhirnmalazie zu erklären gewesen und wir überlegten, ob man rch einen neuerlichen Eingriff, der nur wegen der Kopfschmerzen vorehmen gewesen wäre, dem Kranken nicht eher schaden als nützen könnte. scheint also doch, daß für gewisse Fälle ein zu schonendes Vorgehen nicht gezeigt ist. Trotzdem ist es sehr fraglich, ob es gelungen wäre, durch einen uerlichen Eingriff mit Entleerung des Abszesses das Leben des Pat. zu

Digitized by Google
Original from UNIVERSITY OF MINNESOTA
Generated on 2019-10-24 17:53 GMT / http://hdl.handle.net/2027/umn.31951002684121b
Public Domain in the United States, Google-digitized / http://www.hathitrust.org/access_use#pd-us-google

verlängern, da bei der Obduktion eine ausgebreitete Enzephalomalazie gefunden wurde.

XIII. O. Beck: **Beiderseitige Otitis media. Sinusthrombose und tiefer Extraduralabszeß der hinteren Schädelgrube links, eitrige Meningitis mit Deviation conjugée.**

Der 41jähr. Hilfsarbeiter J. M. wurde am 19. I. 1922 in schwer benommenem Zustande auf die Klinik Neumann aufgenommen. Anamnestische Daten sind nicht zu erheben. Der Transportführer meldet, daß seit 3 Tagen die Ohren fließen sollen und daß Schwindel, allgemeine Kopfschmerzen und mehrmaliges Erbrechen bestanden hat. Gestern angeblich Schüttelfrost. Später wird in Erfahrung gebracht, daß seit 4. Dezember erst links, später rechts Ohrenfluß ohne Fieber aufgetreten sei, daß aber vor 10 Jahren auch Ohrenfluß bestand.

Befund: R. O. Trommelfell gerötet, etwas schleimiges Sekret, kleine zentrale Perforation, Details sichtbar. L. O.: Trommelfell gerötet, kurzer Fortsatz sichtbar, stecknadelkopfgroße zentrale Perforation, schleimiges, fötid riechendes Sekret. Warzenfortsatz links vielleicht druckempfindlich, jedoch bei Berührung des ganzen Kopfknochens Schmerzäußerungen. Kochlearprüfung infolge der Benommenheit nicht durchführbar. Pat. ist beiderseits stark schwerhörig, hört sicher die Stimmgabeln und reagiert auf Anrufe. Bei Anruf von der Seite wendet Pat. die Augen stets nach rechts, auch bei Anruf von links. Spontan sind beide Augen nach rechts gewendet, er kann nur geradeaus schauen, Blick nach links unmöglich. Vestibularprüfung: Kalorisch rechts (kalt), typischer Nystagmus. Kalorisch links typischer Nystagmus. Kein Spontannystagmus.

Parazentese rechts und links. Links entleert sich unter Druck etwas Sekret, rechts nichts.

Schwerbenommener kräftiger Mann, Temperatur 39·2, Puls 92, starker Fötor ex ore, Zunge und Lippen trocken, belegt, rissig. Läßt Urin unter sich, reagiert richtig auf laute Anrufe. Benennt Gegenstände der Umgebung richtig, spricht in kurzen Sätzen richtig. Interner Befund (Dr. Kahler) negativ. Pupillen reagieren träge auf Licht, starker Opisthotonus, starke Haut- und Tiefenhyperalgesie, Periost und Sehnenreflexe stark gesteigert, Bauchdeckenreflexe lebhaft. Nasenbefund ohne Besonderheit. Lumbalpunktat: milchig, 152 Zellen.

Operation (Dr. Beck) am 19. I. Typischer Hautschnitt, Wf. sklerotisch, elfenbeinhart. Der etwas vorgelagerte Sinus wird freigelegt, ist mit ödematösen, weißgrauen Granulationen bedeckt. Aus dem Antrum fötides Sekret. Totalaufmeißelung. Cholesteatom im Antrum und Attic. Im Mittelohr Granulationen. Amboß kariös, ebenso der Hammer. Breite Freilegung der Dura der mittleren Schädelgrube. Sie erscheint normal, aber gespannt; breite Freilegung des Sinus, wobei von seinem medialen Rande dicker, jedoch nicht krümeliger Eiter hervordringt. Nahe der Spitze ist der Sinus nekrotisch. Aus der nekrotischen Stelle seiner äußeren Wand schaut ein mißfarbiger Thrombus heraus. Freilegung nach rückwärts bis ins Gesunde. Behufs breiter

Digitized by Google
Original from UNIVERSITY OF MINNESOTA
Generated on 2019-10-24 17:53 GMT / http://hdl.handle.net/2027/umn.31951002684121b
Public Domain in the United States, Google-digitized / http://www.hathitrust.org/access_use#pd-us-google

Freilegung der Dura der hinteren Schädelgrube wird durch Wegnahme der Spange die mittlere mit der hinteren Schädelgrube vereinigt und die hintere Schädelgrube mit Schonung des Labyrinthes breit freigelegt. Sie ist von mißfarbigen Granulationen bedeckt. Gegen das Labyrinth zu wird keine gesunde Dura erreicht. Punktion des Kleinhirns parallel zur hinteren Pyramidenfläche und an der Grenze zwischen hinterer und mittlerer Dura ergibt trüben Liquor, jedoch keinen Eiter. II. Unterbindung der Vena jug. interna. Die breite Facialis communis bildet einen Trunkus mit der Jugularis, so daß die Unterbindung oberhalb der Einmündung der Facialis comm. ausgeführt wird. Jugularis bluthältig. III. Schlitzung des Sinus. Ausräumung des Thrombus. Die äußere Sinuswand sehr verdickt. Ihr Lumen torkularwärts von der Thrombose knapp für einen dünnen Politzer-Löffel auf einer Strecke von 1 cm Länge durchgängig. Blutung aus dem Bulbus. Nach Schlitzung des verengten Sinuslumens kommt torkularwärts Blutung in vollem Strahl. Von einer Plastik wird Abstand genommen. Wundversorgung. Am 20. und 21. Strepto- und Staphylokokkenvakzine subkutan, 170 cm^3 Pregellösung intravenös. 21. I. Nervenbefund (Primarius Infeld). Kein örtliches Symptom zur Annahme eines Abszesses. Meningitis. Augenbefund wegen des Zustandes des Pat. nicht durchführbar. 22. I. nachts Exitus.

Blut aus der Armvene: steril. Lumbalpunktat: sehr reichlich Eiterzellen, mikroskopisch und kulturell Streptokokkus mucosus in Reinkultur.

Obduktionsbefund (Institut Prof. Albrecht): Befund nach linksseitiger Radikaloperation und Sinuseröffnung und Unterbindung der linken Jugularis interna. Beiderseitige eitrige Otitis media, beiderseitige Eiterinfiltration des Ganglon Gasseri, in den Sinus kein Gerinsel und kein Eiter. Subakute eitrige Leptomeningitis mit besonderer Ausbreitung über der Konvexität. Mäßiger Hydrocephalus internus, Hyperämie des Gehirns, sonst ohne Befund. Abgeimpft aus dem Ganglon Gasseri: Streptococcus mucosus; der Operationshöhle: Streptococcus mucosus; dem rechten Antrum: Streptococcus mucosus; der Keilbeinhöhle: Bakteriengemenge.

Bei diesem Kranken, der in schwer benommenen Zustande auf die Klinik eingebracht wurde, soll angeblich eine beiderseitige nur 3 Tage bestehende Otitis vorhanden gewesen sein. Erst die am nächsten Tage mit seiner Frau aufgenommene Anamnese bestätigte den Operationsbefund, daß es sich um eine alte chronische Otitis handelte. Da bei der beiderseitigen Otitis und der beiderseitigen Exazerbation es unsicher war, von welchem Ohre aus die Komplikation bedingt sei, wurde zuerst links operiert in der Absicht, auch die andere Seite zu eröffnen. Da aber links eine Sinusthrombose und ein tiefer Extraduralabszeß der hinteren Schädelgrube aufgedeckt wurde, wurde von der Operation der anderen Seite Abstand genommen. Das Lumbalpunktat war eitrig und zeigte Streptococcus mucosus in Reinkultur. Die Meningitis war hauptsächlich an der Konvexität, basal sehr wenig. Interessant ist vor allem an diesem Fall die Deviation conjugué nach rechts. Die Augen des Kranken befanden sich spontan meistens im rechten Lidwinkel und konnten über die Mittellinie hinaus nach links nicht bewegt werden. Bei jedem Anruf,

Digitized by Google
Original from UNIVERSITY OF MINNESOTA
Generated on 2019-10-24 17:53 GMT / http://hdl.handle.net/2027/umn.31951002684121b
Public Domain in the United States, Google-digitized / http://www.hathitrust.org/access_use#pd-us-google

auch bei Anrufen von links, bewegten sich beide Bulbi in den rechten Lidwinkel. Die Kalorisation links ergab normale Verhältnisse. Bei der kalten Kalorisation rechts zeigte sich folgendes Verhalten: Auch bei lange andauernder Labyrinthreizung mit kaltem Wasser trat wohl ein typischer rotatorisch-horizontaler Nystagmus nach links auf, es war aber unmöglich, durch die Labyrinthreizung die Augen über die Mittellinie hinaus zu bewegen. Da, wie auch die Obduktion zeigte, kein Abszeß vorhanden war, muß für diese Deviation conjugué ein kortikaler Herd verantwortlich gemacht werden, wahrscheinlich in der Gegend des Gyrus angularis. Das Exsudat der Meningitis war auch auf der r. Konvexität besonders reichlich. Wenn man sich also diese Deviation conjugué durch die Bahn vom Gyrus angularis via Talamus, hintere Kommissur, hinteres Längsbündel zum Abduzens und Okulomotoriuskern erklärt, so bleibt doch die Tatsache ungeklärt, warum die Augen durch den Labyrinthreiz nicht über die Mittellstellung hinaus in den linken Lidwinkel gebracht werden konnten.

Wiener laryngo-rhinologische Gesellschaft.

Sitzung vom 5. Oktober 1921.

(Offizielles Protokoll.)

Vorsitzender: J. Fein.
Schriftführer: F. Haslinger.

I. Marschik: 1. **Zwei Fälle von Tracheomalazie: a) Rezidivstenose nach erfolgreicher Trachealresektion und Plastik durch wachsende Struma. Heilung durch neuerliche Strumektomie. b) Typische Operation im ersten Akt, Strumektomie und Tracheostomie.**

Die beiden Fälle stellen Repräsentanten eines eigentümlichen, geradezu typisch zu nennenden Krankheitsbildes dar, wie Vortr. schon des öfteren hervorgehoben hat: Nach längerem Kanülentragen — meist in der Kindheit wegen Diphtherie — kommt es zur Tracheomalazie, zur Erweichung an der Stelle, wo die Kanüle gelegen hat, mit mehr minder hochgradiger Narbenstriktur, die nach dem Dekanulement zwar zunächst in der Kindheit dem Patienten keine Beschwerden zu machen braucht, in der Wachstumsperiode aber, wenn diese Stelle der Trachea gedehnt wird, besonders aber durch wachsende Struma bald schwere Stenosenerscheinungen machen kann. Die Häufigkeit dieser Tracheomalazie bei ehemaligen Kanülenträgern und der in diesen Fällen immer beiderseitigen, symmetrischen Strumaentwicklung hat Vortr. zu der in seiner kürzlich im Septemberheft der Mschr. f. Ohrenhlk. erschienenen Arbeit über Trachealresektion ausgesprochenen Vermutung veranlaßt, daß das Zusammentreffen von beiden Zuständen kein zufälliges, sondern ein ursächlich bedingtes sein könnte, etwa in dem Sinne, daß der Reiz der entzündlichen Zustände, der zur Erweichung der Luftröhre geführt hat, auf die zur Kolloidentartung disponierte Struma eingewirkt und sie zur Vergrößerung angeregt habe.

Digitized by Google
Original from UNIVERSITY OF MINNESOTA
Generated on 2019-10-24 17:54 GMT / http://hdl.handle.net/2027/umn.31951002684121b
Public Domain in the United States, Google-digitized / http://www.hathitrust.org/access_use#pd-us-google

Der erste Fall nun, ein 26jähr. Mädchen, war wegen der beschriebenen Erscheinungen im Jahre 1919 vom Vortr. in 3 Akten mit Erfolg operiert worden (partielle Trachealresektion, beiderseitige Strumektomie und Tracheostomie, dann Einpflanzung eines Rippenknorpelstückes neben dem Tracheostoma als Ersatz der vorderen Trachealwand, endlich plastischer Verschluß mittels Doppellappens) und wurde auch damals in der Gesellschaft der Ärzte und in dieser Gesellschaft mehrfach vorgestellt. Vortr. konnte damals besonders auf das ausgezeichnet und dauernd weit gebliebene Lumen der künstlich aufgebauten Trachea hinweisen, das eine bequeme indirekte Tracheoskopie nicht nur bis zur Plastik, sondern darüber hinaus bis zur Bifurkation gestattete. Vor 6 Monaten begannen neuerliche, zunehmende Stenosenerscheinungen, in der letzten Zeit Schlaflosigkeit, Appetitlosigkeit, Schmerzen links neben der Plastik. Die Laryngoskopie stellte Rezidivstenose durch zweierlei Vorgänge fest; einerseits und hauptsächlich durch die Vorwölbung der auffallend geröteten, linken Seitenwand, andrerseits aber als inspiratorische Stenose durch die Aspiration der weichen, rechten Seitenwand, die sich somit von ihrer seinerzeitigen Fixation am M. sternocleido (nach Bircher) gelöst haben mußte. Wurde die Haut rechts neben der Trachea kräftig nach unten verzogen und festgehalten, so blieb die inspiratorische Ansaugung aus und die Dyspnoe war verschwunden. In der nun am 17. September 1921 vorgenommenen neuerlichen Operation wurde zunächst die linksseitige Struma von der Größe eines kleinen Apfels bis auf den hinteren Pol reseziert, der Stumpf nach Vernähung der Kapsel nach außen oben an den Sternocleido angenäht und damit ein neuerlicher dauernder Zug nach außen hergestellt. Weiters neuerliche Birchersche Nähte an der linken Wand mit Seide angelegt. Sodann rechts neben der Trachea inzidiert, die Seitenwand freigelegt und ebenfalls Birchersche Nähte mit Seide angebracht. Die Trachea ist, wie man sich überzeugen kann, jetzt wieder normal weit und läßt wieder bis zur Bifurkation sehen.

Leider hat diesmal bei der neuerlichen Strumaresektion der linke Rekurrens dran glauben müssen, während bei den vorhergegangenen Eingriffen trotz Freilegung und Resektion erheblicher Trachealabschnitte beide Rekurrentes intakt geblieben waren. Da Vortr. sich strenge an die Struma gehalten hat und überhaupt nicht an die Verlaufsstelle des Rekurrens herangekommen ist, kann die Parese nur durch den Zug der nach oben verzogenen und verlagerten Schilddrüsenreste erklärt werden. Die Stellung der gelähmten Stimmlippe ist nicht ungünstig, fast in der Medianlinie. Da eine direkte Verletzung der Nerven ausgeschlossen ist, ist bei der nicht zu selten beobachteten Restitutionsfähigkeit solcher Paresen — sind doch schon „Erholungen" nach 2 bis 3 Jahren beobachtet — die Prognose vorderhand nicht ungünstig zu stellen.

Der zweite Fall ist ganz ähnlich: Im vorigen Jahr an der Klinik Hajek wegen Stenose bei subglottischer Laryngitis Tracheotomie. Die Kanüle wurde nach 4 Wochen entfernt. Seit einigen Monaten zunehmende Atembeschwerden. Laryngoskopie zeigte das merkwürdige Bild einer unterhalb der normalen

Digitized by Google
Original from UNIVERSITY OF MINNESOTA
Generated on 2019-10-24 17:54 GMT / http://hdl.handle.net/2027/umn.31951002684121b
Public Domain in the United States, Google-digitized / http://www.hathitrust.org/access_use#pd-us-google

und auch normal funktionierenden Glottis in der Höhe der seinerzeitigen Tracheotomie befindliche zweite Glottis, die aber gerade verkehrt war. Der spitze Winkel befand sich hinten. Ebenso war die Bewegung verkehrt. Bei der Inspiration erfolgte Annäherung der beiden stimmbandähnlichen subglottischen Wülste. Auch hier handelte es sich um Tracheomalazie mit Narbenstriktur, namentlich an der Hinterwand, wo ein stärkerer Dekubitalprozeß sich abgespielt haben dürfte, und Kombination mit Kompressionsstenose durch beiderseitige wachsende Struma. Die Operation war dieselbe, die in allen diesen Fällen einzig zum Ziele führt. Tracheostomie mit beiderseitiger Strumaresektion und Fixation der erweichten Partie der Seitenwand durch Bircher sche Nähte an den Sternocleido, wodurch ein konstanter Zug nach außen angebracht ist. Wie der erste Fall gezeigt hat, ist in diesen Fällen, da ja die Stenose hauptsächlich durch die Kompression der wachsenden Struma erzeugt ist, keine Dilatationsbehandlung nötig, auch von keinem Wert, da nach Aussetzen der Tamponade die erweichte Luftröhrenwand wieder zusammenklappt. Alles kommt im Gegenteil auf die plastische Operation an, die als Ersatz der durch die Knorpel gewährleisteten Härte und Starrheit der Trachealwand an dieser einen dauernden Zug nach außen anzubringen hat. Die meist gerade an der erweichten Stelle gelagerten Schilddrüsenlappen können auch nach ausgiebiger Resektion einen noch immer die Trachealwand vorwölbenden Tumor bilden, sich auch wieder vergrößern, so daß dann nichts anderes übrig bleibt als die Verlagerung (Wölfler).

2. Lymphosarkom der Tonsille. Exstirpation. Heilung. Präparat.

Ein 45jähr. Beamter hat seit 3 Monaten das Gefühl einer wachsenden Geschwulst im Rachen. Seit geraumer Zeit schon kann er die Geschwulst durch Würgbewegungen heraufbefördern. Keine Atembeschwerden, mäßige Schluckbeschwerden. Es zeigte sich ein zirka hühnereigroßer, rötlicher, grobhöckeriger, nicht ulzerierter Tumor, der mit einem bedeutend dünneren Stiel von dem unteren Pol der rechten Tonsille ausging, für gewöhnlich nur mit dem Kehlkopfspiegel als über den Larynxeingang gelagert sichtbar war, vom Pat. aber nach oben gepreßt werden konnte und dann den ganzen Oropharynx ausfüllte. Am Halse keinerlei Drüsenschwellungen zu tasten. Die Operation verlief glatt und rasch in Lokalanästhesie, dabei wurde die ganze Tonsille mitentfernt, welche ihrerseits flach, von normalem Aussehen und Konsistenz war. Die histologische Untersuchung ergab einen Granulationstumor, der von dem Pathologen (Prof. Wiesner) nach einigem Schwanken schließlich als Lymphosarkom erklärt wurde. Demonstration des Präparates. Vortr. weist auf die Mannigfaltigkeit der Formen hin, in denen das Lymphosarkom des Rachens sich zeigen kann. Neben der bekannten Form großer, bald ulzerierender Tumoren mit mächtigen Lymphdrüsenmetastasen kennen wir die von flachen, torpiden Schleimhautgeschwüren, ohne Drüsenmetastasen. In dem heutigen Fall hätten wir eine dritte Form vor uns, die eines gut gestielten, benignen Tumors ohne Drüsenmetastasen und ohne das beim Lymphosarkom bekannte, infiltrative Wachstum.

Digitized by Google
Original from UNIVERSITY OF MINNESOTA
Generated on 2019-10-24 17:54 GMT / http://hdl.handle.net/2027/umn.31951002684121b
Public Domain in the United States, Google-digitized / http://www.hathitrust.org/access_use#pd-us-google

Aussprache:

Marschik (Schlußwort): Ich möchte doch lieber mit der Bestrahlung warten, da sich bisher keinerlei Anzeichen von Infiltration der Umgebung oder Rezidive gezeigt haben, im Gegenteil der Wundverlauf glatt wie der einer gewöhnlichen Tonsillektomie war und andrerseits bei der bekannten ausgezeichneten Reaktion des Lymphosarkoms auf Bestrahlung ein beginnendes Rezidiv mit Leichtigkeit zum Verschwinden zu bringen wäre.

3. **Sektionspräparat eines Falles von Ösophagoplastik nach Radikaloperation eines Hypopharynxkarzinoms.**

Bei der 56jähr. Frau war vom Vortr. vor fast einem Jahr die Radikaloperation nach Gluck ausgeführt worden, i. e. quere Pharynxlarynxresektion. 3 Monate nach der Operation zeigte sich ein Rezidiv in der Gegend der rechten Tonsille, bis wohin seinerzeit der Tumor gereicht hatte und die damals mitexstirpiert worden war. Die Gegend der Pharynxlarynxresektion dagegen war vom Rezidiv frei geblieben. Pat. wurde daher einer Radiumbehandlung unterzogen und unabhängig davon 5 Monate nach der Radikaloperation die Ösophagoplastik nach Gluck ausgeführt, nach einer kleinen Nachoperation wegen Fistelbildung mit vollem Erfolg, die Pat. hat sich bis zu ihrem Tode auf natürlichem Wege genährt und bereits mit Sprachversuchen begonnen. Mit der Zeit war am rechten Unterkieferwinkel ein derbes Infiltrat aufgetreten, von dem nicht feststand, ob es sich um Karzinom oder induratives Ödem nach der Radiumbestrahlung handelte. An der Stelle der mit großen Dosen applizierten Radiumbestrahlung im Rachen war ein großes Ulkus ohne Karzinomcharakter zurückgeblieben. Trotz ausreichender Ernährung entwickelte sich eine zunehmende Kachexie (Radium?) und schließlich kam es vor einigen Wochen zur tödlichen Arrosionsblutung aus der Pharyngea ascendens in einem Peripheriespital. Demonstration des Präparates des künstlichen Pharynx und Ösophagus, der allenthalben glatte Heilung zeigt ohne Stenosierung und ohne Rezidive. Die Untersuchung des Radiumulkus, aus dem die Arrosionsblutung erfolgte, ist noch nicht abgeschlossen.

4. **Neue Kanülen. a) Konische Kanüle für das Tracheostoma nach Totalexstirpation. b) Attrape (Fopperl) für Tracheostomie.** (Erscheint ausführlich).

II. G. Hofer: 1. **2 Fälle nach Westscher Tränensackoperation. Transnasale Operation. Neue Methode.**

Die Methode besteht in der einfachen hinter dem Filtrum angelegten transkalen Diszission des Septums. Das so diszindierte Septum gestattet das Einführen eines Spekulums, die maximale Erweiterung des Septumspaltes und eine entsprechend gute Übersicht der lateralen Wand der transkartilaginösen Nasenseite. Nach Beendigung der Operation einfache Antamponade der durchtrennten Nasenscheidewand. In allen bisher operierten 7 Fällen Heilung p. p. Die Stelle der Diszision ist nach 2 bis 3 Wochen kaum mehr auffindbar. (Siehe ausführliche Mitteilung Mschr. f. Ohrenhlk. u. Laryngorhinol. November 1921).

Digitized by Google
Original from UNIVERSITY OF MINNESOTA
Generated on 2019-10-24 17:54 GMT / http://hdl.handle.net/2027/umn.31951002684121b
Public Domain in the United States, Google-digitized / http://www.hathitrust.org/access_use#pd-us-google

2. **Schilddrüsenmetastase eines Magenkarzinoms, mit Einwachsen in den Kehlkopf.**

54jähr. Frau zeigt einen Tumor an der linken Schildknorpelplatte. Der Tumor ist nußgroß und mäßig weich. Die Pat. bemerkt diesen Tumor seit etwa 7 Wochen. In der letzten Zeit zunehmende Heiserkeit, daher endolaryngeale Untersuchung. Hier sieht man eine glatte Schwellung der linken Subglottis nahe an die Medianlinie reichend. Die Schleimhaut über dieser Schwellung von annähernd normaler Farbe. Das linke Stimmband beweglich, jedoch träger als das rechte, Aryknorpel von normaler Konfiguration. Anamnestisch läßt sich erheben, daß die Pat. vor 3 Jahren laparotomiert worden war. Über die Natur ihres damaligen Leidens weiß die Pat. selbst nichts Sicheres. Probeexzision aus dem subglottischen Tumor ergibt normale Schleimhaut. Nach der Probeexzision durch 2 Tage starke reaktive Schwellung und Stridor. Die Tracheotomie wird in Erwägung gezogen, erweist sich jedoch endlich als vermeidbar. Die Mitteilung von Prof. H. Lorenz, dem ersten Operateur endlich macht eine Diagnose möglich. Es war bei der Pat. vor 3 Jahren ein Pylorus karzinom operiert worden, mit Resektion des Pylorus, eines Teiles des Duodenums und der Gallenblase. Der Tumor kann daraufhin als Spätmetastase in der Thyreoidea gedeutet werden mit Einwachsung in den Larynx, da er am Larynx fixiert, beim Schlucken Mitbewegung zeigt.

Nachträglich!

Befund der Operation bestätigt die Annahme Carcinoma metastaticum ventriculi in Thyreoidea mit Einwachsen des Tumors im Ligamentum conicum und Vorwölbung der linken subglottischen Schleimhaut des Larynx.

III. Tschiassny: **Hypertrophie der Seitenstränge nach Tonsillen- und Adenoidenoperation.**

Vortr. demonstriert aus seinem Ambulatorium im Spitale der israelitischen Kultusgemeinde eine 11jähr. Knaben, der bereits vor 6 Jahren in London wegen „Mandeln und Wucherungen" operiert wurde, seit mehreren Monaten aber wieder an einer lästigen Behinderung der Nasenatmung leidet. Die Untersuchung zeigt einen merkwürdigen Befund im Mesopharynx. Man sieht beiderseits an der seitlichen Pharynxwand halbkugelige symmetrische Wülste, welche besonders beim Würgen hinter den hinteren Gaumenbögen hervortreten. Mit Rhinosk. post. sieht man, daß diese Wülste eine seitliche Verbreiterung der Adenoiden des Rachendaches darstellen. Die Tonsillengruben sind beiderseits frei — es scheint damals in London die Tonsillektomie gemacht worden zu sein. An der Oberfläche der erwähnten Wülste, deren histologisch von Doz. Bauer freundlichst vorgenommene Untersuchung adenoides Gewebe ergab, sieht man kleine Vertiefungen, welche den Tonsillenkrypten ähneln. Blutbefund ohne Besonderheiten. Tsch. verweist auf die große Seltenheit dieser Lokalisation größerer adenoider Lager.

Aussprache:

Fein: Derart voluminöse Ansammlungen adenoiden Gewebes in den Seitensträngen, wie sie der vorgestellte Fall zeigt, sind allerdings selten. Ich

Digitized by Google
Original from UNIVERSITY OF MINNESOTA
Generated on 2019-10-24 17:54 GMT / http://hdl.handle.net/2027/umn.31951002684121b
Public Domain in the United States, Google-digitized / http://www.hathitrust.org/access_use#pd-us-google

selbst habe in den letzten Tagen ein Mädchen gesehen, bei dem eine ähnliche Anhäufung an einer Seite, aber hoch oben und vor dem Tubarwulst zu sehen war.

IV. Glas: 1. **Maligner Tumor des Ösophaguseinganges** (siehe vorige Sitzung). **Histologisches Präparat.**

Es handelt sich um einen der sehr seltenen Fälle von Sarkokarzinom. Über einen solchen Fall hat aus der Chiarischen Klinik Kahler vor Jahren Mitteilung gemacht.

2. **Angina ulzeromembranacea und einseitiger Stomatitis ulc. membr.**

Die Erkrankung ist mit kariösen Zähnen dieser Seite kombiniert, in welchen die Müllerschen Spirochäten (refingentes) und Bac. fusiformes gleichfalls in Reinkultur nachgewiesen werden konnten. Gl. vermutet einen Zusammenhang dieser Affektionen, bespricht die therapeutischen Maßnahmen (lokale Behandlung, Salvarsan usw.) und glaubt eine günstige Beeinflussung dieses Prozesses durch die Pregelsche Lösung konstatieren zu können.

Aussprache:

Marschik erwähnt außer dem schon von Glas' zitierten noch einen zweiten im Jahre 1919 an der Klinik beobachteten Fall.

Fein kann der Anschauung Glas, daß das einseitige Vorkommen der Stomatitis ulcerosa eine Seltenheit sei, nicht beipflichten. Im Gegenteil kann man sie fast immer nur einseitig beobachten. Geht sie doch sehr häufig von Entzündungen des Zahnfleisches am Weisheitszahn oder von Herden an kariösen Zähnen aus und ist dann immer eben dort lokalisiert. Zur Therapie der Plautschen Angina wiederholt Fein seine schon häufig gemachte Bemerkung, daß diese Krankheit schon der mechanischen Reinigung ohne Schwierigkeit weicht. Die Wahl des Heilmittels ist ganz nebensächlich: Jod wirkt ebenso gut wie Lapis oder Salvarsan oder irgendein anderes Mittel. Fein hat Serien von Plautscher Angina mit Aqua fontis behandelt und damit glänzende Erfolge erzielt — die Fälle heilten nach wenigen Tagen.

O. Beck (Klinik Neumann): Ich habe seit einem Jahre in Gemeinschaft mit Prof. Kerl von der Klinik Riehl Fälle von Plaut-Vincent-Angina und ulzeröser Stomatitis klinisch und bakteriologisch systematisch untersucht. Im vorigen Jahr war diese Affektion derart häufig, daß man direkt von einer kleinen Pandemie sprechen konnte. Bei der Revision der Domizile der betreffenden Personen zeigte es sich, daß sich 50% aus Ottakring rekrutierten, ohne daß die betreffenden Individuen in derselben Wohnung oder in demselben Hause gewohnt hätten. Die Erkrankung war, wie wir aus der Literatur nachweisen konnten, bis vor einigen Jahren in Mitteleuropa und speziell in unseren Ländern sehr wenig bekannt und sie scheint von Truppen aus dem Orient eingeschleppt worden zu sein und sich von hier aus über Mitteleuropa ausgebreitet zu haben. So fanden wir die ersten Mitteilungen aus Konstantinopel, wo auf der internen und chirurgischen Abteilung das Auf-

Digitized by Google
Original from UNIVERSITY OF MINNESOTA
Generated on 2019-10-24 17:54 GMT / http://hdl.handle.net/2027/umn.31951002684121b
Public Domain in the United States, Google-digitized / http://www.hathitrust.org/access_use#pd-us-google

treten derartiger Affektionen gehäuft beobachtet wurde. Später folgten dann ähnliche Nachrichten aus verschiedenen Städten Deutschlands. Welcher von den beiden Mikroorganismen der eigentliche Erreger ist, ist nicht feststellbar, chrakteristisch ist aber, daß sowohl die Spirochäte als der fusiforme Bazillus in großer Zahl in den betreffenden Affektionen gefunden wurde; dieser Befund läßt sich bei allen ulzerösen Mundprozessen erheben, einerlei ob das Geschwür in der Mundschleimhaut, in der Nähe der Zähne oder an den Tonsillen sitzt. Diesbezüglich liegen ja auch von Gerber genaue Untersuchungen vor. Man findet die genannten Erreger auch im normalen Mund als Parasiten vegetieren und wir konnten sie im Abstrich normaler Zahnhälse nachweisen. Es liegt also das Pathologische nur im gehäuften Vorkommen selbst. Es ist richtig, daß jede Therapie wie Wasserstoffsuperoxyd und andere Desinfizientien innerhalb einiger Tage die Affektion in den meisten Fällen zur Abheilung bringen. Die Erfolge mit lokaler Applikation von Salvarsan hat sich uns besonders gut bewährt. Es muß aber der Wattebausch, der mit einer wässerigen Salvarsanlösung oder einer Emulsion mit Glyzerin durchtränkt ist, 10 Minuten an der affizierten Stelle angepreßt gehalten werden; man kann die Beeinflussung dieser Affektion durch Salvarsan am besten dadurch kontrollieren, daß man vor der Therapie und zirka 24 Stunden später bakteriologisch untersucht und man wird nach der Behandlung nicht nur klinisch ein deutliches Abklingen feststellen können, sondern die Zahl der Spirochäten erscheint ganz bedeutend herabgesetzt. Betreffs der genaueren Details erlaube ich mir auf meine Arbeit gemeinsam mit Prof. Kerl zu verweisen.

Glas (Schlußwort) betont, daß es nicht richtig sei, die Vincentsche Angina ulcerosa für eine stets belanglose, durch alle therapeutischen Maßnahmen zu beeinflussende Erkrankung hinzustellen. Diese Form ulzeröser Angina, die manchmal durch sehr tiefe Ulzerationen, retromandibulare Bubonen, hohe Fieberkurven ausgezeichnet ist, trotzt mitunter jeglicher Therapie und kann sich auf Wochen hinziehen und den Patienten starke Beschwerden verursachen (Angina chancroformis und diphteroides). Darum kann die Form der Behandlung für solche schwerere Fälle nicht gleichgültig sein, wenn auch die meisten dieser Erkrankungen relativ benigner Form sind.

V. W. Weiss: **Beiderseitige Rekurrenslähmung — Bulbäraffektion.**

Die 32jähr. Pat., deren Familienanamnese belanglos ist, bemerkte vor 2½ Jahren plötzlich, daß sie den Kaffee nicht trinken konnte. Außerdem kam die Flüssigkeit bei der Nase heraus. Seit dieser Zeit kann sie feste Speisen fast gar nicht schlucken, und hat das Gefühl, daß die Bissen „hinter der Zunge" stecken bleiben. Häufiges Verschlucken. Seit 6 Monaten zunehmende Heiserkeit, macht häufig Anfälle von Atemnot, auch bei raschem Gehen treten solche auf.

Larynxbefund: Linke Stimmlippe nahe der Medianlinie absolut fixiert, exkaviert, Rand scharf, heller gefärbt als die rechte. Letztere etwas beweglich (1 bis 1·5 mm). Nach Aufhören des Phonationsimpulses machen

Digitized by Google
Original from UNIVERSITY OF MINNESOTA
Generated on 2019-10-24 17:54 GMT / http://hdl.handle.net/2027/umn.31951002684121b
Public Domain in the United States, Google-digitized / http://www.hathitrust.org/access_use#pd-us-google

rechte Taschenfalte und Aryknorpel eigentümlich zuckende Bewegungen. Glottisschluß infolge Fixation der linken Stimmlippe ungenügend. Rekurrensstimme. Röntgenologisch erscheinen die Sinus piriformes noch nach 1 Stunde mit Kontrastmasse gefüllt. Weitere Passage frei. Linksseitige Zungen- und Gaumensegellähmung. Störungen der Hautsensibilität. Wassermann negativ, Fundus normal. Der Fall, bei dem wir auf Grund des ausführlichen neurologischen Befundes die Wahrscheinlichkeitsdiagnose auf: doppelseitige laterale Spaltbildung in der Medulla oblongata stellen können, wird demnächst ausführlich publiziert.

Bücherbesprechungen.

Taschenbuch der ökonomischen und rationellen Rezeptur. Von Prof. A. Fröhlich und Prof. R. Wasicky. Berlin-Wien 1921, Urban & Schwarzenberg.

Zu den Tagen ungeheuerer Teuerung gibt das ausgezeichnete Büchlein Richtlinien „nach denen der ordinierende Arzt, in erster Linie jener der Krankenkassen und der öffentlichen Ambulatorien, vorzugehen habe, um bei noch erträglichen Preisen zweckmäßige Rezeptur dem Kranken vorzuschreiben".

Jeder, der die Schrift von Anfang bis zu Ende durchliest, wird reichlich Anregungen daraus schöpfen. Unter der medikamentösen Therapie der Ohren- und Nasenkrankheiten findet sich der Ersatz von Aqua dest. durch Aqua fontis bei den gebräuchlichen Einträuflungsmitteln (z. B. Karbolglyzerin u. a.). Statt des nunmehr (infolge der schweizerischen Fabrikationsstätte) sehr teueren Thigenols kann Thiamon verwendet werden. Anstatt des teueren, nicht unfehlbar wirkenden Pollantins hat sich in jüngster Zeit die Behandlung mit intravenösen Injektionen löslicher Kalziumsalze sehr bewährt. Die Verf. verschreiben sogar zur subkutanen Injektion statt Aqua dest. Aqua fontis (S. 79), eine Verwendung des Brunnenwassers, die unter Umständen vielleicht doch nicht ganz unbedenklich sein könnte. Bei der Verordnung einer 10% (!) Pilocarpinlösung ($^1/_2$ Pravazspritze) zur Injektion (S. 95) dürfte es sich wohl um ein Versehen handeln und richtig eine 1% Lösung gemeint sein.

Manche der angegebenen Mittel müssen aber in den Apotheken erst eingeführt werden und stellen sich heute noch teurer als die empfohlenen Ersatzmittel, so z. B. radix Tormentillae (für r. Ratanhiae), so daß eine Ersparnis erst nach entsprechenden Maßnahmen in den Apotheken zur Durchführung gelangen wird. Von großem Wert ist zweifellos die Verwendung der chemischen Nomenklatur statt der wortgeschützten einfachen Verbindungen.

Der Inhalt der Schrift sollte Gemeingut aller rezeptierenden Ärzte werden.

E. U.

Digitized by Google
Original from UNIVERSITY OF MINNESOTA
Generated on 2019-10-24 17:54 GMT / http://hdl.handle.net/2027/umn.31951002684121b
Public Domain in the United States, Google-digitized / http://www.hathitrust.org/access_use#pd-us-google

Personalien und Notizen.

Habilitiert: Der Vorstand des Ambulatoriums für Hals- und Nasenkranke im Elisabethspital in Wien, Dr. Fritz Schlemmer, für Laryngo-Rhinologie.

Ernannt: Prof. Dr. Alfred Brüggemann zum Direktor der laryngologischen Klinik in Gießen.

Einladung zur II. Tagung der Gesellschaft Deutscher Hals-, Nasen- und Ohrenärzte. Am 1., 2. und 3. Juni findet in Wiesbaden im Hörsaal des neuen Museums die II. Tagung der Gesellschaft Deutscher Hals-, Nasen- und Ohrenärzte statt. Der unterzeichnete Vorstand beehrt sich, dazu ergebenst einzuladen. Die endgültige Tagesordnung wird Ende April versandt werden.

Vorträge und Demonstrationen sind *spätestens bis zum 12. April* beim unterzeichneten Schriftführer anzumelden. Es wird gebeten, schon bei der Anmeldung bekannt zu geben, ob Projektion gewünscht wird. Ein modernes Epidiaskop steht zur Verfügung.

Um einen Überblick über den zu erwartenden Besuch zu bekommen, bitten wir Sie, dem Schriftführer jetzt schon mitzuteilen, ob Sie voraussichtlich teilnehmen werden.

Wohnungsbestellung beim städtischen Verkehrsbureau ist *spätestens bis zum 30. April* unbedingt erforderlich. Bestellkarten für die Wohnung folgen mit der endgültigen Tagesordnung.

Die Hotels sind in drei Gruppen eingeteilt: Gruppe 1: Luxushotel, Zimmer mit Frühstück M 150.—, Gruppe 2: Zimmer mit Frühstück M 80.—, Gruppe 3: Zimmer mit Frühstück M 60.— Außerdem steht eine große Anzahl von Privatquatieren, teils ohne, teils gegen geringes Entgelt zur Verfügung. Jüngere Herren mit nicht selbständiger Stellung werden im städtischen Krankenhause kostenlos untergebracht.

Mit der Tagung ist eine Ausstellung verbunden. Anmeldungen für diese sind an Herrn Dr. Willet, Wiesbaden, Große Burgstraße 15 oder Herrn Dr. Ramdohr, Wiesbaden, Biebricherstraße 10, zu richten.

Sanitätsrat Dr. Rudolf Panse
I. Vorsitzender

Pofessor Dr. Karl Zarniko
Schatzmeister

Professor Dr. Otto Kahler
Freiburg i. B., Karlstraße 75
Schriftführer

Professor Dr. Felix Blumenfeld
Wiesbaden, Taunusstraße 4, Vorsitzender des Ortsausschusses.

Für den wissenschaftlichen Teil verantwortliche Redakteure: Dr. E. Urbantschitsch, Dr. H. Marschik.
Herausgeber, Eigentümer und Verleger: Urban & Schwarzenberg.
Druck R. Spies & Co. Wien V.

Digitized by Google
Original from UNIVERSITY OF MINNESOTA
Generated on 2019-10-24 17:54 GMT / http://hdl.handle.net/2027/umn.31951002684121b
Public Domain in the United States, Google-digitized / http://www.hathitrust.org/access_use#pd-us-google

MONATSSCHRIFT FÜR OHRENHEILKUNDE
UND
LARYNGO-RHINOLOGIE

56. Jahrg. 1922. 4. Heft.

Nachdruck verboten.

Original-Artikel.

Aus dem laryngologischen Institut der deutschen Universität in Prag (Vorstand: Prof. Dr. Friedel Pick).

Submuköse Gaumenspalte.

Von Dr. **Josef Bumba**, Assistent des Institutes.

Von Anomalien des Gaumens kommen dem praktischen Arzte wohl am häufigsten die Hasenscharte mit oder ohne Wolfsrachen zu Gesicht. Die mit diesen Mißbildungen verbundenen Beschwerden, seien sie nun kosmetischer oder funktioneller Natur, lassen den Patienten eher den Arzt aufsuchen, als dies bei einer anderen Form von Defekten im Gaumen zutrifft, von denen nachfolgend ein Fall beschrieben sei.

K. M., 28 Jahre alt, Dienstmädchen, wird von der Klinik Kreibich, wo die Patientin mit multiplen Hautgummen in Behandlung steht, zu uns geschickt behufs Erhebung des rhino-laryngologischen Befundes.

Die Sprache der Patientin hat den Typus der Rhinolalia aperta. Das Naseninnere zeigt einen völlig normalen Befund; ebenso der Larynx. Im Rachen jedoch finden sich folgende Veränderungen: Die Hälften des Velum palatinum sind vom Bogen zur Sehne verkürzt und tragen eine Uvula bifida. Die Schleimhaut des harten und weichen Gaumens zeigt keinerlei erkennbare Veränderungen, bis auf ein kaum merkbares Eingesunkensein des weichen Gaumens. Beim Abtasten fühlt man deutlich im harten Gaumen einen Spalt, der beiläufig kleinfingerbreit ist und von rückwärts nach vorn zu sich verjüngt.

Wir haben es also hier mit einem jener Fälle von submuköser Gaumenspalte zu tun, deren in der Literatur bisher zirka 14 Fälle erwähnt sind. Wenn Brown-Kelly (1) behauptet, daß solche Spalten, wenn auch geringeren Grades, öfters vorkommen und nur deshalb nicht bekannt werden, daß sie sich der klinischen und pathologisch-anatomischen Beachtung entziehen, so kann ich ihm auf Grund des Prager Sektionsmateriales nicht beipflichten. Denn

Digitized by Google
Original from UNIVERSITY OF MINNESOTA
Generated on 2019-10-24 17:54 GMT / http://hdl.handle.net/2027/umn.31951002684121b
Public Domain in the United States, Google-digitized / http://www.hathitrust.org/access_use#pd-us-google

weder unser Anatom, Herr Prof. Grosser, hat an seinem großen Leichenmaterial jemals solche Beobachtungen gemacht, noch findet sich an den zahlreichen Schädeln im Museum unseres pathologisch-anatomischen Institutes, die ich mit gütiger Erlaubnis von Herrn Prof. Ghon in dieser Richtung untersuchte, Exemplare, die die Behauptung Brown-Kellys bestätigen würden. Daß sich solche Defekte der klinischen Diagnose entziehen könnten, ist ohne weiteres einleuchtend, da sie eben wegen der Geringfügigkeit der von ihnen veranlaßten Beschwerden den damit Betroffenen den Arzt nicht aufsuchen lassen, umsomehr als der Patient von dem Vorhandensein eines Defektes oft selbst überhaupt nichts weiß.

Gutzmann (2) erwähnt in seiner Arbeit solche Fälle von Trelat, J. Wolf, Kayser, Roux, Demarquay, Egger, Castex, zu denen noch aus neuerer Zeit Fälle von Imhofer (3), Stimson (4), Rouvillois (5), Philip (6), Seemann (7) und Botey (8) hinzukommen, welch letzterer sich hauptsächlich mit der chirurgischen Behandlung dieser Mißbildung befaßt. Auch Seemann (7) stellt fest, daß die Patienten meist wegen ihrer Rhinolalia aperta zum Arzte kommen, die ihre Ursache in einer angebornen Insuffizienz des Velum palatinum hat. Er betont, daß etwa vorhandene adenoide Vegetationen in solchen Fällen nicht zu entfernen wären, da dieser Eingriff eine deletäre Wirkung auf die Sprache zeitigen würde, eine Tatsache, auf die ich unten noch zurückkommen werde. Therapeutisch käme nur Übungsbehandlung mit Dehnung und Kräftigung des Velums in Betracht.

Was die Ätiologie dieser Anomalie anlangt, so herrscht darüber wohl kein Zweifel, daß es sich um etwas Angeborenes, um eine Hemmungsmißbildung, handelt. Auch über die Art und Weise des Zustandekommens solcher Defekte ist man im großen und ganzen ziemlich einig, wenn auch verschiedene Autoren die letzte, auslösende Ursache für die Hemmung im Aufbau des Gaumens verschiedenen Faktoren zuschreiben. So sagt z. B. Schorr (9): „Beim Embryo sind während der Gaumen- und Oberkieferentwicklung zweierlei Energien tätig: Die eine, welche die Architektonik (den Aufbau) selbst verwaltet und die zweite, welche man als einfachen (vegetativen) Wuchs in allen Dimensionen der schon aufgebauten Körperteile anerkennen muß. Wenn die erste (Aufbau-) Energie, ihr Ziel zu erreichen, kraftlos wird, so kann nur die zweite weiter wirken; je früher die erste Energie sich erschöpft, desto schwerere Mißbildungen werden wir in diesen Fällen auffinden.“ So schön und überzeugend diese Behauptung auch klingen mag, so läßt Schorr doch noch immer die Frage offen, warum in solchen Fällen die eine Energie früher versiegt als die andere und was hiefür die Ursache ist.

Warnekros (10) hinwieder vertritt die Ansicht, daß an Gaumen- und Lippenspalten immer ein überzähliger Zahn schuld ist.

Digitized by Google
Original from UNIVERSITY OF MINNESOTA
Generated on 2019-10-24 17:54 GMT / http://hdl.handle.net/2027/umn.31951002684121b
Public Domain in the United States, Google-digitized / http://www.hathitrust.org/access_use#pd-us-google

Er stützt seine Behauptungen hauptsächlich auf röntgenologische Untersuchungen und meint, daß es sich hier nicht um ein Nichtzusammenwachsen zweier verschiedener Knochen, sondern um einen Spalt im Zwischenkiefer selbst handle.

Nach Langenbeck [zit. nach Grünberg (11)] kommt ein solcher totaler oder partieller Defekt des knöchernen Gaumengewölbes ohne gleichzeitigen Defekt der Gaumenschleimhaut in drei Formen vor:

1. Das knöcherne Gaumengewölbe fehlt in ganzer Ausdehnung vollständig, während die Gaumenschleimhaut in der größten Ausdehnung vorhanden, das Gaumensegel aber in der Mitte gespalten ist.

2. Das Gaumengewölbe ist mit dem Gaumensegel gespalten, der Knochenspalt reicht aber weiter nach vorn als der Defekt im Involucrum palati.

3. Das knöcherne Gaumengewölbe zeigt einen Spalt in der Mittellinie oder an der einen Seite vom Vomer. Dieser Spalt, welcher sich in das gespaltene Gaumensegel fortsetzen würde, ist jedoch durch die Gaumenschleimhaut vollständig verdeckt. Man glaubt, ein vollkommen normal gebildetes Gaumengewölbe und nur eine Medianspalte des Velums vor sich zu haben.

Über die formale Genese, speziell der Oberlippen-Kieferspalten, sagt er u. a.: „Diese Spalten sind genetisch verschiedene Grade und Formen der gleichen Mißbildung, die ihren Höhepunkt in der vollständigen Oberlippen-Kieferspalte finden. Diese Mißbildung resultiert aus einer Störung in der Entwicklung der sich zum oberen Rande der Mundbucht zusammenschließenden Teile, bzw. des Primitivgaumens, einer Störung, die eine Persistenz der frühembryonalen Mundnasenrinne zur Folge hat."

Grünberg (l. c.) führt die Mißbildung auf eine Störung in der Entwicklung des sekundären Gaumens zurück, indem er sagt: „Wenn die als mediane Auswüchse des Oberkieferfortsatzes zuerst senkrecht in der Mundhöhle hinabsteigenden Gaumenplatten sich aufgerichtet und eine horizontale Lage angenommen haben, so sind sie zunächst noch nicht breit genug, um sich sofort zu verbinden und den Gaumen zu schließen, sie werden vielmehr vorerst durch eine Medianspalte geschieden. Es besteht also zu einer gewissen Zeit des Embryonallebens vor dem Ende des dritten Monates eine physiologische Medianspalte des Gaumens, die unter Umständen als pathologischer Spalt, als Mißbildung persistieren kann. Da der Schluß der embryonalen Gaumenspalte im wesentlichen von vorn nach hinten erfolgt, erklärt sich die Seltenheit von Spalten des harten Gaumens ohne solche des weichen, während das umgekehrte Verhältnis häufiger angetroffen wird".

Bei der Erörterung der kausalen Genese dieser Mißbildungen unterscheidet Grünberg zwischen äußeren und inneren Ursachen.

Digitized by Google
Original from UNIVERSITY OF MINNESOTA
Generated on 2019-10-24 17:54 GMT / http://hdl.handle.net/2027/umn.31951002684121b
Public Domain in the United States, Google-digitized / http://www.hathitrust.org/access_use#pd-us-google

Den ersteren widmet er ein längeres Kapitel seiner Arbeit, muß aber zugeben, daß eine Anzahl von Mißbildungen durch äußere Ursachen nicht zu erklären sind, speziell die häufigsten, die Lippen-Oberkiefer-Gaumenspalten. Er meint, daß man deswegen berechtigt sei, per exclusionem auf innere Ursachen zu schließen, die schon im Keime enthalten sind, über deren Wesen wir aber noch im Unklaren sind. Ein Faktor, der dabei sehr ins Gewicht fällt, ist nach seiner Meinung die Erblichkeit.

Eine genaue Entscheidung über alles das wird sich wohl erst nach weiteren Ergebnissen der embryologischen Forschung fällen lassen.

Unser Fall entbehrt aber auch nicht einer gewissen klinischen Bedeutung. Die Patientin zeigt eine Rhinolalia aperta, die der beim Wolfsrachen beobachteten vollkommen gleich ist. Da aber, wie gesagt, kein durchgehender, d. h. Knochen und Weichteile durchsetzender Spalt vorhanden war, so konnte man nur auf eine Insuffizienz des Velum palatinum als Ursache der Sprachstörung schließen, was wir auch durch einen Versuch röntgenologisch nachweisen konnten. Wenn man nämlich der Patientin etwas Wismutbrei an die Uvula bringt und sie dann vor dem Röntgenschirm Worte, wie z. B. Humpen, pumpen, sprechen läßt, so sieht man, daß die Uvula nicht die rückwärtige Rachenwand berührt, sondern daß sie beiläufig 2 bis $2^1/_2$ cm von der Wirbelsäule entfernt bleibt. Zieht man davon $^1/_2$ bis 1 cm für die auf der Wirbelsäule aufgelagerten Weichteile ab, so ergibt sich noch immer ein Zwischenraum von $1^1/_2$ bis 2 cm, der zwischen Uvula und Passavantschem Wulst übrig bleibt und einen exakten Abschluß des Nasenrachens vom Mundrachen unmöglich macht. Trotzdem auf diese Weise also die Insuffizienz des Velums als Ursache der Rhinolalie erwiesen ist, ist auffallend, daß beim Schlucken von Flüssigkeiten dieselben nicht in die Nase regurgitieren, wie es ja beim Wolfsrachen immer der Fall ist. Auch aus ihrer frühesten Jugend weiß sich die Patienten nicht an dieses Symptom zu erinnern, so daß an eine durch Übung erlangte Fertigkeit nicht gedacht werden kann. Es dürfte sich dies nur mit der Geringfügigkeit des Defektes erklären lassen, der für ein Zustandekommen des Sprachfehlers genügend groß, zum Regurgitieren aber zu klein ist. M. Philip sagt von diesen Dingen sehr richtig: „Die Läsion sitzt im Gaumen, das Symptom im Velum“. Nach dem erwähnten Röntgenversuche ist es auch zu verstehen, warum Seemann die Forderung aufstellt, bei solchen Patienten die etwa vorhandenen adenoiden Vegetationen nicht zu entfernen. Man würde durch die Operation den Zwischenraum zwischen Uvula und hinterer Rachenwand noch vergrößern, den Abschluß zwischen Nasen- und Mundrachen noch undichter machen, d. h. indirekt die Insuffizienz des Velum palatinum noch verstärken.

Digitized by Google
Original from UNIVERSITY OF MINNESOTA
Generated on 2019-10-24 17:54 GMT / http://hdl.handle.net/2027/umn.31951002684121b
Public Domain in the United States, Google-digitized / http://www.hathitrust.org/access_use#pd-us-google

Als die Patientin zu uns kam, mußten wir anfangs auch an einen durch Lues entstandenen Defekt denken, da sie ja mit multiplen Hautgummen an der dermatologischen Klinik liegt; die genauere Untersuchung jedoch und nicht zum geringsten Teile die Uvula bifida schienen uns den Beweis für das Angeborensein der Affektion zu liefern. Gewiß wäre daran zu denken, ob es sich bei der Patientin, die eine virgo intakta ist, und seit mehreren Jahren als Dienstmädchen in einem Nonnenkloster beschäftigt ist, nicht um eine Lues hereditaria handelt. Bisher konnte man darüber noch kein abschließendes Urteil fällen. Wenn aber auch keine hereditäre Lues vorliegt, so könnte man sich doch die Frage vorlegen, ob nicht ein Fall von Blastophthorie (Keimverderbung) durch Lues ohne manifeste hereditäre Erscheinungen uns hier entgegentritt und ob nicht die Lues eine jener inneren Ursachen im Sinne Grünbergs ist, welche die „Aufbauenergie“ Schorrs sich frühzeitig erschöpfen läßt und so Mißbildungsursache wird.

Es wäre demnach wichtig, bei solchen Fällen ebenso wie bei Hasenscharte und Wolfsrachen auf Beziehungen zur Lues hereditaria zu achten.

Literaturverzeichnis. (1) Brown-Kelly: Congenital Insufficiency of the palate. Journ. of Lar. usw. Juni 1910. — (2) Gutzmann: Von den verschiedenen Formen des Näselns. Bresgens Sammlung zwangloser Abhandlungen. Halle a. d. S. 1901. — (3) Imhofer: Zwei ungewöhnliche Formen von Gaumenspalten. Zschr. f. ang. Anat. u. Konstit.-Lehre. Bd. V. H. 3. — (4) Stimson: Congenital Insufficiency of the palate. Journ. of Americ. mediz. Association. 13. Feber 1909. — (5) Rouvillois: Relation d'un cas d'insuffisance vélopalatine. Revue hebdom. de Lar. usw. 1908. — (6) M. Philip: Un cas d'insuffisance vèlopalatine. Annales des maladies de l'oreille usw. 1904. S. 597. — (7) Seemann: Mschr. f. Ohrenhlk. 53. Jahrg. H. 8. S. 510. — (8) Botey: R. Traitement chirurgical de l'insuffisance vélopalatine. Arch. int. de Lar. 1907. I. 392. — (9) Schorr: Über Wolfsrachen vom Standpunkte der Embryol. u. pathol. Anatomie Virchows Arch. 197. 16. — (10) Warnekros: Gaumenspalten. Arch. f. Lar. Bd. 21. H. 1. — (11) Grünberg: Schwalbes Handbuch d. Mißbildg. III. Kap. IV. 9. Lieferg.

Digitized by Google
Original from UNIVERSITY OF MINNESOTA
Generated on 2019-10-24 17:54 GMT / http://hdl.handle.net/2027/umn.31951002684121b
Public Domain in the United States, Google-digitized / http://www.hathitrust.org/access_use#pd-us-google

Aus der Universitäts-Klinik für Ohren-, Nasen- und Kehlkopfkrankheiten (Vorstand: Prof. H. Neumann).

Über Meningitis nach Keilbeinhöhlen- und Mittelohreiterung.

Von Dr. **F. Fremel.**

Sobald die akute oder chronische Mittelohrentzündung die engen Grenzen der Paukenhöhle überschritten hat, beginnt sie eine otogene Komplikation einzuleiten, welche das ganze diagnostische Können der Otologie oft auf eine harte Probe stellt. Eine Reihe von Komplikationen sind gewiß eindeutig und liefern ein prägnantes charakteristisches Symptomenbild, z. B. die Sinusphlebitis und Thrombose in den meisten Fällen sowie die Erkrankungen des Labyrinths. Ins Ungemessene können die diagnostischen Schwierigkeiten steigen, wenn der Entzündungsprozeß gegen die Hirnhäute und das Gehirn selbst sich erstreckt. Die Patienten bieten das Bild einer intrakraniellen Erkrankung, sie haben Kopfschmerzen, Nackensteifigkeit, Erbrechen, eine Reflexsteigerung, Babinski, die Psyche ist alteriert usw. und doch ist das intrakranielle Bild zu wenig prägnant, um eine Diagnose oder wenigstens ungefähre Lokalisation zu ermöglichen. Gewiß würde sich bei längerem Zuwarten in den allermeisten Fällen ein bestimmtes diagnostizierbares Symptomenbild herausentwickeln, aber der Zustand des Kranken drängt zu einem sofortigen Eingriff, der trotz der Unsicherheit der Diagnose indiziert ist, da bei diesen Fällen die diagnostischen Erwägungen intra operationen auf Grund des vorgefundenen Befundes sich fortspinnen und in den allermeisten Fällen zu einem sicheren Resultat in diagnostischer Hinsicht führen; ja gerade diese Fälle von otogener intrakranieller Komplikation mit unsicherer Diagnose ante operationem geben nach Neumann eine bessere Prognose als die Fälle, welche mit einem voll entwickelten und diagnostizierten intrakraniellen Symptomenkomplex operiert werden, weil letztere Fälle ihren Prozeß, Hirnabszeß, Meningitis usw., soweit entwickelt haben, daß die Diagnose zwar möglich, die therapeutische Beherrschung aber sehr erschwert oder unmöglich ist. Trotz der erwähnten Schwierigkeiten ist doch bei diesen Fällen eine feste Richtlinie des Handelns gegeben, die aber sofort unsicher wird, wenn andere nicht otogene Erkrankungen in den Gedankenkreis diagnostischer Erwägungen treten, welche vielleicht für das schwere Krankheitsbild verantwortlich zu machen sind, z. B. Typhus, Malaria, bei Kindern die Kinderkrankheiten, welche ohne selbst klar hervorzutreten, eine einfache Mittelohrerkrankung als eine komplizierte erscheinen lassen können. Dann treten die Vertreter der anderen

Digitized by Google
Original from UNIVERSITY OF MINNESOTA
Generated on 2019-10-24 17:54 GMT / http://hdl.handle.net/2027/umn.31951002684121b
Public Domain in the United States, Google-digitized / http://www.hathitrust.org/access_use#pd-us-google

Disziplinen auf den Plan, welche die Entschließungen des Otologen bestimmen und sehr oft ist die ganze Erfahrung des Internisten, Neurologen usw. noch öfter die ganze Erfahrung und Unbefangenheit des Otologen nötig, um das Richtige zu treffen. Von diesem schwierigen und umfangreichen Kapitel von Kombination einer Otitis mit einer anderen infektiösen Erkrankung oder mit einem Hirntumor, welche eine Komplikation vortäuschen können, soll weiter hier nicht die Rede sein.

Unüberwindlich und praktisch nicht zu lösen werden die diagnostischen Schwierigkeiten dann, wenn bei einem Komplikationsbild die Mittelohrerkrankung tatsächlich ihre Grenzen überschritten hat und deswegen ein operativer Eingriff indiziert erscheint, ferner tatsächlich eine intrakranielle Erkrankung entzündlicher Natur vorliegt, diese aber nicht otogen ist, sondern von einem anderen pneumatischen Raum des Schädels ausgegangen ist, z. B. aus den hinteren Siebbeinzellen oder der Keilbeinhöhle. Der Verlauf derartiger otogener Komplikationen ist in der Regel der, daß aus irgendeiner Ursache eine versteckte Nebenhöhle der Nase, z. B. das Keilbein gleichzeitig mit der Paukenhöhle erkrankt. Die nun auftretenden subjektiven und objektiven Erscheinungen werden auf die leichter zugängliche Mittelohrerkrankung und ihre Komplikation bezogen, welche in den Vordergrund des Interesses rückt, die Erscheinungen werden ernster, das Ohr wird operiert, es werden auch mehr oder weniger starke Veränderungen gefunden, aber auf jeden Fall bleibt nach Beendigung der Operation das Gefühl des Unbefriedigtsein, der Befund erklärt nicht die Schwere der klinischen Erscheinungen. Nach der unbefriedigenden Operation nimmt die Schwere des Krankheitsbildes zu und schließlich deckt die Autopsie eine Meningitis auf, welche von einer Keilbeinhöhle ihren Ausgangspunkt genommen hatte.

Die Literatur über diagnostische Irrtümer dieser Art ist eigentlich recht dürftig, und da wir an der Klinik in zwei Jahren doch 3 Fälle dieser Art beobachten konnten, so scheint die Ursache der relativen Seltenheit dieser Fälle zum Teil wenigstens darin begründet zu sein, daß eben diagnostische Irrtümer nicht so häufig mitgeteilt werden, wie günstige Heilungsresultate.

So berichtet Grünwald (1) von einem intervertebralen Abszeß ausgehend von einer Eiterung aus einer akzessorischen Keilbeinhöhle mit zahlreichen Komplikationen, eine bestehende Otitis veranlaßte die Aufmeißelung des Warzenfortsatzes, in dem Granulationen gefunden wurden, nach 6 Wochen mußte wegen abermaligem Fieber die Radikaloperation gemacht werden, hierauf traten Erscheinungen eines Senkungsabszeßes am Halse auf. Der Versuch einer operativen Eröffnung desselben mißlang, später mußte die Radikaloperation neuerlich revidiert werden, bei einem weiteren operativen Eingriff

Digitized by Google
Original from UNIVERSITY OF MINNESOTA
Generated on 2019-10-24 17:54 GMT / http://hdl.handle.net/2027/umn.31951002684121b
Public Domain in the United States, Google-digitized / http://www.hathitrust.org/access_use#pd-us-google

hinter dem musc. stern. cleid. mast. wurde der Eiterherd des Senkungsabszeßes nicht erreicht, der später spontan durchbrach, die operative Erweiterung der Fistel führte zur Besserung des Bildes, im weiteren Verlauf traten unter Temperatursteigerung Bulbärsymptome auf, welche zum exitus führten. Autopsie: Von einer akzessorischen Keilbeinhöhle geht ein paravertebraler Abszeß aus, der an der Spitze des Epistropheuszahnes einbricht und intervertebral wurde und sich durch den Atlas hindurch nach außen arbeitete. Vor der völligen Durchbohrung war schon das Mittelohr infiziert worden, so daß dieses im Vordergrund des Interesses stand.

Halle (2) berichtet von einem Fall mit Schnupfen, Kopfschmerzen, akuter Otitis, hierauf Parazentese, anschließend Mastoiditis welche operiert wurde, mit Eiter im Antrum, Sinus und Dura normal. Nach 7 Tage Fieber und Kopfschmerzen, daher Punktion des Sinus und der Dura beider Schädelgruben ohne Resultat. Radikaloperation, os petrosan eitrig infiltriert, zwei Tage später Nystagmus, Schwindel, Erbrechen, Gaumensegelparese, 5 Tage später, 6 Wochen nach Beginn der Erkrankung exitus an Meningitis. Nase ohne Befund, Autopsie: Dura in der Umgebung des Ohres völlig intakt, Sinus frei, einen blanden Thrombus enthaltend, die Dura hier getrübt und eitrig belegt, ebenso im hinteren Teile der vorderen Schädelgrube. Das ganze Felsenbein völlig wie in Eiter getaucht, der Knochen auch nach der Tiefe zu eitrig und in der Spitze der Pyramide befand sich eine Höhle, die operativ eröffnet war. Dicht neben der Carotis interna und medialwärts sich ausdehnend nahm sie die ganze Pyramide ein, setzte sich in die Basis des Keilbeines fort und mündete in den Sinus sphenoidalis. Es handelte sich also um ein akutes Empyem des Keilbeines, welches nicht lokalisiert blieb, sondern direkt den Knochen durchsetzend die beschriebenen Zerstörungen anrichtete.

Finlay (3) beschreibt eine linksseitige Otitis mit Fieber, Abducenslähmung derselben Seite und Stauung der Vena ophtalm. die Ohroperation ergibt keine Erklärung für das Zustandsbild, die Autopsie deckt eine basale Meninigitis auf mit obturierender eitriger Thrombose im Sinus cavernosus und circularis, Keilbein und hintere Siebbeinzellen mit dicken gelben fötiden Eiter angefüllt.

Schröder (4) beschreibt eine akute Otitis mit Kopfschmerz und Schwindel, anschließend Exophtalmus links und Nystagmus horz. beiderseits. Linke hintere obere Gehörgangswand stark gerötet, Infiltration der Weichteile, des processus mastoideus und der Halsgegend. Nase: Nihil. Liquor trüb. Aufmeißelung des Warzenfortsatzes und Eröffnung der hinteren Schädelgrube, kein pathologischer Befund. Somnolenz und Exitus nach 5 wöchiger Krankheitsdauer. Autopsie: Jauchiges Empyem der Keilbeinhöhle, eitrige Thrombophlebitis des Sinus cavernosus. Sinus petrosus sup. und der Bulbus der vena

Digitized by Google
Original from UNIVERSITY OF MINNESOTA
Generated on 2019-10-24 17:54 GMT / http://hdl.handle.net/2027/umn.31951002684121b
Public Domain in the United States, Google-digitized / http://www.hathitrust.org/access_use#pd-us-google

jugularis anschließend thrombosiert. Ausgedehnte subdurale Eiterung im Bereiche der sella turcica und des linken Keilbeinflügels auf den clivus übergehend. Eitrige Basilarmeningitis mit Übergang auf die Konvexität der rechten Hemisphäre. In der Nase beiderseits kein Eiter, nur links Hyperämie der Schleimhaut des hinteren Endes der mittleren Muschel.

Trautmann (5) beschreibt die Erkrankung eines 51jährigen Mannes mit Fieber, Kopfschmerzen, Erbrechen, Nackensteifigkeit, Schwellung des rechten oberen Augenlides. In der Nase schleimiges Sekret und Borken, im linken Mittelohr ein großer Trommelfelldefekt mit epidermisierter Paukenhöhlenschleimhaut, da die Eröffnung der Stirnhöhlen einen negativen Befund ergibt, wird das Ohr operiert und der Sinus freigelegt. Da auch diese Operation keine Erklärung für das schwere Bild gibt, wird die in der Stirnhöhle freigelegte Dura punktiert, ohne Erfolg. Die Autopsie: ergibt ein Empyem der Keilbeinhöhle mit einer eitrigen Phlebitis des sinus cavernosus und beginnende eitrig hämorrhagische basale Meningitis.

Gerber (6) beschreibt 2 Fälle mit Fehldiagnosen und hebt die Schwierigkeit der Diagnose hervor und beschreibt die persönliche Einstellung des Diagnostikers bei solchen Fällen. Liegen cerebrale Komplikationen unklarer Provenienz vor, so wird fast immer an das Mittelohr als Ausgangspunkt gedacht, kaum jemals an die Nebenhöhlen; liegt wirklich eine Mittelohreiterung vor, während sich die gleichzeitig bestehende Nebenhöhleneiterung der unmittelbaren Wahrnehmung entzieht, so kann auch wohl der Erfahrene irregeführt werden. Gerber klagt, daß die Möglichkeit einer rhinogenen Hirnkomplikation immer noch einen zu kleinen, einen zu weit abgelegenen Platz in unserem ärztlichen Bewußtsein einnehme und führt ähnliche Fälle aus der Literatur an.

Im Folgenden seien die drei Krankengeschichten unserer Fälle mitgeteilt:

Fall I. J. Th., 19 Jahre, aufgenommen 5. XII. gestorben 8. XII. 1920. Mit 10 Jahren linksseitige Mittelohrentzündung, seitdem war Pat. stets ohrgesund. Nach einer akuten Rhinitis am 22. XI. 1920 links Ohrenschmerzen mit darauffolgendem Ausfluß. Am 3. XII. abends trat Frösteln und Erbrechen auf. Neuerliches Erbrechen gestern mittag, Schwindel beim Aufstehen. Über etwaiges Fieber können keine Angaben gemacht werden. Seit heute früh Doppeltsehen infolge Schielens. Bei der Aufnahme 38·8, Sensorium klar.

R. O. normal.

L. O. äußere Teile normal, im Gehörgang reichlicher fötider Eiter Trommelfell diffus gerötet, geschwollen, stecknadelspitzgroße Perforation in der unteren Hälfte. Druckschmerzhaftigkeit des Warzenfortsatzes an der Spitze und am hinteren Rande. Pat. klagt über Schmerzen im Nacken und in der linken Schläfe. Rhinitis und Pharyngitis akuta.

Links: Konversationssprache 3m Flüstersprache 75 cm. Weber ins kranke Ohr. Rinne negativ, kein spontaner Nystagmus, nach Kaltspülung typischer Nystagmus mit typischem Vorbeizeigen. Sämtliche Hirnnerven mit Ausnahme des Abducens rechts normal. Pupillen ziemlich eng reagieren prompt. Kein Kernig, kein Oppenheim,

Digitized by Google
Original from UNIVERSITY OF MINNESOTA
Generated on 2019-10-24 17:54 GMT / http://hdl.handle.net/2027/umn.31951002684121b
Public Domain in the United States, Google-digitized / http://www.hathitrust.org/access_use#pd-us-google

kein Babinski, keine Nackensteifigkeit. Reflexe nicht gesteigert keine Dermographie.

Temperatur 39·6. Puls 98.

Operation: Typischer Hautschnitt. Weichteile und Knochenfläche unverändert. Cortikalis im Bereiche des Planum mastoideum sehr dünn, gegen die hintere Kante und die Spitze an Mächtigkeit zunehmend. Knochen im Inneren deutlich zellulär. Die erkrankten Partien stark hyperämisch, teilweise von einem fadenziehenden, nicht ausgesprochen purulenten Sekret und Granulationen ausgefüllt. Exakte Ausräumung der erkrankten Partien mit Eröffnung des Antrums, wobei aus diesem nur wenig Sekret gewonnen wird. Es wird überall gesunder Knochen erreicht. Speziell die Sinusschale erweist sich als völlig intakte Knochenpartie. Bei Resektion der Spitze und der Knochenanteile gegen das Parietale werden auch anscheinend nicht erkrankte Zellen gefunden. Tamponade. 4 Klammern Verband. Eine Stunde nach der Operation 37·1, frisch äußerst geringe Beschwerden.

Abduzensparese unverändert, subjektives Wohlbefinden.

6. XII. Fundi normal, Abduzensparese rechts.

7. XII. Unruhiger Schlaf. Gegen früh eingeschlafen. Klagt über Kopfschmerzen in Stirn- und Scheitelgegend. Temperatur 38·9, Puls 92. Die Pharinxhinterwand mit schleimig eitrigem Sekret belegt, nach Kokain-Adrenalinisierung der Nase kein Eiter im Hiatus nachweisbar. Rhinoskopia posterior nicht möglich, die fissura olfaktoria wegen Deviatio septi nicht sichtbar. Die Abduzensparese nimmt ab.

Lumbalpunktat trüb.

Eiter aus dem Warzenfortsatz: Streptokokken.

Wunde rein granulierend, breite Freilegung des Sinus, der Dura, der mittleren und hinteren Schädelgrube, vollständig normal.

Starke Kopfschmerzen, besonders im Nacken, unruhig zeitweises Aufschreien. Exitus.

Obduktion: Eitrige Leptomeningitis an der Basis des Gehirns. Ödem des Gehirns, Abflachung der Gehirnwindungen. Keilbeinhöhleneiterung links bei sehr weiter Keilbeinhöhle. Dura mater angewachsen, mäßige impressiones dig. relativ dicke kompakte Schädeldecke. Im Eiter Streptokokken, ebenfalls im Lumbalpunktat. (Dr. Gatscher, Österr. otologische Gesellschaft 1921).

Nach einem Schnupfen tritt eine linksseitige akute Otitis auf, welche nach 10 Tagen Anzeichen von einer Komplikation zeigt, Frösteln und Erbrechen. Zwei Tage später tritt auf der Seite des gesunden Ohres eine Abduzensparese auf, der übrige Nervenbefund ist negativ. Der Befund des erkrankten Ohres ist ein derartiger, daß die Aufmeißelung angezeigt ist und tatsächlich erscheint der operative Eingriff durch den Operationsbefund gerechtfertigt. Es wird Eiter im Warzenfortsatz gefunden, aber nicht mehr, vor allem kein Anhaltspunkt, der das Komplikationsbild und das Fieber erklären könnte. Wenn auch vereinzelt in der Literatur von gekreuzter Abduzenslähmung bei Otitis berichtet wird [Furet, Collinet (7)] so ist doch dieses Vorkommen so selten, daß es praktisch nicht in Frage kommt. Die einzige plausible Erklärung für die contralaterale Abduzenslähmung war die Annahme einer Meningitis, die am Tage der Operation klinisch noch nicht zu erfassen war, am nächsten Tage aber deutlicher wurde. Freilich mußte bei dieser Annahme noch eine Besonderheit zugegeben werden, daß

Digitized by Google
Original from UNIVERSITY OF MINNESOTA
Generated on 2019-10-24 17:54 GMT / http://hdl.handle.net/2027/umn.31951002684121b
Public Domain in the United States, Google-digitized / http://www.hathitrust.org/access_use#pd-us-google

nämlich bei einer vom linken Ohr ausgehenden Meningitis der rechte Abduzens erkrankt und der dem kranken Ohr benachbarte verschont bleibt. Der Operationsbefund, der Nasenbefund und der Verlauf der Erkrankung bis zum Exitus am dritten Tage nach der Spitalsaufnahme und Operation waren nicht befriedigend, erst die Autopsie deckte die von der Keilbeinhöhle ausgehende Meningitis auf.

Fall II. K. Sch., 13 Jahre, war bereits seit Jahren wegen chronischer Mittelohreiterung rechts in Behandlung. Am 9. X. 1919 wurde sie radikal operiert. Während ihres Spitalaufenthaltes bekam sie eine akute Otitis links, welche ausheilte. Wegen eines Nasenleidens (die Nase war beiderseits von kleinen Polypen besonders in der Siebbeingegend erfüllt, in der Fissur und im mittleren Nasengange war dicker Eiter zu sehen) stand sie anderwärts in Behandlung. Am 30. III. 1920 hatte sie wieder eine akute Entzündung am linken Ohre mit reichlicher eitriger Sekretion, Druckempfindlichkeit des Warzenfortsatzes, 39·9 bei 120 Puls. Erbrechen, starke Kopfschmerzen, leichte Somnolenz. Augenhintergrund normal. Am 1. IV. Aufmeißelung links, Sinus und Dura beider Schädelgruben freigelegt, erweisen sich normal. Leichte Hyperämie der Dura der mittleren Schädelgrube. Am 2. IV. Somnolenz, Kopfschmerzen, Unruhe, Protrusio bulbi mit Chemosis, sonst keine ausgesprochenen meningealen Symptome. Verbandwechsel, Sinus mißfärbig, bluthältig, bakteriologisch steril Lumbalpunktat klar, enthält keine Zellen, keine Bakterien im Eiter aus dem Warzenfortsatze spärlich Streptokokken. Am 3. IV. exitus.

Obduktionsbefund: Eitrige Meningitis an der Basis des Mittelhirnes und Kleinhirnes, akute Pachymeningitis interna in der vorderen Hälfte der linken mittleren Schädelgrube. Die Sinus weit eröffnet, mit Blut gefüllt, in der Dura der vorerwähnten Stelle ein verdickter, vorspringender Strang, vermutlich ein thrombosiertes Gefäß. Eitrige Rhinitis, phlegmonöse Entzündung der Weichteile zur linken Seite des Keilbeines. Akute pseudokrupöse Tracheitis. Fettinfiltration der Leber, fettige Degeneration der Nieren, akuter Milztumor. Im Ausstrich aus der Meningitis reichlich verschieden große gramnegative Stäbchen zum Teile größere Elemente in bipolarer Färbung. Im Phlegmoneneiter neben dem Keilbein reichlich Gemenge, darunter sehr viele gramnegative Stäbchen (influenzaartig), verkäsende Tbc. der beiderseitigen Halslymphdrüsen. (Dr. Ruttin, Österr. otologische Gesellschaft. VI. 1920).

Bei einer wegen chronischer Otitis in Behandlung stehenden Patientin tritt am anderen Ohre eine akute Otitis auf, die ausheilt und wieder rezidiviert, gleichzeitig treten Erscheinungen einer intrakraniellen Komplikation auf, die naturgemäß auf die rezidivierende Otitis bezogen werden. Die sogleich vorgenommene Ohroperation ergibt keine Erklärung für die klinischen Erscheinungen, die rasch zunehmen und in drei Tagen den Tod herbeiführen. Die protrusio bulbi und chemosis, welche auf eine Cavernosustrombose hindeuten, treten erst 24 Stunden ante exitum auf. Wie die Obduktion zeigte, waren die intrakraniellen Erscheinungen auf die rhinogene Meningitis zu beziehen und wie der klinisch erhobene Nasenbefund andeutete, bestand eine alte Keilbeinhöhleneiterung. Ein auslösendes Moment verursachte eine akute Exazerbation der Keilbeinhöhlenerkrankung und eine Entzündung des schon einmal erkrankten linken Ohres.

Digitized by Google
Original from UNIVERSITY OF MINNESOTA
Generated on 2019-10-24 17:54 GMT / http://hdl.handle.net/2027/umn.31951002684121b
Public Domain in the United States, Google-digitized / http://www.hathitrust.org/access_use#pd-us-google

Fall III. K. S., 21 Jahre alt, wird in völlig benommenen Zustande eingebracht. Nach Angaben seines Freundes war Pat. zweimal in Lungenheilstätten gewesen. Vor zwei Monaten begann ein Ohr zu fließen und Pat. stand 1. X. bis 21. XI. in Behandlung der Klinik. Seit 14 Tagen arbeitet er wieder im Geschäft, soll noch hie und da über Ohrenschmerzen geklagt haben. Gestern mittag bekam er in bester Gesundheit Ohrenschmerzen, hohes Fieber und Delirium. Seit gestern dauernd in diesem Zustand, häufiges Aufstoßen, kein Erbrechen. Der Vater des Pat. gibt nachträglich an, daß das rechte Ohr schon vor Jahren geflossen habe, daß am 19. XI. neuerdings ein starker Ohrenfluß mit Schmerzen eingesetzt habe, daß dann in der Nacht vom 20. zum 21. XI. Fieber und Bewußtlosigkeit eingesetzt hätte.

Befund: 21. XI. Schwer benommen, örtlich noch orientiert, motorische Unruhe, 38·8, Puls 108, Kornealreflex beiderseits auslösbar, Pupillen gleich weit, Kopf überall druckempfindlich. Druck auf der Bulbi schmerzhaft. Hirnnerven o. B. Kein Nystagmus. Babinski nicht sicher auslösbar, Oppenheim beiderseits angedeutet. Kernig positiv, starke Hauthyperästhesie, Opisthotonus P. S. R. beiderseits lebhaft.

R. O. Trommelfell diffus gerötet, punktförmige Perforation vorn unten. Zweite nadelkopfgroße Perforation, kaum sezernierend, vorn oben.

L. O. Trommelfell narbig verändert.

Gehör nicht prüfbar, doch scheint Pat. Konversationssprache beiderseits auf ein halbes Meter zu hören. Kein spontaner Nystagmus. Sogleich nach der Aufnahme wird Lumbalpunktion gemacht, Liquor trüb, nicht besonders hoher Druck, massenhaft polynucl. Leukozyten, keine Bakterien.

22. XI. Nacht sehr unruhig, das rechte Ohr sezerniert im Gegensatz zu gestern sehr stark serös eitrig sanguinolent. Trommelfellbefund wie gestern.

Operation: Totalaufmeißelung des Warzenfortsatzes, aus dem Antrum Eiter unter Druck. Hinter dem Antrum einzelne nekrotische Zellen, die jedoch nicht bis zur mittleren Schädelgrube führen, Hammer in Granulationen eingebettet, Ambos nicht gefunden. Über der mittleren Schädelgrube sklerotischer Knochen, ansonsten ist der ganze diploetische Knochen des Warzenfortsatzes infiltriert. Breite Freilegung der mittleren Schädelgrube, erscheint normal, keine Pulsation und keine deutliche Vorwölbung. Freilegung des Sinus und breite Freilegung der Dura der hinteren Schädelgrube. Beide Schädelgruben werden breit inzidiert. Punktion des Schläfelappens und Kleinhirnes negativ. Nach der Inzision der mittleren Schädelgrube kein Hirnprolabs.

Anschließend an die Operation Lumbalpunktion. Punktat trüb. Abends Pat. sehr unruhig.

23. XI. Pat. schläft, kommt bald auf, ist ziemlich orientiert. Beiderseitige Abduzenslähmung, kein Nystagmus. Pupillen weit, gleich, prompt auf Licht und Akkomodation reagierend. An den Reflexen der oberen und unteren Extremitäten nichts besonderes. Mäßige Kopfschmerzen, Nackensteifigkeit und Kernig angedeutet. Kein Babinski, Lidödem rechts, Puls 120, gut gefüllt. Zeitweise ist Pat. verwirrt, Lumbalpunktat: trüb. Kulturell und mikroskopisch steril.

24. XI. Nacht unruhig. Ausgesprochene Protrusio bulbi rechts und Ödem. Bewußtsein getrübt. Fazialislähmung rechts. Augenbefund: Protrusio bulbi rechts, Chemosis im unteren Abschnitte der Bulbusbindehaut, Papille gerötet, Venen erweitert. Arterien verhältnismäßig dünn, die Punktion der Orbita ergebnislos. Abends Lumbalpunktion: trüb.

25. XI. Nacht ruhig. Atmung teilweise aussetzend, Protrusio und Chemoses rechts unverändert, bewußtlos, Puls klein und fliegend, nicht zählbar.

1 Uhr mittag Exitus.

Obduktion: Empyem der Keilbeinhöhle, Pachymeningitis, purulenta und eitrige Leptomeningitis. Im Bereiche der hinteren rechten Schädelgrube, entlang der Basis aufwärts Eiteransammlung im Cavum, Mekeli rechts und rauher Knochen entsprechend der Pyramidenspitze. Eitriges Exsudat im Bereiche der

Digitized by Google
Original from UNIVERSITY OF MINNESOTA
Generated on 2019-10-24 17:54 GMT / http://hdl.handle.net/2027/umn.31951002684121b
Public Domain in the United States, Google-digitized / http://www.hathitrust.org/access_use#pd-us-google

Mantelkante. Hirnödem mit Abflachung der Hirnwindungen, tiefe impressiones digit., tiefe Furche entsprechend dem Sinus longit. und tiefe Pacchionische Gruben. Bakterienbefund im Eiter: Keine grampositiven Mikroorganismen, nur gramnegative kleine Kokken und Bazillen. (Prof. Neumann, Österr. otologische Gesellschaft. III. 1921).

Ein mit einer chronischen Otitis in Behandlung stehender Patient wird im meningealen Zustand eingeliefert; nach der von den Angehörigen erhobenen Anamnese hat die Meningitis nach einer akuten Exazerbation des Ohrprozesses eingesetzt. Der otoskopische Befund spricht zunächst nicht für eine otogene Komplikation, da die objektiven Zeichen der akuten Exazerbation des Mittelohrprozesses, die, worauf Neumann zuerst hingewiesen hat, immer bei einer otogenen Komplikation vorhanden sind, nichtrecht entwickelt waren. Als am nächsten Tage eine Sekretion auftrat, wurde die Operation durchgeführt und dem Ohrbefund entsprechende Veränderungen gefunden, aber kein Anhaltspunkt für eine otogene Komplikation; in der Annahme einer otogenen Meningitis wurden beide Schädelgruben inzidiert, die tags darauf auftretende beiderseitige Abduzensparese und später gleichseitige Fazialislähmung konnte nur als durch die Meningitis bedingt aufgefaßt werden. Eine protusio bulbi und Chemosis traten wie im vorigen Falle erst 24 Stunden ante exitum auf.

In allen drei Fällen handelt es sich um eine gleichzeitige Erkrankung der Keilbeinhöhle und Paukenhöhle, ja vielleicht um eine Pansinuitis mit Einschluß der Paukenhöhle, wobei die Keilbeinhöhleninfektion einen leichteren Weg in das Schädelinnere gefunden hat. In allen drei Fällen erschien der operative Eingriff angezeigt, es wurden auch dem lokalen Ohrbefund entsprechende Veränderungen im Ohre gefunden und darin unterscheiden sich die Fälle von der Mehrzahl der in der Literatur mitgeteilten Fällen, bei denen der Operationsbefund ein völlig negativer war. In allen drei Fällen reichte der Operationsbefund zur Erklärung des Zustandsbildes nicht aus und die Annahme einer otogenen Meningitis war mangels anderer Anhaltspunkte eine aufgezwungene.

Praktisch wichtig erscheint die Frage, ob die richtige Diagnose zu machen gewesen wäre und wie man sich in Zukunft in derartigen Fällen verhalten solle. Die beiden ersten Fälle boten Anhaltspunkte für eine Nebenhöhlenerkrankung. Der erste Fall hatte eine Rhinitis in der Anamnese und somit für eine akute Otitis typische Anamnese. Der zweite Fall hatte Veränderungen in der Nase, der rhinoskopische Befund ergab keinen Anhaltspunkt für eine Keilbeinhöhleneiterung. Der dritte Fall wurde im meningealen Zustande eingeliefert, die Anamnese wies imperativ auf eine Ohrkomplikation hin. Die richtige Diagnose, in derartigen zweifelhaften Fällen hängt also von der Möglichkeit der Diagnose einer Keilbeinhöhlenentzündung ab, welche auch bei, in dieser Richtung konzentrierter Aufmerksamkeit im Laufe von wenigen Tagen bei unseren Fällen nicht so leicht zu machen

Digitized by Google
Original from UNIVERSITY OF MINNESOTA
Generated on 2019-10-24 17:54 GMT / http://hdl.handle.net/2027/umn.31951002684121b
Public Domain in the United States, Google-digitized / http://www.hathitrust.org/access_use#pd-us-google

gewesen wäre. Selbst angenommen, die Keilbeinhöhleneiterung wäre mit Sicherheit diagnostiziert worden, so wäre dennoch bei dem Verherrschen der Ohrsymptome die Entscheidung über die Genese dor Meningitis nicht möglich gewesen. Vielleicht hätte im ersten Falle bei sicher diagnostizierter Keilbeinhöhleneiterung die kontralaterale und frühzeitig aufgetretene Abduzenslähmung zugunsten des rhinogenen Ursprungs der Meningitis gesprochen. Wie Onodi (8) beschreibt, bestehen zwischen Keilbeinhöhle und den dritten, vierten fünften und sechsten Gehirnnerven innige Beziehungen. So fand er unter 40 Präparaten 8 mal eine durchscheinende äußerst dünne Knochenwand, welche die Keilbeinhöhle von dem Abducens trennt und den Nerv in einer Länge von 7 bis 20 mm berührt. Die im dritten Falle spät auftretende beiderseitige Abduzenslähmung konnte ungezwungen auf die Meningitis bezogen werden, da sie ziemlich spät im vollentwickelten meningitischen Bild auftrat. Die Protrusio und Chemosis im zweiten und dritten Fall hätten, wenn sie früher aufgetreten wären, vielleicht praktische diagnostische Bedeutung erlangt. Nach Hajek (9) ist die spezifische intrakranielle Erkrankung für die Keilbeineiterung die Thrombose des Sinus Cavernosus. Die Thrombose kann sich nach vorn auf die vena ophtalmika seitlich auf den sinus petrosus fortpflanzen. Im Anschluß hieran kann sich eine basale Meningitis, ein subduraler oder extraduraler Abszeß entwickeln. Der häufigste Modus der Infektionsfortpflanzung ist nach Hajek die Durchwanderung durch die Knochendiploe. Wie Trautmann prophezeit, wird auch in Zukunft die Diagnose der isolierten akuten Keilbeinhöhleneiterung eine unsichere und schwierige bleiben umsomehr, wenn das Krankheitsbild foudroyant mit intrakraniellen und orbitalen Erscheinungen einsetzt, die ja von irgendeiner beliebigen anderen Nasennebenhöhle oder vom Ohr ausgehen könnte. Finde man das Ohr erkrankt, so werde man erst recht an diesem sein operatives Handeln ansetzen. Wir können diese Prophezeiung mit drei Fehldiagnosen bestätigen, deren Mitteilung den Zweck verfolgt in Fällen von otogener Komplikation, bei denen im klinischen Bild nicht alles stimmt wie z. B. in unserem ersten Fall die kontralaterale Abduzenslähmung, an die diagnostisch schwer zugängliche Keilbeinhöhleneiterung zu erinnern.

Literatur: (1) Grünwald: Arch. f. Lar. 1902. Intervertebraler Abszeß ausgehend von einer akzessorischen Keilbeinhöhle. — (2) Halle: Berl. kl. Wschr. 1902 Nr. 21. Akutes Empyem der Keilbeinhöhle nach Influenza, das den Knochen durchsetzend zum Tode führte. — (3) Finlay: Zschr. f. Ohrhlk. 1905. Bd. 53. Über einen Fall von Thrombophlebitis des Sinus cavernosus, kompliziert durch Empyem der Keilbeinhöhle und der Siebbeinzellen, irrtümlicherweise für eine Trombophlebitis des Sinus lateralis gehalten. — (4) Schröder: Zschr. f. Ohrhlk. Bd. 53. Heft 1. Erscheinungen von Seiten des Bulbus und der Orbita bei Erkrankungen der Keilbeinhöhlen. — (5) Trautmann: Arch. f. Lar. Bd. 20. Akute Keilbeinhöhleneiterung mit intrakranieller und orbitaler Komplikation. —

Digitized by Google
Original from UNIVERSITY OF MINNESOTA
Generated on 2019-10-24 17:54 GMT / http://hdl.handle.net/2027/umn.31951002684121b
Public Domain in the United States, Google-digitized / http://www.hathitrust.org/access_use#pd-us-google

(6) Gerber: Zschr. f. Ohrhlk. Meningitis nach lavierten Nebenhöhleneiterungen. — (7) Furet: Intern. Zentralblatt f. Ohrhlk. 1909. — (8) Onodie: Zsch. f. Ohrhlk. Bd. 69. Über die rhinogenen und otogenen Läsionen des Okumolotorius. Trochlearis. Trigeminus und Abduzens. — (9) Hajek: Pathologie und Therapie der entzündlichen Erkrankungen der Nebenhöhle der Nase.

Aus der Universitätsklinik für Nasen- und Kehlkopfkrankheiten
(Vorstand: Prof. Dr. M. Hajek).

Ein Bronchialfremdkörper.

Von Dr. **Emil Wessely**, Assistent der Klinik.

(Mit 1 Figur)

In der Regel pflegt ein in die Trachea oder in den Bronchialbaum geratener Fremdkörper ein Ereignis zu sein, ein Erlebnis, sowohl für den Träger als auch für die Umgebung. Sehr selten nur verläuft die Aspiration eines Fremdkörpers ganz symptomlos und da meist nur unter besonderen Umständen (z. B. im Mo-Schlaf oder in einem epileptischen Anfall[1]).

Bleibt ein Fremdkörper in den Bronchien, wird er nicht ausgehustet oder durch Kunsthilfe entfernt, dann ist eine stürmische Reaktion von seiten der Lunge die Regel. (Paroxysmaler Husten, Atembeschwerden mit Erstickungsanfällen, Fremdkörpergefühl[2]).

Bei längerem Verweilen des Fremdkörpers entsteht Fieber, reichlicher Auswurf und Abmagerung. Die betreffende Lunge und Zwerchfellhälfte bleibt beim Atmen zurück und man findet dann regelmäßig die Zeichen einer chronischen Bronchitis, pneumonische Verdichtungsherde, Atelektasen und auch Lungenabszesse. Ein fataler Ausgang ist bei Obturation eines Bronchus oft das Ende.

Es können jedoch mitunter Fremdkörper auch jahrelang in der Lunge verweilen, ohne zu stürmischen Reaktionserscheinungen zu führen.

Einen solchen Fall erlaube ich mir hier vorzubringen:

Es handelt sich um ein 10jähriges Mädchen, A. F., das im Alter von 22 Monaten wegen Diphtherie tracheotomiert werden mußte und seither die Kanüle trug. Wegen rhachitischer Spontanfrakturen lag es wiederholt in den letzten 2 Jahren in einem Wiener Kinderspital. Die Schule besuchte es nie. Es kann weder lesen noch schreiben, doch ist der Intellekt anscheinend gut, trotz der völligen Vernachlässigung des Kindes. (Großer Nachteil des Kanülentragens im schulpflichtigen Alter.) Zwecks Entfernung der Kanüle wird das Kind am 7. April 1921 von dem Kinderspitale der Klinik Hajek hierstellt.

Status praesens (Auszug): Schwer rhachitisches Kind, von der Größe und dem Entwicklungszustande eines 6jährigen Mädchens. Mäßig guter Ernährungszustand, Haut und sichtbare Schleimhäute gut gefärbt.

---

[1]) Brünings-Albrecht: Neue deutsche Chirurgie. Bd. XVI. 1916.

[2]) Kofler: Die in den letzten 5 Jahren an der Klinik zur Behandlung gekommenen Fremdkörper des Larynx, der Trachea und der Bronchien. Wiener kl. Wochenschr. 1915. Nr. 40 und 41.

Digitized by Google
Original from UNIVERSITY OF MINNESOTA
Generated on 2019-10-24 17:54 GMT / http://hdl.handle.net/2027/umn.31951002684121b
Public Domain in the United States, Google-digitized / http://www.hathitrust.org/access_use#pd-us-google

Temperatur normal, Puls 96.

Zahlreiche Stigmata von schwerer Rhachitis (Zähne, Rosenkranz, leichte Skoliose der Wirbelsäule nach links, hochgradig verkrümmte Ober- und Unterschenkel. Von den Spontanfrakturen derzeit palpatorisch nichts nachzuweisen. Herz ohne pathologischen Befund.

Lunge: Diffuse leichte Bronchitis.

Spezialstatus: Larynx motorisch normal. Die Schleimhaut bis knapp unter die Stimmbänder von normalem Aussehen. Subglottisch jedoch ist das Lumen durch eine grauweiße Masse vollständig verschlossen. Der Versuch, durch Verschließen der Tracheotomieöffnung die eventuelle Durchgängigkeit des Larynx für Luft zu prüfen, löst sofort Atemnot aus. Absoluter Verschluß (subglottische Atresie). Die Tracheotomiestelle normal ausgeheilt, epithelisiert, verengt sich nach Entfernung der Kanüle nur sehr wenig.

Operation 2. V. (Prof. Hajek). Um den Kehlkopf wieder wegsam zu machen, wird in Äthernarkose per laryngotomiam das Narbengewebe, welches das Lumen der Cart. cricoid. obturiert, exzidiert. In das neu hergestellte Larynxlumen wird ein Mikulicz-Tampon eingelegt.

3. V. Das Kind ist apathisch. Nahrungsaufnahme wegen Schluckbeschwerden sehr gering. Temp. 38·4.

4. V. Nahrungsaufnahme noch gering, Schluckbeschwerden. Afebril.

8. V. Normaler Wundverlauf, dauernd afebril, verläßt das Bett.

17. V. Für eine halbe Stunde wird ein Gummidrain zur Dilatation eingelegt. Nachmittags plötzlicher Temperaturanstieg auf 39°.

19. V. Temp. bis auf 40·1°. Schwere Bronchitis diffusa. Sämtliche Kinder der Station gleichfalls an einer grippeartigen Bronchitis erkrankt.

27. V. Afebril. Die anderen Kinder gleichfalls wieder gesund.

29. V. Anstelle des Mikulicz-Tampons wird ein Gummidrain zur Dauerdilatation, entsprechend gesichert, derart in das Lumen des Larynx eingelegt, daß es auf der Kanüle reitet.

31. V. Seit gestern abends wieder Temperaturanstieg auf 39·5°.

2. VI. Status febrilis. Über dem linken Unterlappen von oben nach unten zunehmende dichte Dämpfung bei kaum nachweisbarer Verschieblichkeit der Ränder. Atmung darüber fast aufgehoben. Pleuraler Erguß + Infiltrat?

3. VI. Röntgendurchleuchtung (Assistent Dr. Wimberger, Klinik Pirquet). Zur Durchleuchtung wurde ich gerufen und sah zu meinem Erstaunen und Entsetzen einen Fremdkörper in der linken Lunge des Kindes.

Befund: Entsprechend dem linken Unterlappen eine mitteldichte Verschattung, von der das Zwerchfell nicht zu differenzieren ist. Entsprechend den Anfangsteilen des Hauptbronchus für den linken Unterlappen ist ein knochendichter, länglicher Schatten sichtbar, der an seinem oberen Ende zackig, am unteren Ende glatt begrenzt, von innen oben nach unten außen und vorn gerichtet liegt und synchrone Beweglichkeit mit der Lappenverschieblichkeit zeigt. Bei Kontrastfüllung des Ösophagus zeigt dieser keinerlei Beziehung zu dem beschriebenen Schattenbilde.

Diagnose: Fremdkörper im Hauptbronchus des linken Unterlappens von etwa Gummidichte mit Atelektase des Unterlappens.

Digitized by Google
Original from UNIVERSITY OF MINNESOTA
Generated on 2019-10-24 17:54 GMT / http://hdl.handle.net/2027/umn.31951002684121b
Public Domain in the United States, Google-digitized / http://www.hathitrust.org/access_use#pd-us-google

Es bestand im ersten Augenblick die Möglichkeit, daß das in das Lumen des Larynx eingelegte Gummidrain abgerissen und hinter der Kanüle in den Bronchus hinabgefallen wäre. Obzwar ein Blick in die Halsgegend das Drain am richtigen Ort erkennen ließ, war doch die Idee eines eigenen Verschuldens so mächtig, daß ich mich entschloß, sofort die Bronchoskopie auszuführen.

3. VI. Mit Rücksicht auf den Lungenbefund nahm ich von der bei Kindern üblichen Äthernarkose Abstand und arbeitete in Lokalanästhesie. Die Inspektion des Tracheostomas ergibt, daß das eingeführte Gummidrain intakt und fixiert ist. Bis zur Bifurkation normale Verhältnisse. Der linke Hauptbronchus im Gegensatz zum rechten mit Unmengen von Schleim erfüllt, der sich nach Absaugen durch einige Hustenstöße sofort wieder nachfüllt. Es gelingt leicht, den Fremdkörper einzustellen. Er liegt mit dem proximalen Ende noch im linken Stammbronchus an der Stelle, wo der Oberlappenbronchus abzweigt. Er präsentiert sich als brauner, röhrenförmiger Körper, der dem Lumen eng anliegt und dessen Rand wie angenagt aussieht, also ganz gut ein Gummidrain hätte sein können. Da trotz des Kokainsprays der Hustenreiz nicht nachläßt, muß das Instrument zweimal entfernt werden. Es gelingt jedoch das drittemal, nach Absaugen des Sekretes in einem hustenfreien Intervall, den Fremdkörper zu fassen, und da er nicht durch das Instrument entfernt werden kann, mit dem Instrument gleichzeitig herauszuziehen. Nach Lüftung der Fremdkörperpinzette fiel er klirrend zu Boden. Es war der abgebrochene Teil einer Siebkanüle. Das Sieb war zerfressen und das Rohr sehr verdünnt. Nach dem gänzlich durchgerosteten Sieb zu urteilen, muß der Fremdkörper lange Zeit dort gelegen sein.

Größe u. Gestalt d. Fremdkörpers.

8. VI. Das Kind ist fieberfrei.

Das Kind bleibt dauernd fieberfrei, es erholt sich zusehends, nimmt sowohl an Körpergewicht als auch an Größe zu. Die weitere Kehlkopfbehandlung (Bolzendilation) bis zum heutigen Tage ohne Komplikation.

An der Klinik war das Unglück nicht geschehen. Die Nachforschungen über die Zeit der letzten 2 Jahre ergaben ein negatives Resultat. Es ist somit mehr als wahrscheinlich, daß der Fremdkörper länger als 2 Jahre im Bronchus gelegen war. Merkwürdig ist nur, daß er gerade in den linken Bronchus hineingefallen war; auffällig, daß er ohne Lungenerscheinungen solange dort liegen konnte. Obzwar der Fremdkörper relativ sehr groß war, so war er doch sehr gutartig, da er vermöge seiner röhrenförmigen Gestalt das ganze Bronchiallumen freigab. Er glitt so weit hinunter, als es seine Lichtung zuließ und verlegte zum Glück den Oberlappenbronchus nicht, da er wenige Millimeter tiefer glitt. Das Ende des zerfressenen Siebes mit den zackigen, scharfen Rändern, lag kranial und darum etwas freier in dem schon etwas weiteren Lumen, so daß eine Verletzung der

Digitized by Google
Original from UNIVERSITY OF MINNESOTA
Generated on 2019-10-24 17:54 GMT / http://hdl.handle.net/2027/umn.31951002684121b
Public Domain in the United States, Google-digitized / http://www.hathitrust.org/access_use#pd-us-google

Schleimhaut beim Husten nicht zustande kam. Schließlich war es ein metallener Körper, der erfahrungsgemäß für eine Infektion weniger Veranlassung gibt. Interessant ist die Tatsache, daß nicht nur der Nickelüberzug vollständig fehlte, sondern auch das Rohr äußerst verdünnt war.

Daß das Kind keine Kenntnis von dem Fremdkörper in seiner Lunge hatte, läßt sich verstehen. Es hatte denselben nicht unmittelbar vor Augen, noch in der Hand gehabt, da der Unfall wahrscheinlich durch brüskes Herausziehen entstanden war. Die betreffende Person mag sich vielleicht gewundert haben, daß die Kanüle um so viel kürzer geworden war. Tatsache ist, daß das Kind seit längster Zeit keine innere Kanüle mehr hatte.

Der Moment des Hinabgleitens wurde von dem Kinde gleichfalls nicht entsprechend gewertet, da der Fremdkörper den Larynx nicht zu passieren hatte. Der Chok, der durch das Aufprallen auf die Stimmbänder ausgelöst wird, der reflektorische Glottisschluß, das Erstickungsgefühl und die nachfolgende tiefe Inspiration entfielen vollständig. Wenngleich die membranöse Hinterwand der Trachea und die Bifurkation sehr empfindlich auf taktile Reize mit Husten reagieren, so war dieser Reiz offenbar nur ein schnell vorübergehender und hinterließ keinen besonderen Eindruck. Wenn auch die Kanüle durch lange Zeit unbemerkt in der Lunge lag und keine stürmischen Erscheinungen verursachte, so war sie dennoch ein schwerer Schaden für das wachsende Kind. Die jahrelang andauernde Bronchitis, ein bei chronischen Fremdkörpern konstantes Symptom, ist bei dem Kinde gewiß nicht auf das Tracheostoma zu beziehen, sondern eben auf den Fremdkörper. Die in die Augen springende Entwicklungshemmung des Kindes und die Schwere der rhachitischen Erscheinungen vor der Entfernung des Fremdkörpers sowie das sichtliche Aufblühen des Kindes nachher — es hat seither 7 kg zugenommen, ist wesentlich gewachsen und sieht blühend aus — sprechen eine derart eindringliche Sprache, daß ich einen ursächlichen Zusammenhang anzunehmen nicht von der Hand weisen möchte.

Seine Entdeckung verdankte der Fremdkörper dem Umstande, daß das Kind im Vergleich zu seinen gleichzeitig an derselben Hausinfektion erkrankten Gespielen mit seiner Lungenerkrankung nicht fertig werden wollte.

Dieser Fall bietet insofern eine neue Seite in der Frage der Fremdkörperdiagnostik, als der eigentümlich schleppende Verlauf der Erkrankung im Vergleich zu der aller anderen Kinder uns zur Röntgendiagnostik zwecks Klärung des Falles drängte.

Digitized by Google
Original from UNIVERSITY OF MINNESOTA
Generated on 2019-10-24 17:54 GMT / http://hdl.handle.net/2027/umn.31951002684121b
Public Domain in the United States, Google-digitized / http://www.hathitrust.org/access_use#pd-us-google

Studien über vergleichende Anatomie im Verhältnis zur Otologie[1]).

Von Dr. **Fernando Perez** aus Buenos-Aires.

Im Jahre 1905 schrieb ich in meinem Werke „Oreille et encéphale" die folgenden Zeilen:

„Das Verschwinden des Processus jugularis bei den zweifüßigen Säugetieren entspricht ohne Zweifel der geänderten Haltung und der Entwicklung der Fossa cerebellosa. Aber man kann sich nicht auf denselben Mechanismus berufen, wie es Gellé tut, um das Auftreten des Processus mastoideus beim Menschen zu erklären. Die großen anthropoiden Affen, welche die bipedale Haltung gebrauchen, haben in der Tat keinen Processus mastoideus. Es scheint eher, daß man die Entwicklung dieses letzteren, welcher für die menschliche Art so charakteristisch ist, der Rolle zuschreiben muß, welche der Sternocleidomastoideus in der Phonation spielt. Man weiß ja in der Tat, daß der Gebrauch des Wortes eine langsame, andauernde Ausatmung erfordert. Nun, zum großen Teile fällt diesem Muskel, welcher vom äußeren Zweige des Spinalis innerviert wird, die bremsende Einwirkung auf die Ausatmungsmuskeln zu."

Meine Herren, ich weiß nicht, durch welche Ideenassoziation diese Zeilen vor zwei Jahren in dem Felde meines Gedächtnisses wieder erschienen.

Wenn meine Theorie richtig ist, sagte ich mir, so gibt sie dem Processus mastoideus eine besondere Bedeutung und stellt Probleme auf, welche die Anthropologie, die vergleichende Anatomie, die Paläontologie und die Geschichte der Entwicklung der Sprache betreffen.

Ich möchte Sie heute mit einigen dieser Probleme unterhalten, aber ich will es nur in einer sehr gedrängten Form tun, um Ihre wohlwollende Aufmerksamkeit nicht allzu lange in Anspruch zu nehmen. Ein Werk, welches ich vorbereite, wird Ihnen reichere Einzelheiten über diese Fragen geben.

Die heutige Mitteilung teilt sich in zwei Abschnitte ein. Der erste behandelt das anatomische Studium des Processus intercondyloauricularis in der Reihe der Säugetiere sowie die physiologische Bedeutung des Processus mastoideus beim Menschen. Der zweite behandelt eine Frage, welche in der Anthropologie von grundlegender Bedeutung ist, nämlich die Frage der Horizontalebene des Schädels. Sie interessiert uns Otologen, weil die von mir gebrachte Lösung sich auf die Anatomie und auf die Physiologie des Vestibularapparates stützt.

---

[1]) Vortrag, gehalten in der Österr. otologischen Gesellschaft am 27. Februar 1922.

Digitized by Google
Original from UNIVERSITY OF MINNESOTA
Generated on 2019-10-24 17:54 GMT / http://hdl.handle.net/2027/umn.31951002684121b
Public Domain in the United States, Google-digitized / http://www.hathitrust.org/access_use#pd-us-google

I. Die interkondyloaurikularen Apophysen in der Serie der Säugetiere. Physiologische Bedeutung des Processus mastoideus beim Menschen.

Die Bedeutung des Processus mastoideus beim Menschen in der Anthropologie und in der vergleichenden Anatomie und seine physiologische Bedeutung sind verschieden bewertet und kommentiert worden. Sie können dies aus folgenden Zitaten ersehen.

Le Double schreibt in seinem Werke „Die Verschiedenheiten des Schädelknochens": „Eustachio hat als erster behauptet, daß der Processus mastoideus den Affen fehle. Diese Behauptung ist nicht vollkommen richtig. Dieser Processus erscheint bei den Primaten, sobald die bipedale Haltung sich in eine quadrupedale Haltung zu verwandeln strebt. So findet man bei dem Macacus und dem Cynocephalus, welche eine Mittelstufe zwischen den bipedalen und quadrupedalen Affen bilden, außer der Bulla der vierfüßigen Tiere, die sehr in Rückbildung begriffen ist, die ersten Andeutungen dieses Vorsprunges. Bei den Anthropoiden sind die letzten Spuren der Bulla verschwunden, während zu gleicher Zeit die Gegend des Processus mastoideus immer mehr in Erscheinung tritt. Trotzdem besteht ein großer Unterschied zwischen dem Processus mastoideus der Anthropoiden und der Menschen.

Aus diesen Tatsachen sowie aus dem Umstande, daß dieser Processus bei der weißen Rasse höher wäre, haben verschiedene Anatomen, besonders Gellé, den Schluß gezogen, daß die starke Entwicklung dieses Processus ein Merkmal der Überlegenheit bilde. Nach Gellé wäre dieser Vorsprung bei dem Menschen stärker, weil dieser unter den Primaten mit bipedaler Stellung derjenige ist, bei welchem diese Stellung ihr Maximum an Vollendung erreicht. Mit Rücksicht auf die Zellen, welche er enthält, wäre er bei ihm und bei den Affen nicht allein ein Anhängsel der Paukenhöhle, er hätte vielmehr auch eine mechanische Funktion; er vergrößere die Länge des Hebelarmes, auf welchen sich die Muskeln heften, welche den Kopf auf der Wirbelsäule im Gleichgewicht erhalten."

Die von Marcellin Boule in seiner bemerkenswerten Monographie über den „fossilen Menschen von la Chapelle-aux-Saints" gemachten Kommentare bieten ein ganz besonderes Interesse. Er äußert sich folgendermaßen: „Die Schläfenbeine des Schädels des fossilen Menschen von la Chapelle-aux-Saints setzen in Erstaunen durch die schwache Entwicklung des Processus mastoideus."

Man sagt manchmal, daß die Processus mastoidei ein charakteristisches Merkmal der Art Homo seien. Das ist nicht richtig. Wohl sind sie bei den niederen Affen und den Gibbons rudimentär, jedoch schon sichtbar bei den Schimpansen und sehr entwickelt beim Orang-Utan und beim Gorilla; bei diesem sind sie fast ebenso entwickelt wie beim Menschen von la Chapelle-aux-Saints und an anderen Schädeln von heutigen niederen Menschenrassen. Es ist nützlich, hier einige Betrachtungen anzustellen.

Digitized by Google
Original from UNIVERSITY OF MINNESOTA
Generated on 2019-10-24 17:55 GMT / http://hdl.handle.net/2027/umn.31951002684121b
Public Domain in the United States, Google-digitized / http://www.hathitrust.org/access_use#pd-us-google

„Seit langem weiß man schon, daß die Processus mastoidei bei der Frau kleiner sind als beim Manne, und aus einer von Broca veröffentlichten Tabelle scheint hervorzugehen, daß ihre Verschiedenheiten kein ernst zu nehmendes Charakteristikum der menschlichen Rassen bilden können. Ich glaube jedoch, daß man eine Ausnahme machen muß für die Buschmänner, Hottentotten und vielleicht auch für die Eskimos, bei denen eines der kraniologischen Charakteristika die mehr oder minder entwickelten Processus mastoidei zu sein scheinen."

An dem Schädel des ersten Skelettes von la Ferrassie und an dem Schläfenbein des zweiten Skelettes sind die Processus mastoidei nicht größer als an dem Schädel von la Chapelle. Dasselbe ist der Fall bei den Schädeln von Spy und an den Schläfenbeinen von Krapina. An dem Schädel von Gibraltar scheinen die Processus mastoidei noch kleiner zu sein, wenn man nach dem Gipsabguß und nach den Mitteilungen von Sera schließen kann, welcher sie als rudimentär behandelt. In dieser Kleinheit kann man also ein morphologisches Charakteristikum der primitiven Menschentypen und besonders der Neandertalgruppe erblicken.

„Welche Bedeutung kann man diesen Tatsachen beimessen? Man weiß, daß die Processus mastoidei den Punkt bilden, an welchen sich die Drehmuskeln des Kopfes ansetzen. Schaaffhausen hat es schon seit langem behauptet und Gellé hat es darzulegen versucht, daß die enorme Entwicklung dieser Vorsprünge beim Menschen eine der anatomischen Bedingungen ist, welche die bipedale Haltung begünstigen. Was die physiologische Rolle der Zellen des Processus mastoideus betrifft, so scheint sie nicht genügend festgestellt zu sein, um sich darauf berufen zu können. Tatsache ist, daß unser fossiler Mensch auch hier sich zwischen den anthropoiden Affen mit wenig vorspringendem Processus und den gegenwärtigen Menschen einreiht. Unter diesen letzteren gibt es nur gewisse Typen niederer Rassen, welche in dieser Beziehung ebenso wenig begünstigt sind wie die fossilen Menschen des alten Pleistocän."

Der große Broca hat dem Studium des Processus mastoideus niemals eine große Bedeutung beigelegt. Indem er eine Mitteilung von Gellé an die Anthropologische Gesellschaft in Paris kritisierte, sagte er, daß dieser Processus eine bloße Serienbedeutung habe. Ein anderes mal, als er die Horizontalebene von Blumenthal analysierte, sagte er, daß die Länge der Processus mastoidei ein Charakteristikum von sehr geringer Bedeutung sei. Hingegen sagt er in seiner denkwürdigen Arbeit über die Horizontalebene des Schädels, auf Seite 403 des V. Bandes seiner Memoiren, daß die sehr langen Processus mastoidei in unserer Rasse sehr allgemein sind.

Ich habe darauf bestanden, diese Stellen von Le Double, Boule und Broca in extenso zu zitieren, weil sie nicht allein die Wichtigkeit der Frage zeigen, sondern weil sie auch die konfusen Ideen jedes Autors und die mangelnde Übereinstimmung zwischen den einzelnen Anatomen in dieser Hinsicht enthüllen.

Digitized by Google
Original from UNIVERSITY OF MINNESOTA
Generated on 2019-10-24 17:55 GMT / http://hdl.handle.net/2027/umn.31951002684121b
Public Domain in the United States, Google-digitized / http://www.hathitrust.org/access_use#pd-us-google

Diese mangelnde Übereinstimmung und Ideenanarchie erscheint noch größer und auffallender, wenn man die Werke über Zootomie durchgeht. Denn man beschreibt dort sehr oberflächlich einen Processus, welchen man bald paramastoideus oder paroccipitalis, bald jugularis oder parajugularis nennt. Man sagt dort, daß der M. sternomastoideus sich bei den Pachydermen an dem Processus mastoideus ansetze, während man weiß, daß diese Tiere kein Mastoideum besitzen. Was ist ein Processus mastoideus? Was ist ein Processus paramastoideus oder jugularis oder paroccipitalis? Was ist dieser abgerundete Vorsprung mit glatter Oberfläche bei den Anthropoiden, von dem Gellé spricht und den mehrere Autoren für einen Processus halten? Lauter Fragen, welche ohne Antwort bleiben. Ich wage es, zu hoffen, daß das Studium der vergleichenden Anatomie, welchem ich mich hingegeben habe, diese dunklen Fragen mit einem neuen Lichte bescheinen werde und diesen verschiedenen und so unklaren Bezeichnungen einen sehr genauen Sinn geben werde. Dieses Studium wird uns auch gestatten, festzustellen, ob der Processus mastoideus ein Charakteristikum des menschlichen Schädels ist oder nicht. Es wird uns vielleicht auch gestatten, eine neue Theorie aufzustellen, welche sowohl sein Auftreten als auch seine Entwicklung beim Menschen erklärt, und schließlich seine wahre physiologische Bedeutung festzustellen.

Meine Untersuchungen haben 708 Schädel von 107 verschiedenen Arten, welche allen Gruppen von Säugetieren angehören, betroffen. In diese Zahl sind nicht eingeschlossen die menschlichen Schädel, welche ich untersucht habe und welche aus der Sammlung der anthropologischen Abteilung des Naturhistorischen Museums und des Wiener Institutes für pathologische Anatomie stammen. Ferner habe ich noch die Sammlung von mißgestalteten Schädeln, welche sich im „Museum d'histoire naturelle" von Paris befindet und welche Prof. Verneau in liebenswürdiger Weise zu meiner Verfügung stellte, untersucht. Ich habe schließlich alle Schädel von Idioten, welche im Asyl von Gugging bei Wien sowie in den Spezialabteilungen der Spitäler von Bicêtre und von Salpêtrière in Paris in Behandlung sind, betastet.

Wie Sie wissen, meine Herren, beschreibt man in der menschlichen Anatomie in der Regio retro-auricularis einen Processus, welcher den Namen mastoideus erhalten hat. Er kann lang oder kurz, breit oder schmal, plattgedrückt oder kugelförmig sein. Nach Bezold, Schulzke und Okada hängen diese morphologischen Verschiedenheiten nicht von der Schädelbildung ab. Okada hat eine Tabelle mit den Messungen des Processus in den verschiedenen Perioden des Lebens zusammengestellt. Diese Messungen geben jedoch kein Bild von den Maßen des Processus im Verhältnis zu jedem Schädel. Dies ist aber der interessante Punkt. Mit ein bischen Praxis kann man bei bloßem Betrachten des Schädels in der Hand sagen, ob ein Processus lang oder kurz oder von mittlerer Länge sei, ohne den Zirkel zu Hilfe zu nehmen.

Digitized by Google
Original from UNIVERSITY OF MINNESOTA
Generated on 2019-10-24 17:55 GMT / http://hdl.handle.net/2027/umn.31951002684121b
Public Domain in the United States, Google-digitized / http://www.hathitrust.org/access_use#pd-us-google

Der Processus mastoideus des Menschen zeigt eine äußere, eine innere, eine vordere und eine hintere Seite sowie einen Gipfel; schließlich ist noch seine allgemeine Beschaffenheit zu beachten. Die äußere Seite ist begrenzt oben durch die Crista supramastoidea und durch die Fissura parietomastoidea. Bis zum Alter von 3 Jahren ist es sehr leicht, auf dieser Fläche die Fissura petrosquamosa, welche die konstitutiven Elemente enthüllt, zu erkennen, das sind: die Portio mastoidea des Petrosums und der hintere untere Winkel des Squamosums.

Mit demselben anatomischen Kriterium sind wir vorgegangen, um die intercondyloauriculare Gegend in der ganzen Reihe der Säugetiere zu studieren. Diese anatomisch-topographische Studie läßt bedeutende Verschiedenheiten in der Konstitution der Processus intercondylo-auriculares ersehen.

Es ist mir unmöglich, Ihnen in den Einzelheiten alle diese Untersuchungen zu schildern, doch sei mir gestattet, Ihnen die Ergebnisse an der Hand dieser graphischen Tabelle vorzuführen. Meine Darlegung wird so bedeutend abgekürzt werden und dadurch auch an Klarheit gewinnen.

Diese Tabelle enthält drei Abschnitte, einen oberen für die Einzeichnung des Processus mastoideus, einen unteren für diejenige des Processus paramastoideus, einen mittleren für die Einzeichnung des Processus, welcher die Synthese der beiden vorhergehenden ist und welchem ich den Namen Processus paroccipitalis gebe.

Wie diese Tabelle zeigt, bestehen bei allen Säugetieren, mit Ausnahme der Anthropoiden, der anderen Affen, der Lemuren, der Edentaten, der Proboscidier, der Cetaceen und der Echidnyden, in der Regio intercondyloauricularis ein oder zwei Processus von verschiedener Größe, Form und Konstitution. Wenn man zwei findet und man ihrer Lage Rechnung trägt, so ist der eine der vordere, der andere der hintere. Nur als große Ausnahme ist der eine der äußere und der andere der innere. So ist es bei der Nutria, Myocastor coypus. Indem man das Vorhandensein oder das Fehlen eines oder zweier Processus in Betracht zieht, kann man die Säugetiere in vier Gruppen einteilen:

1. Säugetiere mit einem einzigen vorderen Processus intercondylo-auricularis.

2. Säugetiere mit einem einzigen hinteren oder synthetischen Processus.

3. Säugetiere mit zwei Processus intercondyloauriculares, der eine der vordere, der andere der hintere.

4. Säugetiere ohne jeden Processus intercondyloauricularis.

Sie können auf der Tabelle feststellen, daß, wenn man von den Monotremen ausgeht, um zu den Primaten zu gelangen, es die Marsupialia, die Sirenia, die Cetacea, die Proboscidea, die Perissodactyla, die Artiodactyla und die Ruminantia sind, welche einen einzigen hinteren Processus intercondylomastoideus aufweisen. Von den Perissodactyla angefangen, gabelt sich die Linie der Tabelle und zeigt fast ständig bei verschiedenen

Digitized by Google
Original from UNIVERSITY OF MINNESOTA
Generated on 2019-10-24 17:55 GMT / http://hdl.handle.net/2027/umn.31951002684121b
Public Domain in the United States, Google-digitized / http://www.hathitrust.org/access_use#pd-us-google

Arten ebenfalls das Vorhandensein eines einzigen hinteren Processus. Bei einigen Arten findet man zwei, den vorderen und den hinteren. Indem man zu den Primaten gelangt, bemerkt man, daß die Mehrzahl keinen Processus hat. Bloß der Mensch zeigt wieder einen einzigen vorderen Processus intercondyloauricularis.

Der Processus intercondyloauricularis des Menschen wird als Processus mastoideus, derjenige der Tiere gewöhnlich als Processus paramastoideus bezeichnet. Wenn das Tier deren zwei besitzt, so bekommt der vordere den Namen mastoideus, der hintere wird paramastoideus oder paroccipitalis oder jugularis oder pyroideus genannt. Das Flußpferd, der Eber, das Schwein, alle Dickhäuter, mit einem Wort, haben kein Os mastoideum. Ist es logisch, ihrem Processus den Namen paramastoideus zu geben? Gewiß nicht. Um die Ideenkonfusion, welche jede ungenaue Bezeichnung erzeugt, zu vermeiden, habe ich eine auf der osteologischen Konstitution des Processus aufgebaute Nomenklatur angenommen. Ich behalte die Worte mastoideus, paramastoideus und paroccipitalis, welche durch den Gebrauch angenommen wurden, bei, aber ich gebe ihnen einen wohl definierten anatomischen Sinn. Wir haben gesagt, daß die Processus intercondyloauriculares vordere oder hintere sind. Der vordere Processus erhält den Namen mastoideus, der hintere wird paramastoideus genannt. Der vordere oder mastoideus ist immer durch einen Teil des Squamosum gebildet, an welchen sich gewöhnlich ein Teil des Petrosum anschließt. Niemals ist er auf Kosten des Occipitale gebildet. Er ist daher petrosquamosal. Der Processus mastoideus beim Menschen ist der Typus dafür.

Der hintere Processus intercondyloauricularis oder paramastoideus ist immer gebildet durch das Occipitale, welchem sich gewöhnlich auch das Petrosum anschließt. Niemals ist er auf Kosten des Squamosum gebildet. Er ist daher fast immer petrooccipital, manchmal rein occipital, niemals occipitosquamosal. Die hinteren Processus intercondyloauriculares oder paramastoidei der Raubtiere und fast aller Nagetiere, mit Ausnahme des Stachelschweines und der Nutria, sind derart gebildet. Dieses letztere Nagetier besitzt zwei Processus intercondyloauriculares, der eine außen, der andere innen. Seine osteologische Zusammensetzung gestattet, zu behaupten, daß der äußere nicht die Bezeichnung mastoideus erhalten soll, weil er keinen Anteil vom Squamosum hat. Beide sind occipitopetrosal. Es handelt sich in diesem besonders bemerkenswerten Falle um einen zweispaltigen Processus paramastoideus.

Der Processus intercondyloauricularis der Huftiere, der Sirenen und der Marsupialier bietet eine osteologische Zusammensetzung, welche von der des Processus mastoideus und paramastoideus der genannten Arten verschieden ist. Bei diesen Säugetieren muß das Occipitale eine Verschiebung nach vorn und nach unten erleiden, welche es dem Squamosum, dem Tympanicum und der Bulla tympanica nähert. Das Petrosum verschwindet manchmal ganz aus dieser Gegend, so bei den meisten Perissodactyla und Artiodactyla oder es erscheint in diskreter Weise,

Digitized by Google
Original from UNIVERSITY OF MINNESOTA
Generated on 2019-10-24 17:55 GMT / http://hdl.handle.net/2027/umn.31951002684121b
Public Domain in the United States, Google-digitized / http://www.hathitrust.org/access_use#pd-us-google

wie dies bei der Giraffe, dem Okapi, dem Dromedar, dem Kamel, dem Lama und dem Tapir zutrifft. Dieser Processus ist immer occipitosquamosal, mit oder ohne Einbeziehung des Petrosum, des Tympanicum und der Bulla tympanica. Ich nenne ihn Processus paroccipitalis. Beim Känguru erscheint er in sehr komplizierter Form, indem er auf Kosten von fünf Knochen gebildet wird, nämlich des Occipitale, des Squamosum, des Petrosum, des Tympanicum und der Bulla tympanica. Cuvier hat beim Phalanger beobachtet, daß das Sphenoideum die Paukenhöhle bildet und sich dabei mit dem Tympanicum und dem Processus paramastoideus verbindet. So ist es auch beim Riesenkänguru. Der genannte große Gelehrte beschreibt auch den Processus, welchen ich synthetisch oder fusioniert nenne, indem er sagt: „Beim amerikanischen Tapir gibt das Temporale nach rückwärts einen langen Processus mastoideus ab, welcher sich mit dem Occipitale verbindet, ohne so weit herunter zu gehen wie dieser letztere". Der Processus paroccipitalis der Mehrzahl der Wiederkäuer ist squamooccipitopetrotympanisch. Der der Dickhäuter ist rein occipitosquamosal. Dieser Schaukelbewegung, welche die occipitalen Kondylen dem äußeren Gehörgang nähert und von der äußeren Fläche des Schädels die mastoidale Portion des Petrosum verdrängt, entspricht eine Verkürzung des vorderen-hinteren Durchmessers der Schädelhöhle.

Wir kennen also jetzt die genaue osteologische Bedeutung der Worte Processus mastoideus, paramastoideus und paroccipitalis. Wir wissen überdies, daß von den Monotremen bis zu den Dickhäutern die verschiedenen Arten Processus intercondyloauriculares, d. h. occipitosquamosale, zeigen, während von den Dickhäutern bis zu den Primaten Processus paramastoidei, d. h. occipitopetrosale bestehen. Der Processus intercondyloauricularis der Hominiden ist ein Processus mastoideus, d. h. squamopetrosal. Bei ihnen hat die ungeheuere Entwicklung der encephalischen Masse das Occipitale nach rückwörts gedrängt und das Vortreten eines breiten Teiles des Petrosum zwischen dem Occipitale und dem Squamosum gestattet. Die bipedale Haltung hat den Processus paramastoideus unnötig gemacht. Aus welchem Grunde? Wir werden versuchen, es zu erklären: das bedeutet gleichzeitig die Feststellung der physiologischen Bedeutung des Processus mastoideus.

Zu Beginn dieser Studie müssen wir feststellen, ob der Processus mastoideus tatsächlich für den menschlichen Schädel charakteristisch ist. Die Mehrzahl der Anatomen bejaht diese Frage. Einige von ihnen behaupten, daß der Schädel der Anthropoiden ebenfalls einen ähnlichen, jedoch etwas kleineren Processus als Homo besäße. Um sich zu überzeugen, daß die Schädel der Schimpansen, Gorillas, Orang-Utans und Gibbons der Processus mastoidei entbehren, braucht man bloß einen Frontalschnitt durch die pneumatischen retroaurikularen Massive zu vollführen. Man kann so feststellen, daß die äußere Corticalis des beschriebenen Massivs eine sehr regelmäßige Kurve beschreibt, ohne jede Veränderung seiner Oberfläche. Wenn man die Photographien betrachtet,

Digitized by Google
Original from UNIVERSITY OF MINNESOTA
Generated on 2019-10-24 17:55 GMT / http://hdl.handle.net/2027/umn.31951002684121b
Public Domain in the United States, Google-digitized / http://www.hathitrust.org/access_use#pd-us-google

welche ich mir erlaube, Ihnen zu zeigen, und welche diese Einzelheiten beim Gorilla, Schimpansen und beim Menschen darstellen, so kann kein Zweifel bestehen. Die Anthropoiden besitzen ein pneumatisches Massiv, aber nicht einen wahren Processus mastoideus.

Ein bloßer Blick auf diese graphische Tabelle, welche die ganze Reihe der Säugetiere umfaßt, lehrt, daß die Processus paramastoidei und Paroccipitales den Schädel der Mehrzahl der vierfüßigen Säugetiere charakterisieren und daß die vorderen und hinteren Processus intercondyloauriculares zu gleicher Zeit bei einigen Raubtieren bestehen, bei dem Löwen, dem Tiger, dem Dachs, dem Vielfraß, dem Fischotter, dem Bären und bei einem einzigen Nagetier, dem Murmeltier. Diese Tabelle zeigt endlich, daß ein einziger, ein vorderer oder mastoidaler Processus intercondyloauricularis das Attribut eines einzigen bipedalen Säugetieres, des Menschen, ist.

Was ist eigentlich dieses retroaurikulare pneumatische Massiv der Anthropoiden? Man findet es ebenfalls beim Menschen, bei fast allen Schädeln der Primaten und auch an anderen Schädeln von Säugetieren wieder.

Für die Mehrzahl der Otologen bildet das retroaurikulare Massiv mit seinen pneumatischen Zellen ein Annex des mittleren Ohres und spielt eine Rolle in der Hörtätigkeit. Diese allzu vereinfachende Theorie ist unannehmbar. Die Unversehrtheit des Gehöres ist mit sklerosen Processus vollkommen vereinbar.

Die vergleichende Anatomie wird die Erklärung dieses Problems der Phylogenie geben. Sie zeigt nämlich, daß bei einer großen Anzahl von Tieren, namentlich bei den großen Säugetieren, wie beim Elephanten und beim Rhinozeros, diese retroaurikularen Zellen sich ohne Unterbrechung mit den Zellen der intermediären Schädelschichte bis zu den äußeren und inneren Corticales fortsetzen. Sie erscheinen im ganzen bei den Primaten wie ein erratisches Überbleibsel dieser pneumatischen Schichte, eine Ausfüllschichte, deren Entwicklung und topographische Verteilung abhängen vom Volumen des Kopfes. Sobald der Schädel das Volumen erhalten soll, welches den anderen Teilen des Körpers, dem Rumpf und den Extremitäten entspricht — ein bei jeder Gattung verschiedenes Verhältnis — geschieht diese Vermehrung des Volumens dadurch, daß die äußere und innere Corticalis, welch letztere der Gehirnoberfläche angeschmiegt bleibt, sich voneinander entfernen. Dabei lassen die zwei Corticales einen Zwischenraum offen, welcher durch die Entwicklung der Zellen der Diploe ausgefüllt wird. Während der embryonalen Entwicklung wird die Form des Gehirnschädels durch den zentrifugalen Druck des Gehirnes gebildet. Daher seine ovoide Form. Nach der Geburt beginnen die Muskeln des Kauapparates und der Kopfhaltung denselben zu modellieren. Indem sie sich zusammenziehen, üben sie auf die Schädelwand einen zentripetalen Druck aus, dessen Intensität je nach der Funktion, welche sie zu erfüllen haben, verschieden ist. Der zentrifugale

Digitized by Google
Original from UNIVERSITY OF MINNESOTA
Generated on 2019-10-24 17:55 GMT / http://hdl.handle.net/2027/umn.31951002684121b
Public Domain in the United States, Google-digitized / http://www.hathitrust.org/access_use#pd-us-google

encephalische Druck ist fast einheitlich. Die zentripetalen Muskeldrucke wirken jedoch wie Riemen auf begrenzte Zonen ein. Die Schädelwand, welche den Einfluß dieser zwei in entgegengesetzter Richtung wirkenden Kräfte unterworfen ist, wird deformiert und plattgedrückt. Sie bildet Anschwellungen bloß im Niveau solcher Gegenden, welche von jedem Druck frei sind, wie dies in der retroaurikularen Gegend der Fall ist. Diese ist zwischen den zwei Muskelsystemen gelegen, welche den Schädel fast aller Säugetiere modellieren, dem System der Kopfhaltung und dem Kausystem. Das System der Haltung ist durch alle Muskel des Nackens gebildet. Diese Muskeln sind es, welche der Occipitalgegend der vierfüßigen Säugetiere die charakteristische Flachgedrücktheit geben. Das Kausystem umfaßt besonders die Schläfenmuskeln, welche die temporoparietalen Gegenden zusammendrücken, und bildet die gleichnamigen Gruben und die bei dem Schädel der Anthropoiden und Raubtiere so bemerkenswerte Crista sagittalis. Die vorliegenden Photographien werden Ihnen ohne weitere Einzelheiten die phylogenetische Theorie, welche ich Ihnen soeben in großen Zügen auseinandergesetzt habe, verständlich machen.

Unter der großen Anzahl von menschlichen Schädeln, welche ich untersucht habe, habe ich bloß einen einzigen gefunden, bei welchem das pneumatische Massiv keinen Processus mastoideus zeigt. Ich kann Ihnen davon eine photographische Reproduktion zeigen. Dieser Schädel gehört der anthropologischen Sammlung des Wiener Naturhistorischen Museums an. Es ist der Schädel eines jungen Indianers aus Chile, welcher durch die „Novara"-Expedition nach Wien gebracht wurde.

Wir kennen nun den Ursprung des pneumatischen Massivs des Processus mastoideus. Wir müssen uns jetzt die Frage vorlegen, warum der Mensch ein pneumatisches Massiv mit Apex besitzt, d. h. warum er einen wahren Processus mastoideus hat, während die Anthropoiden, die übrigen Simier und die Lemuren bloß ein pneumatisches Massiv ohne Apex haben, d. h. keinen Processus mastoideus besitzen?

Man kann nicht daran zweifeln, daß der Apex von der Zusammenziehung der Muskeln abhängig ist. Bei dem Neugeborenen besteht kein Processus mastoideus. Die retromeatische Gegend beginnt nach der Geburt herauszutreten, wie wenn — nach einem Ausspruch Brocas des Jüngeren — die Corticalis externa des Knochens dem Zuge gehorchen würde, welcher vom Sternocleidomastoideus ausgeübt wird. Im Alter von 3 Jahren ist dieser Vorsprung ein breiter Erker in der Form eines transversal plattgedrückten Konus mit nach unten und vorwärts gerichteter Hauptachse und mit stumpfer Spitze geworden.

Der breite und dicke M. sternocleidomastoideus setzt sich dort an. Einige Autoren geben ihm den Namen des „Vierbündeligen" des Kopfes, weil er aus 4 Bündeln gebildet ist, 2 sternocephale Bündel, sternomastoideus und sternooccipitalis, und 2 cleidocephale, cleidomastoideus und cleidooccipitalis. Diese 4 Bündel werden beim Menschen oft ver-

Digitized by Google
Original from UNIVERSITY OF MINNESOTA
Generated on 2019-10-24 17:55 GMT / http://hdl.handle.net/2027/umn.31951002684121b
Public Domain in the United States, Google-digitized / http://www.hathitrust.org/access_use#pd-us-google

wechselt, besonders in der Höhe der cephalischen Ansätze. Manchmal ist ihre Trennung vollkommen. Die vergleichende Anatomie erklärt dies.

Die cephalischen Ansätze erfolgen in der Höhe der unteren Hälfte des hinteren Randes des Processus und setzen sich fort, namentlich für das cleidooccipitale Bündel, auf dem äußeren Drittel der oberen gekrümmten Linie des Occipitale. Dieses letztere Bündel bildet manchmal einen isolierten Muskel, welcher, wenn der claviculare Ansatz breiter wird, an den M. trapezius anschließt. Nach Schück ähnelt bei den Anthropoiden die Anlage des M. sternocleidomastoideus sehr der des Menschen. Beim Schimpansen gibt es 2 Bündel, welche vom Manubrium des Sternums und von der Clavicula ausgehen. Das erste Bündel hat einen sehnigen Ursprung. Einige Bündel setzen sich auch an der articularen sternoclavicularen Kapsel an. Die „cephalischen Ansätze" erstrecken sich vom Meatus auditivus bis zur Mitte der Crista occipitalis; sie stoßen fast an die Fibern des Trapezmuskels an.

Beim Orang-Utan sind die 2 sternalen und clavicularen Bündel vollkommen getrennt.

Die Ceroopitheken zeigen 3 Bündel, ein sternales und 2 claviculare, ihre „cephalischen Ansätze" schließen aneinander an.

Bei dem Macacus und den Cynocephalen zeigt der Muskel ungefähr dieselbe Anlage.

Beim Lemur Macaco bildet die claviculare Portion des M. sternocleidomastoideus einen völlig unabhängigen Muskel. Die cephalischen Ansätze ziehen vom Meatus auditivus bis zum M. trapezius.

Diesen Ansatz findet man auch bei Nycticebus tardigradus. Die cephalischen Ansätze erstrecken sich zwischen den zwei äußeren Meatus auditivi.

„Bei den Säugetieren — ich entnehme diese Einzelheiten Lesbre — ist der M. cleidomastoideus schwer zu erkennen, denn der rudimentäre Zustand oder das Fehlen der knöchernen Clavicula hat bedeutende Veränderungen der Gegend bedingt; die in die Länge gezogenen und mobilen Schultern haben sich mit ihren Humeralgelenken genähert. Die clavicularen Teile des M. trapezius und des M. deltoideus sind sozusagen durch die konvergierende Bewegung der Schultern zum Sternum gerissen worden. Der claviculare Teil des M. trapezius ist rittlings auf den M. cleidomastoideus zu liegen gekommen und hat sich mit ihm mehr oder weniger verbunden. Der claviculare Teil des M. deltoideus hat sich Ende an Ende an die zwei vorhergehenden Muskeln angeschlossen, und so hat sich ein zusammengesetzter Muskel gebildet, welcher sich vom Kopfe bis zum unteren Teil des Humerus hinzieht. Dieser Muskel hat den Namen mastoidohumeralis erhalten; er vereinigt sich mit seinem vorderen Teile im Niveau des Kopfes mit dem M. sternomastoideus und setzt sich an den Processus paramastoideus an, welchen Lesbre Processus mastoideus nennt. Der M. sternomastoideus verändert sich nicht in seinen unteren „Ansätzen". Der cephalische Ansatz erfolgt beim

Digitized by Google
Original from UNIVERSITY OF MINNESOTA
Generated on 2019-10-24 17:55 GMT / http://hdl.handle.net/2027/umn.31951002684121b
Public Domain in the United States, Google-digitized / http://www.hathitrust.org/access_use#pd-us-google

Schweine auf dem Processus paroccipitalis; beim Rind und bei der Ziege teilt er sich in 2 Bündel, von denen sich das eine auf dem Processus basilaris des Occipitale mit dem M. rectus capitis anticus major ansetzt, das andere vor dem M. masseter und durch Vermittlung der Aponeurose dieses Muskels auf der Crista zygomatica.

Beim Tapir gibt es einen M. sternomassetericus; bei dem Schafe einen M. sternosuboccipitalis. Wie L e s b r e sehr richtig bemerkt, sind es eher sternocephalische als sternomastoidale Muskeln.

Die M. sternocleidomastoidei werden durch die äußeren Äste des N. spinalis und durch die Äste des dritten Cervicalpaares innerviert, beim Menschen wie bei allen Säugetieren.

Diese kurzen Begriffe von vergleichender Myologie waren notwendig, um die physiologische Bedeutung des M. sternocleidomastoideus beurteilen zu können.

Als zusammengesetzter vierbündeliger Muskel hat der M. sternocleidomastoideus 2 Innervationen und 2 Ansätze an den beweglichen Enden des großen sternoclaviculovertebrocranialen Systems. Seine Physiologie entspricht dieser Zusammensetzung. Der M. sternocleidomastoideus beteiligt sich an dem Koordinationsakt, welcher die verschiedenen Kopfhaltungen hervorbringt. Durch den äußeren Zweig des N. spinalis innerviert, übt er seinen Einfluß auf das System der Atmungsbewegungen aus. Er ist einer der Muskeln, welche die Kopfhaltung fixieren, dabei nimmt er, wenn er sich zusammenzieht, als fixen Punkt den Thorax. Er ist ein Atmungsmuskel, wenn sein fixer Punkt auf den Kopf übertragen wird.

Studieren wir ihn zuerst als Kopfhaltungsmuskel mit seinem fixen Punkte im Niveau des Sternum.

Man sagt, daß der M. sternocleidomastoideus den Kopf beugt. Das ist nicht ganz richtig. Die gleichzeitige Zusammenziehung von 2 Muskeln neigt den Kopf nach vorn, nicht durch Beugung des Schädels, sondern der Columna cervicalis. Diese Beugung ist die Summe der Teil (Segmentär)beugungen der Cervicalwirbel. Die Beugungsbewegung des Schädels auf der Säule kann nur im Niveau der Articulatio atlantooccipitalis erfolgen. Wir wissen, daß diese Bewegung eine sehr beschränkte ist. Sie überschreitet nicht 20°, da sie rasch durch die Locamenta lateralia occipitoaxoidale und occipitoatloidale aufgehalten wird. So ist es auch bei der Streckung, deren Bewegung 30° nicht überschreitet, für die seitliche Neigung sowie für die Drehung. An allen diesen Bewegungen — wenn sie einen gewissen Umfang erreichen — nimmt die ganze Columna cervicalis teil.

Nach diesen einleitenden Bemerkungen wollen wir sehen, was der Versuch und die Beobachtung im normalen und pathologischen Zustande uns über die Physiologie dieses Muskels lehren.

Die Elektrophysiologie beweist, daß die Erregung des M. sternocleidomastoideus eine Neigung des Kopfes zur elektrisierten Seite mit

Digitized by Google
Original from UNIVERSITY OF MINNESOTA
Generated on 2019-10-24 17:55 GMT / http://hdl.handle.net/2027/umn.31951002684121b
Public Domain in the United States, Google-digitized / http://www.hathitrust.org/access_use#pd-us-google

einer Drehung des Gesichtes zur entgegengesetzten Seite hervorruft. Die pathologische Zusammenziehung eines einzigen Muskels bestätigt das Ergebnis des Versuches.

Die Elektrophysiologie lehrt auch, daß die isolierte Erregung der beiden M. sternocleidomastoidei, bei gerader normaler Haltung des Versuchssubjektes, den Kopf nach vorn neigt. Die Pathologie bestätigt diese isolierte und synergetische Aktion des M. sternocleidomastoideus. Duchesne aus Boulogne sagt in seiner denkwürdigen Arbeit über die „Physiologie der Bewegungen", daß er dreimal die Atrophie der beiden M. sternocleidomastoidei bei Subjekten, deren kopfstreckende Muskeln intakt waren, beobachtet hat. Der nicht kompensierte Tonus der Strecker beugte den Kopf nach rückwärts. Wenn die Kranken aufrecht standen, und besonders wenn sie gingen, waren sie gezwungen, den Hals oder den Rumpf so weit nach vorwärts zu neigen, bis das Gewicht des Kopfes mit dem Widerstande seiner Streckmuskeln ins Gleichgewicht kam.

Aber wir hätten nur einen sehr unvollständigen Begriff über die physiologische Anteilnahme des M. sternocleidomastoideus an der Koordination der Bewegungen, welche die Kopfhaltung bestimmen, wenn wir uns auf diese experimentalen und klinischen Kenntnisse beschränken würden.

Duchesne von Boulogne hat gesagt: „Jede willkürliche oder instinktive Bewegung geht aus der gleichzeitigen Zusammenziehung einer mehr oder minder großen Anzahl von Muskeln hervor. Die Natur hat nicht dem Menschen die Fähigkeit gegeben, die Wirkung des Nervenfluidums auf diesen oder jenen Muskel zu lokalisieren, so daß er die isolierte Zusammenziehung bewirken könnte. Diese Fähigkeit, welche für die Ausübung seiner Funktionen ohne Nutzen gewesen wäre, hätte ihn Unfällen oder Deformationen ausgesetzt".

Bloß die Hautmuskel können isoliert studiert werden. Man muß auch in Betracht ziehen, daß ein Muskel sich nicht zusammenzieht, um die Wirkung der Schwerkraft oder irgendeiner anderen gegenwirkenden Kraft zu annullieren oder zu regeln. Es ist daher unumgänglich notwendig, daß wir die Kenntnisse, welche wir über die Physiologie des M. sternocleidomastoideus erlangt haben, mit denjenigen ergänzen, welche uns die direkte Untersuchung des Muskels durch Betastung in den verschiedenen Kopfhaltungen liefert.

Ich entlehne Zuckerkandl und Erben die Ergebnisse dieses Studiums. Die Autoren haben Folgendes festgestellt:

Wenn wir den Kopf nach vorn neigen, oder besser, wenn wir ihn in dieser geneigten Lage erhalten, so lassen wir hier den Unterschied zwischen Neigung und Aufrechthaltung hervortreten; man findet dann den M. sternocleidomastoideus ohne Tonus. Die Strecker zeigen sich jedoch bei der Betastung hart. In der Streckung aber werden die M. sternocleidomastoidei hart, während die Streckmuskeln weich geworden sind.

Digitized by Google
Original from UNIVERSITY OF MINNESOTA
Generated on 2019-10-24 17:55 GMT / http://hdl.handle.net/2027/umn.31951002684121b
Public Domain in the United States, Google-digitized / http://www.hathitrust.org/access_use#pd-us-google

Wenn wir den Kopf gegen die rechte Schulter neigen, so sind die Cervicalmuskeln der rechten Seite weich und die der linken Seite gespannt.

Damit eine Drehung zur Rechten bei gerader Haltung des Kopfes erfolgen könne, ist eine Zusammenziehung des linken M. sternocleidomastoideus begleitet von einer synergetischen Zusammenziehung des M. splenius und der Nackenmuskeln der rechten Seite erforderlich. Wenn das Versuchsobjekt auf dem Rücken liegend, den Kopf hebt, so zeigt die Betastung die energische Zusammenziehung der beiden M. sternocleidomastoidei.

Der Einfluß der Zusammenziehungen des M. sternocleidomastoideus auf das System der Atmungsbewegungen und auf die verschiedenen Modalitäten der thoracolaryngischen Sprache ist sehr interessant, aber viel weniger bekannt.

Die M. sternocleidomastoidei gehören zur Gruppe der auxiliaren Einatmungsmuskel mit den Skaleni, der Klavikularportion des M. trapezius, dem M. pectoralis minor, dem M. subclavius, les surcostaux und dem M. dentatus superior. Diese Muskeln können nur dann als Einatmer wirken, wenn der Kopf fest in der Strecklage auf dem Rumpfe erhalten wird. Diese auxiliaren Einatmungsmuskel ziehen sich besonders dann zusammen, wenn Asphyxiegefahr besteht, oder wenn es notwendig ist, kurz, rasch und tief einzuatmen, so nach langen Ausatmungen, wie es beim Weinen, beim Schreien oder Singen der Fall ist. Nach Duchesne von Boulogne ist die Wirkung der M. sternocleidomastoidei auf die Einatmung genügend groß, um eine allerdings unvollkommene Atmung zu gestatten, sie genügt jedoch, um die Asphyxie zu verhindern. Der genannte Forscher hatte Gelegenheit, einen jungen Mann zu beobachten, dessen ganzes Muskelsystem des Rumpfes und der oberen und unteren Gliedmaßen gelähmt war. In der Cervicalgegend hatte die Lähmung nur die Atmungstätigkeit der M. sternocleidomastoidei und ein wenig diejenige der Clavicularportionen des M. trapezius verschont.

Während der Einatmungsbewegungen wurde das Sternum um 2·5 bis 3 cm gehoben, wobei es die Sternalrippen nach sich zog. Zu gleicher Zeit wurde es nach vorn gerückt. Trotz der teilweisen Asphyxie, in welcher sich der junge Kranke infolge der ungenügenden Expansion der Thoraxwände befand, konnte derselbe noch einige Wochen leben, indem er nur mit den M. sternocleidomastoidei atmete.

Nach Claude Bernard würden die Zusammenziehungen des M. sternocleidomastoideus einen bremsenden Einfluß auf die Ausatmung üben. Die Dinge sollten sich folgendermaßen abspielen:

„Die einfache Ausatmung hat eine etwas längere Dauer als die Einatmung. Aber wenn man zu sprechen oder besonders zu singen beginnt, sagt Claude Bernard, ziehen sich die M. sternomastoidei und der M. trapezius zusammen, ergreifen gewissermaßen die Schultern und das Sternum, erhalten sie gehoben und unterbrechen ihre Senkung sowie die der Rippen während der ganzen Zeit der Lautausstoßung. Der Beweis

Digitized by Google
Original from UNIVERSITY OF MINNESOTA
Generated on 2019-10-24 17:55 GMT / http://hdl.handle.net/2027/umn.31951002684121b
Public Domain in the United States, Google-digitized / http://www.hathitrust.org/access_use#pd-us-google

dafür ist, daß, sobald der Gesang aufhört, sich die Ausatmung vollzieht und die Schultern auf den Thorax zurückfallen. Diese Zusammenziehung der M. sternomastoidei und des M. trapezius, welche zum Zwecke hat, die Atmung zu unterbrechen, um so dem Thorax zu gestatten, die ausgeatmete Luftsäule den Modulationen der Stimme anzupassen, ist um so ausgesprochener, je energischer die Tätigkeit der laryngischen Muskel wird."

Die Betastung der Cervicalgegend läßt diese Bremstätigkeit der M. sternomastoidei während der der Aussprache angepaßten Stimmausatmung nicht erkennen. Trotzdem kann diese Tätigkeit nicht geleugnet werden. Die folgende Beobachtung beweist dies in unwiderlegbarer Weise. Ssikorski aus Kiew hat einen schweren Fall des Stotterns bei starker Hypertrophie der Halsmuskeln, namentlich des M. sternocleidomastoideus, beobachtet. Dieser Kranke litt an einem Spasmus laryngeus tremulus, konnte überhaupt nicht sprechen, und wenn er es versuchte, stieß er Laute aus, welche einem verhaltenen Bellen ähnlich waren. Diese so interessante Beobachtung wurde mir von Herrn Dr. Fröschels mitgeteilt. Ich danke ihm dafür sehr herzlich.

Das Sprechen erscheint als ein Atmungsphänomen, welches durch eine mündliche, kurze, rasche, stille Einatmung und durch eine langgezogene Ausatmung charakterisiert ist; sie kann unterbrochen werden, ohne von einer neuen Einatmung gefolgt zu werden.

Die Zusammenziehungen des M. sternomastoideus intervenieren nicht allein bei der artikulierten Sprache. Sie wirken auch beim Weinen mit. Diese Intervention tritt zutage bei Betastung der vorderen und unteren Cervicalgegend in dem Augenblicke, in welchem die konvulsivischen Einatmungen erfolgen, welche das Schluchzen kennzeichnen. Man spürt hier, wie die Sehne des M. sternocleidomastoideus in starkem Grade steif wird.

Man hat viel über das Lachen geschrieben. Das Weinen bildete hingegen weniger den Gegenstand von Abhandlungen. Das Studium desselben bietet ein besonderes Interesse, wenn man die Frage, welche uns gegenwärtig beschäftigt, lösen will. Gestatten Sie mir, Ihnen diesbezüglich einige Beobachtungen mitzuteilen.

Das Gehirn funktioniert in zweifacher Art: affektiv und intellektuell. Durch die affektive Tätigkeit verarbeitet es die Gemütsbewegungen, durch die intellektuelle baut es die Gedanken auf. Die Sprache, in ihrem weitesten biologischen Begriffe, ist der Ausdruck dieser 2 Arten des Funktionierens des Gehirnes, indem die Empfindungen sich mit äußeren menschlichen oder tierischen physiologischen Erscheinungen vereinigen. Die Sprache in ihrem weitesten Sinne genommen, ist eine allen Tieren gemeinsame Fähigkeit.

Die Gefühlssprache, vage und unbestimmt, erfordert zu ihrem Entstehen nicht den Mechanismus von besonderen Organen. Die Geistessprache, welche dem Menschen eigentümlich und durch Bestimmtheit charakterisiert ist, hängt vom Funktionieren peripherischer und zentraler

Digitized by Google
Original from UNIVERSITY OF MINNESOTA
Generated on 2019-10-24 17:55 GMT / http://hdl.handle.net/2027/umn.31951002684121b
Public Domain in the United States, Google-digitized / http://www.hathitrust.org/access_use#pd-us-google

Apparate ab. Die affektive Art haftet dem Tierleben an. Man kann leben, ohne daß das Gehirn nach der intellektuellen Art arbeitet.

Wenn auch die Gefühlssprache allen Tieren gemeinsam ist, so folgt nicht daraus, daß alle Gefühle dasselbe physiologische Substrat zeigen. Es gibt deren zwei, die Traurigkeit und die Freude, besonders wenn sie als Chocempfindungen aufgefaßt werden, welche beim Menschen besondere Charakteristika haben, deren Gesamtheit das Weinen oder das Lachen hervorbringt.

Traurigkeit, Schmerz, Weinen, Freude, Vergnügen, Lachen sind ebenso viele Ausdrücke, welche sich auf 2 Gefühle beziehen, deren eines, wie Ribot sagt, aus einer Tätigkeitsverminderung, und deren anderes aus einer Steigerung derselben hervorgeht. Es ist wirklich sonderbar, daß der Mensch in der Ausübung der Sprechfunktion das Bedürfnis empfunden hat, die 3 Worte: Traurigkeit, Schmerz, Weinen, welche sich auf dieselbe Emotion beziehen, zu schaffen. Man möge sich wohl hüten, zu glauben, daß sie nur Nuancen ausdrücken wollen. Die Arbeiten von Lange, James, Ribot, Dumas zeigen, daß sie die psychophysiologischen Relais der Emotion sind, welche charakterisiert ist durch die Verminderung der Lebensenergie, ohne über die Richtung der Nervenströmung im voraus zu urteilen. Die artikulierte Sprache, das Wort, hat die konstitutiven Elemente des Gefühles getrennt. Sie gebraucht diesen oder jenen Ausdruck, je nach dem Relais, welches im emotionellen psychophysiologischen Complexus erreicht wurde. Wenn die Wahrnehmung stark empfunden wird, so liegt Schmerz vor. Wenn die Störung der organischen Funktionen und der Bewegung in bezug auf ihre Intensität vorherrschen, so wird es zum Weinen kommen; wenn der Zustand des Gewissens die Oberhand gewinnt, so wird man unter dem Einflusse der Trauer stehen.

Das Weinen und das Lachen sind emotionelle Krisen mit veränderlichem Verlauf, je nach der Stärke der Chocempfindung. Entweder erscheint das Weinen als ein episodisches Syndrom im Laufe der Traurigkeit (es ist die aktive Traurigkeit von Dumas) oder es bricht plötzlich im Laufe des normalen Lebens hervor; im letzteren Falle wird es durch eine Chocempfindung hervorgerufen. Das Weinen spielt eine große Rolle in der Evolution des Kindes. Es zeigt sich leichter und öfters bei der erwachsenen Frau als beim erwachsenen Manne. Die Intelligenz mildert die affektiven Phänomene. Man kann das Weinen folgendermaßen definieren: eine zusammengesetzte emotionelle Krise, deren Elemente in den besonderen Modifikationen des organischen Lebens und in besonderen Bewegungsreaktionen bestehen. Diese besonderen Modifikationen und Reaktionen bilden sein physiologisches Substrat.

Um die Beschreibung zu erleichtern, kann man die typische emotionelle Krise, welche man Weinen nennt, in 4 Perioden einteilen, besonders beim Kinde. Die erste Periode ist durch eine mehr oder minder ausgesprochene Apnoe charakterisiert. Das Gesicht kann zyanotisch

Digitized by Google
Original from UNIVERSITY OF MINNESOTA
Generated on 2019-10-24 17:55 GMT / http://hdl.handle.net/2027/umn.31951002684121b
Public Domain in the United States, Google-digitized / http://www.hathitrust.org/access_use#pd-us-google

werden, während es zugleich die Mimik des Schmerzes zeigt, welche hervorgerufen wird durch die Zusammenziehung der Augenbrauenmuskeln, der M. orbiculares der Augen, der gemeinsamen Hebemuskeln der Lippen und der Nase, der eigenen Hebemuskeln der Nase und der M. jugales. Diese Muskeln konzentrieren die Physiognomie zur Nasenwurzel hin. Oft fehlt diese erste Periode, welche man besonders bei Kindern beobachtet.

Die zweite Periode wird durch das Auftreten einer langgezogenen Ausatmung, begleitet durch Schreie mit besonderem Verlauf, welche man Stöhnen nennt, gekennzeichnet. Diese besonders langen, aber nicht stoßweisen Ausatmungen werden von sehr raschen, sehr kurzen, tiefen und ununterbrochenen Ausatmungen begleitet. Die Augen röten sich, Tränen fließen.

Während der dritten Periode nimmt der Weinende Stellungen ein, welche man emotionelle nennen kann. Er führt die Hand zu den Augen, indem er die Ellbogen hebt. Es zeigen sich vasomotorische Störungen, das Gesicht wird rot. Am Schlusse dieser Periode bemerkt man ein allgemeines Zittern und klonische Bewegungen der unteren Gliedmaßen, welche manchmal den Boden schlagen. Die Bewegungen des Herzens werden schneller.

Während der vierten Periode wird die Ausatmung kürzer und nach und nach stiller. Mehrere unterbrochene, tiefe, rasche Einatmungen, welche beinahe pfeifend sind, folgen darauf. Das ist das Schluchzen. Die allgemeine Muskelentspannung tritt ein. Der Puls wird langsamer. Der Weinende scheint erschöpft, niedergeschlagen.

Ich kann heute nicht in den Einzelheiten dieses ganze physiologische Substrat analysieren. Ich möchte mich damit begnügen, Ihre Aufmerksamkeit auf die Tatsache zu lenken, daß man in allen Perioden der emotionellen Krise eine Störung im Rhythmus der Atmungsbewegungen wahrnimmt. Im Weinen, wie im Sprechen und Lachen ist die Ausatmung andauernd; sie ist überdies gleichförmig, auch beim Sprechen. Beim Lachen ist sie stoßweise.

Beim Weinen ist die Einatmung kurz, rasch und tief und überdies stoßweise, während sie beim Sprechen und Lachen gleichförmig ist. Diese stoßweisen Einatmungen sind, wie gesagt, schluchzende.

Wir sehen also, daß der M. sternocleidomastoideus beim Weinen als Hilfseinatmungsmuskel auftritt, um die schluchzende Einatmung hervorzubringen und, nach Claude Bernard, als Bremsmuskel für die Ausatmung, um das Ausströmen der Luft zu verlangsamen, welches das Ausstoßen von Schreien und des Stöhnens gestatten soll.

Diese 4 Perioden haben eine verhältnismäßig veränderliche Dauer. Diese Veränderlichkeit modifiziert den Gang des typischen Anfalles.

Meine Herren, wir sind am Schlusse dieser Studie über die Physiologie des M. sternocleidomastoideus angelangt. Wie Sie sehen, habe ich nicht übertrieben, als ich sagte, daß sie sehr vielgestaltig sei. Jetzt können

Digitized by Google
Original from UNIVERSITY OF MINNESOTA
Generated on 2019-10-24 17:55 GMT / http://hdl.handle.net/2027/umn.31951002684121b
Public Domain in the United States, Google-digitized / http://www.hathitrust.org/access_use#pd-us-google

wir geradeaus an die Lösung des Problems, welches wir uns gestellt haben, schreiten.

Welche Muskelzusammenziehungen sind es, die auf die äußere Corticalis des pneumatischen retroaurikularen Massivs einen Zug ausüben und zur Bildung des Processus führen? Sind es diejenigen, welche an der Koordination der Bewegungen teilnehmen, die die charakteristische aufrechte Haltung der Hominidae fixieren, oder diejenigen, welche den Rhythmus der Bewegungen des thoracischen Blasebalges bei der Tätigkeit des Sprechens modifizieren?

Allgemein wird die Theorie in bezug auf die Körperhaltung angenommen. Sie erscheint jedoch unhaltbar, wenn man die Konklusionen der Studie über vergleichende Anatomie berücksichtigt, welche ich mir erlaubt habe, Ihnen soeben zu unterbreiten.

Eine grundlegende Tatsache beherrscht in der Tat das ganze Problem der physiologischen Bedeutung des Processus mastoideus, nämlich die folgende: Die Anthropoiden haben keinen Processus mastoideus; sie besitzen bloß ein pneumatisches retroaurikulares Massiv. Unter allen Primaten besitzt nur der Mensch einen solchen. Alle Primaten haben jedoch dieselbe retroaurikulare Schädelbildung und dieselben Muskeln, welche sich an denselben Punkten ansetzen. Anthropoidea und Hominidae sind ebenfalls bipedal. Gewiß bietet der Bipedismus dieser 2 Arten Unterschiede. Der Mensch schreitet auf dem Boden vorwärts, den Kopf aufrecht, die Hände frei. Der Anthropoide schreitet mit nach vorn geneigtem Kopf und Rumpf, indem er sich auf seine langen Arme stützt. Die Anthropoiden sind nach dem Ausdrucke von Broca unvollkommene Zweifüßer. Aber sobald sie sich setzen, heben die Anthropoiden und selbst die Simier, welche zwischen den Zwei- und Vierfüßern die Mitte einnehmen, den Kopf; Hominidae, Anthropoidea und Simiae geben ihren Köpfen dieselben Drehungs- und Neigungsbewegungen, sei es in der frontalen Ebene, sei es in der sagittalen. Doch bei den Anthropoiden und Simiern widersteht die äußere Corticalis des Massivs den Muskeltraktionen und bleibt glatt und abgerundet. Man muß also annehmen, daß, wenn sie nur beim Menschen hervorsteht, es nur darum so ist, weil sich bei ihm der M. sternocleidomastoideus unter dem Einflusse einer Erregung zusammenzieht, welche bei dem Schädel der Anthropoiden und der Simier nicht besteht. Das sind die Kontraktionen dieses Muskels, welche die auxiliare Einatmung hervorbringen und die Ausatmung bremsen, um die thoracolaryngische Sprache zu gestatten. Wir kennen ihre Heftigkeit. Wir können sogar sagen, daß kein Muskel des vie de relation beim Kinde mit derartiger Energie arbeitet. Wir verstehen leicht, daß so energische Zugbewegungen auf die lamelläre Corticalis eines Kinderschädels den Umriß derselben verändern müssen.

Konklusion: In der Entwicklung des Processus mastoideus gibt es 2 Elemente: das eine hängt mit der Phylogenie, das zweite mit der Physiologie der Sprache zusammen. Der Mensch hat einen Processus

Digitized by Google
Original from UNIVERSITY OF MINNESOTA
Generated on 2019-10-24 17:55 GMT / http://hdl.handle.net/2027/umn.31951002684121b
Public Domain in the United States, Google-digitized / http://www.hathitrust.org/access_use#pd-us-google

mastoideus, weil er allein die Fähigkeit der thoracolaryngischen Sprache besitzt.

Soll man die intellektuelle artikulierte oder die thoracolaryngo-emotionelle Sprache in Betracht ziehen?

Sie wissen, daß der menschliche Schädel bei der Geburt keinen Processus mastoideus besitzt. Wenn Sie diese Lichtbilder betrachten, werden Sie bereits im Alter von 8 Monaten in der retroaurikularen Gegend einen leichten linearen Vorsprung bemerken. Mit 2 Jahren ist der scharf zugespitzte Vorsprung schon sehr ausgesprochen. Mit 3 Jahren ist der Processus vollkommen gebildet. Seine Bildung erfolgt also ziemlich rasch. Das Erlernen der Sprache schreitet nicht parallel damit vorwärts. Am Schlusse des ersten Jahres spricht das Kind zwei oder drei zweisilbige Worte aus und dies in sehr rascher Weise. Mit 2 Jahren spricht es alle Vokale, viele zweisilbige und einige dreisilbige Worte aus. Mit 3 Jahren hat die Zahl der zweisilbigen Worte zugenommen; die dreisilbigen Worte sind noch selten. Die vokale Ausatmung allein kann also die verhältnismäßig rasche Bildung des Processus nicht erklären. Sie ist weder genügend andauernd, noch genügend mächtig. Aber wenn das Kind von der Geburt an bis zum Alter von 2 Jahren wenig gesprochen hat, so hat es dafür viel geweint bzw. geschrieen. Das Weinen ist seine fast ausschließliche Sprache gewesen.

Auf diese Betrachtungen gestützt, glauben wir uns berechtigt, zu behaupten, daß das Erscheinen des Processus mastoideus am menschlichen Schädel durch die Kontraktionen des M. sternomastoideus bedingt ist, welche an der Bildung der Sprache und besonders der thoracolaryngischen Sprache, namentlich des Weinens, teilnehmen.

Durch die Störung des Atmungsrhythmus, welche es charakterisiert, bildet das Weinen das physiologische Verbindungsglied zwischen der Alalie und der intellektuellen Sprache, die erste Etappe in der Evolution des Wortes.

Bevor man Töne artikuliert, muß man lernen, sie langsam auszustoßen. Das Weinen hat der entstehenden Menschheit gestattet, diese Schule durchzumachen. Die emotionelle thoracolaryngische Sprache hat somit den Menschen langsam aus dem anthropoiden Zustand emporgehoben. Das Weinen hat die Gemütsbewegungen vermenschlicht, indem es ihnen einen äußeren Ausdruck gegeben hat und den Menschen aus der Alalie hat heraustreten lassen. Delille hatte also recht, als er sagte: „Das Weinen ist das schönste Vorrecht des Menschen".

Meine Herren, gestatten Sie mir, Ihnen die Kommentare von Boule in Erinnerung zu bringen, welche ich am Eingange dieser Mitteilung zitiert habe. Er stellt die mehr oder weniger ausgesprochene Verschrumpfung der Processus mastoidei bei den Buschmännern, den Hottentoten und der Eskimos fest. Er sagte, daß diese Processus bei den Schädeln von La Ferrassie, Spy, Gibraltar und La Chappelle-aux-Saints noch mehr eingeschrumpft erscheinen. Diese Volumenverkleinerung bildet nach ihm

Digitized by Google
Original from UNIVERSITY OF MINNESOTA
Generated on 2019-10-24 17:55 GMT / http://hdl.handle.net/2027/umn.31951002684121b
Public Domain in the United States, Google-digitized / http://www.hathitrust.org/access_use#pd-us-google

ein morphologisches Charakteristikum der primitiven menschlichen Typen und besonders der Neandertalgruppe.

Die Betrachtungen über die Evolution der Gemütssprache, über das Weinen als physiologisches Bindeglied zwischen der Alalie und der Vernunftsprache, welche ich die Ehre hatte, Ihnen vorzulegen, werfen meiner Ansicht nach ein wenig Licht auf das Gefühlsleben dieser fernen prähistorischen Ahnen. In der Entwicklung der Menschheit sowie in der der Individuen, hat Gratiolet gesagt, ist das Gefühlsleben dem Gedankenleben vorausgegangen. Der unentwickelte Processus mastoideus dieser prähistorischen Schädel beweist, daß unsere Ahnen aus dem Neandertal wahrscheinlich wie wir, aber nicht so stark wie wir, fühlten. Sie drückten bereits ihre Gemütsbewegungen in einer menschlichen Sprache, im Weinen, aus. Sie hatten begonnen, aus der Alalie herauszutreten.

* * *

II. Ethnische und vergleichend-zoologische Kraniologie auf der Grundlage der Vestibionebene.

Meine Herren! Die Feststellung der Horizontalebene des Schädels beschäftigt seit mehr als einem Jahrhundert die Anatomen und Anthropologen. Die sehr zahlreichen Arbeiten, welche über diesen Gegenstand veröffentlicht wurden, haben nicht gestattet, eine gleichförmige Lösung zu finden.

Im Jahre 1768 nahm Daubenton als fixe Ebene diejenige an, welche durch den rückwärtigen Rand des Foramen magnum und den unteren Rand der Augenhöhle hindurchgeht.

Camper nahm die Ebene an, welche die untere Spina nasalis und die Mitte der Pori acustici interni berührt.

Blumenbach legte den Schädel zu seinen Füßen auf einen horizontalen Boden und betrachtete ihn vertikal von oben nach unten.

Charles Bell bestimmte die Horizontalebene indirekt mittels der Vertikallinie. Durch das Foramen magnum führte er bis zur Schädelwölbung einen langen Eisenstab ein, welcher auf einem Horizontalbrettchen fixiert war. Dieser Stab, welcher den Schädel im Gleichgewicht erhalten sollte, stellte die Vertikale dar.

Barclay bezeichnete als die 2 Linien, welche die Horizontale des Schädels feststellen, die Linea palatina und den Rand des unteren axillaris.

Busk führte indirekt die Horizontalebene mittels einer Vertikalen, welche über das Bregma und die beiden Conducti auditorii externi gingen.

Für Bauer fällt die Horizontallinie mit dem oberen Rand des Sehbogens zusammen.

Bolk aus Amsterdam wählte als Horizontallinie eine Linie, die das Fronton mit dem rückwärtigen Pol der endokranischen Höhlung, das

Digitized by Google
Original from UNIVERSITY OF MINNESOTA
Generated on 2019-10-24 17:55 GMT / http://hdl.handle.net/2027/umn.31951002684121b
Public Domain in the United States, Google-digitized / http://www.hathitrust.org/access_use#pd-us-google

ist mit dem vom Fronton am meisten entfernten sagittalen Punkt verbindet. Das Fronton ist der Punkt, in dessen Niveau die innere Oberfläche der vorderen Schädelwand aufhört, um sich in das Dach der angefügten Nasenhöhlen fortzusetzen.

Im Jahre 1861 beschäftigte sich Broca mit dieser grundlegenden Frage. Er ging von dem Gedanken aus, daß der Kopf horizontal wäre, wenn er sein natürliches Gleichgewicht auf der Wirbelsäule habe und der Mensch geradeaus vor sich schaue, ohne die Augenmuskeln zu ermüden. Er suchte dem trockenen Schädel diese natürliche Lage zu geben, und das Ergebnis seiner Studien war die Erkenntnis, daß der Schädel in richtiger Lage war, wenn man die Alveolo-condylen-Ebene horizontal stellte.

Die Formel von Broca beruht auf 2 Elementen, um nicht 2 Unbekannten zu sagen: Die natürliche Haltung des Schädels und die natürliche Haltung der Augen. Welche sind diese 2 Haltungen? Broca definiert die eine durch die andere, ohne jedoch zu sagen, was jede einzeln bedeutet. Es gibt hier 2 Fragen, welche man unabhängig voneinander behandeln muß, und man kann die eine durch die andere weder definieren, noch lösen.

Diese Ebene von Broca wurde nicht überall angenommen. Man warf ihm vor, daß er dem Kopfe eine zu hohe, von der charakteristischen Haltung der menschlichen Art zu entfernte Haltung gegeben habe. Die Kritiken mündeten in die Feststellung einer neuen Ebene, der konventionellen Horizontalebene von Frankfurt. Ihre Lage wird durch 2 Horizontallinien bezeichnet, welche den oberen Pol des Meatus auditorius externus mit der Mitte des unteren Randes der Augenhöhle verbinden. Die Konvention von Frankfurt hat die normale Haltung des Kopfes nicht wissenschaftlich definiert. Es handelt sich also um eine Ebene, welche einen rein anatomischen und auf dem Ungefähr beruhenden Wert besitzt.

Die Ebene von Broca wird in Frankreich und den lateinischen Ländern, die von Frankfurt in den germanischen Ländern verwendet. Es besteht ein sehr bedeutendes Interesse, zu einer vollständigen Einigung zu gelangen und die wirkliche Horizontalebene zu bestimmen, welche auf wissenschaftlichen Grundlagen beruht und nicht allein auf den Menschen, sondern auch auf alle Säugetiere anwendbar ist. Meine Bemühungen streben diesem Ziele zu. Ihnen steht es zu, sie zu beurteilen.

Diese Ebene von Frankfurt hat sich den Otologen wie eine wissenschaftlich bewiesene Wahrheit auferlegt. Sie lehren tatsächlich, daß der äußere Bogengang nicht horizontal sei, da er ja mit der Ebene von Frankfurt einen Winkel von 28 bis 37° bilde. Es gelingt mir nicht zu verstehen, warum sie nicht das Gegenteil behaupten, daß nämlich die Ebene von Frankfurt nicht horizontal sei, wohl aber der äußere Bogengang, da er mit jener einen Winkel von 28 bis 37° bildet. Denn schließlich muß das letzte Wort in dieser Frage den Otologen ge-

Digitized by Google
Original from UNIVERSITY OF MINNESOTA
Generated on 2019-10-24 17:55 GMT / http://hdl.handle.net/2027/umn.31951002684121b
Public Domain in the United States, Google-digitized / http://www.hathitrust.org/access_use#pd-us-google

hören. Alle Ebenen, welche man vorgeschlagen hat, leiden unter demselben Irrtum, nämlich dem Wunsche, die Kopfhaltung bestimmen zu wollen, ohne die Anatomie und die Physiologie des Vestibularapparates in Betracht zu ziehen.

Meine Herren, ein Zufall hat mir gestattet, den rechten Weg wieder zu finden, um zu zeigen, daß diese Frage eine der Physiologie des Vestibularapparates gemäße Lösung erhalten kann.

Man sagt, daß ein richtig gestelltes Problem halb gelöst sei. Wohl, so versuchen wir einmal das, worum wir uns bemühen, klar zu stellen.

Es handelt sich darum, eine Horizontalebene durch Schädel zu legen, welche in normale Lage, die Broca die natürliche nennt, gebracht wurden.

Vor allem, welche ist diese normale Lage? Versuchen wir, sie zu definieren. Sie kann nur die Ruhelage sein. Indem sich der Schädel in sagittaler Richtung neigt, kann er verschiedene Gleichgewichtslagen einnehmen. Unter diesen gibt es eine, in welcher dieses Gleichgewicht mit dem Minimum an Muskelenergie erreicht wird. Dies ist ganz klar. Diese Lage kann als Ruhelage betrachtet werden, denn sie erfordert das Minimum an Muskelarbeit. Da sie die Ruhelage ist, wird sie zur charakteristischen Lage des Tieres, denn zu dieser bringt es seinen Kopf nach jeder Lagenveränderung zurück.

Nochmals, der Zufall hat mich einen Vorgang entdecken lassen, welcher es gestattet, bei allen Säugetieren diese charakteristische Lage, welche auch die normale Ruhelage ist, wieder zu finden.

Indem ich mir eines Tages Rechenschaft geben wollte über die Fixitätsmittel des Periotikum bei einigen Artiodactylen, welchen das Os mastoideum fehlte, wurde ich dazu gebracht, sagittale Schädelschnitte verschiedener Säugetiere zu betrachten. Ich konnte feststellen, daß die Achse des Petrosum verschiedene Richtungen aufwies. Wie Sie wissen, meine Herren, ist diese Achse mit der palatinalen Ebene parallel. Sie ist es ebenfalls bei den Anthropoiden und den Simidae. Bei allen Carnivoren richtet sie sich wieder auf, um wieder — immer mit Rücksicht auf die palatinale Ebene und die Basis des Schädels — schräg zu werden. Bei der Giraffe ist sie noch schräger und beim Tapir ist sie fast senkrecht.

Es ist interessant, festzustellen, ob die Lage des äußeren Bogenganges nicht durch diese Veränderungen der Richtung des Os petrosum modifiziert wird.

Indem ich diesen Knochen feilte, legte ich den äußeren Bogengang ganz frei. Ich gab ihm eine zum Boden parallele, d. i. horizontale Richtung, und konnte feststellen, daß der Schädel eine Lage annahm, welche man als die charakteristische des Tieres betrachten konnte. Ich dehnte meine Untersuchungen auf eine große Anzahl von Tierarten aus und das Ergebnis war immer dasselbe. Ein Gesetz löste sich aus diesen Untersuchungen aus: Wenn man bei allen Säugetieren den äußeren Bogengang in die Horizontale bringt, so

Digitized by Google
Original from UNIVERSITY OF MINNESOTA
Generated on 2019-10-24 17:55 GMT / http://hdl.handle.net/2027/umn.31951002684121b
Public Domain in the United States, Google-digitized / http://www.hathitrust.org/access_use#pd-us-google

gibt man dadurch den Schädel die dieser Art charakteristische Haltung, d. i. die normale Lage der physiologischen Ruhe. Ich habe dieses Gesetz benutzt, um das Problem der Bestimmung der Horizontalebene des Schädels zu lösen. Dies die Grundlage der ethnischen und zoologischen Kraniologie auf der Grundlage der Vestibionebene. Meine Untersuchungen haben sich erstreckt auf: 28 Schädel kaukasischer Rasse, 8 äthiopischer Rasse, 4 ozeanischer Rasse und 10 mongolischer Rasse, ferner auf Schädel von einem Schimpansen, einem Gorilla, 2 Orang-Utans, 1 Cercopithecus, 1 Macaco, 1 Papio hamadryas, 2 Brüllaffen, 2 Löwen, 5 Hunden verschiedener Rassen, 4 Füchsen, 2 Dachsen, 1 Mustela martes, 1 Fischotter, 1 malaischen Bären, 1 Robbe, 1 Walroß, 2 Wasserschweinchen, 1 Stachelschwein, 1 Tapir, 2 Ebern, 1 Giraffe, 1 Rind, 2 Kamelen, 1 Hirsch, 1 Ziege, 1 Känguruh, im ganzen 50 menschliche Schädel und 40 Schädel von verschiedenen Säugetieren.

Bei allen Schädeln, welche ich Ihnen soeben aufgezählt habe, bin ich in folgender Weise vorgegangen: ich habe auf beiden Seiten die äußeren Bogengänge freigelegt, indem ich den Schädel von seiner unteren Seite anging, dann habe ich über den Rat des Herrn Prof. Hochstetter die Eminentia arcuata weggefeilt. Nach einigen Feilenstrichen, entdeckt man den Scheitel des vorderen vertikalen Bogenganges und dann den oberen Arm des hinteren vertikalen Bogenganges. Hierauf stößt die Feile auf einen sehr kompakten knöchernen Block, dessen Dicke im Durchschnitt 3 bis 4 mm mißt. Nach Durchbrechung desselben öffnet man das Dach des Vestibulum und nachher den äußeren Bogengang. Man legt ihn in seiner ganzen Länge frei, indem man darauf achtgibt, ihm eine gleichmäßige Tiefe zu erteilen. Der äußere Bogengang erscheint um einen elfenbeinartigen, zirkularen, zentralen Block herum gelagert. Das Zentrum dieses knöchernen Halbkreises, welches man mit einem Bleistift bezeichnet, bildet den Punkt, welchen ich „inneres Vestibion" nenne. Die Ableitung dieses Wortes erinnert an die Namen anderer Schädelpunkte, welche in der Kraniometrie in Gebrauch stehen. Auf dem Boden des äußeren Bogenganges bezeichnet man als dessen Endpunkte ebenfalls mit dem Bleistifte 2 Punkte an den Enden einer fast in anteroposteriorer Richtung verlaufenden Linie. Der also vorbereitete Schädel wird mit Hilfe von Plastilin auf einem Ranke schen Stativ befestigt, indem man sich bestrebt, den beiden äußeren Bogengängen eine horizontale Lage zu geben. Zu diesem Zwecke beginnt man damit, die beiden inneren Vestibion in gleiche Höhe zu bringen; der Schädel ist so in der Frontalebene in Gleichgewicht gebracht. Dann sucht man mit Hilfe eines gebogenen, in eine Spitze ausgehenden Stäbchens die horizontale Lage des äußeren Bogenganges zuerst auf einer Seite, dann auf der anderen noch genauer zu erreichen. Zu diesem Behufe berührt man mit der Spitze des Stäbchens in der Rinne des Bogenganges die vorher bezeichneten Endpunkte desselben und indem man die Schraube des Stativs handhabt,

Digitized by Google
Original from UNIVERSITY OF MINNESOTA
Generated on 2019-10-24 17:55 GMT / http://hdl.handle.net/2027/umn.31951002684121b
Public Domain in the United States, Google-digitized / http://www.hathitrust.org/access_use#pd-us-google

sucht man diese 2 Punkte in gleiche Höhe zu bringen. Der Bogengang wird auf diese Art sehr genau in die wagrechte Lage gebracht. Nach diesen Handgriffen zeichnet man auf der äußeren Corticalis in derselben Höhe, wie das innere Vestibion, eine horizontale Linie ringsum den Schädel mit Hilfe eines Stäbchens, das mit einem scharf zugespitzten Bleistift versehen ist. Wenn die beiden Bogengänge die gleiche Horizontalität besitzen, so wird man nur eine einzige Ebene zeichnen können. Wenn jeder eine eigene Horizontalität besitzt, so wird man deren zwei zeichnen müssen. Zwischen beiden wird man die mittlere Ebene zeichnen.

Indem man den Schädel auf das Occiput derart stellt, daß die horizontale Vestibionebene vertikal steht, wird man von dem inneren Vestibion ausgehend, die Frontalebene und die bivestibionendokrane Achse, welche die beiden inneren Vestibion verbindet, einzeichnen. Nach außen verlängert, begegnet diese Achse der äußeren Corticalis. Dieser Schnittpunkt bildet das äußere Vestibion. Die Vertikalebene schneidet die Sagittalebene von oben nach unten. Der obere Punkt trägt den Namen Akrovestibion, der untere heißt Hypovestibion. Die Horizontalebene trifft den Sagittalumriß des Schädels vorn und rückwärts. Der vordere Punkt ist das Prävestibion, der hintere das Retrovestibion.

Nachdem man auf dem in horizontaler Vestibionlage gebrachten Schädel die oben bezeichneten Ebenen und Punkte eingezeichnet hat, macht man verschiedene Messungen, um den Höhenunterschied festzustellen, welcher zwischen dem Basion, Nasion, Chinasmon und Opisthion mit Beziehung auf die horizontale Vestibionebene besteht oder welcher zwischen zwei zu beiden Seiten symmetrisch gelegenen Punkten, zwischen den oberen Polen des Meatus, zwischen den beiden Condyli occipitales und zwischen den Rändern der Augenhöhlen vorhanden ist. Man mißt auch auf den freien Schädel die wirklichen Entfernungen, welche das Basion vom Nasion, Chiasmon, Opisthion, usw. trennen.

Hierauf stellt man den Schädel von neuem in horizontaler Vestibionstellung auf den Leistenkraniophor von Ranke, welcher gestattet, die planimetrische Projektion dieser verschiedenen Schädelebenen zu errichten.

Nach Beendigung der Feststellung der planimetrischen Projektion schreitet man zur geometrischen Einzeichnung der Sagittalprojektion desselben Schädels, indem man die gewonnenen Messungen benutzt. Es ist dann ein Leichtes, auf dieser Projektion die verschiedenen Winkel zu messen, die man zu studieren beabsichtigt. Alle diese Punkte und Ebenen können auf allen Schädeln in der Reihe der Säugetiere gefunden und eingezeichnet werden. Sie stellen also gleichförmige Anhaltspunkte dar, zu welchen man die verschiedenen Ebenen des Schädelkastens in Beziehung bringen kann. Diese neue Methode erlaubt also, nicht allein bei menschlichen Schädeln, sondern auch bei den Schädeln der Säugetiere vergleichende Studien zu machen. Mangels einer einheitlichen Ebene konnte

Digitized by Google
Original from UNIVERSITY OF MINNESOTA
Generated on 2019-10-24 17:55 GMT / http://hdl.handle.net/2027/umn.31951002684121b
Public Domain in the United States, Google-digitized / http://www.hathitrust.org/access_use#pd-us-google

sich die vergleichende zoologische Kraniologie bisher nicht entwickeln. Die Ebenen von Broca und von Frankfurt sind auf fast alle Säugetiere unanwendbar. Die Kraniologie auf Grundlage der Vestibionebene füllt diese Lücke aus und bietet den Forschern ein neues, weites und ergiebiges Studienfeld dar.

Die Kraniologie kann den Schädel in Beziehung auf sich selbst studieren; dies ist die anatomische Kraniologie in engerem Sinne; oder sie kann dies in Beziehung auf den Raum tun, d. h. mit einer bestimmten Orientierung; dies ist die Spatialkraniologie.

Die anatomische Kraniologie stellt die Charakteristika des Schädels im Laufe des Lebens bei den verschiedenen Rassen und zu den verschiedenen Zeitpunkten der Entwicklung des Menschen und der Tiere fest. Die Spatialkraniologie definiert die verschiedenen individuellen, ethnischen und zoologischen Schädelhaltungen. Die Orientierung, welche man dem Schädel gibt, kann orbitar sein, in Übereinstimmung mit der Vestibionebene stehen oder konventionell sein. Die Spatialkraniologie wurde von Broca begründet. Die konventionelle Kraniologie ist entweder diejenige, deren Grundlagen im Jahre 1918 von den in Frankfurt versammelten deutschen Anthropologen bestimmt wurden oder diejenige, welche eine der vorgeschlagenen Horizontalebenen annimmt, sei es die Ebene Nasion-Inion oder die von Camper, Bauer, Busk, Bolk usw.

Die Spatialkraniologie auf Grundlage der Vestibionebene bildet den Gegenstand vorliegender Abhandlung. Es ist mir unmöglich, ohne diese Mitteilung über Gebühr auszudehnen und ohne sie allzu trocken zu gestalten, heute zusammen mit Ihnen die Ergebnisse dieser verschiedenen kraniologischen Methoden vergleichend zu studieren. Ich werde mich darauf beschränken, Ihnen summarisch einige Beobachtungen auseinander zu setzen, welche in das Gebiet der ethnischen und zoologischen Spatialkraniologie auf der Grundlage der Vestibionebene fallen. Diese Beobachtungen sind nach 2 Hauptgesichtspunkten gruppiert: 1. diejenigen, welche sich auf das Studium der Schädelbasis beziehen; 2. diejenigen, welche sich auf das Studium des Gesichtsviereckes beziehen.

Das Spatialsystem auf Grundlage der Vestibionebene wird durch eine horizontale äquatoriale Ebene und durch einen frontalen vertikalen Meridian gebildet. Diese 2 Ebenen begegnen sich im Niveau der Vestibionachse. Alle Säugetierschädel können sich in dieses System einfügen.

Das Studium der Vestibionachse gibt zu einigen interessanten Betrachtungen Anlaß. Die mittlere Länge ist bei den Brachycephalen größer als bei den Dolichocephalen und den Subdolichocephalen. Dies ist nicht erstaunlich. Wie immer die Form des Schädels sei, beträgt das Maß des Zentralsegmentes, welches zwischen den beiden inneren Vestibion liegt, durchschnittlich 65% der Gesamtlänge. Man kann also sehr beiläufig an den lebenden Menschen die Entfernung erkennen, welche die beiden inneren Vestibion trennt, indem man mit einem Hohlzirkel die Entfernung

Digitized by Google
Original from UNIVERSITY OF MINNESOTA
Generated on 2019-10-24 17:55 GMT / http://hdl.handle.net/2027/umn.31951002684121b
Public Domain in the United States, Google-digitized / http://www.hathitrust.org/access_use#pd-us-google

zwischen den beiden äußeren Vestibion mißt und nach Abzug der Hautdicke 65% des erhaltenen Maßes nimmt. In 80% der Fälle fällt der Verlauf der Vestibionachse mit dem hinteren Rande des Meatus auditivus internus zusammen. Die Stetigkeit dieses Verhältnisses hat mir gestattet, einen Apparat zu konstruieren, welchem ich den Namen „Vestibiograph" gegeben habe und welcher auf die äußere Corticalis die Lage des inneren Vestibion überträgt.

Wenn man die Maße der Vestibionachse bei den verschiedenen Säugetierarten vergleicht, findet man, daß das zentrale Segment bei dem Menschen eine größere Ausdehnung hat. Selbst bei den Säugetieren, welche einen sehr entwickelten Schädel haben, wie beim Rind und beim Gorilla, ist dieses zentrale Segment kleiner als bei dem Menschen. Zum Beispiel mißt die Vestibionachse bei dem Rind 189 mm mit einem zentralen Segment von 70·5. Die Vestibionachse des Menschen mißt höchstens 136 mm mit einem zentralen Segment von 86 mm. Bei dem Gorilla zählt die Vestibionachse 141 mm und sein zentrales Segment 75. Bei den Tieren wächst also die Vestibionachse auf Kosten der äußeren Segmente und diese Zunahme bedeutet nicht eine entsprechende Zunahme des endokraniellen Raumes.

Die beiden Bogengänge haben entweder die gleiche Horizontalität in anteroposteriorer Richtung oder jeder von ihnen besitzt eine eigene Horizontalität. Im letzteren Falle, wenn sich der Kopf nach vorn neigt, kommt einer der Bogengänge vor den anderen in wagerechte Lage. Wenn die beiden Bogengänge die gleiche Horizontalität besitzen, kann man auf dem Schädel nur eine einzige Vestibionebene einzeichnen. Wenn ihre Horizontalität nicht zusammenfällt, wird man deren zwei einzeichnen können, welche zwei ebene Winkel bilden werden, wovon der eine nach vorn, der andere nach rückwärts offen ist und deren Schnittlinie die transversale Vestibionachse bildet. Im letzteren Falle wird man eine mittlere Ebene zeichnen können, welche zum Vergleiche mit den Schädeln mit nur einer horizontalen Ebene dienen wird.

Unter 50 Schädeln von Erwachsenen hatten die beiden Bogengänge in 26% der Fälle die gleiche Horizontalität; in 74% der Fälle war die Horizontalität auf beiden Seiten verschieden. Die Schädelbildung hat keinerlei Beziehung zu der Horizontalität der Bogengänge. Hingegen scheinen meine Untersuchungen zu zeigen, daß die Rasse einen großen Einfluß auf die Horizontalität der Bogengänge ausübt.

Man findet nämlich Schädel mit zusammenfallender Horizontalität

in der mongolischen Rasse 40%,
„ „ äthiopischen „ 37%
„ „ ozeanischen „ 100% und
„ „ kaukasischen „ bloß 14%.

Wie kann man diese sonderbare Tatsache erklären?

Soll man sie bloß dem Zufall zuschreiben? Diese Prozentsätze reden eine zu klare Sprache um diese Hypothese, welche keine Erklärung gibt,

Digitized by Google
Original from UNIVERSITY OF MINNESOTA
Generated on 2019-10-24 17:55 GMT / http://hdl.handle.net/2027/umn.31951002684121b
Public Domain in the United States, Google-digitized / http://www.hathitrust.org/access_use#pd-us-google

gelten zu lassen. Es scheint, daß das fehlende Zusammenfallen der Horizontalität der Bogengänge bei der kaukasischen Rasse den Notwendigkeiten einer mehr aufrechten Kopfhaltung entspräche und zum Zwecke hätte, das Vestibularfeld der kephalischen Ruhestellung zu vergrößern.

Die horizontale Vestibionebene geht
über dem Nasion in 58% der Fälle,
unter „ „ „ 36% „ „
sie fällt mit dem Nasion zusammen in 6% der Fälle.

Das Praevestibion ist der vordere Schnittpunkt der horizontalen Vestibionebene und der sagittalen Ebene.

In Beziehung auf das Nasion befindet es sich
bei der mongolischen Rasse auf — 3·2 mm
„ „ äthiopischen „ „ + 1·2 „
„ „ ozeanischen „ „ — 12·0 „
„ „ kaukasischen „ „ + 5·4 „

Der Durchschnitt dieser Messungen ohne Rücksicht auf die Rasse beträgt + 3·6 mm.

Das Retrovestibion, der hintere Schnittpunkt der sagittalen Ebene und der horizontalen Vestibionebene befindet sich im Durchschnitt 27·6 mm oberhalb des Opisthion.

Die Entfernung, welche das Retrovestibion vom Opisthion trennt, beträgt
58·0% der Entfernung Opisthion-Inion bei der mongolischen Rasse
54·0% „ „ „ „ „ äthiopischen „
51·0% „ „ „ „ „ ozeanischen „
62·5% „ „ „ „ „ kaukasischen „

Der höchste Prozentsatz kommt also der weißen Rasse zu. Je größer die Entfernung Retrovestibion-Opisthion ist, bei Annahme des Retrovestibions als fixen Punkt, desto mehr verschiebt sich das Opisthion nach rückwärts. In anderen Worten ausgedrückt: Die Verminderung der Entfernung Opisthion-Retrovestibion drückt das Zurückweichen des Foramen magnum aus. Dies geschieht, wie wir es soeben gesehen haben, bei den nichtkaukasischen Rassen.

Die frontale Vestibionebene ist diejenige, welche durch die äußeren Vestibion senkrecht auf die horizontale Ebene fällt. Sie schneidet die sagittale Ebene oben, in der Höhe des Akrovestibions, und unten in der Höhe des Hypovestibions.

Der ethnische Faktor übt auch hier einen offenkundigen Einfluß auf die Orientierung der frontalen Vestibionsebene mit Rücksicht auf das Basion aus. Diese Ebene geht tatsächlich vor diesem Punkt vorbei in 82% der Schädel nichtkaukasischer Rasse und bloß in 44% der Fälle von Schädeln kaukasischer Rasse. Diese Feststellung ist die Ergänzung derjenigen, welche wir bei Gelegenheit der Lage des Retrovestibion mit Beziehung auf das Opisthion bei den verschiedenen Rassen gemacht haben.

Digitized by Google
Original from UNIVERSITY OF MINNESOTA
Generated on 2019-10-24 17:55 GMT / http://hdl.handle.net/2027/umn.31951002684121b
Public Domain in the United States, Google-digitized / http://www.hathitrust.org/access_use#pd-us-google

Das Hypovestibion befindet sich
bei der mongolischen Rasse auf 2·25 mm vor dem Basion
„ „ äthiopischen „ „ 2·0 „ „ „ „
„ „ ozeanischen „ „ 4·8 „ „ „ „
„ „ kaukasischen „ „ 1·0 „ hinter „ „

Das Akrovestibion befindet sich durchschnittlich auf 54·0 mm hinter dem Bregma und auf 69·0 mm vor dem Lambda.

Wir haben die Topographie des äußeren Vestibions mit Rücksicht auf die Spina oder Crista von Henle festgelegt. Letztere ist den Otologen sehr gut bekannt, denn Bezold hat sie als den wichtigsten Beziehungspunkt für die Operation der Antrotomie bezeichnet.

Nach Lenoir wäre diese Crista von Henle im Alter unter 4 Jahren nicht von Bedeutung. Wir haben sie jedoch in übertriebener Entwicklung bei einem Kinde von 17 Monaten, welches von Mastoiditis befallen war, beobachtet. Nach den von mehreren Autoren und von mir selbst gemachten Aufstellungen kommt sie bei den Erwachsenen stets vor. Wenn man den allgemeinen Durchschnitt nimmt, so kann man sagen, daß das äußere Vestibion sich auf 5 mm oberhalb der Spina von Henle befindet. Wie wir bereits bemerkt haben, kann man diese Lage des äußeren Vestibions auch mit Hilfe des Vestibiographen feststellen.

Bei den Anthropoiden, Simidae und den anderen Säugetieren sind die Beziehungen zwischen der horizontalen und der frontalen Vestibionebene verschieden.

Bei allen Säugetieren, mit Ausnahme der Hominidae, befindet sich das Retrovestibion mitten im Foramen magnum, folglich unterhalb des Opisthion. Der Papio hamadryas bildet eine Ausnahme von dieser Regel. Bei ihm befindet sich nämlich das Retrovestibion auf 1 mm oberhalb des Opisthions. Das Walroß stellt ebenfalls eine Ausnahme dar, denn bei ihm liegt das Retrovestibion auf 6 mm vor dem Basion.

Wir haben gesehen, daß man beim Menschen das Akrovestibion zwischen Lambda und Bregma fand. Bei allen anderen Säugetieren tritt dieser Punkt nach rückwärts und man findet ihn zwischen Lambda und Inion; manchmal fällt er mit dem Inion zusammen.

Die Lage des Hypovestibions ist bei allen Säugetieren, mit Ausnahme der Hominidae, immer vor dem Basion gelegen: bei dem Rinde auf 50 mm, bei der Giraffe auf 40 mm, bei dem Kamel auf 35 mm, beim Tapir auf 45 mm, beim Walroß auf 43 mm, beim Schimpansen auf 9 mm, beim Gorilla auf 15 mm und beim Orang-Utan auf 18 mm. Diese Beziehung charakterisiert also in klarer Weise die Säugetiere, welche nicht Hominidae sind.

Die Basis des menschlichen Schädels umfaßt 3 Stufen: eine vordere, mittlere und hintere. An den seitlichen Teilen ist die Scheidung dieser Stufen sehr genau. Die vordere Stufe wird von der mittleren durch den hinteren Rand der kleinen Flügel des Wespenbeines oder der Apophysen von Ingrassias. Der obere Rand der Pyramida petrosa trennt die mittlere

Digitized by Google
Original from UNIVERSITY OF MINNESOTA
Generated on 2019-10-24 17:57 GMT / http://hdl.handle.net/2027/umn.31951002684121b
Public Domain in the United States, Google-digitized / http://www.hathitrust.org/access_use#pd-us-google

von der hinteren Stufe. In der sagittalen Ebene ist diese Trennung weniger deutlich.

Die Anatomen schrieben oft, daß der Sulcus opticus in der sagittalen Ebene die Grenze zwischen der vorderen und der mittleren Stufe bilde. Diese Scheidung kann den Notwendigkeiten der Anthropologie, welche die Krümmung des Schädels messen soll, nicht genügen. Eine Rinne wird in der Tat von einer Furche und 2 Rändern gebildet. Soll der Boden der Furche, wie es Broca empfiehlt, welcher die Grenze zwischen den beiden Stufen bildet oder eher der hintere Rand, Epiphium genannt, wie es Welker, Virchov, Topinard u. a. verlangen, oder noch der Punkt von Landzert, welcher oberhalb der Sella turcica liegt? Sollte man nicht lieber den vorderen Rand des Sulcus opticus wählen? Die anatomische Studie, welche folgt, wird zeigen, daß die letztere Annahme den Vorrang haben soll.

Die vordere Fläche des Keilbeines enthält auf der sagittalen Ebene von vorn nach rückwärts, das Jugum sphenoidale, welches rückwärts vom Limbus sphenoidalis begrenzt wird. Zwischen dem Limbus und dem Dorsum sellae findet man von vorn nach rückwärts den Sulcus opticus und die Sella turcica, welche auf der oberen schiefen Fläche unterhalb und rückwärts vom Körper des Keilbeines eingeschnitten ist. An der Basis des Dorsum sellae beginnt der Clivus sphenoidalis, welcher rückwärts vom Foramen magnum begrenzt ist. Die obere mittlere Fläche des Sphenoidale hat 2 Krümmungen, die eine sehr ausgesprochen in der Höhe des Limbus, die andere, weniger ausgesprochen, welchen man bemerkt, indem man das Dorsum sellae entfernt. Die Anthropologen haben hauptsächlich für die Maße der vorderen Krümmung, welche sphenoidaler Winkel genannt wird, Interesse gezeigt.

Der Limbus sphenoidalis, sagen Poirier und Charpy, ist eine transversale Crista, welche in ihrem mittleren Teil kaum angedeutet ist, bogenförmig und an ihren Enden mehr ausgesprochen, wo sie sich auf dem kleinen Flügel fortsetzt, indem sie den oberen Rand des Foramen opticum bildet.

Unter 59 Schädeln habe ich nur 7mal hinter dem Limbus einen gut geformten Sulcus gefunden. 20mal stellte die Gegend eine abgeschrägte Fläche an Stelle einer Rinne dar, und 1mal einen wirklichen Säulenpfuhl mit einer vorderen Nut für den Nervus opticus und einer hinteren Furche für den Sinus circularis.

Wenn man den Schädel eines Neugeborenen untersucht, kann man nicht daran zweifeln, daß der Limbus sphenoidalis die Grenze zwischen der vorderen und der mittleren Stufe bildet. Man sieht in der Tat, daß der Rand der kleinen Flügel sich auf der sagittalen Ebene mit einer transversalen Crista fortsetzt, hinter welcher das Chiasma gelagert ist. Es gibt keinen Sulcus opticus. Die Fläche, welche das Chiasma empfängt, setzt sich ohne Trennungslinie in die Fläche der Sella turcica fort. Dies ist der mittlere Schnittpunkt zwischen dem Limbus und der sagittalen

Digitized by Google
Original from UNIVERSITY OF MINNESOTA
Generated on 2019-10-24 17:57 GMT / http://hdl.handle.net/2027/umn.31951002684121b
Public Domain in the United States, Google-digitized / http://www.hathitrust.org/access_use#pd-us-google

Ebene, welche ich zum Studium des sphenoidalen Winkels, welcher die Hauptkrümmung der Schädelbasis mißt, gewählt habe. Diesem Punkte habe ich den Namen Chiasmon gegeben.

Das Chiasmon ist bei allen Säugetieren leicht zu bestimmen. Bei den Anthropoiden hat der Limbus sphenoidalis eine Krümmung und ist sehr deutlich; noch deutlicher ist er beim Macaco, beim Cynocephalus, beim Brüllaffen.

Bei dem Löwen erscheint der Limbus wie ein eckiger Grat, an dessen Spitze sich das Chiasmon befindet. Bei dem Haushund zeigt der Verlauf des Limbus zwei deutliche Bogen, welche sich auf der Sagittalebene begegnen, um das Chiasmon zu bilden. Hinter dem Limbus und oberhalb desselben bemerkt man den Sulcus opticus und die Sella turcica. Zwischen dem Sulcus opticus und der Sella tritt der Mittelteil wie ein Erker hervor. 2 Furchen, auf welchen die Nervi optici liegen, befinden sich auf beiden Seiten dieses Erkers.

Beim Fuchs tritt der Limbus gut hervor und sein Verlauf folgt einem Wellenbogen. Die Sella ist lang und wenig tief.

Bei dem malaischen Bären bemerkt man hinter dem sehr hervortretenden Limbus 2 Furchen mit anteroposteriorer Richtung, welche sich auf der sagittalen Ebene vereinigen und für die Nervi optici bestimmt sind.

Bei dem Walroß ist der Limbus sphenoidalis bogenförmig und sehr deutlich. Er liegt ungefähr in der Mitte der Entfernung, welche die Apophysis crista galli von dem hinteren Rande der kleinen Flügel trennt. Eine seitliche stumpfe Crista verbindet den Limbus mit diesem Rande. Diese Crista ist innen von einer Furche für den Nervus opticus flankiert. Die Sella ist sehr wenig ausgehöhlt.

Bei der Phoca vitulina ist der Limbus auf der sagittalen Ebene fast nicht hervorstehend. Die Basis des Schädels im Niveau des Chiasmas, des Sinus circularis und der Hypophysis bildet eine längliche und in anteroposteriorer Richtung leicht ausgehöhlte Oberfläche. Auf den Seiten bemerkt man vorn 2 Furchen, welche zum Foramen opticum münden. Unmittelbar vor dem Limbus richtet sich die Schädelwand auf. Die Apophysis crista galli ist senkrecht. Die Lamina cribrosa schaut geradezu nach rückwärts.

Beim Cabiai bemerkt man sehr gut das Jugum sphenoidale, welches nach rückwärts durch einen sehr schwach angedeuteten Limbus auf der Sagittalebene begrenzt wird. Es tritt sehr hervor und ist an den Seitenteilen bogenförmig. Die Fläche, auf welcher das Chiasma ruht, ist leicht gehöhlt und wird durch einen schwachen Rand unten und rückwärts von der schrägen Zone getrennt, welche den Sinus circularis empfängt. Die gut ausgebildete Sella turcica zeigt vorn ein kleines Grübchen, auf deren Boden man die obere Öffnung eines feinen Kanals erblickt, dessen exokranische Öffnung auf der Apophysis basilaris sichtbar ist. Dies ist der Ductus craniopharyngeus medianus, welcher von Land-

Digitized by Google
Original from UNIVERSITY OF MINNESOTA
Generated on 2019-10-24 17:57 GMT / http://hdl.handle.net/2027/umn.31951002684121b
Public Domain in the United States, Google-digitized / http://www.hathitrust.org/access_use#pd-us-google

zert im Jahre 1868 gefunden wurde und von Calori Ductus hypophysarius oder pituitarius genannt wurde.

Bei dem Wildschwein bildet der Limbus zweifellos die rückwärtige Grenze der vorderen Stufe der Schädelbasis. Die Sella turcica ist tief.

Bei dem Hirschen und der Gemse ist der Limbus transversal und scharf. Die Sella ist sehr gehöhlt.

Auch beim Rinde bildet der Limbus, wie klarer nicht sein kann, die rückwärtige Grenze der vorderen Stufe der Schädelbasis. Unterhalb zeigt sich das Grübchen, in welches sich das Chiasma einfügt. Mehr unten und rückwärts sieht man die sehr in die Länge gezogene und gut ausgebildete Sella turcica.

Beim Kamel bildet der Limbus eine transversale Crista, welche an den Seitenteilen sehr deutlich ist und auf der Sagittalebene weniger hervortritt. Die ebene Fläche, welche den Sinus circularis empfängt, ist nach unten und rückwärts schief liegend. Die Sella turcica ist sehr in die Länge gezogen und gut eingeschnitten.

Bei der Giraffe zeigt sich der Limbus unter der Form einer auf ihrer ganzen Länge deutlichen transversalen Crista. Hinter ihm bemerkt man eine ebene Fläche, welche ebenso lang wie breit ist. Die Sella turcica ist gut eingeschnitten.

Beim Tapir bildet der Limbus eine bogenförmige, sehr hervortretende Crista. Die Fläche, welche den Sinus circularis empfängt, setzt sich ohne Trennungslinie in der flachen und länglichen Sella turcica fort.

Beim Känguru zeigt der sehr vorspringende Limbus einen hufeisenförmigen Verlauf. Die Sella ist länglich und wenig tief.

Diese flüchtige Studie über menschliche und vergleichende Anatomie zeigt, daß der Limbus sphenoidalis fast immer sehr deutlich ist und daß die Schädelbasis sich hinter ihm zu krümmen beginnt, indem sie eine nach unten und rückwärts strebende schiefe Richtung einschlägt, um in das Basion zu münden. Bei allen Säugetieren ist dieser Punkt der unterste des in Vestibionstellung gebrachten Gehirnschädels. Er ist es immer auch bei der mongolischen, äthiopischen und ozeanischen Rasse und fast immer auch bei der kaukasischen Rasse.

Auf einem sagittalen Schnitte zeigt sich die Schädelbasis unter der Form einer zweifach gebrochenen Linie mit einem vorderen, einem mittleren und einem hinteren Segment. Das erste Segment geht vom Nasion zum Chiasmon, d. i. das frontoethmoidale Segment; das zweite geht vom Chiasmon zum Basion, d. i. das Clivussegment; das dritte, welches sich vom Basion bis zum Opisthion erstreckt, bildet die Ebene des Foramen magnum und stellt das foraminische Segment dar.

In der Höhe des Chiasmon findet man einen nach unten geöffneten Winkel, den chiasmatischen Winkel, welcher durch das Zusammenstoßen des vorderen und mittleren Segmentes gebildet wird. In der Höhe des Basions bildet sich ein nach oben geöffneter Winkel durch das Zusammen-

Generated on 2019-10-24 17:57 GMT / http://hdl.handle.net/2027/umn.31951002684121b
Public Domain in the United States, Google-digitized / http://www.hathitrust.org/access_use#pd-us-google
Digitized by Google
Original from UNIVERSITY OF MINNESOTA

laufen des mittleren oder Clivussegmentes und des hinteren oder foraminischen Segmentes. Dies ist der clivioforaminische Winkel. Diese beiden Winkel, der chiasmatische und clivioforaminische haben eine gemeinsame Seite, das mittlere oder Clivussegment.

Die zweimal gebrochene Linie Nasion-Chiasmon-Basion-Opisthion hat beim Menschen eine allgemeine nach unten und rückwärts strebende Richtung. Wenn man in der Höhe des Basions eine zur wirklichen Vestibionebene parallele Linie zieht, so errichtet man mit der Clivuslinie und der foraminischen Linie 2 Winkel, von denen der eine der vordere, der andere der hintere ist. Ich nenne den vorderen Winkel den vorderen Vestibionclivuswinkel und den hinteren den vestibioforaminischen Winkel.

Das Studium des Prognathismus mit Rücksicht auf die Schädelbasis und die Kopfhaltung wird uns zwingen, andere Winkel zu beobachten, deren Scheitel sich in der Höhe des Basions, Nasions und des Prosthions befinden. In der Höhe des Nasions gibt es einen Winkel, welcher von 2 Linien gebildet wird, die von diesem Punkte aus zum Chiasmon und zum Prosthion gehen, dies ist der Winkel Chiasmon-Nasion-Prosthion oder der frontoethmoidale Winkel. Endlich findet man in der Höhe des Prosthions einen Winkel, welcher durch das Zusammentreffen zweier Linien gebildet wird, deren eine vom Nasion und die andere vom Basion kommt, dies ist der Prosthionwinkel.

Wir haben im ganzen fünf anatomische Winkel: den chiasmatischen, den cliviusforaminischen Winkel, den Winkel Chiasmon-Basion-Prosthion oder den basiopharyngeischen Winkel, dann den Winkel Chiasmon-Nasion-Prosthion oder frontoethmoidalen Winkel und schließlich den Prosthionwinkel. Dann haben wir zwei anatomischphysiologische Winkel: den Vestibion-foraminischen und den Vestibion-Clivuswinkel. Wir werden ferner einen physiologischen Winkel zu studieren haben, welcher durch das Zusammentreffen der orbitaren Ebene von Broca und der horizontalen Vestibionebene gebildet wird, dies ist der Orbito-Vestibionwinkel. Dann werden wir uns noch mit einem anderen anatomisch-physiologischen Winkel beschäftigen müssen, welcher durch die Kreuzung der Ebene von Frankfurt mit der Vestibionebene gebildet wird; d. i. der Frankfurt-Vestibionwinkel.

Alle diese Winkel sind auf der Sagittalprojektion nach dem Vorgang, welchen wir vorher angezeigt haben, konstruiert.

Wir beginnen damit, die Lage der Schädelpunkte Nasion, Chiasmon, Basion, Opisthion mit Rücksicht auf die horizontale Vestibionebene zu bestimmen. Diese Bestimmung erfolgt dardurch, daß man die Vertikallinien mißt, welche von diesem Punkte auf die genannte Horizontale fallen. Nachher wollen wir die Längen der verschiedenen Linien messen, welche die Seiten der Winkel bilden, dann wollen wir den Wert der anatomischen, anatomisch-physiologischen und physiologischen Winkel selbst feststellen. Diese Untersuchung wird vom doppelten Gesichtspunkte der Schädelbeschaffenheit und der Rasse erfolgen.

Digitized by Google
Original from UNIVERSITY OF MINNESOTA
Generated on 2019-10-24 17:57 GMT / http://hdl.handle.net/2027/umn.31951002684121b
Public Domain in the United States, Google-digitized / http://www.hathitrust.org/access_use#pd-us-google

Das Nasion befindet sich bei den Schädeln

mongolischer Rasse	— 3·9	ober	der	horizontalen	Vestibionebene
äthiopischer „	— 0·2	unter	„	„	„
ozeanischer „	— 11·8	„	„	„	„
kaukasischer „	— 4·2	„	„	„	„

Das Chiasmon befindet sich immer oberhalb der horizontalen Vestibionebene; das Basion und das Opisthion sind ebenfalls immer oberhalb desselben.

Wenn man bei den Säugetieren, mit Ausnahme der Hominidae, die Topographie dieser 4 Punkte mit Rücksicht auf die horizontale Vestibionebene studiert, so macht man andere Beobachtungen, welche ebenso viele Unterscheidungsmerkmale bilden.

Bei den Anthropoiden befinden sich das Nasion, Chiasmon und das Basion unterhalb der horizontalen Vestibionebene; hingegen befindet sich das Opisthion stets oberhalb derselben. Dies beweist, daß das Zurücktreten des Foramen magnum von einem Richtungswechsel begleitet wird.

Das Studium der Winkel der Schädelbasis gibt auch zu sehr interessanten Betrachtungen Anlaß.

Der chiasmatische Winkel nimmt in dem Maße zu, als man in der Reihe der Säugetiere heruntersteigt. Bei dem Menschen mißt er ungefähr 138°, beim Schimpansen 165°, beim Gorilla 171°, bei dem Brüllaffen 196°, beim Tapir 213°. Der vordere Teil der Schädelbasis ist also zuerst plattgedrückt, um sich nach unten einzubiegen, wobei ein in das Gesichtsviereck einspringender Winkel bei den Brüllaffen, den Hunden, der Giraffe, dem Kamele, dem Tapir, dem Walroß und dem Cabiai gebildet wird.

Der eben erwähnten Zunahme des chiasmatischen Winkels entspricht eine Abnahme des Clivus-foraminischen Winkels.

Die Größe des Vestibion-foraminischen Winkels, welchen man in der Reihe der Säugetiere studiert, scheidet deutlich die Hominidae von den anderen Säugetieren.

Dieser anatomisch-physiologische Winkel, dessen Studium in das Gebiet der Spatialkranionetrie fällt, nimmt in dem Maße zu, als man in der Reihe der Säugetiere heruntersteigt. Bei 52 Schädeln von verschiedener Rasse, schwankte dessen Größe zwischen — 6·0 und 25°.

Er mißt im Durchschnitt

bei der mongolischen Rasse	10·0°
„ „ äthiopischen „	13·0°
„ „ ozeanischen „	9·0°
„ „ kaukasischen „	9·0°

Er mißt

beim Schimpansen	38·0°
„ Orang-Utan	52·0°
„ Papio	36·0°
„ Brüllaffen	77·0°
„ Hund	91·0°

Digitized by Google
Original from UNIVERSITY OF MINNESOTA
Generated on 2019-10-24 17:57 GMT / http://hdl.handle.net/2027/umn.31951002684121b
Public Domain in the United States, Google-digitized / http://www.hathitrust.org/access_use#pd-us-google

beim Kamel . . . . . 67·0°
„ Wildschwein . . . . . 111·0°
„ Tapir . . . . . 108·0°

Wenn man durch gerade Linien das Nasion mit dem Chiasmon, das Chiasmon mit dem Basion, das Basion mit dem Prosthion und das Prosthion mit dem Nasion verbindet, so grenzt man eine viereckige Fläche ab, welche 2 obere und 2 untere Seiten, 2 Diagonalen und 4 Winkel beistzt. Das ist das Gesichtsviereck.

Die 4 Seiten sollen die folgenden anatomischen Bezeichnungen erhalten, welche ihre Beschreibung erleichtert. Die vordere und obere Seite, welche vom Nasion zum Chiasmon geht, ist die fronto-ethmoidale Seite; die hintere und obere Seite, welche das Chiasmon mit dem Basion verbindet, ist die Clivusseite; die vordere und untere Seite, welche sich vom Nasion bis zum Prosthion erstreckt, ist die faciale Seite, und die vierte, welche das Basion mit dem Prosthion verbindet, ist die pharyngo-palatinische Seite. Der Einfluß der Rasse auf die beiden unteren, faciales und pharyngo-palatines Segment, ist offenbar. Bei der äthiopischen Rasse ist nämlich die faciale Seite kürzer und die pharyngo-palatinische Seite länger. Diese 2 Maße lassen den dieser Rasse charakteristischen Prognathismus deutlich hervortreten.

Beim Menschen springt immer der obere oder chiasmatische Winkel in die Schädelhöhle vor. Er nimmt in dem Maße zu, als man in der Reihe der Säugetiere heruntersteigt und bei vielen unter ihnen, wie bei den Brüllaffen, dem Hunde, der Giraffe, dem Walroß, dem Kamel, dem Tapir wird er sogar ein einspringender Winkel, welcher in das Gesichtsviereck vordringt. Dies ist ein Merkmal, welches den Menschen von den anderen Säugetieren scharf scheidet.

Der Prosthionwinkel wird durch das Zusammenstoßen der facialen und der pharyngo-palatinischen Seite gebildet. Der Einfluß des ethnischen Faktors auf die Größe dieses anatomischen Winkels ist so offenbar, wie er nicht klarer sein kann. Er ist bei der kaukasischen Rasse größer, 72° gegen 65° bei der mongolischen Rasse und 67° bei der äthiopischen und ozeanischen Rasse. Bei allen Tieren ist er kleiner als beim Menschen. Er mißt beim Schimpansen 54°, beim Gorilla 38°, beim Wildschwein 20°.

Der vordere oder fronto-ethmoidale Winkel befindet sich in der Höhe des Nasions und wird durch das Zusammentreffen der facialen und der fronto-ethmoidalen Linien gebildet.

Der Einfluß der Rasse auf die Größe dieses Winkels ist ebenfalls sehr auffällig. Der kaukasische Schädel liefert den kleinsten Winkel. Die Äthioper und die Ozeanier liefern den stärksten Winkel.

Der hintere oder basio-pharyngeische Winkel, welcher von der Clivuslinie und der pharyngo-palatinischen Linie gebildet wird, ist bei der kaukasischen Rasse größer als bei den anderen Rassen.

Wenn man den menschlichen Schädel in Vestibionlage bringt, neigen sich die Ebenen von Broca und Frankfurt nach unten und

Digitized by Google
Original from UNIVERSITY OF MINNESOTA
Generated on 2019-10-24 17:57 GMT / http://hdl.handle.net/2027/umn.31951002684121b
Public Domain in the United States, Google-digitized / http://www.hathitrust.org/access_use#pd-us-google

nach vorn. Dasselbe tritt bei den Anthropoiden und allen Säugetieren ein. Diese Ebenen schließen mit der Vestibionebene Winkel ein, welche Orbito-Vestibionwinkel und Frankfurt-Vestibionwinkel benenne.

Bei dem Menschen ist der Orbito-Vestibionwinkel stets größer als der Frankfurt-Vestibionwinkel. Bei allen Säugetieren hingegen, die Anthropoide eingeschlossen, ist der Orbito-Vestibionwinkel kleiner als der Frankfurt-Vestibionwinkel.

Wir haben gesehen, daß von den Säugetieren bis zum Menschen der Vestibion-foraminische Winkel abnimmt, ohne daß diese Abnahme jedoch regelmäßig fortschreitend wäre. Bei einigen Pachydermen mißt dieser Winkel 111°, bei den Nagetieren 100 bis 105°, bei den Carnivoren 80 bis 100°, bei den Wiederkäuern 67 bis 87°, bei den Simidae 57 bis 77°, bei den Anthropoiden 38 bis 52°, beim Menschen — 6 bis + 25°.

Wir haben auch gesehen, daß der Orbito-Vestibionwinkel zunimmt, wenn man in der Reihe der Säugetiere hinaufsteigt. Dieser Winkel mißt beim Papio hamadryas 1°, beim Kamel 9·5°, beim Brüllaffen 14°, beim Cercopithecus 15°, beim Gorilla 19°, beim Schimpansen 13° und beim Menschen 25°.

Wir können also folgende spatial-kraniometrische Formel aufstellen, um die menschliche Kopfhaltung zu bestimmen.

Diese Kopfhaltung ist im Vergleiche zu der der anderen Säugetiere charakterisiert durch die Abnahme des Vestibion-foraminischen Winkels und durch die Zunahme des Orbito-Vestibionwinkels.

Die Kopfhaltung der Tiere ist durch eine umgekehrte Form bestimmt, nämlich durch die Zunahme des Vestibio-foraminischen und durch die Abnahme des Orbito-Vestibionwinkels.

Diese Spatialformel ist nicht allein richtig, wenn es sich darum handelt, den menschlichen Schädel von dem der anderen Säugetiere zu differenzieren. Sie dient auch dazu, die Haltung der verschiedenen Menschenrassen zu charakterisieren.

Tatsächlich ist der Durchschnitt des Vestibion-foraminischen Winkels bei der mongolischen und äthiopischen Rasse größer als bei der kaukasischen Rasse. Hingegen ist der Durchschnitt des Orbito-Vestibionwinkels bei der kaukasischen Rasse größer als bei den anderen Menschenrassen. Die Abnahme des Vestibion-foraminischen Winkels umfaßt die Faltenglättung des Occipitalis infolge der Zunahme des Volumens des Gehirnes. Die Zunahme des Orbito-Vestibionwinkels drückt das Verschwinden des Prognathismus aus. Dies sind die zwei hauptsächlichen Veränderungen, welche der Tierschädel erleidet, indem er sich vermenschlicht und welche die Kopfhaltung bedingen. Je stärker der Prognathismus ist, desto mehr nähert sich der Orbito-Vestibionwinkel 0°, desto mehr nähert sich die orbitare horizontale Achse der Vestibionebene, desto weniger braucht folglich das Tier den Kopf zu heben, um den Horizont zu sehen. Je nachdem der Prognathismus abnimmt, neigt sich

Digitized by Google
Original from UNIVERSITY OF MINNESOTA
Generated on 2019-10-24 17:57 GMT / http://hdl.handle.net/2027/umn.31951002684121b
Public Domain in the United States, Google-digitized / http://www.hathitrust.org/access_use#pd-us-google

die orbitare Achse nach unten, entfernt sie sich von der horizontalen Vestibionebene und nimmt der Orbito-Vestibionwinkel zu. Der Mensch wird also die Hebung des Kopfes vergrößern müssen, um die orbitare Horizontale zu erreichen, wenn er von der Vestibionhorizontale ausgeht. Das Studium des mongolischen Schädels ist in dieser Beziehung besonders lehrreich. Der Orbito-Vestibionwinkel dieses Schädels mißt 17° im Durchschnitt und der der kaukasischen Rasse 27°. Mit einer leichten Hebung des Kopfes kann der Chinese den Horizont sehen; diese Hebung wird bei dem kaukasischen Menschen größer sein müssen. Die Untersuchung des Gesichtes beim Chinesen gibt die Erklärung für diese bemerkenswerte Tatsache. Topinard hat wohl die anatomischen Merkmale des Gesichtes der gelben Rassen beschrieben. Bei ihnen ist das Gesicht verbreitert und plattgedrückt. Diese Plattheit ist aus verschiedenen Momenten zusammengesetzt. Sie entsteht aus einer doppelten Bewegung: dem Einsinken des Teiles des Gesichtes, welcher über einer durch den unteren Rand der Augenhöhlen gezogenen Linie liegt und der Erhöhung des unter dieser Linie gelegenen Teiles, so daß die ganze vordere Gesichtsfläche auf dieselbe Ebene gelangt. Im oberen Teile sinken die Augenbrauenbogen und der Glabella ein, aber vor allem die eigentlichen Nasenknochen und der Processus malaris des Oberkieferbeines. In dem Teile des Gesichtes, welches unter den Augenhöhlen liegt, ist die entgegengesetzte Erhöhung innen der Ausfüllung der Fossa canina zuzuschreiben, ein wenig außen der Dicke, welche die Pars malaris des Jochbeines annimmt, und mehr außen der Dicke des Jochbeines selbst.

Das Ergebnis dieser Veränderung des Kieferbeines und des Jochbeines charakterisiert die mongolische Rasse und erklärt die Erhöhung der Achse der Augenhöhle, welche sich in der Abnahme des Orbito-Vestibionwinkels ausdrückt. Sie werden nach diesem Vortrage leicht diese interessanten Tatsachen auf den 2 Schädeln feststellen können welche auf einen nach meinen Angaben gebauten Kraniophor gestellt sind.

Die vorhergehenden Betrachtungen zeigen, man kann nicht deutlicher, die Bedeutung der Arbeiten von Broca über die orbitare Ebene. Sie beweisen auch, daß diese Ebene zur Not dazu dienen könnte, wenn auch nur beiläufig, die Kopfhaltung der Säugetiere zu bestimmen. Aber wenn man sie benutzen will, um dem menschlichen Schädel eine normale Orientierung zu geben, so verkennt man nicht allein die Physiologie des Vestibularapparates, sondern man übersieht auch diese so bemerkenswerte Nichtübereinstimmung zwischen der Vestibion- und der Orbitarebene, welche das wichtigste Merkmal dieses Schädels ist. Man kann den Horizont sehen, ohne den Kopf zu heben, wie es der Papio und das Kamel tun. Der Mensch kann dies jedoch nicht tun, ohne durch eine mehr oder minder starke Hebung, die Wirkung dieser Nichtübereinstimmung zwischen den beiden Orbitar- und Vestibionebenen zu korrigieren, welche die gewöhnlichen Relais der Einfälle des Kopfes in die Sagittalebene sind.

Digitized by Google
Original from UNIVERSITY OF MINNESOTA
Generated on 2019-10-24 17:57 GMT / http://hdl.handle.net/2027/umn.31951002684121b
Public Domain in the United States, Google-digitized / http://www.hathitrust.org/access_use#pd-us-google

Meine Herren! Ich glaube, gezeigt zu haben, daß die Lage des Vestibularapparates im Verhältnis zum Schädel für jede Säugetierart verschieden ist und daß dieser Unterschied der Lage mit der charakteristischen Kopfhaltung jedes Tieres innig verbunden ist. Die bemerkenswerten Arbeiten von Magnus und Klejn gestatten uns, einen Schritt weiter zu tun.

Der Kopf wird in normaler Ruhelage durch die Tonizität der Halsmuskeln festgehalten. Magnus und Klejn haben bewiesen, daß diese Tonizität durch die Labyrinthe direkt beeinflußt wird und daß sie je nach der Lage, welche der Kopf im Raume einnimmt, vergrößert oder vermindert werden kann. Diese Tonizität erreicht ihr Maximum, wenn das Tier an den Füßen ergriffen und mit dem Kopfe nach abwärts gehalten wird, mit der horizontal gestellten, aber leicht bis $+ 45^0$ über dem Horizont gestellten Mundspalte. Sie erreicht ihr Minimum, wenn das Tier den Kopf nach oben hat, mit horizontal gestellter oder bis $- 45^0$ unter dem Horizont leicht geneigter Mundspalte.

Indem diese Autoren über das Funktionieren des otolithischen Apparates Konklusionen ziehen, sagen sie:

Von den Maculae gehen Dauererregungen aus, welche je nach der Stellung der Otolithen im Raume von verschiedener Intensität sind und so lange ihre Stärke nicht ändern, als der Otolith die gleiche Lage zur Horizontalebene beibehält. Bei den Labyrinthstellreflexen und den Vertikalabweichungen der Augen läßt sich für die Sacculi beweisen, daß das Maximum der Erregung dann vorhanden ist, wenn der Otolith horizontal steht und an der Macula hängt. Bei den tonischen Labyrinthreflexen ließ sich das gleiche für die Utriculi wahrscheinlich machen.

Andrerseits ließ sich bei den Labyrinthstellreflexen und den Vertikalabweichungen der Augen für die Sacculi beweisen, daß das Minimum der Erregung von der Macula ausgeht, wenn der Otolith horizontal steht und auf die Macula drückt. Bei den tonischen Labyrinthreflexen auf die Hals- und Gliedermuskeln ließ sich das gleiche für die Utriculi wahrscheinlich machen.

Wenn wir daher die tonischen Labyrinthreflexe auf die Körpermuskeln, Labyrinthstellreflexe und die vertikalen Augenabweichungen allein betrachten, kommen wir zu folgender Auffassung der Otolithentätigkeit: Die Maculae sind Sinnesorgane, welche auf Zug reagieren, und zwar gehen von ihnen nervöse Erregungen aus, welche so lange von unveränderter Stärke sind, als der Otolith seine Lage zum Horizont nicht ändert. Das Maximum der Erregung erfolgt, wenn der Otolith an der Macula hängt. Bei den anderen Lagen im Raume sind diese Erregungen umso geringer, je mehr sich der Otolith aus der „hängenden" Lage entfernt und sich der „drückenden" nähert. Wenn der Otolith drückt, hat die Erregung ihr Minimum oder wird selbst Null."

Meine Herren! Diese Untersuchungen von Magnus und Klejn erklären das Gesetz, welches die Grundlage der Vestibionkraniologie

Digitized by Google
Original from UNIVERSITY OF MINNESOTA
Generated on 2019-10-24 17:57 GMT / http://hdl.handle.net/2027/umn.31951002684121b
Public Domain in the United States, Google-digitized / http://www.hathitrust.org/access_use#pd-us-google

bilden. Wir können in der Tat sagen, daß, wenn der äußere Bogengang horizontal ist, der Otolith der Utricula auf die Macula drückt. Die daraus entstehende Erregung ist also gleich Null, und die Tonizität der Halsmuskeln ist auf dem Minimum. Der Kopf nimmt so die normale Ruhelage an.

Es sei mir gestattet, folgende Schlüsse aufzustellen:

1. Die Bestimmung der Horizontalebene des Schädels ist von der Physiologie des Vestibularapparates abhängig.
2. Die horizontale Vestibionebene gibt die vertikale Ruhelage des Kopfes an. Diese ist das Ergebnis der koordinierten Zusammenziehungen der Halsmuskeln, welche mit dem Minimum an Energie infolge der Optimalage des utrikularen Otolithes wirken.
3. Die biorbitale Ebene von Broca und die Ebene von Frankfurt fallen nicht mit der horizontalen Vestibionebene zusammen.
4. Die horizontale Vestibionebene kann auf allen Schädeln in der Reihe der Säugetiere eingezeichnet werden. Sie fördert dadurch die Entwicklung der vergleichend-zoologischen Kraniologie.
5. Die horizontale Vestibionebene läßt die charakteristische Kopfhaltung aller Arten von Säugetieren erkennen.

Aus der Universitätsklinik für Ohren-, Nasen- und Kehlkopfkrankheiten
(Vorstand: Prof. H. Neumann).

Zur Liquordiagnostik bei otogenen endokraniellen Komplikationen.

Von Dr. **F. Fremel.**

Verfolgt man die Lehre von der Verwendbarkeit der Lumbalpunktion für die Diagnose und Indikationsstellung endokranieller otogener Komplikationen, so läßt sich ein ähnlicher Verlauf feststellen, wie er sonst bei einer Entdeckung geläufig ist, in der ersten Periode die Überschätzung, worauf die Unterschätzung folgt und schließlich die nüchterne Überlegung, welche auf Grund von Erfahrungen die neue Entdeckung auf den richtigen Platz verweist. Leutert (1) hat im Jahre 1896 von der Lumbalpunktion prophezeit, daß sie in der Ohrenheilkunde ihre größten Triumphe feiern wird und versucht im Jahre 1897 die Bedeutung der Lumbalpunktion für die Diagnose intrakranieller Komplikationen

Digitized by Google
Original from UNIVERSITY OF MINNESOTA
Generated on 2019-10-24 17:57 GMT / http://hdl.handle.net/2027/umn.31951002684121b
Public Domain in the United States, Google-digitized / http://www.hathitrust.org/access_use#pd-us-google

der Otitis zu begründen. Der positive Liquorbefund, d. i. Trübung des Liquors, spricht nach seiner Erfahrung für diffuse eitrige Meningitis und kontraindiziert jeden operativen Eingriff. Leutert diagnostiziert nur aus dem negativen Befund und bekämpft auf Grund von Krankengeschichten den Einwand, daß die klinische Differentialdiagnose zwischen Sinusthrombose und Meningitis leicht, und daher eine Liquordiagnostik überflüssig sei. Braunstein (2) hält an der Leutertschen Auffassung fest. Trüber Liquor spricht für Meningitis und schließt Operation aus, klarer Liquor für Hirnabszesse, perisinuösen Abszeß, Sinusthrombose und Grunert (3) stellt die Regel auf, daß bei einer Komplikation der klare Liquor gegen Meningitis spricht und eine Indikation zu einem operativen Eingriff gibt, trüber Liquor eine Meningitis anzeigt und die Operation kontraindiziert. Nachdem schon Stadelmann (4) 1897 ein abweichendes Verhalten des Liquors und klaren Liquor bei Meningitis festgestellt hatte und nachdem Rupprecht (5) steriles und trübes Punktat bei einem unkomplizierten Hirnabszeß gefunden hatte, unternahm Schulze (6) einen Angriff gegen die bis zu der Zeit dominierende These Leuterts und stellte auf Grund von 4 Fällen mit trübem Liquor ohne Meningitis die Forderung des Nachweises von Bakterien für die Diagnose Meningitis auf, da er in 25 Meningitisfällen nur viermal keine Bakterien gefunden hatte. Sokolowsky (7) schließt sich der Forderung des Nachweises von Bakterien für die Diagnose Meningitis an, er schränkt die Bedeutung der Lumbalpunktion für die Indikationsstellung zur Operation einer nachgewiesenen Meningitis ein, für die Frage der Operabilität ist das klinische Bild ausschlaggebend. Alexander (8) anerkennt die Wichtigkeit der Lumbalpunktion für die Differentialdiagnose von seröser und eitriger Meningitis und läßt den trüben und sterilen Liquor für den Hirnabszeß geradezu als charakteristisch gelten. Auch ein eitriger und infektiöser Liquor darf von der Operation nicht abhalten, das klinische Bild bestimmt die Operabilität. Wittmaak (9) räumt wieder der Lumbalpunktion eine gewisse Bedeutung für die Indikationsstellung zur Labyrinthoperation bei drohender labyrinthogener Meningitis ein. Borries (10) gewinnt der Liquorfrage eine neue Seite ab, indem er für die liquordiagnostische Verwertung eines Falles eine Reihe von Lumbalpunktionen verlangt, welche ein bestimmtes Liquorbild geben, das im Vergleich mit dem klinischen Bild der Lumbalpunktion eine diagnostische und prognostische Bedeutung geben soll.

In den letzten 2 Jahren wurden an der Wiener Universitätsklinik für Ohren-, Nasen- und Kehlkopfkrankheiten bei 63 otogenen Komplikationen Lumbalpunktionen ausgeführt, wobei bemerkt werden muß, daß die Punktionen nicht des Liquors wegen gemacht wurden, sondern nur dann, wenn das klinische Bild eine solche Lumbalpunktion verlangte. Unter diesem Gesichtswinkel müssen die gewonnenen Resultate betrachtet und verwertet werden. Es soll an diesen Fällen festgestellt werden:

Digitized by Google
Original from UNIVERSITY OF MINNESOTA
Generated on 2019-10-24 17:57 GMT / http://hdl.handle.net/2027/umn.31951002684121b
Public Domain in the United States, Google-digitized / http://www.hathitrust.org/access_use#pd-us-google

1. Das Verhalten des Liquors bei den verschiedenen otogenen Komplikationen.

2. Wie weit das Punktionsresultat zur Diagnose und Indikationsstellung verwertet werden kann.

Eine Anzahl von Punktionen und ihre Verarbeitung wurde von Dr. Pappenheim (11) ausgeführt, dessen Methode der Druckmessung angewendet wurde. Punktiert wurde in Seitenlage des Patienten mit der von Pappenheim angegebenen Nadel, welche durch eine seitlich im spitzen Winkel angesetzte und durch einen Hahn absperrbare Ausflußöffnung mittels eines kurzen zwischengeschalteten Gummischlauches mit einer Glasröhre in Verbindung steht, an welcher der Druck abgelesen wird. In allen Fällen wurden die Zellen in der Fuchs-Rosenthalschen Zählkammer gezählt. Der Druck wurde nicht in allen Fällen gemessen.

Meistens wurde die Punktion nach der Operation ausgeführt, so daß wir zur Abkürzung der Narkose von der Druckmessung abstanden. Das Hauptaugenmerk wurde auf die Zellzählung gerichtet.

Was zunächst das Verhalten des Liquors bei den Hirnabszessen betrifft, so müssen wir Neumann (14) beipflichten, der ein trübes und steriles Punktat für Hirnabszesse als charakteristisch erklärt. Von unseren 17 lumbalpunktierten Hirnabszessen, wie sie sich der Klinik repräsentierten, zeigten 14 dieses Verhalten, nämlich ein trübes, steriles Punktat, 4 von diesen wurden geheilt, 10 starben. Von den restlichen 3 Abszessen hatten 2 ein trübes Punktat und 1 Fall ein klares und steriles Punktat ohne Zellvermehrung. Die Trübung des Liquors erklärt Neumann so, daß in diesen Fällen die im Abszeßeiter befindlichen Mikroorganismen eine Fernwirkung auf die Zerebrospinalflüssigkeit ausüben, ähnlich wie dies bei Weichteilabszessen der Fall ist, in deren Umgebung die Gewebe von Leukozythen überschwemmt sind. Von den 4 geheilten Abszessen soll nur eine Krankengeschichte auszugsweise mitgeteilt werden, soweit sie für den Liquorbefund in Betracht kommt. Die 3 anderen Fälle zeigen diesbezüglich ein analoges Verhalten.

Fall 1. A. H., 11 Jahre, wird mit einer schweren intrakraniellen Erkrankung eingeliefert, Bewußtlosigkeit, Delirien, Opistotonus, Anisokorie, Protrusio bulbi rechts, die Bulbi in Divergenzstellung, Erbrechen, Patellarsehnenreflexe nicht auslösbar, die oberen Bauchdeckenreflexe fehlen. Am 10. V. wird ein rechtsseitiger Schläfelappenabszeß entleert. Die im Anschluß an die Operation vorgenommene Lumbalpunktion ergab einen trüben Liquor mit 796 Zellen, überwiegend polynukleare, im Deckglas keine Bakterien, kulturell steril. 24 Stunden nach der Operation zunehmende Besserung, Sensorium frei, kein Kopfschmerz, Reflexe normal, im Liquor 168 Zellen. 3mal 24 Stunden nach der Operation klarer Liquor mit 9 Zellen.

Bemerkenswert ist das rasche Verschwinden der Liquorveränderung nach Entfernung des Abszesses. Auf dieses Verhalten hat schon Knick (12) aufmerksam gemacht.

Die 13 letal ausgehenden Fälle von Hirnabszeß zeigten bis auf einen Fall trüben Liquor; über die Ursache der Trübung bei Hirnabszessen

Digitized by Google
Original from UNIVERSITY OF MINNESOTA
Generated on 2019-10-24 17:57 GMT / http://hdl.handle.net/2027/umn.31951002684121b
Public Domain in the United States, Google-digitized / http://www.hathitrust.org/access_use#pd-us-google

gehen die Meinungen auseinander. Eine sehr einfache Erklärung, wie sie von einer Reihe von Autoren gegeben wird (13), stimmt nicht für alle Fälle. Nach dieser Anschauung soll die Trübung von einem Durchbruch des Abszesses in den Subduralraum herrühren. Von unseren Hirnabszessen hatten 5 Fälle keinen Durchbruch aufgewiesen, waren von einer Meningitis begleitet und zeigten trüben Liquor. Diese sekundäre Meningitis wurde schon von Neumann (14) mit der einfachen Propagation der Entzündung bis zu den Meningen erklärt und unsere Präparate bestätigen diese Anschauung ohne weiteres. So ergibt die Sektion eines Hirnabszesses folgenden Befund: Eitrige Meningitis an der Basis. Abszeß des in Formol gehärteten Gehirnes spaltförmig kollabiert, das umgebende Hirngewebe eitrig infiltriert, gegen die Medianebene erstreckt sich der Abszeß bis zum Ependym des Unterhornes, welches in nekrotisierend eitriger Entzündung begriffen ist und von hier ausgehend Pyozephalus. Das Ependym des rechten Seitenventrikels am stärksten entzündlich verändert, aber auch im linken Plexus chorioideus und im vierten Ventrikel eitriges Exsudat. Ein anderer Sektionsbefund lautet: Fibrinös eitrige Meningitis, besonders an der Basis. An Frontalschnitten im Bereiche des linken Schläfelappens mehrere miteinander kommunizierende Höhlen, die mit Eiter gefüllt sind und bereits mit einer derben Kapsel von gewuchertem Neurogliagewebe umgeben sind. Auch im rechten Seitenventrikel findet sich trüber, eitriger Liquor.

Das erste von den beiden erwähnten Präparaten zeigt uns die direkte Fortleitung der Entzündung bis zum Ependym. Das zweite Präparat eine Meningitis bei abgekapselten Eiterherd im Gehirn. Rupprecht in seinem viel zitierten Falle faßt die Leukozytenvermehrung als toxischen Reiz des Abszeßeiters durch das Hirngewebe und Ependym hindurch auf und bringt den Vergleich mit der Hypopyonkeratitis und Streit (15) liefert den tierexperimentellen Beweis für eine Einwirkung auf den Intraduralraum auf Distanz durch Gewebe hindurch. Es kann also sowohl direkte Fortleitung der Entzündung als auch toxische Reizwirkung für die Entstehung dieser sekundären Miningitis bei Hirnabszessen herangezogen werden. Der Durchbruch des Abszeses als Ursache für diese Meningitis kann schon deswegen nicht für typisch angesehen werden, weil er eben in einer Reihe von Fällen nicht erfolgt ist, und wo er erfolgt war, findet man den trüben Liquor bereits vor dem Durchbruch, ein Ereignis, welches sich im klinischen Bilde häufig ausprägt. Allerdings ist das Argument, welches Borries gegen die Durchbruchstheorie ins Treffen führt, nicht stichhaltig. B. meint, daß die Trübung nicht von einer solchen Perforation herrührt, wie aus Fällen hervorgeht, wo der Eiter im Hirnabszeß Bakterien enthält, der Liquor aber steril ist. So verfügen wir über einen bakterienhaltigen Kleinhirnabszeß, der durch das Fastigium in den vierten Ventrikel durchgebrochen war und der ante exitum entnommene Liquor war trüb und steril. Ferner hatte ein mißfärbiger, wallnußgroßer Schläfelappenabszeß mit direkter

Digitized by Google
Original from UNIVERSITY OF MINNESOTA
Generated on 2019-10-24 17:57 GMT / http://hdl.handle.net/2027/umn.31951002684121b
Public Domain in the United States, Google-digitized / http://www.hathitrust.org/access_use#pd-us-google

Fortsetzung des bakterienhältigen Eiters in den Seitenventrikel einen milchig-trüben und dabei sterilen Liquor. Der Liquor oder besser gesagt der intradurale Raum verhält sich eindringenden Bakterien gegenüber nicht passiv, wie ein Reservoir, es treten sofort lebendige Abwehrkräfte in Aktion und wie Streit behauptet, im weit größeren Umfang, als man sich für gewöhnlich vorstellt. Auf die bakteriziden Eigenschaften des Liquors ist schon wiederholt hingewiesen worden, die schlechte Färbbarkeit der Bakterien im Liquor ist ja bekannt, wobei die Virulenz der aus dem Abszeßeiter stammenden Bakterien eine sehr variable, bei älteren Abszessen geringe ist. So erklärt es sich, daß wir nur in 2 Fällen von unseren Hirnabszessen einmal mit und einmal ohne Durchbruch Bakterien im Liquor fanden. Nach Borries gilt es als Hauptregel, daß der Liquor bei unkomplizierten Abszessen klar ist, ohne Zellvermehrung, eine Angabe, die auch von Chavasse und Mahu (16) vertreten wird. Nach Fleischmann (17) gehen Hirnabszesse mit Zellvermehrung im Liquor einher, nach Stadelmann ist der Liquorbefund bei Abszessen nicht konstant, nach Knick stets pathologisch, dabei steril, auch wenn die Autopsie normale Meningen ergab. Von unseren 17 lumbalpunktierten Hirnabszessen hatte ein otogener Okzipitalabszeß am Tag der Operation klaren und sterilen Liquor ohne Zellvermehrung, 2 Tage später wurden 70 Zellen gezählt. Der Sektionsbefund berichtet von einem apfelgroßen Abszeß im Okzipitallappen und zarte Trübung in den Leptomeningen an der Basis. Ein weiterer Fall (Fall 12), der in einem späteren Abschnitt besprochen wird, zeigte zweimal bei der Punktion Liquor unter hohem Druck, klar, keine Zellvermehrung und steril. Die Leptomeningen vollständig zart und frei von Exsudat. Soweit also unsere Erfahrungen über diese 2 Fälle reichen, stimmen sie mit den Angaben von Borries überein. In der klinischen Praxis repräsentierten sich uns die unkomplizierten Abszesse weit seltener, die mit sekundärer Meningitis komplizierten weit häufiger, so daß wir für die praktische Klinik den trüben und sterilen Liquor bei Hirnabszeß als charakteristisch betrachten müssen.

Für die Labyrinthitis und ihre Komplikationen hat die Lumbalpunktion diagnostische Bedeutung, es ist von vornherein sehr plausibel, daß ein beginnender Übertritt einer Entzündung aus dem Labyrinth auf die Schädelhöhle durch eine Veränderung, beginnende Zellvermehrung im Liquor sich anzeigt. Wittmaak fordert die frühzeitige Vornahme der Lumbalpunktion zur operativen Indikationsstellung bei Labyrinthitis, bemerkt aber hinzu, daß es praktisch kaum möglich sein wird, ein eitrig infiziertes Labyrinth aus der Gruppe A seiner Labyrinthitiseinteilung (plötzlicher Einbruch in die anatomisch nicht veränderten perilymphatischen Räume) prophylaktisch zu eröffnen, da der Übertritt der Entzündung in den Liquor offenbar sehr rasch und in kurzer Zeit erfolgt. Bei den nachbarlichen Beziehungen des Labyrinthes zum Subduralraum ist zunächst die Frage von Interesse, wie sich der Liquor bei unkomplizierter Labyrinthentzündung verhält. Nach Knick ist er normal. Wir verfügen über 3 punktierte Fälle

Digitized by Google
Original from UNIVERSITY OF MINNESOTA
Generated on 2019-10-24 17:57 GMT / http://hdl.handle.net/2027/umn.31951002684121b
Public Domain in the United States, Google-digitized / http://www.hathitrust.org/access_use#pd-us-google

chronischer Otitis und Labyrinthentzündung mit kompletter Ausschaltung, welche normalen Liquor hatten. Während der Aktivität der Entzündung im Labyrinth, soweit man aus dem klinischen Bilde auf eine solche schließen darf, kann also der Liquor ohne pathologische Veränderung bleiben, in einem Falle bestand sogar eine leichte Temperatursteigerung. Die Kenntnis vom Zustande der Meningen bei Labyrinthentzündung ist erforderlich, die Lumbalpunktion, welche uns ein Bild vom Zustand der Meningen gibt, ist zur Diagnosenstellung nötig, zumal jede Übereinstimmung zwischen Liquorbild und klinischen Bild fehlen kann, wie folgender Fall beweist.

Fall 2. L. B., 44 Jahre alt, seit 9 Jahren Ohrenfluß rechts, seit 3 Wochen akute Exazerbation, seit 4 Tagen Schwindel. Temp. 39, rechts taub und ausgeschaltet, spontaner Nyst. nach beiden Seiten. Sensorium frei, neurologisch negativ. Pat. macht einen frischen Eindruck. Das Lumbalpunktat ist trüb, enthält reichlich polynukleäre Leukozyten (1500 Zellen). Radikal- und Labyrinthoperation mit Freilegung beider Schädelgruben und Inzision der Dura. Am nächsten Tag subjektives Wohlbefinden, keine Symptome einer Meningitis, am Nachmittage beginnt Pat. zu delirieren und am übernächsten Tage Exitus. Autopsie: Basalmeningitis mit reichlichem eitrigen Exsudat.

Dieser Fall beweist, daß eine von einer Labyrinthitis ausgehende schwere Liquorveränderung bestehen kann, ohne daß das klinische Bild darauf hinweisen würde. Auf das inkongruente Verhalten zwischen Liquorbild und klinischen Bild macht bereits Mygind (18) aufmerksam. Die Forderung nach einer frühzeitigen und häufigen Lumbalpunktion erscheint also theoretisch berechtigt. Nun aber ergibt sich eine gewisse Schwierigkeit. Steht man auf einem zuwartenden Standpunkt mit der Labyrinthoperation, so ist mit diesem Standpunkt eine streng konservative Behandlung der Labyrinthitis mit absoluter Bettruhe verknüpft, und es erscheint fraglich, ob die Lumbalpunktion als gleichgültiger Eingriff angesehen werden kann. Hat man sich zur Punktion entschlossen, so muß man sie oft vornehmen, um beim Auftreten einer Zellvermehrung die Operation anzuschließen. Ob nach einer Lumbalpunktion ein Ansaugen von infektiösen Material aus dem Labyrinth in den Subduralraum eintreten kann, ist eine theoretisch berechtigte Frage, praktisch müßte sie durch das Experiment gelöst werden. Wie oft und in welchen Intervallen punktiert werden soll, ist eine weitere Frage. Wie die nach mehrmaliger Lumbalpunktion infolge lokaler entzündlichen Reizung der Meningen entstandene Zellvermehrung von einer durch labyrinthogene Entzündung der Meningen stammenden Zellvermehrung zu unterscheiden wäre, ist eine bisher noch nicht gelöste Frage. Alle diese Erwägungen erklären die Zurückhaltung mancher Kliniker bei der systematischen Lumbalpunktion im Verlaufe einer Labyrinthitis, wenn noch nicht klinische Symptome auf eine Erkrankung des Subduralraumes hinweisen.

In den letzten 2 Jahren wurde bei 13 Labyrinthoperationen die Lumbalpunktion vorgenommen; zunächst sollen die 5 geheilten Fälle mitgeteilt werden, soweit sie für die Liquorfrage Interesse haben.

Digitized by Google
Original from UNIVERSITY OF MINNESOTA
Generated on 2019-10-24 17:57 GMT / http://hdl.handle.net/2027/umn.31951002684121b
Public Domain in the United States, Google-digitized / http://www.hathitrust.org/access_use#pd-us-google

Fall 3. B. A., 23 Jahre, aufgenommen 9. III. 1921. Chronische Otitis links, seit einem halben Jahre öfters Schwindel und Erbrechen, besonders in den letzten 4 Wochen. Links: Totaldestruktion. Granulationen im Attik. Cholesteatom im Antrum. Temp. 36·4. Pat. erbricht. Schwindel, spontaner Nyst. 2. Grades nach rechts, taub und ausgeschaltet.

10. III. Lumbalpunktat: Normaler Befund. Labyrinthoperation nach Neumann, glatter Heilungsverlauf.

Fall 4. J. L., 36 Jahre, aufgenommen 25. I. 1921. Chronische Otitis rechts, akute Exazerbation seit Weihnachten, seit 3 Tagen Schwindel und Erbrechen. Rechts: Obturierender Polyp, taub und ausgeschaltet, spontaner Nystagmus 2. Grades zur gesunden Seite, afebril.

26. I. Status unverändert, afebril.

27. I. 38·5 ,Puls 84, Schmerzen im Hinterhaupte, auch in der Nacht Kopfschmerz. Geringe Nackensteifigkeit, Patellarsehnenreflex links gesteigert. Labyrinthoperation. Lumbalpunktat in rascher Tropfenfolge, trüb, mikroskopisch und kulturell steril.

28. I. Neurologisch negativ. 37·4.

29. I. Nystagmus schwächer, 37·8.

30. I. 38·2, anschließend normale Temperatur bis zur ungestörten Heilung.

Fall 5. Analoges Verhalten zum Falle Nr. 4.

Fall 6. W. I., 21 Jahre, aufgenommen 22. V. 1920. Chronische links, seit vorgestern ununterbrochen Übelkeiten, Schwindel und Erbrechen. Links: Totaldestruktion im Attik Cholesteatom. Taub, auf Kaltspülung Verstärkung und auf Heißspülung Abschwächung des spontanen Nystagmus, der 2. Grades nach rechts schlägt. 37·3.

23. V. Zustand besser, Nystagmus geringer, 37·2.

25. V. Spontaner Nystagmus sehr schwach, nur Schwindelgefühl beim Aufsitzen, afebril.

26. V. Leichter Nystagmus, kein Schwindel, afebril.

3. V. 37·5. Fazialisparese links in allen 3 Ästen, auf Kaltspülung Verstärkung des Spontannystagmus. Radikaloperation.

2. VI. 38·7. Spontannystagmus und Fazialisparese stärker, Wunde infiltirert. Verbandwechsel, Temperatur sinkt.

6. VI. 37·8. Schmerzen in der Wunde.

7. VI. Schwindel, Stirnkopfschmerzen, Schmerzen im Nacken. Verbandwechsel, kalorisch unerregbar, 39·5, Fazialisparese gebessert, Labyrinthoperation. Lumbalpunktat: Rasche Tropfenfolge, Liquor klar, 112 Zellen, meist polynukleare, mikroskopisch und kulturell steril.

9. VI. Afebril, neurologisch negativ, spontaner Nystagmus nach beiden Seiten zur operierten Seite stärker. Glatte Heilung.

Fall 7. F. B., 28 Jahre, aufgenommen 20. V. 1921. Chronische Otitis links, akute Exazerbation seit 14 Tagen, seit 10 Tagen Kopfschmerzen und Erbrechen, seit 3 Tagen Fazialisparese links. Links: Senkung, fötide Sekretion, Granulationen. Taub, nicht erregbar. Interner Befund: Außer Kopfschmerzen und Erbrechen keine meningealen Symptome.

21. V. Druckempfindlichkeit der oberen Halswirbelsäule, starke Kopfschmerzen, Kernig angedeutet.

37·4. Labyrinthoperation. Lumbalpunktat. Reichliche Zellvermehrung, klar, steril, 39·8. Nackensteifigkeit.

22. V. 38·6, keine meningealen Symptome.

26. V. Fortschreitende Besserung und schließliche Heilung.

Digitized by Google
Original from UNIVERSITY OF MINNESOTA
Generated on 2019-10-24 17:57 GMT / http://hdl.handle.net/2027/umn.31951002684121b
Public Domain in the United States, Google-digitized / http://www.hathitrust.org/access_use#pd-us-google

Der Fall 3 beweist, daß bei einem aktiven Entzündungsprozeß im Labyrinthe der Liquor normal sein kann. In den folgenden Fällen wurde die Labyrinthoperation zu einer Zeit gemacht, als schon der Liquor Veränderungen aufwies. Die Operation wurde aber in diesen Fällen nicht vom Lumbalpunktate abhängig gemacht, sondern vom klinischen Bilde. Die Operation wurde angesetzt, sobald sich irgendwelche klinische Zeichen eines Übertrittes der Entzündung auf den Subduralraum einstellten. Von den übrigen 8 Labyrinthitisfällen, welche ad exitum kamen (3 waren im meningealen Zustand eingeliefert worden), war das Lumbalpunktat trüb, und enthielt in 7 Fällen Bakterien, einmal war es trüb und steril. Das veränderte Lumbalpunktat der geheilten Fälle erwies sich als steril.

Es stehen also 4 geheilte Labyrinthitisfälle mit Zellvermehrung (darunter zweimal trüber Liquor) und sterilem Liquor den 7 tödlich ausgehenden mit trübem und bakterienhältigem Liquor gegenüber. Die Prognose der labyrinthären Meningitis wurde demnach durch die Bakterien bestimmt. Nur 1 Fall mit trübem und sterilem Liquor endete tödlich. Eine Gegenüberstellung dieser Fälle erscheint deswegen berechtigt, weil sie in einem relativ kurzen Zeitraum (2 Jahre) unter demselben Gesichtspunkte an einer Station beobachtet wurden.

Freilich könnte man bei den tödlich ausgegangenen Labyrinthitisfällen den Vorwurf erheben, daß nicht früher punktiert wurde und eventuelle Liquorveränderungen vor dem Übertritt der Infektion auf den Subduralraum nachgewiesen wurden.

Es ergeben sich aber die bereits erwähnten Überlegungen. Die Forderung nach der Zytodiagnostik der Meningitis ist wohl bis heute eine theoretisch begründete. Praktisch ist sie noch nicht zu einer Methode ausgearbeitet.

Ferner wurden 9 nicht labyrinthäre otogene Miningitiden beobachtet, von denen 8 trüben Liquor mit Bakterien hatten, 1 Fall trüben Liquor ohne Bakterien, der auch nach Operation ausgeheilt wurde. Von einer Reihe von Autoren wurde bei Meningitis auch ein anderes Verhalten des Liquors konstatiert. Fleischmann findet in der überwiegenden Mehrzahl seiner Meningitisfälle dasselbe Liquorbild wie wir. Nach Alexander macht die Meningitis häufig Ausnahmen. So beschreibt er eine Meningitis mit konstant klarem und sterilem Liquor. Stadelmann erwähnt auch klaren und sterilen Liquor bei eitriger Meningitis, Knick findet alle Übergänge vom sterilen klaren Liquor bis zum eitriginfektiösen.

Im Verhalten von Bakterien zeigt der Liquor bei Abszeß mit dem bei labyrinthärer Meningitis eine gewisse Analogie. Die 4 geheilten Hirnabszesse und 4 von den geheilten labyrinthären Meningitiden mit Liquorveränderungen waren steril. Sowohl bei den Abszessen als auch bei den labyrinthären Meningitiden gibt es ein gewisses Stadium der Liquorveränderung ohne Infektion, eine sogenannte aseptische Meningitis als Ausdruck der Beeinflussung des Subduralraumes auf Distanz von einem

Digitized by Google
Original from UNIVERSITY OF MINNESOTA
Generated on 2019-10-24 17:57 GMT / http://hdl.handle.net/2027/umn.31951002684121b
Public Domain in the United States, Google-digitized / http://www.hathitrust.org/access_use#pd-us-google

in der Nähe desselben gelegenen Entzündungsherde. Nach der Meningitis-einteilung von Schottmüller wird sie als Meningitis sympatica, concommitans und als Reizerscheinung durch Toxine oder als Schutzvorgang bei Hirnabszeß, bei entzündlicher Sinusthrombose, bei Otitis med. usw. aufgefaßt.

Die nicht labyrinthäre Meningitis zeigt dieses Stadium der klinischen Beobachtung viel seltener. Von 9 solchen Meningitiden wurde es nur einmal festgestellt.

Es wurde ferner bei 21 Sinusthrombosen der Liquor untersucht. 4 von ihnen waren noch mit einer anderen Komplikation kombiniert und sollen in einem besonderen Abschnitt besprochen werden. Es verbleiben also 17 reine Sinusthrombosen, von denen 14 tödlich ausgingen. Die hohe Mortalitätsziffer erklärt sich daraus, daß nur solche Fälle punktiert wurden, welche durch ihr klinisches Bild eine weitere Komplikation vermuten ließen. In 7 Fällen wurde die Punktion gemacht, zu einer Zeit, wo die Meningitis klinisch zu diagnostizieren war, es wurde bei diesen Fällen ein trüber Liquor gefunden, viermal bakterienhältig, die Autopsie ergab bei allen 7 Fällen eine eitrige Meningitis von der Sinusthrombose ausgehend, so daß das Verhalten des Liquors keiner weiteren Besprechung mehr bedarf. Es sollen nun die 2 Fälle erwähnt werden, bei denen der Liquor noch nicht trüb war, aber eine leichte Veränderung aufwies.

Fall 8. P. W. Chronische Otitis rechts, Radikaloperation mit Jugularisunterbindung. Am 18. XI. 1920: Lumbalpunktion (Pappenheim). Druck 300, nach Ablassen von 10 cm³ 220, Liquor klar, Kompression am Halse normal, 15 Zellen, mikroskopisch und kulturell steril. Im Sediment viele große einkernige Zellen, typ. kleine Lymphozyten, Pandy schwach positiv, Nonne-Appelt fraglich.
23. XI. Lumbalpunktion (Pappenheim), Druck 370, Liquor trüb, 3000 Zellen, überwiegend polynukleär.e
25. XI. Obduktion: Leptomeningitis purulenta am Kleinhirn.

Fall 9. L. S. Chronische links, Radikaloperation und Jugularisunterbindung am 1. V. 1920. Thromben im Sinus steril. Septischer Verlauf.
10. V. Nackensteifigkeit und Kernig, Punktat klar, 17 Zellen, steril.
12. VI. Obduktionsbefund: Ödem des Gehirnes und der Leptomeningen.

4 Fälle mit normalem Liquor gingen am septischen Prozesse, Lungenmetastasen usw. zugrunde, wobei die Hirnhäute frei von jeder Veränderung sich erwiesen. 4 Fälle gingen in Heilung aus. Diese 8 Fälle gewinnen an Interesse, wenn man das klinische Bild mit in Betracht zieht. Das kliniche Bild dieser 8 Fälle ließ eine interkranielle Komplikation verraten, was ja auch die Veranlassung zur Punktion war, ohne daß eine solche in der Tat vorlag, wie der Obduktionsbefund bzw. der Ausgang in Heilung bewies. Das intrakranielle Bild war nicht durch meningitische Veränderungen, sondern durch Zirkulationsstörungen, Intoxikation bedingt.

In unseren 2 Fällen von Sinusthrombose mit Zellvermehrung finden wir, daß eine solche eine schlechte Prognose gibt, daß sie die drohende bzw. beginnende Meningitis anzeigt. Eine Sinusthrombose mit Zell-

Digitized by Google
Original from UNIVERSITY OF MINNESOTA
Generated on 2019-10-24 17:57 GMT / http://hdl.handle.net/2027/umn.31951002684121b
Public Domain in the United States, Google-digitized / http://www.hathitrust.org/access_use#pd-us-google

vermehrung oder gar Trübung und Ausgang in Heilung haben wir bisher nicht beobachten können. Zu ähnlichen Resultaten kommt auch Fleischmann. Unter 14 unkomplizierten Sinusthrombosen findet er bei 6 Fällen eine leichte Zellvermehrung, die er auf eine intradurale Veränderung zurückführt, da sich eine letale Meningitis später anschloß. Bei unkomplizierten Sinusthrombosen fehlen Liquorveränderungen, dasselbe findet auch Knick. Auf das häufige Vorkommen von zirkumskripten Meningitiden bei Sinusphlebitis macht auch Alexander aufmerksam. Die Sinusphlebitis ist stets mit einer Pachymeningitis externa, nicht selten mit einer interna verbunden und von hier aus kann sich der entzündliche Prozeß sehr leicht gegen das Gehirn fortpflanzen. Bei gegen die Duraaußenfläche gerichteter Infektion im Tierexperiment nimmt der Intraduralraum am Entzündungsprozesse teil, die Innenfläche, die weichen Hirnhäute. Je größer die Beteiligung, umso größer die zerebralen Symptome intra vitam. Zerebralsymptome fanden wir in allen 21 Fällen von Sinusthrombose, sie haben ja die Lumbalpunktion veranlaßt, achtmal wurde normaler Liquor gefunden, wo die Zerebralsymptome auf eine Meningitis zurückgeführt werden konnten, zeigte es der Liquor an.

Bei der Sinusthrombose scheint das Lumbalpunktat eine gewisse diagnostische Bedeutung zu haben, da gerade bei dieser Komplikation Zerebralsymptome ohne Meningitis vorkommen können.

Zur Diagnostik von Hirn- und Intraduralabszessen wurde von Borries der Begriff des gutartigen und bösartigen Liquorbildes in die Liquordiagnostik eingeführt, d. h. die Beurteilung des Verhaltens des Liquors im Verlaufe einer Komplikation in seiner zytologischen und bakteriellen Eigenschaft und zum klinischen Bilde. Wird im Verlauf einer otogenen intrakraniellen Komplikation der anfänglich trübe Liquor klar und normal, so zeigt dieses gutartige Liquorbild bei gleich schwerbleibendem klinischem Bild an, daß die eine Trübung des Liquors hervorrufende Meningitis eine sekundäre ist und das schwere klinische Bild nicht auf dieselbe, sondern auf einen Hirn- oder Duralabszeß zurückzuführen ist. Das Mißverhältnis zwischen gutartigem Liquorbild und schwerem klinischen Bild ist für die Diagnostik des Hirnabszesses wichtig. Wir haben eigentlich kein Urteil über diese diagnostische Methode, da wir immer aus dem klinischen Bilde und aus dem während der Operation gewonnenen Bilde bis auf einen alle unsere Hirnabszesse diagnostiziert haben. Die Methode, nach dem Verlaufe des Liquorbildes einen Hirnabszeß zu diagnostizieren, scheint uns etwas zu langwierig zu sein, da die Entscheidung eines Liquorbildes doch Tage beansprucht, und der Operateur bei konstant schwerbleibendem klinischen Bild und Verdacht auf Hirnabszeß von einer Hirnpunktion nicht zurückschrecken wird.

Wir verfügen ferner über 5 Fälle von Kombinationen zweier Komplikationen, und zwar: viermal Hirnabszeß mit Sinusthrombose und einmal

Digitized by Google
Original from UNIVERSITY OF MINNESOTA
Generated on 2019-10-24 17:57 GMT / http://hdl.handle.net/2027/umn.31951002684121b
Public Domain in the United States, Google-digitized / http://www.hathitrust.org/access_use#pd-us-google

die seltene Komplikation eines Großhirnabszesses mit Labyrinthitis. Das Verhalten des Liquors war folgendes:

Fall 10. E. S., 34 Jahre. Beiderseits chronische Eiterung, akute Exazerbation links seit 14 Tagen. Benommen, Lumbalpunktat trüb. Radikaloperation. Punktion beider Schädelgruben mit negativem Resultate. 4 Tage später stellt sich ein Schläfelappenabszeß ein. Derselbe wird eröffnet, hierauf Wohlbefinden durch 19 Tage. Dann Schüttelfrost, Verfall und Exitus. Obduktion: Eitrige Thrombose des linken Sinus sigmoideus, lokale Pachymeningitis im Bereiche der mittleren und hinteren Schädelgrube, Abszeß im linken Kleinhirn.

Epikrise: Nach der Eröffnung des Schläfelappenabszesses kommt eine Periode vollkommenen Wohlbefindens, bis plötzlich die bis dahin symptomlos verlaufende Sinusthrombose in das klinische Bild tritt. Der 24 Stunden später erfolgende exitus ist durch die Sinusthrombose auch nicht zu erklären, die Obduktion deckte noch einen Kleinhirnabszeß auf, der keinerlei Symptome gemgcht hatte. Das andauernde Wohlbefinden hat zu keiner weiteren Lumbalpunktion Anlaß gegeben.

Fall 11. F. J., 67 Jahre, aufgenommen 12. XI. 1920. Chronische Otitis rechts, akute Exazerbation seit 3 Tagen, Kopfschmerzen, Fieber, Senkung der hinteren oberen Gehörgangswand, eitrige, nicht fötide Sekretion, Nackensteifigkeit, Hirnnerven frei, Parese im rechten Fazialis. Konversationssprache a. c., kalorische Reaktion prompt.

13. XI. Radikaloperation, Knochen sklerotisch, Fistel im horizontalen Bogengang. Dura der mittleren Schädelgrube freigelegt, stark verändert, ebenso der Sinus, Lumbalpunktion trüb, 3000 Zellen, Druck 170, größtenteils polynukleäre, starke Globulin- und Gesamteiweißvermehrung, Nonne-Appelt++++, (Pappenheim), Inzision der Dura, es entleert sich Liquor. Nacht gut geschlafen, keine Kopfschmerzen.

14. XI. Nystagmus 2. Grades nach links, leichte Fazialisparese rechts, Nackensteifigkeit, Oppenheim beiderseits +, sonst neurologisch negativ. Lumbalpunktat trüb. 2000 Zellen, Druck 130.

18. XI. Relatives Wohlbefinden, Lumbalpunktat klarer, 330 Zellen, Nonne-Appelt ++.

23. XI. Liquor klar, 20 Zellen, Druck 180. Schwache Globulin- und Gesamteiweißvermehrung, Nonne-Appelt +.

25. XI. Wohlbefinden, normale Temperatur.

27. XI. 38·5. Beschwerdefrei, Oppenheim beiderseits +, linker Bauchreflex fehlt, kein Babinski, kein Kernig, keine Nackensteifigkeit, uls 110. Abends 39, Erbrechen.

28. XI. Pat. ist schlafsüchtig, gähnt oft, Erbrechen. V. W. und Inzison der ura. Es entleert sich unter Druck ein Schläfelappenabszeß.

Die folgende Zeit subjektives Wohlbefinden, aber täglich Temperatur über 38.

13. XII. 39·5, Pat. verfällt.

18. XII. exitus. Obduktion: Rechtsseitiger, eröffneter Schläfelappenabszeß, eiternde Thrombose des Sinus sigmoideus und transversus vom rechten Bulbus innend und kontinuierlich über das Torkular hinaus, weit in den linken Sinus nsversus hineinreichend, in diesem parietal, sonst aber obturierend. Empyem Thorax. Nach erfolgter Formalinhärtung des Genirnes: Abszeßhöhle, welche das ße Marklager einnimmt, mit einer kleinen Nebenbucht. Der Abszeß reicht bis das Unterhorn heran, die trennende Scheidewand aus Hirnsubstanz ist sehr dünn l deutlich konvex in die Abszeßhöhle vorgebaucht: Ventrikelprolaps, Eiter im nabszeß: Reichliches Bakteriengemenge, Liquor steril.

Digitized by Google
Original from UNIVERSITY OF MINNESOTA
Generated on 2019-10-24 17:57 GMT / http://hdl.handle.net/2027/umn.31951002684121b
Public Domain in the United States, Google-digitized / http://www.hathitrust.org/access_use#pd-us-google

Epikrise: Nach der Radikaloperation gingen die intrakraniellen Erscheinungen zurück, offenbar durch die Freilegung der Dura und Druckentlastung. Wäre mit der Freilegung der Dura nicht gleichzeitig eine Art Ventil für den Hirndruck angelegt worden, so hätte wahrscheinlich der Komplex intrakranieller Symptome weiter angedauert und das dabei gutartige Liquorbild hätte im Sinne Borries für einen Abszeß gesprochen. Allerdings hätten wir in diesem Falle das gutartige Liquorbild, welches sich am 5. Tage nach der Operation erst deutlich zeigte, gar nicht erst abgewartet, sondern hätten die ohnehin veränderte Dura der mittleren Schädelgrube inzidiert und das Hirn punktiert.

Fall 12. R. S., 16 Jahre, aufgenommen 25. III. 1921. Chronische links, akute Exazerbation seit 8 Tagen, 39·5 bei der Aufnahme. Cholesteatom im Attik, Senkung, Warzenfortsatz druckschmerzhaft.

26. III. Radikaloperation. Sinusthrombose, Jugularisunterbindung. Die folgenden Tage Temperatur zwischen 38 und 40, Verbandwechsel mit Durchspülung der Jugularis.

5. IV. Pat. schläft viel, klagt aber sonst über keinerlei Beschwerden.

9. IV. Nacht ruhig,un starke Schmerzen im Hinterhaupte. Liegt mit geschlossenen Augen und stöhnt zeitweise auf. Fazialisparese links, Babinski beiderseits, Bradykardie.

10. IV. Entleerung eines Kleinhirnabszesses, nachdem der Knochen bis an das Labyrinth heran weggenommen wurde. Lumbalpunktion. Klarer, unter hohem Drucke stehender Liquor.

11. IV. Spontaner Nystagmus nach beiden Seiten, Tendenz zum Vorbeizeigen nach der gesunden Seite.

12. IV. Sensorium klar, Kopfschmerzen.

14. IV. Pat. benommen, schreit auf in Intervallen.

18. IV. Tiefe Bewußtlosigkeit, zeitweise lautes Aufschreien. Nackensteifigkeit.

19. IV. Exitus. Obduktionsbefund: Die Dura stark gespannt, die Windungen abgeplattet, Leptomeningen vollständig zart und frei von Exsudat. Die linke Kleinhirnhemisphäre vergrößert und inzidiert, in der Nachbarschaft der Inzision serös eitriges Exsudat von grünlicher Farbe. In diesem Falle wurde nach Eröffnung des Abszesses noch zweimal lumbalpunktiert, jedesmal mit demselben Erfolg.

Fall 13. M. G., 42 Jahre. aufgenommen 15. VI. 1920. Chronische Otitis rechts, Fieber, intrakranielles Bild. Radikaloperation ohne befriedigenden Befund. Lumbalpunktat: 132 Zellen, Lymphozyten, vereinzelte Leukozyten, steril. Nach 4 Tagen Lumbalpunktat: 180 Zellen, Lymphozyten, vereinzelte Leukozyten, steril. Wegen hoher Temperatur Inzision des Sinus, es erfolgt keine volle Blutung, daher Unterbindung der Jugularis. Das Krankheitsbild verschlechtert sich, nach weiteren 3 Tagen Eröffnung eines Intradural- und Schläfelappenabszesses. Nach 8 Tagen exitus. Obduktion: Über dem rechten Schläfelappen ist die Dura im Umkreise von Fünfkronenstückgröße mit dem Gehirn verklebt und mit Eiter bedeckt. Drainage eines Subdural- und Hirnabszesses.

Fall 14. M. A. Chronische Otitis rechts, taub, ausgeschaltet: Labyrinthitis. Lumbalpunktat klar, 6 Zellen.

20. X. Pat. fühlt sich unwohl, 38, Erbrechen, leichte Kopfschmerzen. Labyrinthoperation, Lumbalpunktat: trüb, kulturell negativ, abends benommen, leichte Nackensteifigkeit.

21. X. Erbrechen, Kreuzschmerzen.

22. X. Fazialisparese rechts, keine meningealen Symptome.

24. X. Leichte Nackensteifigkeit.

25. X. Leicht benommen, plötzlicher Exitus. Obduktionsbefund: Abszeß im Marklager des rechten Schläfelappens.

Digitized by Google
Original from UNIVERSITY OF MINNESOTA
Generated on 2019-10-24 17:57 GMT / http://hdl.handle.net/2027/umn.31951002684121b
Public Domain in the United States, Google-digitized / http://www.hathitrust.org/access_use#pd-us-google

Die Labyrinthitis beherrschte das Symptomenbild, die an die Operation sich anschließenden Erscheinungen sowie die Liquorbefunde wurden als meningitische aufgefaßt.

Bei der Besprechung der Liquordiagnostik ist man allzu sehr geneigt, auf Grund seiner eigenen Erfahrung, die ja immer bei der unendlichen Fülle der Erscheinungen eine beschränkte sein muß, Tabellen aufzustellen, einzuteilen, Typen zu konstruieren. So finden wir in zahlreichen Liquorarbeiten charakteristische Typen aufgestellt, die wohl nur für die in der betreffenden Arbeit zusammengestellten Fälle Gültigkeit haben. Zieht man aber die Erfahrungen anderer Autoren auch in seinen Betrachtungskreis, so erkennt man, daß man mit der Einteilung in Tabellen etwas vorsichtig sein muß, da gerade im Verhalten des Liquors eine große Reihe von Faktoren, im pathologischen Prozeß und in der Technik gelegene mitspielen, welche das Liquorbild beeinflussen.

Fassen wir die Ergebnisse unserer Erfahrungen über Liquor bei Ohrkomplikationen zusammen, so können wir sagen:

Otogene Hirnabszesse, wie sie zur Beobachtung kommen, zeigen in der Mehrzahl der Fälle ein trübes und steriles Lumbalpunktat. Klaren Liquor finden wir bei Hirnabszessen ohne Meningitis, diese Fälle sind aber in der Minderzahl.

Die nicht labyrinthogene Meningitis hat meist trüben und bakterienhältigen Liquor und gibt eine ungünstige Prognose. Trüber und steriler Liquor läßt eine günstige Prognose zu.

Die labyrinthogene Meningitis hat ein Stadium von verschieden langer Dauer mit trübem Liquor bzw. Zellvermehrung ohne Bakterien. In unseren Fällen zeigte dieses Stadium mit Ausnahme von Fall 2 auch klinische Erscheinungen einer Meningitis. Eine Lumbalpunktion mit positivem Liquorbefund, welche in dieses Stadium fällt, indiziert eine Labyrinthoperation auch dann, wenn keine klinischen Erscheinungen von Meningitis vorhanden sind.

Unkomplizierte Sinusthrombosen haben klaren sterilen Liquor ohne Zellvermehrung.

Literatur: (1) Leutert: Die Bedeutung der Lumbalpunktion für die Diagnose intrakranieller Komplikationen der Otitis. Münchn. med. Wschr. 1897. Nr. 44. — (2) Braunstein: Die Bedeutung der Lumbalpunktion für die Diagnose intrakranieller Komplikationen der Otitis. Arch. f. Ohrenhlk. Bd. 54. 1902. — (3) Grunert: Die Bedeutung der Lumbalpunktion für die Ohrenheilkunde. Ref.: Zeitschr. f. Ohrenhlk. Bd. 67. S. 257. — (4) Stadelmann: Klinische Erfahrungen über die Lumbalpunktion. Berl. kl. Wschr. 1897. — (5) Rupprecht: Ein unter der Form einer Meningitis zerebrospinalis verlaufender unkomplizierter otitischer Hirnabszeß mit eiterhältiger Spinalflüssigkeit. Arch. f. Ohrenhlk. Bd. 30. 1900. — (6) Schulze: Beitrag zur Lehre von der otogenen Meningitis. Arch. f. Ohrenhlk. Bd. 57 und 58. 1903. — (7) Sokolowski: Zur Diagnose und zur Frage der Operabilität der otogenen diffusen eiterigen Meningitis. Arch. f. Ohrenhlk. Bd. 63. — (8) Alexander: Klinische Studien zur Chirurgie der otogenen Meningitis. Arch. f. Ohrenhlk. Bd. 75. 1908. — (9) Wittmaak: Über labyrinthäre Meningitis. Zeitschr. f. Ohrenhlk. Bd. 63. Sitzung der sächs.-thüring. Kehlkopf- und Ohrenärzte.

Digitized by Google
Original from UNIVERSITY OF MINNESOTA
Generated on 2019-10-24 17:57 GMT / http://hdl.handle.net/2027/umn.31951002684121b
Public Domain in the United States, Google-digitized / http://www.hathitrust.org/access_use#pd-us-google

19. Nov. 1910. — (10) Borries: Das Lumbalpunktat bei Hirn- und Subduralabszessen. Arch. f. Ohrenhlk. Bd. 104. — (11) Pappenheim: Über Druckmessung bei der Lumbalpunktion. Med. Klinik 1918. Nr. 45. — (12) Knick: Versammlung der deutschen otologischen Gesellschaft zu Stuttgart 1913. Mai. — (13) Blegvad: Dänische otologische Gesellschaft. 4. April 1917. — (14) Neumann: Der otitische Kleinhirnabszeß. Deuticke 1907. Zur Klinik und Pathologie des otitischen Schläfelappenabszesses. Zschr. f. Ohrenhlk. Bd. 49. — (15) Streit: Histologische Frage zur Pathologie der Meningitis und Sinusthrombose. Arch. f. Ohrenhlk. Bd. 63 und 88. — (16) Chavasse und Mahu: Jahresversammlung der Société francaise d. otologie et de laryngologie in Paris. Oktober 1913. — (17) Fleischmann: Zur Frage des diagnostischen Wertes der Lumbalpunktion bei der zerebralen Komplikation der Mittelohreiterung. Arch. f. Ohrenhlk. Bd. 102. — (18) Mygind: Die otogene Meningitis. Zschr. f. Ohrenhlk. 1915. Bd. 72.

Beiträge zur Pathologie des Kochlearis und Vestibularis in ihren Beziehungen zueinander.

Von Dr. **Maximilian Rauch**, em. Assistent der Universitäts-Klinik für Ohren-, Nasen- und Kehlkopfkrankheiten.

Die pathologischen Veränderungen bei den degenerativen Prozessen im Bereiche des Kochlearis und Vestibularis haben nach Wittmaack mindestens zwei verschiedene Ausgangspunkte, deren Analogien auch bei allen jenen Organen zu suchen ist, wo das Gewebe aus spezifisch funktionierenden Elementen und aus einem bindegewebigen Stützapparat besteht. Liegt ein solcher Aufbau der Organe vor, so kann der primäre Träger der Erkrankung sowohl das spezifische Element als auch der Stützapparat sein. Es können also auch im Innenohr sowohl die spezifischen Elemente (Sinneszellen, Nervenfasern, Nervenzellen) der primäre Träger des Krankheitsprozesses sein — primäre Systemerkrankung des Neurons — als auch der bindegewebige Stützapparat — die Membranen der peri- und endolymphatischen Häute — als Ausgangspunkt der Erkrankung in Frage kommen. Von hier aus werden erst sekundär die nervösen Bestandteile in Mitleidenschaft gezogen, also: Primäre Degeneration der nervösen Elemente ohne Beteiligung der übrigen Teile oder entzündliche bzw. infiltrative Prozesse innerhalb der endo- und perilymphatischen Membranen bzw. des perineuralen Gewebes mit konsekutiver Erkrankung der nervösen Elemente. Bei diesen sekundären Prozessen kommt eine Beteiligung der beiden Äste des N. acust. — wenn auch nicht in gleicher Intensität — in Betracht, während bei primärer Erkrankung des peripheren Neurons die elektive Vulnerabilität des kochlearen Teiles auffällt, ja eine isolierte primäre Erkrankung des Vestibularis zu den seltenen Befunden gehört. Das klinische Bild einer isolierten Vestibularisaffektion wurde weit früher theoretisch konstruiert, als der erste Fall bekannt und publiziert wurde (Ruttin). Seither ist die Literatur nur um vereinzelte Fälle reicher geworden, deren jeder sein besonderes Interesse erheischt.

Digitized by Google
Original from UNIVERSITY OF MINNESOTA
Generated on 2019-10-24 17:57 GMT / http://hdl.handle.net/2027/umn.31951002684121b
Public Domain in the United States, Google-digitized / http://www.hathitrust.org/access_use#pd-us-google

Auf Grund der bisher bekannten und von uns selbst beobachteten Fälle haben wir uns die Frage vorgelegt: In welchem Verhältnis steht das ursächliche Moment einer Akustikusaffektion zur Häufigkeit der Erkrankung des einen oder anderen Oktavusnerven?

Bezüglich des ätiologischen Momentes können wir die Schädigungen auf folgende Ursachen zurückführen:

I. Entzündungen,
II. Intoxikationen,
III. Konstitutionskrankheiten,
IV. Traumen.

Von der angeborenen isolierten Vestibularisdegeneration müssen wir absehen, da in der Literatur kein diesbezüglicher Fall bekannt ist, denn alle angeborenen Labyrinthdefekte mit ihren mehr oder weniger charakteristischen histologisch-pathologischen Veränderungen beziehen sich auf beide akustischen Nerven und finden klinisch ihren Ausdruck in der sogenannten kongenitalen Taubheit.

I. Entzündungsprozesse

akuter oder chronischer Natur, die vom Mittelohr auf das Labyrinth übergehen. Die größere oder geringere Beteiligung des einen oder anderen akustischen Nerven hängt ab: von der Ausdehnung (zirkumskript oder diffus), dem Sitz oder der Natur der Entzündung (eitrig oder serös). So wird bei chronischen, insbesondere tuberkulösen Prozessen gewöhnlich der Kochlearis allein geschädigt; beim akuten Einbruch ins Labyrinth kommt es zu einer eitrigen Einschmelzung der Sinneszellen beider akustischen Nerven; bei der sogenannten serösen Labyrithintis kommt es zu schweren Affektion des Nervus vestibularis mit allen Zeichen einer schweren Schädigung, ja sogar einer totalen Ausschaltung, bei noch erhaltener Funktion des Kochlearis. Die Fälle sind zu bekannt, um sie an Krankengeschichten zu erhärten.

II. Toxische Prozesse

akuter (Salizyl, Chinin) oder chronischer Natur (Alkohol, Nikotin) erzeugen gewöhnlich eine Kochlearisaffektion, weshalb die nur wenigen in der Literatur verzeichneten Fälle von isolierter Erkrankung des Gleichgewichtsnerven vielfach zitiert werden. Es ist dies eigentlich nur der Fall Leidlers (Wurstvergiftung) mit einseitiger Affektion und der von Gatscher berichtete Fall einer Nikotinintoxikation (Otologische Gesellschaft, Juni 1920). Bei der Seltenheit solcher Affektionen sei ein Fall eigener Beobachtung mitgeteilt:

Es handelt sich um einen 55jährigen Mann, Anton B., den ich im Juni 1919 beobachtete. Er hatte viermal Gelenkrheumatismus überstanden: 1898, 1900, 1917, Mai 1919. Jedesmal dauerte die Erkrankung 4 bis 5 Wochen und jedesmal nahm er täglich zirka 5 g Salizylpräparate. Bei der letzten Attacke traten Ohrensausen, Schwerhörigkeit und heftige Kopfschmerzen auf, die 14 Tage hindurch dauerten.

Digitized by Google
Original from UNIVERSITY OF MINNESOTA
Generated on 2019-10-24 17:57 GMT / http://hdl.handle.net/2027/umn.31951002684121b
Public Domain in the United States, Google-digitized / http://www.hathitrust.org/access_use#pd-us-google

Wegen Ertaubung des linken Ohres suchte Pat. die Klinik auf. Die Untersuchung ergab: Kochlearis rechts intakt, links vollständige Taubheit. Vestib.: Beim Blick nach rechts geringer (Einstellungs-) Nystagmus, Gleichgewichtsstörungen bei geschlossenen Augen und besonders beim Manègegehen, rechts und links kalorisch (kalt und heiß, gleichzeitig das eine Ohr kalt, das andere heiß) unerregbar; Zeigeversuch: Nach der Kalorisation kein Abweichen des Fingers; rotatorisch für alle Bogengänge, jedoch am wenigsten für den horizontalen, ansprechbar. Diagnose: Affectio toxica nervi vestib. aur. utr. et nervi cochl. sin.

Relativ häufiger sind Fälle von isolierter Vestibularisaffektion bei Erkrankungen rheumatischer Natur zu finden. Hierher gehören die von Frankl-Hochvart erwähnten Neurititiden, die er als „Menière-Apoplexie ohne Hörstörung" bezeichnete und der von O. Voss mitgeteilte Fall. Erkrankungen des Vestib. als Teilerscheinung einer Polineuritis rheumatica, bei denen noch andere Hirnnerven (besonders der Fazialis, Abduzens, Trigeminus) affiziert werden, sind nicht selten; Fälle dieser Art haben Neumann beschrieben: Vestib. und Trigeminus (Herpes zoster), Bondy: Kochl., Vestib. und Fazialis u. a. m.

Bei den infektiös-toxischen Affektionen, Typhus, Scharlach, Mumps, epidemische Meningitis ist es nahezu Regel, daß der Kochlearis allein betroffen wird. Eine vollständige Unerregbarkeit des Vestib. bei erhaltener Kochlearisaffektion im Gefolge einer epidemischen Genickstarre gehört zu den Seltenheiten und wurde vom Verfasser einmal beobachtet (vorgestellt i. d. Österr. otol. Ges., Juni 1919).

Es handelt sich um einen 6jährigen Knaben, der 1 Jahr zuvor mit hohem Fieber, heftigen Kopfschmerzen und Nackensteifigkeit erkrankt war. Der Arzt verordnete Eisbeutel auf dem Kopf. Nach 3tägiger Krankheit verließ das Kind das Bett; da zeigte sich, daß der kleine Patient unfähig war, sich selbständig fortzubewegen, daß er torkelte und sich an die Zimmergegenstände anhalten mußte, um nicht zu stürzen. Allmählich lernte er das Gehen wieder; doch sind noch heute Gangstörungen zu beobachten, wenn der Knabe die Augen schließt. Erst einige Tage, nachdem er das Bett verließ, bemerkten die Eltern, daß er taub sei. Doch besserte sich die Taubheit allmählich, so zwar, daß man sich mit ihm durch kräftige Sprache nahe beim Ohr verständigen konnte. In diesem Zustand wurde der kleine Patient auf die Klinik gebracht. Die vorgenommene Untersuchung ergab, daß der Knabe links Vokalgehör hatte, rechts verstand er Worte und Sätze mit lauter Stimme ad concham gesprochen. 4 Wochen nach der Aufnahme konnte man sich mit ihm in einer Entfernung von 20 cm verständigen und es bestand der Eindruck, daß sich inzwischen tatsächlich das Gehör spontan gebessert hat. Der Vestibularis war sowohl kalorisch als auch rotatorisch für alle Bogengänge unerregbar und ist es auch geblieben.

Als Hauptrepräsentant der toxisch-infektiösen Form erscheint die Lues. Bei dem großen Material, das Alexander in seiner Monographie „Syphilis des Gehörorgans" verarbeitete, begegnen wir bei den Oktavuserkrankungen nur vereinzelten Fällen von reiner isolierter Vestibularisaffektion:

a) Bei der rezenten Lues ist stets auch der Kochlearis (wenn auch in geringem Grade) miterkrankt;

b) bei älterer und inveterierter Lues fand Alexander unter 320 Fällen 6 Fälle von Mitaffektion des statischen Labyrinthes und bei diesen kaum einen einwandfreien Fall von iso-

Digitized by Google
Original from UNIVERSITY OF MINNESOTA
Generated on 2019-10-24 17:57 GMT / http://hdl.handle.net/2027/umn.31951002684121b
Public Domain in the United States, Google-digitized / http://www.hathitrust.org/access_use#pd-us-google

lierter Vestibularisdegeneration. Gewöhnlich betrifft hier die Neurolabyrinthitis den Kochl. und Vestib;

c) bei den tabischen Oktavusaffektionen 4 Fälle von Mitbeteiligung des Vestib., darunter jedoch kein Fall von vollständigem Ausfall desselben;

d) bei progressiver Paralyse kein Fall von Vestibularisaffektion;

e) bei heredo-syphilitischen Krankheiten fand derselbe Autor in 9 von 24 Fällen, d. i. in 37·5%, eine isolierte aufgehobene Reflexerregbarkeit für den einen oder den anderen Reiz, darunter 4 Fälle von kalorischer und rotatorischer Unerregbarkeit.

Über das Verhalten dieser beiden Reize zueinander sei auf meine Arbeit: Über atypische und paradoxe Vestibularreflexe (Monatsschr. f. Ohrlhlk. 1919) verwiesen.

Wir sehen hier, daß das Hauptkontingent für isolierte Vestibularneurotitiden die angeborenen luetischen sowie die tabischen Affektionen liefern, während bei der rezenten und älteren sowie inveterierten Lues fast stets eine Mitbeteiligung des Kochlearis vorhanden ist.

III. Konstitutionskrankheiten.

Die wichtigste wohl von diesen, die Alterserkrankung, hervorgerufen durch arteriosklerotische Störungen im Bereiche des Innenohres. Dieses durch histologische Befunde genau studierte Krankheitsbild ist gekennzeichnet durch schwere degenerative Veränderungen des Kochl. bei geringer Beteiligung des Vestib.

IV. Trauma.

Was zunächst die dazu gehörige Professionsschwerhörigkeit betrifft, so ist das Trauma als der auf den Kochl. forciert wirkende adäquate Reiz zu betrachten, weshalb die Pars inferior des Ohrlabyrinthes am schwersten betroffen wird. Wir haben schon an anderer Stelle (Zur Pathologie der Labyrinthatrophie, Monatschr. f. Ohrhlk. 1918) die Frage offen gelassen, ob der Vestib. dabei wirklich unbeteiligt sei. Diese Frage schien uns berechtigt zu sein, wenn wir dessen eingedenk sind, daß nicht jede Veränderung unter dem Mikroskop sichtbar ist. Daß klinisch eine Veränderung des Vestib. sich nicht manifestiert, ist vielleicht damit zu erklären, daß beide Vestibularapparate gleichmäßig beschädigt werden; denn eine Unterempfindlichkeit ist ja in den Fällen von professioneller Schwerhörigkeit doch vorhanden.

Einer groben mechanischen Kraft gegenüber zeigen sich beide akustischen Nerven gleich widerstandsfähig, indem je nach der Angriffsweise und Richtung der Gewalteinwirkung bald beide, bald nur der Kochl. oder nur der Vestib. verletzt wird. Das wird insbesondere bei Basalfrakturen beobachtet, die als Biegungs- oder Berstungsbrüche

Digitized by Google
Original from UNIVERSITY OF MINNESOTA
Generated on 2019-10-24 17:57 GMT / http://hdl.handle.net/2027/umn.31951002684121b
Public Domain in the United States, Google-digitized / http://www.hathitrust.org/access_use#pd-us-google

(v. Wahl) in der Chirurgie ihren besonderen Platz einnehmen. Für unser Interesse kommen jene Brüche in Betracht, die das Schläfebein und die in demselben unterbrachten Hirnnerven verletzen. In erster Linie ist es der Fazialis, der da geschädigt wird, in zweiter Linie der Akustikus. A. Heer (zitiert nach Bergmann-Küttner: Chirurgie des Kopfes) fand bei einem Material von 58 Basalbrüchen unter diesen 11 Hirnläsionen, zehnmal Fazialis- und neunmal Akustikusschädigungen; allerdings wurden von ihm die Kochlear- und Vestibularaffektionen nicht differenziert. Der Weltkrieg hat die Literatur über Kopfschüsse mächtig anschwellen lassen, auf die des näheren einzugehen, über den Rahmen dieser Arbeit hinausreichen würde. Wir möchten nur kurz erwähnen, daß in der Mehrzahl der Fälle der Kochl. allein betroffen wurde oder beide akustischen Nerven; eine isolierte traumatische Ausschaltung des Vestib. bei erhaltener Kochlearfunktion gehört zu den seltenen Befunden, weshalb wir die Krankengeschichte eines solchen Falles hier kurz anführen wollen:

J. Sp. wurde am 4. VII. 1919 von der Kieferstation auf die Ohrenklinik zur Untersuchung geschickt. Pat. wurde am 18. VI. 1918 gelegentlich eines Angriffes durch ein Sprengstück im Gesicht verwundet, welches unterhalb der linken Ohrmuschel eindrang und welches er, wie er glaubte, ausspuckte. Er will 1½ Tage bewußtlos gewesen sein, suchte hierauf den nächsten Hilfsplatz auf, kam nach Innsbruck und 18 Tage später wurde er mit einer Kieferschiene nach Prag instradiert, dort erhielt er eine neue Schiene und wurde auf die Kieferstation Allgemeines Krankenhaus transportiert, wo er seit Jänner 1919 in Pflege stand. Da er angab, unmittelbar nach der Verwundung das Hörvermögen am linken Ohre eingebüßt zu haben, wurde er der Ohrenklinik zur Untersuchung zugewiesen. Die Untersuchung ergab: Rechts: Trmf. gleichmäßig getrübt, fehlender Lichtreflex, leichte Retraktion. Links: Trmf. am hinteren Abschnitte getrübt mit einer Kalkablagerung, leichte Retraktion. Rechts: Normales Hörvermögen, normaler Stimmgabelbefund, typische kalorische und rotatorische Reaktion, typisches Vorbeizeigen, typische Fallbewegung bei Romberg. Links: V = 2 m, v = 10 cm, der Stimmgabelbefund weist eine typische Kochlearisaffektion auf, kalorisch kalt und heiß unerregbar, rotatorische Drehung nach rechts, 11 Schläge, im Gegensatz zur Drehung nach links, die 37 Schläge aufweist, kein Vorbeizeigen nach Kalorisierung, kein Romberg. Also: Traumatische Ausschaltung des Vestib. bei funktionierendem Kochlearis.

Wir wollen hier noch jenes interessanten Phänomens gedenken, wo bei einer plötzlichen traumatischen Ausschaltung des Akustikus der einen Seite der Gleichgewichtsnerv der anderen Seite in Mitleidenschaft gezogen wird, so daß der Akustikusaffektion der verletzten Seite eine isolierte Vestibulariserkrankung der anderen Seite mit erhaltener Kochlearisaffektion entspricht. Diese Ausschaltung geht entweder mit vollständig aufgehobener Reflexerregbarkeit einher oder es handelt sich um eine noch erhaltene, oft geringe Ansprechbarkeit des Vestib. für die bekannten Reize bei Fehlen aller subjektiven Sensationen; es findet also ein zentraler kompensatorischer Ausgleich statt. Ein instruktiver Fall jüngsten Datums sei hier mitgeteilt:

Digitized by Google
Original from UNIVERSITY OF MINNESOTA
Generated on 2019-10-24 17:58 GMT / http://hdl.handle.net/2027/umn.31951002684121b
Public Domain in the United States, Google-digitized / http://www.hathitrust.org/access_use#pd-us-google

O. P., 26 Jahre alt, stürzte am 2. X. 1921 von einer 8 m hohen Böschung hinunter und blieb durch 2 Stunden bewußtlos liegen. Beim Versuch, sich zu erheben, fiel er wieder zusammen und wurde von der Rettungsgesellschaft auf die Unfallsstation der II. chirurgischen Klinik gebracht. Daselbst wurden Rißquetschwunden über dem linken Supraorbitalrand konstatiert, beträchtliche Diffusionen im Bereiche des linken Augenlides, starke Chemosis, jedoch keine Verletzung an der Hornhaut, keine Blutung aus Ohr und Nase. Während der ganzen Zeit klares Bewußtsein. Ophthalmoskopisch beiderseits normaler Fundus, ungestörte Augenmuskelfunktion, dagegen Amaurose des linken Auges. Nach 9 Tagen verließ Pat. die Unfallsstation. Während des ganzen Aufenthaltes dortselbst bemerkte er weder eine Störung von Seite des Gehörs noch irgendwelche Schwindelerscheinungen. Er gab nur auf eindringliches Befragen an, daß er unmittelbar nach dem Erwachen aus seiner Ohnmacht einen leichten Schwindel verspürte und unfähig war, sich fortzubewegen. Da er bemerkte, daß er am rechten Ohre schlecht höre, suchte er die Ohrenklinik auf. Die radiologische Untersuchung (Zentral-Röntgeninstitut) ergab links: Am Stirnbeine ein etwa fünfkronenstückgroßes Stück oberhalb des äußeren Orbitalrandes herausgebrochen, von einer zackigen Frakturlinie rings umgeben, die bis an das Orbitaldach hineinreicht. Das herausgebrochene Stück, das die ganze Dicke der Schädeldecke umfaßt, ist um etwa 1 mm nach außen und unten dislociert, so daß am Stirnbeine eine Stufe entsteht. Rechts: Am Os petrosum vom äußeren Gehörgange nach vorn und unten scheint eine zarte Fissur gegen das Kiefergelenk zu verlaufen. Augenbefund (I. Augenklinik): Rechtes Auge normal; das linke ist amaurotisch durch eine posttraumatische Sehnervenatrophie, die Augenbewegungen sind frei. Ohrenuntersuchung: Trommelfelle beiderseits normal, links normales Hörvermögen, rechts total taub. Vestibularprüfung rechts ergibt vollständige Unerregbarkeit bei kalter und heißer Spülung, keine subjektiven Erscheinungen, keine Gleichgewichtsstörungen, kein Vorbeizeigen, keinen Romberg. Links: Vestib. zeigt wohl prompte Erregbarkeit, jedoch auch bei forcierter Spülung, kalt oder heiß, kein subjektives Schwindelgefühl, nur geringe Tendenz zum Vorbeizeigen, keinen Romberg und nur ganz geringe Gleichgewichtsstörungen. Die rotatorische Prüfung ergibt bei Linksdrehung äußerst frequente Nystagmuszuckungen durch 11 Sekunden, bei Rechtsdrehung etwas deutlichere, jedoch noch ziemlich verwischte Nystagmusschläge durch 15 Sekunden und fast gleiche Resultate bei Prüfung der übrigen Bogengänge. Wir sehen hier also bei plötzlicher vollständiger Ausschaltung des Vestib. der einen Seite wohl noch eine Ansprechbarkeit des Vestib. der anderen Seite, jedoch hier die subjektiven Sensationen ganz fehlend, also eine zentrale Kompensation für das Schwindelgefühl.

Wir möchten also auf Grund der vorangegangenen Betrachtungen schließen, daß von den beiden Ästen des N. acusticus der Kochl. wohl als der vulnerablere zu betrachten ist, daß sich aber 2 Gruppen auffallend markieren, bei denen die Empfindlichkeit des Schneckennerven nicht in gleicher Stärke zum Ausdruck kommt. Die **stärkere** Betonung der Vulnerabilität des Kochlearis finden wir bei Schädigungen des Zentralnervensystems (toxische, toxisch-infektiöse, Konstitutionskrankheiten) die **stärkere** Betonung bei peripheren Schädigungen des Oktavus (Entzündungen, Traumen).

Die luetischen Akustikusaffektionen, die in das Kapitel der toxisch-infektiösen Konstitutionserkrankungen fallen, gehören in ihren ver-

Digitized by Google
Original from UNIVERSITY OF MINNESOTA
Generated on 2019-10-24 17:58 GMT / http://hdl.handle.net/2027/umn.31951002684121b
Public Domain in the United States, Google-digitized / http://www.hathitrust.org/access_use#pd-us-google

schiedenen Formen beiden Gruppen an: Der ersteren (stärkere Betonung der Empfindlichkeit des Kochlearis) die rezente, ältere und inveterierte Lues; der zweiten (geringere Betonung der Empfindlichkeit des Kochlearis) die angeborene Lues und die tabischen Affektionen.

Aus dem Ambulatorium für Sprachstörungen der Univ.-Klinik für Ohren-, Nasen- und Kehlkopfkrankheiten (Vorstand: Prof. Dr. H. Neumann) in Wien und dem logopädischen Ambulatorium des Garn.-Spitales Nr. 1 in Wien (Vorstand: Doz. Dr. E. Fröschels).

Zur Kasuistik des kindlichen Stammelns.

Von **Leopold Stein.**

Die kleine M. G. ist ein hübsches, klug in die Welt schauendes Mädchen, von normalem Aussehen. Gut genährt, Tonus normal, Muskulatur normal, mäßige Fettpolster. Sie wurde in das Ambulatorium der Klinik für Ohren-, Nasen und Kehlkopfkranke gebracht, mit der Angabe, sie höre nicht. Von dort wurde sie dem Ambulatorium für Sprachstörungen überwiesen. Es zeigte sich uns nun zunächst, daß das Mädchen stumm war.

Wir erhoben die folgende Anamnese: Die Mutter des Kindes, welche um 1 Jahr älter war als der Vater, starb vor einem Jahre im Alter von 44 Jahren angeblich an einer Lungen- und Nierenkrankheit. Der Vater ist gesund und hat zum zweiten Male geheiratet. Von den 10 Kindern der beiden starben 5, davon ein vor 17 Jahren geborener Knabe im Alter von 4 Tagen, des weiteren frühgeborene Zwillinge im Alter von 6 Wochen; dieselben wären jetzt 10 Jahre alt. Endlich starb ein Knabe im Alter von 14 Tagen vor 5 Jahren; näheres über die Todesursache ist nicht zu erheben. Unter den überlebenden Geschwistern des Kindes befinden sich 3 Mädchen im Alter von 14, 11 und 3½ Jahren, sowie 2 Knaben im Alter von 19 und 16 Jahren. Dieselben sollen alle gesund sein. Nur der 19jährige Bruder hat einen Klumpfuß.

Die Patientin selbst soll sich als kleines Kind in keiner Beziehung von anderen Kindern ihres Alters unterschieden haben. Mit 7 Jahren habe sie „Fleck" durchgemacht. Nähere Angaben kann der anwesende Vater, der mehrere Jahre eingerückt war, nicht machen. Der später befragte, oben erwähnte 19jährige Bruder der Patientin, teilt mit, sie habe erst mit 5 Jahren begonnen, papa und mama zu sprechen und habe auch langsam die im Hause gebräuchlichen Gegenstände zu benennen gelernt; auch Wörter wie „bitte", „danke" u. ä. habe sie beherrscht. Nach wenigen Monaten habe ihre Sprechlust langsam wieder abgenommen, bis sie mit

Digitized by Google
Original from UNIVERSITY OF MINNESOTA
Generated on 2019-10-24 17:58 GMT / http://hdl.handle.net/2027/umn.31951002684121b
Public Domain in the United States, Google-digitized / http://www.hathitrust.org/access_use#pd-us-google

6 Jahren wieder nichts sprach. Von einer bis zu jener Zeit durchgemachten Erkrankung weiß der Bruder trotz eindringlicher Ausforschung nichts zu berichten. Er gibt weiter an, die damals noch lebende Mutter habe keinen Arzt befragt, da sie der Meinung gewesen sei, in der Schule werde sich die Sprache wieder einstellen, zumal, da sich das Kind zu Hause sehr verständig benahm. Sie habe ein sehr gutes Gedächtnis; dies wird spontan insbesondere damit begründet, daß das Mädchen im Kino Gesehenes in ausgezeichneter Weise mimisch wiedergebe. Einige wenige Wörter, wie die Namen der Familienmitglieder, des Hundes und der Hauskatze vermöge sie noch zu sagen. Derzeit repetiert sie zum dritten Male die erste Volksschulklasse, wo sie Buchstaben nachzumalen erlernt hat, ohne den Lautwert zu kennen.

Im Ambulatorium für Sprachstörungen hatte sie zunächst ein rätselhaftes Benehmen an den Tag gelegt. Das Kind reagierte auf keinerlei Gehörreize (Trompete, Glocke, Pfeife); auch der Lidreflex war nicht auslösbar. Es wird daher zur Beobachtung aufgenommen. Nach einigen Tagen berichteten andere Patienten, daß nach ihren Beobachtungen das Kind sicher höre.

Es wird nun unter Mithilfe des Herrn Dr Gumpertz neuerlich der Versuch gemacht, das Hörvermögen des Kindes zu bestimmen. Um festzustellen, ob überhaupt Gehör vorhanden ist, verfährt Fröschels folgendermaßen: Der Untersucher steht hinter dem Patienten und bläst die Urbantschitschsche Harmonika an (schlägt eine Stimmgabel an u. ä.) und fordert zunächst eine Person vor dem Kinde auf, bei jedesmaligem Ertönen des Instrumentes die Hand des Patienten zu heben und gleich wieder zu senken. Sodann wird der Patient, wenn ein Ton erklingt, durch Mienen und Gesten aufgefordert, seinen Arm selbst zu heben und zu senken. Endlich vermeidet man, durch irgendein Verhalten den Augenblick des Ertönens zu verraten und sieht, ob der zu Untersuchende den Arm in diesem Momente hebt.

Beim Erwachsenen ist es das Zeichen des Hörens, wenn er entweder bejaht, das Gesprochene gehört zu haben oder wenn er es nachsagt.

Beim stummen, schwerhörigen Kinde ist dies nicht zu erwarten, denn es unterscheidet sich vom normalen Kinde u. a. dadurch, daß sein Hörhirn viel weniger Reize seit Geburt empfangen hat als das des Hörenden, dem vom Momente der Geburt an infolge der ihm eigenen Hörweite fast unausgesetzt Hörreize zuströmen. Nur dadurch scheint es möglich zu sein, daß das Gehirn sich im Differenzieren von Höreindrücken übt, wodurch allmählich jene Stufe der Vollkommenheit erreicht wird, welche erforderlich ist, um manche sehr ähnliche Laute der menschlichen Sprache zu unterscheiden. Man versuche, sich in den Zustand des Naiven zu versetzen und z. B. darauf zu achten, wie ähnlich ein d und ein g einander sind. Da nun das Gehirn des schwerhörigen Kindes diesen unausgesetzten Übungsgang nicht durchmachen konnte, wird es im Differenzieren, d. h. also im richtigen Erfassen der Sprachlaute, aber auch aller übrigen

Digitized by Google
Original from UNIVERSITY OF MINNESOTA
Generated on 2019-10-24 17:58 GMT / http://hdl.handle.net/2027/umn.31951002684121b
Public Domain in the United States, Google-digitized / http://www.hathitrust.org/access_use#pd-us-google

Höreindrücke nicht geübt sein. Ferner aber scheint alles dafür zu sprechen, daß erst bei einem hohen „Ladezustande" des Hörhirnes Erregungen mit solcher Stärke in die Sprechbewegungssphäre des Gehirnes abfließen, daß eine sprachliche Ausdrucksbewegung ausgelöst wird[1]). Denn auch das schon sprechende Kind, das im frühen Alter ertaubt, verliert die Sprache wieder, ein Beweis, in welchem Maße das Hörhirn immer wieder „geladen" werden muß, damit es zum Sprechen kommt. Die bei der Hörprüfung zugeleiteten Hörreize werden also, da vorher noch nicht genügende Hörerregungen dem Schwerhörigen zugeströmt sind, sicherlich nicht von vornherein eine sprachliche Reaktion auslösen. Deshalb sind wir gezwungen, eine andere künstliche Reaktion auszulösen und das ist eben das anfangs vorgezeigte Heben des Armes. Unsere Erfahrung ergibt, daß bei wiederholter diesbezüglicher Übung schon 2jährige Kinder das Heben des Armes, wenn sie etwas hören, erlernen.

Selbstverständlich muß man gerade bei solchen Kindern immer darauf achten, daß nicht etwa die Reaktion durch den Luftstrom, der bei jedem Ertönen von Pfeifen entsteht, erfolge.

Dieser Versuch wird mit dem Kinde gemacht. Zu unserer Überraschung gelang das Experiment sofort, was selten der Fall ist. Wie ähnliches oft bei psychischen Reaktionsexperimenten vorkommt, beginnt nun das Kind, wenn es erwartet, daß geblasen werden wird, den linken Arm ein klein wenig zu heben, läßt ihn aber sofort sinken, wenn der Ton wider Erwarten nicht erklingt. Erhöhte Sicherheit gewinnt das Resultat des Experimentes auch dadurch, daß man dem Mädchen an seinem Mienenspiel deutlich ansieht, daß es die notwendige Selbstkritik übt. Nachdem einige Töne zunächst bei geöffneten beiden Ohren durchgeprüft worden sind, hält sich das Kind spontan immer ein Ohr zu, ein Vorgehen, das das intelligente Kind jedenfalls an anderen Patienten beobachtet hatte. Die Prüfung des Tongehörs mit dem Urbantschitschschen Harmonikatönen ergibt folgendes Resultat:

Rechts		Links
ca. 30 cm	F—g	ca. 30 cm
50 cm	a	50 cm
1 m	h—e′	1 m
2·5 m	f′—c″	70 cm
1 m	d″	30 cm
2·5 m	e″—f″	1 m
3 m	g″—a″	2·5 m
mind. 3 m	h″—c‴	2·5 m

Die Angaben im Metermaß bedeuten die größte Distanz, von welchen der betreffende Ton angeblasen werden konnte, damit das Kind noch reagierte.

[1]) Siehe: „Fröschels" Kindersprache und Aphasie. Berlin 1918.

Digitized by Google
Original from UNIVERSITY OF MINNESOTA
Generated on 2019-10-24 17:58 GMT / http://hdl.handle.net/2027/umn.31951002684121b
Public Domain in the United States, Google-digitized / http://www.hathitrust.org/access_use#pd-us-google

Nach der Prüfung von g'' fühlte ich mich ermutigt, die Stimmgabelprüfung, die vorher kein Ergebnis gezeitigt hatte, vorzunehmen. Sie fiel wie folgt aus: Die c-Stimmgabel wird beiderseits auf ca. 15 cm gehört, die C-Gabel wird links sehr nahe dem Ohre gehört, rechts besser als links. Ebenso wird die c^4-Gabel rechts schon bei 10 cm Entfernung vom Ohre gehört, links etwas schlechter. Bei dieser Gelegenheit scheint es, daß das Kind einzelne Lautungen sehr gut vom Munde ablesen kann. Hiermit wird die Untersuchung wegen Ermüdung der Patientin abgebrochen.

Am 22. November 1919 nahm ich die Prüfung des Vestibularapparates vor. Die kalorische Reaktion (geprüft mittels 20°igem Wasser) fiel folgendermaßen aus: Rechtes Ohr: nach 1½ Minuten Spülung einige Schläge Ny ⟶ l. Linkes Ohr: Nach derselben Zeit Ny ⟵ r. Beide Male kein Vorbeizeigen, kein Schwindel, kein Fallen oder sonstige Gleichgewichtsstörungen, keinerlei Unlustsymptome. Die hierauf vorgenommene Drehreaktion ergab bei jeder Drehrichtung und bei allen Kopfstellungen einen schwachen, kurz dauernden Nystagmus von der Art, wie er normalerweise zu erwarten ist. Die Resultate wurden später mehrmals nachgeprüft. Die Stimmgabelprüfung des Kochlearapparates ergab:

Rechts	Links
Weber nicht lateralisiert	
positiv	Rinne positiv

wahrscheinlich kaum verkürzt, Schwabach unsicher.

Die Edelmannsche Reihe wird auf geringere Distanz wie die Harmonikatöne gehört, aber zwischen den einzelnen Stimmgabeltönen besteht diesbezüglich ein gleiches Verhältnis wie zwischen denen der Harmonika.

Der neurologische Befund ist negativ. Sprachwerkzeuge o. B.

Über die Prüfung der Sprache ist folgendes zu berichten:

Die Vokale werden im allgemeinen gut wiedergegeben. Nur i und u werden oft als m wiedergegeben[2]). Manchmal wird u auch als o und als ü gesprochen. Letzteres insbesondere bei wiederholtem Nachsprechen. Besonders angemerkt sei, daß i nie als u und o nie als e wiedergegeben wird. Oft sind die Vokale mehr oder weniger nasaliert; öfters folgt ihnen ein nasalierter Nachschlag, so daß die Vokale zweigipfelig klingen. Beispiele weiter unten. Im Auslaute werden die Vokale oft abgeschliffen, besonders o, das hier zu e wird[3]).

Konsonanten. Labiale:

p.

Wird im allgemeinen am Anfang, in der Mitte und am Ende der Wörter in der gebräuchlichen Weise ausgesprochen. Manchmal wird es mit t verwechselt, selten wird pl oder pt dafür ausgesprochen.

[2]) Die Lautlehre vieler Sprachen zeigt, daß ja in der Tat das m silbenbildend sein kann.

[3]) Vgl. die Auslautvokale z. B. der romanischen Sprachen im Vergleich zum Lateinischen.

Digitized by Google
Original from UNIVERSITY OF MINNESOTA
Generated on 2019-10-24 17:58 GMT / http://hdl.handle.net/2027/umn.31951002684121b
Public Domain in the United States, Google-digitized / http://www.hathitrust.org/access_use#pd-us-google

b.

Wird manchmal richtig, sehr oft als w wiedergegeben, manchmal auch als m.

w.

Wird im Gegensatze zu b oft als b gesprochen. Beispiele: uwa = u ba, ewo = e be, owe = o be.

f.

Seine Aussprache mögen Beispiele illustrieren, da sie nicht nur vielgestaltig ist, sondern weil diese Beispiele auch die oben erwähnte Nasalierung zeigen: fa = pa, fo = fe oder pfe, fi richtig, fo = fo, öfter po, fu = pu, oft pf statt f, Afe = a pe, ifo = ife, einmal pife, i pe, ufa = u mpfa, efi = u mfi[4]), ofi = o pi, ufe = up e, efa = epa, ofe, efo = epe.

Dentale:

t.

Im Anlaut vor a, o, u. = t, p oder fehlt; vor e, i = t', ja sogar f. Ebenso im Inlaut; zu bemerken wäre die Stellung zwischen zwei e oder i, in der sich noch ein palataler Vorschlag eingeschoben findet, z. B. ete = eχte oder eχt'e[5]).

d.

Im Anlaut vor a, u und o = d, b auch w; vor e und i = dj oder j. Zwischenvokalig in den meisten Fällen d oder b.

s.

Wird auf verschiedene Arten gesprochen. Manchmal glaubt man ein weit hinten gebildetes t, das fast wie k lautet, zu hören, manchmal reines t, auch th, in vielen Fällen aber auch ein s, von der Art der addentalen, das sich aber noch ganz deutlich von š unterscheidet. Das t als Ersatz für s wird augenscheinlich mit der Unterseite der Zunge am hinteren Gaumen artikuliert. Es kommen weiters alle Übergänge zwischen palatalem t zu ts' und tš (also z. B. t's und ts') vor.

š.

Wird in vielen Fällen richtig nachgesprochen. Häufig findet sich Vorschlag von t, auch von χ. Es wird im allgemeinen gut artikuliert, nur manchmal nähert es sich dem χ.

Palatale:

j.

Wird vor e und i richtig gesprochen, selten tritt vor i ein š auf. Sonst erhält es meistens einen Vorschlag von g, auch von γ. Manchmal geht es auch in den dem hinteren ch entsprechenden stimmhaften, durch ϒ bezeichneten Laut (wie neugriechisch) über.

[4]) Statt durch m könnte der betreffende Laut auch mit ŭ oder ŭm dargestellt werden.

[5]) Mit griechischem χ bezeichne ich das vordere ch.

Digitized by Google
Original from UNIVERSITY OF MINNESOTA
Generated on 2019-10-24 17:58 GMT / http://hdl.handle.net/2027/umn.31951002684121b
Public Domain in the United States, Google-digitized / http://www.hathitrust.org/access_use#pd-us-google

ch (palatales).

Wird manchmal richtig ausgesprochen, meistens aber geht es in ein sehr rein klingendes tš über. Auch chl' kommt vor.

Velare:

k.

Am Silbenanfang vor a meist tša; vor e und i sind noch die beim Übergange eines k zu tš anzunehmenden Zwischenstufen deutlich wahrzunehmen: ki = t'i, tχi, t'š'i; vor o und u bleibt es erhalten oder wird manchmal durch t oder p ersetzt. Dieselben Verhältnisse bestehen bei zwischenvokaliger Stellung. Am Ende der Silbe wird das k zu ch (velar).

g.

Das g wird analog behandelt wie das k.

ch (velares).

Am Anfang der Silbe meist = tš (auch vor e und i); zwischenvokalig oft erhalten, auch = cht' oder š. Am Ende nach a, o, u erhalten, nach e und i wird es zu š.

Liquidae:

l.

Ist erhalten; vor e und i neigt es zur Mouillierung.

r.

Gleicht in allen Stellungen einem unbestimmten Vokal.

Erheblichere Schwierigkeiten als bei der Prüfung von Silben stellten sich mir bei der Prüfung von Silbenfolgen entgegen. Es wurden eigentlich nicht mehr als 2 Silben annähernd genau nachgesprochen. Bindende Schlüsse möchte ich aber aus den diesbezüglichen Aufzeichnungen nicht ziehen. Denn es ist unmöglich, alle Kombinationen von zweisilbigen Silbenfolgen einmal, geschweige denn mehrmals durchzuprüfen. Eines jedoch steht fest: das Kind ahmt mit ausgezeichneter Genauigkeit den Tonfall sowohl ein- als mehrsilbiger vorgesprochener Silbenfolgen und Wörter nach; ich variierte den Tonfall dabei oft absichtlich. Auch der dynamische Akzent ist gut ausgebildet.

Die größten Schwierigkeiten aber hat die Prüfung des Wortschatzes. Dem Vorzeigen eines Bildes oder Gegenstandes folgte in jedem Falle eine lautmotorische Reaktion. In der weitaus größten Anzahl der Fälle hatten diese Lautfolgen keinerlei Ähnlichkeit mit dem im Deutschen gebräuchlichen Ausdruck, ja sie waren überhaupt schwer zu transkribieren. Nur einige Dinge wurden konstant in derselben Weise bezeichnet, und zwar so, daß man ihre Zugehörigkeit zu dem deutschen Ausdruck erkennen konnte. Nachstehend die Beispiele:

Papier = papi.

Digitized by Google
Original from UNIVERSITY OF MINNESOTA
Generated on 2019-10-24 17:58 GMT / http://hdl.handle.net/2027/umn.31951002684121b
Public Domain in the United States, Google-digitized / http://www.hathitrust.org/access_use#pd-us-google

Sessel = Tal oder zatl (das z klingt ebenso addental wie das s).

Uhr = oa. Am Ende dieses Wortes ist ein Knacklaut vernehmbar, von dem sich nicht entscheiden läßt, ob es ein harter Absatz oder ein k ist.

Notizblock = bil (wahrscheinlich ... Büchel).

Messer und Gabel werden beide als „mita" bezeichnet.

Löffel = lefl.

Scheere = schem (das sch ähnelt dem palatalisiertem s).

Mann = pfata, faka (jedenfalls Vater).

Frau = muka (jedenfalls Mutter).

Pferd = üo.

Hund = hu (auch mit einem von starkem Reibegeräusch begleiteten h).

Katze = mina (nach Aussage des Bruders, der die anamnestischen Daten gemacht hatte, hieß die im Vaterhaus gehaltene Katze so).

Hase = hasi (mit palatalisiertem s).

Kuh = hü.

Kanarienvogel, Sperling und ähnliche Vögel werden bibi benannt (gebräuchlich Lockruf für Hühner).

Trompete: Beim Vorzeigen eines Postillonshornes erzählt sie auffallenderweise eine lange Geschichte in rasch folgenden Silben, die ganz unverständlich sind, mit deutlicher melodischer und dynamischer Modulation einzelner Silben. Am Schlusse ihrer Erzählung hält sie die Hände vor den Mund und ahmt augenscheinlich einen Trompetenstoß nach, indem sie ein paar Mal in rhythmischer Folge den Tonschritt eines halben bis ganzen Tones singt.

Es handelt sich also hier um einen Fall von kindlicher Stummheit, der sowohl in praktischer als auch theoretischer Hinsicht interessant ist.

Bei der kindlichen Stummheit fällt an und für sich die Differenzialdiagnose zwischen Taubstummheit und Stummheit bei Schwerhörigkeit einerseits und Hörstummheit andrerseits häufig nicht leicht. Insbesondere ist eine Schwerhörigkeit höheren Grades beim stummen Kinde von Taubheit oft schwer zu unterscheiden. In unserem Falle lag nun noch eine beonders herabgesetzte Erregbarkeit der Vestibulares vor, was noch ein Anlaß mehr hätte sein können, um eine Taubheit anzunehmen.

Es ist also wahrscheinlich eine Schädigung (Entwicklungshemmung, Enzephalitis) der Hörsphäre anzunehmen, und zwar eine beiderseitige, denn eine einseitige könnte solche grobe Störungen bei einem Kinde nicht setzen. Dazu stimmt gut, daß die Herabsetzung der vestibulären Reaktion beiderseits gleich ist. Das Erhaltensein der Sprachmodulation erinnert an den Primat, welchen man den melodiösen Elementen der Sprache gegenüber den artikulierten Bestandteilen zuschreibt.

Wir haben es hier mit einer Sprachentwicklung zu tun, die infolge der hochgradigen Schwerhörigkeit von sozialen Einflüssen recht unbeeinflußt ablief, so daß sich, wenn man den Laut- und Formenstand dieses Kindes mit dem der Völkersprachen in ihren verschiedenen Stadien

Digitized by Google
Original from UNIVERSITY OF MINNESOTA
Generated on 2019-10-24 17:58 GMT / http://hdl.handle.net/2027/umn.31951002684121b
Public Domain in the United States, Google-digitized / http://www.hathitrust.org/access_use#pd-us-google

vergleicht, ein gewisser Ausblick auf phylogenetische Entwicklung der Sprache eröffnet. Ähnliche Beobachtungen habe ich bereits veröffentlicht[6]), glaube aber, daß nur eine sehr große Zahl von kasuistischen Beiträgen von Entwicklungshemmungen der kindlichen Sprache der historischen Laut- und Formenlehre eine nennenswerte Hilfe bringen könne. Dieses Ziel schwebt mir bei dieser und der genannten Publikation vor Augen.

Vereinsberichte.

Wiener laryngo-rhinologische Gesellschaft.

Sitzung vom 9. November 1921.

(Offizielles Protokoll.)

Vorsitzender: Hajek.
Schriftführer: Wiethe.

M. Hajek: Vor wenigen Monaten ist der verdienstvolle Laryngologe Krause in Berlin verschieden. (Die Anwesenden erheben sich.) Unsere Gesellschaft hat die Aufgabe, einen derartigen Verlust mit ehrenden Worten zu feiern, auch wenn der Verstorbene nicht in jener hohen akademischen Laufbahn seine Wirksamkeit beschlossen hat, welche ihm vermöge seiner Bedeutung zweifellos gebührt hätte; denn Krause hat auf vielen Gebieten der Laryngologie geradezu grundlegende Verdienste sich erworben. Er hat vor Allem in der Rekurrensfrage mächtig eingegriffen, indem er Semon gegenüber die Abduktionsparese nach Rekurrensschädigung als Kontraktur der Adduktoren des Larynx aufgefaßt haben wollte. Er behielt in dieser Frage nicht Recht und hat sich überdies die Gegnerschaft einflußreicher laryngologischer Zeitgenossen zugezogen. Durch seine spätere Arbeit über die zerebralen Zentren der Stimmbandbewegungen hat er sich ein großes Verdienst erworben. Ihm haben wir die Kenntnis von der doppelseitigen Repräsentation jeder Stimmbandbewegung von der Hirnoberfläche aus zu verdanken, ein Resultat, das später von Horsley und Semon vollauf bestätigt wurde. Vergessen wir nicht, daß Krause die Milchsäure in die Laryngologie eingeführt hat, und wenn auch die von ihm supponierte spezifische Wirkung auf tuberkulöse Produkte nicht anerkannt ist, so ist doch die Milchsäure ein Mittel, welches sich seit relativ langer Zeit in der Therapie der Kehlkopftuberkulose behauptet hat. Krause war auch neben Heryng einer der Ersten, welcher für die chirurgische Behandlung der Kehlkopftuberkulose eine Lanze brach. Ich zeige Ihnen hier die Instrumente, welche nach seiner Angabe von Windler mit bisher unübertroffener Präzision ausgeführt wurden. Erinnern Sie sich des weiteren an den Krauseschen Griff- und Schlingenschnürer, beide Instrumente,

[6]) L. Stein, Sprachentwicklung und Sprachstörung. Öst. Gesellsch. f. exper. Phonetik, 4. Februar 1919.

Digitized by Google
Original from UNIVERSITY OF MINNESOTA
Generated on 2019-10-24 17:58 GMT / http://hdl.handle.net/2027/umn.31951002684121b
Public Domain in the United States, Google-digitized / http://www.hathitrust.org/access_use#pd-us-google

welche sich der weitesten Verbreitung erfreuen. Krause haben wir auch die Konstruktion eines brauchbaren Troikarts bei der Mikuliczoperation zu verdanken. Nebst zahlreichen Aufsätzen auf dem klinischen Gebiete der Laryngologie hat auch Krause die wertvolle Methode der Skarifikation der Stimmbänder bei der chronischen Laryngitis angegeben, welche in vielen verzweifelten Fällen zu erstaunlich guten Resultaten führt. Sie ersehen aus dem hier knapp Angeführten, daß der Verblichene es verdient hat, in dem Andenken der Laryngologen festgehalten zu werden. Seine öffentliche Stellung wurde durch sein Benehmen in der Kaiser Friedrich-Affaire stark erschüttert, er hatte vor dem Kriege in San Remo praktiziert. Nach dem Kriege wurde er wieder nach Berlin gedrängt, wo er vor Kurzem starb.

I. Fein. **Kieferzyste oder Gaumenbucht.**

Redner stellt eine Patientin vor, bei der er vor 9 Tagen wegen chronischer Eiterung die Denkersche Radikaloperation der rechten Kieferhöhle ausgeführt hat. Bei dieser Gelegenheit zeigte es sich, daß das Antrum im Alveolarfortsatz und unter dem Nasenboden bis fast an die Mittellinie reichte. Es entstand die Frage, ob es sich um eine angeborene, hochgradig entwickelte Gaumenbucht oder um eine Kieferzyste handelte. Gegen die Annahme einer Zyste sprach der Umstand, daß weder Zysteninhalt noch die Spur einer Zystenwand gefunden wurde, und daß am Alveolarboden die Wurzelspitzen weder sicht- noch tastbar waren. Auch zeigten sich die knöchernen Wände ungewöhnlich hart und verdickt, besonders der Proc. front. und der Nasenboden waren überaus mächtig entwickelt, während Zysten ja eher eine Verdünnung des Knochens zu verursachen pflegen. Auch drängen die Zysten in der Regel die faziale Antrumwand mit dem Nasenboden vor, und nicht die beiden Platten des Gaumenfortsatzes auseinander. Man wäre also geneigt, eine ganz ungewöhnlich große Gaumenbucht der Kieferhöhle anzunehmen, wenn nicht zwei Punkte für eine Zyste sprechen würden. Erstens besteht am harten Gaumen eine, allerdings harte, knöcherne Verwölbung, welcher Befund durch eine Zyste verursacht sein könnte und zweitens zeigt die Röntgenuntersuchung (Prim. Dr. Eisler) ein Fehlen der Wurzelspitze des Eckzahnes. Es muß demnach die Entscheidung der Frage, ob Gaumenbucht oder Kieferzyste offen gelassen werden. Die anatomischen Verhältnisse der linken Seite erweisen sich im röntgenologischen Bild normal.

2. **Präparat eines in toto durch die Nase entfernten Antrumpolypen.**

Entsprechend der Jugend des Kranken und der Isoliertheit des Polypen wurde die Vermutungsdiagnose auf einen Antrumpolypen gestellt. Da die Durchleuchtung aus äußeren Gründen nicht sofort möglich war, wurde die Probepunktion vorgenommen. Bei der Spülung zeigte sich zunächst ein geringer Widerstand, der aber rasch schwand; dann floß die

Digitized by Google
Original from UNIVERSITY OF MINNESOTA
Generated on 2019-10-24 17:58 GMT / http://hdl.handle.net/2027/umn.31951002684121b
Public Domain in the United States, Google-digitized / http://www.hathitrust.org/access_use#pd-us-google

Flüssigkeit ohne Hindernis durch die Nase ab. Dieses Ergebnis wurde nicht als Bestätigung der Diagnose Antrumpolyp aufgefaßt und daher der Polyp von der Nase aus gefaßt. Er folgte in toto leicht dem ersten Zuge und zeigte jetzt in seiner Form deutlich, daß es sich dennoch um einem Atrumspolypen gehandelt hat. Es ist ein großer Zystensack zu sehen, der im Antrum lag, dann der Hals, der im Ostium maxillare oder in einem akzessorischen Ostium gelegen war, und endlich der in der Nase befindlich gewesene Anteil. Bei der Punktion war offenbar der Zystensack angestochen und eröffnet worden, so daß die Flüssigkeit ausfließen konnte. Der nun kollabierte Polyp konnte jetzt leicht durch das Ostium gezogen werden. Sein Stiel war sehr zart.

Aussprache:

Hirsch: Zur Bemerkung des Herrn Fein, daß es sich um einen zystösen Antrochoanalpolypen gehandelt hat, will ich bemerken, daß ich in letzter Zeit einige dieser Polypen mikroskopisch untersucht und gefunden habe, daß es sich nicht um Zysten in Polypen handle, sondern um Ansammlung ödematöser Flüssigkeit in hochgradig erweiterten Gewebsspalten, denn diese Hohlräume hatten keine Epithelauskleidung.

Um den Ursprung der Choanalpolypen zu erforschen, habe ich die Kieferhöhle eröffnet und gefunden, daß die Polypen mit dünnem Stiel vom Boden der Kieferhöhle abgehen. Die Entstehung dieser Polypen wäre so zu denken, daß die Kieferhöhlenschleimhaut infolge einer akuten Entzündung hochgradig ödematös wird, sich in die Kieferhöhlenöffnung einpreßt und daselbst verfängt, worauf der inkarzerierte Teil sich infolge Stauung zu einem ödematösen Polypen ausbildet, während der andere in der Kieferhöhle befindliche Teil nach Abschwellung der akut geschwollenen Kieferhöhlenschleimhaut sich zu einem Stiel auszieht[1]).

II. Hermann Schrötter: **Studium der Energetik des Musikers.** (Vorläufige Mitteilung).

Erörtert in kurzer, zusammenfassender Darstellung das bisher noch nicht betretene Studium der Energetik des Musikers — Instrumental- sowie Vokalmusik — und regt an der Hand seiner auf eigenen Versuchen basierten Auseinandersetzungen eine umfassende Erforschung dieses Gegenstandes an, die sich im besonderen auf österreichischen Boden, der klassischen Wiege der Musik, empfehlen dürfte. Die Wissenschaft hat in gedachter Richtung mit einer so reichen, in ihrer Valenz genau gekannten Methodik vorgearbeitet, daß es nunmehr berechtigt erscheint, auch diese Fragen in Angriff zu nehmen, die sowohl die quantitative Erfassung der physischen Leistung als auch jene emotiver Effekte in gleicher Weise umgreifen. Abgesehen von der rein theoretischen Bedeutung bezüglicher Feststellungen, beanspruchen dieselben, namentlich auch in didaktischer

[1]) Meine Befunde werden durch meinen Assistenten Dr. Forschner ausführlich veröffentlicht.

Digitized by Google
Original from UNIVERSITY OF MINNESOTA
Generated on 2019-10-24 17:58 GMT / http://hdl.handle.net/2027/umn.31951002684121b
Public Domain in the United States, Google-digitized / http://www.hathitrust.org/access_use#pd-us-google

Richtung Beachtung. — Es erscheint nicht uninteressant, messend zu beurteilen, wie die unerschöpflichen Kraftquellen unserer großen Genien durch die Zeitläufte hindurch sich auswirkend, fortgesetzt gewaltige Mengen kinetischer Energie freimachen; die Sätze der mechanischen Äquivalenz erfahren hierdurch eine Ausdehnung ins Transzendentale. — Eine ausführlichere Mitteilung wird demnächst an anderer Stelle erscheinen.

III. O. Mayer stellt folgende Fälle vor: 1. **Mundgeschwüre. Zur Diagnosestellung.**

15 Jahre alter Knabe leidet seit $1^1/_2$ Jahren an Geschwüren der Mundschleimhaut, die zeitweise verschwinden, um an anderen Stellen wiederzukommen. Die Geschwüre sind schmerzhaft; es hat sich bisher keine Therapie als wirksam erwiesen. Lues besteht nicht. Man sieht jetzt an der Schleimhaut der Unterlippe ein bohnengroßes, in Heilung begriffenes Geschwür und ein größeres in der Mandelnische am hinteren Gaumenbogen. Die Geschwüre sind scharfrandig, weiß belegt, das an der Lippe flach, das am hinteren Gaumenbogen etwas tiefer. Es dürfte sich hier um die von Mikulicz und Löblowitz als Ulcera chronica aphthosa und von Strandberg als Ulcera neurotica beschriebenen Geschwüre handeln.

2. **Syphilitischer Tophus des Stirnbeines.**

41jährige Frau merkt seit einem halben Jahre das Auftreten einer Geschwulst an der Stirn und seit einem Monat eine Verstopfung der linken Nasenseite. Man sieht in der Gegend der Glabella einen flachen, ungefähr guldengroßen harten Tumor, über den die Haut unverändert und verschieblich ist. Die Schwellung geht auf die Nasenwurzel und die Augenlider über. In der linken Nase befindet sich am Processus frontalis eine rote weiche Geschwulst der Schleimhaut, die von einem scharfrandigen, schmutzigweißen Geschwür bedeckt ist, dessen hintere und obere Begrenzung nicht feststellbar ist.

Es handelt sich um ein Gumma der Nasenschleimhaut und um eine syphilitische ossifizierende Periostitis des Stirnbeines. Wassermann ist positiv.

3. **Paraffininjektion bei Rekurrenslähmung. Wiedererlangung der Stimme.**

40jährige Frau, seit 16 Jahren heiser, angeblich nach Verkühlung. Bei der Untersuchung wird eine totale Rekurrenslähmung rechts festgestellt. Es wird in Schwebelaryngoskopie mit der Pistolenspritze für Hartparaffin, welche für die Nase verwendet wird, an mehreren Stellen in das Stimmband Paraffin injiziert. Das Stimmband steift sich dabei zusehends. Die Frau, die fast vollkommen aphonisch war, hat ihre Stimme wieder erlangt.

Aussprache.

Tschiassny bezweifelt, daß im vorgezeigten Falle der Effekt lediglich der Paraffininjektion zuzuschreiben sei, um so mehr als man an

Digitized by Google
Original from UNIVERSITY OF MINNESOTA
Generated on 2019-10-24 17:58 GMT / http://hdl.handle.net/2027/umn.31951002684121b
Public Domain in the United States, Google-digitized / http://www.hathitrust.org/access_use#pd-us-google

dem Stimmbande keinerlei Niveaudifferenzen bemerken könne, welche auf ein Paraffindepot hinweisen würden. Auffallend sei lediglich eine reaktive Rötung des rechten Stimmbandes. Wenn also nicht vor der Injektion das Stimmband etwa an seinem freien Rande eine Exkavation gezeigt hat, dann wisse er nicht, wo das Paraffindepot zu vermuten wäre. Dagegen sei auffallend, daß das gelähmte Stimmband so ziemlich in der Medianlinie fixiert stehe und möchte Tsch. es vor allem diesem Umstande zuschreiben, wenn bei der Phonation das gesunde Stimmband sich so weit annähern könne, daß ein Glottisschluß überhaupt ermöglicht werde. Er bemerkt ferner, daß er vor wenigen Tagen Gelegenheit hatte, eine Patientin der Bezirkskrankenkasse mit Rekurrenslähmung nach Strumektomie zu sehen, die über ein volltönendes Organ verfügte, ohne daß jemals bei ihr irgendwelche therapeutische Maßnahmen ergriffen worden wären. Die Stellung ihres gelähmten Stimmbandes war ebenfalls die Medianlinie, ganz kongruent der des heute gezeigten Falles. Tsch. meint, daß der Erfolg dieser Paraffininjektionen nach Brünings hauptsächlich von der Stellung des gelähmten Stimmbandes abhängig sei.

M. Hajek: Ich möchte nicht behaupten, daß die Zeichen des in das rechte Stimmband injizierten Paraffins nicht zu sehen wären. Im Gegenteil, das Stimmband erscheint mäßig verbreitert und der freie Rand ziemlich gradlinig. Nicht ganz verständlich erscheint mir nur die Behauptung, daß die Patientin früher ganz heiser gewesen sein soll, da ja doch bei der Exkavation des einen Stimmbandrandes keine vollkommene Heiserkeit zu sein pflegt.

Mayer (Schlußwort): Es ist eine bekannte Tatsache, daß sich die Funktionsstörung bei einseitiger Rekurrenslähmung in den meisten Fällen sehr gut ausgleicht. In diesem Fall war deswegen die Funktionsstörung so hochgradig, weil das Stimmband vollkommen atrophisch und der Arynorpel weit nach außen gerückt war. Der Fall wird vor allem deswegen vorgestellt, weil darauf hingewiesen werden soll, wie leicht sich der Eingriff in Schwebelaryngoskopie mit der sonst für die Nase verwendeten Spritze ausführen läßt, welche die meisten Kollegen in ihrem Instrumentarium besitzen.

IV. Tenzer: **Fibrosarkom der rechten Nasenhälfte. Radikaloperation. Heilung.**

Pat. zeigte beim Beginn der Behandlung einen den ganzen rechten Nasenraum ausfüllenden, vorn bis an den Introitus nasi, hinten bis an den Choanalrand reichenden Tumor, der sich vom Septum vollkommen separieren ließ, dagegen mit den Gebilden der lateralen Nasenwand verwachsen war. Verdrängungserscheinungen der Orbita waren nicht vorhanden; Epipharynx vollkommen frei; rechte Kieferhöhle bot auf Röntgen und einer röntgenologischen Untersuchung auch keinen Anhaltspunkt für eine Durchsetzung mit Tumorgewebe. Es wurde mit Rücksicht auf günstige Erfahrung beim Sarkom eine Radiumbehandlung versucht,

Digitized by Google
Original from UNIVERSITY OF MINNESOTA
Generated on 2019-10-24 17:58 GMT / http://hdl.handle.net/2027/umn.31951002684121b
Public Domain in the United States, Google-digitized / http://www.hathitrust.org/access_use#pd-us-google

die mit steigenden Dosen durch zirka $^3/_4$ Jahre durchgeführt wurde, ohne das Krankheitsbild im geringsten zu beeinflußen. Der Tumor blieb nach $^3/_4$jähriger Radiumbehandlung (starke Dosen von Dominici 50 mg endonasal, 20 mg am harten Gaumen im Kreuzfeuer durch 24 Stunden) vollkommen stationär.

Nun wurde die operative Entferung der Geschwulst in Lokalanästhesie, mit Rücksicht auf die Kleinheit und gute Begrenzung ohne vorausgegangene Unterbindung der Carotis externa nach der typischen Methode von Weber-Langenbeck mit Schonung der Oberlippe vorgenommen; der Tumor ließ sich ohne Schwierigkeit isolieren; die dabei eröffnete Kieferhöhle erwies sich vollkommen frei vom Tumorgewebe.

Pat. bietet gegenwärtig im rechten Nasenraum das Bild einer erweiterten atrophischen Nase, in der vom Tumor nichts zu sehen ist; eine Radiumnachbehandlung wird weiter durchgeführt werden.

V. Suchanek: **Zungenkarzinom mit Leukoplakie. Radikaloperation. Radiumbestrahlung wegen lokalen Rezidivs. Günstige Beeinflussung der Leukoplakie durch Radium.**

Der 59jähr. Pat. aus der laryngologischen Abteilung der Poliklinik wurde wegen Zungenkarzinom Anfangs Mai vorigen Jahres operiert und dabei die Drüsen entfernt. Mitte August kam er mit einem lokalen Rezidiv an die Abteilung, wobei auch ein eigroßer Tumor unter dem rechten Kieferwinkel entdeckt wurde. Ich habe in Lokalanästhesie die partielle Resektion des noch vorhandenen Zungenrestes durchgeführt und den Drüsentumor exstirpiert, wobei ich auch die Gefäßscheide der Carotis und Jugularis entfernen mußte. Die Heilung ging glatt vonstatten und ist der Pat. derzeit als im Zustand der Heilung zu bezeichnen. 3 Wochen nach der Operation erhielt der Pat. Radium an die Stelle des Lokalrezidivs (330 mg-Stunden).

Der Grund, warum ich Pat. vorstelle, liegt darin, daß man bei ihm eine ganz auffallend günstige Einwirkung des Radiums auf die Leukoplakie sieht. Während früher die ganze Zunge und der Mundboden von derben weißlichen bis weißgrauen Flecken bedeckt war, sehen Sie heute an der Stelle, an welcher das Radium appliziert wurde, eine zarte, der normalen vollkommen gleichende Schleimhaut, während der Teil der Zunge, welcher nicht unter der Wirkung des Radiums stand, noch die stark ausgeprägte Leukoplakie zeigt.

VI. Hutter: 1. **Fehlschlucken bei unkomplizierter Rekurrensparalyse. Heilung.**

Bei einer Pat. traten Anfang März l. J. im Anschluß an eine Grippe Heiserkeit und Fehlschlucken bei Flüssigkeitsaufnahme ein. Befund: Totale linkseitige Rekurrensparalyse. Keine Sensibilitätstörung am Kehlkopfeingang, die auf eine Mitbeteiligung des N. laryngeus superior schließen ließe. Ein Zusammenhang mit der vorausgegangenen Grippe schien sehr

Digitized by Google
Original from UNIVERSITY OF MINNESOTA
Generated on 2019-10-24 17:58 GMT / http://hdl.handle.net/2027/umn.31951002684121b
Public Domain in the United States, Google-digitized / http://www.hathitrust.org/access_use#pd-us-google

glaubhaft. Der Status nervosus, an der Klinik Wagner erhoben, lautet: Parese des linken Mundfazialis, der linken Velumhälfte, Patellarreflex links, Bauchdeckenreflex rechts abgeschwächt. Diagnose: Encephalitis pontis postgripposa. Pat. unterzog sich an der Klinik Wagner einer Behandlung mit intravenösen Injektionen Pregl'scher Lösung durch Dozent Schacherl, und zwar erhielt sie 15 Injektionen à 100 cm³. Während dieser Behandlung gingen Rekurrensparalyse und alle anderen Erscheinungen vollkommen zurück, schon nach der 6. Injektion begann die Heiserkeit zu schwinden, so daß die Einwirkung dieser Kur auf das Leiden sehr wahrscheinlich ist. Auffällig war in diesem Fall das Fehlschlucken, das bei unkomplizierter Rekurrensparalyse jedenfalls zu den Seltenheiten gehört. Semon konnte es nur einmal bei doppelseitiger Rekurrensparalyse konstatieren und hat es nirgends erwähnt gefunden. Weiters ungewöhnlich war die Ätiologie und die vollkommene Heilung der Rekurrensparalyse, die wir nicht allzu häufig sehen.

Aussprache.

A. Heindl hat den Fall am 4. III. 1921, also vor dem Kollegen Hutter gesehen. Er fand nebst der frischen Rekurrens-Paralyse links vorne eine Dämpfung über dem linken Oberlappen und auf das Sternum sich erstreckend, der II. Aortenton klingend akzentuiert und ein Leukoderm am Halse. Da er aus der Anamnese erfuhr, daß eine Schwester an Tuberkulose gestorben, nach ihr die Mutter 2mal abortierte und von zerebralen Störungen damals nichts nachweisbar war, so nahm Redner damals an, daß die Reccurens-Paralyse durch eine Periaortitis tuberkulöser oder luetischer Natur verursacht sei, und schlug eine Röntgenaufnahme vor nebst Jod. Später hörte er, daß auf der Klinik Wagner die Diagnose Encephalitis lethargica pontis postgripposa gemacht wurde und nach mehrfachen Pregl-Injektionen intravenös die Erkrankung ebenso wie die Rekurrens-Paralyse zur Heilung kam. Doch Pregl kann nach beiden Richtungen hin gewirkt haben.

Hutter (Schlußwort): Ich habe nachzutragen, daß bei Pat. klinisch und röntgenologisch Reste durchgemachter Apicitis nachweisbar sind, trotzdem möchte ich ätiologisch eher die knapp vorher abgelaufene Grippe, schon mit Rücksicht auf die übrigen Symptome, verantwortlich machen. Eine Jod- und Schwitzkur hatte Pat. schon vordem ohne Erfolg durchgemacht.

2. **Rhinitis vasomotoria mit reflexneurotischen Kopfschmerzen. Erfolglose andersartige Behandlung. Beiderseitige endonasale Alkoholinjektion in die Region des N. ethmoidalis. Guter Erfolg.** (Erscheint ausführlich.)

Aussprache:

Menzel hat seit etwa 2 Jahren die Rhinitis vasomotorica ebenfalls mit Alkoholinjektionen in die Schleimhaut der Nase behandelt, allerdings nicht in den Nerv. ethmoidalis, sondern in den Nerv. nasopal.

Digitized by Google
Original from UNIVERSITY OF MINNESOTA
Generated on 2019-10-24 17:58 GMT / http://hdl.handle.net/2027/umn.31951002684121b
Public Domain in the United States, Google-digitized / http://www.hathitrust.org/access_use#pd-us-google

Scarpae, in den oberen mittleren Anteil des Septums, sowie in die untere und mittlere Muschel. Die Reaktion war in den fünf vom Vortr. behandelten Fällen bei Verwendung von 60 bis 80%igem Alkohol ausnahmslos eine sehr starke. In einem Falle war das Resultat ein negatives, in 2 Fällen zeigte sich eine deutliche Besserung der Symptome nach jeder Richtung, in einem Falle kann man von Heilung sprechen. Der letzte noch in Behandlung stehende Fall ist derzeit noch im Stadium der starken Reaktion. Nach alldem kann Menzel die Erfolge der Alkoholinjektionsbehandlung der Rhinitis vasom. nicht durchaus optimistisch beurteilen.

Schlemmer: Mit Unterstützung der eben von Menzel vorgebrachten Einwände, möchte auch ich betonen, daß ich nach Beobachtung ähnlicher Folgezustände nach einer Alkoholinjektion in die Nase, eine solche nie wieder anwenden würde. Denn auch ich sah eine sehr stürmisch einsetzende und schmerzhafte, unter dem Bilde einer schweren Rhinitis membranacea mit tagelanger Obstruktion der Nase und heftigen Kopfschmerzen verlaufende Reaktion. Deshalb möchte ich mit Rücksicht auf die sehr befriedigenden Resultate, die ich mit der intravenösen Applikation von Kalziumchloridharnstoff (Afenil) erzielte, vorschlagen, dieses Mittel stets vor einer eventuellen Alkoholinjektion zu versuchen. Fällt der Versuch unbefriedigend aus, kann man immer noch die Alkoholinjektion anwenden. Was ich aber bisher vom Afenil bei der sogenannten Rhinitis vasomotoria und den quälenden Niesattaken, die dieselbe zu begleiten pflegen, sah, ist durchaus ermutigend. In der Regel lassen nach 2 bis 3 Injektionen (eine Phiole enthält 10 cm^3) die unangenehmen Beschwerden nach. Beim Afenil hat man noch den Vorteil, daß man dasselbe in ganz kurzen Intervallen (jeden 2. Tag, ja sogar täglich) in Anwendung bringen kann. Mißerfolge sah ich nie, wenn ich es auch erlebte, das die Wirkung bisweilen kaum eine Woche lang anhielt. Das sind aber sehr seltene Fälle; meist erzielt man mit 2 bis 3 Injektionen einen sehr befriedigenden Erfolg, der lange Zeit anhält.

Heindl teilt mit, daß er schon lange beobachtete, daß der von Herrn Hutter am Präparate bezeichnete Punkt des Durchtretens und der Endverzweigung des N. ethmoidalis auch von den Patienten als der empfindlichste Punkt für Auslösung der Nieskrämpfe bezeichnet wird. Nachdem die bis dahin geübte Kauterisation der unteren Muschel ohne Erfolg war, hat Redner an dieser Stelle dann mit einem entsprechend gekrümmten Kauter einen galvanokaustischen Eingriff gemacht und stets mit besserem Erfolg. Natürlich darf der Eingriff in dieser Gegend nur behutsam gemacht werden, in nicht zu großer Ausdehnung, um nicht Stenosierungen des Infundibulum und der Ausführungsgänge der Nebenhöhlen zu verursachen. Auch darf er nicht tiefgreifend, eventuell das Periost zerstörend ausgeführt werden, da die daraufhin folgende Thromborierung der Gefäße Entzündungen in der Nachbarschaft (Orbita) und Neurosen des Knochens nach sich ziehen könnte.

Digitized by Google
Original from UNIVERSITY OF MINNESOTA
Generated on 2019-10-24 17:58 GMT / http://hdl.handle.net/2027/umn.31951002684121b
Public Domain in the United States, Google-digitized / http://www.hathitrust.org/access_use#pd-us-google

Fein: Da von der Therapie der Rhinitis vasomotoria die Rede ist, muß der Vollständigkeit halber auch das Eumydrin genannt werden, das, intern genommen, manchmal vorzügliche Erfolge bringt. Zu den Bemerkungen Hutters möchte ich erwähnen, daß ich seinerzeit die Alkoholinjektion aus dem Grunde in das Ganglion sphenopalatinum vorgenommen habe, weil ich der Ansicht bin, daß die Nervi nasales des 2. Trigeminusastes einen viel größeren und wichtigeren Bezirk der Nasenoberfläche versorgen als der Nerv. ethmoidalis; kommt hier hauptsächlich die laterale Nasenwand mit den Muscheln in Betracht. Meine Erfolge haben mir Recht gegeben.

Hutter (Schlußwort): Zu Herrn Feins Bemerkungen wäre anzuführen, daß der N. ethmoid. bei Physiologen wie Rhinologen ganz speziell als „Niesnerv" gilt. Herr Menzel hat mich mißverstanden, insofern ich nicht ins Septum oder die Muschel injizierte, wo kavernöses Gewebe dies nicht rätlich erscheinen läßt, sondern, wie ausdrücklich gesagt (Demonstration des Präparates), vorn oben an der lateralen Nasenwand, in der Ramifikationszone des Nervenstammes. Die Reaktion nach der Einspritzung war keine enorme. Um sie weniger schmerzhaft zu machen, würde ich in Zukunft 2% Novokain zusetzen.

VII. Hajek: **Ligatur der A. carotis communis wegen Arrosionsgefahr des Rezidivs eines Pharynxkarzinoms. Vorbereitende Drosselung mit Erfolg.**

Ich zeige Ihnen hier einen Pat. bei welchem eine totale Larynxexstirpation und eine partielle Pharynxexstirpation vorgenommen wurde. An dem äußeren oberen Ende des Pharyngostomas ist ein Rezidiv entstanden an einer Stelle, wo die Carotis communis knapp daneben liegt. Es war hier in kurzer Zeit eine Arrosion des Gefäßes zu gewärtigen, welches in diesem Falle durch eine Ligatur der A. carotis communis hätte beantwortet werden müssen. Da aber diese Ligatur sehr häufig letetär ist, haben wir versucht, durch eine frühere Drosselung dieser Gefahr entgegenzuarbeiten. Ich legte zwei Schlingen an dem untersten Teile der C. communis übereinander. Die obere knüpfte ich so weit, daß der Puls in der entsprechenden A. temporalis noch gut zu fühlen war. Die untere Schlinge ließ ich ungeknüpft und ich zog sie erst 8 Tage später zusammen, so daß die Blutzufuhr durch dieselbe vollkommen aufhörte. Es trat in den nächsten 8 Tagen keinerlei Störung ein, so daß wir jetzt an der rezidivierenden Stelle ein Radium einlegen können, ohne die folgende Arrosion der A. carotis fürchten zu müssen. Aus diesem einen Falle läßt sich natürlich über den guten Effekt der stattgehabten vorangehenden Drosselung nichts mit Bestimmtheit schließen. Es soll diese Methode nur als Anregung für weitere analoge Versuche dienen.

Aussprache:

Marschik: Herr Hajek ist zu dem Erfolge der Communisligatur und Ausfallserscheinungen sehr zu beglückwünschen, doch ist es zweifelhaft,

Digitized by Google
Original from UNIVERSITY OF MINNESOTA
Generated on 2019-10-24 17:58 GMT / http://hdl.handle.net/2027/umn.31951002684121b
Public Domain in the United States, Google-digitized / http://www.hathitrust.org/access_use#pd-us-google

ob dieser Erfolg gerade der vorangehenden Drosselung zuzuschreiben ist. Die chirurgischen Arbeiten der letzten Zeit, die sich mit dieser Frage befassen, sprechen sich eher skeptisch aus. Es ist vor allem fraglich, ob die Drosselung, wie sie grob durch den Tastsinn kontrolliert wird, einen nennenswerten Einfluß auf die Blutversorgung hat, denn erfahrungsgemäß genügt hierfür eine Öffnung des Lumens, wie sie in dieser Feinheit durch die Abschnürung mit einem dicken Seidenfaden kaum abzustufen sein dürfte. Die Methode muß jedenfalls noch weiter nachgeprüft werden. Immer wird der Erfahrungssatz bestehen bleiben, daß die Communisligatur bei Jugendlichen ungefährlich, mit steigendem Alter immer gefährlicher wird. M. hat selbst eine Anzahl von Carotis communis-Ligaturen bzw. Resektionen seinerzeit im Felde auszuführen Gelegenheit gehabt und diese Erfahrung bestätigt gefunden. Es ist vielleicht auch nicht ohne Bedeutung, ob bei der Communisligatur die Kommunikation zwischen Carotis interna und externa erhalten bleibt oder nicht, denn die Blutung, die sich nach der Communisligatur aus dem eröffneten Stumpf der Externa ergießt, ist erheblich und für den Bedarf des Gehirnes, wenigstens in der ersten Zeit gewiß ausreichend. Der Erfolg der Drosselung ist also bedeutsamer, wenn es sich um eine Resektion der Teilungsstelle oder eine gleichzeitige Ligatur oder Resektion der Interna handelt. Den Bemühungen der Ligatur und Resektion der Communis ist in neuerer Zeit ein ernster Konkurrent in den bekannten Fortschritten der Gefäßchirurgie entstanden. Speziell ist die Quernaht der Carotis communis bereits wiederholt mit Erfolg ausgeführt worden. Die Communisresektion ist daher heute auch für die Frage der Radikaloperation des Larynx-Pharynxkarzinoms nicht mehr außerhalb des Bereiches der Möglichkeiten. Man wird bei Drüsenrezidiven in der Nähe der Gefäßscheide, namentlich gewissen Formen von Skirrhus, die mit Vorliebe im Carotiswinkel Arterie, Vene und Nerven heran- und einbeziehen, dann aber auch schon bei der Primäroperation, wenn der Tumor des Larynx-Pharynx oder die Drüsentumoren zu nahe an die Carotis herantreten, vielleicht besser von vornherein die gefährdete Partie resezieren und durch Quernaht oder Zwischenschaltung eines Stückes Vene die Arterie wieder vereinigen, als beim Rezidiv sich auf die in ihrem Erfolg unsichere Ligatur zu verlassen. Allerdings ist die Gefäßnaht bei unseren Operationen, wo es immer zur Eröffnung des Innenrohres kommt und nie mit vollkommener Asepsis gearbeitet werden kann, immer eine gefährliche Sache. Doch haben mir die Erfahrungen der Kriegschirurgie, speziell auch bei Gefäßnähten gezeigt, daß es mit Hilfe der primären Jodoformgazedauerbedeckung gelingt, die Gefäßnaht mit Sicherheit zu schützen und sogar kleine Undichtigkeiten der Naht zu blockieren und zu dauerndem Verschluß zu bringen.

Suchanek macht aufmerksam, daß die langsame Drosselung der Carotis von den Chirurgen schon öfter vorgenommen wurde und in der Literatur mehrere Fälle mit günstigem Ausgang erwähnt sind. Auch das Anlegen des zweiten Seidenfadens proximal von der Ligaturstelle „Sicher-

Digitized by Google
Original from UNIVERSITY OF MINNESOTA
Generated on 2019-10-24 17:58 GMT / http://hdl.handle.net/2027/umn.31951002684121b
Public Domain in the United States, Google-digitized / http://www.hathitrust.org/access_use#pd-us-google

heitsfaden", wie er ihn genannt hat, hat sich ihm im Kriege bei Fällen von Aneurysmen gut bewährt; so konnte er zweimal bei späten Arrosionsblutungen durch rasches Zuziehen dieses Fadens die Blutung beherrschen.

VIII. Marschik: **1. Munderkrankung zur Diagnose.**

Es handelt sich um eine 28jähr. Pat. die seit einigen Wochen im Anschluß an eine Angina lacunaris confluens eine hartnäckige Erkrankung, namentlich der Zunge zeigt, mit mäßigen Schmerzen und leichtem Fieber. Sie will das Leiden schon vor 15 Jahren einmal gehabt haben. Es zeigen sich derzeit hauptsächlich am rechten Zungenrand und an der Spitze flache Plaques von stets wechselnder Größe und Form. Im Zentrum sind die obersten Epithelschichten erodiert, am Rand aber noch erhalten und gequollen. Aber auch die benachbarten Partien der Mundhöhle, vorderer Gaumenbogen und Wangenschleimhaut, zeigen andeutungsweise ähnliche Zustände. WaR usw. negativ.

2. Carcinoma laryngis incipiens. Radiumbehandlung.

Der 50jähr. Kranke war schon bei verschiedenen Spezialisten gewesen, wo die Diagnose festgestellt und ihm die Radikaloperation angeraten worden war, zuletzt bei Kollegen Weil. Da er aber die Operation ablehnte und Radiumbehandlung wünschte, sandte dieser ihn zu mir, nachdem er endolaryngeal den Tumor soweit als möglich verkleinert hatte. Ich konstatierte eine flache, leicht höckerige, einerseits bis zur vorderen Kommissur, andrerseits nicht ganz bis zum Proc. vocalis reichende Infiltration der linken Stimmlippe. Die Taschenfalte war frei, der Tumor erstreckte sich etwas auf die subglottische Schleimhaut. Auf Drängen des Pat. entschloß ich mich zu einer versuchsweisen Radiumbehandlung. Diese wurde im Kreuzfeuer durchgeführt, und zwar ein Dominiciröhrchen in einem der von dem ehemaligen Assistenten der Klinik F. Neumann konstruierten, den Schrötterschen Hartgummirohren nachgebildeten Träger von innen und ein starker Plattenträger der Radiumstation von 4 cm^2 Fläche von außen an die linke Schildknorpelplatte appliziert. Die erste innere Bestrahlung dauerte nur 20 Minuten, da sich nach dieser Zeit bereits unerträglicher Hustenreiz einstellte, der zur Entfernung zwang. Deshalb ersetzte ich in der nächsten Sitzung die gewöhnliche Kokainpinselung durch die in letzter Zeit, wie ich aus Nürnberg berichtet habe, durch Hinsberg wieder so warm empfohlene beiderseitige Leitungsanästhesie in die NN. lar. sup. mit 2% Novokain und gleichzeitiger Morphininjektion. Daraufhin war der Larynx sofort vollständig unempfindlich, in einer Art, wie ich dies bei der Oberflächenanästhesie nie gesehen habe. Die Anästhesie hielt auch durch $2^1/_2$ Stunden an und wurde daher bei allen nachfolgenden Bestrahlungen angewendet. Der Pat. hat dergestalt bis heute 5 Kreuzfeuerbestrahlungen, und zwar 1000 Mgst von außen und 300 Mgst von innen erhalten. Nachdem anfänglich der Tumor sichtlich Verkleinerung zeigte, schien er mir in

Digitized by Google
Original from UNIVERSITY OF MINNESOTA
Generated on 2019-10-24 17:58 GMT / http://hdl.handle.net/2027/umn.31951002684121b
Public Domain in the United States, Google-digitized / http://www.hathitrust.org/access_use#pd-us-google

letzter Zeit wieder zu wachsen und ich habe daher vor 2 Wochen eine neuerliche Abrasio der Stimmlippe vorgenommen. Die Untersuchung der exzidierten Stückchen (Prof. Wiesner) ergab: Plattenepithelkarzinom, Zellatypie, Kernmitosen. Besondere Degenerationsvorgänge an den Karzinomzellen nicht ausgebildet. Es bleibt demnach unbestimmt, ob mit der Radiumbehandlung ein Erfolg bisher erzielt worden ist und ich möchte mich über den Wert oder Unwert derselben im vorliegenden Falle heute lieber überhaupt nicht aussprechen. Wenn von einem Erfolg gesprochen werden kann, so wäre es der, daß der Tumor seit Beginn der Behandlung, i. e. seit 5 Monaten, weder die vordere Kommissur überschritten, noch den Proc. vocalis erreicht hat, auch die Bewegung des linken Aryknorpels vollkommen frei geblieben und die Stimme nicht schlechter geworden ist, sondern an Klang eher zugenommen hat. Auch gibt Pat. an, daß er jetzt vollkommen schmerzfrei ist, während er früher immer Schmerzen gehabt hat, namentlich nach längerem Sprechen.

Ich habe mich, wie erinnerlich, in dieser Gesellschaft wiederholt dezidiert gegen die Radium- und Röntgenbehandlung des Kehlkopfkarzinoms ausgesprochen, mit Rücksicht auf die Empfindlichkeit des hyalinen Knorpels gegen stärkere Strahlendosen. Es ist bestimmt kein Anlaß für mich, diesen Standpunkt heute aufzugeben. Ich habe auch den vorgestellten Fall nur in Radiumbehandlung übernommen, weil derzeit der Pat. die Operation strikte ablehnte, über die Gefahren und die Unsicherheit dieser unterrichtet ist, die Verantwortung für alle daraus entspringenden Folgen übernommen hat und entschlossen ist, im Falle unzweifelhaften Versagens dieser Therapie sich operieren zu lassen. Es ist beabsichtigt, den Fall von Zeit zu Zeit immer wieder vorzustellen, damit die Gesellschaft durch persönlichen Augenschein von dem Erfolg oder Mißerfolg sich überzeugen kann.

Aussprache:

A. Weil: Ich habe diesen Mann vor einem Jahre mit einem kleinen höckerigen Tumor in der Mitte des linken Stimmbandes zu sehen bekommen und dieses glatt abgeputzt. Pat. erzählte mir dann, daß ihm schon von anderer Seite eine Probeexzision gemacht und dann eine Radikaloperation vorgeschlagen wurde, die er absolut verweigerte. Dies stimmte gerade mit meinen bei früheren Demonstrationen entwickelten Ansichten überein und so schlug ich ihm versuchsweise eine Tanninbehandlung in der Maximaldauer von 6 Monaten vor, die aber erfolglos blieb. Ich exstirpierte noch zwei lokale Rezidive möglichst gründlich und redete ihm dann selbst zur Thyreotomie zu, die er abermals ablehnte, zumal er eine gute Stimme bekommen hatte und sogar zu seiner größten Freude wieder telephonieren konnte. Herr Prof. Marschik hat ihn dann mit Radium behandelt, und zwar so weit man bis jetzt — nach einem halben Jahre — beurteilen kann, mit zufriedenstellendem Erfolg, dessen Dauer natürlich abzuwarten sein wird. In diesem Falle ist genau dasselbe

Digitized by Google
Original from UNIVERSITY OF MINNESOTA
Generated on 2019-10-24 17:58 GMT / http://hdl.handle.net/2027/umn.31951002684121b
Public Domain in the United States, Google-digitized / http://www.hathitrust.org/access_use#pd-us-google

geschehen, was bei ausgedehnten sonstigen malignen Neoplasmen geschieht: Erst Operation, dann Nachbehandlung mit Radium. Die 3 histologischen Präparate wurden von berufener Seite einer vergleichenden Untersuchung unterzogen; hierüber werde ich in einem eigenen Vortrage über dieses Thema berichten.

Marschik (Schlußwort): Ich betone nochmals, daß die heutige Demonstration keinerlei Beziehungen zu der von Herrn Weil angeschnittenen Frage der konservativen Behandlung oder Vorgehens beim Larynxkarzinom hat, sondern lediglich ein Beispiel endolaryngealer Radiumbehandlung darstellen soll als Ersatz der abgelehnten Radikaloperation.

IX. E. V. Ullmann: **Übertragungsversuche bei Kehlkopfpapillomen.** (Erschien in der Festschrift für Prof. Hajek.)

X. H. Sternberg: **Leukämie mit Angina necrotica. Heilung durch Argochrom-Injektion.**

Vortr, stellt einen 21jährigen Mann mit chron. lymphatischer Leukämie, in deren Verlauf es zu einem gangränösen Zerfall beider Tonsillen kam, vor. Nach einer Argochrom-(Kolloidales Methylenblausilber)injektion trat Heilung wie nach einer Tonsillektomie auf. Ob dieselbe infolge der Argochrominjektion eintrat oder eine spontane war, konnte Vortragender nicht entscheiden.

XI. Feuchtinger: **T-Kanüle durch zehn Jahre ohne Wechsel getragen, Dekanülement.**

Die Pat. wurde im Jahre 1912 mit Laryngofissur wegen Diphtheriestenose behandelt und hernach eine T-Kanüle bei ihr eingeführt. Seitdem ist das Kind nicht mehr an der Klinik erschienen, bis vor kurzem, wo ein Defekt in der Kanüle sie wieder auf die Klinik führte. Die Kanüle war durch die ganze Zeit nicht gewechselt worden und mußte durchgesägt werden, da die Bestandteile durch Rost fest miteinander verbunden waren. Nach Entfernung der Kanüle zeigte sich ein dem Alter der Pat. entsprechendes Larynxlumen, nur an einer Stelle der linken Taschenfalte, an der die Spitze der Kanüle gerieben hatte, bestand ein kirschgroßes Granulom, das der Pat. entfernt wurde. Seither wird dieselbe ohne Kanüle belassen, es trat in dieser Zeit keine Veränderung des Kehlkopflumens ein. Es ist beabsichtigt, die Laryngofissur durch eine Plastik zu schließen.

Aussprache.

Marschik erwähnt einen anderen, seinerzeit von ihm behandelten und vor kurzem auch hier vorgestellten Fall der Klinik, der ebenfalls die T-Kanüle durch zwei Jahre ohne Wechsel und ohne Beschwerden getragen hatte, ein Beispiel der wundersamen Fähigkeit der Natur, sich auch solchen Fremdkörpern nicht nur mit dem umgebenden Gewebe, sondern auch mit der Sekretion anzupassen.

Digitized by Google
Original from UNIVERSITY OF MINNESOTA
Generated on 2019-10-24 17:58 GMT / http://hdl.handle.net/2027/umn.31951002684121b
Public Domain in the United States, Google-digitized / http://www.hathitrust.org/access_use#pd-us-google

Österreichische otologische Gesellschaft.

Sitzung vom 27. Februar 1922.

Vorsitz: V. Hammerschlag.
Schriftführer: E. Urbantschitsch.

I. H. Brunner: Demonstration des **Drehschirmes zur Prüfung des experimentellen „optischen Nystagmus"** und eines Patienten mit **Inversion des „optischen" Nystagmus.**

Ich erlaube mir, hiermit auf die Bedeutung der Prüfung des experimentellen „optischen" Nystagmus für die Diagnostik aufmerksam zu machen.

Fig. 1.

Wir prüfen den experimentellen „optischen" Nystagmus am besten mit dem von mir konstruierten Drehschirme.

Dreht man den Schirm z. B. von rechts nach links, so bekommt ein ohr- und augengesunder Mensch einen Nystagmus nach rechts und umgekehrt. Genau so verhalten sich nach meinen bisherigen Erfahrungen Menschen mit spontanem labyrinthären oder zentrallabyrinthären Nystagmus (Syringobulbie, multiple Sklerose). Hat jedoch ein Mensch einen nicht labyrinthären Nystagmus, so kann er unter dem Drehschirm das Phänomen der „Inversion" zeigen, welches Bárány und ich unabhängig voneinander beschrieben haben. Dreht man in diesem Falle den Schirm wieder, z. B. von rechts nach links, so erscheint jetzt nicht der normale „optische" Nystagmus nach rechts, sondern die Augen bleiben entweder in Ruhe oder die Augen zeigen einen

Digitized by Google
Original from UNIVERSITY OF MINNESOTA
Generated on 2019-10-24 17:58 GMT / http://hdl.handle.net/2027/umn.31951002684121b
Public Domain in the United States, Google-digitized / http://www.hathitrust.org/access_use#pd-us-google

Nystagmus nach links. Beide Phänomene faßt man unter der Bezeichnung „Inversion" des experimentellen optischen Nystagmus zusammen. Auf diese Weise kann die „Inversion" die Entscheidung abgeben, ob ein bestehender Nystagmus labyrinthärer Herkunft ist oder nicht, wie Sie dies in dem vorgestellten Falle sehen.

II. O. Mayer stellt neuerlich den in der vorigen Sitzung gezeigten Fall von **Hämangiom** vor und demonstriert das histologische Präparat desselben.

III. Dr. S. Belinoff (Sofia): **Fistula congenitalis auriculae bilateralis kombiniert mit Fistula branchiogenes colli bilateralis.**

Fig. 2.

Ich gestatte mir, im folgenden die Krankengeschichte eines solchen Falles mitzuteilen und Ihnen das Bild desselben (Fig. 1 und 2) zu demonstrieren. Die unilateralen Fisteln der Ohrmuschel gehören nicht gerade zu den Seltenheiten, die bilateralen aber, insbesondere die mit beiderseitiger Halsfistel kombinierten, sind wohl als Raritäten zu bezeichnen, und deshalb möchte ich über den Fall hier berichten.

Die Pat. heißt Athanaska S., ist 17 Jahre alt und stammt aus Orechovo in Bulgarien. Seit 7 Jahren leidet sie an Ohrensausen und Schwerhörigkeit, sonst bestehen keine Beschwerden.

Status praesens: Zartes Mädchen mit blasser Haut und anämischen Schleimhäuten. — L. O.: Typische affectio nervi acustici. Trommelfell atrophisch, eingezogen, trüb. R. O.: Typische affectio nervi acustici. Trommelfell atrophisch, mit der inneren Wand verwachsen, auf Sigle wenig beweglich. — Kalorische Reaktion beiderseits normal.

Digitized by Google
Original from UNIVERSITY OF MINNESOTA
Generated on 2019-10-24 17:58 GMT / http://hdl.handle.net/2027/umn.31951002684121b
Public Domain in the United States, Google-digitized / http://www.hathitrust.org/access_use#pd-us-google

Rechte Fistula auriculae: Das crus helicis scheint etwas breiter und dicker zu sein als gewöhnlich. Im Centrum cruris helicis sieht man in der Haut eine kleine Öffnung. Eine Sonde geht mit Leichtigkeit hinein und läßt sich von oben nach unten und vorn in einem zirka 4 cm langen Kanal in der Richtung der oberen Gehörgangswand weiterführen. Beim Drücken kommt spärliches, bläulichweißes, milchartiges Sekret heraus. Weder Spontan- noch Druckschmerzhaftigkeit. Die Ohrmuschel zeigt sonst keine Anomalien.

Linke Fistula auriculae: Genau dieselben Verhältnisse wie rechts, nur mit dem Unterschied, daß der Kanal kürzer ist (2 cm) und oberhalb des Tragus endet.

Rechte Fistula branchiogenes: An der rechten Halsseite, 4 cm oberhalb des sternalen Endes der Klavikula in der Höhe der Cartilago cricoidea und am medialen Rande des Musc. sternocleidomastoideus sieht man eine stecknadelkopfgroße Öffnung, durch die eine dünne Sonde in der Richtung nach oben und außen eingeführt werden kann. Die Fistel ist eingezogen und mit der Haut verwachsen, so daß sie bei jeder Schluckbewegung ziemlich weit nach oben geht und dann wieder heruntersinkt. Bei Druck kommt aus der Öffnung eine spärliche Menge schleimiger trüber Flüssigkeit. Ich habe nach dem Vorgange von Leegard (Arch. f. Lar. 1912. S. 125) sterile Zuckerlösung in die Fistel gespritzt. Sie hat den Pharynx nicht erreicht.

Linke Fistula branchiogenes: An der linken Halsseite, in derselben Höhe wie rechts, 1·5 cm nach außen vom Rande des Kopfnickers, findet sich eine Fistel, die kleiner als die rechtsseitige ist und die Schluckbewegungen nicht mitmacht. Die Sonde dringt nur 1.5 cm nach oben vor. Kein Sekret aus der Fistel.

Die Patientin ist in die Abteilung wegen Schwerhörigkeit aufgenommen worden. Seitens des Halses hat sie keinerlei Beschwerden gehabt und wußte nicht einmal, daß sie an beiderseitiger Fistel leidet. Deshalb lehnte sie auch jeden Eingriff ab.

IV. S. Belinoff (Sofia): **Cornu cutaneum auriculae sinistrae.**

Das zweite Bild (Fig. 3), das ich Ihnen zeige, stellt ein gewöhnliches Cornu cutaneum dar, daß aber eine ziemlich originelle Form und seltene Lokalisation hat. Das Horn ist zirka 3 cm lang, sitzt auf dem Rande des Helix, und zwar oberhalb des Tuberculum Darwini, hat eine breite Basis und sieht wie ein umgekehrter Pilz aus. Ich habe es dem 65jähr. Pat., der es 15 Jahre getragen hatte, in Lokalanästhesie abgetragen. In 6 Tagen war die Operationswunde glatt geheilt.

V. Th. Demétriades: **Ein Albino mit Inversion des experimentellen optischen Nystagmus.**

Ich erlaube mir, aus der Abteilung des Herrn Prof. Alexander einen Kranken (von Beruf Akrobat) mit einem typischen albinotischen Fixationsnystagmus vorzustellen, der hie und da von einem undulierenden Kopfnystagmus begleitet wird.

Generated on 2019-10-24 17:58 GMT / http://hdl.handle.net/2027/umn.31951002684121b
Public Domain in the United States, Google-digitized / http://www.hathitrust.org/access_use#pd-us-google
Digitized by Google
Original from UNIVERSITY OF MINNESOTA

Der Visus beträgt bei dem Pat. 6/24, es besteht albinotischer Fundus und verkehrte Gefäßverteilung (Klinik Meller).

Trommelfell und Kochlearis normal. Hörschärfe beiderseits normal. Durch Drehung bei aufrechtem und verschieden geneigtem Kopf wird der spontane Nystagmus kaum verändert. Auch nach dem Drehen kein

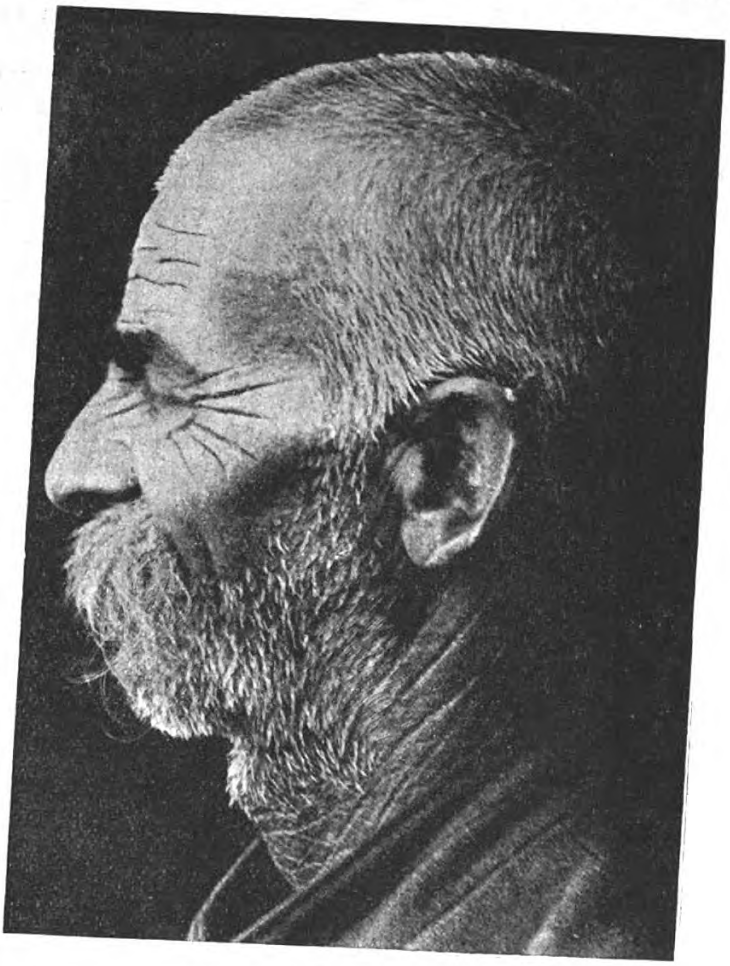

Fig. 3.

rbeizeigen. Pat. hat auch nach starker Linksdrehung bei aufrechtem Kopf r ganz geringen Schwindel, Vorbeizeigen und Fallneigung.

Auch durch galvanische und kalorische Prüfung — sowohl h Kobrak als bei Massenspülung — wird der spontane Nystagmus ht geändert.

Sehr interessant ist das Verhalten des experimentellen ptischen" Nystagmus. Bei Drehung des Schirmes und Blick

Digitized by Google
Original from UNIVERSITY OF MINNESOTA
Generated on 2019-10-24 17:58 GMT / http://hdl.handle.net/2027/umn.31951002684121b
Public Domain in the United States, Google-digitized / http://www.hathitrust.org/access_use#pd-us-google

geradeaus erscheint nicht der typische experimentelle „optische" Nystagmus, sondern es bleibt entweder der spontane undulierende bestehen oder es tritt eine Inversion des experimentellen „optischen" Nystagmus auf, und zwar deutlicher, wenn der Schirm nach links gedreht wird (bei Blick nach links ist der spontane Nystagmus deutlicher als bei Blick nach rechts).

Bei Blick nach rechts und Drehung des Schirmes nach rechts Inversion, bei Blick nach rechts und Drehung nach links, typischer experimenteller optischer Nystagmus nach rechts.

Bei Blick nach links und Drehung nach links Inversion, bei Blick nach links und Drehung nach rechts Nystagmus nach links (typisch experimentell).

Ohne in Details einzugehen[1]), möchte ich aufmerksam machen, daß gerade dieser Fall zeigt, daß bei dem Zustandekommen der Inversion, außer der von Kestenbaum gegebenen Erklärung durch den Ausfall der Fixation, auch ein zweites wichtiges Moment, das ist die durch die Drehung des Schirmes bedingte Drehung der Bulbi zur Seite (zu der der spontane Nystagmus verstärkt wird), eine gewisse Rolle zu spielen scheint. Tatsächlich ist auch bei diesem Falle die Inversion stärker bei Seitenblick als bei Blick geradeaus.

Ich stelle den Fall vor allem deswegen vor, weil er zeigt, daß die Beurteilung des Zustandes des Labyrinthes bei einem so intensiven „optischen" Nystagmus erschwert wird, zumal, da auch die Zeigereaktion nur selten auftritt.

Auffallend ist auch das gering ausgesprochene Schwindelgefühl nach Drehen bei Fällen mit nicht labyrinthärem Spontannystagmus, worauf Brunner und Güttich hingewiesen haben.

Infolge der erwähnten Schwierigkeiten ist die Frage nach der labyrinthären Reflexerregbarkeit dieses Falles nicht mit Sicherheit zu beantworten. Der Mangel an Schwindelerscheinungen oder Gleichgewichtsstörungen in der Anamnese, bis zu einem gewissen Grade der Beruf des Pat. (Akrobat) und der negative Romberg, sprechen für normale Labyrinthfunktion, da sich bei feinerer Prüfungsanordnung ergibt, daß selbst bei einseitigem kompletten Labyrinthausfall derselbe in bezug auf das Körpergleichgewichtsvermögen nicht vollständig kompensiert werden kann.

Für eine pathologische Veränderung der labyrinthären Reflexerregbarkeit im Sinne einer Unter- oder Unerregbarkeit könnte herangezogen werden das nur ganz gering ausgesprochene Schwindelgefühl nach Drehung (der Untersuchte blieb nach der gewöhnlichen Prüfung durch 10 Drehungen ohne Schwindel und nur nach sehr intensivem Andrehen war ein geringes Schwindelgefühl auslösbar), weiters die nur rudimentär auslösbare Zeigereaktion und der Mangel jeder Fallreaktion. Auch daß der Pat. seinen Beruf als Akrobat ausüben kann, spricht nicht mit Sicherheit gegen eine labyrinthäre

[1]) Analyse des experimentellen optischen Nystagmus, Erklärung der Inversion, diagnostische Bedeutung desselben in der Ohrenheilkunde. (Griechisch.) Athen.

Digitized by Google
Original from UNIVERSITY OF MINNESOTA
Generated on 2019-10-24 17:58 GMT / http://hdl.handle.net/2027/umn.31951002684121b
Public Domain in the United States, Google-digitized / http://www.hathitrust.org/access_use#pd-us-google

Unter- oder Unerregbarkeit; er arbeitet als sogenannter Hängeakrobat am Reck und ist hierzu ein ideales Gleichgewichtsvermögen nicht notwendig. Versagen doch auch labyrinthlose Taubstumme beim Turnen nur dort, wo es sich um ausgesprochene Balanzeübungen handelt. Die Entscheidung, ob ein vollkommen normales Labyrinth vorliegt oder nicht, ist demnach mit Sicherheit nicht zu treffen.

Die pathologische Veränderung des Labyrinthes wäre in Zusammenhalt mit dem Albinismus in solchen Fällen als kongenital bedingt zu betrachten. Es läge somit eine kongenitale Labyrinthlosigkeit mit normaler Hörschärfe vor. Der Befund eines pathologisch veränderten Labyrinthes (selbst bis zum Grade der beiderseitigen Unerregbarkeit) bei normalem Kochlearapparat wäre nicht allzu überraschend. Eine solche Labyrinthlosigkeit bei normaler Schnecke wäre als kongenitale Labyrinthanomalie demjenigen Typus von kongenitaler Taubheit gegenüber zu stellen, bei welchem das Labyrinth normal gefunden wird. Nach Alexander (Die Histologie der typischen hereditärdegenerativen Taubstummheit. Aus den Denkschriften der Akademie der Wissenschaften, Wien 1919, Bd. 96) würde es sich hier um eine umschriebene Bildungsanomalie der Pars superior bei intakter Pars inferior des Innenohres handeln. Es wäre darnach anzunehmen, daß die Bogengänge und der Utriculus kongenital verändert sind, während Schnecke und Sakkulus intakt erscheinen. Die Annahme der Intaktheit des Sakkulus ergibt sich aus der Analogie mit denjenigen Fällen von kongenitaler Taubheit, bei welchen die Pars superior normal, die Pars inferior dagegen in ihrer Gänze verändert ist. Alexander hat in seiner Arbeit acht verschiedene anatomische Gruppen der kongenitalen Taubheit aufgestellt. Er sagt dann weiter: Logischerweise würden sich an diese Gruppen vier analoge Gruppen der kongenitalen Bildungsanomalien der Pars superior labyrinthi anschließen. Diese haben jedoch mit kongenitaler Taubheit nichts zu tun und illustrieren nur die kongenitalen Defekte des Bogengangapparates und des ovalen Sacks.

Es wird sich empfehlen, normal hörende Albinos in größerer Anzahl auf ihre Labyrinthfunktion zu untersuchen. Man wird dabei feststellen können, ob Albinismus und kongenitale Anomalie der Pars superior eine häufig auftretende Veränderung ist oder nicht. Allerdings werden hierbei bedeutende Schwierigkeiten noch zu überwinden sein, um in Fällen von gleichzeitig bestehendem optischem Nystagmus den funktionellen Zustand des Labyrinthes genau feststellen zu können.

VI. Perez: **„Studien über vergleichende Anatomie im Verhältnis zur Otologie“**. Vortrag, siehe unter Originalartikel in diesem Heft (S. 243).

Diskussion.

G. Alexander: Die von Perez eben mitgeteilten Forschungsergebnisse bedeuten vor allem einen wesentlichen Fortschritt in der anthropologischen Technik. Die Klarheit der Befunde, die sich aus den vorgezeigten Photographien ergibt, ist zugleich auch ein sicherer Beweis der Bedeutung

Digitized by Google
Original from UNIVERSITY OF MINNESOTA
Generated on 2019-10-24 17:58 GMT / http://hdl.handle.net/2027/umn.31951002684121b
Public Domain in the United States, Google-digitized / http://www.hathitrust.org/access_use#pd-us-google

dieser Befunde. Es ist höchst interessant, zu sehen, daß die scheinbar so differente Einstellung des Tierkopfes bei den verschiedenen Tiergattungen auf eine derart einheitliche Ursache zurückgeführt werden kann, nämlich auf die Ebene des horizontalen Bogenganges. Durch diesen Befund wird in der Anthropologie mit mehrfach veralteten, inhaltslos gewordenen Vorstellungen aufgeräumt.

Wichtiger ist aber für uns vom otologischen Standpunkte die mögliche klinische Bedeutung der Perez'schen Befunde. Ich will gleich hier erwähnen, daß die Bedeutung dieser Befunde die gleich große bleiben wird, ob nun die Zukunft lehren wird, daß in der Tat die Bogengangsebene ein Indikator für die normale Kopfeinstellung ergibt oder, was viel Wahrscheinlichkeit für sich hat, die Ebene der Makulae. Bei den festen, topographischen Beziehungen der Makulaeebene zur Ebene des horizontalen Bogenganges ist für die konstruktive Messung selbst ein Unterschied nicht gegeben, so daß nach wie vor das Perez'sche Vestibion berechtigt bleibt.

Der Vortragende hat selbst erwähnt, daß besonders beim Europäer in einem sehr erheblichen Prozentsatz der Fälle, der 50% weit überschreitet, von zwei horizontalen Ebenen gesprochen werden muß. Die Anatomie zeigt uns weiter, daß ganz genau genommen durch die scheitelwärts gerichtete Senkung des horizontalen Bogenganges die durch den Bogengang gelegte Fläche keine Ebene, sondern eine aufwärts konkave Fläche sein müßte. Zumindest läßt es die Konfiguration des horizontalen Bogenganges zu, daß man in jedem einzelnen Falle mehr als eine Horizontale konstruieren könnte. Auch diese Tatsache spricht in gewissem Sinne dafür, daß die horizontale Einstellung nicht so sehr von der Bogengangsstellung als von der Stellung der Makulae abhängt.

In bezug auf die Funktion neigen Magnus und de Kleijn, wie der Vortragende selbst hervorgehoben hat, zur Ansicht, daß die normale Kopfstellung von den Makulae abhängig ist. Nach der Ansicht anderer Autoren ist die Funktion der Makulae von der der Bogengänge nicht vollständig zu trennen (Kobrak).

Wir sind uns darüber klar, daß, mag die Funktion der Kopfeinstellung auf die Makulae beschränkt sein oder auf das ganze Labyrinth ausgedehnt sein, jedenfalls die beiden anderen Komponenten (Auge und Gesamtsensibilität) für die Körper- und Kopfhaltung wesentlich sind. Es hat sich aber gezeigt, daß wir bewußt uns vor allem auf die Vertikale einstellen und es scheint, daß uns bei dem tatsächlichen Bekanntsein des Winkels von 90°, es sich vor allem um die richtige Schätzung des vertikalen Schenkels handelt. Die Untersuchungen von Sachs und Meller an Normalen, von mir und Bárány an labyrinthlosen Taubstummen zeigten, daß bei der optischen und haptischen Orientierung die Kenntnis der Vertikalen alle anderen Richtungen überragt. Am wenigsten bekannt und die meisten Fehler werden gemacht bei der Schätzung der Horizontalen. Unsere Gleichgewicht- und Körpereinstellung erhaltenden Komponenten scheinen, soweit es sich um Vorgänge im Vollbewußtsein handelt, die Kenntnis der Vertikalen zu fördern. (Wir prüfen

Digitized by Google
Original from UNIVERSITY OF MINNESOTA
Generated on 2019-10-24 17:58 GMT / http://hdl.handle.net/2027/umn.31951002684121b
Public Domain in the United States, Google-digitized / http://www.hathitrust.org/access_use#pd-us-google

auch die Statik im Romberg in der klinischen Beurteilung der Vertikalen im Raume mit besonderer Berücksichtigung der pathologischen Abweichungen in der frontalen Vertikalebene.) Bei der reflektorischen Einstellung kommt es aber nach den Mitteilungen des Vortragenden auf die Einstellung in die Horizontalebene an. Sie ist die eigentlich labyrinthogene Einstellung. Es ergibt sich daraus, daß wir klinisch mehr als bisher die Beurteilung der Wagrechten prüfen müssen. Der nächste Fortschritt in unserer Kenntnis von der Klinik des inneren Ohres muß die Isolierung der Erkrankungen des Bogengangsapparates gegen die des Vestibularapparates bilden. In dieser Differenzierung kann die Einfügung besonderer Untersuchungsmethoden bezüglich der reflektorischen, horizontalen Einstellung, Schätzung der horizontalen usw. eine Rolle spielen. Eine Anzahl solcher Befunde enthält die hierhergehörige Arbeit von Brunner (Mschr. f. Ohrenhlk. 1921. H. 4 und 5).

E. Fröschels: Es ist anamnestisch erwiesen, daß viele Taubstumme wenig weinen und daß dieses Merkmal geradezu pathognomonisch zur klinischen Differentialdiagnose gegenüber der Hörstummheit herangezogen werden kann. Ich erlaube mir die Anregung, daß man die Entwicklung des Warzenfortsatzes bei solchen Kindern beobachten möge.

Nachträgliche Diskussionsbemerkung.

Brunner: Durch die Ausführungen des Herrn Dr. Perez wurde nachgewiesen, daß in der ganzen Säugetierreihe der Kopf in der Ruhe so gehalten wird, daß der horizontale Bogengang auch wirklich in der horizontalen Ebene liegt. Mag nun diese Anschauung richtig sein oder mag vielmehr die von Alexander vertretene Ansicht, daß es die Makulae sind, durch deren horizontale Lage die ruhige Kopfhaltung bestimmt wird (eine Ansicht, die übrigens auch mir wahrscheinlicher ist), so viel ist jedenfalls sicher, daß das Labyrinth mit einem seiner Teile in die Horizontalebene orientiert ist.

Nun besitzt es ein gewisses Interesse, daß Täuschungen über die Lage der Horizontalebene bei Erkrankungen des Innenohres relativ häufiger vorkommen als Täuschungen über die Vertikale. Ich konnte eine Reihe von Fällen beobachten, bei denen die otoskopische Untersuchung das Bestehen eines chronischen Adhäsivprozesses ergab. Außerdem waren in diesen Fällen Zeichen einer Erkrankung des Innenohres vorhanden, und zwar: Verkürzung der hohen Töne bei normaler oder verlängerter oder ganz leicht verkürzter (das letztere am seltensten) Kopfknochenleitung und Spontannystagmus I. Grades entweder bei Blick nach der gesunden Seite oder bei Blick nach beiden Seiten. Trotzdem gaben diese Patienten nur höchst selten Drehschwindel an, immer herrschwogen bei ihnen die Orientierungsstörungen, bestehend in Täuschungen über die Lage der Horizontalen. Ihre Klagen bestanden in dem Gefühle, der Fußboden steige unter ihren Füßen an, das Kopfende oder das Fußende des Bettes stehe höher usw., also durchaus Störungen über die Richtung der Horizontalen im Raume. Auf ähnliche Sensationen haben in letzter Zeit Bidler und Loewy aufmerksam gemacht, aber bekannt waren diese Sensationen schon Purkinje, der sie als Tastschwindel zusammenfaßte.

Digitized by Google
Original from UNIVERSITY OF MINNESOTA
Generated on 2019-10-24 17:58 GMT / http://hdl.handle.net/2027/umn.31951002684121b
Public Domain in the United States, Google-digitized / http://www.hathitrust.org/access_use#pd-us-google

Ich möchte für diese sowie für ähnliche Störungen mit Wellenberg, Leidler und Löwy den Namen „statischer Schwindel" vorschlagen und diesen „statischen Schwindel" dem „dynamischen Schwindel", d. h. dem schon lange bekannten Drehschwindel, gegenüberstellen. Beide Formen des Schwindels sind aber labyrinthärer Natur. Der erwähnte statische Schwindel wird wahrscheinlich durch die Verlötung der Stapesschenkel mit den Nischenwänden infolge des chronischen Adhäsivprozesses hervorgerufen.

Bücherbesprechungen.

Beiträge zur Lehre von den statischen Funktionen des menschlichen Körpers unter besonderer Berücksichtigung des statischen Labyrinthes. Von F. Kobrak (Berlin). Berlin 1922, S. Karger.

Das zirka 100 Seiten umfassende Buch gliedert sich in 4 Teile. Im ersten: Experimentelle Beobachtungen betitelt, gibt der Verfasser eine zusammenfassende Darstellung seiner schon anderenorts publizierten „Schwachreizmethode" zur Prüfung der Erregbarkeit des Labyrinthes. Als erstes Ziel der Untersuchung schwebte ihm vor, mit dieser Methode die Bedeutung der Reaktionszeit zu ermitteln. Außer der Reaktionszeit wurde auf die Art und den Ablauf der Nystagmusreaktion geachtet. Allmählich aber traten aus den Ergebnissen der Voruntersuchungsreihe die verschiedenen (5) Phasen des Nystagmus, die zentrale Addierung und Sensibilisierung sowie das Digitalkompressionszeichen als Unterlage für die systematische Untersuchungsreihe hervor. Nach ansteigender Intensität unterscheidet K. folgende 5, mit seiner Methode gut beobachtbare Phasen des Nystagmus: 1. Zone der hypotonischen Sensibilisierung; 2. Zone der langsamen Komponente; 3. Zone des Deutlichwerdens der raschen Anfangszuckungen; 4. Zone der regelmäßigen rhythmischen Zuckungen; 5. Zone der hypertonischen Sensibilisierung. Die Digitalkompression löst zuweilen auch bei Normalen eine Reaktion aus, wenn auch zweifellos Reizzustände (z. B. Lues latens, akute oder chronische Otitis) unterstützend wirken. Durch kombinierte Reizungen (Schwachspülung und Kompression oder Rechtslinksspülung) kann eine Sensibilisierung, eine Vorbereitung für den schwachen zweiten Reiz hervorgerufen werden. Damit, bzw. mit einer Art Nystagmusbereitschaft, erklärt Verf. die sogenannte „pseudoparadoxe Reaktion", d. h. den Umstand, daß bei Schwachreizung eines Labyrinthes zuerst ein dem typischen entgegengesetzt gerichteter Nystagmus zu beobachten ist (besonders wenn vorher das andere Labyrinth in gleicher Weise gereizt wurde). Diese und verschiedene andere Tatsachen sucht der Verf. nun in der Klinik zu verwerten. Aus der Fülle der Beobachtungen seien hervorgehoben, daß er z. B. beide bei Ohrprozessen auftretenden Nystagmusarten (den zur ohrkranken und den zur ohrgesunden Seite schlagenden) aktiv vom kranken Ohre aus zu erklären sucht. „Je nach der Erregungsphase des kranken

Digitized by Google
Original from UNIVERSITY OF MINNESOTA
Generated on 2019-10-24 17:58 GMT / http://hdl.handle.net/2027/umn.31951002684121b
Public Domain in the United States, Google-digitized / http://www.hathitrust.org/access_use#pd-us-google

Labyrinthes erhalten wir einen Nystagmus nach der kranken oder gesunden Seite". Interessant sind auch die Erörterungen über die „serösen Labyrinterkrankungen".

Es folgt nun eine systematische Darstellung der Schwachreizmethode. Zusammenfassend sagt K.: „Es erscheint unmöglich, eine scharfe Grenze für die normale Erregbarkeit des statischen Labyrinthes aufzustellen. Immerhin darf man aber wohl auf Grund zahlreicher Beobachtungen sagen, daß eine 5 cm^3-Spülung mit 27°igem Wasser bei Normalen einen Nystagmus zu erzeugen pflegt, so daß wir vielleicht diese Spülung kurz als „Normalschwachspülung" bezeichnen können". Es folgen ausführliche Erörterungen über Kompressionsversuche und die pseudoparadoxe Reaktion (welcher vorwiegend pathologische Bedeutung zuerkannt wird). Zum Schlusse dieses ersten Teiles empfiehlt der Verf. seine Methode der Labyrinthprüfung, indem er ihre Vorzüge gegenüber der bisher geübten hervorhebt.

Der zweite Teil des Buches enthält physiologische und psychologische Beiträge. War schon der erste Teil für ein kurzes Referat wenig geeignet, so ist es dieser und der folgende noch viel weniger. Wir müssen uns daher beschränken, aus der Fülle der Ideen, die hier entwickelt werden und welche durchaus durchdacht und interessant, wenn auch nicht immer unanfechtbar (ich erwähne z. B. den psychologisch recht fragwürdigen Begriff der „Winkelempfindung") sind, die zusammenfassenden Bemerkungen des Verf. zu bringen. Vorher aber möchten wir noch unserer Meinung Ausdruck geben, daß das ängstliche Haften am Psychophysiologischen uns auf diesem Gebiete im psychologischen Verständnisse von Phänomenen, wie Richtungsempfindung, Lageverstellung usw. nicht leicht weiter bringen wird und daß eine mehr phänomenologische Betrachtungsweise der Materie adäquater wäre. Auch ist es wohl nicht angezeigt, sich in solchen Fragen auf Kant und Schopenhauer zu stützen; in diesen Belangen sind die moderneren Psychologen wohl kompetenter.

Der Verfasser stellt sich die Aufgabe zu untersuchen, in welcher Weise die seelischen Vorgänge, die bei der statischen Sinnesempfindung sich in uns geltend machen, durch bestimmte physiologische Vorgänge bzw. physikalische Prozesse bedingt sind, und kommt zu folgenden Hauptresultaten:

1. Der statische Sinn steht nicht auf einer Stufe mit den anderen 5 Sinnen, sondern ist eine Kombination perzipierender und assoziativer Funktionen. Als reines Sinnesorgan ist allenfalls der statische Apparat im Ohre aufzufassen, ohne daß es deshalb aber berechtigt wäre, von diesem Apparat allein als Sinnesapparat des statischen Sinnes zu sprechen.

2. In der regulierenden Gesamtmuskulatur sind dem Augenmuskelapparate ähnliche Funktionen der Muskelsinneswahrnehmung zu vermuten.

3. Zum Verständnis der statischen Funktionen wird der Faktor der Winkelbeziehung der Muskeln zu einer Orientierungsgeraden hervorgehoben. Als Grundachse wird die mit der primitiven (Schwere-) Empfindung verbundene senkrechte Achse angenommen. Die anderen Achsen (sagittal, frontal) dürften für unsere Orientierung nur Hilfsachsen darstellen.

Digitized by Google
Original from UNIVERSITY OF MINNESOTA
Generated on 2019-10-24 17:59 GMT / http://hdl.handle.net/2027/umn.31951002684121b
Public Domain in the United States, Google-digitized / http://www.hathitrust.org/access_use#pd-us-google

4. Die Vertikalvorstellung ist offenbar nicht nur direkt im Otolithensystem (Organe der Schwereempfindung), sondern auch indirekt, z. B. im Muskel- und Gelenksystem lokalisiert, nicht aber eine Empfindung, die der Schwereempfindung gleichzusetzen ist, sondern eine Vorstellung, die sich auf Grund von Winkelempfindungen aus der primären Schwereempfindung ableitet.

5. Die Winkelempfindung des statischen Labyrinthes allein ist nicht eindeutig, ebenso wenig wie die Sehwinkelempfindung der Netzhaut. Wie an dieser das Individuum Hilfsmerkmale braucht, um den Sehwinkel richtig körperlich und räumlich zu deuten (Kenntnis über die Größe des Objektes, Orientierung an zwischenliegenden Objekten usw.), so braucht das Individuum auch für das statische Labyrinth Hilfsfaktoren (optische, tiefensensible), um aus der Winkelempfindung des Bogengangsystems richtige körperliche und räumliche Schlüsse zu ziehen, Lageorientierung üben zu können. Man sollte das statische Labyrinth aber nicht als rudimentäres Organ betrachten.

6. Eigene Versuchsergebnisse über richtungsunspezifische Reizphänomene des statischen Labyrinthes durch schwächste Reize (Gehörgangskompression, kalorische Minimalreize) stehen in gewissem Einklang mit unserer Annahme, daß die Otolithenorgane bei jeder Funktion vielleicht nur die Empfindung in den allgemeinsten Umrissen vermitteln. Genauere Empfindungen (was versteht der Verf. unter „genauere Empfindung“ ?!, wohl eine Wahrnehmung! Der Referent) werden den sogenannten statischen Organen zweiter und dritter Ordnung (Bogengängetiefensensibilität) zugeschrieben.

7. Die Winkelempfindung des Otolithensystems (als Basis angenommen) scheint unmittelbar, die des Bogengangssystems mittelbar (oder unmittelbar, wenn wir der Kupula spezifische Schwereempfindung zuschreiben), die der Tiefensensibilität mittelbar zu sein. Durch die Kombination mehrerer Systeme — wir zogen den Vergleich mit dem Noniussystem an — ist die außergewöhnliche Feinheit des statischen Sinnes erklärt.

Der dritte Teil enthält Betrachtungen über die statischen Funktionen auf Grund von experimentellen Beobachtungen am statischen Labyrinth. In der Einleitung wird die Möglichkeit diskutiert, daß das statische Labyrinth in gewissem Sinne dem Temperaturempfinden dient. Anknüpfend an eine Theorie von Winternitz, nimmt Verf. auch für das Labyrinth eine lokale Temperaturreizwirkung auf die peripheren und eine (entgegengesetzte) auf die tiefen Gefäße an und konstruiert so, verbunden mit der Einwirkung auf die Lymphe, eine Gefäßtheorie, welche beide Nystagmusrichtungen von einem Labyrinth, und zwar (in pathologischen Fällen) von dem erkrankten Labyrinthe aus erklärt; der Verf. versucht dabei das Moment der Hyper- und Anämie und die damit einhergehenden Druckdifferenzen, besonders bedingt durch den verschiedenen Gefäßreichtum der einzelnen Labyrinthteile, zur Grundlage einer für experimentelle (kalorische) und pathologische Reizung gleichmäßigen Erklärung der labyrinthären Nystagmusphänomene zu machen. Im folgenden werden verschiedene Fragen, wie „was wir mittels der Nystagmusreaktion prüfen“, ferner die Frage der

Digitized by Google
Original from UNIVERSITY OF MINNESOTA
Generated on 2019-10-24 17:58 GMT / http://hdl.handle.net/2027/umn.31951002684121b
Public Domain in the United States, Google-digitized / http://www.hathitrust.org/access_use#pd-us-google

„richtungsneutralen und richtungsbetonten Reize in ihrer Bedeutung für das Zustandekommen des Nystagmus", jene des „labyrinthären, bulbären und zerebellären Nystagmus" und die Frage des „Nystagmus, Fallphänomen, Zeigephänomen".

Zusammenfassend sagt der Verf. zu diesen Problemen Folgendes: „Die Winkelempfindungen der statischen peripheren Apparate sind teils durch typische Lagerung (tiefensensible Empfindung von rechts, links), teils durch zwei entgegengesetzte Reizarten (Zug, Druck), zwei entgegengesetzten Reizphasencharakteren zugänglich, und zwar einem, den man symbolisch als Pluscharakter (Druck im Labyrinth, aktive Muskelspannung), einem anderen, den man symbolisch als Minuscharakter bezeichnen kann (Zug im Labyrinth, mit der aktiven einhergehende passive Muskelspannung).

Der vierte Teil enthält eine Übersicht über den Protokollinhalt.

Das Buch Kobraks ist unstreitig interessant und muß jedem an der Materie Interessierten dringend zum Studium empfohlen werden. Es ist die Frucht tiefer Gedankenarbeit und wertvoller Experimente und erhebt sich schon dadurch über das Niveau der Masse der täglichen Literaturerscheinungen. Aber abgesehen von diesem idealen hat es auch einen großen realen Wert, der mir darin zu liegen scheint, daß die bedeutungsvolle Entdeckung der Schwachreizmethode vielleicht ein neues Kapitel in der Geschichte der Labyrinthforschung eröffnen wird.

Leidler, Wien.

Eingesendet.

Korrektivum zu meinem Artikel: „Entfernung der adenoiden Vegetationen in Lokalanästhesie".

Von Dr. **Heinrich Halász**, Miskolcz.

Wie mich Herr Geheimrat Prof. P. Heymann verständigt, hat er sowie die Herren Hutter und Rupprecht schon vor Jahren über diese Art der Operation, wenn auch mit kleinen Unterschieden, berichtet, wovon ich leider keine Kenntnis gehabt habe. Ich übe ja dieses Verfahren schon mehr als 15 Jahre, ohne davon bisher gelesen zu haben.

* * *

Wir werden um Aufnahme der folgenden Bemerkungen ersucht:

Nochmals „Zur Methodik der Gluckschen Totalexstirpation des Kehlkopfes" von Prof. Dr. Boenninghaus.

Erwiderung auf die Bemerkung der Redaktion.

Von Dr. **Aurel Réthi**, Budapest.

Im Februarheft der Monatsschrift für Ohrenheilkunde und Laryngo-Rhinologie habe ich einige Bemerkungen zum obengenannten Artikel gemacht. Nun erschien am Ende meiner Arbeit folgendes: „Professor Boenninghaus, welchem die vorliegende Arbeit des Herrn Réthi vor dem Druck von der Redaktion vorgelegt

Digitized by Google
Original from UNIVERSITY OF MINNESOTA
Generated on 2019-10-24 17:58 GMT / http://hdl.handle.net/2027/umn.31951002684121b
Public Domain in the United States, Google-digitized / http://www.hathitrust.org/access_use#pd-us-google

wurde, verzichtet auf eine Erwiderung da er glaubt, daß die eigentliche Tendenz seiner Arbeit von Herrn Réthi mißverstanden sei".

Ich wünsche überhaupt nicht mit Herrn Professor Boenninghaus eine Polemik zu führen, aber ich muß diese in der Erwiderung der Redaktion dargelegte Annahme ablehnen.

Wenn wir eine einheitliche Tendenz in der Arbeit des Professor Boenninghaus suchen, so werden wir eine solche schwerlich finden können. Den Kern und Ausgangspunkt seiner Arbeit bildet sein operierter Fall, in welchem er durch Schonung der 4 unteren Zungenbeinmuskeln und die dadurch erreichte Verminderung der Spannung, eine Heilung per primam erhoffte. Die Schleimhaut nekrotisierte dennoch und daraus zieht Professor Boenninghaus weitgehende Schlüsse. Das ist das Wesentliche seiner Arbeit.

Als ich nun in meinen Bemerkungen gezeigt habe, daß der Ausgangspunkt falsch sei, da das Schonen der 4 unteren hyoidealen Muskeln ganz indifferent ist, dann habe ich eigentlich die sämtlichen möglichen Tendenzen seines Artikels hinfällig gemacht, denn aus einer falschen Prämisse können wir kein richtiges Resultat bekommen. Damit will ich natürlich nicht bestreiten, daß die schlechte Ernährung der Schleimhaut, zum Versagen der Pharynxnaht beitragen könnte. Ich leugne es aber auf das entschiedendste, daß dies allein die Ursache der Nekrose wäre, behaupte dagegen, daß schon die kleinste Spannung diese zu verursachen im Stande sei. Deshalb müssen wir eine Spannung womöglich ausschließen können. Ich habe in meinen Bemerkungen jenen Vorschlag des Professor Boenninghaus, die Kanüle nach der Operation fortzulassen, nicht erwähnt, da dies mit dem Ausgangspunkt nicht in engerer Beziehung steht. Darum wollte ich mich auch einer Kritik enthalten.

Personalien.

Ernannt: Der a. o. Professor für Ohren-Nasen-Hals-Krankheiten in Leipzig Dr. A. Barth zum ordentlichen Professor.

Lehrauftrag. Professor Brock in Erlangen hat vom bayrischen Staatsministerium für Unterricht und Kultus den Lehrauftrag für eine Vorlesung über funktionelle Stimmstörungen (Stottern, Stammeln, Stimmschwäche usw.) erhalten.

Gestorben: Der a. o. Professor für Ohrenheilkunde Geh. Medizinalrat Dr. Emil Berthold in Königsberg.

Für den wissenschaftlichen Teil verantwortliche Redakteure: Dr. E. Urbantschitsch, Dr. H. Marschik.
Herausgeber, Eigentümer und Verleger: Urban & Schwarzenberg.
Druck R. Spies & Co. Wien V.

Digitized by Google
Original from UNIVERSITY OF MINNESOTA
Generated on 2019-10-24 17:58 GMT / http://hdl.handle.net/2027/umn.31951002684121b
Public Domain in the United States, Google-digitized / http://www.hathitrust.org/access_use#pd-us-google

MONATSSCHRIFT FÜR OHRENHEILKUNDE
UND
LARYNGO-RHINOLOGIE

56. Jahrg. 1922. 5. Heft.

Nachdruck verboten.

Original-Artikel.

Aus dem neurologischen Institut in Wien
(Vorstand Prof. Dr. O. Marburg.)

Gehörorgan und Gehirn eines Falles von Taubstummheit und Hypoplasie des Kleinhirnes.

Von Prof. Dr. Gustav Alexander.

(Mit 1 Figur im Text und 28 Figuren auf Tafeln I bis IX.)

II. Teil[1]).

Bevor die einzelnen Befunde und die daraus sich ergebende Auffassung des Falles in ätiologischer Richtung besprochen werden, ist es notwendig, über die in der Literatur bekannten und genau untersuchten Fälle von Kleinhirnhypoplasie bzw. -Agenesie zu berichten.

Brun (6) erwähnt in seiner Arbeit 1917, daß in der Literatur ungefähr 35 Fälle sicher intrafötal erworbener Bildungsfehler des Kleinhirnes vorliegen. Seither hat sich die Zahl der publizierten Fälle beträchtlich vermehrt.

Eine eingehende Beschreibung eines Falles von beiderseitigem Kleinhirnmangel liegt von Anton und Zingerle (1) vor. Es handelt sich um ein Mädchen, das im Alter von $6^1/_4$ Jahren infolge von Erstickung gestorben ist. Das Kind hat erst in späteren Jahren Worte und Sätze vernehmbar aussprechen gelernt. „Nach Angabe der Mutter sprach es niemals so deutlich, so viel und so laut wie die anderen Kinder". Über das Hörvermögen enthält die Anamnese keine Angaben. Aus dem Obduktionsbefund sei erwähnt, daß die Thymusdrüse fast vollständig den Herzbeutel bedeckte (10 cm lang, $2^1/_2$ cm breit). Gesamtgewicht des Gehirnes mit Einschluß der zarten Häute und des verlängerten Rückenmarkes 870 g. Die Flockenwindungen sind die einzigen erhaltenen Reste der Rindenoberfläche der rechten Kleinhirnhemisphäre. Am Übergang in die Brücke tritt ein kleiner Rest von Kleinhirnsubstanz auf, in Gestalt von 2 unscheinbaren, teilweise verbildeten Windungen. Mikroskopisch bestand deren

[1]) I. Teil s. Mschr. f. Ohrenhlk. 1921, Supplementband. Festschrift Hajek.

Digitized by Google
Original from UNIVERSITY OF MINNESOTA
Generated on 2019-10-24 17:58 GMT / http://hdl.handle.net/2027/umn.31951002684121b
Public Domain in the United States, Google-digitized / http://www.hathitrust.org/access_use#pd-us-google

Rinde deutlich aus einer Molekular- und Körnerschichte, zwischen denen noch wohlgebaute Purkinjesche Zellen liegen (S. 6). Der IV. Ventrikel war von einem sklerotischen Gewebe umrahmt, das einen degenerierten Rest der ursprünglichen Kleinhirnanlage darstellt. Die Ventrikeldecke war durch einen gleichzeitig bestehenden hochgradigen Hydrozephalus stark gedehnt, in eine dünne Haut ausgezogen und muß ursprünglich blasenartig vorgewölbt gewesen sein. Die Blase ist später gerissen (S. 9). Wie in anderen Fällen (Brouwer, Hitzig) waren im Falle von Anton und Zingerle die beiden hinteren Schädelgruben enorm verengt und abgeflacht. Im Zentralnervensystem waren sonstige primäre Veränderungen nicht festzustellen, dagegen eine Fülle von sekundären Veränderungen im Sinne regressiver Rückbildung infolge der intraembryonalen Zerstörung der beiden Kleinhirnhälften. Mäßigere regressive Veränderungen zeigen:

1. Die Clarkeschen Säulen,
2. die roten Kerne,
3. die Nuclei laterales der Sub. reticularis,
4. die Vestibulariskerne.

Vollkommen fehlten:

1. Die grauen Kerne der Brücke und die Nuclei arciformes,
2. die von Bianchi beschriebenen oberen Kerne des Corpus restiforme.

Die unteren Oliven waren proportional dem Kleinhirndefekt entartet.

Dabei läßt sich ein Unterschied in der Degeneration der grauen Kerne, d. h. der direkten Kleinhirnanteile feststellen, je nachdem es sich um embryonale oder postembryonale Kleinhirnläsionen handelt.

In bezug auf die sekundäre Faserdegeneration erhoben Anton Zingerle folgende Befunde:

1. Degeneration der vorderen Kleinhirnstiele, „die nur mehr ein kleines Bindearmrudiment enthielten, das aus den kleinen Resten des Nucleus dentatus und vielleicht auch aus dem Nucleus angularis entsprang“ (S. 51),
2. vollkommene Degeneration der mittleren Hirnstiele,
3. vollkommene Degeneration der kortikopontinen Bahnen,
4. hochgradige Degeneration der hinteren Kleinhirnstiele, entsprechend dem weitgehenden Defekte der Kleinhirnkerne und des Wurmes fehlt die Hauptmasse der Corpora restiformia,
5. Fehlen eines größeren Teiles der Hellwegschen Dreikantenbahn,
6. Ausfall der Tractus spino-cerebellares-ventrales,
7. Ausfall der Bodenstriae.

Aus der partiellen Degeneration der ventralen Akustikuskerne lassen sich keine bestimmten Schlüsse auf das Verhältnis derselben zum Zerebellum ziehen.

Digitized by Google
Original from UNIVERSITY OF MINNESOTA
Generated on 2019-10-24 17:58 GMT / http://hdl.handle.net/2027/umn.31951002684121b
Public Domain in the United States, Google-digitized / http://www.hathitrust.org/access_use#pd-us-google

Durch den hochgradigen Ausfall der Fasersysteme und der grauen Masse erscheint auch die grobe Architektonik des Hirnstammes verändert.

Bezüglich des Nervus octavus ergibt sich folgendes:

Der Ramus cochlearis ist erhalten, desgleichen seine Kerne. Die Veränderungen beschränken sich auf eine Atrophie des Tuberculum acusticum und den Mangel der Striae acusticae.

Im Bereich des Vestibularis besteht eine ausgesprochene Veränderung im kaudalen (kleinzelligen) Anteile des Deitersschen Kernes und vielleicht auch im ventralen Anteile oberhalb der spinalen Trigeminuswurzel. Der Bechterewsche Kern ist erhalten, desgleichen der Deiterssche Kern.

In Rudimenten nachweisbar sind der Nucleus dentatus und vielleicht auch der Nucleus tecti (S. 34). Die hinteren Längsbündel sind vollständig erhalten, desgleichen das deiterospinale Bündel. „Trotz des Kleinhirndefektes sind also die Vestibularkerne — abgesehen von einer geringen Schädigung des Nucleus triangularis und des hinteren lateralen Anteiles der Deitersschen Kerne — mit ihren außerzerebellaren Verbindungen erhalten geblieben". (S. 37.) „Das Erhaltensein und die geringe Schädigung der Deitersschen und Bechterewschen Kerne ist ein neuer Beweis dafür, daß diese Kerne ausgedehnte außerzerebellare Verbindungen haben müssen" (S. 34).

Im Zentralnervensystem des Falles fand sich noch eine Reihe von Veränderungen im Sinne der Vergrößerung einzelner Teile des Zentralnervensystems, die als kompensatorische partielle Hyperplasien gedeutet werden müssen.

Brouwer (4) teilt zwei Fälle von Kleinhirnatrophie mit.

Fall I betrifft einen 77 Jahre alten Imbezillen. Intra vitam bot derselbe keine Kleinhirnstörungen, über das Hörvermögen wird nichts ausgesagt. Der mittlere Teil des Kleinhirnes ist atrophisch, die Brücke normal groß. Die hauptsächlichste histologische Veränderung betraf die Kleinhirnrinde. Die Purkinjeschen Zellen fehlten gänzlich oder waren erheblich degeneriert. Die Läppchen, die in der Tiefe des Kleinhirnes liegen, erwiesen sich weniger geschädigt als die oberflächlichen. Beide Flocculi atrophisch. Der orale Teil der Tonsille (Lobus paramedianus Bolk) wenig verändert. Nirgends deutliche Entzündungserscheinungen. Die Markmasse des Kleinhirnes blasser als in den Kontrollserien. Das Vließ des Nucleus dentatus kleiner als normal. Ähnliche Zellveränderungen im Nucleus emboliformis und Nucleus globosus. Zellen des Nucleus tecti kleiner und dichter gelagert als normal. Markkern des Kleinhirnes etwas verkleinert und blasser gefärbt. Halsmark unverändert. Fibrae arcuatae externae nicht verkleinert. Untere Oliven unverändert. Gebiet der Oktavuskerne normal. Pons ohne Veränderungen. Keine erheblichen Veränderungen an den Blutgefäßen.

Fall II betrifft eine im Alter von 75 Jahren verstorbene Frau, die an einer manisch-depressiven Psychose und in den letzten Lebensjahren an Erscheinungen von Demenz gelitten hat. Intra vitam keine zerebellaren Krankheitserscheinungen. Es fand sich eine erhebliche Atrophie des Kleinhirnes, Hydrozephalus externus. Die Basalarterien waren sehr sklerotisch. Windungen des Großhirnes gleichmäßig

Digitized by Google
Original from UNIVERSITY OF MINNESOTA
Generated on 2019-10-24 17:58 GMT / http://hdl.handle.net/2027/umn.31951002684121b
Public Domain in the United States, Google-digitized / http://www.hathitrust.org/access_use#pd-us-google

atrophiert. Das Gehirn wog 920 g. Wurm und Flocculi normal. Rechte Kleinhirnhemisphäre höhergradig verändert als die linke. Die Purkinjeschen Zellen fehlten. Zona granulosa und moleculari- sehr verschmälert. Es bestand Gliawucherung. In der atrophischen Rinde keine deutlichen Entzündungserscheinungen. Die Piafalten sind normal. In der rechten Kleinhirnhemisphäre ist das Gebiet der Atrophie gegen das nicht atrophierte Areale scharf begrenzt. Auch die Begrenzung der Atrophie gegen den Flocculus ist eine ungemein scharfe. Im Gebiete der Formatio vermicularis Bolk ist keine Veränderung nachweisbar. Die Atrophie erstreckt sich dagegen auf die lateralen Teile des rechten Lobus simplex und des rechten Lobus anterior Bolk. Die linke Kleinhirnhemisphäre ist weniger geschädigt. Von den Kleinhirnkernen ist der Nucleus dentatus verändert (rechts mehr als links), die Nuclei tecti und die Nuclei globosi sind normal. Der Markkern des Kleinhirnes ist beiderseits kleiner als normal, rechts mehr als links und heller gefärbt.

Außerdem fand sich Aufhellung der Fasersysteme der Hinterstränge (S. 10). Dagegen sind die Zellen der Gollschen und Burdachschen Kerne, der Schleifen und der Pyramidenkreuzung normal. Hochgradige Veränderung der linken Hauptolive, deren kaudaler Teil keine Zellen mehr hat. Die beiden Nebenoliven sind normal. Die rechte Hauptolive ist nur wenig verändert. Die Fasern von der linken Olive zum rechten Corpus restiforme sind verschwunden. Erhalten geblieben sind nur Fasern, die aus dem Olivenareal der linken Seite kommend, nach dem rechten Corpus restiforme verlaufen.

Die Fibrae arcuatae externae ventrales beiderseits schwächer als normal. Beide Nuclei arciformes verkleinert und zellarm. Rechtes Corpus restiforme verkleinert. Sämtliche Hirnnervenkerne normal. Linkes Bracchium conjunctivum ohne deutliche Veränderungen. Das rechte kürzer und breiter als das linke. In der Wernecking schen Kommissur keine Asymmetrie. Brückenarme verkleinert, rechts mehr als links. Die linke Brückenhälfte ist kleiner als die rechte unter gleichzeitig vorhandenen pathologischen Zellveränderungen. Die beiden roten Kerne sind normal.

Die Arbeit von Vogt und Astwazaturow (28) bringt neben einer eingehenden Besprechung der einschlägigen Literatur den Bericht von fünf selbst beobachteten Fällen von Kleinhirnatrophie.

Fall I betrifft die 43 Jahre alte, „idiotische" Juliana H. Sie verstand die Sprache nicht und sprach auch selber nur einige Worte lallend. Das Gehör war normal. Sie konnte selbständig weder gehen noch stehen. Bei der Sektion zeigte sich: Eine Makrogyrie des Großhirnes und eine hochgradige Hypoplasie des Kleinhirnes. Gesamtgewicht des Gehirnes 945 g. Vom Kleinhirn sind lediglich die Partie des Wurmes und des mittleren Teiles erhalten. Die histologische Untersuchung ergibt (S. 29): Fast vollkommenes Fehlen der Rinde, nur Teile der Wurmrinde sind erhalten und Spuren derselben an den Hemisphären. Heterotopien der grauen Substanz. Atrophie der erhaltenen Rindenpartien. Verkleinerung und sonstige Veränderungen der Purkinjeschen Zellen. Zentrale Kerne normal, desgleichen Oblongata, Rückenmark und Olive, Brückenhaube und rote Kerne. Fehlen der Strata und Nuclei pontis und der Fibrae semicirculares externae.

Fall II betrifft einen 14jährigen, geistig wenig entwickelten Knaben. Er hat anscheinend gut gehört, hatte spontanen Nystagmus. Die Sprache war schlecht, skandierend und wechselnd in ihrem Verhalten. Der Gang war breitbeinig, ataktisch, taumelnd, außerdem bestand Schwindel. Der Tod erfolgte an Lungentuberkulose. Bei der Sektion ergab sich ein Hirngewicht von 1025 g. Das Kleinhirn war sehr verkleinert (Durchmesser: frontaler 8, sagittaler $7^3/_4$, größte Höhe 3 cm). Die mikroskopische Untersuchung ergab Atrophie der Rinde. Körnerschicht von der Molekularschicht kaum zu unterscheiden, Purkinjesche Zellen an einzelnen Stellen merklich vermindert, im allgemeinen in normaler Zahl, an manchen Stellen vermehrt.

Digitized by Google
Original from UNIVERSITY OF MINNESOTA
Generated on 2019-10-24 17:59 GMT / http://hdl.handle.net/2027/umn.31951002684121b
Public Domain in the United States, Google-digitized / http://www.hathitrust.org/access_use#pd-us-google

Die Purkinjeschen Zellen sind sehr unregelmäßig gelagert, die meisten sind nicht birnförmig, sondern drei- bis viereckig konturiert und zeigen verschiedene Stadien der Degeneration. Die Kleinhirnkerne sind normal. Brücke, roter Kern, Medulla, Olive normal. Diffuse Degeneration der zentralen weißen Substanz des Kleinhirnes. Degeneration der Kerne von X und XII.

Fall III betrifft einen 11jährigen Knaben. Im Alter von 3 Jahren ist zunehmende Zitterbewegung des Kopfes aufgetreten. Im Alter von 7 bis 8 Jahren wurde der Gang immer breitbeiniger und unsicherer. Hochgradiges Schwanken beim Stehen. Später wurde die Ataxie so bedeutend, daß freies Stehen nicht möglich war und das Gehen nur bei doppelseitiger Unterstützung. Fehlen der P. S. R., Babinski positiv. Auch die oberen Extremitäten wurden hochgradig ataktisch. Ein Jahr vor dem Tod bestand bereits hochgradiges Sehwanken des Kopfes, das gegen Ende des Lebens bis zu einem unerträglichen Grad zunahm. Das Gehör war normal. Es bestand starker horizontaler Nystagmus und links geringer Strabismus divergens. Sprache skandierend, stoßend, kaum verständlich, wie das übrige psychische Verhalten einer mittleren Imbezillität entsprechend. Tod an Pneumonie. Die Sektion ergab Hydrocephalus externus, ein Hirngewicht von 1073 g. Das Kleinhirn beiderseits verkleinert. Durchmesser: frontal 9, sagittal 6·5, größte Höhe 3·5 cm. Mikroskopisch ergab sich Atrophie der Kleinhirnrinde mit starker Verschmälerung der Molekularschicht und Rarefikation der Körnerschicht, Deformation der Purkinjeschen Zellen, deutliches Hervortreten der äußeren Körnerschichte. Gliöse Herde in der weißen Substanz der Läppchen. Diffuse Degeneration des zentralen Marklagers des Klinhirnes. Kerne normal. Anhäufung grauer Substanz im Corpus restiforme. Degeneration der Hinterstränge und des Tractus spinocerebellaris im Rückenmark. Die Rückenmarksveränderungen sind denjenigen der Friedreichschen Ataxie vollkommen analog Fall III ist dem Fall II in vieler Beziehung so auch in bezug auf die intrauterine Entstehung ähnlich.

Fall IV betrifft einen 29jährigen, geistig zurückgebliebenen Mann. Seit dem fünften Lebensjahr epileptische Anfälle. Seit dem achten Störungen des Stehens und Gehens, Strabismus convergens. Schwankende und zitternde Bewegungen des Kopfes, fällt oft nach hinten über. Sprache unvollständig. Hörvermögen nicht verändert. Tod an Lungentuberkulose. Hirngewicht 1070 g. Kleinhirn auf etwa ein Drittel der Norm verkleinert. Die Verkleinerung betrifft beide Hemisphären und den mittleren Teil in gleicher Weise. Mikroskopisch sind die proximalen Partien der Läppchen hochgradig verändert, die peripheren vollkommen normal. In den Tiefen der Läppchen keine Purkinjeschen Zellen, während diese Zellen in den peripheren Lamellen in Zahl und Gestalt normal sind. Leichte Degeneration der zentralen Kleinhirnkerne und der betreffenden Fasersysteme. Degeneration der Olive und der Olivenfasersysteme. Verschmälerung der Corpora restiformia, in der Brückenhaube Rarefikation der Markfasern in den Bindearmen. Vogt und Astwazaturow nehmen für diesen Fall eine primäre Erkrankung der Kleinhirnrinde an. Das Rückenmark konnte nicht untersucht werden. Der Zustand der Medulla oblongata ließ aber Veränderungen im Rückenmark erwarten.

Fall V betrifft einen 46jährigen, von Jugend auf geistig zurückgebliebenen Mann. In der letzten Zeit des Schulbesuches Verschlechterung der Sprache, erst im dritten Lebensjahrzehnt Verschlechterung des Gehens. Gehör normal. Gang stampfend. Statische Ataxie. Ataxie sämtlicher Extremitäten, rechts stärker als links. Sprache lallend, stoßweise. Beim Stehen Neigung nach hinten umzufallen. Nach der Untersuchung wird der Mann als leicht schwachsinnig bezeichnet. Vom anatomischen Befund wird nur erwähnt: Im allgemeinen sind die peripheren Lamellen stärker verändert als die basalen. Purkinjeschen Zellen teilweise fehlend. Reichliche Corpora amylacea. Veränderungen der Pia und der Blutgefäße. (Der Fall ist nicht vollständig untersucht.)

Digitized by Google
Original from UNIVERSITY OF MINNESOTA
Generated on 2019-10-24 17:59 GMT / http://hdl.handle.net/2027/umn.31951002684121b
Public Domain in the United States, Google-digitized / http://www.hathitrust.org/access_use#pd-us-google

An den vier Fällen seiner eigenen Beobachtung sucht Marburg (17) die Bedeutung der einzelnen ursächlichen Momente zu ermitteln (s. u.). Auf die Frage, wie das embryonale Gehirn seine Defektbildungen auszugleichen sich bemüht, wünscht er nicht einzugehen.

In **Fall I,** in welchem normale Großhirnrinde und die Projektionssysteme fast völlig fehlten, zeigte das Kleinhirn makroskopisch embryonale, dem V. bis VI. Fötalmonat entsprechende Formen. Mikroskopisch erwies sich der Lobus anterior sehr wenig geschädigt, der Lobus medianus (Vermis) nur an dem Abschnitt c_s partiell (Declive), der Lobulus simplex aber sowie das Crus primum vom Ansiformis (Lunatus posterior, beide Semilunares), wie auch der Flocculus schwerst mikrogyr entartet. Das Crus secundum lobi ansiformis und die Amygdala sind links relativ gut entwickelt und rechts weniger schwer als die anderen geschädigten Teile verändert. Die inneren Kleinhirnkerne waren intakt, desgleichen die Olive und der Bindearm. Die Brücke ist atrophisch, läßt aber Querfaserung und Brückenkerne in beträchtlichem Maße erkennen. In der Medulla zwei seitliche Herde, die Gefäßwände verdickt, in einzelnen Ästchen organisierte Thromben.

Fall II. Der Wurm war im ganzen stark reduziert. Der linke Seitenlappen fehlte nahezu gänzlich, die ventralen Läppchenabschnitte sind, soweit sie vorhanden, auf beiden Seiten geschädigt, desgleichen die Flocke. Einige Läppchen des rechten Seitenlappens, besonders der oberen Hemisphärenpartie sind verhältnismäßig intakt. Die Kleinhirnkerne sind vorhanden. Der Dentatus ist rechts mehr geschädigt als links, hauptsächlich in seinem ventralen Abschnitte. Beide Hauptoliven sind atrophisch (rechts mehr als links), es sind nur die dorsomedialen Partien erhalten. Die medioventrale Nebenolive verhält sich zum Teil gleich der Hauptolive. Die dorsale Nebenolive ist intakt. Die retrotrigeminalen Fasern sind auf der Seite der besser entwickelten Hemisphäre, d. h. rechts vorhanden. Das Corpus restiforme zeigt relative Intaktheit. Die Bindearme sind beiderseits stark atrophisch. Die Brücke läßt nur in den vordersten Teilen Fasern erkennen, die dem Stratum profundum eher als dem Stratum superficiale anzugehören scheinen. Brückenkerne sind in den oralen Brückenpartien vorhanden, fehlen in der Mitte teilweise, um kaudal wieder zu erscheinen. Im Pedunculus erweist sich das temporo-pontine Gebiet besser entwickelt als das frontopontine Gebiet, das fast keine Fasern erkennen läßt.

Fall III. Obwohl das Großhirn ebenso geschädigt gewesen ist wie in den Fällen I und II, war die Brücke völlig normal; „vielleicht ein wenig asymmetrisch, indem die eine Hemisphäre um eine Spur größer ist als die andere. Die Differenz gleicht sich aber bald aus." Die Pyramiden fehlten, das Kleinhirn war bis auf vereinzelte beiderseitige, jedoch nicht ganz symmetrische Mikrogyrien normal. Die Kleinhirnkerne des Bindearmsystems, Corpus restiforme und Oliven waren normal.

Fall IV. Gehirn eines 52jährigen Mannes mit Hydrocephalus unter ziemlicher Erweiterung der Ventrikel, jedoch ohne wesentliche Schädigung der Zell- und Faserentwicklung des Gehirnes, die linke Seite ist um Weniges höhergradig affiziert als die rechte. Das linke Kleinhirn erwies sich normal, desgleichen der Wurm bis zum Anfangsteil der Declive beiderseits. Rechts zeigt sich nur ein einziger, von einer ziemlich großen Zyste bedeckter Kleinhirnabschnitt, der in den kaudalen Partien stellenweise eine glatte Oberfläche aufwies. Rechterseits war der Seitenlappen vorhanden, nur im ganzen etwas kleiner und die Läppchen nicht so hoch als links. Im übrigen war das rechte Kleinhirn in seiner Gänze reduziert. Es handelte sich um eine Mikrogyrie vorwiegend in der Pars posterior Bolks, im Lobus paramedianus (der Amygdala) und in den angrenzenden Läppchen dieser Gebiete. Auffallend ist die gute Entwicklung sämtlicher Kleinhirnkerne. Lediglich der Gesamtumfang der Kerne ist rechts kleiner als links. Außerdem bestand ein Hydro-

Digitized by Google
Original from UNIVERSITY OF MINNESOTA
Generated on 2019-10-24 17:59 GMT / http://hdl.handle.net/2027/umn.31951002684121b
Public Domain in the United States, Google-digitized / http://www.hathitrust.org/access_use#pd-us-google

cephalus des IV. Ventrikels. Wie erwähnt, trafen sich die hochgradigen Veränderungen kaudal vom Flocculus.

Brun (6) teilt das Ergebnis von 15 von ihm untersuchten Fällen mit.

Fall I. 10¾ Monate altes Kind. Schon seit dem 2. Lebensmonat war der Kopf ungewöhnlich klein, „auch der Kopf und die Augen waren fast unausgesetzt in Bewegung". Der Tod erfolgte an akuter Verdauungsstörung. Der Befund war: Flocke und Wurm morphologisch normal, der letztere lediglich in toto verkleinert, das übrige Kleinhirn hochgradig verkleinert. Insel- oder perlschnurförmige Segmentierung der Nuclei dentati, Auftreten eines Kernkonglomerates mit auffallend großen Zellen und reicher Markentwicklung mediofrontal vom Nucleus dentatus. Fehlen der medialen Dachkernabschnitte, der fontänenartigen, interfastigiären Faserkreuzung und der basalen Schicht der großen Wurmkommissur. In diesem Fall fanden sich auch im Rückenmark, verlängerten Mark, in der Brücke, im Mittelhirn, Zwischenhirn und im Großhirngebiet des oberen Kleinhirnstieles pathologische Veränderungen. Brun selbst bezeichnet den Fall als Aplasie des Kleinhirnes.

Fall II. Hypoplasie an einem im Alter von 1¼ Jahren verstorbenen Knaben, mit schweren motorischen Störungen und mit Unvermögen zu sitzen. Der Tod erfolgte unter gehäuften epileptiformen Anfällen. Anatomisch ergab sich in diesem Fall eine hochgradige symmetrische Hypoplasie der Seitenlappen mit primitiver Furchen- und Läppchenbildung, jedoch normaler Rindentektonik und ziemlich normaler histologischer Struktur (leichte allgemeine Hypoplasie der Elemente, zumal der Purkinjeschen Zellen). Fehlen irgendwelcher pathologischer Veränderungen. Vollständig normale Entwicklung des Wurmes und der Flocken. Enorme Volumreduktion des lateralen Markes. Inselförmige Segmentierung der Nuclei dentati mit Entwicklungshemmung der lateralen Abschnitte auf früher Fötalstufe, wie im Fall I. Abnorme Entwicklung eines mächtigen dorsofrontalen Kernkonglomerates. Hochgradige Hypoplasie der medialen Dachkernabschnitte. Fehlen der interfastigiären Kreuzung, starke Hypoplasie der dorsalen Wurmkommissur.

Im Bereich der Kleinhirnanteile fanden sich zahlreiche Veränderungen, so eine starke Reduktion der unteren Hauptoliven und Fehlen der Bodenstriae. Hochgradige Reduktion der Brückenarme, Hypoplasie eines Teiles des Brückengraus und eine mäßige Volumenreduktion des roten Kernes. Starke Reduktion des Bindearmes.

Fall VI. 2 Monate alter Knabe mit Spina bifida. Hier fand sich eine partielle symmetrische Dysgenesie der ventrokaudalen Kleinhirnlappen (Lobus posterior Bolk), und zwar vornehmlich der lateralen Abschnitte (Lobus lateralis posterior), weniger des Unterwurmes und der Flocken, die verhältnismäßig geringfügige Veränderungen aufweisen. An demselben Fall fand sich auch eine bis auf das Mark einschneidende mediane Spalte im Oberwurm („mediodorsale Wurmspalte"). Einen ganz ähnlichen Befund bietet der gleichfalls ein (3 Monate altes) Kind mit Spina bifida betreffende Fall VII.

Fall X. 16¾ Jahre alten Knaben mit schwerer Idiotie, Athyreoidismus und Entwicklungshemmung im gesamten Zentralnervensystem. Das Kleinhirn war sehr stark hypoplastisch, namentlich das Neocerebellum, mit histogenetischer Entwicklungshemmung der Rinde (Persistenz der peripheren Körnerschicht, Fehlen der Purkinjeschen Zellen) und der Kerne auf der Stufe eines achtmonatigen Fötus. Schwere frühembryonale Entwicklungshemmung der hinteren Abschnitte des Lobus posterior mit sekundären vaskulären und entzündlichen Veränderungen. Heterotopien im zentralen Mark des Ober- und Unterwurmes.

Im **Fall XII** (2½jähriges idiotisches Kind mit allgemeiner Hypoplasie des Cerebellum) fand sich eine embryonale Segmentierung der laterobasalen und kaudalen Abschnitte der Nuclei dentati.

Digitized by Google
Original from UNIVERSITY OF MINNESOTA
Generated on 2019-10-24 17:59 GMT / http://hdl.handle.net/2027/umn.31951002684121b
Public Domain in the United States, Google-digitized / http://www.hathitrust.org/access_use#pd-us-google

Fall XIII, (2½jähriges mikrozephales Kind mit Balkenmangel und Hypoplasie des Kleinhirnes), zeigte eine embryonale Segmentierung der laterokaudalen Abschnitte der Nuclei dentati.

Die Ätiologie anlangend führen Anton und Zingerle, die in ihrem Falle gefundenen Veränderungen auf eine intraembryonal abgelaufene Entzündung zurück. Sie stützen sich dabei auf den Befund der narbigen Sklerose. Diese Entzündung muß in einem sehr frühen Embryonalstadium nicht bloß aufgetreten sein, sondern auch ihren gesamten Ablauf gefunden haben, so daß zur Zeit der Anlage des knöchernen Schädels die Agenesie, bzw. Hypoplasie des Kleinhirnes bereits bestanden und die nun sich entwickelnde Schädelkapsel dementsprechend eine Verkleinerung im Sinne der Abflachung der beiden Schädelgruben erfahren hat.

Der Defekt war hier ursprünglich auf das Neozerebellum beschränkt. Anton und Zingerle verlegen aus diesem Grunde das Einsetzen der Entwicklungsstörung in den dritten Embryonalmonat, zu welchem Zeitpunkte die Anlage des Paleozerebellum bereits vorhanden ist. Doch erkrankte das Paleozerebellum später, wodurch sein Gewebe, ausgenommen die beiden Flocken, schwer destruierte. Nach dem Ergebnis dieser Erkrankung, das heißt, der narbigen Sklerose, ist sie auf eine Entzündung mit Veränderungen der regionären Blutgefäße zurückzuführen. Anton und Zingerle betrachten alle Fälle der Literatur vom theoretischen Standpunkt aus, daß beim Zustandekommen der kongenitalen Veränderungen die Abgrenzung des Palaeo gegen das Neozerebellum eine bedeutende Rolle spielt.

Von den primären Veränderungen im Zentralnervensystem abgesehen, finden sich dann noch eine Reihe von sekundären als Folgeerscheinungen der aus der primären Läsion folgenden embryonalen und postembryonalen regressiven Veränderungen. In den Veränderungen der Blutgefäße sehen Anton und Zingerle eine Teilerscheinung bzw. eventuell eine Folge des Ablaufes der Entzündung. Mit den regressiven sekundären Veränderungen sind nach A. und Z. eine Reihe von kompensatorischen Hyperplasien des Zentralnervensystems in eine Linie zu stellen, die auch als sekundär und postembryonal entstanden aufzufassen sind.

Vogt und Astwazaturow (24) stehen gleichfalls auf dem Boden der Edingerschen Anschauung. Sie sehen in ihrem Fall I eine ziemlich reine neozerebellare Erkrankung.

In der Deutung seiner beiden Fälle fußt Brouwer auf der Edingerschen Einteilung des Kleinhirnes in Palaeo- und Neocerebellum, wonach der erste Fall in diesen beiden Teilen, der zweite im neozerebellaren Anteil geschädigt erscheint. Um mit dieser Auffassung in seinem zweiten Fall auch die im Nucleus dentatus gefundenen Veränderungen erklären zu können, nimmt er als erwiesen an, daß der Nucleus dentatus aus einem phylogenetisch

Digitized by Google
Original from UNIVERSITY OF MINNESOTA
Generated on 2019-10-24 17:59 GMT / http://hdl.handle.net/2027/umn.31951002684121b
Public Domain in the United States, Google-digitized / http://www.hathitrust.org/access_use#pd-us-google

jungen und einem phylogenetisch alten Teil besteh. Die Hauptolive steht mit ihrem frontalen Pol und dem medialen Teil ihrer oralen Abschnitte in Verbindung mit dem phylogenetisch alten Teil des Kleinhirnes.

Unter eingehender Diskussion aller bisher geäußerten Anschauungen nimmt Marburg (17) zur Frage der Ätiologie Stellung wobei er, um der Diskussion eine breite Grundlage zu schaffen, die nichts präjudizierende Nomenklatur Kleinhirnatrophie wählt. Er gelangt dazu, für die kongenitalen Kleinhirnveränderungen das korrelative Moment abzulehnen, desgleichen auch die Wirkung von endogenen Faktoren. Auch die Annahme einer primär degenerativen Erkrankung des Parenchyms des Kleinhirnes im Sinne der Atrophie ponto-olivo-zerebelleuse Déjèrines lehnt er ab. Desgleichen auch die Annahme, in den congenitalen Kleinhirnveränderungen eine phylogenetische Systemerkrankung zu erblicken, für welche die Edingersche Gruppierung des Kleinhirnes in Neo- und Paleozerebellum die Grundlage der Überlegungen abgibt. Marburg weist nach, daß ontogenetisch für den Menschen an dem strikten Gegensatz zwischen palaeo- und neozerebellarem Teil nicht festgehalten werden kann, auf Grund einer kritischen Sichtung der in der Literatur niedergelegten Tatsachen und mitgeteilten Fällen kommt Marburg zum Schluß, daß der Beweis für das Bestehen einer isolierten neo- oder palaeozerebellaren Erkrankung bisher nicht erbracht worden ist und sich lediglich ergeben hat, daß bei den verschiedenartigsten Kleinhirnprozessen der Wurm und die zentralen Kerne gemeinhin am wenigsten geschädigt sind (S. 224).

Mit gebührender Schärfe hebt Marburg hervor, daß bei der Annahme, daß genetische Störungen eine Rolle spielen oder eine Systemerkrankung vorliege, immer noch erst der ursprünglich wirkende ätiologische Faktor aufgedeckt werden müßte. Marburg hebt an der Hand der Befunde der von ihm selbst untersuchten 4 Fälle die genetischen und korrelativen Faktoren sowie die auffindbaren Umstände, die zu einer parenchymatösen oder phylogenetischen Systemerkrankung Anlaß geben können, hervor. In der Tatsache, daß einzelne Teile des Organes in verschiedenem Grade geschädigt erscheinen, sieht er einen Beweis, daß neben endogenen auch exogene Faktoren eine Rolle spielen. Es handelt sich somit in diesen kongenitalen Kleinhirnerkrankungen um Dysgenesien im weitesten Sinne. Für seine Fälle vermag Marburg Anhaltspunkte, die die Annahme einer Systemerkrankung oder gar einer phyologenetischen Systemerkrankung rechtfertigen, nicht aufzufinden. Er findet die primäre Ursache der Dysgenesie in einer Unterentwicklung des regionären Blutgefäßgebietes. Hauptsächlich und am häufigsten erkrankt findet Marburg die Arteria cerebelli inferior anterior. Eine besondere Stütze für seine Anschauung findet

Digitized by Google
Original from UNIVERSITY OF MINNESOTA
Generated on 2019-10-24 17:59 GMT / http://hdl.handle.net/2027/umn.31951002684121b
Public Domain in the United States, Google-digitized / http://www.hathitrust.org/access_use#pd-us-google

Marburg in der Koinzidenz von Hirnatrophie und Nebennierenschädigung. Neben diesem vaskulären Faktor, der nach Marburg für das Zustandekommen der Kleinhirnschädigung das Hauptmoment abgibt, spielen die korrelativen Faktoren höchstens eine ganz untergeordnete Rolle (S. 253). Es kommt dabei auch ein innerer korrelativer Faktor in Betracht, wonach die intraembryonale Entwicklung des Kleinhirnabschnittes weiterhin zur Störung der Entwicklung anderer Teile derselben Hemisphäre führt.

Brun (6) unterscheidet Defektbildung, Unterentwicklung und Dysgenesie (Marburg). In der Gruppe der Hypoplasie unterscheidet Brun fünf verschiedene Formen:

a) Die Gruppe der reinen Fälle, in welchen das Kleinhirn morphologisch auf einem embryonalen Typus stehen geblieben ist.

b) Eine recht fragliche Gruppe von hochgradiger Verkleinerung des Kleinhirns bei normalem histologischen Verhalten (betrifft durchaus Fälle der älteren Literatur, deren histologische Untersuchungsergebnisse der derzeitigen Kritik nicht standhalten).

c) Totale Atrophien und Sklerosen.

d) Nicht gekreuzte Hemiatrophien.

e) Einfache Hemmungsbildungen.

Brun ist geneigt, in den menschlichen Befunden eine Stütze der Edingerschen Einteilung in Palaeo- und Neozerebellum zu erblicken.

Die beiden von ihm selbst untersuchten Fälle faßt Brun als frühfötale endogene Hemmungsbildungen auf, wobei er an eine toxische Keimschädigung denkt. Seine Ansicht ist dabei durch den morphologischen Befund gestützt, daß die Mißbildung nicht auf das Kleinhirn beschränkt geblieben ist, sondern daß auch andere Teile des Zentralnervensystems und andere Körperorgane Zeichen einer Entwicklungshemmung aufweisen (S. 66). Bei der toxischen Keimschädigung selbst denkt er für seinen Fall I an eine durch Alkoholismus des Vaters bedingte „blastophtorische Vergiftung" der männlichen Keimzelle. Es muß jedoch erwähnt werden, daß lediglich in der Anamnese von Bruns Fall I bemerkt wird: „Der Vater war Portier (Alkoholismus?)." Aus dieser Fassung geht hervor, daß Brun selbst den Alkoholismus des Vaters keineswegs für erwiesen hält.[2]) Nicht unwichtig für die Beurteilung unseres Falles ist Bruns Fall IX. Brun nimmt für diesen eine frühembryonale Entwicklungshemmung an mit sekundären vaskulären und entzündlichen Veränderungen. In diesem Fall fanden sich außerdem im zentralen Mark des Ober- und Unterwurms Heterotopien. In einigen der übrigen von Brun untersuchten Fälle wird der Autor besonders durch das multiple Auftreten von Mißbildungen

[2]) Dagegen ist eine Reihe von postfötal durch Alkoholismus verursachten Kleinhirnatrophien bekannt (Mingazzini).

Digitized by Google
Original from UNIVERSITY OF MINNESOTA
Generated on 2019-10-24 17:59 GMT / http://hdl.handle.net/2027/umn.31951002684121b
Public Domain in the United States, Google-digitized / http://www.hathitrust.org/access_use#pd-us-google

auch außerhalb des Kleinhirns veranlaßt, die Ursache für die Kleinhirnmißbildung in einer toxischen Keimschädigung zu suchen. In einer Anzahl seiner Fälle hat Brun auch schwere vaskuläre und entzündliche Veränderungen im Gebiete der mißbildeten Kleinhirnabschnitte feststellen können. Er verweist jedoch darauf, daß derartige Veränderungen sich fast gesetzmäßig bei allen schweren Bildungsfehlern im Zentralnervensystem finden, sogar bei solchen, bei welchen das Einsetzen der ersten Veränderungen in eine Zeit fällt, zu welcher Blutgefäße noch nicht entwickelt sind. Brun betont, daß außerdem die vaskulären und sekundären pathologischen Veränderungen in einzelnen seiner Fälle sich durchaus nicht immer nur auf die mißbildeten Gebiete des Lobus posterior beschränkten.

* * *

Aus der Zusammenstellung der Literatur folgt, daß in einer großen Anzahl von Fällen von Kleinhirnhypoplasie sich auch Veränderungen im Oktavusgebiete finden, und zwar häufiger und stärker im Bereiche des Labyrinth- als des Schneckennerven. Dadurch werden zum Teil die hochgradigen Gleichgewichts- und Tonusdefekte, die zeitweise oder in höhergradigen Fällen von Kleinhirnhypoplasie dauernd bestanden, erklärt. Über den Zustand des peripheren Gehörorgans ist in keinem einzigen Fall etwas Genaueres ausgesagt, da in keinem einzigen der zur Autopsie gekommenen Fälle das Gehörorgan anatomisch untersucht worden ist und auch nirgend verläßliche klinische Daten bezüglich des Hörvermögens vorliegen. Es ist lediglich die häufige anamnestische Angabe von Gleichgewichtsstörungen und Schwindel bemerkenswert.

Bezüglich der Daten, welche die einzelnen Fälle bieten, ist folgendes zu sagen:

Im Falle von Anton und Zingerle finden sich die Vestibularkerne — abgesehen von einer geringen Schädigung des Nucleus triangularis und des hinteren lateralen Anteiles des Deiters'schen Kernes — sowie alle außerzerebellen Verbindungen intakt. Beide Autoren erblicken in dieser Intaktheit, bei vollkommener Agenesie des Kleinhirns, einen Beweis dafür, daß sowohl der Deiters'sche als auch der Bechterewsche Kern ausgedehnte extrazerebellare Verbindungen haben müssen.

In den beiden Fällen von Brouwer bestanden keine Kleinhirnstörungen. Über das Hörvermögen wird nichts ausgesagt. Das Gebiet der Oktavuskerne war normal.

Im Fall I von Vogt und Astwazaturow war das Hörvermögen normal. Die Kranke konnte selbständig weder gehen noch stehen.

Fall II hat gut gehört, hatte spontanen Nystagmus, Gangstörungen und Schwindel.

Digitized by Google
Original from UNIVERSITY OF MINNESOTA
Generated on 2019-10-24 17:59 GMT / http://hdl.handle.net/2027/umn.31951002684121b
Public Domain in the United States, Google-digitized / http://www.hathitrust.org/access_use#pd-us-google

Im Fall III bestanden im Laufe der Zeit zunehmende Zitterbewegungen des Kopfes und progrediente Gangstörungen, die schließlich jedes freie Stehen und Gehen unmöglich machten. Die Untersuchung ergab stärkeren horizontalen Nystagmus und linksseitigen geringen Strabismus divergens.

Im Fall IV sind epileptische Anfälle verzeichnet, und zwar seit früher Kindheit. Seit dem achten Lebensjahr Störungen beim Gehen und Stehen, Schwindel und zitternde Bewegungen des Kopfes, Hörvermögen nicht verändert, d. h. normal.

Im Falle V Verschlechterung des Gehvermögens seit dem dritten Lebensjahr. Statische Ataxie. Gehör normal.

(In der größten Mehrzahl der Fälle ist auch von mehr oder weniger hochgradigen Störungen der Sprache die Rede).

Im Falle I von Brun wird angegeben: „Auch der Kopf und die Augen waren fast unausgesetzt in Bewegung."

Im Falle II Bruns bestanden schwere motorische Störungen mit Unvermögen zu sitzen, außerdem epileptiforme Anfälle.

Es ergibt sich, daß in den Fällen von Kleinhirnhypoplasie bzw. Atrophie die statischen Störungen gewöhnlich nicht auf Veränderungen im Kerngebiet des Labyrinthnerven zurückzuführen sind, da dieses meist gefunden wird. Sie sind vielmehr der unmittelbare Ausdruck der Verkleinerung der Kleinhirnhemisphären. Es wäre immerhin möglich, daß in den Fällen eine Erkrankung des peripheren Labyrinths vorliegt bei intaktem Kerngebiet, doch ist, wie erwähnt, kein einziger Fall in bezug auf den Zustand des peripheren Gehörorgans anatomisch untersucht worden.

* * *

Ich gehe nun zum Hirnbefunde des von mir untersuchten Falles über:

Der Hirnstamm wurde in zwei Serien zerlegt. Die eine reicht vom kaudalen Kleinhirnpol bis in die Gegend der Akustikuskerne (Serie *A*, Schnitt 1 — 980), die andere von da bis zum vorderen Rande der Brücke (Serie *B*, Schnitt 860 — 1). Gefärbt wurde ungefähr jeder zehnte Schnitt, und zwar reihenweise nach Original-Weigert, Weigert-Pal, mit Hämalaun-Eosin, nach van Gieson und Nissl. Nach den gleichen Methoden und nach Golgi sowie mit der Silbermethode nach Bielschowski wurden auch Schnitte aus dem Bereiche der Heschlschen Windung behandelt.

Makroskopischer Befund.

Nach der makroskopischen Untersuchung ergibt sich, daß die Schädigung rechterseits im Mark ventral vom Nucleus dentatus eingesetzt und daselbst zu abiotrophischen Veränderungen, später zu Erweichung des Markes geführt hat, in weiterer Folge zu völligem

Digitized by Google
Original from UNIVERSITY OF MINNESOTA
Generated on 2019-10-24 17:59 GMT / http://hdl.handle.net/2027/umn.31951002684121b
Public Domain in the United States, Google-digitized / http://www.hathitrust.org/access_use#pd-us-google

Markschwund und Sklerose in den befallenen Partien und zur konsekutiven Schrumpfung der gesamten Kleinhirnhemisphäre. Sodann hat der Erkrankungsprozeß vom Mark auf die Rinde übergegriffen und wohl allmählich die ganze Rinde im Bereich des medialen Teiles des Lobus biventer und des Flockenstiels zum Schwund gebracht. Da das Mark erfahrungsgemäß gegen vaskulär verursachte Prozesse widerstandsfähiger ist als die graue Rinde, so erscheint es erklärlich, daß die Rinde des erwähnten Teiles des Lobus biventer vollkommen geschwunden ist, während die erkrankten Partien des Markes in der Hemisphäre auch jetzt noch mikroskopisch nachweisbar geblieben sind. Der Erkrankungsprozeß hat sich sodann nicht nur vom Mark ventral auf die Rinde, sondern auch dorsal auf den rechten Nucleus dentatus erstreckt und im kaudalen Teil dieses Kernes das normale Faltenband zum Zerfall gebracht.

Links stimmt der Prozeß topographisch mit dem rechts gefundenen überein, ist jedoch nach jeder Richtung geringer entwickelt. So ist der linke Nucleus dentatus gänzlich intakt geblieben, desgleichen die Rinde des Lobus biventer und des Flockenstiels (hierbei wird von der möglicherweise ursprünglich bestandenen, durch die Hypoplasie bedingten beiderseitigen Verkleinerung abgesehen). Lediglich die ventralen Anteile des Markes zwischen linkem Nucleus dentatus und Lobulus biventer sind in ihrem kaudalen Anteil sklerosiert, in den mehr oral gelegenen Partien prägt sich die Veränderung nur in einer Aufhellung im Weigert-Schnitt aus.

Wir hätten somit hier eine erworbene Schrumpfung des Kleinhirns vor uns, als Ergebnis einer beiderseitigen vaskulär bedingten Erweichung mit nachfolgender Sklerose. Allem Anschein nach ist der Erkrankungsprozeß rechts älter als links. Der Defekt ging von der Mitte der Kleinhirnbasis aus und hat nach beiden Seiten seine Ausstrahlung gefunden.

Mikroskopischer Befund.

Bei der Beschreibung der einzelnen Querschnittsbilder wird mit dem im kaudalen Pol des Kleinhirns begonnen.

A. Schnitt 270. (Hämalaun-Eosin.) Intrameningeale und intrazerebrale Blutgefäße stark gefüllt. Geringes intrameningeales Ödem und intrameningeale Blutungen. Nirgends Leukozytenauswanderung.

A. Schnitt 280. (Weigert.) (Fig. 12.) Der Schnitt trifft noch nicht die im gegenseitigen Zusammenhang getroffenen hinteren Pole der Lobi laterales des Kleinhirns. Die linke Hemisphäre zeigt einen horizontalen Durchmesser von 4 cm, einen vertikalen von 2 cm, die rechte einen horizontalen und einen vertikalen Durchmesser von je $1^1/_2$ cm. Die Markstrahlen sind links beträchtlich breiter als rechts. Eine Delle am dorsalen Pol der linken Kleinhirnhemisphäre ent-

Digitized by Google
Original from UNIVERSITY OF MINNESOTA
Generated on 2019-10-24 17:59 GMT / http://hdl.handle.net/2027/umn.31951002684121b
Public Domain in the United States, Google-digitized / http://www.hathitrust.org/access_use#pd-us-google

spricht einer umschriebenen Sklerose als Folge einer Erweichung. (Fig. 12, *a*, *b*.)

A. Schnitt 310. (Weigert.) (Fig. 13.) Es bestehen annähernd die Verhältnisse des Schnittes 280. An der Unterseite der linken Kleinhirnhemisphäre läßt sich hier schon zeigen, daß kein Kleinhirnläppchen fehlt. Der Lobulus semilunaris inferior (L. s. i.), Lobulus gracilis (L. g.), Lobulus biventer (L. b.) und Amygdala (*A*) lassen sich bereits deutlich abscheiden. Die Gliederung des Oberlappens erscheint vollständig normal. Dorso-medial trägt die linke Kleinhirnhemisphäre eine Delle (*b*) entsprechend einer umschriebenen spornförmigen Sklerose. Weiters ist im Schnitte das kaudale Ende des Wurmes getroffen. Auch in der rechten Kleinhirnhemisphäre ist die Läppchengliederung nachweisbar, doch sind die einzelnen Läppchen wesentlich windungsärmer als links, wobei zu betonen ist, daß auch linkerseits die Arborisation eine sehr geringfügige ist. Der Querschnitt der Medulla oblongata ist ohne Veränderungen.

A. Schnitt 460. (Weigert.) Die linksseitige spornförmige Sklerose zeigt sich hier deutlich begrenzt.

A. Schnitt 510. (Haemalaun-Eosin.) Umschriebener Defekt der Kleinhirnrinde. Regionäre Blutgefäße pathologisch erweitert und stark gefüllt. Rechterseits, auf der Seite der stärkeren Schrumpfung, fehlen medial und basal die Purkinjeschen Zellen und fast die ganze Körnerschicht. In der Tiefe beobachtet man geschrumpfte Blutgefäße.

A. Schnitt 561. (Weigert.) Während linkerseits der Markkern im Querschnitt schon entwickelt ist, fehlt er rechts noch vollständig.

A. Schnitt 590. (Weigert.) (Fig. 14.) Hier treten die Markkerne schon deutlich hervor. Die Asymmetrie des Kleinhirnes betrifft hauptsächlich den Unterlappen, während im Oberlappen die Verschmächtigung der Markstrahlen rechterseits ins Auge fällt. Den bedeutendsten Größenunterschied zeigt der Markkern, der links 3 cm : 1 cm und rechts 8 mm : 4 mm mißt. Der rechtsseitige Markkernrest entspricht dem lateralsten Teil des Markkernes. Die übrigen Kerne des rechten Markes fehlen in Form eines Defektes (*a*). Nur gegen die Markstrahlen des Oberläppchens zieht sich ein schmaler Streifen erhaltenen Markes hin, der von dichter Glia umsäumt und von zahlreichen dickwandigen, mit einem perivaskulären Gliasaum versehenen Gefäßen durchsetzt ist. Ein ähnliches Verhalten zeigt der linksseitige Markkern dorsomedial, knapp oberhalb der Amygdala.

Während links die Läppchen des Unterlappens vollständig vorhanden sind, zeigt sich rechts, daß die Amygdala fehlt. Die vorhandenen Läppchen sind zum Lobulus biventer zu rechnen. Die Läppchen an der dorsalen Fläche der rechten Kleinhirnhemisphäre sind vorhanden.

Digitized by Google
Original from UNIVERSITY OF MINNESOTA
Generated on 2019-10-24 18:00 GMT / http://hdl.handle.net/2027/umn.31951002684121b
Public Domain in the United States, Google-digitized / http://www.hathitrust.org/access_use#pd-us-google

Die Veränderungen der linken Kleinhirnhemisphäre zeigen sich an diesem Schnitte in einem Stadium, aus welchem unter der Annahme weiterer Progredienz die rechtsseitig gefundenen Veränderungen abgeleitet werden können. Man kann hier im linken Kleinhirn noch deutlich das Gebiet überblicken, das durch die Erweichung mit nachheriger Sklerose rechtsseitig verloren gegangen ist. Schon nach diesem Bilde kann man annehmen, daß der gleiche Prozeß, der sich in der linken Kleinhirnhemisphäre abgespielt hat, rechterseits früher und stärker einsetzend, einen höhergradigen Defekt in der rechten Kleinhirnhemisphäre verursacht hat. Zur Beurteilung liefert auch der genaue Vergleich der Querschnitte *A* 590 und *A* 770 Anhaltspunkte.

Wurm und linke Kleinhirnhemisphäre hängen nicht zusammen. Auch ist die schon erwähnte linksseitige Einziehung entsprechend einer spornförmigen Sklerose zu sehen.

Die Medulla oblongata (Marburg-Atlas, 2. Aufl. ungf. Querschnitt 1, Taf. V, Fig. 17) zeigt keine Abweichung von der Norm. Die Gefäße, die an zahlreichen Querschnitten in der Umgebung zu sehen sind, weisen allenthalben dicke Wandungen auf, zum Teile auch endarteriitische Auflagerungen.

A. Schnitt 620. (Weigert.) (Fig. 15.) Die sklerotische Region der linken Kleinhemisphäre hat sich etwas vertieft. Sie zeigt die Form eines spitz zulaufenden Spornes, der von der Mittellinie in das Mark der linken Hemisphäre zieht (Fig. 15, a). Die Sklerose liegt hier ventro-medial vom caudalen Ende des Nucleus dentatus. Der letztere ist im Querschnitt getroffen (Fig. 15, Ne) und zeigt keine Abweichung von der Norm. In der Region des kaudalwärts vorhanden gewesenen Defektes tritt rechts eine dichte Sklerose auf (Fig. 15). Die rechte Amygdala fehlt. Die übrigen Windungen der rechten Kleinhirnunterseite sind vorhanden, jedoch stark reduziert. Wohl infolge des rechtsseitigen Defektes erscheint im Querschnitt der baso-mediale Anteil der linken Hemisphäre über die Mittellinie hinaus nach rechts verschoben (Fig. 15).

A. Schnitt 680. (Weigert.) (Fig. 16). Die Asymmetrie beider Kleinhirnhemisphären tritt stark zutage. Die rechte Hemisphäre ist vom Wurm durch eine Furche vollständig getrennt, die als kaudale Fortsetzung des Sulcus paramedianus angesehen werden muß (Fig. 16, s). Der Markkern der rechten Seite hat etwas an Ausdehnung gewonnen. Die den Windungen des rechten Oberlappens zugekehrte Partie wird faserreicher. In das markhaltige Gebiet sind wie kleine Inseln Gefäße mit ziemlich dichter perivaskulärer Sklerose eingesprengt, so daß einzelne Partien wie getigert aussehen. Die rechtsseitige Sklerose *(b)* ist in Form eines breiten Streifens vorhanden, entsprechend der basalen Sklerosierung. Vom Unterlappen sind rechts nur der Lobulus semilunaris inf. und der Lobulus gracilis

Digitized by Google
Original from UNIVERSITY OF MINNESOTA
Generated on 2019-10-24 18:00 GMT / http://hdl.handle.net/2027/umn.31951002684121b
Public Domain in the United States, Google-digitized / http://www.hathitrust.org/access_use#pd-us-google

vorhanden, vielleicht noch ein Markstrahl des Lobulus biventer. Das darin eingeschlossene Kleinhirngebiet ist vollständig homogen und macht den Eindruck von erfolgter Verlagerung, wie wenn ein großes Stück molekularer Substanz mit eingestreuten Inseln von Körnern und Purkinjeschen Zellen sich isoliert hätte. Links tritt im Mark zwischen Nucleus dentatus und Lobulus biventer eine Sklerose auf (Fig. 16, a), die mit der Sklerose im Markkern der linken Hemisphäre kontinuierlich zusammenhängt. In der Medulla oblongata sind die Hinterstränge sichtbar. Sie zeigen gegenüber der Norm keine Veränderungen.

A. Schnitt 730. (Weigert-Pal.) (Fig. 17.) Der Markkern der rechten Seite hat weiter an Umfang gewonnen. Die Amygdala fehlt, der Lobulus biventer ist unvollständig ausgebildet. Der Nucleus dentatus ist rechterseits nicht getroffen, links zeigt er sich normal entwickelt (Fig. 17). Die rechte Kleinhirnhemisphäre ist durch eine annähernd vertikal verlaufende Furche, deren Wände von Pia überzogen sind, vom Wurm und von der linken Kleinhirnhemisphäre getrennt (Fig. 17, s). Diese Furche ist indirekt wohl dadurch zustande gekommen, daß die rechte Kleinhirnhemisphäre infolge der Erweichung, Sklerose und Schrumpfung eine stärkere Verkleinerung erfahren hat, so daß im Querschnittsniveau, in welchem linksseitig ein Zusammenhang zwischen Hemisphäre und Wurm noch nachweisbar ist, rechtsseitig das Markblatt des Wurmes unterbrochen erscheint und zwischen Wurm und rechter Hemisphäre kein Zusammenhang mehr besteht. Die Sklerose selbst ist auf die Basis der Kleinhirnhemisphäre beschränkt geblieben. Die erwähnte Fissur hängt daher mit dem Krankheitsprozeß, der zur Sklerose geführt hat, nur indirekt zusammen.

A. Schnitt 750. (Hämalaun-Eosin.) Die basalen Anteile des Zerebellum unverändert. Die rechte Hemisphäre hängt durch den Wurm mit der linken zusammen.

A. Schnitt 760. (Pal-Weigert.) (Fig. 18.) Einsenkung an der Basis des Kleinhirnes vertieft (Fig. 18, c). Das Mark des Wurmes geht jedoch nicht kontinuierlich über die Mitte, man sieht beide Sulci paramediani. Rechterseits besteht ein hochgradiger Defekt in Mark und Rinde. Der frontale Querschnitt des linken Nucleus dentatus ist anscheinend normal, ventrolateral davon ist das Mark aufgehellt (siehe auch Fig. 17, d).

A. Schnitt 770. (Weigert.) (Fig. 19.) Die rechtsseitige Sklerose hat an Querschnittsbreite zugenommen und erstreckt sich nun auch mehr dorsomedial in einen Winkel zwischen Unterwurm und Hemisphärenmark (Fig. 19, a, b), wodurch sich vom Ventrikel her eine abnorme Einsenkung zwischen Unterwurm und Hemisphärenmark herstellt.

Digitized by Google
Original from UNIVERSITY OF MINNESOTA
Generated on 2019-10-24 18:00 GMT / http://hdl.handle.net/2027/umn.31951002684121b
Public Domain in the United States, Google-digitized / http://www.hathitrust.org/access_use#pd-us-google

G. Alexander. Taubstummheit mit Hypoplasie des Kleinhirnes.



Fig. 12 (Schnitt 280). a = linksseitige dorsomediale Delle, b = linksseitige dorsomediale Sklerose.

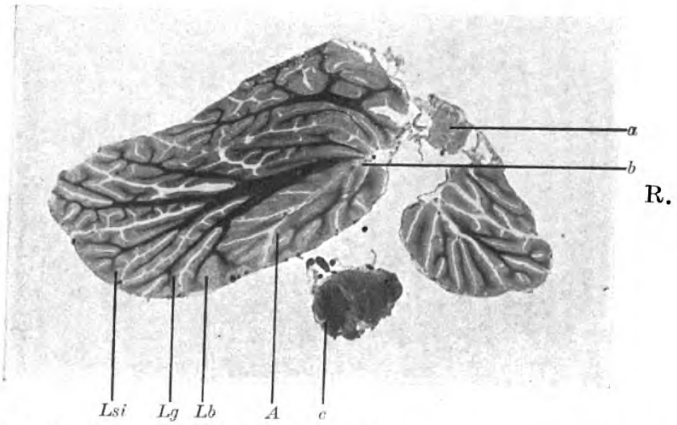

Fig. 13 (Schnitt 310). a = Wurm, b = Spornförmige Sklerose, c = Medulla oblongata, *Lsi* = Lobulus semilunaris inferior, *Lg* = Lobulus gracilis, *Lb* = Lobulus biventer, *A* = Amygdala.

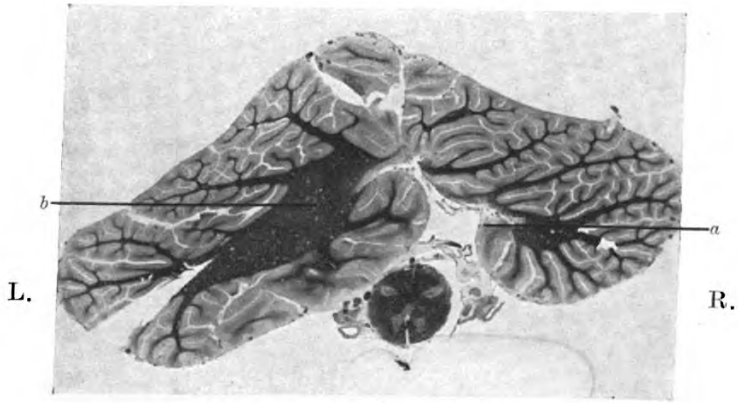

Fig. 14 (Schnitt A 590). a = rechtsseitiger Markkerndefekt, b = linkes Hemisphärenmark, rechts Defekt des linkerseits vorhandenen Lobulus biventer.

Verlag von Urban & Schwarzenberg, Berlin und Wien

Druck R. Spies & Co. Wien V

Digitized by Google
Original from UNIVERSITY OF MINNESOTA
Generated on 2019-10-24 18:00 GMT / http://hdl.handle.net/2027/umn.31951002684121b
Public Domain in the United States, Google-digitized / http://www.hathitrust.org/access_use#pd-us-google

Generated on 2019-10-24 17:59 GMT / http://hdl.handle.net/2027/umn.31951002684121b
Public Domain in the United States, Google-digitized / http://www.hathitrust.org/access_use#pd-us-google

Digitized by Google

Original from
UNIVERSITY OF MINNESOTA

G. Alexander. Taubstummheit mit Hypoplasie des Kleinhirnes.

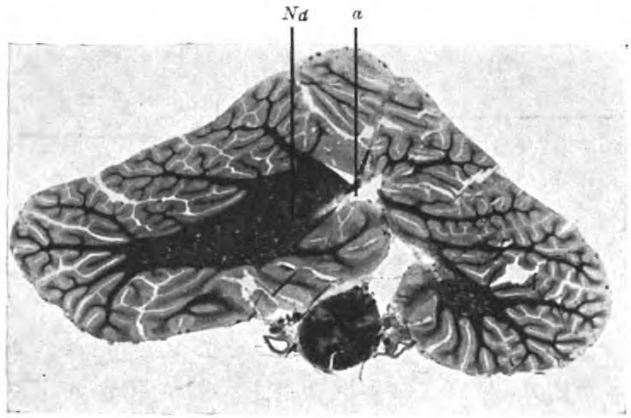

Fig. 15 (Schnitt A 620). Der basomediale Anteil der linken Hemisphäre reicht über die Mitte nach *r* (ist nach rechts verschoben oder verzogen), *a* = Sklerosezone, *Nd* = Nucleus dentatus.

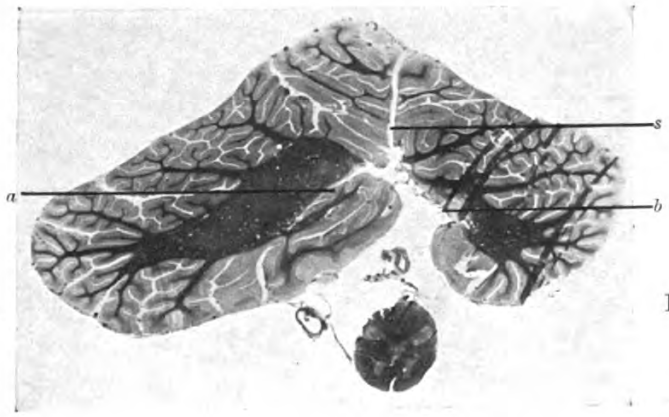

Fig. 16 (Schnitt A 680). *s* = Trennungsfurche zwischen Wurm u. rechter Hemisphäre, *b* = Sklerose in der rechten Hemisphäre, *a* = Sklerose in der linken Hemisphäre.

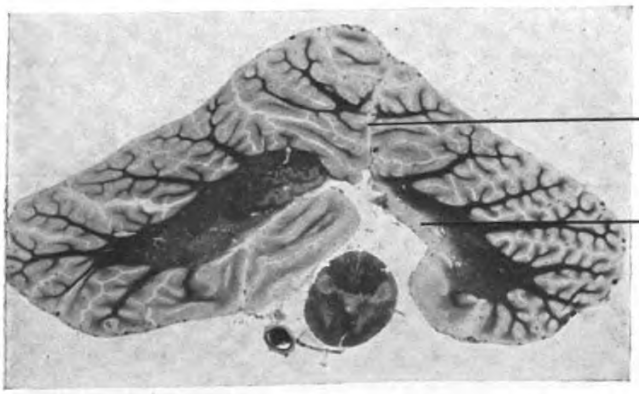

Fig. 17 (Schnitt A 730). *s* = Trennungsfurche zwischen Wurm und rechter Hemisphäre (Fortsetzung des Sulcus paramedianus), *a* = Sklerose in der rechten Hemisphäre.

Verlag von Urban & Schwarzenberg, Berlin und Wien Druck R. Spies & Co. Wien V

Digitized by Google Original from UNIVERSITY OF MINNESOTA
Generated on 2019-10-24 18:00 GMT / http://hdl.handle.net/2027/umn.31951002684121b
Public Domain in the United States, Google-digitized / http://www.hathitrust.org/access_use#pd-us-google

Generated on 2019-10-24 18:00 GMT / http://hdl.handle.net/2027/umn.31951002684121b
Public Domain in the United States, Google-digitized / http://www.hathitrust.org/access_use#pd-us-google

Digitized by Google

Original from
UNIVERSITY OF MINNESOTA

G. Alexander. Taubstummheit mit Hypoplasie des Kleinhirnes.

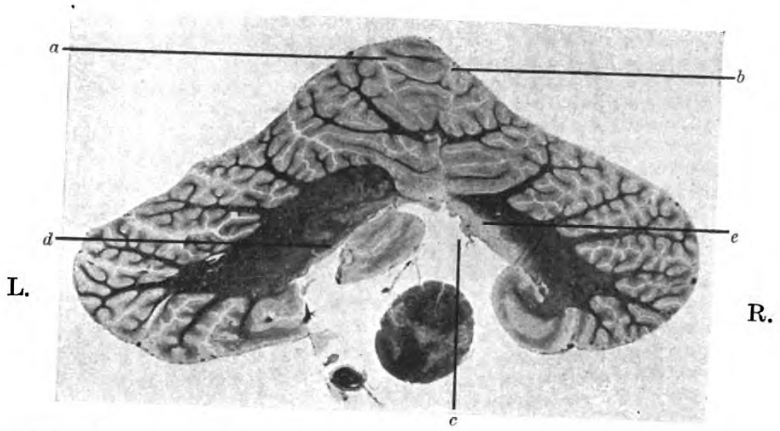

Fig. 18 (Schnitt A 760). *b*, *a* = rechter und linker Sulcus paramedianus, *c* = rechtsseitiges Sklerosegebiet.



Fig. 19 (Schnitt A 770). *a* = sklerotische Zone, *b* = caudales Ende des Markblattes des Wurmes, *c* = linker Nucleus dentatus, *d* = Wurmmark, *e* = rechter Nucleus dentatus, *f* = linksseitige Sklerose, *g* = vertikale Furche durch Markstrahl überbrückt.

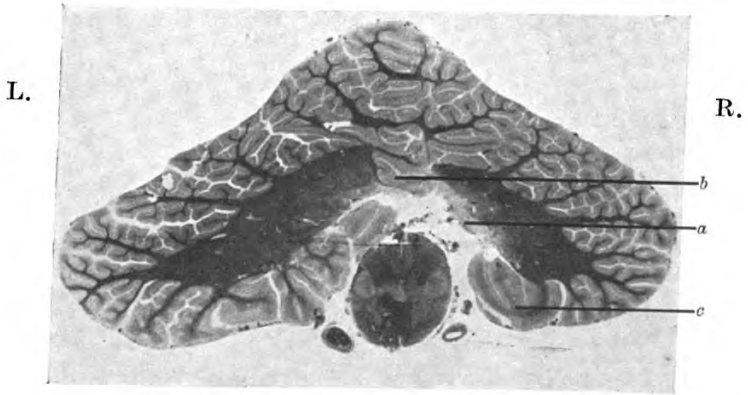

Fig. 20 (Schnitt A 800). *a* = Sklerose, *b* = Unterwurm. *c* = Rudiment der Windungen des r. Unterlappens.

Verlag von Urban & Schwarzenberg, Berlin und Wien

Druck R. Spies & Co. Wien V

Digitized by Google
UNIVERSITY OF MINNESOTA
Generated on 2019-10-24 18:00 GMT / http://hdl.handle.net/2027/umn.31951002684121b
Public Domain in the United States, Google-digitized / http://www.hathitrust.org/access_use#pd-us-google

Generated on 2019-10-24 18:00 GMT / http://hdl.handle.net/2027/umn.31951002684121b
Public Domain in the United States, Google-digitized / http://www.hathitrust.org/access_use#pd-us-google

Digitized by Google

Original from
UNIVERSITY OF MINNESOTA

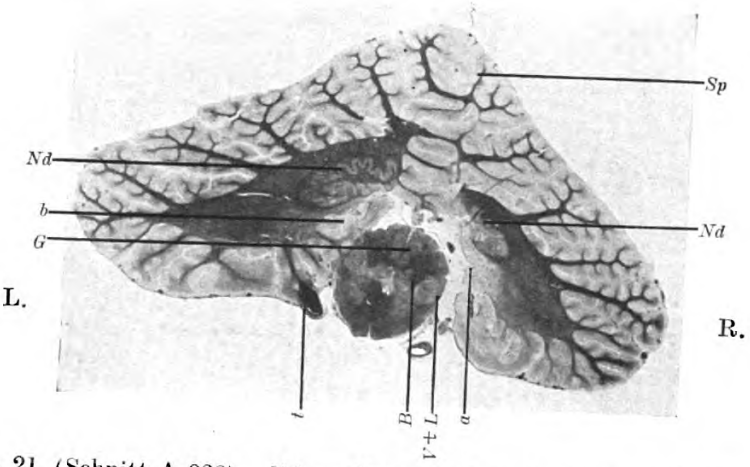

Fig. 21 (Schnitt A 820). *Nd* = Nucleus dentatus, *a*, *b* = Sklerosezonen, *t* = thrombosiertes Blutgefäß, *G* = Gollscher Strang, *B* = Burdachscher Strang, *V+L* = spinale Quintuswurzel und Lissauersche Randzone, *Sp* = Sulcus paramedianus.

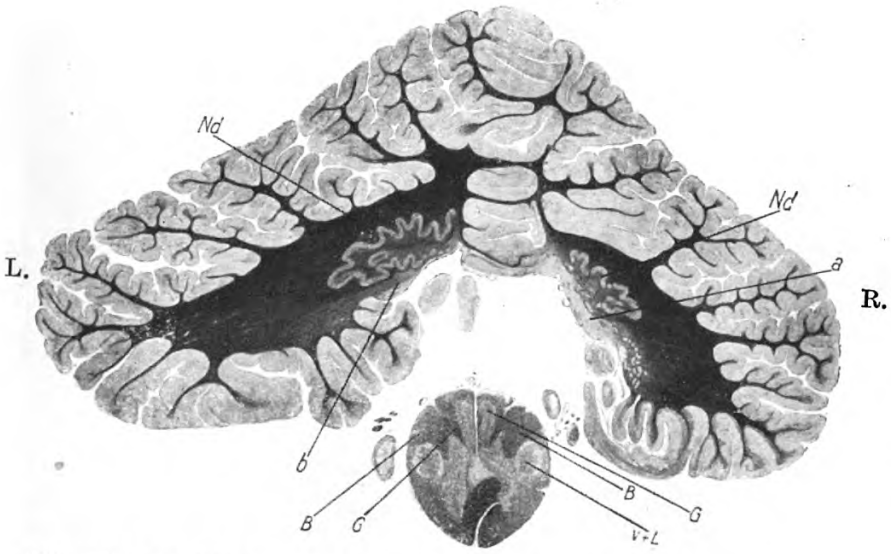

Fig. 22 (Schnitt A 830). *Nd* = Nucleus dentatus, *a*, *b* = Sklerosezonen, *G* = Gollscher Strang, *B* = Burdachscher Strang, *V+L* = spinale Quintuswurzel und Lissauersche Randzone.

Verlag von Urban & Schwarzenberg, Berlin und Wien

Druck R. Spies & Co. Wien

Digitized by Google

UNIVERSITY OF MINNESOTA

Generated on 2019-10-24 18:00 GMT / http://hdl.handle.net/2027/umn.31951002684121b
Public Domain in the United States, Google-digitized / http://www.hathitrust.org/access_use#pd-us-google

Generated on 2019-10-24 18:00 GMT / http://hdl.handle.net/2027/umn.31951002684121b
Public Domain in the United States, Google-digitized / http://www.hathitrust.org/access_use#pd-us-google

Digitized by Google

Original from
UNIVERSITY OF MINNESOTA

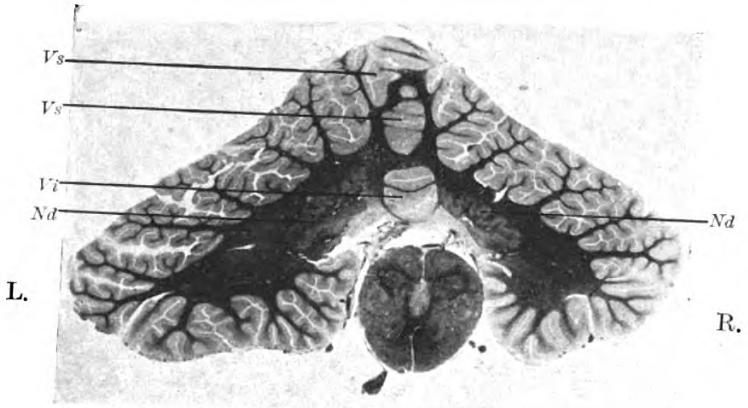

Fig. 23 (Schnitt A 890). *Nd* = Nucleus dentatus, *Vs* = Oberwurm, *Vi* = Unterwurm, *Nd* = Nucleus dentatus.

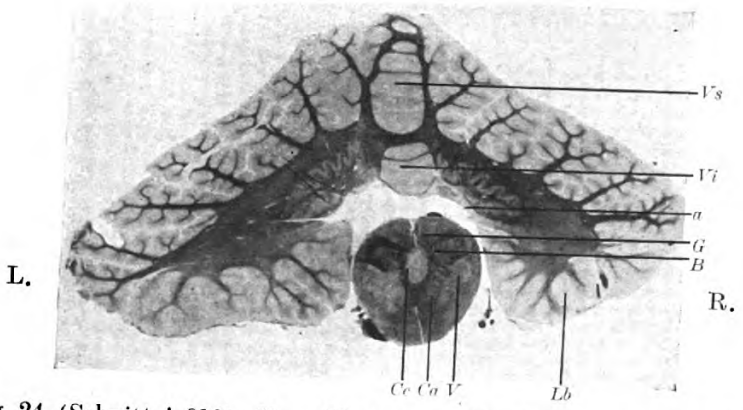

Fig. 24. (Schnitt A 910). *Vs* = Oberwurm, *Vi* = Unterwurm, *a* = Aufhellungszone (Erweichung), *G* = N. gracilis (Goll), *B* = N. cuneatus (Burdach), *V* = spinale Quintuswurzel, *Ca* = Vorderhorn, *Cc* = Zentralkanal, *Lb* = Lobulus biventer.

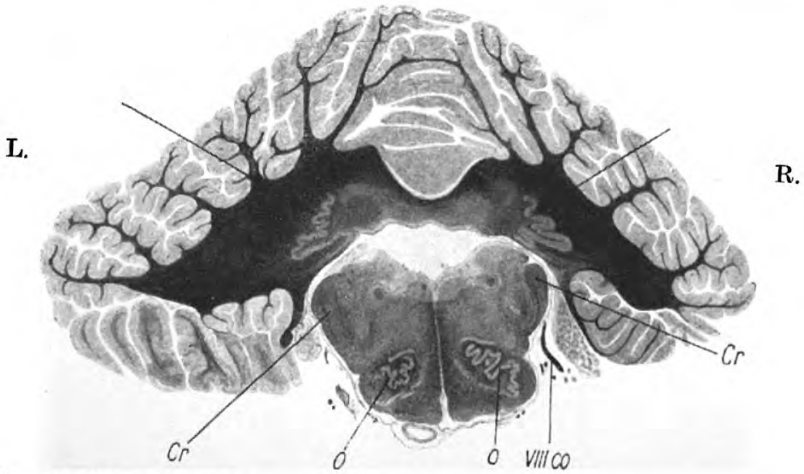

Fig. 26 (Schnitt B 800). *Nd* = Nucleus dentatus, *Cr* = Corpus restiforme, *O* = untere Olive, *VIII Co* = Cochleariswurzel.

Verlag von Urban & Schwarzenberg, Berlin und Wien

Druck R. Spies & Co. Wien V

Digitized by Google

UNIVERSITY OF MINNESOTA

Generated on 2019-10-24 18:00 GMT / http://hdl.handle.net/2027/umn.31951002684121b
Public Domain in the United States, Google-digitized / http://www.hathitrust.org/access_use#pd-us-google

Generated on 2019-10-24 18:00 GMT / http://hdl.handle.net/2027/umn.31951002684121b
Public Domain in the United States, Google-digitized / http://www.hathitrust.org/access_use#pd-us-google

Digitized by Google

Original from
UNIVERSITY OF MINNESOTA

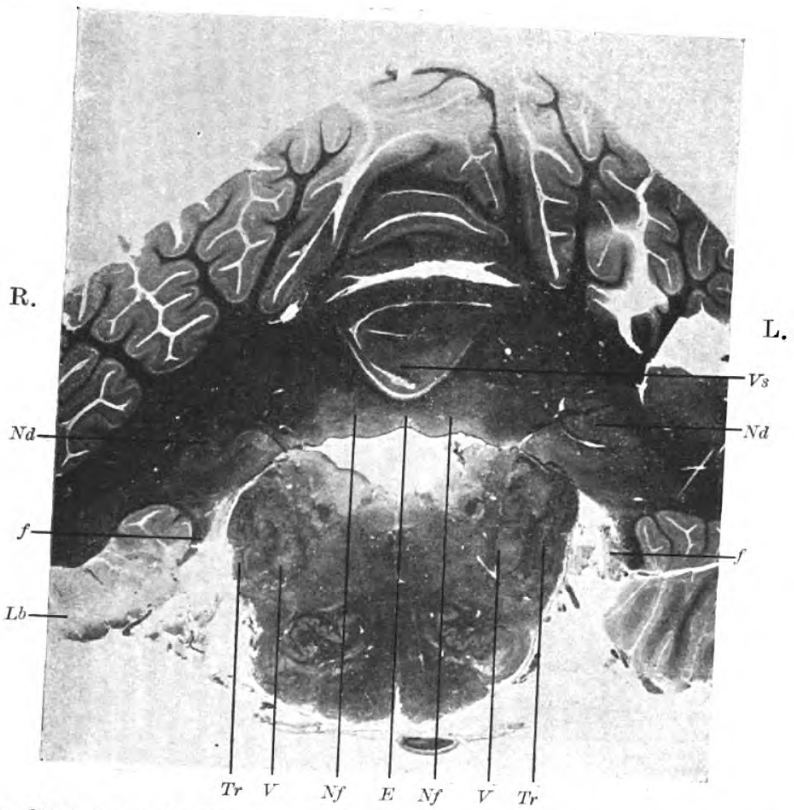

Fig. 25 (Schnitt B 859). *Vs* = Oberwurm, *E* = Embolus, *Nf* = Nucleus fastigii, *Nd* = Nucleus dentatus, *f* = Flockenstiel, *Tr* = Tractus spinocerebellaris dorsalis, *V* = spinale Quintuswurzel, *Lb* = Lobus biventer.

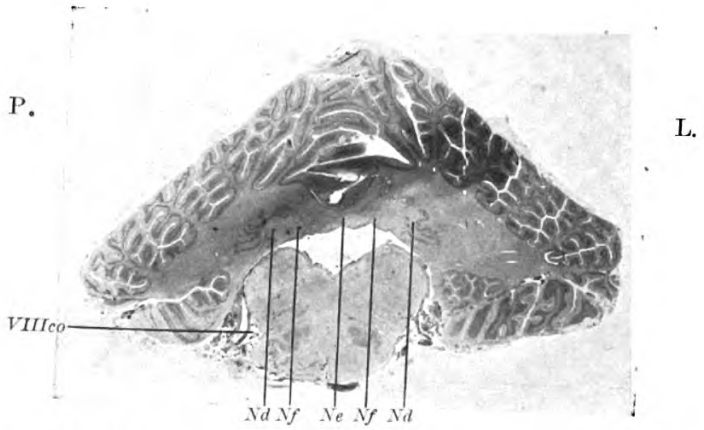

Fig. 28 (Schnitt B 790). *VIII co* = Radix cochlearis n. octavi, *Nd* = Nucleus dentatus, *Ne* = Nucleus emboliformis, *Nf* = Nucleus fastigii.

Digitized by Google
Original from UNIVERSITY OF MINNESOTA
Generated on 2019-10-24 18:00 GMT / http://hdl.handle.net/2027/umn.31951002684121b
Public Domain in the United States, Google-digitized / http://www.hathitrust.org/access_use#pd-us-google

Generated on 2019-10-24 18:00 GMT / http://hdl.handle.net/2027/umn.31951002684121b
Public Domain in the United States, Google-digitized / http://www.hathitrust.org/access_use#pd-us-google

Digitized by Google

Original from
UNIVERSITY OF MINNESOTA

G. Alexander. Taubstummheit und Hypoplasie des Kleinhirnes.

Fig. 27 (Schnitt B 800, r. Hälfte) *Nd* = r. Nucleus dentatus, *Cr* = r. Corpus restiforme, *VIII Co* = r. Cochleariswurzel, *O* = r. Hauptolive, *O'* = r. dorsale Nebenolive, *O''* = r. ventrale Nebenolive.

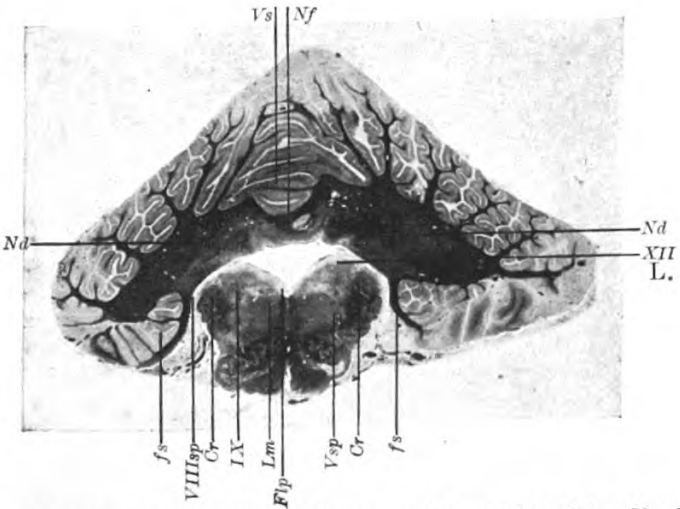

Fig. 29 (Schnitt B 760). *Vs* = Oberwurm (Pyramis), *Nf* = Nucleus fastigii, *Nd* = Nucleus dentatus, *fs* = Flockenstiel, *Cr* = Corpus restiforme, *Vsp* = spinale Quintuswurzel, *VIIIsp* = spinale Octavuswurzel, *Lm* = Lemniscus medialis, *IX* = Rollersche *IX*-Wurzel, *XII* = oraler Rest des Hypoglossuskernes, *Flp* = Fasciculus longitudinalis posterior.

Verlag von Urban & Schwarzenberg, Berlin und Wien

Druck R. Spies & Co. Wien V

Digitized by Google
Original from UNIVERSITY OF MINNESOTA
Generated on 2019-10-24 18:00 GMT / http://hdl.handle.net/2027/umn.31951002684121b
Public Domain in the United States, Google-digitized / http://www.hathitrust.org/access_use#pd-us-google

Generated on 2019-10-24 18:00 GMT / http://hdl.handle.net/2027/umn.31951002684121b
Public Domain in the United States, Google-digitized / http://www.hathitrust.org/access_use#pd-us-google

Digitized by Google

Original from
UNIVERSITY OF MINNESOTA

G. Alexander. Taubstummheit und Hypoplasie des Kleinhirnes.

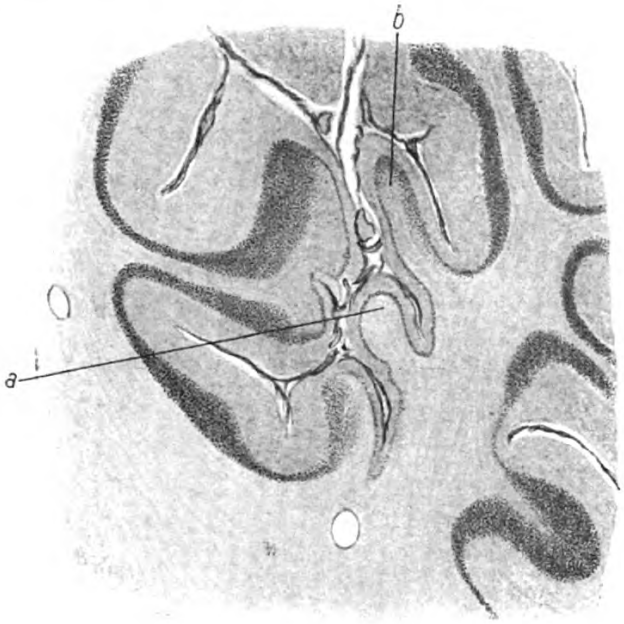

Fig. 30 (Schnitt B 790). *a*, *b* = Defekt in der Rindenstruktur der l. Kleinhirnhemisphäre.

Fig. 31 (Schnitt B 790). *c*, *d* = Übergang der normalen in die defekte Rinde des Kleinhirnläppchens der l. Hemisphäre.

Verlag von Urban & Schwarzenberg, Berlin und Wien Druck R. Spies & Co. Wien V

Digitized by Google
UNIVERSITY OF MINNESOTA
Generated on 2019-10-24 18:00 GMT / http://hdl.handle.net/2027/umn.31951002684121b
Public Domain in the United States, Google-digitized / http://www.hathitrust.org/access_use#pd-us-google

Generated on 2019-10-24 18:00 GMT / http://hdl.handle.net/2027/umn.31951002684121b
Public Domain in the United States, Google-digitized / http://www.hathitrust.org/access_use#pd-us-google

Digitized by Google

Original from
UNIVERSITY OF MINNESOTA

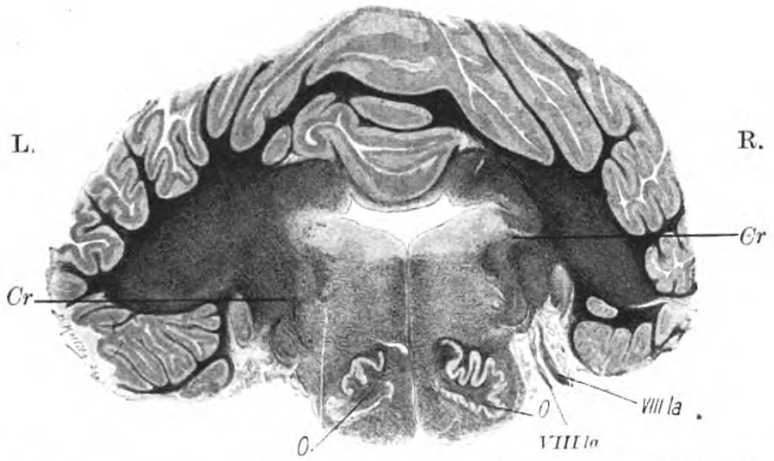

Fig. 32 (Schnitt B 680). *Cr* = Corpus restiforme, *O* = untere Olive, *VIII la* = Labyrinthicuswurzel.

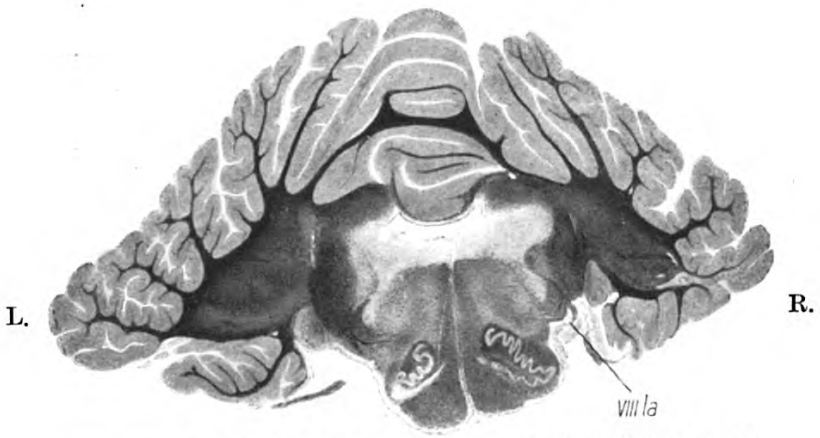

Fig. 33 (Schnitt B 650) *VIII la* = r. Labyrinthicuswurzel.



Fig. 34 (Schnitt B 600). *Vs* = Oberwurm, *L* = Lingula, *Lm* = Markdecke der Lingula.

Digitized by Google
UNIVERSITY OF MINNESOTA
Generated on 2019-10-24 18:00 GMT / http://hdl.handle.net/2027/umn.31951002684121b
Public Domain in the United States, Google-digitized / http://www.hathitrust.org/access_use#pd-us-google

Generated on 2019-10-24 18:00 GMT / http://hdl.handle.net/2027/umn.31951002684121b
Public Domain in the United States, Google-digitized / http://www.hathitrust.org/access_use#pd-us-google

Digitized by Google

Original from
UNIVERSITY OF MINNESOTA

Um nun zu einer richtigen Anschauung über den Grad des rechtsseitigen Defektes zu gelangen, muß die rechte Hemisphäre von *A 770* mit der linken eines mehr kaudalen Querschnittes verglichen werden, etwa *A 590*. Dabei zeigt sich ganz deutlich, daß rechts die ganze Amygdala, der größte Teil des Lobulus biventer mit anderen medialen Anteilen und der basale Teil des Markes fehlen (siehe Fig. 19). Ein Teil der Uvula fehlt. Das Mark des Wurmes strahlt in beide Hemisphären aus (Fig. 19, d). Die dorsomedialen Teile der rechten Hemisphäre fehlen, desgleichen der größere Teil des Unterwurmes. Besonders auffallend ist die starke Verkleinerung der rechten Kleinhirnhemisphäre. Die Medulla ist unverändert. Es zeigt sich deutlich bereits die Bildung des Wurmes, der aber nur in seinem oberen, dem Oberwurm entsprechenden Abschnitt kenntlich ist, auch hier nur in den obersten Partien, während die tieferen Markstrahlen von rechts nach links sich in die Läppchen fortsetzen. Links ist der Dentatus in voller Entwicklung (Fig. 19, c), nur sein direkt an der medialen Peripherie gelegener Abschnitt hat dorsomedial etwas gelitten, weil er sich hier an eine sklerotische Partie anlehnt. Sie entspricht einem Läppchen des Unterwurmes und geht auf der rechten Seite in das sklerotische Gebiet dieser Seite direkt über. Auch hier ist der Markkern dichter geworden und es zeigen sich die ersten Inseln des Nucleus dentatus (Fig. 19, e). Der Markkern hat jetzt links eine Länge von 3 cm und eine Breite von 8 mm, rechts eine Länge von 2 cm und in dem sklerotischen Gebiete eine Breite von $^1/_2$ cm. Rechts fehlt die ganze Amygdala und vom Unterwurm der Lobulus, während die anderen Windungen des Unterlappens, besonders die des Biventer, die bereits geschilderte Verbildung aufweisen. Auf der linken Seite zeigt sich in den medial vom Nucleus dentatus gelegenen Partien des Markkernes eine deutliche Sklerose (Fig. 19, f).

Die vertikale Furche (Fig. 19, g) wird durch den Markstrahl, der die rechte mit der linken Hemisphäre verbindet, überbrückt.

A. Schnitt 790. (Weigert-Pal.) Der Schnitt betrifft den oralen Teil des Nucleus dentatus. Nucleus emboliformis und Nucleus fastigii sind bilateral gleich entwickelt. Rechtes Marklager kleiner als das linke. Der rechte Lobulus biventer fehlt fast vollständig. Der rechte Sulcus horizontalis greift tiefer ein als der linke. Im dorsalen Teil der beiden Hemisphären ist die Textur der Rinde beiderseits gleich. Die degenerativen Veränderungen im Bereiche des Flocculus sind rechts stärker ausgeprägt als links. Die Atrophie der beiden Kleinhirnhemisphären betrifft vor allem die ventralen und oralen Anteile. Der rechte Flockenstiel liegt gänzlich frei, ist jedoch normal.

A. Schnitt 800. (Weigert.) (Fig. 20.) Im Bereiche des Oberlappens rechts und links keine Verschiedenheiten. Im rechten

Digitized by Google
Original from UNIVERSITY OF MINNESOTA
Generated on 2019-10-24 18:00 GMT / http://hdl.handle.net/2027/umn.31951002684121b
Public Domain in the United States, Google-digitized / http://www.hathitrust.org/access_use#pd-us-google

Unterlappen sind Lobulus semilunaris, Lobulus gracilis, Lobulus biventer und Amygdala in Form eines mit blassen Markstrahlen versehenen Windungsgebietes rudimentär nachweisbar (Fig. 20, c). Die Sklerose setzt sich von der rechten Seite über den Unterwurm nach links fort, ist jedoch linkerseits weit weniger ausgedehnt als rechts. Infolge der der Erweichung folgenden Resorption sind die Uvula geschwunden, der rechte Nucleus dentatus teilweise zerstört. In den basalen Anteilen des Kleinhirnes sind Defekte aufgetreten, die sich zum Teil in das Marklager erstrecken (Fig. 20, a).

A. Schnitt 820. (Pal-Weigert.) (Fig. 21.) Dorsale Kleinhirnfläche wie früher. An der ventralen Fläche hat das pathologisch veränderte Gebiet wesentlich an Umfang gewonnen. Die Sklerose reicht jetzt tief in das rechte Kleinhirnmark (Fig. 21) und bezieht auch den rechten Nucleus dentatus ein. Der rechte Nucleus dentatus erscheint am Querschnitt (Fig. 21 N. d.) nicht als gefälteltes Band, sondern stellt sich als aus einem Zellkonglomerat mit reichlichen Kernen zusammengesetzter Anteil dar, an dem noch die markhaltigen Faseranteile, welche die erwähnten Zellhaufen einhüllen, zu sehen sind (siehe Fig. 21). Das pathologisch veränderte Markgebiet setzt sich nicht mehr scharf gegen das Mark der normalen Umgebung ab, sondern geht allmählig in ein im Pal-Weigert schnitt heller gefärbtes Markgebiet über, in welchem nur vereinzelt ungefärbte Herde von bizarrer Form zu finden sind (Fig. 21, a). Es handelt sich hier um sklerosierte Markgebiete im Ernährungsareal von kleinen, zum Teil bluthältigen, zum Teil leeren Blutgefäßen. Die linksseitige Sklerose ist geringfügig. Ausgesprochene Sklerose ist nur am Rande vorhanden (Fig. 21, b). In der Umgebung aufgehelltes Mark, das rechterseits multiple kleinste Degenerationsherde enthält.

A. Schnitt 830 (Weigert) (Fig. 22) und *Schnitt 840* (Haemalaun-Eosin). Die innere Struktur der Kleinhirnrinde entspricht bis auf geringe Arborisation der einzelnen Läppchen vollständig der Norm. Im Bereiche der Sklerose sind die Läppchen zerstört. Zwischen der Sklerose und den normalen Läppchen findet sich eine scharfe Grenze. Nirgends Übergangszonen. Die Körnerschichte erscheint nirgends verschmächtigt. Im Gebiete des verlagerten rechtsseitigen Unterlappens ist die Molekularschichte stellenweise verschmälert und es fehlen die Purkinjeschen Zellen. Histologisch entspricht die Sklerose einer gliösen Narbe. Der Nucleus dentatus ist zellreich, die Zellen selbst sind gut entwickelt. Die Grundsubstanz ist rechts heller als normal.

A. Schnitt 890. (Weigert.) (Fig. 23.) Die beiden Oberlappen und der Wurm weisen keine bedeutende Asymmetrie auf. Im Bereiche der beiden Unterlappen lassen sich die Läppchen nach den Markstrahlen identifizieren, nur sind die Läppchen linkerseits arborisiert, rechts einfach (Fig. 23).

Digitized by Google
Original from UNIVERSITY OF MINNESOTA
Generated on 2019-10-24 18:00 GMT / http://hdl.handle.net/2027/umn.31951002684121b
Public Domain in the United States, Google-digitized / http://www.hathitrust.org/access_use#pd-us-google

Der Unterwurm zeigt drei Windungen. Der ventrale Randteil der untersten Windung ist sklerotisch. Die Sklerose setzt sich von da annähernd bilateral symmetrisch in den Markkern der Seitenlappen fort und dehnt sich bis in den mediodorsalen Teil des Nucleus dentatus aus. Der linke Nucleus dentatus ist wesentlich größer als der rechte, doch zeigt auch der rechte den Faserreichtum eines normalen Nucleus dentatus. Die Sklerose erscheint überall gegen das Mark des Dentatus und das Flies scharf abgegrenzt, doch treten noch im Bereich der Sklerosierung einzelne hellere distinkt stehende Markfasern hervor. Hand in Hand mit der Verkleinerung der Rinde der rechten Kleinhirnhemisphäre geht auch die Verkleinerung der rechtsseitigen Markmasse.

Die beiden ventralen Schenkel der Nuclei dentati grenzen direkt an den Ventrikel, da die medialsten Anteile der ventralen Fläche des Kleinhirnes (rechte Amygdala und mediale Anteile des rechten Lobulus biventer) zugrunde gegangen sind. Es besteht eine Randsklerose des Zerebellum, die auf das Kleinhirnmark übergegriffen hat. Die Sklerose reicht ziemlich tief in den Hilus des Nucleus dentatus und hat beiderseits auf das im Winkel zwischen den Hemisphären gelegene Mark übergegriffen.

In der Medulla oblongata (vgl. Querschnitt 3, Fig. 19, Tafel 5 d. Atl. v. Marburg) zeigen sich alle Kernmassen normal, nur fehlen die Fibrae arcuatae externae ventrales auf der rechten Seite, während sie links deutlich bis an die Pyramide heran zu sehen sind. Der Nucleus arcuatus wird hier vermißt.

A. Schnitt 910. (Weigert-Pal.) (Fig. 24.) Der Schnitt entspricht ungefähr Querschnitt 3, Taf. V, Fig. 15, des Marburgschen Atlas. Der Querschnitt trifft die Uvula. Der rechte Nucleus dentatus ist kleiner und gröber gefältelt als der linke. Die rechte ventrolaterale Markmasse ist kleiner als die linke.

Vom Unterwurm sind einige Läppchen erhalten (Fig. 24 V. i.). Die Sklerose zeigt annähernd die Verhältnisse des Schnittes *A 890*. Links sind der Nucleus emboliformis deutlich zu erkennen, medial einige Dentatus-Zellanhäufungen, die mit dem darüber befindlichen, scheinbar dem Wurm angehörenden Kleinhirnläppchen durch direkt vertikal verlaufende Fasern in Verbindung zu stehen scheinen. Links ist der Nucleus globosus getroffen. Im Bereiche des Hirnstammes keine pathologischen Veränderungen.

A. Schnitt 970. (Pal-Weigert.) Querschnittsregion knapp oral von der Pyramidenkreuzung. Ventrale Oliven beiderseits gleich und normal, desgleichen die beiden Hypoglossuskerne und die Fibrae arcuatae internae, die beiderseits gleich stark entwickelt sind.

B. Schnitt 859. (Weigert) (Fig. 25.) Der Frontalschnitt liegt in der Höhe des kaudalen Beginnes der Wurzel des Labyrinthnerven. Die linke Hemisphäre hat, von der Mitte des Wurmes gemessen, einen

Digitized by Google
Original from UNIVERSITY OF MINNESOTA
Generated on 2019-10-24 18:00 GMT / http://hdl.handle.net/2027/umn.31951002684121b
Public Domain in the United States, Google-digitized / http://www.hathitrust.org/access_use#pd-us-google

größten Durchmesser von $3^1/_2$ cm, die rechte von etwa $3^1/_4$ cm, die linke einen größten Höhendurchmesser von etwa 2·7 cm, die rechte Hemisphäre von 2 cm. Diese Differenz ist vollständig durch die Entwicklung des linken Unterlappens bedingt, der alle Anteile, allerdings in hypoplastischer Verkleinerung zeigt. Der linke Dentatus ist noch in voller Entwicklung, der rechte weniger entwickelt als der linke. Beide Emboliformes sind deutlich sichtbar, von ihnen ziehen Fasern direkt gegen die Dachkernkreuzung. Die Kernmassen sind nicht wie sonst ventral zugeschärft, sondern im ganzen mehr viereckig. Der Dachkern liegt eigentlich im Gebiete der Sklerose und man sieht, daß die sklerotische Partie gegen das Ependym zu, das intakt ist, am dichtesten erscheint. Dorsalwärts gegen den Kern ist es weniger dicht. In dieser Sklerose finden sich neben zahlreichen plasmatischen Gliazellen nur vereinzelt gut entwickelte Nervenzellen und ziemlich reichliche Markfasern, die durch ihre Verdünnung ihr Abweichen von der Norm erkennen lassen. Man hat den Eindruck, daß die intakten, besonders die kreuzenden, dorsalen Fasern, aus dem Gebiete der Emboliformes hervorgehen. Der Boden der Rautengrube ist intakt, ebenso Schleife und Pyramide. Das Gebiet der absteigenden Wurzel des Labyrinthnerven[3]) ist beiderseits der Höhe entsprechend entwickelt. Die Nuclei laterales sind auffallend zellreich und beiderseits ziemlich gleich. Man sieht aber an der Außenseite der Medulla, von den Olivenfasern abgesehen, keine Bogenfasern und auch die Olivenfasern sind, so weit sie ventral an der Seite liegen, sehr wenig zahlreich und aufgehellt. Fibrae arcuatae externae ventrales sind sicher vorhanden aber erst vom Gebiete der Substantia reticularis an durch die Pyramide, die sie zerklüftet, zu verfolgen. Sie sind ungemein zart, verhalten sich jedoch sonst der Norm entsprechend. Ein Nucleus arcuatus wird hier noch vermißt. Die Olive der rechten Seite zeigt deutlich eine dorsale und eine ventromediale Nebenolive (Primäroliven Brunner). Das dorsale Blatt ist vollständig der Norm gemäß entwickelt, das ventrale Blatt reicht — und auch hier verdünnt — kaum bis zur Mitte des dorsalen. Auch sieht man sowohl im Vlies als auch im Hilus lateral und ventral starke Aufhellungen. Das dorsale Blatt der linken Hauptolive ist weniger entwickelt als das der rechten, das ventrale fehlt bis auf geringe Reste vollständig, desgleichen ist der laterale Abschnitt auffällig atrophisch. Bezüglich der Markstrahlen sind analoge Verhältnisse wie rechts, nur sieht man hier deutlich äußere Bogen-

[3]) Im Texte ist der Ausdruck Radix vestibularis durch die Bezeichnung Radix labyrinthica ersetzt. Die letztere entspricht besser dem Stande der gegenwärtigen Forschung, die klinisch und experimentell eine Sonderung des Bogengang- gegen den Vestibularapparat anstrebt. Die Radix labyrinthica umfaßt darnach sämtliche aus dem Bogengang- und dem Vorhofapparat stammende Faseranteile des Nervus octavus nach ihrem Durchgang durch die beiden peripheren Labyrinthganglien.

Digitized by Google
Original from UNIVERSITY OF MINNESOTA
Generated on 2019-10-24 18:00 GMT / http://hdl.handle.net/2027/umn.31951002684121b
Public Domain in the United States, Google-digitized / http://www.hathitrust.org/access_use#pd-us-google

fasern die Olive umziehen; die dorsalen Teile des Hilusmarkes lassen Markstrahlen erkennen, während das laterale und ventrale Vlies vollständig aufgehellt sind. Im U-förmigen Verbindungsschenkel sowie im ventralen Schenkel ist das gefältete Blatt in einzelne Häufchen zerfallen, so daß die Kontinuität des Faltenbandes unterbrochen erscheint, ähnlich wie in einem umschriebenen Bezirk des Nucleus dentatus (sie oben). Die Zellen der beiden Oliven sind normal, auch im Bereiche der aus der Kontinuität des Faltenbandes gelösten Zellhaufen. Die zentrale Haubenbahn ist normal. Die Fibrae olivo-cerebellares sind links stärker entwickelt als rechts. Corpus restiforme beiderseits annähernd gleich. Spinale Quintuswurzel, Lemniscus medialis, spinale Glossopharyngeuswurzel, dorsaler Vaguskern und Hypoglossuskern beiderseits gleich groß und normal. In der beginnenden spinalen Acusticuswurzel beiderseits keine nachweisbaren pathologischen Veränderungen.

B. Schnitt 800. (Weigert.) (Fig. 26 und 27.) Der Schnitt liegt in der Höhe des vollentwickelten Querschnittes der unteren Olive. Die Veränderungen in der linken Olive erscheinen weiter vorgeschritten. Der Zerfallsprozeß hat nun auch den dorsalen Schenkel der Hauptolive erfaßt, der außerdem links wesentlich schwächer entwickelt ist als rechts. Die beiden primären Oliven sind beiderseits gleich groß und intakt (Fig. 35). Das Hilusmark ist abgeblaßt und kommuniziert durch den zerfallenen Verbindungsschenkel der Hauptolive mit der zentralen Haubenbahn. An der Helwegschen Dreikantenbahn nichts Abnormes. Die Fibrae olivo-cerebellares sind links bedeutend stärker entwickelt als rechts. Spinale Akustikuswurzel beiderseits gleich und normal. Corpus restiforme rechts schwächer als links. Es erscheint rechterseits am äußeren Rande eingefallen. Rollerscher Glossopharyngeusherd beiderseits normal.

B. Schnitt 790. (Gieson) (Fig. 28.) Der Querschnitt liegt im Niveau des Eintrittes der Radix cochlearis. Der Dachkern besitzt nur einige gut ausgebildete Ganglienzellen. Der Nucleus emboliformis der linken Seite ist mächtiger entwickelt als der rechtsseitige. Das gleiche gilt für den Nucleus dentatus. Rechter Nucleus dentatus und rechter emboliformis stehen auch an Zellreichtum den Kernen der linken Seite nach. Das gut entwickelte Ependym zeigt kleine Zotten und im Recessus lateralis reichliche Taschenbildung. Der Plexus chorioideus ist auffällig stark sklerosiert, die Plexuszellen sind jedoch normal.

B. Schnitt 760. (Weigert) (Fig. 29). Der Schnitt geht durch den kaudalen Teil des Tuberkulum acusticum. Dieses sowie die Radix labyrinthica beiderseits gleich und normal.

Man sieht beiderseits den oralsten Teil der Kleinhirnkerne (Nucleus dentatus, Nucleus globosus und Embolus). Der rechte Kleinhirnbindearm ist dünner als der linke. Die entwickelte Kleinhirn-

Digitized by Google
Original from UNIVERSITY OF MINNESOTA
Generated on 2019-10-24 18:00 GMT / http://hdl.handle.net/2027/umn.31951002684121b
Public Domain in the United States, Google-digitized / http://www.hathitrust.org/access_use#pd-us-google

rinde ist normal, doch erscheint das gesamte Rindengebiet verkleinert (rechts mehr als links). Die Unterfläche der Kleinhirnhemisphären vom vorhandenen Sulcus horizontalis bis an den medialen Hemisphärenrand ist beiderseits gegenüber der Norm verschmälert, und zwar rechts wesentlich mehr als links. Der Flockenstiel erscheint links annähernd normal. Die Flockenrinde ist hier etwas verschmälert. Rechterseits fehlt dagegen die Flockenrinde vollständig, so daß der rechte Flockenstiel durch Rinde nicht gedeckt oberflächlich verlauft. Die wesentlichsten Veränderungen finden sich hier somit im Bereiche des Lobulus biventer und des Flocculus.

Der Nucleus lateralis ist vorhanden, die äußeren Bogenfasern fehlen. Bedeutende Asymetrie ergibt sich noch im Marklager, das rechterseits stark verringert ist. Rechts sind noch Reste des Nucleus dentatus mit deutlichen Windungen getroffen, links nur mehr Inseln, auch ist rechts das Gebiet des Nucleus fastigii größer zu sehen als links, wo nur Reste vorhanden sind. Beiderseits deutlich ist nur eine kleine Insel grauer Substanz. Die Dachkernkreuzung ist ziemlich mächtig, hauptsächlich in den dorsalen Partien. Die Sklerose ist jetzt nahezu ganz auf den Rand beschränkt und läßt die medialen Bindearmpartien etwas aufgehellt erscheinen. In der Medulla oblongata zeigen sich im Nucleus praepositus hypoglossi und in dem daran anschließenden Nucleus triangularis vestibularis keine Abweichung von der Norm. Auffällig ist auch die gute und gleichmäßige Entwicklung der absteigenden Wurzeln des Labyrinthnerven. Das Corpus restiforme ist beiderseits ziemlich gleich. Die Gegend der Einstrahlung des Cochlearis erscheint aufgehellt. Lateral vom Corpus restiforme zeigen sich keinerlei Bogenfasern, dagegen deutlich ventral davon solche, die zur Olive ziehen. Solche, die über die Olive hinausgehen, sind hier nicht erkennbar. Es findet sich ein kleines Pyramidenbündel durch den Nucleus arcuatus ventral isoliert. In dieser grauen Masse sind Ganglienzellen und feine atrophische Fasern kenntlich. Links sind Bogenfasern, die durch die Pyramide setzen, deutlich sichtbar. In den lateralen Kernen nichts Abnormes, das dorsale Blatt der rechten Olive ist vollständig normal. Das ventrale Blatt reicht bis zur Mitte, ist schmäler als gewöhnlich, aber sonst gut entwickelt, von dort ab ist nur ein aufgehelltes keulenförmiges Gebiet sichtbar. Die Faserung des lateralen Vlieses ist aufgehellt, ebenso die laterale Partie der Hilusfasern. Auf der linken Seite ist die Olive wesentlich kürzer. Das dorsale Blatt ist bis zu seinem äußersten Drittel aufgehellt, von da ab jedoch samt dem ventralen Blatt vollständig abgeblaßt. Auffallend ist, daß die äußeren Olivenbogenfasern hier besser entwickelt sind als rechts.

B. Schnitte 790 770, 755, 720. Im Nissl-Präparat (755) zeigen sich an einer vereinzelten Stelle ein frisches perivaskuläres Infiltrat im

Digitized by Google
Original from UNIVERSITY OF MINNESOTA
Generated on 2019-10-24 18:00 GMT / http://hdl.handle.net/2027/umn.31951002684121b
Public Domain in the United States, Google-digitized / http://www.hathitrust.org/access_use#pd-us-google

linken Kleinhirn sowie frische Thromben in der Arteria basilaris (770). Sodann ergeben sich (775) umschriebene Erweichungen im dorsalen Teil der Rinde der linken Kleinhirnhemisphäre. Oral reicht diese Erweichung bis in die Höhe der Einstrahlung des linken Corpus restiforme in das Kleinhirn (A. 720). Kaudalwärts erstreckt sie sich bis in das Niveau des vollentwickelten Querschnittes der unteren Olive. Im wesentlichen führte die Erweichung zu einer streifenförmigen Zerstörung der einander zugewendeten Seiten von zwei Rindenläppchen in der Tiefe der lateral vom linken Sulcus paramedianus gelegenen und ihm parallel laufenden Längsfurche (Fig. 30 und 31). Die Zerstörung erstreckt sich oral ungefähr bis zur Höhe der Einstrahlung des linken Corpus restiforme in das Kleinhirn und kaudal bis zum vollentwickelten Querschnitt der unteren Olive, somit im ganzen auf eine Länge von ungefähr 8 mm. Oral- und kaudalwärts verliert der Defekt an Ausdehnung und endet spitzzulaufend mit dem Querschnittsbild zweier punktförmiger Erweichungen in zwei gegenüberliegenden Läppchen mit starker Verschmälerung der molekularen Körnerschicht (Fig. 30, 31) und totalem Ausfall der Purkinjeschen Zellen.

Die erkrankte Partie ist gegen die gesunde Umgebung seharf abgesetzt (Fig. 30 a, b). In den Randteilen der Zerstörung besteht Schwund der Purkinjeschen Zellen, die auch im gesamten Zerstörungsbezirk fehlen (Fig. 31 c, d). Sodann zeigt sich eine bedeutende Verschmälerung der Rinde, eine Verdünnung der Molekular- und der Körnerschicht. Gegen die Mitte des Defektes fällt die Markfaserung der Körnerschicht zum größten Teil aus, im Zentrum des Defektes selbst findet man ein Läppchen, an welchem man noch den zentralen Markstrahl unter Rarefizierung der einstrahlenden Markfasern beobachten kann (Fig. 29 a). Weiters erkennt man in diesem Bezirk Reste der Körnerschicht in Form eines sehr schmalen Bandes, das vereinzelte nekrotische, einander durchflechtende Markfäserchen enthält. Diese Veränderungen ergeben sich besonders deutlich im Nissl-Schnitt, hier zeigt sich schön die unvermittelt einsetzende Verschmälerung des Bandes der Körnerschicht auf ungefähr ein Sechstel der Norm. Die Körnerzellen in der erkrankten Partie sind gegen die Norm vergrößert und zeigen sich mit Toluidinblau heller gefärbt als in der Norm. Sie enthalten noch ein zentrales Kernkörperchen.

B. Schnitt 730. (Pal-Weigert.) Der Schnitt liegt knapp oral vom Nucleus dentatus. Er geht durch den in die Medulla einstrahlenden Nervus cochlearis. Das Brachium conjunctivum erscheint rechts wesentlich kleiner als links. Im rechten Corpus restiforme, und zwar besonders in dessen dorsomedialem Anteil, finden sich Aufhellungsbezirke. Die Kappenfaserung des Corpus restiforme erscheint beiderseits gleich und normal. Der Cochlearisquerschnitt

Digitized by Google
Original from UNIVERSITY OF MINNESOTA
Generated on 2019-10-24 18:00 GMT / http://hdl.handle.net/2027/umn.31951002684121b
Public Domain in the United States, Google-digitized / http://www.hathitrust.org/access_use#pd-us-google

ist verkleinert, der Nerv selbst zeigt extramedullär deutliche Markscheidendegeneration. Im Bereiche des Tuberculum acusticum, der spinalen Akustikuswurzel und des Nucleus triangularis, die alle beiderseits gleich entwickelt sind, keine nachweisbaren Veränderungen. Linke untere Olive kleiner als die rechte. Der Verbindungsschenkel und der ventrale Schenkel der linken unteren Olive wie in B. 800. Medialer Rand des ventralen Blattes der rechten Hauptolive degeneriert, die vier Primäroliven sind normal. Die rechten Fibrae olivocerebellares erscheinen bedeutend rarefiziert.

B. Schnitt 710. (Van Gieson.) An diesem Präparat zeigen sich im ventralen Kochleariskerne nur vereinzelte, aber große Ganglienzellen. Die Zellen selbst sind vollständig normal entwickelt und zeigen intakte Nisslstruktur. Auf der rechten Seite finden sich deutlich weniger Zellen als links.

B. Schnitt 700. (Haemalaun-Eosin.) Im Schnitt getroffen ist der Kochleariseintritt und der Recessus lateralis. An einer Stelle ist im proximalen Ende des medullären Teiles der rechten Radix cochlearis eine umschriebene Nekrose festzustellen. Die Kerne sind daselbst außerordentlich klein und liegen in einer Grundsubstanz, die jede Faserstruktur verloren hat.

B. Schnitt 680. (Weigert.) (Fig. 32.) Der Schnitt geht durch die Region der Einstrahlung des Corpus restiforme in das Kleinhirn. Rechter Bindearm bedeutend kleiner als der linke. Die Verkleinerung betrifft vor allem den ventrolateralen Anteil des Bindearmes in der Art, daß der Bindearm rechterseits spitz, linkerseits flachrundlich konturiert erscheint. Die Verschmälerung des rechten Bindearmes betrifft in geringem Grade auch noch den dorsomedialen Pol des frontal getroffenen Bindearmes. Das rechte Corpus restiforme ist wesentlich schwächer als das linke. Am Nucleus triangularis und an der spinalen Akustikuswurzel keine wesentlichen Veränderungen. Die linke Hauptolive wie in B. 730. In der rechten Hauptolive ist es nun ähnlich wie in der linken zu einem Zerfall des ventralen Schenkels gekommen (Fig. 22, Fig. 35). Die Aufhellung des Hilusmarkes tritt deutlich zutage. Lemniscus medialis, Pyramide und Fasciculus longitudinalis posterior beiderseits normal. Zwischen Medulla oblongata und Kleinhirn findet sich beiderseits der orale Rest des Nucleus accessorius cochlearis (ventralis), der beiderseits normal erscheint. Rechterseits am Rande des einstrahlenden Corpus restiforme eine ungefähr 1 mm breite, sklerotische Zone, durch welche die Radix cochlearis in den Hirnstamm eintritt. Im Bereiche dieser Zone erscheint der einstrahlende Nervus cochlearis mittelgradig verdünnt. Der Nerv selbst ist längsgetroffen, die Markscheiden sind in ihm größtenteils zerfallen. Das gleiche Verhalten zeigt sich auch im Bereiche des im selben Schnitt sichtbaren extramedullären Anteiles der Radix cochlearis. Auch hier

Digitized by Google
Original from UNIVERSITY OF MINNESOTA
Generated on 2019-10-24 18:00 GMT / http://hdl.handle.net/2027/umn.31951002684121b
Public Domain in the United States, Google-digitized / http://www.hathitrust.org/access_use#pd-us-google

hochgradiger Ausfall von Fasern, Markschwund und Markzerfall. Soweit durch den völligen Untergang der nervösen Bestandteile der Dickendurchmesser des Nerven sich nicht verringert hat, sind die untergegangenen nervösen Bestandteile durch Bindegewebe ersetzt. Zwischen den Bindegewebsbündeln verlaufen hochgradig gestaute Blutgefäße. Ventrales Akustikusganglion in seinem ventralen Anteil aufgehellt.

Die rechte Kleinhirnhemisphäre ist beträchtlich kleiner als die linke. Am stärksten ist von der Verkleinerung der rechte Unterlappen betroffen. Im übrigen handelt es sich um eine Verringerung der ganzen Masse, ohne daß ein besonderes Gebiet der Rinde oder des Markes stärker ergriffen wäre als ein anderes. Von der Sklerose sind nur die verdichteten Ränder am Dach des Ventrikels erhalten. Sie begrenzen Bindearm und Velum anterius. Ventraler Kochleariskern und Gebiet der spinalen Akustikuswurzel sind beiderseits gut entwickelt. Die aus diesem Gebiete stammenden Bogenfasern sind vorhanden. Auch der Nucleus angularis ist zu sehen. Äußere Bogenfasern umziehen die Pyramide, sind aber zarter als es der Norm entspricht.

B. Schnitt 670. (Haemalaun-Eosin). Degenerierter Nervus cochlearis mit gestauten Blutgefäßen.

B. Schnitt 650. (Pal-Weigert.) (Fig. 33.) Der Schnitt geht durch den kaudalen Beginn der in den Hirnstamm einstrahlenden Radix labyrinthica. In beiden Bindearmen unveränderte Verhältnisse, ebenso in den Corpora restiformia, die fastigio-bulbären Fasern sind beiderseits anscheinend gleich. Der Nucleus Bechterew (Kaplan) beiderseits gleich, er scheint jedoch in seinem dorsalen Anteil beiderseits in der Umgebung des Ventrikels aufgehellt. Spinale Akustikuswurzel unverändert. Medialer Teil des ventralen Schenkels der rechten Hauptolive zerfallen. Das diesen Schenkel umgebende Fasermark ist aufgehellt. Verhältnisse der linken Hauptolive ungefähr wie in B. 680 (s. Fig. 35). Im einstrahlenden Nervus labyrinthi findet sich extramedullär ein wesentlicher Markfaserausfall, Zerfall der Markscheiden. Vom erfolgten Eintritt in den Hirnstamm, d. h. vom Aufhören der Schwannschen Scheide an erhält jedoch der Nerv intramedullär durchaus normale Scheiden und erweist sich auch in seinem weiteren zentralen Verlauf normal.

B. Schnitt 610. (Pal-Weigert.) Ähnliche Verhältnisse wie in B. 650. Doch ist die Degeneration des extramedullären Vestibularis, der hier mehr axial getroffen ist, nicht so deutlich entwickelt wie in B. 650. Bindearme wie in B. 680 (der rechte schmäler als der linke). Im Bereiche des Nucleus Bechterew (Kaplan) keine Veränderung. Beide aufsteigenden Vestibulariswurzeln gleich und normal. Fazialiskern und Corpus trapezoides beiderseits gleich und normal. Hinteres Längsbündel links schwächer entwickelt als rechts.

Digitized by Google
Original from UNIVERSITY OF MINNESOTA
Generated on 2019-10-24 18:01 GMT / http://hdl.handle.net/2027/umn.31951002684121b
Public Domain in the United States, Google-digitized / http://www.hathitrust.org/access_use#pd-us-google

Degeneration des ventralen Schenkels und des Verbindungsschenkels der linken unteren Olive (Fig. 35).

B. Schnitt 600. (Weigert.) (Fig. 34.) Der Schnitt geht durch das kaudale Ende der beiden Abduzenskerne. Die Atrophie des Kleinhirnes prägt sich deutlich aus. Die substantielle Verminderung der rechten gegenüber der linken Kleinhirnhemisphäre tritt jedoch nicht mehr so stark hervor wie in den kaudaler gelegenen Querschnitten. Die Mittellinie des Wurmes verlauft nach rechts geneigt. Alle drei Paare der Kleinhirnarme sind (rechts wesentlich mehr als links) gegenüber der Norm verdünnt. Der orale Anteil des Kleinhirnmarks erstreckt sich ohne Unterbrechung von einer Hemisphäre durch den Wurm zur anderen. Die beiden Bindearme zeigen deutlich eine Entwicklung, die, soweit die dorsalen Teile in Betracht kommen, vollständig der Norm entspricht. Ventromedial ist der Bindearm aufgehellt. Der einstrahlende Vestibularis zeigt sich beiderseits gut entwickelt, rechts ist er im Querschnitt um ein Geringes kleiner als links. Die gleich gute Entwicklung zeigen beide ventralen Kochleariskerne, die von einem dichten Fasernetz durchzogen sind, doch ist auch hier rechts eine Verschmächtigung zu sehen. Die Olive der rechten Seite ist vollständig und zeigt nur im vorhandenen Vlies und im Mark umschriebene Aufhellungen. Hier sieht man deutlich die Differenz in der Olivenzwischenschichte, indem rechts weniger Fasern vorhanden sind als links. Die linke Olive zeigt die bekannte Sklerose des ventralen Abschnittes, während der dorsale und auch der äußere ziemlich intakt sind. Leider gestattet der Schnitt nicht, die Bogenfasern genauer zu verfolgen, doch fehlen solche an der Außenseite der Medulla und sind nur sehr spärlich in der Raphe aufsteigend zu finden. Im Fazialiskern und im Brückengebiete der Medulla oblongata keine Differenz gegenüber der Norm. Bindearme, zentraler Vestibularis und Fazialis wie in B. 610. Corpus trapezoides rechts deutlich faserärmer als links. Oralster Teil des einstrahlenden Teiles des Corpus restiforme rechts deutlich schmäler als links. Olive wie in B. 610. Zentrale Haubenbahn beiderseits gleich und normal. (Der Schnitt entspricht Marburgs Atlas, 2. Aufl., Tafel 9, Fig. 28, Schnitt 9a.)

B. Schnitt 570. (Pal-Weigert.) Beide in den Hirnstamm eintretenden Labyrinthnerven normal. Querschnitt des Fazialis- und Abduzenskernes voll entwickelt. Der im Schnitt getroffene oralste Teil des Deiters'schen Kernes und der Bechterewsche Kern (Kaplan) normal. Tractus retropeduncularis links stärker als rechts. In der zentralen Haubenbahn sowie in den Kernen des Labyrinthicus, des VI. und des VII. keine Veränderungen. Rechtes Corpus trapezoides etwas faserärmer als das linke. Oralster Anteil des akzessorischen Kochlearisganglion beiderseits vorhanden und normal.

Digitized by Google
Original from UNIVERSITY OF MINNESOTA
Generated on 2019-10-24 18:00 GMT / http://hdl.handle.net/2027/umn.31951002684121b
Public Domain in the United States, Google-digitized / http://www.hathitrust.org/access_use#pd-us-google

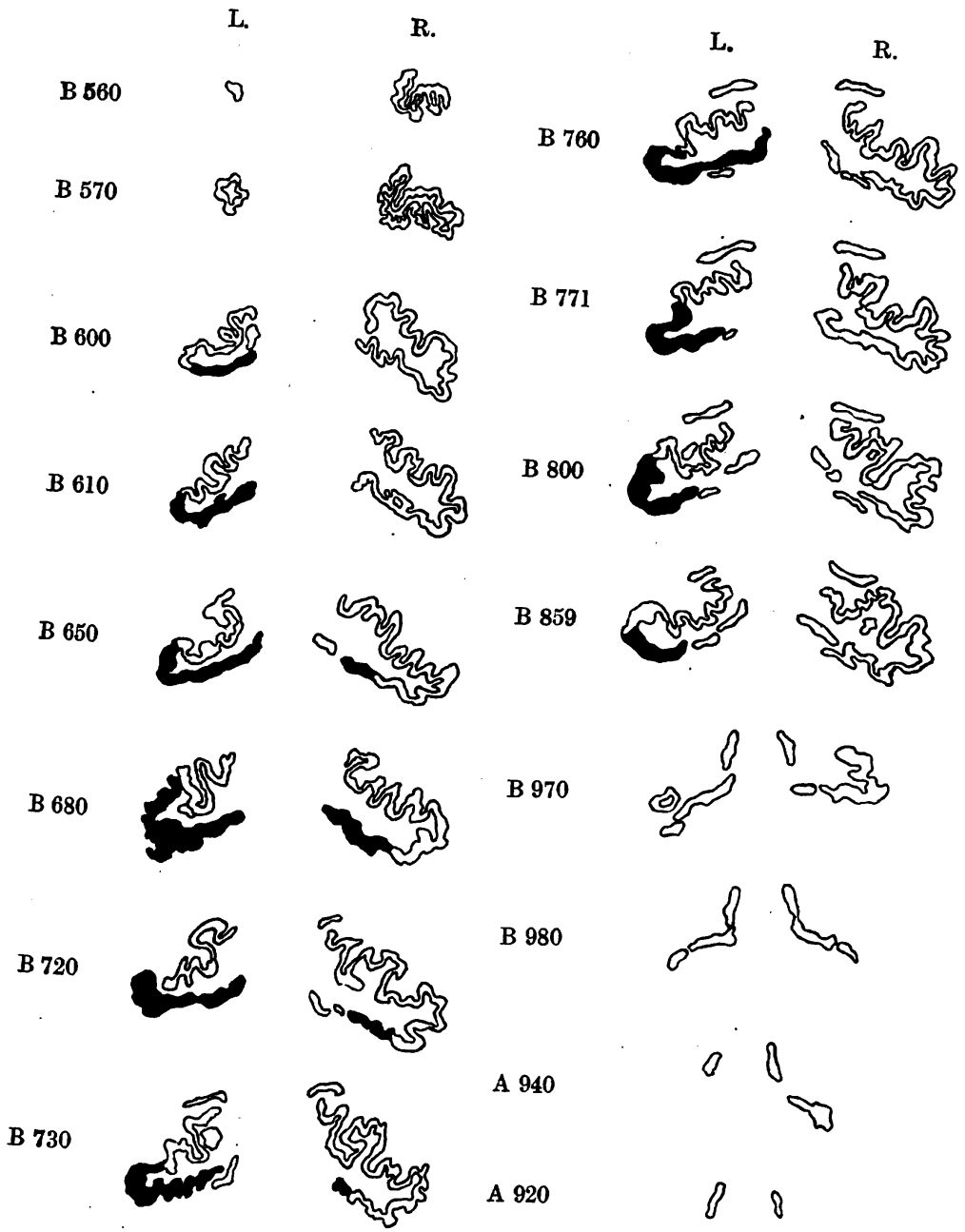

Fig. 35. Der untere Olivenkomplex.
Die vollschwarzen Anteile sind gänzlich degeneriert.

B. Schnitt 560. (Weigert.) Asymmetrie des Kleinhirns unverändert. Vorderes Ende der rechten unteren Olive in zahlreichen

Digitized by Google
Original from UNIVERSITY OF MINNESOTA
Generated on 2019-10-24 18:00 GMT / http://hdl.handle.net/2027/umn.31951002684121b
Public Domain in the United States, Google-digitized / http://www.hathitrust.org/access_use#pd-us-google

Windungen nahezu normal. Linkerseits ist nur mehr eine kleine Insel von Olivensubstanz sichtbar. Die Bindearme wie in B. 600. Im extramedullären Anteil der rechten Radix labyrinthica ein Haufen isolierter Ganglienzellen (versprengter Teil der Martinschen Zellgruppe). Corpus trapezoides beiderseits ohne besondere Ungleichheiten (rechtes Corpus trapezoides etwas faserreicher als das linke), jedoch nicht mächtig entwickelt. Bindearme unverändert. Zentrale Haubenbahn beiderseits gleich entwickelt und gut gefärbt. Im Bereiche des oralsten Teiles des ventralen Randes des Corpus restiforme auf beiden Seiten Aufhellungsherde, die rechts mehr entwickelt erscheinen als links. Im Bereiche dieser Aufhellungszonen finden sich kleine, degenerierte Nervenzellen und degenerierte Markfasern. Diese Veränderungen stellen sich als Folge einer alten Erweichnng dar, haben mit dem Corpus pontobulbare, das normal ist, nichts zu tun. Auch sonst am Randteil des Hirnstammes, besonders rechterseits, Aufhellungszonen, die rechterseits tiefer in die Medulla reichen als links und die Breite des physiologischen Randschleiers (Randgliastreifen) bedeutend überschreiten. Außer im Corpus restiforme findet sich eine Aufhellungszone beiderseits ventral vom Fazialiskern und links an der Grenze zwischen Pyramide und Lemniscus medialis. Im Bereiche dieser Aufhellungszonen sind degenerierte Fasern und kleine thrombosierte Blutgefäße zu sehen. Basale Gefäße deutlich endarteriitisch verändert.

B. Schnitt 520. (Weigert.) Kaudales Ende des sensiblen Trigeminuskernes. In ihm sowie im Abduzens keine pathologischen Veränderungen. Binde- und Brückenarme rechts schwächer als links.

B. Schnitt 490. (Pal-Weigert.) Der Schnitt liegt in der Höhe des Beginnes des Brückengrau. Brücken- und Bindearme wie B. 520. Beide oberen Oliven gleich und normal, desgleichen der motorische Trigeminuskern und die mesenzephale Trigeminuswurzel. Das linke hintere Längsbündel erscheint schmäler als das rechte.

Im Kleinhirn keine wesentliche Veränderung. Rechter Bindearm kleiner als der linke. Die ventralen mittleren Teile der Bindearme vollständig und beiderseits gut gefärbt. Die dorsalen Anteile der beiden Bindearme sind gleich, jedoch aufgehellt. Desgleichen zeigt sich das Gebiet des Velum heller als normal.

Der rechte Brückenarm ist kleiner als der linke. Außerdem besteht noch eine Seitenungleichheit darin, daß rechterseits die medial gelegenen Anteile mächtiger entwickelt sind als linkerseits. Weiters läßt sich eine deutliche Differenz in der zentralen Haubenbahn erkennen, die linkerseits schwächer erscheint als rechts. Das Brückengebiet ohne wesentliche Veränderung.

B. Schnitt 480. (Weigert.) Linkes hinteres Längsbündel im ganzen schwächer, lockerer gebündelt und im Querschnitt

Digitized by Google
Original from UNIVERSITY OF MINNESOTA
Generated on 2019-10-24 18:00 GMT / http://hdl.handle.net/2027/umn.31951002684121b
Public Domain in the United States, Google-digitized / http://www.hathitrust.org/access_use#pd-us-google

kleiner als das rechte. Binde- und Brückenarme wie in B. 490. Im Bereiche der Trigeminuskerne und -fasern nichts Pathologisches.

B. Schnitt 450. (Pal-Weigert.) Binde- und Brückenarme wie in B 480.

V-Kerne ohne Besonderheiten. Die Kreuzung des Corpus trapezoides normal und symmetrisch. Der Größenunterschied in den beiden hinteren Längsbündeln ist nur unbedeutend vorhanden.

B. Schnitt 440. (Weigert). In den Zwischenschnitten entwickelt sich die Brücke. Mediale, zwischen den Pyramiden gelegenen Kernmassen sind rechterseits mächtig, linkerseits annähernd nur bis zur Hälfte der Höhe entwickelt. Umgekehrt erweisen sich die lateral von der Pyramide gelegenen Zellmassen linkerseits mächtiger und zellreicher sowie wesentlich besser gefärbt. Doch ist beiderseits die Färbung unter der Norm (s. auch Schnitt 480). Dort, wo Stratum complexum, superficiale und profundum bereits entwickelt sind, ist die Zellmasse der rechten Seite reicher entwickelt als die der linken. Das Stratum superficiale der linken Seite erweist sich ventral bis etwa zur Höhe der Mitte der Pyramide zell- und faserarm. Medial sind nur die dorsalsten Partien, die neben der Pyramide gelegen sind, zellreicher. Rechts analoge, jedoch weniger intensive Veränderungen. Der große Gegensatz zwischen Stratum profundum und Stratum superficiale tritt deutlich hervor.

Das rechte hintere Längsbündel erscheint schwächer als das linke, läuft in ventraler Richtung spitzer zu als das linke (die Größenunterschiede der beiden Längsbündel sind somit wechselnd). Binde- und Brückenarm der rechten Seite schwächer als die der linken. Die gefundenen varianten Unterschiede in der Ausbildung der beiden hinteren Längsbündel liegen innerhalb der physiologischen Varietätsbreite und haben keine pathologische Bedeutung.

B. Schnitt 420: (Van Gieson.) In den aufgehellten Gebieten die Zellen deutlich verkleinert. Nur vereinzelte Zellen zeigen normale Größe. Sonst wie B 440.

B. Schnitt 411. (Pal-Weigert.) Der rechte Bindearm in seinem spitzen dorsalen Abschnitte auffallend verschmächtigt. Rechte zentrale Haubenbahn und das daran grenzende dorso-laterale Haubenfeld deutlich schmächtiger als links. Der Brückenarm ist rechts weniger mächtig als links und im Gebiete der getroffenen Brückenfasern hat es den Anschein, als ob die Fasern linkerseits reichlicher wären wie rechterseits, doch läßt sich das infolge der verschiedenen Lagerungen der Fasern nicht mit Sicherheit entscheiden. Es fällt wiederum auf, daß das Aufhellungsgebiet beiderseits vorwiegend ventro-medial gelegen ist, doch sind inselförmige Aufhellungen auch dorso-lateral von der Pyramide zu finden.

Digitized by Google
Original from UNIVERSITY OF MINNESOTA
Generated on 2019-10-24 18:00 GMT / http://hdl.handle.net/2027/umn.31951002684121b
Public Domain in the United States, Google-digitized / http://www.hathitrust.org/access_use#pd-us-google

B. Schnitt 400. (Weigert.) Der Schnitt trifft den oralsten Teil des vierten Ventrikels bzw. den Beginn des Aquaeductus Sylvii. Binde- und Brückenarm wie früher. Mesencephale Quintuswurzel und Locus coeruleus beiderseits gleich und normal, ebenso die zentrale Haubenbahn, laterale und mediale Schleife.

Von ventral nach dorsal finden wir zunächst die äußere Schichte der Brückenfasern, das Stratum superficiale. Es folgt darauf ein aufgehellter zellarmer Streif (beiderseits ziemlich gleich), dann eine noch immer ventral von der Pyramide gelegene Zone, die faser- und zellreich beiderseits ziemlich gleich entwickelt ist, soweit es sich um die lateralen Partien handelt. Medial ist das Grau rechts besser entwickelt als links, doch verlauft links ein quer getroffenes Bündel inmitten dieser grauen Masse, das rechts fehlt.

B. Schnitt 370. (Pal-Weigert.) Der Schnitt geht durch den hinteren Vierhügel. Laterale Schleife und Kochleariskreuzung normal. Rechter Kleinhirnschenkel deutlich dünner als der linke. Verhältnisse in der Brücke gegenüber dem kaudaleren Anteile unverändert, wobei sich zeigt, daß der knapp dorsal vom Stratum superficiale gelegene Zellstreif atrophisch ist und rechts die Zellen besser entwickelt sind als links. In der Haube tritt die Differenz an der zentralen Haubenbahn noch immer zutage. Die laterale Schleife erscheint links eine Spur schwächer als rechts, Binde- und Brückenarm rechts schwächer als links. Nach vorn zu zeigt sich die Differenz der quergetroffenen Brückenfasern deutlich, indem besonders ventro-medial rechts weniger Bündel zu finden sind als links. Oralwärts wird die Aufhellungszone in der Brücke immer schmächtiger. Auch in der Haube wird durch die Überlagerungen die beginnende Bindearmkreuzung undeutlicher. Es unterliegt aber keinem Zweifel, daß die linke Schleife stärker ist als die rechte. Knapp vor dem Trigeminus, gegen das Ende der Brückenarme zu, ist die Differenz beiderseits der Brücke ziemlich verwischt, obwohl auch hier noch die Kernmasse größer erscheint als links und im ventralsten medialen Abschnitt dieser Kernmasse die Aufhellung deutlich erkennbar bleibt.

B. Schnitt 360. (Weigert.) Wie in B 370.

B. Schnitt 350. (Haemalaun-Eosin). Im Locus coeruleus kleine, pigmentierte Nervenzellen.

B. Schnitt 330. (Pal-Weigert.) Beide lateralen Schleifen normal.

B. Schnitt 320. (Weigert.) Rechter Bindearm schwächer als der linke. Im übrigen die Verhältnisse wie in B 330.

B. Schnitt 290. (Pal-Weigert.) Sekundäre Hörbahn beiderseits normal.

B. Schnitt 250. (Pal-Weigert.) Mit dem Auftreten der Kreuzung der Brückenfasern medial rückt die aufgehellte Körner-

Digitized by Google
Original from UNIVERSITY OF MINNESOTA
Generated on 2019-10-24 18:00 GMT / http://hdl.handle.net/2027/umn.31951002684121b
Public Domain in the United States, Google-digitized / http://www.hathitrust.org/access_use#pd-us-google

masse etwas lateral und liegt dann am ventro-lateralen Rand. An den Abschnitten des Vierhügels erkennt man, daß der rechtsseitige schmächtiger ist als der linksseitige. Nach vorn zu ist nur mehr der Brückenfuß erhalten; man kann aber an diesem deutlich erkennen, daß der ventrale Streif der Brückenkerne, die die Aufhellung gezeigt haben, bis in die vordersten Partien nachweisbar bleibt.

* * *

Rindenstruktur der Heschlschen Windung im Bielschowski- und Golgi-Präparat normal.

Zusammenfassung.

a) Veränderungen im Kleinhirn.

Es besteht eine allgemeine Verkleinerung beider Kleinhirnhemisphären, sie betrifft die rechte Seite mehr als die linke. Die Unterflächen der Hemisphären sind stärker verkleinert, verschmälert, als die Oberseiten (rechts mehr als links). Die stärkere Verkleinerung der rechten Hemisphären und ihres Markkernes gegenüber den gleichen Teilen der linken Seite treten kaudalwärts deutlicher zutage.

Rechterseits fehlt die Amygdala nahezu völlig, der rechte Lobulus biventer ist rudimentär. Dieselben Gebiete sind auch linkerseits, jedoch in geringerem Maße geschädigt, auch l. sind Amygdala und Lobulus biventer mehr zurückgeblieben als der Lobulus semilunaris inferior dieser Seite. Der Sulcus horizontalis ist rechts tiefer als links, die Mittellinie des Wurmes verlauft nach rechts geneigt. Der rechte Flocculus ist hochgradig atrophiert. Ein Teil des Unterwurmes fehlt. Die Uvula ist infolge der aus der Erweichung folgenden Resorption hochgradig verkleinert.

Infolge der Verkleinerung der rechten Hemisphäre erscheinen die basomedialen Anteile der linken über die Mittellinie nach rechts über den Wurm hinaus verschoben. Im Bereiche der Verkleinerung sind die Markstrahlen rechterseits blaß. Links besteht eine arborisierte, rechts einfache Markstrahlung, auch sind die Markstrahlen rechts dünner als links. Markstrahlen des Oberlappens treten durch den Wurm von rechts nach links über, auch in der Tiefe des Wurmes gehen Markstrahlen über die Mitte von einer in die andere Hemisphäre.

In einem frontalen Querschnittsniveau, in welchem linkerseits (B 590) Lobulus biventer und der basale Teil des Markkernes vorhanden sind, fehlen rechts diese Teile gänzlich. Es besteht eine Einsenkung an der Basis des Kleinhirnes.

Zwischen dem kaudalen Teil der rechten Kleinhirnhemisphäre einerseits und Wurm und linker Hemisphäre verlauft nahezu

Digitized by Google
Original from UNIVERSITY OF MINNESOTA
Generated on 2019-10-24 18:00 GMT / http://hdl.handle.net/2027/umn.31951002684121b
Public Domain in the United States, Google-digitized / http://www.hathitrust.org/access_use#pd-us-google

vertikal eine von Pia ausgekleidete Furche. Oral wird diese durch einen die beiden Hemisphären verbindenden Markstrahl begrenzt. Die Fissur hat sich indirekt durch die im Anschluß an die Erweichung und Sklerose im basalen Anteile aufgetretene Schrumpfung der rechten Hemisphäre entwickelt.

Eine Stelle im dorsomedialen Anteile der Hemisphäre kennzeichnet oberflächlich eine in das Mark reichende spornförmige Sklerose. Die Erweichung selbst ist mehr oder weniger auf die Basis der Kleinhirnhemisphären beschränkt geblieben.

Das zerebellare Marklager beider Seiten (rechts mehr als links) ist verkleinert und stellenweise degeneriert. Im Kleinhirnmark findet sich eine umschriebene Sklerose. Sie ist beiderseits auf das im Winkel zwischen den Hemisphären und dem Wurm gelegene Mark ausgedehnt und reicht rechts bis in den Hilus des Nucleus dentatus. Ventro-lateral vom Nucleus dentatus ist das Mark aufgehellt (s. u.).

Der Nucleus dentatus ist beiderseits entwickelt, links besser als rechts, doch sind infolge der Sklerose, die das ganze dem Ventrikel zugekehrte Gebiet des Kleinhirnes einnimmt, die dorso-medialen Abschnitte des linken und in größerem Umfang auch die medialen Abschnitte des rechten Dentatus zerstört. In einer frontalen Querschnittszone, in welcher sich der rechte Nucleus dentatus schon weitgehend verändert darstellt, findet sich ventral vom ventralen Schenkel des linken Dentatus nur aufgehelltes Mark mit kleinsten Sklerosen.

In kaudaler Richtung erstreckt sich die Sklerose besonders auf die ventro-lateralen Anteile des Kleinhirnes und auf den rechten Nucleus dentatus, der dort höhergradig und ausgedehnter verändert ist als der linke.

Mit der rechtsseitigen Rindenatrophie geht die quantitative Verringerung der rechtsseitigen Markmasse Hand in Hand.

Die Asymmetrie der Hemisphären nimmt oralwärts ab.

Im oralen Teil des Unterlappens sind L. semilunaris, gracilis und biventer zu sehen. Sie stellen ein mit blassen Markstrahlen versehenes Windungsgebiet dar.

Im oralsten Teil ist ein Wurmgebiet nicht scharf zu begrenzen; von der Mitte ziehen starke Markstrahlen beiderseits in die Seitenlappen. Nur einige Läppchen des Unterwurmes sind in diesem Schnittgebiet erhalten.

Im kaudalen Teil der linken Hemisphäre findet sich eine flache, im Querschnitt spornförmige Sklerose ventro-medial vom kaudalen Ende des Nucleus dentatus. Dieser „Sporn“ reicht bis in den kaudalen Pol der linken Hemisphäre.

Die linke Flockenrinde ist verkleinert, rechts fehlt sie. Der rechte Flockenstiel verlauft durch Rinde nicht gedeckt.

Digitized by Google
Original from UNIVERSITY OF MINNESOTA
Generated on 2019-10-24 18:00 GMT / http://hdl.handle.net/2027/umn.31951002684121b
Public Domain in the United States, Google-digitized / http://www.hathitrust.org/access_use#pd-us-google

Im dorsalsten Teil der Rinde der linken Hemisphäre finden sich umschriebene Defekte in Form von Fehlen der Purkinjeschen Zellen und Verdünnung der Molekular- und Körnerschicht. In der Tiefe daselbst geschrumpfte Blutgefäße.

Der linke N. dentatus ist in seinem dorso-medialen Abschnitt, mit welchem er in die sklerosierte Partie geraten ist, geschädigt (s. a. P. 15). Auch der Nucleus fastigii liegt in dieser Sklerose und ist bis auf wenige Zellen und Fasern zerstört. Nucleus emboliformis, (links größer als rechts), und globosus sind verhältnismäßig gut erhalten.

Es besteht eine direkte Faserverbindung zwischen dem dem linken Dentatus angehörenden Zellhaufen mit dem darüber befindlichen, dem Anscheine nach dem Wurm zugehörigen Kleinhirnläppchen (Brunner). Fasern ziehen vom N. emboliformis gegen die Dachkreuzung.

Das Gebiet der Sklerose gibt das Bild einer dichten gliösen Narbe: in der Sklerose finden sich Plasma-, Glia- und Nervenzellen sowie degenerisierte Markfasern. (Die intakten Fasern, besonders die kreuzenden, scheinen alle aus dem Gebiete des N. emboliformis hervorzugehen.)

Die Sklerose ist eine alte und zeigt ihre Abhängigkeit von den Blutgefäßen darin, daß sie sich längs derselben in das normale Gewebe vorschiebt. Die Sklerose ist auf der rechten Seite viel erheblicher entwickelt als links, sie erstreckt sich von der Mitte in beide Hemisphären und ist die Ursache des Defektes des Markkernes. Fast überall zeigt die Sklerose eine scharfe Grenze gegen die normale Umgebung (so besonders im Bereich des Nucleus dentatus).

Kaudalwärts erstreckt sich die Sklerose von der rechten Kleinhirnhemisphäre dorsomedialwärts in den Winkel zwischen Unterwurm und Hemisphärenmark, infolgedessen kommt es an dieser Stelle zu einer abnormen Einsenkung vom Ventrikel her.

Die ventralen Schenkel der beiden N. dentati grenzen infolge des Defektes im Bereich der medialen Anteile der ventralen Kleinhirnfläche (Amygdala und medialer Teil des L. biventer) direkt an den Ventrikel. An die ventralen Schenkel beider N. dentati ist eine Zone der Sklerose angeschlossen, die in ventrolateraler Richtung vom Unterwurm ungefähr parallel zur Längsachse des N. dentatus in das Kleinhirn zieht. Ein ähnliches Areale findet sich ventral vom linken Nucleus globosus im Bereiche des im Winkel zwischen linkem Wurm und linker Hemisphäre gelegenen Markes.

Im oralen Anteil trifft die Sklerose die Randteile des Daches des Ventrikels, sie beinhaltet auch die Läppchen des Unterwurmes und geht von da auf die rechte Seite über.

Digitized by Google
Original from UNIVERSITY OF MINNESOTA
Generated on 2019-10-24 18:00 GMT / http://hdl.handle.net/2027/umn.31951002684121b
Public Domain in the United States, Google-digitized / http://www.hathitrust.org/access_use#pd-us-google

Der Dachkern liegt im Gebiet der Sklerose. Die sklerotische Partie erscheint gegen das Ependym, das intakt ist, am dichtesten, weniger mächtig gegen den Kern.

b) Veränderungen außerhalb des Kleinhirnes.

Im Randteil des Hirnstammes (rechts mehr als links) eine Aufhellungszone.

In der Medulla oblongata sind die beiden unteren Oliven geschädigt (links mehr als rechts). Die Schädigung betrifft den ventralen Schenkel und den lateralen Abschnitt der Hauptolive, die links fast bis zur Vernichtung zerstört sind. Damit im Zusammenhang sind auch die Vlies- und die zentralen Olivenfasern entsprechend aufgehellt. Während rechts die äußeren Bogenfasern der Olive fehlen, sind sie auf der stärker affizierten linken Seite vorhanden. Die beiden Primäroliven sind intakt.

Die Fibrae olivo-cerebellares sind links stärker entwickelt als rechts. Das Hilusmark der Oliven, beiderseits abgeblaßt, kommuniziert durch den zerfallenen Verbindungsschenkel der Hauptolive mit der zentralen Haubenbahn.

Äußere ventrale Bogenfasern sind an der rechten Seite kaum erkennbar, dagegen linkerseits vom Gebiete der lateralen Kerne nach abwärts und durch die Pyramide hindurch deutlich, wenn auch ziemlich dünn entwickelt, sichtbar. Lateral vom Corpus restiforme finden sich keine Bogenfasern, desgleichen nicht an der Außenseite der Medulla. Fibrae arcuatae externae sind erst vom Gebiete der Substantia reticularis an durch die Pyramide, die sie zerklüften, zu verfolgen. Die Olivenfasern sind wenig zahlreich und aufgehellt.

Rechtes Corpus restiforme schwächer als das linke und am äußeren Rande eingefallen.

Im oralsten Anteil des ventralen Randes der Corpora restiformia Aufhellungsherde, rechts mehr als links. In denselben degenerierte Nervenzellen und degenerierte Markfasern als Folge einer alten Erweichung. Aufhellungszonen beiderseits ventral vom Faziaskern sowie linkerseits an der Grenze zwischen Pyramide und medialer Schleife. In diesen Zonen degenerierte Fasern und thrombosierte kleinste Blutgefäße.

Die beiden hinteren Längsbündel variant ungleich entwickelt, meist das linke schwächer und lockerer gebündelt als das rechte, oral dagegen das rechte schwächer als das linke (die physiologische Breite nicht überschreitende Varietät). Velumgebiet heller als in der Norm. Linker Tractus retropeduncularis schwächer als derrechte.

Sämtliche drei Kleinhirnschenkel sind gegenüber der Norm verkleinert, rechts wesentlich mehr als links.

In der Brücke sind drei Systeme getroffen:

Digitized by Google
Original from UNIVERSITY OF MINNESOTA
Generated on 2019-10-24 18:00 GMT / http://hdl.handle.net/2027/umn.31951002684121b
Public Domain in the United States, Google-digitized / http://www.hathitrust.org/access_use#pd-us-google

α) Der Bindearm. Seine dorsale Spitze ist beiderseits verschmächtigt. Diese Verschmächtigung läßt sich bis zur Bindearmkreuzung deutlich verfolgen, sie verschwindet jedoch links dort, wo sich die dorsalen Fasern gegen das Velum ziehend, auffallend verschmächtigt zeigen.

β) Die zentrale Haubenbahn der linken Seite, welche verschmächtigt ist.

γ) Der rechte Brückenarm ist kleiner, das rechte Brückengrau aber besser entwickelt als das linke. Es zeigt sich kaudooralwärts ein medial und schließlich mehr ventral ganz oberflächlich gelegener Zellstreifen als das Hauptgebiet der Atrophie.

Laterale Schleife links schwächer entwickelt als rechts.

Linke Brückenfasern scheinbar reichlicher als die rechten.

Die medialen, zwischen den Pyramiden gelegenen Kernmassen in der Brücke linkerseits quantitativ stark (ungefähr bis auf die Hälfte) verringert. Die lateral von den Pyramiden gelegenen Zellmassen in der Brücke links mächtiger, zellreicher und besser gefärbt als rechts, jedoch beiderseits Färbung unter der Norm.

In der Region, wo Stratum complexum, superficiale und profundum bereits entwickelt sind, sind die Kernmassen in der Brücke rechts höher als links, in ihnen Aufhellungen.

Bezüglich der quergetroffenen Brückenfasern läßt sich schwer etwas aussagen, weil das Gebiet der Brücke nach vorne zu fehlt.

Sämtliche Arterien der Gegend des rechten Kleinhirnes und des Pons sind dünner als die des linken. Aber auch diese sind, wie die gesamten Hirnarterien des Falles, von kleinerem Kaliber als normal. Der Plexus chorioideus des 4. Ventrikels ist stark sklerosiert.

An den Gefäßen der Hirnbasis eine chronische Endarteriitis mit Verbreiterung der Gefäße und Spaltung der Elastika in einem Ausmaße, wie sie bei einem 21jährigen Menschen nur selten und da fast ausschließlich bei Syphilis zu finden ist.

Im Hirnstamm, besonders in der Gegend des Kochleariseintrittes, findet sich hochgradige Blutgefäßstauung. Außerdem besteht starke Füllung und Erweiterung der intrameningealen und intrazerebellaren Blutgefäße. Vereinzelte frische Thromben in der Arteria basilaris, vereinzelte perivaskuläre Infiltrate im Kleinhirn. Geringes intrameningeales Ödem und intrameningeale Blutungen.

Die Einzelfunde im Bereich des Nervus octavus und seiner zentralen Endausbreitung seien noch kurz hervorgehoben:

Die dritte linke Temporalwirkung, die Gyri temporales und die Insel erweisen sich normal, desgleichen die Heschlsche Windung. Die aufsteigenden Hörfasern sind normal, so insbesondere die tiefen und oberflächlichen Striae acusticae sowie der Nucleus triangularis, die Zellen der Deitersschen Kerne usw. Der distale Teil des Nucleus

Digitized by Google
Original from UNIVERSITY OF MINNESOTA
Generated on 2019-10-24 18:00 GMT / http://hdl.handle.net/2027/umn.31951002684121b
Public Domain in the United States, Google-digitized / http://www.hathitrust.org/access_use#pd-us-google

anterior acustici (ventralis) ist normal, desgleichen das Tuberculum acusticum.

Weiters fanden sich Aufhellungsgebiete im Bereiche beider lateralen Akustikuswurzeln. Die ventralen Kochleariskerne waren zellarm, die vorhandenen großen Ganglienzellen jedoch intakt. Auf der rechten Seite waren weniger Zellen als linkerseits. Auch fanden sich im rechten Kochleariskern einzelne Zellen kleiner als im linken Kern. Ferner ließ sich eine wenn auch geringgradige Verschmächtigung der rechten ventralen Kochleariskerne nachweisen. Die Radix cochlearis erweist sich in dem extra- und intramedullären Teil degeneriert, im extramedullären mäßig verdünnt. Im proximalen Ende des extramedullären Teiles der Radix cochlearis fand sich eine umschriebene Nekrose, am Rande des einstrahlenden Corpus restiforme eine ältere Erweichung des Hirnstammes. Im Hirnstamm, besonders in der Gegend des Kochleariseintrittes, fanden sich auch hochgradig gestaute Blutgefäße.

Die Radix labyrinthica ist rechts etwas kleiner als links.

Der extramedulläre Teil der Radix labyrinthica erweist sich oberflächlich und besonders im kaudalen Anteil degeneriert (Artefakt?). Im extramedullären Anteil der rechten Radix labyrinthica fand sich ein versprengter Ganglienzellhaufen (Martinsche Zellgruppe). Es handelt sich dabei um eine Heterotopie, die als Varietät das Gebiet des Normalen nicht überschreitet. Der intramedulläre Teil der Radix labyrinthica erwies sich normal. Im Hirnstamm fanden sich besonders in der Gegend des Kochleariseintrittes hochgradig gestaute Blutgefäße.

Eine Reihe von Heterotopien haben auch Vogt und Astwazaturow an ihren Fällen feststellen können. Sie sind Teilerscheinung von Entwicklungsstörungen und ein sicheres Zeichen des intrafötalen Entstehens der Veränderungen. Erwähnenswert ist, daß sich auch im membranösen peripheren Gehörorgan bei kongenitalen Veränderungen Heterotopien finden, allerdings haben sich im vorliegenden Falle keine feststellen lassen.

Eine besondere Heterotopie stellt die Anhäufung von grauer Substanz im Corpus restiforme dar. Diese Zellhaufen entsprechen einem embryonalen Strickkörperkern, der intrafötal normalerweise vorhanden, später verschwindet und nur in Fällen von Entwicklungshemmung erhalten bleibt [Karplus (15), Vogt und Astwazaturow (28), S. 98]. Im Nachweis dieser Heterotopie ist somit gleichfalls ein Zeichen für die intrafötale Entstehung der Veränderungen zugleich auch der Minderwertigkeit des Zentralnervensystems zu finden.

Vogt und Astwazaturow (28) bemerken: „Mitten im Corpus restiforme auf der Höhe des Akustikuseintrittes findet sich (im Frontalschnitt) eine Anhäufung von grauer Substanz mit Ganglien-

Digitized by Google
Original from UNIVERSITY OF MINNESOTA
Generated on 2019-10-24 18:00 GMT / http://hdl.handle.net/2027/umn.31951002684121b
Public Domain in the United States, Google-digitized / http://www.hathitrust.org/access_use#pd-us-google

zellen. Auf Serienschnitten sieht man, daß dieses Gebilde mit keinem von den Oblongatakernen in Verbindung steht und ein sehr kleines Volumen hat. Eine etwas größere Anhäufung grauer Substanz in Corpus restiforme konnte auch (auf einer Seite) auf der Höhe des Eintrittes ins Kleinhirn konstatiert werden."

Das Corpus trapezoides schien rechts weniger intakt als links. Im Niveau der Kreuzung stellt sich jedoch heraus, daß beide als gleich und normal anzusehen sind. Die oberen Haupt- und Nebenoliven sind normal, desgleichen die Vliesfasern und Striae Monakow (tiefen Striae).

Die absteigenden Hörfasern erwiesen sich normal. Am Boden des 4. Ventrikels bis auf Stauung von kleinen Blutgefäßen keine Veränderungen Der Ventrikel selbst erscheint dorsal und rechts infolge des Ausfalles der ventro-medialen Anteile der Rinde der rechten Kleinhirnhemisphäre erweitert.

An den Kernen der übrigen Hirnnerven ergaben sich keine Veränderungen. Es zeigen sich lediglich Aufhellungszonen beiderseits ventral vom Fazialiskern sowie linkerseits an der Grenze zwischen Pyramide und medialer Schleife, in diesem Gebiete degenerierte Fasern und thrombosierte kleinste Blutgefäße.

* * *

In Anbetracht der beträchtlichen Anzahl von zum Teil charakteristischen Einzelbefunden im Zentralnervensystem und ihrer Verbindung mit dem Befund der peripheren Taubheit erwächst dem Untersucher die Pflicht, die Frage der Ätiologie und des zeitlichen Entstehens aller Veränderungen zu erörtern. Dabei muß man darüber klar sein, daß diese Erörterung trotz Vorliegens brauchbarer Daten in Anamnese und Befund einzelner Annahmen und Vermutungen nicht entraten kann.

Die histologische Untersuchung des Zentralnervensystems hat im Bereiche des Kleinhirnes und des verlängerten Marks eine Reihe verschiedenwertiger Veränderungen ergeben: kongenitale und erworbene. Es ist Sache der untenstehenden Ausführungen, den Zeitpunkt des Auftretens der erworbenen Veränderungen möglichst zu bestimmen sowie festzustellen, ob es sich dabei um direkte oder sekundäre Veränderungen handelt. Ihre prinzipielle Erklärung erlangen diese Befunde im Zusammenhang mit den autoptischen Befunden des Gesamtkörpers.

I. Kongenitale Veränderungen.

Aus den autoptischen Einzelbefunden des Gesamtkörpers seien zusammenfassend diejenigen hervorgehoben, die als kongenitale Veränderungen gedeutet werden müssen. Es handelt sich um ein In-

Digitized by Google
Original from UNIVERSITY OF MINNESOTA
Generated on 2019-10-24 18:00 GMT / http://hdl.handle.net/2027/umn.31951002684121b
Public Domain in the United States, Google-digitized / http://www.hathitrust.org/access_use#pd-us-google

dividuum mit allen Zeichen des Status thymico-lymphaticus (Vergrößerung der Lymphdrüsen, großer Thymus, schwächlicher flacher Brustkorb, schwammige, bis 6 mm diche Schädeldecke, zarte Arterien, Aorta angusta). Im Bereiche des Gehörorgans ist in den Knochendefekten im Tractus spiralis foraminosus und der Lamina spiralis gleichfalls eine kongenitale Veränderung zu erblicken. Desgleichen in der Endostverdickung im inneren Gehörgang.

Nach den Untersuchungen von Bartel (2) ist bekannt, daß zum Bild des Status thymico-lymphaticus (Status hypoplasticus Bartels) auch kongenitale Veränderungen im Zentralnervensystem gehören. Eine Reihe von Veränderungen des vorliegenden Falles können nun gleichfalls als kongenitale betrachtet werden. Darin gehören im Hirnstamm die versprengten Martinschen Zellengruppen im Gebiete des Vestibularis und die umschriebenen Veränderungen in der Kleinhirnrinde (Erhaltung der gröberen Rindenstruktur bei Verlust der Purkinjeschen Zellen und starker Verschmälerung der inneren Körnerschichte). Weiters gehört hierzu die Verkleinerung der linken Kleinhirnhemisphäre, da durch die in dieser Hemisphäre sehr wenig umfangreiche Sklerose mit Schrumpfung (s. u.) die auffallende Kleinheit dieser Hemisphäre nicht zur Gänze erklärt werden kann. Nun liegt es nahe, anzunehmen, daß ursprünglich auch die rechte Kleinhirnhemisphäre vom gleichen Grade einer kongenitalen Verkleinerung betroffen worden ist, zu welcher spätere Veränderungen im Sinne von Sklerose und Schrumpfung (s. u.) hinzugekommen sind. Man gelangt daher ungezwungen zur Annahme, daß das Kleinhirn des vorliegenden Falles schon urspünglich kleiner als normal, d. h. hypoplastisch gewesen ist. Dabei kann es sich aber nur um eine gleichmäßige Verkleinerung des Kleinhirnes unter Erhaltensein aller seiner Teile gehandelt haben.

Die unmittelbare Ursache der Hypoplasie des Kleinhirnes kann aus den Daten des vorliegenden Falles ebenso wenig erklärt werden, wie die Ursache des Status thymico-lymphaticus des Gesamtkörpers. Es ist denkbar, daß die Kleinhirnhypoplasie wie der Status thymico-lymphaticus einer ursprünglich defekten Anlage infolge von Blastophthorese im Sinne Forels seine Enstehung verdankt, wobei für das Zustandekommen der Blastophthorese die indirekte Wirkung von Alkohol und Lues oder anderer Schäden der Erzeuger maßgebend geworden sind. Nun liegen sogar Zeichen einer direkten luetischen Infektion im Sinne einer Heredo-Lues in diesem Falle an den regionären Gefäßen vor (s. u.). Umso mehr ist man daher berechtigt, hier in der Lues auch in der Richtung der Blastophtorese ein ätiologisches Moment zu erblicken.

Weiters muß man annehmen, daß die Hypoplasie des Kleinhirnes und der regionären Blutgefäße im engsten gegenseitigen

Digitized by Google
Original from UNIVERSITY OF MINNESOTA
Generated on 2019-10-24 18:01 GMT / http://hdl.handle.net/2027/umn.31951002684121b
Public Domain in the United States, Google-digitized / http://www.hathitrust.org/access_use#pd-us-google

Zusammenhang schon sehr frühzeitig intraembryonal aufgetreten ist, ohne die Frage beantworten zu können, welcher der beiden Teile den primär erkrankten darstellt. Marburg sieht das ursprünglichste ätiologische Moment in der Gefäßveränderung, Brun in den Veränderungen des Zentralnervensystems. Es ist bekannt, daß die Asymmetrie der Blutgefäße der Hirnbasis, wie sie sich im vorliegenden Falle fand, mit der ursprünglich defekten Anlage nichts zu tun haben muß, sondern als sekundäre Veränderung entstanden, im Zusammenhang mit der später eingetretenen Kleinhirnschrumpfung gedeutet werden kann und das gleiche kann vom Befund der asymmetrischen Abflachung der beiden hinteren Schädelgruben gelten. Ziehen wir in Betracht, daß pathologische Prozesse während des Embryonallebens leicht zu Entwicklungshemmung führen können (Spiegel [24] S. 544), so sind die weitgehenden Veränderungen an der knöchernen Schädelbasis und den regionären Blutgefäßen ungezwungen zu erklären.

II. Die erworbenen Veränderungen.

In diesem Gehirn, das kongenital im Sinne der Kleinhirnhypoplasie verändert war, ist es später unter dem Einflusse einer exogenen Ursache zu weiteren Veränderungen gekommen. An umschriebenen Stellen des Kleinhirnes fanden sich sklerotische Herde, im Bereiche welcher das nervöse Gewebe, und zwar sowohl die weiße als auch die graue Substanz zugrunde gegangen ist. Im Bereiche der Sklerose fanden sich auch geschrumpfte Blutgefäße. Der größte sklerotische Herd besteht im Kleinhirn. Er ist mit seinem größeren Anteil im basalen Anteile der rechten Kleinhirnhemisphäre gelegen und reicht über den Wurm in die linke Kleinhirnhemisphäre. Durch die Herderkrankung sind in der rechten Kleinhirnhemisphäre folgende Veränderungen zustande gekommen: die rechte Amygdala fehlt fast vollständig, desgleichen fehlt der medio-kaudale Teil des rechten Lobulus biventer und ein gleicher Anteil des rechten Semilunaris inferior. Der Herd reicht in voller Breite von der Rinde in das Mark der rechten Kleinhirnhemisphäre und erstreckt sich bis in den kaudalsten Anteil derselben. Kaudal vom Nucleus dentatus trifft der Defekt rechts die medianen Anteile des Hemisphärenmarks. Im kaudalen Beginne des Nucleus dentatus beschränkt sich die Sklerose auf das ventral vom Nucleus dentatus gelegene Mark, reicht aber durch den Wurm hinüber auf die medialen Anteile der linken Kleinhirnhemisphäre (l. Amygdala). Der kaudale Anteil des rechten Nucleus dentatus ist zerfallen. Weiter oral geht die Sklerose bandförmig durch den Wurm über die Mitte und durchsetzt die ventralen Anteile des Markes der linken Hemisphäre. In dieser Höhe (A 920) bietet der Nucleus dentatus beiderseits

Digitized by Google
Original from UNIVERSITY OF MINNESOTA
Generated on 2019-10-24 18:01 GMT / http://hdl.handle.net/2027/umn.31951002684121b
Public Domain in the United States, Google-digitized / http://www.hathitrust.org/access_use#pd-us-google

eine annähernd normale Konfiguration. Die Sklerose reicht bis knapp an den Nucleus fastigii.

Weitere kleinere nicht wesentliche Herde finden sich im Bereiche des Hirnstammes im Bereiche des Kochleariseintrittes.

Die Schiefhaltung des Kopfes geht auf den Kleinhirndefekt zurück: sie ist offenbar einer Kompensation entsprechend später geschwunden. Über Schwanken des Kopfes berichten Vogt und Astwazaturow (28) in ihrem Fall III.

Für das frühzeitige Entstehen der Kleinhirnveränderungen spricht endlich auch die Abflachung der beiden hinteren Schädelgruben. Die Atrophie des Kleinhirnes und die Asymmetrie seiner beiden Hemisphären muß intrafötal oder infantil so früh aufgetreten sein, daß die sich entwickelnde Schädelkapsel mit der der Asymmetrie der beiden Kleinhirnhemisphären ganz entsprechenden Abflachung der beiden hinteren Schädelgruben reagieren konnte.

An der Hirnbasis findet man reichlich zum Teil organisierte, bindegewebig und hyalin degenerierte Blutgefäße, eine Endarteriitis mit Verbreiterung der Gefäße und Spaltung der Elastica. Da auch sonst die Gefäßwände Verdichtungen zeigen, welche alle Wände auch die Adventitia treffen, so wäre die Wahrscheinlichkeit, daß der Prozeß ein vaskulärer, und zwar ein luetischer ist, nicht von der Hand zu weisen (s. u.). Als Folge dieses vaskulären Prozesses muß man wohl auch die sklerotischen Partien im Zerebellum ansehen, die ventrikelwärts gelegen sind. Allerdings läßt sich nicht entscheiden, ob der Prozeß ein vaskulär-entzündlicher oder ein rein vaskulär-malazischer gewesen ist. Dagegen läßt sich mit Sicherheit sagen, daß die Veränderungen sehr alte sind. Der Umstand, daß ihm ganze Kleinhirnteile zum Opfer gefallen sind, zwingt uns, ihn in die Fötalzeil oder in die früheste Kindheit zu verlegen. Dafür sprechen auch die Untersuchungen von Spatz (24, 25). Dieser Prozeß, der die rechte Seite stärker betroffen haben müßte als die linke, kann aber nicht die Ursache der gesamten Hypoplasie des Kleinhirnes gewesen sein.

Die Hypoplasie des Kleinhirnes hat schwere sekundäre, degenerative, retrograde Veränderungen und solche korrelativer Natur in der Brücke und im verlängerten Mark zur Folge gehabt. Die Extensität dieser spricht gleichfalls zugunsten der Annahme eines fötalen oder früh-infantilen Prozesses. Dabei ist auffällig, daß die Entwicklung des Vorhandenen relativ gut erfolgt ist.

Diese Tatsache spricht dafür, daß die Schädigung vor die Zeit gefallen sein muß, in welcher es zur Zellentwicklung und Zellanordnung im Kleinhirn kommt. Man könnte demnach annehmen, daß auf der Basis einer vaskulären Anomalie in frühester Fötalzeit ein malazischer Herd entstanden ist, wodurch eine Hypoplasie des Kleinshirnes sich entwickelt hat, und zwar eine Hypoplasie des ge-

Digitized by Google
Original from UNIVERSITY OF MINNESOTA
Generated on 2019-10-24 18:01 GMT / http://hdl.handle.net/2027/umn.31951002684121b
Public Domain in the United States, Google-digitized / http://www.hathitrust.org/access_use#pd-us-google

samten Kleinhirnes und nicht einzelner Rindenanteile. Denn in der Rinde ist die Zellentwicklung fast normal erfolgt.

Die Frage nach der Ätiologie der Herde und der Zeit ihres ersten Auftretens, kann nicht mit voller Eindeutigkeit beantwortet werden. Als ätiologische Faktoren kommen in Betracht: 1. eine infektiöse Entzündung, 2. das in der Anamnese ausgesprochene Trauma.

Für die Annahme, daß die Sklerose aus einer regionären infektiösen Entzündung hervorgegangen ist, sprechen folgende Befunde:

a) Die Veränderungen an den Blutgefäßen der Hirnbasis (zum Teil obliterierte, bindegewebig und hyalin degenerierte Blutgefäße, Endateriitis mit Verbreiterung der Gefäße, Spaltung der Elastica, alte Thrombosierungen);

b) der Befund der Atrophie der linken Niere als Ausheilungsform einer infantilen Lithiasis. Wenn auch anamnestisch ausdrückliche Angaben über eine durchgemachte Infektionskrankheit fehlen, so zwingen diese Befunde doch, anzunehmen, daß das Individuum eine Infektionskrankheit durchgemacht hat. Sowohl die Otitis media als die Lithiasis der linken Niere sind sicher das Ergebnis einer postfötalen Infektion gewesen. Die Veränderungen an den Blutgefäßen der Hirnbasis zeigen mit Sicherheit, daß auch endokraniell sich eine infektiöse Entzündung abgespielt hat.

Bezüglich des Zeitpunktes der endokraniellen Entzündung sind zwei Auffassungen möglich. Hat für die infektiöse Entzündung des Mittelohres, der linken Niere und des Endokraniums die gleiche Ursache gewirkt, so ist die endokranielle Entzündung wie die beiden anderen Lokalisationen als postfötal aufgetreten anzusehen. Bringt man aber den endokraniellen Befund in Vergleich mit anderen ähnlichen, dann kann man in den Gefäßveränderungen Produkte einer intrafötalen Entzündung erblicken. In diesem Fall käme als ätiologisches Moment mit Rücksicht auf den histologischen Befund in den regionären Arterien Lues in Betracht. Es ergibt sich somit aus den Veränderungen der basalen Hirngefäße mit Sicherheit die Tatsache, daß der vorliegende Fall eine endokranielle Entzündung durchgemacht hat.

Ist nun die im Kleinhirn gefundene Sklerose auf Entzündung zurückzuführen im Sinne von Narben nach abgelaufener Enzephalitis? Nach dem histologischen Befund muß diese Frage bejaht werden. Gegen die Annahme einer abgelaufenen Enzephalitis, gleichgültig ob es sich um eine intra- oder postfötale, um eine luetische oder eine anderer Ätiologie gehandelt haben sollte, spricht jedoch das Fehlen ausgedehnter Veränderung im Zentralnervensystem außerhalb des Kleinhirnes. Auch der weitgehende Rindendefekt des Kleinhirnes ist mit dem gewöhnlichen Befund einer abgelaufenen Enzephalitis nicht vereinbar.

Digitized by Google
Original from UNIVERSITY OF MINNESOTA
Generated on 2019-10-24 18:01 GMT / http://hdl.handle.net/2027/umn.31951002684121b
Public Domain in the United States, Google-digitized / http://www.hathitrust.org/access_use#pd-us-google

So kommt nun in der Diskussion noch das postfötale Trauma, von welchem das Individuum im Alter von 16 Monaten betroffen worden ist, in Betracht. Man müßte dann annehmen, daß durch den Sturz eine traumatische Erweichung infolge einer Hirnhämorrhagie zustandegekommen ist. Das Fehlen von Residuen einer sonstigen makroskopischen seinerzeitigen Schädelverletzung schränkt allerdings diese Überlegung zur bloßen Annahme ein.

Für beide ätiologischen Möglichkeiten — Infektion und Trauma — können zur Erklärung der Tatsache, daß die Veränderungen auf das Kleinhirn und auf das Ohr so deletär gewirkt haben, die kongenitalen Anomalien des Gesamtorganismus herangezogen werden.

Es handelt sich um ein Individuum, das infolge seiner körperlichen Minderwertigkeit im Bereiche des Kleinhirnes und des Ohres weitgehend erkrankt ist. In der Minderwertigkeit ist mit Sicherheit ein für die Zerebellar- und Ohraffektion gemeinsamer ätiologischer Faktor zu erblicken. Im übrigen sind zwei Deutungen möglich: 1. Kleinhirnaffektion und Taubheit sind in bezug auf das ätiologische Moment und die Zeit seines Auftretens miteinander verbunden. 2. Kleinhirnaffektion und Taubheit sind in ätiologischer Beziehung und in bezug auf das zeitliche Auftreten voneinander unabhängig. Will man beide Veränderungen ätiologisch und zeitlich einheitlich betrachten, so muß man annehmen, daß entweder die infektiöse Entzündung postfötal Zerebellum und Ohr gleichzeitig befallen, oder daß für beide Organe das Trauma die Ursache der Veränderungen dargestellt hat. Andrerseits kann mit dem postfötalen Trauma allein die erfolgte Ertaubung nicht erklärt werden. Es muß sich, wie der Ohrbefund aufhellt, sekundär eine infektiöse Erkrankung dazugesellt haben. Es bleibt nun die Frage: war diese Infektion auch die Ursache für die Kleinhirnveränderung? Die Möglichkeit, daß dies der Fall ist, muß zugegeben werden und damit besteht für die Ohr- und die Kleinhirnveränderung die gleiche Ätiologie.

Folgt man der zweiten Annahme, so ergibt sich, daß die Kleinhirnveränderung und die Taubheit unabhängig voneinander entstanden sind und das einzig Gemeinsame bleibt, die für beide Regionen geltende Minderwertigkeit. Stützt man sich nun berechtigterweise auf die verläßlichen Angaben der Anamnese, so gelangt man zur Ablehnung der Annahme einer postfötalen Infektionskrankheit als eines gemeinsamen ätiologischen Faktors für die Ohr- und die Kleinhirnveränderung, denn diese Erkrankung wäre entsprechend ihren schweren bleibenden Folgen sicher auch schwer verlaufen und infolgedessen gewiß nicht der Umgebung verborgen geblieben bzw. übersehen worden. Hat aber die postfötale Infektion nicht stattgefunden, dann zwingt der histologische Befund der regionären Hirnarterien zur Annahme einer intrafötalen infektiösen Entzündung.

Digitized by Google
Original from UNIVERSITY OF MINNESOTA
Generated on 2019-10-24 18:01 GMT / http://hdl.handle.net/2027/umn.31951002684121b
Public Domain in the United States, Google-digitized / http://www.hathitrust.org/access_use#pd-us-google

Der intrafötale Infekt, aller Wahrscheinlichkeit nach luetischer Ätiologie, hat zu den Veränderungen an den reagionären Arterien geführt, vielleicht auch zur Sklerose, sicher aber nicht zur Otitis media, das postfötale Trauma hat sicher zur Ertaubung geführt (auf dem ätiologisch nicht weiter aufklärbaren Umweg der Otitis media), vielleicht auch zur Sklerose, sicher nicht zu den Gefäßveränderungen.

III. Die sekundären Veränderungen.

Eine dritte Gruppe ergeben die Veränderungen, welche sich als Folge der Hypoplasie und der Sklerose des Kleinhirnes und der darauffolgenden Schrumpfung des Kleinhirnes eingestellt haben. Diese Veränderungen zeigen sich 1. als mechanische Folgen der Schrumpfung in Gestalt von Asymmetrien, Verzerrungen und Verziehung im Bereiche des Kleinhirnes, 2. als organische in Form von Degeneration und Atrophie gewisser Fasersysteme. Infolge dieser Schädigungen des Kleinhirnes sind korrelative Veränderungen entstanden, die gewisse Beziehungen zwischen Kleinhirn, Medulla und Brücke klarstellen.

Zu den Veränderungen der ersten Gruppe gehört die Asymmetrie des Kleinhirnes mit Verziehung der Mitte nach rechts, stärkerer Verkleinerung der rechten Kleinhirnhemisphäre und Verlagerung des Sulcus horizontalis. Hierher gehört weiters die Verkürzung der rechten Kleinhirnhemisphäre in kaudofrontaler Richtung und das Auftreten der medio-dorsalen Wurmspalte. Zu diesen Veränderungen ist endlich zu rechnen die Asymmetrie der beiden hinteren Schädelgruben sowie die asymmetrische Verkleinerung der Blutgefäße der rechten Hirnbasis gegenüber denen der linken.

Zur zweiten Gruppe gehören die höhergradigen Veränderungen bzw. die Systemerkrankungen im Bereiche aller drei Kleinhirnschenkel.

a) Man findet eine deutliche Verdünnung des rechten Corpus restiforme. Nun wissen wir, daß sich das Corpus restiforme in der Hauptsache aus den Fibrae olivo-cerebellares, dem Tractus spino-cerebellaris dorsalis und den Fibrae arcuatae externae zusammensetzt. Eine quantitative Verminderung im Bereiche des Tractus spino-cerebellaris dorsalis ist nicht erweisbar, da Marchischnitte nicht vorliegen. Es liegt aber auch kein Anhaltspunkt für eine solche Systemerkrankung vor. Hingegen fehlen rechts die Fibrae arcuatae externae der Medulla oblongata. Der wichtigste Grund für die Verdünnung des rechten Corpus restiforme liegt aber im Ausfall der aus der linken Olive kommenden Fibrae olivo cerebellares. Dieser Ausfall ist aber ohne weiteres zu erklären aus der weitgehenden Degeneration dieser Olive.

Nach Vogt und Astwazaturow reicht selbst eine hochgradige Atrophie der Kleinhirnrinde nicht aus, um Veränderungen

Digitized by Google
Original from UNIVERSITY OF MINNESOTA
Generated on 2019-10-24 18:01 GMT / http://hdl.handle.net/2027/umn.31951002684121b
Public Domain in the United States, Google-digitized / http://www.hathitrust.org/access_use#pd-us-google

an den Oliven hervorzubringen. Die Olivenveränderungen entsprechen lediglich dem Grade der Veränderungen der Nuclei dentati. Dies gilt wenigstens für die Fälle von Kleinatrophie und -Hypoplasie. In allen Fällen von Schädigung der Corpora dentata stellt sich sekundär eine Atrophie der Olive her (S. 80).

Die Degeneration der unteren Oliven selbst betreffend ergibt die genaue Durchsicht der Serie folgende Verhältnisse (Fig. 35):

In der rechten Hauptolive ist der mediale Rand des ventralen Blattes degeneriert. Die Degeneration ist kaudooral im mittleren Drittel der Olive gelegen, jedoch kürzer als dieses. Dieser Degeneration ist der Defekt des medialen Anteiles der linken Amygdala zugehörig.

Die Degeneration der linken Hauptolive reicht kaudooral von einem Punkt innerhalb des kaudalen Drittels der Olive kontinuierlich fast bis in das orale Ende der Olive. Diese Degeneration betrifft das gesamte ventrale Blatt und reicht in der größten Breite (Fig. 35) im Bereich des mittleren Drittels der Olive durch den Verbindungsschenkel bis in den lateralen Rand des dorsalen Blattes. Dieser Veränderung entspricht in der rechten Kleinhirnhemisphäre das fast völlige Fehlen der Amygdala und die hochgradige Verkleinerung des rechten Lobulus biventer und des rechten Lobulus semilunaris.

Nimmt man die Tatsache als gegeben an, daß die beiden Hauptoliven in erster Linie mit der Hemisphärenrinde zusammenhängen, so ergeben sich als Folgerungen aus dem Befund des vorliegenden Falles:

1. Das ventrale Blatt jeder Hauptolive hängt mit der Rinde der kontralateralen ventralen Kleinhirnseite zusammen.

2. Der mediale Rand des ventralen Blattes im Bereich des mittleren Drittels der Hauptolive hängt zusammen mit dem medialen Anteil der gegenseitigen Amygdala.

3. Die weiter lateral gelegenen Teile des ventralen Blattes sowie die Verbindungsschenkel und der lateralste Teil des dorsalen Blattes in der Längsausdehnung über das mittlere Drittel der Olive hinaus sind mit dem lateralen Teil der Amygdala, dem medialen des Lobulus biventer und des Lobulus semilunaris der Gegenseite verbunden.

4. Die Primäroliven besitzen keinen Zusammenhang mit dem oralen Teil der Uvula und des Nodulus.

Diese Ergebnisse stimmen größtenteils mit denen der Untersuchung von Brouwer und Coenen (5) überein. (S. in dieser Abhandlung auch die Literatur). So ist besonders der Anschauung beizupflichten, daß die Gegend der Tonsille und des angrenzenden Gebietes der Hemisphären ein reiches Projektionsareale der unteren Oliven darstellen muß (Brouwer und Coenen, S. 70, P. 2).

Digitized by Google
Original from UNIVERSITY OF MINNESOTA
Generated on 2019-10-24 18:01 GMT / http://hdl.handle.net/2027/umn.31951002684121b
Public Domain in the United States, Google-digitized / http://www.hathitrust.org/access_use#pd-us-google

Weiters zeigt sich, daß tatsächlich die Unterlappen des Kleinhirns dem kontralateralen ventralen Olivenblatt entsprechen, wie das Holmes und Stewart (14) und viele andere festgelegt haben. Die Beziehung geht sogar, wie die Differenz in der rechten und linken Seite des vorliegenden Falles zeigt, noch weiter, wonach der Amygdala das am meisten geschädigte medialste Stück des ventralen Blattes zukommt.

Auffällig ist das Verhalten der Bogenfasern. Die prätrigeminalen Bogenfasern sind rechts zerstört, links erhalten. Besonders trifft das die marginale Gruppe dieser Fasern. Das würde dafür sprechen, daß wir in diesen Fasern Verbindungen zu sehen haben, welche vom Kleinhirn zur Olive gehen. Die zentrale Haubenbahn zeigt, wie das dorso-laterale Haubenfeld, zu ungunsten der schwerer affizierten Olive eine Verschmächtigung. Dieses Verhalten kann dahin gedeutet werden, daß wir hier eine sekundäre Atrophie vor uns haben, oder aber, daß die zentrale Haubenbahn auch von der Olive zum Zwischenhirn ziehende Fasern enthält.

Die in Punkt 3, S. 70 der Arbeit von Brouwer und Coenen (5) niedergelegte Anschauung, daß die Nebenolive und der Frontalpol der Hauptolive mit dem Palaeozerebellum und der größte Teil der Hauptolive mit dem Neozerebellum in faseranatomischer Verbindung stehen muß, wird durch die Befunde der vorliegenden Untersuchung nicht widerlegt.

In bezug auf die Zusammenhänge der Nebenolive entspricht das Ergebnis der vorliegenden Untersuchung eher der Anschauung von Brunner (6), der auf Grund vergleichender Untersuchungen festgestellt hat (S. 166), „daß zwischen den Kernen *a* und *b* einerseits, dem Lobulus *c* von Bolk bzw. der Declive, Tuber valvulae, Folium cacuminis und Pyramis der Anthropotomie andrerseits in bezug auf ihren phylogenetischen Entwicklungsgang eine weitgehende Analogie besteht." Weniger spricht der Befund meines Falles zugunsten der Anschauung von Brouwer und Coenen (5), wonach die medioventrale Nebenolive mit der Pars postrema cerebelli (Pyramis, Uvula, Nodulus mit Flocculus und Paraflocculus) in faseranatomischer Verbindung steht, da in meinem Fall bei völliger Intaktheit der Nebenoliven[4]) der Nodulus und der Flocculus hochgradig atrophisch waren und ein Teil des Unterwurmes gefehlt hat: Es bestand somit hier ein hochgradiger Defekt der Pars postrema cerebelli bei Unversehrtheit der medioventralen Nebenolive.

Interessant ist die Darstellung der Beziehung des Unterlappens des Kleinhirns zur Brücke nach dem Befunde des vorliegenden Falles, indem diesem Gebiete die kontralateralen ventro-medialen

[4]) Allerdings ist bei der individuell bedeutend variierenden Ausbildung der Nebenolive ihre ideale Intaktheit nicht vollständig exakt erweisbar.

Digitized by Google
Original from UNIVERSITY OF MINNESOTA
Generated on 2019-10-24 18:01 GMT / http://hdl.handle.net/2027/umn.31951002684121b
Public Domain in the United States, Google-digitized / http://www.hathitrust.org/access_use#pd-us-google

Zellpartien der Brücke entsprechen [Masuda (18)]. Defekt ist ein großer Teil des Unterwurms und die Amygdala sowie Teile des Lobulus biventer. In der Tat zeigten sich die ventromedialen Zellanteile der Brücke verändert. Da wir nun annehmen müssen, daß diese Zellpartien vorwiegend Fasern entsprechen, welche aus dem Zerebellum brückenwärts ziehen, da ja die Schädigung im Zerebellum sitzt, so ist damit neuerdings der Beweis erbracht, daß diese Fasern im Stratum superficiale verlaufen und in den diesem Stratum benachbarten Zellgruppen ihr Ende finden. Dabei dürfte die Mehrzahl der Fasern tatsächlich gekreuzt verlaufen: Die Brückenkerne erweisen sich linkerseits schwerer geschädigt als rechts. Die Entscheidung, welche Partien der Brücke, dem Wurm und welche den Kleinhirnläppchen entsprechen ist nicht genau zu treffen, doch scheint es, daß den Wurmpartien die medialsten, der Amygdala die ventromedialen, dem Lobulus biventer die lateralen Zellpartien der Brücke zugehören, da die lateralsten Zellgruppen am wenigsten verändert gefunden worden sind.

Im Kleinhirn sind Kern und Rinde zerstört. In Beziehung zur Olive steht die Rinde. Die Zerstörung der rechten Rindenpartien hat zur Degeneration der linken Olive geführt.

Die Primäroliven sind intakt. Nach Brunner hängen die Primäroliven mit dem Wurm zusammen. Im vorliegenden Fall fehlen tatsächlich einzelne Anteile des Wurmes. Es ergibt sich somit, daß die Primäroliven mit den fehlenden Wurmteilen keinen Zusammenhang besitzen, d. h. mit Uvula und einem Teil des Nodulus.

Der geringe Defekt der rechten Olive hängt zusammen mit dem Rindendefekt der linken Hemisphäre, nicht mit ihrer Hypoplasie.

Die Veränderungen bestehen schon sehr lange. Aus dem Untersuchungsergebnis lassen sich somit keinerlei Tatsachen für die Frage der Verlaufsrichtung der olivo-zerebellaren Fasern im Sinne der Funktion, d. h. für die Frage, ob sie zerebellopetal oder zerebellofugal laufen, ableiten. Desgleichen kann hier auch nicht auf die Frage des Vorhandenseins von nicht gekreuzt verlaufenden olivozerebellaren Fasern eingegangen werden, deren Existenz beim Menschen noch durchaus fraglich ist (Brunner).

Hierher gehört endlich auch die rechterseits gefundene Verschmälerung des von Lewandowsky zuerst beschriebenen Tractus retropeduncularis.

Im Ponsgebiet findet man eine deutliche Verschmälerung des rechten Brückenarmes. Es folgt daraus die Bestätigung der bekannten Tatsache, daß die Kleinhirnhemisphärenrinde das hauptsächliche Projektionsfeld für die Brückenarmfaserung darstellt. Damit soll nicht verneint werden, daß auch die Wurmrinde, die im vorliegenden Falle allerdings nur in kleinem Umfange defekt war

Digitized by Google
Original from UNIVERSITY OF MINNESOTA
Generated on 2019-10-24 18:01 GMT / http://hdl.handle.net/2027/umn.31951002684121b
Public Domain in the United States, Google-digitized / http://www.hathitrust.org/access_use#pd-us-google

mit der Brückenarmfaserung gleichfalls im Zusammenhang steht. Von einer weiteren Diskusion dieser Befunde im Vergleiche mit den Angaben der Literatur [Spitzer und Karplus (27), Marburg (17), Masuda (18)] muß abgesehen werden, da der vordere Teil der Brücke im vorliegenden Präparat fehlt. Auch auf die Frage der Verlaufsrichtung der Brückenfasern kann nicht eingegangen werden, da es sich im Vorliegenden um einen Fall mit alten Veränderungen handelt.

Bezüglich des Bindearmes läßt sich mangels einer vollständigen Serie des Vierhügelgebietes nichts aussagen. Man kann nur annehmen, daß die dorsalsten Teile des Bindearmes, die mehr geschädigt sind, mit dem dorsomedialen Dentatusabschnitt in Beziehung stehen und daß ein Teil der Bindearmfasern der dorsalen atrophischen Spitze vor der Kreuzung den Bindearm verläßt, um in das Velum medullare anterius einzustrahlen. (Faisceau encrochet).

IV. Die frischen Veränderungen.

Eine besondere Gruppe bilden die frischen Veränderungen, die als Folge der Pilzvergiftung aufgefaßt werden müssen.

Dahin gehört die starke Füllung und Erweiterung der intrameningealen und intrazerebellaren Blutgefäße, das intrameningeale Ödem und die intrameningealen Blutungen, sodann die frischen Thrombosen in kleinsten Blutgefäßen des Hirnstammes in der Gegend zwischen Pyramide und medialer Schleife, sowie die hochgradige Stauung in den Blutgefäßen des Hirnstammes, besonders in der Gegend des Kochleariseintrittes. Zu den frischen Veränderungen gehören endlich die vereinzelt gefundenen perivaskulären Infiltrate im Kleinhirn, sowie die vereinzelten frischen Thromben in der Arteria besilaris.

Literaturverzeichnis. (1) Anton und Zingerle: Genaue Beschreibung eines Falles von beiderseitigem Kleinhirnmangel. Arch. f. Psych. u. Nervenkr. Bd. 54, H. 1. — (2) Bartel: Der Status hypoplasticus. Wien, Deuticke. — (3) Bauer Jul.: Individ. Disposition zu inneren Krankheiten. 2. Aufl. Springer. 1917. — (4) Brouwer B.: Anat. Untersuchungen über das Kleinhirn des Menschen. Psych. u. neur. Bl. 1915. Nr. 1 u. 2. — (5) Brouwer B. und Coenen L.: Über die Oliva inferior. Journ. f. Psych. u. Neur. Bd. 25. — (6) Brun R.: Zur Kenntnis der Bildungsfehler des Kleinhirnes. Schweiz. Arch. f. Neur. u. Psych. Bd. 1, 1917, S. 61; Bd. 2, 1918, S. 48; Bd. 3, 1918, S. 13. — (7) Brunner H.: Beiträge zur Kenntnis der unteren Olive bei den Säugetieren. Festschr. f. Urbantschitsch. S. 161. — (8) Die zentralen Kleinhirnkerne bei den Säugetieren. Arb. a. d. Inst. Obersteiner. Bd. 22, 1919. (9) Zur Kenntnis der unteren Olive bei den Säugetieren. (Vorläufige Mittg.) Arb. a. d. neur. Inst. Obersteiners. Bd. 22. 1917. — (10) Brunner H. und Benesi O.: Multiple Hirnerweichungen unter dem Bilde eines otogenen Schläfelappenabszesses. Mschr. f. Ohrenhlk. 1921. — (11) Gatscher G.: Hirnabszeß u. Status hypoplasticus. Mschr. f. Ohrenhlk. 1919. — (12) Hatschek R.: Zur vergleichenden Anatomie des Nucleus rubel tegmenti. S. 118 ff.; Festschr. f. Obersteiners Arb. a. d. neur. Inst. Bd. 15 und 16, 1907, S. 118 u. ff. — (13) Henschen F.:

Digitized by Google
Original from UNIVERSITY OF MINNESOTA
Generated on 2019-10-24 18:01 GMT / http://hdl.handle.net/2027/umn.31951002684121b
Public Domain in the United States, Google-digitized / http://www.hathitrust.org/access_use#pd-us-google

Seröse Zyste und partieller Defekt des Kleinhirnes. Zschr. f. kl. Med. Bd. 63, Berlin 1907. — (14) Holmes G. und Stewart Gr.: On the connection of the inferior Olives with the cere bellum in man. Brain. Part. 121, 31, 1908. — (15) Karplus J. P.: Bemerkungen über die grauen Massen im Funiculus cuneatus der menschlichen Medulla oblong. Arb. a. d. neur. Inst. d. Wr. Univ. Bd. 11, 1904, S. 171. — (16) Kooy F. H.: The inferior Olive in Vertebrates. Fol. neur.-biol. 10. 1917. — (17) Marburg O.: Das Kleinhirn beim angeborenen Hydrocephalus. Ein Beitrag zur Pathogenes der angeborenen Kleinhirnerkrankungen. Arb. a. d. Inst. Obersteiner. Bd. 21, 1914. — (18) Masuda N.: Über das Brückengrau des Menschen (Griseum pontis) und dessen nähere Beziehungen zum Kleinhirn und Großhirn. Arb. a. d. hirnanatom. Inst. Monakows. H. 9, 1914. — (19) Mingazzini G.: Pathogenese und Symptomatologie der Kleinhirnerkrankungen. Mit 25 Figuren. Ergebnisse der Neurol. und Psychol. von H. Vogt und R. Bing. Bd. 1, 1912, S. 89, G. Fischer, Jena. — (21) Ders.: Anatomia clinica. Sec. Ed. 7, 1917, Torino. — (22) Nemura Hisakiyo: Path.-anat. Untersuchungen über die Verbindungsbahnen zwischen dem Kleinhirn und dem Hirnstamm. Arch. f. Neur. u. Psych. Bd. 1, 1917, S. 151. — (23) Rössle: Endogene Krankheitsursachen. Path. Anat. v. Aschoff. Jena, Fischer. — (24) Spatz: Über eine besondere Reaktionsweise des unreifen Zentralnervensystems. Zschr. f. d. ges. Neur. Bd. 53, 1920. — (25) Ders.: Über die Vorgänge nach experiment. Rückenmarksdurchtrennung etc. Arb. ü. d. norm. u. path. Hist. d. Großhirns. Erg. Bd. 1920. — (26) Spiegel E.: Hyperplasie des Kleinhirnes. Beitr. z. path. Anat. u. z. allg. Path. Bd. 67. — (27) Spitzer A. und Karplus J. P.: Über experimentelle Läsionen an der Gehirnbasis. Obersteiners Arb. a. d. neurol. Inst. Bd. XV/XVI. 1908. — (28) Vogt und Astwazaturow: Über angeborene Kleinhirnerkrankungen mit Beiträgen zur Entwicklungsgeschichte des Kleinhirnes. Arch. f. Psych. u. Neur. Bd. 49.

Aus der Hals-, Nasen- und Ohrenklinik der Akademie für praktische Medizin zu Düsseldorf (Direktor: Prof. Dr. B. Oertel).

Durariß bei Warzenfortsatzoperation. Beitrag zur Verhütung meningealer Komplikationen.

Von Dr. **Heinz Dahmann**, Oberarzt der Klinik.

Zu den unerwarteten Komplikationen, die im Verlauf einer Warzenfortsatz- oder Stirnhöhlenoperation auftreten können, gehört unter anderem der Durariß. Liquorabfluß oder die klaffende Durawunde machen den Operateur auf die ernste Komplikation aufmerksam.

Ein unvorhergesehener Durariß bringt naturgemäß ganz andere Gesichtspunkte in den Operationsverlauf, in die Therapie und Prognose des Falles, da mit der großen Wahrscheinlichkeit einer Infektion der Meningen zu rechnen ist. Dies bezieht sich verständlicherweise in erster Linie auf jene Fälle, in denen es sich um ein eitrig-infiziertes Wundgebiet handelt, so bei eitriger Mastoiditis oder Empyen der Stirnhöhle.

Durarisse können entstehen einmal durch ungeschicktes Operieren, bei dem die Dura z. B. mit dem Meißel verletzt wird und ferner dann, wenn der Einschmelzungsherd des Knochens die

Digitized by Google
Original from UNIVERSITY OF MINNESOTA
Generated on 2019-10-24 18:01 GMT / http://hdl.handle.net/2027/umn.31951002684121b
Public Domain in the United States, Google-digitized / http://www.hathitrust.org/access_use#pd-us-google

Dura erreicht hat und Entzündungsvorgänge zu Verklebungen zwischen der aufgelockerten Dura und dem ihr benachbarten Knochen geführt haben; wird in diesem Fall der Knochen abgetragen, so kann es sich erreignen, daß trotz größter Vorsicht an der Verklebungs- oder Verwachsungsstelle von Dura und Knochen ein Einriß erfolgt. Ist nun gar auch noch die Dura selbst durch jauchig-eitrige Prozesse mazeriert und in ihrer Widerstandskraft herabgesetzt, so liegt die große Möglichkeit einer Eröffnung des Subduralraumes auf der Hand.

In den meisten Fällen wird ein Durariß bei infizierter Wunde zur Meningitis führen. Die Meningitis kann günstigenfalles zirkumskript bleiben, wenn der Subduralraum im peripheren Bereich der Erkrankungszone Verklebungen oder Verwachsungen aufweist, die die Generalisierung der zunächst zirkumskripten Meningitis über die gesamte Basis oder Konvexität des Gehirnes verhindern. In der Mehrzahl der Fälle jedoch fehlen derartige Verwachsungen, so daß ein Durariß dann meist zu einer allgemeinen Meningitis führt und den Exitus letalis zur Folge hat.

Wenn — wie in einem Falle, den ich zu beobachten Gelegenheit hatte, und den ich im folgenden beschreiben möchte — trotz Durarisses bei eitrig-infizierten Wundverhältnissen keine Infektion der Meningen erfolgt ist, so möchte ich den guten Ausgang dieses, durch den Durariß geschaffenen, bedrohlichen Zustandes auf das Vorgehen bei der Operation zurückführen.

Es handelt sich um einen 32 Jahre alten Patienten A. T., der von Beruf Dreher ist.

Der Aufnahmebefund vom 29. XII. 1921 ergibt: Großer (1·82 m) mäßig ernährter Mann. Hautfarbe etwas blaß.

Innere Organe: o. B.

Reflexe: normal.

Rechtes Ohr: Otitis media purulenta. Hinter dem Umbo centrale Perforation, aus der sich große Mengen Eiter entleeren, die Perforation ist zum Teil durch einen Polypen verlegt.

Linkes Ohr: o. B.

Nase: Deviatio septi nach links.

Mund, Rachen, Nasenrachen und Larynx: o. B.

Die Röntgenaufnahme der Warzenfortsätze zeigt:

Rechter Warzenfortsatz: Antrum und Paukenhöhle verschleiert; Zellzeichnung im Bereich des ganzen Warzenfortsatzes verwaschen, im vorderen Teil deutliche Einschmelzung.

Linker Warzenfortsatz: Antrum und Paukenhöhle frei; im Warzenfortsatz kleine und mittelgroße Zellen, die überall deutliche Zellwände und scharfe Konturen zeigen.

Zunächst wird der Polyp, der die Trommelfellperforation zum Teil verlegt, abgetragen. Es entleert sich in der Folgezeit dauernd reichlich Eiter, der foetid ist.

Reichlich foetider Ausfluß aus dem Ohr, erhöhte Temperatur, Druckempfindlichkeit über dem rechten Warzenfortsatz, sowie das

Digitized by Google
Original from UNIVERSITY OF MINNESOTA
Generated on 2019-10-24 18:01 GMT / http://hdl.handle.net/2027/umn.31951002684121b
Public Domain in the United States, Google-digitized / http://www.hathitrust.org/access_use#pd-us-google

Ergebnis der Röntgenaufnahme machen einen operativen Eingriff erforderlich.

Warzenfortsatzaufmeißelung rechts am 5. I. 1922. Typischer Weichteilschnitt. Zurückschieben des Periostes. Auf der Kortikalis nur vereinzelt Blutpunkte. Die Kortikalis ist nur mäßig dick. Beim Einmeißeln derselben quillt pulsierend reichlich Eiter hervor, der aus der Richtung des Sinus herzukommen scheint. Freilegung des Antrums. Die Zellwände des Warzenfortsatzes sind weitgehend morsch oder eingeschmolzen und brechen bei leichtesten Meiselschlägen ein. Der Sinus und die davor liegende Kleinhirndura sowie die Dura des Schläfenlappens vom Tegmen antri bis hinter das obere Sinusknie liegen frei und sind überall mit dicken polypösen mißfarbenen Granulationen belegt. Die Granulationen sind an vielen Stellen mit dem kariösen Knochen verklebt oder haben einzelne Knochenspangen umwachsen. Beim Abtragen der kariösen Felsenbeinkante im Verlauf des Sinus petrosus superior erfolgt in der Nähe der Einmündung des Sinus petrosus superior in den Sinus transversus beim Abheben eines Knochensplitters aus den Granulationen ein Durariß; es quillt sofort reichlich Liquor hervor, der das Blut und den Eiter fortschwemmt.

Da es sich um eine eitrig-infizierte Wundhöhle handelte, zogen wir es vor, nicht weiter zu operieren, um nicht durch Meißelerschütterungen oder andere Manipulationen in der Wunde den Eiter und die Infektionserreger durch den Durariß auf die Meningen zu verschleppen. Wir ließen den Liquor ungehindert fließen, gaben dann Wasserstoffsuperoxyd in die Wunde, um den Eiter auszuschwemmen, tupften die Wunde nicht aus, sondern saugten am unteren Wundwinkel mit Wasserstrahlgebläse die Aufschwemmung von $H_2 O_2$, Blut und Eiter ab. Dann stäubten wir reichlich Jodoformpulver in die Wunde, besonders ins Gebiet des Durarisses und legten nur ganz locker etwas Jodoformgaze zur Drainage ein. Darüber wurde ein ebenso lockerer Verband gelegt.

Nachdem so die Operation unterbrochen war, wurde der Patient mit tiefgelagertem Kopf ins Bett gelegt.

Nachmittags und an den ersten Tagen nach der Operation — wahrscheinlich infolge des veränderten und herabgesetzten Liquordruckes — klagte Patient über heftige Kopfschmerzen. Er war wohl etwas benommen, hatte jedoch kein Fieber und kein Erbrechen.

Der Eiter, den wir zu Untersuchungszwecken der Warzenfortsatzwunde entnommen hatten, ergab bei der bakteriologischen Untersuchung in der bakteriologischen Abteilung des Hygienischen Institutes: Ausstrich: Streptokokken, keine Tuberkelbazillen kulturell: hämolysierende Streptokokken.

Da es sich also um infektiösen Eiter handelte, und der Verband schon stark blutig-serös durchtränkt war, nahmen wir schon am

Digitized by Google
Original from UNIVERSITY OF MINNESOTA
Generated on 2019-10-24 18:01 GMT / http://hdl.handle.net/2027/umn.31951002684121b
Public Domain in the United States, Google-digitized / http://www.hathitrust.org/access_use#pd-us-google

zweiten Tag den ersten Verbandwechsel vor. Es sollte damit verhindert werden, daß unter dem vollgesogenen Verband doch eine Stagnation von Sekret eintreten und damit gegebenenfalls noch eine Infektion der Meningen durch den Durariß hindurch erfolgen könnte. Bei dem Verbandwechsel zeigte die Wunde wohl reichlich dünnflüssiges Sekret auf schmutzig belegtem Grund, doch konnte kein Liquorabfluß mehr festgestellt werden. (Wahrscheinlich hatten die Granulationen, die in der Nähe des Durarisses lagen, diesen schon verlegt.) Nach weiteren zwei Tagen wurde der zweite Verbandwechsel vorgenommen, dann wurde der Verband täglich gewechselt, weil sehr starke eitrige Sekretion bestand. Diese reichliche eitrige Absonderung hielt auch in der Folgezeit an. Es war dies ja auch erklärlich, weil das Abbrechen der ersten Operation uns gezwungen hatte, nicht bis ins Gesunde auszuräumen, sondern einen großen Teil des erkrankten Knochens und die Hauptmasse der schmutzigen, stark sezernierenden Granulationen in der Wunde stehen zu lassen.

Nachdem jede Gefahr einer Infektion der Meningen geschwunden zu sein schien und man annehmen mußte, daß sich der Durariß völlig geschlossen hatte, wurde am 17. I. in Äthernarkose die zweite Operation zur Entfernung des noch stehengebliebenen kranken Gewebes vorgenommen.

Operationsbefund: Zunächst werden die Ränder der Knochenwunde freigelegt; dann wird versucht, mit abgebogenem stumpfen Elevatorium die Verklebungen der Granulationen und der Dura mit dem Knochen stumpf zu lösen. Der Knochen ist überall noch schmutzig verfärbt. Um den kranken Knochen mit möglichst geringer Erschütterung abzutragen, wird teils mit der Zange gearbeitet, teils werden mit dem Killianschen Winkelmeißel erst Rillen in den Knochen gezogen, um hier den Knochen dann leichter absetzen zu können. Auf diese Weise wird die Dura allseitig bis ins Gesunde freigelegt, nach vorn bis ans Labyrinthmassiv, nach unten bis ans untere Sinusknie, nach hinten bis etw $1^1/_2$ cm hinter dem oberen Sinusknie. Die Schläfenlappendura wird in einem, dem Sinus petrosus superior parallel laufenden, 2 cm breiten Streifen vom Tegmen antri an bis hinter das obere Sinusknie freigelegt. Die Stelle, an welcher der Durariß erfolgt war, wird nicht berührt, ebenso nicht die auf ihr liegenden Granulationen; doch werden die an anderen Stellen der Dura befindlichen mißfarbenen Granulationen mit stumpfer Pinzette vorsichtig entfernt. So entsteht zum Schluß der Operation ein Bild, das den in der Peripherie gesunden Knochen erkennen läßt; dann folgen zentralwärts — annähernd konzentrisch — erst ein ringförmiger Streifen gesunder Dura, dann ein breiter konzentrischer Streifen entzündlicher Dura, die mit rötlichen Granulationen belegt ist, und in der Mitte erhebt sich auf dieser

Digitized by Google
Original from UNIVERSITY OF MINNESOTA
Generated on 2019-10-24 18:01 GMT / http://hdl.handle.net/2027/umn.31951002684121b
Public Domain in the United States, Google-digitized / http://www.hathitrust.org/access_use#pd-us-google

entzündlichen Dura das unberührte, dicke, schmutzig-graugrüne Granulationspolster, das der Stelle des Durarisses entspricht. — Jodoformgazetamponade. Verband.

Die Nachbehandlung hatte einen durchaus normalen Verlauf. Patient war dauernd fieberfrei. Der Wundschmerz, der vorher noch bestanden hatte, verlor sich gänzlich, die Sekretion ließ wesentlich nach. Die Wunde reinigte sich sehr bald, die schmutzig verfärbten Granulationen über dem Durariß stießen sich spontan in etwa zehn Tagen ab, es schossen allseitig gute Granulationen auf, Patient fühlte sich sichtlich von Tag zu Tag wohler und konnte bald aufstehen. Obwohl es sich um eine sehr große Wundhöhle handelte, hatten wir es mit Absicht vermieden, durch Naht die äußere Wunde zu verkleinern, um dauernd in offener Nachbehandlung der Wunde die verdächtige Stelle über dem Durariß beobachten und gegebenenfalls beim Einsetzen von Komplikationen von Seiten der Meningen oder der Dura jederzeit schnell eingreifen zu können.

Nach weiteren sechs Wochen war die Wundhöhle wohl schon zum größten Teil ausgranuliert; doch war bei dem großen Umfang und der erheblichen Tiefe der Wunde eine Wundheilung mit starker Narbeneinziehung zu erwarten. Deshalb wurde am 3. III. der Defekt mit Periostweichteillappen plastisch gedeckt und darüber die Hautwunde durch Naht geschlossen.

Während der gesamten Zeit — vom Tage der ersten Operation an gerechnet, bei welcher der Durariß erfolgte — war Patient dauernd fieberfrei. Auch hatte er bei genauester Beobachtung keine Erscheinungen gezeigt, die eine sekundäre Erkrankung der Meningen hätten annehmen lassen. Sein Allgemeinbefinden besserte sich von Tag zu Tag, er fühlte sich dauernd beschwerdefrei, hatte keine erhöhten Temperaturen und nahm in den letzten sechs Wochen 5 kg an Körpergewicht zu. Nach alledem muß man als sicher annehmen, daß der bei der ersten Operation eintretende Durariß ohne schädigende Komplikation völlig verheilt ist.

Zusammenfassend möchte ich folgendes sagen:

Im vorliegenden Falle handelt es sich um einen Durariß, der trotz vorsichtigsten Operierens bei Gelegenheit einer Warzenfortsatzoperation erfolgte. Es liegt eine eitrig-infizierte Wunde vor (Streptokokken); demnach wäre eine Infektion der Meningen durch den Durariß hindurch zu erwarten gewesen. Wenn diese nicht eintrat, so führe ich den günstigen Ausgang dieser ernsten Komplikation zurück:

1. darauf, daß die Operation sofort abgebrochen und dadurch verhindert wurde, daß durch weiteres Operieren in der Wunde infektiöses Material durch den Durariß auf die Meningen verschleppt wurde;

Digitized by Google
Original from UNIVERSITY OF MINNESOTA
Generated on 2019-10-24 18:01 GMT / http://hdl.handle.net/2027/umn.31951002684121b
Public Domain in the United States, Google-digitized / http://www.hathitrust.org/access_use#pd-us-google

2. darauf, daß man die Wunde nicht mehr austupfte, sondern den Eiter und das Blut mit H_2O_2 ausschwemmte und am unteren Wundwinkel vorsichtig mit Absaugevorrichtung entfernte;

3. auf die äußerst lockere Tamponade, durch die einerseits wohl das infektiöse Wundsekret abgeleitet wurde, die aber andrerseits nicht so fest war, daß Sekretstauung auftreten konnte, infolge deren dann eventuell doch noch Infektionskeime durch den Durariß zu den Meningen hin gedrängt worden wären und zu einem schlechten Ausgang hätten führen können.

Vereinsberichte.

Österreichische otologische Gesellschaft.

Sitzung vom 29. März 1922.

Vorsitz: V. Hammerschlag.
Schriftführer: E. Urbantschitsch.

I. Ig. Hofer: **Spontan geheilte Sinusthrombose mit bereits pyämischen Symptomen.**

Die 6jährige Pat. erkrankte Mitte Oktober 1921 an beiderseitiger Otitis, 8 Tage später beiderseits Parazentese; bald darauf hohes Fieber mit Schüttelfrösten, die über eine Woche andauerten, so daß die Mutter das Kind am 10. November 1921 in das Kronprinz Rudolf-Kinderspital aufnehmen ließ (interne Abteilung).

Am Tage der Aufnahme abends nur mehr 38° Temperatur, am 2. Tage 37·9°, vom 3. Tage an normale Temperaturen; das Kind fühlte sich vollkommen wohl, so daß es erst am 19. XI., 2 Tage vor seinem von der Mutter verlangtem Spitalsaustritt, zur ohrenärztlichen Untersuchung in den Ambulanztrakt des Spitals gebracht wurde, aber ohne jedwede weitere anamnestische Angabe, so daß ich von dem vorhergegangenem Fieber und den vor der Spitalsaufnahme bestandenen Schüttelfrösten nichts erfuhr. Die Diagnose lautete damals: Abklingende Mastoiditis acuta und Otitis med. acuta dextra mit noch geringer Sekretion aus dem Ohre; linkes Ohr normal. Ich sah das Kind nicht mehr, da es bereits 2 Tage darauf, wie bereits erwähnt, von der Mutter wieder aus dem Spitale genommen wurde, da es vollkommen fieberfrei war und sich wohl fühlt.

Das Kind blieb auch fernerhin gesund und fieberfrei, nur merkte die Mutter, daß seit zirka Weihnachten 1921 allmählich eine Schwellung hinter dem rechten Ohre auftrat, die langsam größer wurde, so daß die Mutter am 24. I. 1922 mit dem Kinde wieder in die Ohrenambulanz des Kinderspitals erschien. Die Mutter erwähnte, daß das Kind mit Mittelohrentzündung im

Digitized by Google
Original from UNIVERSITY OF MINNESOTA
Generated on 2019-10-24 18:01 GMT / http://hdl.handle.net/2027/umn.31951002684121b
Public Domain in the United States, Google-digitized / http://www.hathitrust.org/access_use#pd-us-google

November 1921 durch 10 Tage im Spital gelegen sei. Die ausgehobene Krankengeschichte enthielt, daß damals bereits vor der Spitalsaufnahme, wie bereits eingangs erwähnt, Schüttelfröste bestanden hatten, die mit der Spitalsaufnahme aufhörten, so daß im Spitale nur mehr durch 2 Tage erhöhte Temperatur vorhanden war, ferner eiterige Sekretion aus beiden Ohren, besonders rechts, keine Nackensteifigkeit, vergrößerte Milz, schmerzhafte Schwellung des rechten Kniegelenkes, Pirquet +, Blutprobe am 14. XI. 1921 bereits steril.

Ohrenbefund am 24. I. 1922: Linkes Ohr normal, rechtes Trommelfell etwas getrübt und glanzlos, Gehörgang von normaler Weite, keine Vorwölbung; hinter dem rechten Ohre eine ziemlich starke Schwellung über den ganzen Warzenfortsatz, in der Tiefe etwas fluktuierend, nicht druckempfindlich; Allgemeinbefinden gut, keine Temperatursteigerung.

Am 26. I. 1922 nahm ich die Trepanation vor und fand Folgendes: Nach dem Hautperiostschnitt entleert sich etwas Eiter, nach Abhebelung des Periosts findet sich hinten oben am Warzenfortsatz eine zirka hellerstückgroße Knochenfistel, durch welche dem Aussehen nach bläuliche Granulationen sichtbar sind; nach Freilegung des Antrums und Ausräumung des Warzenfortsatzes und der Spitze desselben, woselbst einzelne, erweichte Mastoidzellen angetroffen werden, sowie Freilegung des Sinus sieht man, daß diese bläulichen Granulationen laterale Sinuswand der Gegend des oberen Sinusknies sind, während von dort nach abwärts die laterale Sinuswand bis gegen den Bulbus hinab, soweit sich der Sinus eben verfolgen läßt, vollkommen fehlt; die zerebrale Sinuswand ist stark verdickt. Der Teil des Sinus in der Gegend des oberen Sinusknies ist mit einem bereits organisierten, festen Thrombus verschlossen; weder vom Sinusknie her noch vom Bulbus her eine Blutung. Da das Kind schon seit seinem Spitalsaufenthalt im November her nicht mehr fiebert und sich vollkommen wohl befindet und auch vor der Operation ohne Temperaturerhöhung war, lag kein Anlaß vor, einen weiteren Eingriff (am Bulbus oder an der Vena jugularis) zu machen. Postoperativer Wundverlauf vollkommen fieberfrei und normal. 4 Wochen später vollkommene Heilung.

Epikrise: Es handelt sich in diesem Falle um eine spontan ausgeheilte, eiterige Sinusthrombose nach akuter, eiteriger Mittelohrentzündung, welche bereits zu allgemein-pyämischen Erscheinungen (Schüttelfrösten) und zu Metastasenbildung (Schwellung des rechten Kniegelenkes) geführt hatte; der eiterig erkrankte Sinusabschnitt zwischen oberem Sinusknie und Bulbus wurde durch Organisierung der Thromben nach oben, gegen das Sinusknie hin, und nach unten gegen den Bulbus hin abgekapselt, die vorhanden gewesene endo- und perisinuöse Eiterung führte zur vollständigen Zerstörung (eiterigen Einschmelzung) der lateralen Sinuswand. Der Organismus des sonst kräftigen Kindes überwand die bereits erfolgte Allgemeininfektion. Der Eiter des Sinusabszesses und der Warzenfortsatzzellen schaffte sich allmählich einen Ausweg nach außen, es kam zur Bildung der großen Knochenfistel und zur Entleerung des Eiters unter das Periost und die Haut

Generated on 2019-10-24 18:01 GMT / http://hdl.handle.net/2027/umn.31951002684121b
Public Domain in the United States, Google-digitized / http://www.hathitrust.org/access_use#pd-us-google
Digitized by Google
Original from UNIVERSITY OF MINNESOTA

des Warzenfortsatzes. Diese Eiteransammlung wäre entweder von selbst zur Resorption gekommen oder vielleicht nach außen durchgebrochen, so daß unser operativer Eingriff nur die ganze Spontanheilung abkürzte und so die letzte Phase des ganzen Spontanheilungsprozesses darstellte.

In der Literatur konnte ich einen gleichen Fall, wo es zur vollkommenen Zerstörung und gänzlichem Fehlen der lateralen Sinuswand gekommen wäre, nicht finden, obwohl Spontanheilungen von Fällen otogener Pyämie schon öfters beschrieben worden sind.

Stacke hat schon im Jahre 1883 (Arch. f. Ohrenlk. Nr. 20, S. 282) einen Fall von spontan ausgeheilter eiteriger Sinusphlebitis mit schweren pyämischen Allgemeinerscheinungen und Metastasenbildung in den Lungen beschrieben, die nach einfacher Eröffnung eines retroaurikulären Abszesses, der stinkenden Eiter enthielt, und nach einfacher Erweiterung der vorhandenen Knochenfistel mit einer Knochenzange zur Heilung gelangte, ohne daß damals ein weiterer chirurgischer Eingriff gemacht worden wäre, der zur damaligen Zeit wegen der bereits vorhandenen schweren Allgemeinpyämie noch kontraindiziert war; die damals aufgetretene Phlebitis der Vena jugularis interna, welche am Halse als schmerzhaften Strang fühlbar war, ging zurück, die Fistelöffnung nach der operativen Abszeßeröffnung hinter dem Ohre verheilte, der Patient genas vollkommen. Zwei meinem Falle analoge Fälle hat Warnecke im Arch. f. Ohlk. im Jahre 1900 publiziert, wo in beiden Fällen zum Zeitpunkt der Operation die pyämischen Erscheinungen bereits abgelaufen waren und kein Fieber mehr bestand; in beiden Fällen fand sich ein nach unten und oben durch bereits organisierte Thromben abgesackter Sinusabszeß vor.

Einen nur ähnlichen Fall von Absackung eines Abszeß des Sinus sigmoidens durch Verschluß desselben nach auf- und abwärts hat Ernst Urbantschitsch im Jahre 1910 hier vorgestellt, nur bestand in diesem Falle, soweit ich mich erinnere, zur Zeit der Operation noch pyämisches Fieber, welches erst nach der Operation aufhörte.

II. E. Urbantschitsch: **Sinus jugularis-Thrombose mit metastatischen Lungenabszessen. Heilung nach Operation und Trypaflavininjektionen.**

Der 14jährige Josef M. hatte mit 3 Jahren Skarlatina; seither rechts Otorrhoe. Am 16. XI. 1921 begann seine schwere Erkrankung mit hohem Fieber (über 40°), intensiven Kopf- und Ohrenschmerzen sowie Erbrechen, tags darauf auch Kreuzschmerzen, am 5. Tag Nackensteifigkeit, weshalb Pat. mit der Diagnose „Meningitis“ in Franz Josef-Spital eingeliefert wurde.

Der Ohrenbefund war — bis auf die eiterige Mittelohrentzündung — ohne Besonderheiten; der Warzenfortsatz war stark druckempfindlich. v = a. c.

Operation am 22. XI. 1921 (gleich nach der Aufnahme): Perisinuöser Abszeß mit einem Kaffeelöffel voll Eiter. Knochen am Sinus und an der Dura eitrig erkrankt. Im Antrum Cholesteatom. Sinuswand schwärzlich verfärbt, perforiert. Exzision der lateralen Sinuswand; Ausräumung der Thromben. Vom Bulbus her wird keine, vom S. transverus volle Blutung

Digitized by Google
Original from UNIVERSITY OF MINNESOTA
Generated on 2019-10-24 18:01 GMT / http://hdl.handle.net/2027/umn.31951002684121b
Public Domain in the United States, Google-digitized / http://www.hathitrust.org/access_use#pd-us-google

erreicht. Wegen Collapses des Pat. kann die Jugularisoperation erst 2 Tage später durchgeführt werden: Da die Jugularis thrombosiert ist, Freilegung derselben bis zur Clavicula und Exzision derselben.

Die histologische Untersuchung des unteren Abschnittes der Jugularis ergab Endophlebitis mit Parietalthrombose (Prof. Stoerk). Bei der bakteriologischen Untersuchung des perisinuösen Eiters fanden sich im Ausstrich Streptokokken, die Kultur blieb aber steril. Desgleichen zeigten sich die Thromben und das Lumbalpunktat steril (Dr. Kutschera).

Verlauf: In den nächsten Tagen hohes Fieber bei zeitweiliger Herzschwäche, starkes Husten bei pneumonischen Symptomen. Wegen des fast hoffnungslosen Zustandes, der ununterbrochen das Schlimmste befürchten ließ, bekam Pat. über 1 Woche 2 bis 3stündlich Kampfer bzw. Digipurat. Augenhintergrund (Doz. Lauber) normal. Nach dem zweiten Verbandwechsel (29. XI.) tritt anläßlich eines heftigen Hustenanfalles eine spontane Sinusblutung (durch den Verband hindurch) auf, die auf Drucktamponade steht.

Wegen beängstigender Verschlimmerung des Lungenleidens starker Fötor der Exhalationsluft!) Röntgenisierung. Der Befund (Dr. Selka) ergab: „Das ganze linke obere und mittlere Lungenfelddrittel ist von zahlreichen, untereinander konfluierenden Schattenherden ausgefüllt, welche diese Partie des Lungenfeldes völlig getrübt erscheinen lassen. Das untere Drittel zeigt annähernd normale Helligkeit. In dem mehr diffus getrübten rechten oberen Lungenfelddrittel fällt ein derber, glattrandiger über bleistiftdicker, lateralwärts konvex gekrümmter, halbkreisförmiger Schattenstreifen auf, der mit seinem oberen und unteren Ende sich im Mittelschatten verliert. Er begrenzt eine Fläche von fast Hühnereigröße und könnte einer Kaverne entsprechen. Eine stärkere Lufthelligkeit in dem begrenzten Raume ist radiologisch nicht nachweisbar. Verstärkung der Lungenzeichnung im mittleren Drittel (vereinzelte Herde)."

Pat. wird wegen seines elenden internen Zustandes auf die I. med. Abteilung (Prof. Wiesel) transferiert und wird hier mit Trypaflavin behandelt. Schon nach wenigen Tagen trat eine bedeutende Verminderung des Fötors der Exhalationsluft auf; auch das Allgemeinbefinden besserte sich zusehends.

Am 25. I. 1922 entwickelte sich eine linksseitige Peritonsillitis, die sich aber nach 3 Tagen spontan zurückbildete, am 4. II. eine schmerzhafte Schwellung des rechten Ellbogengelenkes, die aber ebenfalls ohne Eingriff in wenigen Tagen zurückging. Am 11. II. war das Ohr ganz geheilt. Nach 8 Tagen trat allerdings noch einmal eine eiterige Mittelohrentzündung auf, die aber bis 1. III. ausheilte, so daß Pat. gesund entlassen werden konnte.

Epikrise: Bei dem Knaben trat also eine Phlebitis des Sinus und der Jugularis mit Thrombose auf, die zur Spontanperforation des Sinus führte. Nach Ausräumung der Thromben und Ausschaltung der ganzen Jugularis kam es zu Lungenabszessen (einem größeren und mehreren kleinen), die fernerhin das Krankheitsbild beherrschten.

Digitized by Google
Original from UNIVERSITY OF MINNESOTA
Generated on 2019-10-24 18:01 GMT / http://hdl.handle.net/2027/umn.31951002684121b
Public Domain in the United States, Google-digitized / http://www.hathitrust.org/access_use#pd-us-google

Auf Trypaflavin trat nun in auffallend kurzer Zeit eine bedeutende Besserung auf, die schließlich zur Heilung führte. Inwieweit hierfür dem Trypaflavin eine ausschlaggebende Rolle zukommt, läßt sich natürlich nicht feststellen. Immerhin verdient dieser Fall registriert zu werden, da es ja möglich erscheint, daß in einzelnen derartigen Fällen durch diese Mittel tatsächlich eine günstige Wirkung erzielt werden kann.

Diskussion:

O. Beck: Wir haben an der Klinik Neumann bei einer Reihe analoger Fälle Trypaflavin injiziert und davon nicht mehr oder weniger gesehen als bei den vielen übrigen Fällen ähnlicher Art.

V. Hammerschlag: Bei einer jungen Pat. der Klinik Politzer, dessen Vater ein Naturheiler war, mit schwerer Sinusthrombose und septischem Fieber trat eine Schwellung am Halse auf. Die Jugularis war thrombosiert. Der Vater gestattete keinen weiteren Eingriff und nahm das Kind mit den Worten nach Hause „wenn es stirbt, so soll es zu Hause sterben". Nach einigen Tage wurde ich gerufen und fand einen kolossalen fluktuierenden Abszeß am Halse des Kindes. Der Vater erlaubte wieder keinen Eingriff. Es kam zu spontanem Durchbruch und Entleerung von jauchigem Eiter; ferner zu perijugularer Eiterung und Lungenmetastasen. Nach 3 bis 4 Wochen Spontanheilung. Der Vater gab mehrere Aufgüsse und schrieb die Heilung seiner Behandlung zu. Damals gab es noch nicht das Wundermittel „Trypaflavin". Der Fall erinnert mich sehr an den jetzt demonstrierten.

E. Urbantschitsch: Ich habe ausdrücklich hervorgehoben, daß es nicht feststeht, daß das Trypaflavin ausschlaggebend war, aber es ist immerhin möglich, da unmittelbar nach seiner Darreichung eine so wesentliche Besserung auftrat. Es ist denkbar, daß es gerade bei Lungenabszessen unter Umständen eine sehr günstige Wirkung ausüben kann. Natürlich kann nur die Beobachtung mehrerer Fälle die Sache klären. Übrigens habe ich den Fall als solchen und nicht blos wegen einer Trypaflavinwirkung vorgestellt.

III. Vogel: **Zur Kasuistik der isolierten Störungen der Zeigereaktion.** (Erscheint ausführlich in dieser Monatsschrift.)

Diskussion:

E. Ruttin: Ich möchte einen kleinen Irrtum des Kollegen berichtigen, da er vielleicht die otologische Ausdrucksweise nicht kennt. Er hat gesagt, daß die Drehreaktion von 25" gegen eine Labyrinthläsion spricht. Man kann nur sagen, daß sie gegen eine Ausschaltung spricht.

H. Brunner: Zu den Ausführungen der Herrn Dr. Vogel möchte ich mir zwei Bemerkungen erlauben:

I. Was das Gefühl der Lateropulsion anbetrifft, so habe ich in einer der letzteren Sitzungen darauf aufmerksam gemacht, daß diese Sensation charakteristisch ist für Erkrankungen des zentralen Vestibularsystems. Die klinische Bedeutung dieser Tatsache möchte ich an 2 Fällen demonstrieren: Der erste Fall stammt von Lewandowsky; in diesem Falle wurde von dem Otologen ein otogener Kleinhirnabszeß diagnostiziert, während Lewandowsky auf Grund der Angabe von Lateropulsion, die der Patient machte, Hysterie diagnostizierte, welche durch die spätere Beobachtung bestätigt wurde. Ich selbst habe einen Fall gesehen, der an die Abteilung kam, ebenfalls unter den Verdacht eines otogenen Kleinhirnabszesses. Auch dieser Patient gab Lateropulsion an und ich konnte bei ihm nach längerer Beobachtung das Bestehen einer multiplen Sklerose feststellen. Im allgemeinen möchte ich noch bemerken, daß nach meinen bisherigen Beobachtungen, die Lateropulsion am häufigsten bei der multiplen Sklerose auftritt.

Digitized by Google
Original from UNIVERSITY OF MINNESOTA
Generated on 2019-10-24 18:01 GMT / http://hdl.handle.net/2027/umn.31951002684121b
Public Domain in the United States, Google-digitized / http://www.hathitrust.org/access_use#pd-us-google

II. Der zweiten Annahme, die Herr Dr. Vogel bezüglich der Lage des Herdes in seinem Falle macht, möchte ich nicht beistimmen. Denn, wenn man erstlich in diesem Falle überhaupt eine vaskuläre Erkrankung annimmt, so ist bei der Gefäßversorgung des Pons ein derartig isolierter Herd in der Brücke, wie dies auch Dr. Vogel betont hat, ausgeschlossen. Eine derartige Lage, haben gewöhnlich die Tuberkeln und in sehr seltenen Fällen die Abszesse der Brücke. Weiter ist zu bemerken, daß ein derartiger Herd kaum ohne Symptome des Fazialis- oder der Augenmuskelnerven bestehen kann. Ich glaube daher, daß es sich um eine Erkrankung im Gebiete der Arteria cerebellaris post inf. handelt, wie auch der Herr Vortragende dargetan hat. Bei der Beurteilung der anatomisch nachweisbaren Veränderungen, welche diese Erkrankung im Hirnstamm nach sich gezogen hat, muß man jedoch sehr vorsichtig sein, da es sich hier um eine Lues handelt. Ich selbst konnte mit Herrn Doz. Bauer einen ähnlichen Fall beobachten, bei dem in Attackenform Kleinhirnsymptome auftraten. Bei der Obduktion erwies sich das Kleinhirn als makroskopisch normal, mikroskopisch konnte es nicht untersucht werden. Über den mikroskopischen Befund des Gehörorgans in diesem Falle werde ich ein andermal berichten.

H. Vogel (Schlußwort): Herr Brunner hat im wesentlichen nur die von mir selbst gegen den in zweiter Linie in Erwägung gezogenen Herd vorgebrachten Bedenken unterstrichen. Was jedoch speziell den Einwand anlangt, daß in diesem Falle auch der Fazialis und Augenmuskelnerven hätten in Mitleidenschaft gezogen werden müssen, so hebe ich demgegenüber hervor, daß das geschilderte Syndrom eben nur durch einen sehr kleinen, umschriebenen Herd erklärbar ist, in dessen Bereich dann keinesfalls Kerne oder Fasern der genannten Nerven fallen dürften. Für die Annahme eines Tuberkels fehlt jeder Anhaltspunkt hingegen ist ein kleines Gumma, wenn auch unwahrscheinlich, so doch nicht auszuschließen. Mit dem Fall Brunner-Bauer (Labyrinthlues) gestattet der vorgestellte Fall schon vermöge der gleichzeitigen Trigeminus und Sympathicusläsion keine Analogie.

IV. E. Ruttin: **Ohrbefund bei Recklinghausenscher Krankheit.**

Der Pat. W. J., 47 Jahre alt, steht schon seit einigen Jahren in unserer Beobachtung. Der gegenwärtige Befund, der sich seit etwa $^1/_2$ Jahr nicht wesentlich geändert hat, ist folgender: Trommelfell beiderseits etwas getrübt und eingezogen. Hörweite für Konversationssprache rechts $^1/_2$ m, links 6 m, für Flüstersprache rechts ad concham, links 5 m. Weber rechts, Rinne rechts negativ, links negativ, aber nach rechts hinübergehört. Schwabach beiderseits verlängert, c^4 und c_1 rechts nur bei starkem Anschlag gehört, links gut gehört. Kein spontaner Nystagmus, kein spontanes Vorbeizeigen. Kal. Reaktion rechts negativ, links typisch, mit typischem Vorbeizeigen und Schwindel. Nach Rechtsdrehung Nystagmus ➸ l. 50″, Sturz nach rechts, Übelkeit, Brechreiz und Schwindel, nach Linksdrehung Nystagmus ➷ r. 56″, Sturz nach links, Übelkeit, Brechreiz und Schwindel.

Der Stimmgabelbefund spricht allerdings nicht eindeutig für eine Laesio auris internae. Aber bei dem Vorhandensein so unendlich vieler über den ganzen Körper verbreiteter Neurofibrome ist wohl trotzdem wahrscheinlich, daß es sich auch um eine Neurofibrom des Akustikus handelt, umsomehr, da ja auch der Vestibularis ergriffen ist. Nimmt man an, daß es sich um ein Neurofibrom des Akustikus handelt, dann wären zwei Möglichkeiten für die Erklärung des eigentümlichen Vestibularbefundes: Entweder ist der rechte Vestibularis kalorisch und auf Drehen ausgeschaltet oder er ist nur kalorisch ausgeschaltet und auf Drehen erregbar. Im ersteren Falle müßte das Resultat

Digitized by Google
Original from UNIVERSITY OF MINNESOTA
Generated on 2019-10-24 18:01 GMT / http://hdl.handle.net/2027/umn.31951002684121b
Public Domain in the United States, Google-digitized / http://www.hathitrust.org/access_use#pd-us-google

der Drehreaktion als Kompensation aufgefaßt werden. Es müßte als eine Kompensation mit gleichzeitiger, d. h. wahrscheinlich mit später eingetretener Erhöhung der Erregbarkeit aufgefaßt werden, eine Auffassung, die ja für intrakranielle Prozesse nicht von der Hand zu weisen ist. Im zweiten Falle würde es sich um eine Ausschaltung der kalorischen Reaktion bei erhaltener und erhöhter Dreherregbarkeit handeln.

Noch aus einem anderen Grunde ist der Fall interessant. Die Frage, von welchem der Nerven, Kochlearis oder Vestibularis das Neurofibrom seinen Anfang nimmt, ist noch ungewiß und war in den meisten bekannten Fällen, wie sie von Heuschen, Bondy u. a. publiziert wurden, klinisch nicht sicher zu eruieren, weil ja bei ausgebildeten Tumoren meist die Funktion des Kochlearis und Vestibularis zugrunde gegangen ist. In einem Falle Otto Mayers war histologisch der Ursprung vom Vestibularis nachgewiesen. In unserem Falle wäre auch der Vestibularis der stärker ergriffene Nerv.

Diskussion:

R. Leidler: Ich glaube, hier einen Fall vorgestellt zu haben, der vielleicht zur Erklärung des Falles von Beck beitragen könnte. Es handelte sich um einen 15- bis 16jähr. Pat., der als Kind eine Zerebrospinalmeningitis durchgemacht hatte, von der verschiedene neurologische Symptome zurückblieben. Er hat dann viele Jahre später plötzlich Symptome eines progredienten zentralen Hirnprozesses gezeigt, unter anderem auch spontanen, sogenannten zentralen starken Nystagmus und Schwindel. Er war auf einem Ohre taub, die Symptome sprachen aber für Erkrankung auf der anderen Seite. Diese 2 Fälle könnten also beweisen, daß überstandene Meningitis späterhin im Akustikus Erscheinungen hervorrufen könnten.

O. Beck: Ich kann mich der Ansicht Leidlers nicht ganz anschließen, diesen Fall unter jene zu zählen, bei denen Späterscheinungen im Oktavus nach abgelaufener Zerebrospinalmeningitis beobachtet werden. Auch dieser Typus von Fällen ist uns sehr gut bekannt und ich erinnere nur an einen von mir in dieser Gesellschaft vorgestellten Kranken. Es handelt sich um einen jungen Mann, den ich kurz nach überstandener Zerebrospinalmeningitis im Sophienspital gesehen habe. Es bestand einseitige Taubheit und vollständige Vestibularausschaltung am tauben Ohre. Er wurde intralumbal mit Serum behandelt. Die Genesung war scheinbar derartig gut, daß der Mann vom Jahre 1916 bis Kriegsschluß an der Front kämpfte und nach seiner Rückkehr sich als Turner und Sportsmann betätigte. Vor 1 Jahre suchte er mich auf der Klinik auf wegen starker Kopfschmerzen, Schwindel und Erbrechen. Es bestand ein kräftiger zentraler Nystagmus. Im Laufe der Beobachtung auf der Klinik trat plötzlich innerhalb weniger Minuten Exitus auf. Bei der Obduktion zeigte sich die ganze Dura schnig verädert und Narben und Adhäsionen in der Umgebung des Foramen Magendie, durch dessen plötzlichen Verschluß der Exitus verursacht wurde. Die genaueren Details sind in der seinerzeitigen Demonstration und am demonstrierten Präparat angeführt.

V. O. Beck: **Alte Zerebrospinalmeningitis mit Taubheit und vestibularer Unerregbarkeit der linken Seite bei erhaltenem Gehör und vestibularer Ausschaltung der rechten Seite.**

Der vorgestellte Fall betrifft einen 33jährigen Arbeiter, der in frühester Kindheit eine Zerebrospinalmeningitis durchgemacht hat, aus welcher eine Taubheit des linken Ohres resultierte. Am rechten Ohr hat er angeblich viele Jahre hindurch gut gehört. Vor einem halben Jahre bemerkte er am rechten Ohre eine langsam zunehmende Schwerhörigkeit, die mit heftigem Ohren-

Digitized by Google
Original from UNIVERSITY OF MINNESOTA
Generated on 2019-10-24 18:01 GMT / http://hdl.handle.net/2027/umn.31951002684121b
Public Domain in the United States, Google-digitized / http://www.hathitrust.org/access_use#pd-us-google

sausen einsetzte. Das Ohrensausen besteht, wenn auch nicht so stark, bis heute fort. Er gibt an, daß er bei offenen Augen nie Gleichgewichtsstörungen gehabt hat, nur im Dunkeln oder bei geschlossenen Augen fühle er sich unsicher. Befund: Das linke Ohr ist für Sprache und Stimmgabeln komplett taub, Rinne unendlich negativ, am rechten Ohre besteht im Sinne einer Hörnervenerkrankung Flüstersprache a. c. Konversationssprache l. m. kein spontaner Nystagmus, bei offenen Augen kein Romberg, bei geschlossenen Augen und beim Gang mit geschlossenen Augen ein unsicheres Schwanken ohne Bevorzugung einer bestimmten Fallrichtung. Spontanes Zeigen mit beiden Armen richtig, kalorische Spülung ist beiderseits für Kalt und Warm negativ, kein Schwindel und kein Vorbeizeigen auslösbar und am Drehstuhl besteht für alle 6 Bogengänge komplette Ausschaltung. Die galvanische Reaktion ergibt bei querer Durchleitung für Kathode und Anode sowohl rechts als auch links bei 8 bis 10 Milliampère deutlichen Nystagmus. Nervenbefund: Doz. Schacherl. Negativ. Liquor: Wassermann 0·8 negativ, Globulin: ±: 1: 1, —, 7: 18, Lymphozyten 7/3, Polynukleäre 0, globuläres Eiweiß 0·05‰, klar, ohne Gerinnsel.

Das Interessante an diesem Ohrenbefunde liegt darin, daß beide Ohren für kalorische und Drehreize ausgeschaltet sind, das linke Ohr ist außerdem komplett taub, während das rechte Ohr bei erhaltenem Gehör komplette Ausschaltung für die lymphokinetischen Reaktionen zeigt. Merkwürdig ist ferner an diesem Befund, daß trotz der beiderseitigen Ausschaltung für kalorische und Drehreize die galvanische Reaktion erhalten, allerdings etwas herabgesetzt ist, und zwar für beide Ohren gleich.

Bezüglich der Erklärung dieses Ohrbefundes ergeben sich mehrere Möglichkeiten. Die eine wäre, daß der jetzige Zustand bereits seit frühester Jugend besteht und daß der Kranke, obgleich er die ganzen Jahre hindurch am rechten Ohre schlechter gehört hat, diese Schwerhörigkeit und das Sausen erst seit einem halben Jahre stärker empfindet. In diesem Falle wäre die beiderseitige Ausschaltung des Labyrinthes und die Taubheit links als Folge der Zerebrospinalmeningitis aufzufassen. Daß die galvanische Reaktion erhalten ist, würde sich aus einer primären Schädigung des lymphokinetischen Apparates durch die Zerebrospinalmeningitis erklären. Wir wissen ja seit den gemeinsamen Untersuchungen von Neumann und Ghon, daß man schon sehr früh nach Beginn der Zerebrospinalmeningitis das Labyrinth mit Meningokokken überschwemmt findet und daß aus den Labyrinthräumen Meningokokken zu züchten sind. Da also diese Schädigung des Innenrohres nicht durch Fortleitung von Exsudat von den Meningen auf das Ohr zustande kommt, wäre das Vorhandensein der galvanischen Reaktion bei Fehlen der lymphokinetischen Reaktionen erklärbar. Die zweite laut Anamnese des Pat. viel wahrscheinlichere Erklärung wäre die, daß der Pat. infolge der Zerebrospinalmeningitis nur auf dem linken Ohre ertaubt ist, das rechte Ohr im Kochlear- und Vestibularapparate verschont geblieben wäre. Solche einseitige Panotitiden nach Zerebrospinalmeningitis bei erhaltener Funktion des anderen Ohres sind allerdings sehr selten, und ich erlaube mir zu erinnern, daß derartige Fälle

Digitized by Google
Original from UNIVERSITY OF MINNESOTA
Generated on 2019-10-24 18:01 GMT / http://hdl.handle.net/2027/umn.31951002684121b
Public Domain in the United States, Google-digitized / http://www.hathitrust.org/access_use#pd-us-google

in dieser Gesellschaft von Neumann, von mir und anderen vorgestellt wurden. Die seit einem halben Jahre am rechten Ohre aufgetretene und unter Ohrensausen seither progrediente Schwerhörigkeit wäre also in keinem Zusammenhange mit der Zerebrospinalmeningitis. Die Ausschaltung des Vestibularapparates müßte als zentral aufgefaßt werden, wie sie von Bárány, Herzog u. a. bereits beschrieben wurde. Die erhaltene Vestibulare Reaktion für galvanische Reize müßte dann als Reaktion von den Kernen gedeutet werden.

Diskussion:

R. Leidler: Ich möchte Kollegen Beck fragen, ob er überzeugt ist, daß Pat. eine Meningitis hatte und nicht eine Lues.

Beck: Es wundert mich, daß Kollege Leidler die Frage, ob eine Lues übersehen wurde, gerade an mich richtet. Wenn ich von der Lues nichts erwähnt habe, so habe ich vorausgesetzt, daß es selbstverständlich ist, daß Pat. keinerlei Anhaltspunkte dafür bot. W. R. im Blute und Liquor waren negativ und auch die biochemischen Reaktionen des Liquors gaben keinen Anhaltspunkt für Lues.

VI. O. Beck: **Chronische Otitis media, Meningitis ohne klinische neurologische Symptome.**

M. J., 55 Jahre alt, aufgenommen auf die Klinik Neumann am 11. II. 1922. Pat. hat von seinem Ohrenleiden bisher nie etwas gewußt. Er suchte vor 14 Tagen die Ambulanz unserer Klinik auf wegen Kopfschmerz und Ohrenfluß links. Es bestand ein vom Antrum ausgehender Polyp, der das ganze Mittelohr einnahm und fötide Sekretion, die in den folgenden Tagen reichlicher wurde. Gehör 20 cm Konversationssprache (mit Lärmapparat), Stimmgabelbefund spricht für Schalleitungshindernis, kein spontaner Nystagmus, normale Labyrinthreaktion. Da der Polyp auffallend leicht blutete und sehr sukkulent aussah, wurde er wegen Verdacht auf Neoplasma entfernt. Histologisch: unspezifisches Granulationsgewebe. In den nächsten Tagen reichliche Sekretion, keine Senkung der oberen Gehörgangswand, Pat. hat keinerlei Klagen und geht seinem Beruf als Richter nach. Am heutigen Tage kam er um 10 Uhr vormittags in die Ambulanz, schläft am Sessel ein, zeigt einen leichten Tremor der linken oberen Extremität, läßt den Kopf nach vorn hängen, auffallende Zyanose im Gesichte und an der Nase, weshalb er zuerst den Eindruck einer Hemiplegie macht. Er wird sofort ins Bett gebracht, ist schwer besinnlich, gibt jedoch auf Fragen richtige Antworten. Er gibt bei vollem Bewußtsein die Einwilligung zu allen Eingriffen, die nötig befunden werden.

Prüfung auf Aphasie negativ. Nervenbefund negativ (Doz. Schilder). Vielleicht etwas Strabismus durch Abduzensparese links (nicht sicher feststellbar). Pat. gibt auch an, daß er durch 3 Tage keine ausreichende Nahrung gehabt hätte. Temperatur 41.

Lumbalpunktat ergibt trüben Liquor. Zytologisch reichlich Lymphozyten und Polynukleare. Kultur auf festen und flüssigen Nährböden bleibt steril.

Digitized by Google
Original from UNIVERSITY OF MINNESOTA
Generated on 2019-10-24 18:01 GMT / http://hdl.handle.net/2027/umn.31951002684121b
Public Domain in the United States, Google-digitized / http://www.hathitrust.org/access_use#pd-us-google

Operation (Beck): Typischer Hautschnitt, sklerotischer Warzenfortsatz, an der Spitze neben der hinteren Gehörgangswand einige Zellen, die gesund erscheinen. Totalaufmeißelung. Überall elfenbeinharter Knochen, im Mittelohr Granulationen und ein Cholesteatom, das nicht verjaucht, noch fötid ist.

Sinus sehr stark vorgelagert und sehr hoch. Breite Freilegung der Dura der mittleren Schädelgrube, sowohl über dem Tubendach, über dem Tegmen tympani et antri und nach rückwärts bis zum Petrosuswinkel. Sie ist normal, nicht gespannt. Freilegung des Sinus, um die Dura der hinteren Schädelgrube übersehen zu können. Auch diese ist normal und wird durch einen Knochensplitter geritzt, wobei Liquor abfließt. Infolge des spontanen Liquorabflusses wird von der projektierten Inzision der Dura Abstand genommen. Keine Plastik. Venaesektion von zirka 300 cm³. Wundversorgung. Interner Befund: Lobulärpneumonie im rechten Unterlappen.

5 Uhr nachmittags: Leicht soporös, aber sonst besinnlich.

12. VIII. 8 Uhr früh: 38 8, Zunge trocken und belegt, unruhiger Schlaf, auf Anrufe besinnlich. Augenbefund: normal. Im Harn etwas Eiweiß.

Nachmittags: 39·8, soporöser Zustand.

Nervenbefund: ½6 Uhr (Prim. Infeld) Pat. schwer benommen, keine neurologischen Symptome. Puls vor und nach dem Erbrechen gleich. 13. II. ½7 Uhr früh: Exitus.

Obduktionsbefund: Basale Meningitis mit hauptsächlicher Lokalisation an der Pons und gegen den linken Schläfelappen ausstrahlend. Die Auflagerungen sind schon etwas fester haftend, im Bereich des Tegmen tympani blutig inbibiert. Lobulärpneumonische Herde im rechten Unterlappen, vereinzelte hämorrhagische Infarkte mit beginnender Vereiterung. Mäßige Arteriosklerose der Aorta. Beginnende sklerotische Schrumpfniere, chronischer Milztumor, trübe Schwellung des Herzmuskels und der Leber.

Epikrise: Es handelt sich also um einen 55jährigen Pat., der wegen einer 14 Tage alten Exazerbation einer seit Jahren bestehenden Eiterung die Klinik aufsuchte und bei dem wegen Tumorverdacht ein Polyp aus dem Mittelohr entfernt wurde. Die Labyrinthreaktionen waren erhalten.

Einige Tage später Auftreten von schweren Allgemeinerscheinungen und Temperatur bis 40°. In diesem Zustand kam der Kranke wieder auf die Klinik und machte anfänglich den Eindruck eines apoplektischen Insultes. Am Ohr bestand keine Senkung der Gehörgangswand, jedoch reichliche Sekretion, keine Schmerzen am Warzenfortsatz und auch während der Operation wurden weder im Mittelohr noch an dem die Dura deckenden Knochen Veränderungen gefunden, die den Verdacht einer Meningitis nahe gelegt hätten, obgleich die Lumbalpunktion einen stark getrübten Liquor ergab. Der Gesamteindruck, die belegte Zunge, die Trockenheit im Munde und an der Zunge hätten eher an eine Sinuserkrankung denken lassen. Neurologisch, am Augenhintergrund bestanden keine Anhaltspunkte für Meningitis. Auffallend war ferner eine gewisse Pulsverlangsamung, die wir um diese Zeit öfters bei Grippen gesehen haben. Abgesehen von plötzlichem Einsetzen der

Generated on 2019-10-24 18:01 GMT / http://hdl.handle.net/2027/umn.31951002684121b
Public Domain in the United States, Google-digitized / http://www.hathitrust.org/access_use#pd-us-google
Digitized by Google
Original from UNIVERSITY OF MINNESOTA

klinischen Symptome dieser Meningitis, die nach dem Obduktionsbefund sicherlich älter war, als der Beginn der schweren Allgemeinsymptome, ist bei diesem Pat. bemerkenswert, daß trotz der schweren und ausgebreiteten Veränderungen an den Hirnhäuten, klinisch keinerlei Symptome für Meningitis sprachen. Die Diagnose konnte nur durch die Lumbalpunktion gestellt werden.

Diskussion:

H. Brunner: Ich möchte Herrn Doz. Beck fragen, wie er sich das Zustandekommen einer zentralen Labyrinthausschaltung nach Meningitis vorstellt. Die Annahme eines enzephalitischen Herdes im hinteren Längsbündel, bei der es zu Labyrinthausschaltung kommen könnte, ist in diesem Falle bei dem Fehlen aller anderen meningitischen neurologischen Symptome ausgeschlossen.

Beck: Bei Herrn Brunner scheint es sich um ein Mißverständnis zu handeln, wenn er die zentrale Ausschaltung so breit auseinandersetzt und ihre Unmöglichkeit klarlegen will. Es sind ihm die Arbeiten von Pren und Herzog entgangen, die ja bekanntlich nachgewiesen haben, daß bei kompletter Ausschaltung einer Seite infolge Erkrankung der Labyrinthräume auch die andere Seite mit normalem Mittelohr und erhaltenem Gehör vestibular ausgeschaltet sein kann. Ob diese Ausschaltung wirklich in das Zwischenhirn zu lokalisieren ist, bleibt eine offene Frage. Sicher aber ist die Tatsache, die ich für den vorgestellten Fall als die eine Möglichkeit der Erklärung angenommen habe.

VII. J. Popper: **Bericht über 3 Fälle von Bakteriämie bei akuten Otitiden bzw. Mastoiditiden.**

Ich erlaube mir hiermit Ihnen hier zwei Patienten vorzustellen und über einen dritten, bereits entlassenen zu berichten, die ein gemeinsames Krankheitsbild aufwiesen; positiven Bakterienbefund und entsprechend hohe, auf eine Sinusaffektion hinweisende Temperaturen, Erscheinungen, die nach Ausräumung des kranken Knochens aus dem Warzenfortsatze restlos zurückgingen.

Bei dem ersten (leider nicht erschienenen) Falle handelt es sich um einen 27jährigen Mann, der mit einer zirka 2 Wochen alten akuten Otitis die Klinik Neumann aufsuchte. Damals bestand neben der reichlichen eiterigen Sekretion aus dem linken Ohre und geringer Druckschmerzhaftigkeit des Proc. mastoideus eine leichte Senkung der oberen Gehörgangswand.

Pat. klagte auch über Hals- und Kreuzschmerzen. Am Tage der Aufnahme stieg unter Schüttelfrösten die Temperatur auf 39·5, nachdem er auch schon zu Hause sich „fiebrig" gefühlt hatte. Das Hörvermögen war beiderseits schlecht, am linken Ohre war er taub — infolge einer alten Lues. Die Vestibularapparate reagierten beiderseits typisch. Die Internisten nahmen mit Sicherheit eine Grippe an und wir warteten daher mit dem operativen Eingriffe zu. Nach 3 Tagen war Pat. fieberfrei. Nach weiteren 2 Wochen, nachdem inzwischen die Erscheinungen am Warzenfortsatze und die Senkung der oberen Gehörgangswand bei profuser eiteriger Sekretion stärker geworden waren, trat plötzlich ein Temperaturanstieg bis 39·7 auf. Pat. wurde operiert und unter anderem bis an den Sinus heranreichende, mit Eiter erfüllte Zellen ausgeräumt, der Sinus selbst auf zirka 2 cm Länge freigelegt. Seine Wand erscheint makroskopisch normal. Bei der Operation und 2 Tage später aus

Digitized by Google
Original from UNIVERSITY OF MINNESOTA
Generated on 2019-10-24 18:01 GMT / http://hdl.handle.net/2027/umn.31951002684121b
Public Domain in the United States, Google-digitized / http://www.hathitrust.org/access_use#pd-us-google

der Armvene entnommenes Blut enthält Streptokokken. Pat. selbst ist vom 2. Tage nach der Operation bis zu seiner Entlassung dauernd afebril, weitere Blutproben ergeben negatives Resultat.

Im zweiten Falle handelt es sich um einen 50jährigen Mann, der mit einer 14 Tage alten, rechtsseitigen Otitis unsere Klinik aufsuchte. Auf Grund der Anamnese und des lokalen Befundes stellten wir die Diagnose Mukosusotitis; der im Eiter des Warzenfortsatzes in Reinkultur nachweisbare Streptcooccus mucosus bestätigte diese Annahme. Pat. begann nach der Operation zu fiebern. Der während derselben in großer Ausdehnung freigelegte, dabei leicht veränderte Sinus wird im Laufe der nächsten Tage wiederholt punktiert. Das aus ihm sowie aus der Armvene gewonnene Blut ergibt 2 Wochen hindurch stets Streptococcus mucosus in Reinkultur. Nach zirka 16 Tagen war der Kranke lytisch entfiebert und der Armvenenblutbefund ist jetzt steril.

Der dritte Fall betrifft einen 11jährigen Knaben, der um 11 Uhr abends an die Klinik Neumann eingebracht wurde; 3 Wochen alte, linksseitige Otitis, seit 5 Tagen bereits daheim, angeblich hohes Fieber, starke Schmerzen im Ohre, zeitweiliges Erbrechen. Pat. phantasiert, auf lauten Anruf gibt er aber klare und richtige Antworten. Bei passiven Kopfbewegungen äußert er Schmerzen, ebenso bei Druck auf die Bulbi. Lichtscheu. Halswirbelsäule ist druckempfindlich, kein Kernig, Babinski oder Oppenheim. An der linken großen Zehe schmerzhafte Schwellung, die nach Angabe der Mutter ein Schuhdruck sein soll.

Otoskopischer Befund: Trommelfell gerötet, stecknadelkopfgroße Perforation hinten oben, aus der pulsierend eiterig-schleimiges Sekret hervorquillt. Sternokleïdomastoideus sowie Jugularisgegend links druckempfindlich.

Die sofort vorgenommene Operation ergibt folgenden Befund: diploetisch gebauter Warzenfortsatz, im Antrum freier Eiter. Die Erweichung des Knochens und die Hyperämie nehmen gegen den Sinus hin zu, die Sinuswand weiß aufgelagert und verdickt. Der Sinus wird bis über das Knie hinauf freigelegt, bis normale Wand erreicht ist, ebenso gegen den Bulbus zu, bis auch hier normale Wand erscheint. Dura der hinteren und mittleren Schädelgrube erweisen sich als normal.

Lumbalpunktion: Rasche Tropfenfolge, Punktat klar, keine Zellvermehrung. Sinuspunktion ergibt flüssiges Blut.

Augenhintergrund beiderseits normal.

Dekursus: Pat. fiebert die ganze Zeit bis 39 bis 40. Wiederholte Blutentnahmen aus dem Sinus und aus der Armvene ergeben immer Stroptococcus haemolyticus, eine zweite Lumbalpunktion dagegen wieder negatives Resultat. Die früher erwähnte Schwellung des linken Großzehengelenkes vereitert, wird inzidiert und aus dem Eiter läßt sich ebenfalls der Streptococcus haemolyticus züchten; sie ist daher als Metastase aufzufassen.

Nach 3 Wochen (post operatinem) ist Pat. fieberfrei, der Wundverlauf ein ungestörter. Pat. geht bereits herum. Es handelt sich also in diesem Falle um eine typische Osteophlebitis Körner, bei der wir trotz des Krankheits-

Generated on 2019-10-24 18:01 GMT / http://hdl.handle.net/2027/umn.31951002684121b
Public Domain in the United States, Google-digitized / http://www.hathitrust.org/access_use#pd-us-google
Digitized by Google
Original from UNIVERSITY OF MINNESOTA

bildes (septische Temperaturen, Metastasen, Streptococcus haemolyticus) uns mit Rücksicht auf das Alter der Otitis und auf den ständig bluthaltigen, wenn auch an seiner Außenwand veränderten Sinus entschlossen, nach ausgiebiger Freilegung desselben von einer Jugularisligatur abzusehen.

Es handelt sich daher in diesen 3 Fällen um akute Otitiden mit septischen Temperaturen bei positiven Bakterienbefunde im Blute, die alle nach Entfernung des erkrankten Knochens aus dem Warzenfortsatze und Freilegung des Sinus ohne jeden weiteren operativen Eingriff ausheilten.

VIII. E. Ruttin: **Verschluß des äußeren Gehörganges durch eine Exostose. Akute Otitis. Abszeß unter der unteren Gehörgangswand. Operation. Heilung.**

Die 28jährige Pat. L. H. leidet seit einigen Jahren öfter an Schmerzen im linken Ohre, die aber immer nach einigen Tagen wieder vergingen. 18 Tage vor ihrer Aufnahme an die Klinik Neumann traten starke Schmerzen und Stechen im linken Ohre auf, kein Ohrenfluß. 4 Tage vor der Aufnahme Temperatur 38·8, sonst keine Erscheinungen. Bei der Aufnahme fand sich das rechte Ohr normal, der linke Gehörgang durch Exostose, die von der hinteren Gehörgangswand ausging, so vollständig verschlossen, daß nirgends mehr ein auch nur für eine Sonde durchgängiger Spalt vorhanden war. Die Exostose ist mit gewöhnlicher Epidermis bedeckt. Der Warzenfortsatz ist frei, nur der Tragus und der Kieferwinkel unterhalb der unteren Gehörgangswand stark druckempfindlich bei vollständigem Fehlen einer Otitis externa. Hörweite für Konversationssprache a. c., für Flüstersprache 0, Weber im Kopf, Rinne negativ, Schwabach verlängert, C_1 und c^4 verkürzt, kein spontaner Nystagmus, Drehnachnystagmus beiderseits 15″.

4 Tage nach der Aufnahme Temperatur 39·4, Gehör wie früher, Konversationssprache ad concham. Starke Schmerzen und Druckempfindlichkeit vor dem Ohre und besonders unterhalb der unteren Gehörgangswand. Der Röntgenbefund ergab: „Der Meatus auditorius ext. ist von der hinteren Wand des Kiefergelenkes durch eine 2 bis 3 mm dicke Knochenleiste getrennt, was die Norm um etwa das Doppelte überschreitet. Der Gehörgang selbst ist geräumig, ebenso ist der Meatus auditorius int. ohne Befund. Das Antrum mastoideum ist mittelgradig gut pneumatisiert."

Der Befund war zwar offensichtlich unzulänglich, doch war keine Möglichkeit einer neuerlichen Aufnahme. Die Geräumigkeit des Gehörganges mußte sich wohl auf die hinter der Exostose gelegenen Teile beziehen, die Exostose im Röntgenbefund nicht deutlich. Die Schmerzen und die hohe Temperatur deuteten auf einen hinter der Exostose liegenden akuten entzündlichen Prozeß, wenn auch die Druckempfindlichkeit für eine Otitis ganz atypisch war. Wir nahmen am 4. III., d. h. 4 Tage nach der Aufnahme, die Operation vor. Es fand sich der äußere Gehörgang vollständig von einer harten gelben Knochenmasse ausgefüllt. Man kommt nur vorn oben neben dieser Knochenmasse nur eben noch mit der Sonde in den Gehörgang. Aufmeißelung des Warzenfortsatzes, der im unteren Teil vorwiegend sklerotisch ist, jedoch

Digitized by Google
Original from UNIVERSITY OF MINNESOTA
Generated on 2019-10-24 18:01 GMT / http://hdl.handle.net/2027/umn.31951002684121b
Public Domain in the United States, Google-digitized / http://www.hathitrust.org/access_use#pd-us-google

mehrere mit Eiter gefüllte in die Sinusgegend reichende Zellen enthält. Der obere Teil des Warzenfortsatzes, besonders gegen den Zygomaticus zu, enthält große pneumatische, mit Eiter gefüllte Zellen. Freilegung des sehr quer verlaufenden Sinus. Seine Wand bis in die Nähe des Bulbus normal, hier eine kleine graurote Auflagerung. Das Antrum mit Granulationen erfüllt. Es wird zunächst versucht, um die Exostose wegzumeißeln, da sich aber herausstellt, daß die Exostose den Gehörgang bis nahe an die Trommelhöhle ausfüllt, wird die Exostose zusammen mit der hinteren Gehörgangswand schichtweise abgemeißelt und die typische Radikaloperation ausgeführt. Die Trommelhöhle erweist sich mit Granulationen und Massen von cholesteatomähnlichem Aussehen ausgefüllt. Der Ambos ist nicht vorhanden, der Hammergriff defekt. Ferner zeigt sich an der unteren Gehörgangswand vor der Trommelhöhle ein etwa bohnengroßer Defekt, aus dem bei Druck auf die Retromandibulargegend dünnflüssiger, aber nicht fötider Eiter hervorquillt. Dieser Abszeß scheint oberflächlich unter der unteren Gehörgangswand zu liegen. Zu seiner Eröffnung muß die vordere und untere Gehörgangswand abgetragen werden. Der Wundverlauf war bis auf eine Angina ungestört. Sie sehen die Pat. jetzt mit allenthalben gut granulierender Wunde, beschwerdefrei. Es handelt sich hier um eine solitäre, elfenbeinharte, den ganzen äußeren Gehörgang ausfüllende Exostose, hinter der wahrscheinlich eine chronische Otitis mit akuter Exazerbation vorhanden war. Die Unmöglichkeit genügenden Abflusses führte zur Zerstörung der unteren Gehörgangswand und zur Abszeßbildung in den darunter liegenden Weichteilen neben der gewöhnlichen Zerstörung im Warzenfortsatz. Die ungewöhnliche Lokalisation des Weichteilabszesses tief innen unter der unteren Gehörgangswand gab auch das ungewöhnliche Symptom der starken Druckempfindlichkeit der Retromandibulargrube ohne äußerliche Veränderung und ohne Otitis externa.

Wiener laryngo-rhinologische Gesellschaft.

Sitzung vom 7. Dezember 1921.

(Offizielle Verhandlungsschrift.)

Vorsitzender: Heindl.
Schriftführer: Suchanek.

Vor Beginn der wissenschaftlichen Sitzung ergreift der Vizepräsident Prof. Fein das Wort: Meine Herren! Wie Sie wissen, hat unser verehrter Präsident, Herr Prof. Dr. M. Hajek, im November sein 60. Lebensjahr erreicht. Seine Schüler und Freunde haben aus diesem Anlaß am 25. November an seiner Klinik eine Feier veranstaltet, die ebenso würdig als herzlich verlaufen ist. Ich habe die Ehre gehabt, dem Jubilar mit einer kurzen Ansprache die Glückwünsche unserer Gesellschaft zu überbringen. Gestatten Sie, daß ich heute diese herzlichen Glückwünsche in Camera caritatis wiederhole und den Wunsch ausspreche, daß Prof. Hajek noch viele, viele Jahre in voller Gesundheit an unserer Spitze bleibe.

Digitized by Google
Original from UNIVERSITY OF MINNESOTA
Generated on 2019-10-24 18:01 GMT / http://hdl.handle.net/2027/umn.31951002684121b
Public Domain in the United States, Google-digitized / http://www.hathitrust.org/access_use#pd-us-google

Hajek: Ich habe Ihnen, meine sehr geehrten Herren, den herzlichsten Dank abzustatten für die große Ehre, die Sie mir bei meiner 60. Geburtstagsfeier erwiesen haben. Lassen Sie mich nur kurz darauf hinweisen, daß ich die Wiener laryngologische Gesellschaft als eine enggeschlossene Gemeinde ansehe, deren einzelne Mitglieder meinem Herzen gleich nahe sind. Ich will dieses Geständnis nicht als Redensart aufgefaßt wissen, sondern vielmehr wieder betonen, daß diese Klinik und ihre Institutionen jedermann zugänglich sind, und es selbstverständlich als unsere Pflicht erachten, Außenstehenden in jeder Hinsicht Unterstützung zu gewähren.

Der Vorsitzende spricht M. Hajek für seine wiederholt kundgetane Bereitwilligkeit, die Tore der Klinik allen Mitgliedern stets offen zu halten, die da kommen und lernen wollen, den herzlichsten Dank aus mit der Aufforderung an alle, fleißig von dem liebenswürdigen Anerbieten Gebrauch zu machen.

Marschik berichtet über die Informationen, die er sich sowohl aus Deutschland als insbesondere aus den neutralen Ländern über die Geschichte und die Begleitumstände des im April 1922 in Paris geplanten „internationalen Otologenkongresses" geholt hat. Der Ausschluß der Deutschen und Österreicher von diesem Kongreß hat bekanntlich die in deutschen und österreichischen Wochen- und Fachzeitschriften erschienene Protestnote des Vorstandes der Gesellschaft deutscher Hals-, Nasen- und Ohrenärzte veranlaßt. Die Wiener Laryngo-rhinologische und die Österreichische otologische Gesellschaft haben seinerzeit in gemeinsamer vertraulicher Sitzung hierzu Stellung genommen, sich mit der deutschen Gesellschaft solidarisch erklärt und beschlossen, mit Rücksicht auf die bereits auch in österreichischen Zeitschriften erschienene Erklärung von der Hinausgabe einer besonderen Note abzusehen, um so mehr als ohnehin die meisten Mitglieder der beiden Gesellschaften auch Mitglieder der Gesellschaft deutscher Hals-, Nasen- und Ohrenärzte sind.

Aus diesen Informationen geht hervor, daß einmal die Wahl von Paris und Sébileau ganz widerrechtlich und den Statuten für die internationalen Kongresse zuwiderlaufend erfolgt ist, da 1912 in Boston Deutschland als Versammlungsland und Denker als Präsident gewählt worden war. Die Neutralen haben sich in Anerkennung dieser Tatsachen entschlossen, teils dem Kongreß überhaupt fernzubleiben, teils ihn zu besuchen, dort aber gegen den Ausschluß der Fachkollegen Deutschlands und Österreichs Verwahrung einzulegen. Jedenfalls ist nach Ansicht der Informatoren Marschiks dieses Vorgehen der Ententeländer vier Jahre nach Kriegsende ganz ungeeignet, den Boden für eine Wiederanbahnung der alten wissenschaftlichen Beziehungen vorzubereiten. Denker, Passow und Körner haben dann in den von ihnen herausgegebenen Archiven eine ähnliche Protesterklärung mit etwas geändertem Text veröffentlicht wie folgt:

„Der internationale Otologenkongreß.

Auf dem im Jahre 1912 in Boston abgehaltenen letzten internationalen Otologenkongreß wurde beschlossen, die nächste Versammlung unter

Digitized by Google
Original from UNIVERSITY OF MINNESOTA
Generated on 2019-10-24 18:02 GMT / http://hdl.handle.net/2027/umn.31951002684121b
Public Domain in the United States, Google-digitized / http://www.hathitrust.org/access_use#pd-us-google

dem Vorsitz des Unterzeichneten in Deutschland abzuhalten. Wie den Mitgliedern der deutschen otologischen Gesellschaft erinnerlich sein dürfte, wurde dementsprechend auf unserer letzten Zusammenkunft vor dem Kriege, die 1914 in Kiel stattfand, Hamburg als Kongreßort bestimmt und das deutsche nationale Komitee beauftragt, die Vorbereitungen für einen würdigen Verlauf der Veranstaltung zu treffen.

Entgegen dem seinerzeit gefaßten Beschluß hat, wie uns von befreundeten Kollegen aus der Schweiz mitgeteilt wird, ein „internationales" Komitee, unter Ausschluß der mitteleuropäischen Staaten und ohne Hinzuziehung der Kollegen in den neutralen Staaten Paris als Versammlungsort und Prof. Sébileau zum Präsidenten des Kongresses gewählt. Gegen dieses verhängnisvolle Vorgehen der Fachkollegen in den Ententeländern, das den Krieg auf das wissenschaftliche Gebiet überträgt und ihn zu verewigen geeignet ist, muß von seiten der deutschen Otologen aufs schärfste Verwahrung eingelegt werden; die in Paris geplante Versammlung hat nicht das Recht, sich als internationalen Otologenkongreß zu bezeichnen, sondern stellt ausschließlich eine Zusammenkunft der Otologen der interalliierten Länder dar. Wir deutschen Otologen können im Hinblick auf unsere Mitarbeit an dem Aufbau der modernen Ohrenheilkunde in Ruhe abwarten, bis die uns immer noch feindlich gegenüberstehenden Fachkollegen an uns herantreten, und wir dürfen uns ohne Überhebung der Überzeugung hingeben, daß der durch den Ausschluß der deutschen Otologen angerichtete Schaden unsere Gegner mindestens in gleichem Maße trifft wie uns".

Wissenschaftliche Sitzung.

I. Marschik: **Konfluierender Herpes laryngis.**

Das 20jährige Mädchen erkrankte vor zwei Wochen unter hohem Fieber und den Symptomen einer schweren akuten Laryngitis. Marschik sah sie bald darauf und fand das Innere des hochgradig entzündeten Kehlkopfes, besonders aber die Taschenfalten mit zarten fibrinösen Belägen bedeckt. Die Affektion ließ den Verdacht auf Diphtherie aufkommen, jedoch bestärkten die rasche Entfieberung und das kaum gestörte Allgemeinbefinden, besonders aber das Vorhandensein von in Gruppen stehenden kleinen Bläschen an einzelnen Stellen, namentlich an den Aryknorpeln, Vortragenden in der Ansicht, daß es sich um einen jener Fälle von Herpes laryngis handelt, von denen er im Jahre 1912 an der Klinik eine größere Anzahl beobachten konnte und auch in einer der letzten Sitzungen im Anschluß an eine Demonstration Glas' darüber berichtet hat, und die anscheinend nur im Beginn das typische Bild des Schleimhautherpes zeigen, aber bald konfluieren. Die Differentialdiagnose gegenüber Diphtherie möchte Vortragender von dem nur im Anfang der Erkrankung bestehenden typischen Herpesbild abgesehen vor allem auch in der ausgesprochenen Zartheit der Beläge, der symmetrischen Regelmäßigkeit derselben und dem Fehlen anderweitiger Erscheinungen von Diphtherie, besonders auch der Tonsillen erkennen.

Digitized by Google
Original from UNIVERSITY OF MINNESOTA
Generated on 2019-10-24 18:02 GMT / http://hdl.handle.net/2027/umn.31951002684121b
Public Domain in the United States, Google-digitized / http://www.hathitrust.org/access_use#pd-us-google

Das Leiden scheint recht langsam ausheilen zu wollen, auch heute noch sind die zarten Beläge auf den Taschenfalten deutlich zu erkennen. Vortragender erwähnt die in letzter Zeit von Hirsch veröffentlichte Beobachtung von Laryngitis ulcero-membranacea, an die man eventuell auch zu denken hätte.

Aussprache:

Hajek: Tatsächlich läßt sich aus dem vorliegenden laryngoskopischen Befunde keine Diagnose stellen. Ein oberflächlicher, grauweißer, nekrotischer Belag kann alles Mögliche bedeuten; nur die länger dauernde klinische Beobachtung und die eventuelle mikroskopische Untersuchung des Belages können im Laufe der Zeit die Diagnose sichern. Herr Prof. Marschik wird gebeten, demnächst über den weiteren Verlauf zu referieren.

Hirsch: Herr Marschik erwähnte, daß im vorgestellten Falle vielleicht Laryngitis ulcero-membranacea vorliegen könnte. Dazu bemerke ich, daß die Laryngitis ulcero-membranacea ein charakteristisches Krankheitsbild ist, dessen hervorstechendste Merkmale eine hochgradige Schwellung der Epiglottis und Geschwüre am Kehlkopfeingang sind. Die Stimmbänder waren in allen von mir beobachteten Fällen frei. Da im vorgestellten Falle vorwiegend die Stimmbänder betroffen sind, der Kehlkopfeingang aber frei ist, entspricht das Krankheitsbild nicht einer Laryngitis ulcero-membranacea, sondern ähnelt einem von Reiche beschriebenen Falle, bei welchem Beläge auf den Stimmbändern vorhanden waren und der später unter dem Bilde der Diphtherie verlief.

Fein ist der Ansicht, daß es sich um eine Mykose handelt. An Herpes glaubt er nicht, weil bei diesem Prozeß immer auch die rundlichen Exkoriationen zu sehen sind, die durch Abstossung der Häutchen entstehen. Sowohl diese fehlen in dem vorgestellten Falle, als auch die aus dem nekrotischen Epithel hervorgegangenen weißen Fleckchen. Hier ist ein gleichmäßiger Belag vorhanden. Fein empfiehlt die bakteriologische Untersuchung eines Abstriches.

II. Menzel: **Fall von Karzinom des Recessus piriformis. Heilung durch endolaryngeale Operation.**

Als der 47jährige Pat. am 1. XII. 1920 zum erstenmal beim Vortragenden erschien, klagte er über seit mehrere Wochen bestehende mäßige Schmerzen und Brennen auf der rechten Halsseite, namentlich beim Schlucken von Alcoholicis; er hatte das Gefühl, als ob ihm „die rechte Mandel gefallen wäre". Die damals vorgenommene laryngoskopische Untersuchung ergab im vorderen gegen die Plica pharyngo epiglottica zu gelegenen Anteil der aryepiglottischen Falte, und zwar entsprechend ihrem oberen Rande und ihrer dem Sinus piriformis zugewendeten Schleimhautfläche einen flach halbkugeligen, zirka bohnengroßen, breit aufsitzenden, scharf gegen die Umgebung abgegrenzten Tumor von blaßroter Farbe, feinhöckeriger Oberfläche ohne Reaktion in der Umgebung. Die Plica pharyngo epiglottica selbst sowie die hintere Hälfte der medialen Wand des Sinus piriformis sind vollständig feri, ebenso das Larynxinnere. Drüsen am Halse sind trotz wiederholter genauester Untersuchung nicht tastbar. Die histologische Untersuchung eines probeexzidierten Stückchens, die von dem damaligen Assistenten am Pathol.-histol. Institute der Poliklinik Dr. Sinnesberger ausgeführt wurde, lautet: „Das übersandte, aus dem Larynx (Sin. pirif.) exzidierte Stückchen zeigt eine atypische Wucherung eines überkleidenden Plattenepithels, die zwar noch nicht weit

Digitized by Google
Original from UNIVERSITY OF MINNESOTA
Generated on 2019-10-24 18:02 GMT / http://hdl.handle.net/2027/umn.31951002684121b
Public Domain in the United States, Google-digitized / http://www.hathitrust.org/access_use#pd-us-google

in die Tiefe vordringend, doch einem nicht verhornenden Plattenepithelkarzinom entspricht." (Demonstration.)

Am 8. XII. 1920 wurde das Karzinom in Kokainanästhesie, zum Teile bei direkter Beleuchtung mittels Kirsteinscher Autoskopie, zum Teil bei indirekter Beleuchtung auf endolaryngealem Wege im Gesunden entfernt. Zuerst wurde in der Mitte der aryepiglottischen Falte mittels der Struykenschen Schere eine tiefe senkrechte Inzision ausgeführt, um die Grenze des zu entfernenden Anteils der Wand des Sinus piriformis zu markieren. Dann wurde mit schneidenden Zangen der laterale Rand der Epiglottis sowie die vordere Hälfte der Aryfalte bzw. der medialen Wand des Sin. pirif. mit dem angrenzenden Teil der pharyngo epiglottischen Falte entfernt. Die mäßige arterielle Blutung wurde durch kurzes Liegenlassen eines Péans sowie durch Tamponade mit in Clauden getränkten Tupfern gestillt. Der Verlauf war ein fieberfreier, Schluckschmerzen waren nur gering. 4 bis 5 Wochen nach der Operation waren sämtliche Wunden im Larynx verheilt. Der Patient hatte damals um 6½ *kg* zugenommen.

Am 5. III., also 8 Wochen nach der Operation zeigte sich eine über haselnußgroße harte runde, schmerzlose, vollkommen frei bewegliche Drüse an der rechten Halsseite, entsprechend der Grenze des oberen Drittels des Sternocleido mastoideus. Infolgedessen wurden vom Vortragenden einige Tage später die der Gefäßscheide aufliegenden Lymphdrüsen, und zwar fanden sich bei der Operation vier mit einander zusammenhängende mit der Umgebung nicht verwachsene Drüsen von Erbsen- bis über Haselnußgröße, in Lokalanästhesie entfernt. Die Wunde war nach kurzer Zeit per primam verheilt. Aus prophylaktischen Gründen wurde Ende Mai die Gegend des Tumorsitzes durch 5 Stunden mit einem ungefilterten 24 *mg* Radium enthaltenden Dominici-Röhrchen bestrahlt, das an einem durch die Nase gezogenen Faden ohne Ende befestigt war.

In Pausen von 4 bis 6 Wochen erfolgten auch 3 Röntgenbestrahlungen der rechten Halsseite. Pat. ist seit der anfangs Dezember v. J. ausgeführten Operation, demnach bis jetzt ein Jahr lang geheilt. Derzeit zeigt die laryngologische Untersuchung glatte Narben und Defekte im vorderen Teile der rechten Aryfalte und am rechten Seitenrande der Epiglottis, demnach eine Assymetrie der beiden Larynxhälften. Die Karzinome, welche bisher mit gutem Erfolge endolaryngeal entfernt wurden, saßen ausschließlich innerhalb des Larynx, namentlich an einem Stimmbande. Karzinome des Sinus piriformis sind bisher auf endolaryngealem Wege soviel wie gar nicht operiert, geschweige denn geheilt worden.

Die Ursache hierfür liegt offenbar darin, daß sie als besonders bösartig betrachtet werden. Vortragender weiß zwar nicht, ob Pat. sich auch bei weiterer Beobachtung als definitiv geheilt erweisen wird, aber der Fall zeigt bis jetzt jedenfalls, daß es nicht so sehr auf den Sitz des Karzinoms ankommt, als vielmehr darauf, daß dasselbe möglichst frühzeitig in Angriff genommen wird und daß man eben auch ein Karzinom des Sinus piriformis so lange es noch zirkumskript, klein und leicht zugänglich ist, auf endolaryngealem Wege entfernen

Digitized by Google
Original from UNIVERSITY OF MINNESOTA
Generated on 2019-10-24 18:02 GMT / http://hdl.handle.net/2027/umn.31951002684121b
Public Domain in the United States, Google-digitized / http://www.hathitrust.org/access_use#pd-us-google

kann. Hierbei ist es, wie der Fall ebenfalls zeigt, trotz frühzeitiger Operation unerläßlich, auch die regionären Lymphdrüsen mitzuentfernen. Im übrigen scheint dem Vortragenden die Ära der Schwebelaryngoskopie für eine Wiederaufnahme der Versuche mit endolaryngealen Operationen günstig. Es ist anzunehmen, daß die direkte Methode weit mehr zu leisten imstande ist, als die bisher ausschließlich geübte indirekte.

Aussprache:

Hajek: Ich möchte nur mit großer Reserve über die von Dr. Menzel befolgte Methode mich äußern. Eine so maligne Tumorart, wie es die Karzinome des Pharynx sind, auf endolaryngoalem Wege zu operieren, ist doch eine sehr gewagte Sache. Ausführlicher soll die Sache nach dem nächsten Vortrag des Herrn Dr. Weil diskutiert werden.

III. Hermann Schrötter: **Mitteilung über Sklerom.**

Erinnert an der Hand von Kartenskizzen und einer großen Zahl bildlicher Darstellungen an das seinerzeit von Wien aus angeregte, umfassende Studium der in mehrfacher Richtung so interessanten Skleromerkrankung, Forschungen, die auch heute nicht außer Acht gelassen werden sollten, wenn auch durch den Wegfall der für diese Infektionskrankheit besonders in Betracht kommenden Länder, diese für uns vielleicht weniger Würdigung in prophylaktischer Richtung beansprucht. Redner übergibt der laryngologischen Universitätsklinik seine Sammlung bezüglicher Karten, Korrespondenzen, Abbildungen sowie eine große Zahl wertvoller sowie seltener Publikationen, die sich auf das Sklerom, seinen Erreger sowie verwandte Gebiete beziehen, mit der Bestimmung, dieselben dem Inventare der Klinik einzuverleiben, um die bezüglichen Behelfe gelegentlich zweckentsprechender Verwendung bei gleichzeitiger Erhaltung der Sammlung zuführen zu lassen.

In diesem Zusammenhange möchte er neuerlich und mit allem Nachdrucke die Abhaltung einer internationalen Skleromkonferenz anregen, für welche schon in den Jahren 1911 und 1912 weitgehende Vorarbeiten getroffen worden waren. Als Ort dieser Tagung erschien Wien um so mehr berechtigt, als die für das Gesamtgebiet der Pathologie so bemerkenswerte Erkrankung in Wien zuerst richtig erkannt, bezüglich ihres Erregers präzise determiniert und hier einem eingehenden, klinischen Studium unterzogen ist, das russische, polnische, deutsche, italienische wie auch amerikanische Ärzte in wertvoller Weise ergänzt haben. Nichtsdestoweniger bedürfen manche Fragen noch der Klärung, die im angedeuteten Wege am besten erreicht werden dürfte.

Aussprache:

Hajek schlägt vor, in einer der nächsten Sitzungen über dieses Thema einen Vortrag zu halten.

IV. B. Grossmann: **Hirnpräparat eines Falles von Resektion der A. carotis communis wegen Larynxkarzinom mit Drüsentumor.**

Ich zeige Ihnen hier ein Hirnpräparat mit injiziertem Circulus arter. Wilisii. Das Präparat stammt von einem 56jährigen Mann, welcher im Juli

Digitized by Google
Original from UNIVERSITY OF MINNESOTA
Generated on 2019-10-24 18:02 GMT / http://hdl.handle.net/2027/umn.31951002684121b
Public Domain in the United States, Google-digitized / http://www.hathitrust.org/access_use#pd-us-google

1919 wegen Ca laryngis von Herrn Dr. Schlemmer laryngektomiert wurde. Bei der Ausräumung der linksseitigen Halsdrüsen zeigten sich dieselben mit der Carotis communis, Jugularis int. und dem Vagus derart verwachsen, daß diese 3 Gebilde mitreseziert werden mußten. Trotz dieses Eingriffes traten nach der Operation keinerlei Ausfallserscheinungen seitens des Gehirnes auf. Pat. wurde dann im Jänner 1920 wegen regionärer Drüsenmetastasen links neuerlich operiert. Die Drüsen waren in Narbengewebe fest eingebettet und es gelang nicht, den ehemals ligierten Stamm der l. Carotis com. auferfinden. Pat. kam schließlich am 26. X. d. J. infolge Kachexie und Pneumonie zum Exitus. Bei der Obduktion fand man die l. Carotis com. in Schwielengewebe fest eingebettet und zirka 2 Querfinger oberhalb ihres Abganges blind endigend. Die r. Carotis com. war fast doppelt so weit als die l. A. vertebralis r. und l. bei ihrem Abgang von der Subklavia annähernd normal weit. Beim Durchtritt der Gefäße durch die Dura sah man die r. Carotis int. und r. Vertebralis weit klaffend und bedeutend weiter als die gleichen Arterien der linken Seite, welch letztere aber auch ein vollständig freies Lumen zeigten.

An dem mit Teichmann scher Masse injizierten Präparate sehen Sie nun eine deutliche Erweiterung der r. Vertebralis und r. Carotis int., ferner der r. Communicans ant. bezw. Cerebri ant. und der l. Communicans post.

Sie sehen also, daß sich in diesem Falle trotz Ligatur und Resektion einer so wichtigen Schlagader wie der Carotis com. und trotz des vorgeschrittenen Alters des Pat. ein vollständiger Kollateralkreislauf ausgebildet hatte und nie irgendwelche Ausfallserscheinungen seitens des Gehirnes aufgetreten waren.

Ich möchte aus diesem einzelnen Falle keine weiteren Schlüsse ziehen, möchte aber bitten, bei der Obduktion derartiger Fälle dem Verhalten des Kollateralkreislaufes, insbesondere des Circulus arter. Willisii besonderes Augenmerk zuzuwenden. Vielleicht läßt sich an einem größeren Material entscheiden, warum in dem einen Fall die Ligatur der Carotis com. ohne weitere Folgen bleibt, während in anderen Fällen Thrombosierung der Gefäße und Gehirnerweichung die Folge sind.

V. Ullmann: **Papillomatosis laryngis et tracheae. Sektionspräparat.**

Demonstriert den Kehlkopf samt Trachea des Kindes, welches er in der letzten Sitzung wegen Kehlkopfpapillomen und deren gelungener Übertragbarkeit vorstellte und welches inzwischen verstorben war. Der Kehlkopf und die Trachea zeigten bis zur Bifurkation eine diffuse Papillomatose. (Wird ausführlich publiziert.)

Aussprache:

Kofler erwähnt, daß er bei einem Falle von Papillomen des Larynx und der Trachea auch solche an der Karina beobachtet hat.

VI. G. Hofer: **2 Fälle von Verschlußplastik des Larynx nach Laryngostomie.**

Beide Fälle betreffen traumatische Larynxstenosen mit Laryngostomie und Dilatation behandelt, die nach Behebung der Verengerung verschlossen

Digitized by Google
Original from UNIVERSITY OF MINNESOTA
Generated on 2019-10-24 18:02 GMT / http://hdl.handle.net/2027/umn.31951002684121b
Public Domain in the United States, Google-digitized / http://www.hathitrust.org/access_use#pd-us-google

werden. Methode: Hautdoppellappen enthaltend ein Stück Rippenknorpel. Trotz aller Vorsicht der subkutanen Implantation des Knorpels, der Wahl eines lumenwärts konkaven Knorpelstückes hat sich durch Einwärtsstülpung der lumenwärts gedrehter Haut eine Hautfalte in das Luftrohr eingelegt, die eine neuerliche Stenose zur Folge hat. Der Befund beweist, daß die Technik der Doppellappen so „chirurgisch" sie bezeichnet werden kann, doch keine universelle Methode bedeutet, und einer Revision also im Sinne der Originalmethode Mangoldts mit einfachem Lappen bedarf.

VII. R. Feuchtinger: **Fall von Exitus letalis nach Adenotomie bei Status thymolymphaticus.**

Ein 3jähriges Kind wird ambulatorisch adenotomiert und hört sofort nach der Operation zu atmen auf. Durch eine sogleich eingeleitete künstliche Atmung und durch Tracheoskopie werden Blutkrümel aus den Luftwegen entfernt und die Atmung wieder hergestellt. Am Abend neuerdings Atemnot bei stark beschleunigter Herztätigkeit. Eine Tracheotomia inf. schafft für einige Stunden Erleichterung. Am nächsten Morgen erlag das Kind. Die Obduktion ergab eine stark vergrößerte Thymus, die bis zur Mitte des Halses und nach unten über einen Teil des Herzens reichte. Im Jugulum an der Thymus eine tiefe Schnürfurche. Die Trachea und Larynx ohne Besonderheit. Das Herz in beiden Ventrikeln hochgradig exzentrische Hypertrophie und Dilatation. In den Lungen keine Aspiration. Die Todesursache ist im Versagen der Herztätigkeit zu suchen. Eine Kompression der Trachea bestand nicht. (Demonstration des Präparates.)

Aussprache:

Hermann Schrötter fragt, ob das Kind in der Zeit vor dem Tode blaß war und erinnert an eine eigene Beobachtung von plötzlichem Exitus während der Tracheotomie, wobei Zyanose fehlte und das Ereignis unter arterieller Anämie eintrat. Zweifellos stehen beim Status thymicolymphaticus, wie auch Feuchtinger vermutet, Störungen der Herztätigkeit im Vordergrunde des bezüglichen kausalen Zusammenhanges. Sonst geringfügige Reize können bei dieser Konstitution anscheinend besonders leicht zur Herzhemmung führen.

Kofler beobachtete einen plötzlichen Tod bei einem ähnlichen Fall. Da nur eine sehr leichte Narkose (Billrothmischung) gegeben wurde, ist als Todesursache Chok am wahrscheinlichsten.

Heindl berichtet über einen ähnlichen Fall, der zum Glück nicht letalen Ausgang hatte. Der Redner wollte an einem 10jährigen Mädchen mit pastösem lymphatischem Habitus Hypertrophien der hinteren Enden der unteren Muscheln und Adenoide Veget. entfernen. Pat. wurde von einem sehr geübten Narkotiseur mit Billrothmischung nur bis zum Eintritt in die tiefe Narkose gebracht. Als der Operateur mit der Schlinge die hinteren Enden nahm, bemerkte er eine leichte Abwehrbewegung und darnach sofortiges Erblassen der Pat. mit Aussetzen von Puls und Atmung. Die sofort angewendeten Wiederbelebungsversuche hatten Erfolg und die Operation der Adenoiden konnte dann noch mit Erfolg durchgeführt werden. Es handelte sich damals ebenso, wie Vortragender sofort feststellen konnte, um Chokwirkung auf das Herz bei bestehendem Status thymicolymphaticus in der oberflächlichen Narkose durch die noch vorhandene Reflexerregbarkeit in der Gegend der Choanen ausgelöst. Seitdem ist Redner mit der Anwendung der Narkose zur Entfernung von Aden. Veget., die jetzt so häufig üblich

Digitized by Google
Original from UNIVERSITY OF MINNESOTA
Generated on 2019-10-24 18:02 GMT / http://hdl.handle.net/2027/umn.31951002684121b
Public Domain in the United States, Google-digitized / http://www.hathitrust.org/access_use#pd-us-google

geworden ist, vorsichtig. Er möchte auch jedem raten, vorher genau auf etwa bestehende Thymushypertrophie mit ihren Folgeerscheinungen zu prüfen.

Fein fragt, ob das Äußere des Kindes nichts Auffallendes gezeigt habe, etwa lymphatisches Aussehen o. dgl. Vielleicht ließe sich jetzt noch aus der Erinnerung und aus den Angaben der letztern ein Bild rekonstruieren; denn es wäre ja für die Zukunft sehr wichtig, schon aus der äußeren Erscheinung irgendeinen Anhaltspunkt gewinnen zu können, der vor der Narkose warnt.

Hutter erinnert an einen Fall aus der Literatur, wo bei einem Säugling infolge kräftigen Hinabdrückens der Zunge mit dem Spatel plötzlicher Exitus eintrat.

Panzer schlägt vor, bei Eingriffen in der Nase, welche in Narkose ausgeführt werden, vorher zu kokainisieren, um die Chockwirkung zu vermeiden.

Heindl kann die Maßnahmen Herrn Panzers nur befürworten. Auch er wendet seit dem obigen Falle, wenn Narkose nicht zu umgehen ist, gern vorher zuerst zur Lokalanästhesie in der Nase geringe Mengen von Alypin oder Kokain an. Man erspart viel Zeit, Narkose und kann Chockwirkung ausschalten. Wird Adrenalin kombiniert, dann natürlich nur reine Äthernarkose.

R. Feuchtinger (Schlußwort): Die erste Suffokation wurde auf Aspiration eines Gewebsstückes zurückgeführt, es bestand Zyanose und Dyspnee. Dies veranlaßte die Tracheoskopie. In einem ähnlichen Falle würden wir das nächste Mal eine sofortige Tracheotomie jedem anderen Eingriff vorziehen. Die Tracheotomie selbst wurde ohne weitere Anästhesie ausgeführt, da das Kind bewußtlos war und war leicht auszuführen. Der Erfolg derselben war, wie die Obduktion zeigte, ein scheinbarer. Das Kind hielt bei seinem Status thymolymphaticus die mehrfachen Eingriffe nicht aus.

VIII. E. Wessely: **Stereobrille für den Anschauungsunterricht in der Rhinolaryngootologie.**

In fast allen Disziplinen der Medizin ist es möglich, die Kenntnis pathologischer Zustände und den Vorgang operativer Eingriffe durch direkten Anschauungsunterricht zu vermitteln. In der Chirurgie ist fast jede Operation von einem kleinen Zuseherkreis, zumindest aber von dem Assistenten genau zu verfolgen. Die Handhabung der Instrumente, die technischen Tricks können direkt beobachtet werden.

In unserer bis vor kurzem nur monokulär das Arbeitsgebiet beherrschenden Disziplin war auch ein Anschauungsunterricht in diesem Sinne nicht möglich. Der Operationszögling saß meist neben oder hinter dem Operateur und sah nichts. Wenn der Operateur gesprächig war, so konnte der Zuseher erfahren, was dieser sah, beabsichtigte oder ausgeführt hatte. Der Beobachter sah Instrumente in die Nase oder in den Mund verschwinden und mehr minder blutig wieder zum Vorschein kommen. In Intervallen oder am Ende der Operation konnte er den Erfolg bewundern. Das „Wie", die Vorteile der Handhabung der Instrumente, die Technik der Ausführung sah er nicht.

Um diesen Mangel in unserer Disziplin abzuhelfen, habe ich den Anschauungsunterricht mittels meiner Brille wenigstens für zwei Beobachter ermöglicht, eine Idee, die vor mir v. Eicken bei seiner auf einem anderen optischen Prinzipe aufgebauten Stereobrille, ich glaube als erster, verwirklicht hat.

Es sieht der Operateur mit beiden Augen ein stereoskopisches plastisches Operationsfeld mit Erhaltung der normalen Konvergenz und Akkommodation und zwei seitliche Beobachter sehen das gleiche Bild monokulär. Der Operateur

Digitized by Google
Original from UNIVERSITY OF MINNESOTA
Generated on 2019-10-24 18:02 GMT / http://hdl.handle.net/2027/umn.31951002684121b
Public Domain in the United States, Google-digitized / http://www.hathitrust.org/access_use#pd-us-google

hat zwecks besserer Orientierung ein etwas größeres Gesichtsfeld als die Beobachter. Es ist dieses aber auch mehr als hinreichend groß. Die Helligkeit des Bildes ist völlig gleich und gegenüber dem gewöhnlichen Relaskop unvermindert. (Demonstration an einem Patienten).

Bücherbesprechungen.

Mathematische Theorie der Gehörempfindung. Von Budde-Feldafing. Handbuch der biologischen Arbeitsmethoden. Abt. V. Berlin und Wien 1921. Urban & Schwarzenberg.

Die Phänomene der Akustik, die sich der Mediziner, speziell der Otologe, gewöhnlich auf Grund seiner Physikkenntnisse optisch plastisch begrifflich macht, bringt Verfasser auf mathematischem Wege zum Verständnis, allerdings nur für den engeren Leserkreis, der in der höheren Mathematik zu Hause ist, so daß dieses Buch für den Großteil der praktischen Otologen keine Vertiefung ihrer Kenntnisse über Akustik bringen dürfte. Die verschiedenen Formen der Schwingung, ihr Abklingen, Interferenz und Schwebungen, Resonanz, die verschiedenen Tonarten, Variations- und Unterbrechungstöne, die Gesetze der schwingenden und mitschwingenden Saite werden durch Berechnung und Formeln vorgeführt. Interessant für den Otologen ist das zweite Kapitel, welches theoretische Vorstellungen über den Vorgang im Labyrinth beim Hörakte bringt. Die Schwingungszahlen der Wellen, welche zu Tonempfindungen Anlaß geben, liegen zwischen 9000 und 30, ihre Länge beträgt 4 bis 10 mm. Durch den Trommelfell-Gehörknöchelchenapparat werden diese Bewegungen von großer Amplitude und geringer Kraft, welche die leichte Luft an das Trommelfell abgibt, in solche von geringer Amplitude und großer Kraft, die an das schwere Labyrinthwasser abgegeben werden, verwandelt. Jede der Basilarfasern des Labyrinthes gibt, in Schwingung versetzt, Anlaß zur Entstehung einer Tonempfindung von entsprechender Höhe. Es ist nicht wahrscheinlich, daß die einzelne Basilarfaser allein schwingt, sondern die angrenzenden Partien der Basilarmembran mit ihren Fasern werden mitschwingen. Da aber trotz des Mitschwingens mehrerer Fasern doch nur eine Tonempfindung ausgelöst wird, so muß im Gehörorgan eine Einrichtung sein, welche so wirkt, daß trotz der durch die Schwingung mehrerer Fasern hervorgerufenen Ausgedehntheit der Deformation der Basilarmembran nur ein einfacher Ton empfunden wird.

Verfasser stützt diese Annahme durch eine Selbstbeobachtung. Während einer Typhuserkrankung hörte er jeden einzeln angeschlagenen Klavierton nicht als einfachen Ton, sondern als Chaos von Tönen, welche einen Mißton erzeugten. Verfasser glaubt, daß die im gesunden Ohr vorhandene Einrichtung, welche dazu dienen soll, die ausgedehnte Deformation der Basilarmembran in eine einfache Tonempfindung überzuleiten, durch Typhusgift außer Tätigkeit gesetzt war. Zum Schlusse bespricht Verfasser die vorhandenen theoretischen Vorstellungen über die intralabyrinthären Vorgänge beim Hörakt;

Digitized by Google
Original from UNIVERSITY OF MINNESOTA
Generated on 2019-10-24 18:02 GMT / http://hdl.handle.net/2027/umn.31951002684121b
Public Domain in the United States, Google-digitized / http://www.hathitrust.org/access_use#pd-us-google

nach seiner Ansicht wirkt das Labyrinthwasser nicht auf alle Teile der Basilarmembran mit der gleichen periodischen Kraft, sondern das Labyrinthwasser über und unter dem maximal schwingenden Anteile der Basilarmembran schwingt stärker als das angrenzende Labyrinthwasser. Bei der Besprechung der Theorien der Hörempfindung wird allein der periphere Hörapparat in den Betrachtungskreis gezogen und demselben eine ungemein komplizierte und hochdifferenzierte Leistung zugemutet, wobei der zentrale Anteil des Hörapparates nicht gewürdigt wird. Fremel.

Vorlesungen über allgemeine Konstitutions- und Vererbungslehre (für Studierende und Ärzte) von Dr. Julius Bauer, Privatdozent für innere Medizin an der Wiener Universität. Mit 47 Textabbildungen. Berlin 1921, Jul. Springer.

Es ist ein großes Verdienst des Autors, das bearbeitete, so überaus wichtige Kapitel der Medizin einem weiteren Kreis zugänglich gemacht zu haben. Die Konstitutions- und Vererbungslehre ist ja erst in den letzten Jahren mehr in den Vordergrund des ärztlichen Interesses getreten; schon deshalb ist diese Lehre erst im Anfangsstadium der Verbreitung. Dazu kommen nun noch gewisse Schwierigkeiten des Verständnisses, durch die man sich erst durcharbeiten muß, die verhältnismäßig vielen Fachausdrücke, die manchem zum erstenmal im Leben begegnen und die man sich dann erst allmählich zu eigen machen muß, und schließlich das erst nach und nach reifende Bewußtsein der großen Bedeutung, die dieser jungen Wissenschaft zukommt. „Das Bedürfnis, sich mit dem Wesen der Konstitution und mit den Gesetzen ihres Werdens, ihrer Beeinflußbarkeit und Bedeutung für krankhaftes Geschehen vertraut zu machen", muß sich aber unbedingt Bahn brechen, weil erst hierdurch in vielen Fällen das Verständnis für Ätiologie und Diagnose, Prognose und Therapie bedingt wird.

Ref. möchte nicht behaupten, daß das Buch „leicht geschrieben" ist; jemand, der sich allenfalls mit dem Thema noch nie beschäftigt hat, wird gewiß nur schrittweise vorwärtskommen; aber dafür ist in erster Linie eben das Thema schuld. Der große Vorzug der Schrift liegt in der erschöpfenden Behandlung aller Fragen, soweit sie für das allgemeine Verständnis nötig sind, sich also nicht in bestimmten Richtungen verlieren; die Darstellungsweise ist äußerst klar und sachlich. Die Ausstattung macht dem Verlag alle Ehre. E. U.

Atmungspathologie und Therapie. Von Hofbauer. 1921. Julius Springer.

Neben einer Fülle von interessanten und bisher wenig beachteten Tatsachen interessiert den Spezialisten besonders das Kapitel über gestörte Nasenatmung, Mundatmung und Thoraxdeformitat. Der Mundatmer mit seiner verflachten Atmung zeigt eine abnorm starke Neigung der oberen Brustapertur mit dem Bilde einer Umschnürung der oberen Lungenanteile. Bei Kindern mit adenoiden Vegetationen fand Autor die obere Apertur stark steil gestellt. Leider gestattet der enge Raum keine eingehendere Besprechung

Digitized by Google
Original from UNIVERSITY OF MINNESOTA
Generated on 2019-10-24 18:02 GMT / http://hdl.handle.net/2027/umn.31951002684121b
Public Domain in the United States, Google-digitized / http://www.hathitrust.org/access_use#pd-us-google

des interessanten Buches, welches den Rhino-Laryngologen von Überspezialisierung unter Vernachlässigung anderer Disziplinen abhält.

Fremel.

Handbuch der speziellen Chirurgie des Ohres und der oberen Luftwege. Von L. Katz und F. Blumenfeld. I. Bd. 3. vermehrte und verbesserte Auflage 1921, Curt Kabitzsch.

Im Jahre 1911 erschien das erste Heft der ersten Auflage des großangelegten „Handbuches der speziellen Chirurgie des Ohres und der oberen Luftwege", herausgegeben von Katz, Preysing und Blumenfeld, noch ist es nicht ganz vollendet — eine Lieferung des zweiten Bandes ist noch nicht erschienen — und jetzt schon liegt der erste Band in zwei stattlichen Halbbänden in dritter Auflage vor uns. Während die zweite Auflage — sie ist zuerst 1918 begonnen, abgesehen von einigen Ergänzungen und Hinzufügungen mehr einen Neudruck der ersten Auflage darstellt — sie bezeichnet sich selbst als zweite ergänzte Auflage — zeigt die dritte Auflage in vielen Arbeiten eine weitgehende Umarbeitung. Die außerordentlich rührigen Herausgeber Katz und Blumenfeld — Herr Preysing hat inzwischen seine Teilnahme an der Redaktion zurückgezogen — und die Verleger teilen mit, daß Band I, III und IV vollständig vergriffen sei und stellen das Erscheinen dieser Bände in dritter Auflage in baldigste Aussicht. Für ein so großes umfangreiches und selbstverständlich auch sehr teures Spezialwerk ein ganz unerhörter Erfolg. Was das Werk im ganzen auszeichnet und neben der richtigen Erkenntnis der Bedürfnisfrage im wesentlichen zu dem großen Erfolge beigetragen hat, ist vor allem das Geschick, mit dem es den Herausgebern gelungen ist, für die einzelnen Abschnitte ganz besonders geeignete Mitarbeiter zu gewinnen, und daß in dem Werke gewisse Gebiete, die bisher wohl kaum im Zusammenhange, namentlich nicht in einem Handbuche der Otologie und Laryngologie dargestellt sind, sorgfältigst behandelt werden, z. B. im ersten Bande die Aufsätze von Isemer über Stauungstherapie, von Roepke über Begutachtung Operierter, von Albanus über Strahlentherapie u. a. m.

Bei der Besprechung des bisher erschienenen ersten Bandes ist zuerst rühmend hervorzuheben, daß es dem Verleger gelungen ist, die Ausstattung des Buches wenigstens annähernd auf der Höhe zu halten, die die ersten Auflagen so ganz besonders ausgezeichnet hat, annähernd, denn ganz das schöne Papier, ganz der klare Druck und ganz die Vortrefflichkeit und Klarheit der Abbildungen hat sich doch nicht erhalten lassen.

Bei der Verteilung der einzelnen Kapitel mußte an manchen Stellen ein Wechsel eintreten; Prof. Pieniázek und Prof. Port sind gestorben, an deren Stelle ist Prof. Thost und Prof. Loos getreten, die Bearbeitung der Röntgenanwendung haben an Stelle des Prof. Kuttiner die Herren Pfeiffer und Albanus übernommen. Prof. Onodi hat die von ihm bearbeitete Anatomie der Nase kurz vor seinem Tode noch durcharbeiten können.

Die topographische Anatomie des Kopfes, des Mundrachens, des Halses und des Mediastinums hat J. Sobotta bearbeitet. Auf jeder Seite

Digitized by Google
Original from UNIVERSITY OF MINNESOTA
Generated on 2019-10-24 18:02 GMT / http://hdl.handle.net/2027/umn.31951002684121b
Public Domain in the United States, Google-digitized / http://www.hathitrust.org/access_use#pd-us-google

macht sich die bessernde Hand des erfahrenen Anatomen und des akademischen Lehrers bemerkbar. Mehr und mehr zeigt sich die Anpassung des Theoretikers an das Bedürfnis des ausübenden Arztes. In der neuen Auflage findet sich neu eine Beschreibung der Kopfschwarte, der Altersunterschiede des Schädels, der Schädelnähte und der Beschaffenheit der Schädelwandung im allgemeinen, ferner eine sorgfältige Darstellung der Lage des Gehirnes in der Schädelhöhle unter Benutzung der Arbeiten von Kocher, Garrè, Witzel-Heiderich u. a. — Auch in der Beschreibung der Mund- und Rachenhöhle ist mancherlei hinzugefügt, so interessierte den Ref. besonders die Darstellung des Foramen caecum am Zungengrunde als Rest eines Ausführungsganges der Schilddrüse, die genaue Beschreibung der Zungenbälge usw. Die Tubensonsille scheint Sobotta als selbständiges Gebilde nicht anzuerkennen. Nur unbedeutende Änderungen hat Sobotta bei der vorzüglichen Darstellung der Topographie des Halses und des Mediastinums für erforderlich gehalten.

Der Text der Darstellung der topographischen Anatomie der Nase und ihrer Nebenhöhlen durch Onodi hat auch nur wenig Veränderungen erfahren, aus der großen Überzahl der Abbildungen sind eine Anzahl fortgelassen worden (147, III. Auflage gegen 195, II. Auflage). Ich glaube nicht, daß es ein großer Verlust ist; eine Anzahl der fortgelassenen Bilder finden sich auch schon in dem Sobottaschen Aufsatz über die Anatomie des Kopfes, ein anderer Teil ist in den verschiedenen Spezialwerken Onodis abgedruckt. Wenn ich auch wohl mit mancher Auffassung nicht ganz einverstanden bin, so muß ich die Arbeit Onodis doch als die eingehendste und sorgfältigste Darstellung des schwierigen Gebietes anerkennen, wenigstens in deutscher Sprache, die mir bekannt geworden ist.

Die vorzügliche Arbeit über die topographische Anatomie des Gehörorgans von Stenger hat namentlich in ihrem ersten Teile nur wenige Ergänzungen und Erweiterungen notwendig gemacht. Fig. 5, die noch in zweiter Auflage dem Atlas von Spalteholz entlehnt war, hat einer sehr viel lehrreicheren Zeichnung des Verfassers Platz machen müssen. Den Fortfall der Zeichnung 16, die für die Topographie des Mittelohres sehr instruktiv war, glaubt Ref. bedauern zu müssen. Neu hinzugekommen sind die Abb. 26 und 27 über den Verlauf des Nerv. facialis und die Abb. 38 bis 43, welche die Lage des Gehirnes und der Hirnnerven zu dem Gehörorgane darstellen. Gerade die praktisch wichtigen Abschnitte, welche die Lagebeziehungen der einzelnen Teile zueinander behandeln, haben in der dritten Auflage zahlreiche Verbesserungen und Ergänzungen erfahren, ganz neu hinzugefügt ist die Erweiterung der Topographie der einzelnen Hirnnerven und des Gehirnes in Beziehung zu dem Gehörorgane.

Jede Darstellung, die uns A. Most von den Verhältnissen des Lymphgefäßapparates am Kopfe und am Halse gibt — sie beruht fast vollständig auf eigenen Untersuchungen — bedeutet einen Fortschritt. Sehr bemerkenswert erschien Ref., daß Most, der ja eigentlich praktischer Chirurg ist, in früheren Bearbeitungen sich aber mehr theoretischer Darstellung befleißigt hat, jetzt

Digitized by Google
Original from UNIVERSITY OF MINNESOTA
Generated on 2019-10-24 18:02 GMT / http://hdl.handle.net/2027/umn.31951002684121b
Public Domain in the United States, Google-digitized / http://www.hathitrust.org/access_use#pd-us-google

aber die praktische Anwendung und das Bedürfnis des Arztes in den Vordergrund treten läßt. Die in letzter Zeit in die Erörterung geschobene Frage, ob die Tonsillen als eigentliche Lymphknoten aufzufassen sind oder nicht, berührt Most nicht, doch scheint es nach seiner Darstellung, daß er die Frage verneinen würde. In der dritten Auflage sind mehrere neue, außerordentlich lehrreiche Abbildungen hinzugefügt, natürlich den eigenen Präparaten des Autors entstammend. Nicht ungern entbehrt hätte ich Fig. 5, die wenigstens in meinem Exemplar nicht recht deutlich ist. Mit dem vortrefflichen Aufsatz von Most, dessen Lektüre wir allen Praktikern nicht dringend genug empfehlen können, schließt der erste Halbband.

In den ersten Aufsätzen des zweiten Teiles sind die Änderungen nicht sehr erheblich; Haecker schränkt das Indikationsgebiet für die Allgemeinnarkose noch weiter ein und bezeichnet für den bei weitem größten Teil der in Frage kommenden Operationen die Lokalanästhesie als das Verfahren der Wahl, P. Heymann hat alle neueren Modifikationen und Mittel der Lokalanästhesie in den oberen Luftwegen nach eigenen Erfahrungen in Erwägung gezogen und O. Voss, der sich in der zweiten Auflage bei der Lokalanästhesie des Ohres sehr kurz gefaßt hat, geht auf die verschiedenen Methoden und Maßnahmen etwas genauer ein. Isemer vertritt auch in der dritten Auflage gegen die Stauungstherapie einen im wesentlichen ablehnenden Standpunkt, namentlich warnt er davor, sich bei Mittelohrentzündungen durch den Nachlaß der Schmerzen täuschen zu lassen. Trotz Besserung der Schmerzen kann der Prozeß in der Tiefe fortschreiten. — Außerordentlich sachlich, sich nur an die gesetzlichen und statutarischen Bestimmungen haltend, ist der Aufsatz von Roepke „Begutachtung Operierter". In der III. Auflage ist noch eine „kurze Anleitung zur Begutachtung Kriegsbeschädigter" hinzugekommen, die ich gern etwas ausführlicher gesehen hätte. Roepke hat sicher auf diesem Gebiete so viel Erfahrungen, daß eine mehr persönliche Darstellung möglich gewesen wäre. Immerhin sind sehr interessante Einzelheiten zu bemerken, z. B. „wenn nach Kopftraumen Schwerhörigkeit zurückbleibt, so ist diese in der Regel beiderseitig", „Starke Über- und Untererregbarkeit des Vestibularapparates macht die Annahme wahrscheinlich, daß die vom Kranken angegebene Schwerhörigkeit zum wenigsten nicht simuliert ist" u. dgl. m. Port, der in dritter Auflage, an Stelle von Pieniázek, die „Behandlung der Stenosen" bearbeitet hat, hat sich Mühe gegeben, das Erbe seines Vorgängers möglichst zu erhalten, ja einzelne Teile sind wörtlich herübergenommen, im ganzen aber ist es eine durchaus neue und selbständige Arbeit, die mir im übrigen einen großen Fortschritt zu bedeuten scheint. Auf jeder Seite sieht man den beschäftigten Praktiker, der auf eigene Erfahrungen gestützt, eigene Anschauungen und Methoden zum Vortrag bringt. Neben der Tatsache, daß die Anordnung des Stoffes eine sachlichere und wissenschaftlichere geworden ist, finden wir überall bemerkenswerte Einzelheiten, so z. B. den Rat, bei der Tracheotomie ein rundes Loch in die Wand der Luftröhre einzuschneiden, damit die Knickung und Verbiegung der Luftröhre und ihrer Knorpel beim Einführen der Kanüle und damit Stenosebildung vermieden werde. Diese

Digitized by Google
Original from UNIVERSITY OF MINNESOTA
Generated on 2019-10-24 18:02 GMT / http://hdl.handle.net/2027/umn.31951002684121b
Public Domain in the United States, Google-digitized / http://www.hathitrust.org/access_use#pd-us-google

Idee ist nicht von Thost, sondern viel älter (Marshal Hell-Dieffenbach), sie war aber ziemlich in Vergessenheit geraten. Thost faßt seine Erfahrungen dahin zusammen, daß bei Stenosepatienten, die mit der Kanüle in Behandlung kommen, die Dilatation mittels solider Bolzen von der Fistel aus die zweckmäßigste Methode sei, und daß die übliche Luersche Kanüle durch eine mehr rechtwinklig gestellte, z. B. die Durhamsche ersetzt werden sollen. Bei der „Dilatation der Nichttracheotomierten" folgt er im wesentlichen der Darstellung von Pieniázek. Bemerkt muß werden, daß Port nicht die Behandlung der Stenosen der Nase und des Rachens mit abhandelt, sondern sich lediglich auf Kehlkopf und Rachen beschränkt.

Die Besprechung der Prothesen hat nach dem Tode von Port Prof. Loos übernommen. Die ersten Abschnitte, die Ersetzung des Kiefers und der Gaumenteile hat er ziemlich unabhängig von Port unter Berücksichtigung einer großen, den Medizinern wenig bekannten Literatur bearbeitet, während er sich bei der Besprechung des Ersatzes der Nase mehr an die Arbeit Ports gehalten hat. Sehr interessant und im Anfange einen gewissen Widerspruch herausfordernd, ist die Auseinandersetzung, daß im Kriege nicht so sehr die Prothetik, wie die chirurgischen Maßnahmen, welche die Prothetik zurückdrängen, wesentliche Förderung erfahren haben. (Schluß folgt.)

Personalien und Notizen.

Berufung: Prof. Dr. Lange in Göttingen hat einen Ruf nach Bonn angenommen und die neue Stellung am 1. April 1922 angetreten. — Prof. Dr. O. Wagener in Marburg als Nachfolger von Prof. Lange nach Göttingen.

Gewählt: Prof. Dr. Manasse in Würzburg zum Dekan der medizinischen Fakultät.

Ernannt: Prof. Dr. Wittmaack in Jena zum ordentlichen Professor ad personam; Privatdozent Dr. Haymann in München zum a. o. Professor.

Die Einführung einer Prüfung in Oto-Rhino-Laryngologie in der Approbationsprüfung der Ärzte wird von unseren Schweizer Kollegen verlangt. Die medizinischen Fakuktäten von Basel und Lausanne haben sich damit einverstanden erklärt, wogegen die von Bern Zürich und Genf bisher ihre Zustimmung verweigert haben.

Für den wissenschaftlichen Teil verantwortliche Redakteure: Dr. E. Urbantschitsch, Dr. H. Marschik.
Herausgeber, Eigentümer und Verleger: Urban & Schwarzenberg.
Druck R. Spies & Co. Wien V.

Digitized by Google
Original from UNIVERSITY OF MINNESOTA
Generated on 2019-10-24 18:02 GMT / http://hdl.handle.net/2027/umn.31951002684121b
Public Domain in the United States, Google-digitized / http://www.hathitrust.org/access_use#pd-us-google

MONATSSCHRIFT FÜR OHRENHEILKUNDE
UND
LARYNGO-RHINOLOGIE

56. Jahrg. 1922. 6. Heft.

Nachdruck verboten.

Original-Artikel.

Aus der Ohren-, Nasen- und Kehlkopf-Abteilung des Alexander-Spitales in Sofia (Bulgarien).

Über die Form und die Dimensionen des Ventriculus Morgagni[1]).

Von Dr. S. Belinoff, Vorstand der Abteilung.

(Mit 2 Tafeln und 1 Tabelle.)

In den Lehrbüchern der Anatomie wird der Ventriculus Morgagni als eine Vertiefung der Schleimhaut beschrieben, die sich zwischen den Stimmbändern befindet [Hyrtl (1), Pansch (2), Rauber (3), Toldt (4) u. a.]. Genaueres über die Form, insbesondere über die Dimensionen des Ventrikels finden wir nur bei wenigen Autoren. Zum Beispiel widmet Henle (5) dem Ventriculis Morgagni folgende Worte: „Zwischen Taschenfalte und Stimmlippe findet man eine lang gezogene, beiderseits zugespitzte Vertiefung, welche sich von dem Winkel des Schildknorpels bis zum Rande des Aryknorpels erstreckt. Von seiner oberen Wand geht hinter der Taschenfalte eine blindsackähnliche Fortsetzung in die Höhe, Appendix ventric. laryngis, welche sich an der Platte der Cartilago thyreoidea verschieden weit nach aufwärts erstreckt."

Ausführlicher ist der Ventriculus Morgagni vom Chiari (6) beschrieben; ich lasse diese Beschreibung folgen:

„Der Ventrikel hat einen horizontalen, ebenen Boden, welcher durch die obere Fläche des prismatischen Stimmlippenkörpers dargestellt wird, dann eine obere, zugleich innere Wand, welche von der äußeren Fläche der Taschenfalte gebildet wird, und eine äußere laterale Wand, welche sich bis zum Schildknorpel ausdehnt. (Öfter schiebt sich zwischen diese Wand und dem Schildknorpel der M. thyreoarytaenoideus ein.) Der Ventrikel reicht verschieden weit nach oben (je nach der Höhe der Taschenfalte) und verlängert sich in seinem vorderen Anteile zu einem sackartigem Anhange, dem

[1]) Vortrag, gehalten in der Wiener laryngologischen Gesellschaft am 1. III. 1922.

Digitized by Google
Original from UNIVERSITY OF MINNESOTA
Generated on 2019-10-24 18:02 GMT / http://hdl.handle.net/2027/umn.31951002684121b
Public Domain in the United States, Google-digitized / http://www.hathitrust.org/access_use#pd-us-google

Appendix ventriculi laryngis; früher wurde er auch Saccus laryngis genannt, hauptsächlich deswegen, weil er bei einigen Affen (Orang-Utang, Gorilla, Schimpanse) sich als ein Hohlgang nach oben fortsetzt, den Muskulus hyothyreoideus durchbricht und sich außen am Halse zu großen Blasen ausweitet. Beim Menschen ist der Appendix manchmal nur eine kleine, ventrikelartige Ausstülpung, manchmal aber ein Rohr, welches in seltenen Fällen bis zum Rande des Schildknorpels und darüber hinaufreicht. (Doch wurde schon ein Fall beobachtet, wo er den Musculus hyothyreoideus durchbrach.) Der Appendix mündet mit einem feinen Schlitz in den Ventriculus laryngis."

Am ausführlichsten sind die Beschreibungen von Testut (7) und Poirier (8). Letztere verdient mot-à-mot angeführt zu werden.

„Schon Galenus bekannt, der dieselben am Schwein entdeckt hat, und gut beschrieben von Morgagni, bilden die laryngealen Ventrikel zwei laterale Divertikel, die beim Mann viel größer sind als beim Weibe und die rechts und links in die Substanz der plica ary-epiglottica eindringen. Die Ritze, durch welche jeder Ventrikel in das Larynxinnere mündet, befindet sich zwischen der Taschenfalte und der Stimmlippe. Diese Öffnung hat eine längliche Form und sehr wechselnde Dimensionen. Die Länge derselben beim Manne ist 2 cm, beim Weibe 13 mm, die Breite schwankt zwischen 3 und 6 mm; die vorderen Ränder beider Öffnungen enden beim inneren Winkel des Schildknorpels und unmittelbar unterhalb der Spitze der Epiglottis. Hier können dieselben unabhängig voneinander bleiben oder sich ineinander fortsetzen, in welchem Falle sich eine kleine zentrale Grube bildet (Foveola centralis Merkel). Die Höhle des Ventrikels wird in zwei Teile geteilt: den Ventrikel sensu stricto, welcher zwischen den Stimmbändern eingeschlossen ist und daher horizontale Richtung hat, und den Appendix, der von dem Ventrikel ausgeht und vertikalwärts in die Tiefe der plica ary-epiglottica eindringt.

Der Ventriculus Morgagni hat drei Wände, die untere, obere und äußere. Die untere Wand, die in allen Richtungen inbesondere transversal konkav ist, entspricht der oberen Fläche der Chorda vocalis vera (ihre Länge ist gleich dem Orificium ventriculare) oder überschreitet dieselbe, weil die Höhle sich oft in Form einer Grube außerhalb des äußeren Endes der cart. arythenoidea fortsetzen kann. Ihre Breite erreicht im Maximum 5 bis 7 mm an dem Punkt, wo sich das hintere Drittel mit dem vorderen vereinigt. Die äußere Wand ist oft nichts anderes als ein Rand, welcher durch die Vereinigung der unteren und oberen Wand entsteht. Wenn sie vorhanden ist, so ist ihre Höhe immer minimal. (Sie zeigt sich gewöhnlich in

Digitized by Google
Original from UNIVERSITY OF MINNESOTA
Generated on 2019-10-24 18:02 GMT / http://hdl.handle.net/2027/umn.31951002684121b
Public Domain in the United States, Google-digitized / http://www.hathitrust.org/access_use#pd-us-google

2 oder 3 Zonen durch halbmondförmige Falten, die hauptsächlich vertikale Richtung haben, geteilt.) Die obere Wand wird durch die untere Fläche der chorda vocalis spuria gebildet. Sie ist flach oder leicht konkav. In ihrem vorderen Anteil befindet sich die Öffnung des Appendix.

Der Appendix ist senkrecht in der Richtung des Ventrikels gelegen. Um ihn gut zu sehen, muß man die Stimmlippe vollkommen entfernen und so kann man die untere Fläche der Taschenfalte übersehen.

Man bemerkt dann eine mehr oder weniger klaffende Ritze, die 5 bis 8 mm lang ist und vorn in der Nähe des vorderen Endes der Chorda vocalis spuria beginnt und bei der Vereinigung des hinteren und mittleren Drittels oder sogar ein wenig weiter endet. Der Appendix dringt in die Substanz der plica ary-epiglottica oder genauer gesagt, zwischen dem inneren Blatt derselben und der lateralen Fläche des Schildknorpels ein Seine Tiefe ist bei verschiedenen Menschen variabel und sehr oft sogar auf beiden Seiten desselben Individuums. Manchmal ist der Appendix stark reduziert und in seltenen Fällen so wenig tief, daß er zu fehlen scheint. Gewöhnlich ist seine Länge zirka 1 cm, nicht selten aber ist er viel länger. In der Regel erreicht der Appendix die Ebene nicht, die durch den oberen Rand des Schildknorpels geht. In seltenen Fällen steigt er bis auf das os hyoideum, ja sogar bis auf die Schleimhaut der Basis der Zunge hinauf.

Zernow (9) beschreibt überhaupt keinen Appendix, sondern sagt, daß der Ventrikel in der Mitte eine Einschnürung zeigt.

Wir sehen also, daß die Autoren über die Form des Ventriculus Morgagni nicht einig sind. Während Zernow überhaupt keinen Appendix anerkennt, findet Poirier eine Portio verticalis fast in jedem Larynx. Auf jeden Fall beschreiben die Autoren ausführlich nur die untere und obere Wand. Poirier und Testut geben auch die Dimensionen dieser zwei Wände an. Was die laterale Wand anbelangt, so ist sie nur bei Chiari erwähnt; außerdem ist bei Poirier die laterale Wand als ein Rand geschildert, der durch die Berührung der oberen und unteren Wand entsteht und immer minimale Dimensionen zeigt.

Es ist klar, daß aus diesen Beschreibungen eine genaue Vorstellung von der Form, Größe und Richtung des V. M. kaum möglich ist. Auch ist daraus nicht zu entnehmen, wie seine Wände zu einander stehen usw. usw.

Die Ursache dafür, daß ein so wichtiges Organ wie der V. M. nicht genau beschrieben und gemessen ist, liegt meiner Meinung nach in der Methodik des Studiums desselben.

Um die Form einer Höhle oder eines Hohlorganes genau kennen zu lernen, z. B. der Hirnventrikel, des Ohrlabyrinths, bedarf

Digitized by Google
Original from UNIVERSITY OF MINNESOTA
Generated on 2019-10-24 18:02 GMT / http://hdl.handle.net/2027/umn.31951002684121b
Public Domain in the United States, Google-digitized / http://www.hathitrust.org/access_use#pd-us-google

man einer speziellen Methodik. Wenn wir aus Gips oder irgend einer anderen Masse einen Ausguß dieser Organe herstellen, so erhalten wir über ihre Form und Dimensionen viel genauere Vorstellungen, als sie uns das beste anatomische Präparat geben kann.

Von diesen Prinzipien ausgehend, habe ich Gipsausgüsse des Kehlkopfes gemacht und will hier die Resultate meiner Untersuchungen an diesen Ausgüssen kurz mitteilen.

Im ganzen habe ich zirka 100 Ausgüsse angefertigt, davon eignen sich zum Studium der Form und der Dimensionen der Morgagnischen Taschen nur 56, die auf der Tafel I abgebildet sind. Bevor ich zur genauen Beschreibung der Ausgüsse übergehe, erlaube ich mir einige Worte über die Technik vorauszuschicken.

Aus der frischen Leiche wird der ganze Kehlkopf mit der Zunge und einem Teil der Luftröhre entnommen. Das Präparat wird auf einem Stück Karton befestigt, die Öffnung der Trachea mit Watte verschlossen und in die Stimmritze frisch bereitete Gipsmasse eingegossen. Dann bleibt das Präparat 24 Stunden liegen. Im Anfang habe ich ziemlich dicken Gipsbrei verwendet. Die Erfahrung hat aber gelehrt, daß je flüssiger (bis zu einem gewissen Grad) der Brei ist, desto genauer der Ausguß den natürlichen Verhältnissen entspricht.

Nach der Erhärtung der Gipsmasse wird durch die hintere Wand der Trachea und dem Ring der Cart. cricoidea ein Scherenschnitt gemacht und der Ausguß vorsichtig herausgenommen. Dann wird der Ausguß in eine Leimlösung getaucht, um ihm Festigkeit zu verleihen. Nun wird der Ausguß abgemessen, wie es weiter unten beschrieben werden wird. Die Kontrolle bestand darin, daß die vom Ausguß erhaltenen Zahlen mit denen verglichen wurden, die mit der Sonde am anatomischen Präparat erhalten wurden. Wenn der Unterschied nicht wesentlich war, dann wurde der Ausguß für gelungen betrachtet; wenn der Unterschied groß war — was in der Hälfte der Ausgüsse der Fall war, — so war der Ausguß nicht zu verwenden.

Um einen gelungenen Ausguß zu bekommen, muß man folgendes beachten: es ist vor allem Gips bester Qualität nötig. Der minderwertige Gips würde sonst nicht hart werden. Wie ich oben erwähnte, muß der Brei ziemlich flüssig sein, damit er in alle Höhlen und Ausbuchtungen des Kehlkopfes eindringen kann. Wichtiger ist es die Dicke des Breies zu bestimmen, was nicht immer leicht ist. Es ist klar, daß, wenn diese Dicke gerade genügend ist, um die Resistenz der Höhlenwände zu überwinden, der Ausguß verwendbar ist. Wenn die Masse zu flüssig ist, so wird sie wohl eindringen, aber nicht erhärten; wenn sie zu dick ist, so wird sie erhärten, aber nicht in die Vertiefungen eindringen.

Viele Autoren die über die Form des Kehlkopfes und der Luftröhre gearbeitet haben, bedienten sich auch des Gipsbreies. So hat

Digitized by Google
Original from UNIVERSITY OF MINNESOTA
Generated on 2019-10-24 18:02 GMT / http://hdl.handle.net/2027/umn.31951002684121b
Public Domain in the United States, Google-digitized / http://www.hathitrust.org/access_use#pd-us-google

Zeller (9), um die Breite der Trachea zu bestimmen, Gipsausgüsse vorbereitet, indem er den Brei in die Luftröhre von unten her eingoß. In der Anatomie von Poirier und Charpy finden wir einen Ausguß des menschlichen Kehlkopfes, der dem unsrigen ähnlich sieht, nur ist der V. M. nicht zu sehen.[2]) Sehr schönene Ausgüsse mit Paraffinwachsmischung hat Offikofer (10) erhalten. Auf der Seite 6 seiner Arbeit beschreibt er sogar den V. M. als einen schmalen Vorsprung, der manchmal bei wohlgelungenen Ausgüssen an seinem freien Ende einen feinen Ausläufer nach oben hin zeigt. Simmond (11) hat auch von den Deformationen des Larynx und der Trachea Gipsausgüsse angefertigt.

Die Beschreibung der Form und Dimensionen des V. M. ist nicht leicht; vor allem sind die Variationen der Form und der Dimensionen außerordentlich zahlreich. Es sind kaum 2 Präparate zu finden, die vollkommen gleiche Form haben; vielmehr zeigen oft auf demselbem Ausguß die rechte und linke Seite bedeutende Unterschiede in Form und Dimensionen. Außerdem ist der Ventrikel von schiefen, unregelmäßigen Ebenen begrenzt, die sich schwer beschreiben lassen. So zum Beispiel geht die obere Wand des Ventrikels zuerst nach unten und lateralwärts, dann hebt sie sich nach oben und dieses Aufsteigen ist am stärksten manchmal im vorderen, manchmal im mittleren und manchmal im hinteren Anteil der Höhle ausgeprägt. Natürlich kann dies mit Worten und Zahlen nur schwer ausgedrückt werden. Bei diesen Verhältnissen bleibt nichts anderes übrig, als die Grundform zu suchen, nach der das uns interessierende Organ aufgebaut ist und auf die dann alle Variationen zurückgeführt werden können. Nun scheint es, daß aus unseren Ausgüssen diese Grundform nicht schwer zu entnehmen ist. Wenn wir die auf Tafel II abgebildeten Ausgüsse ansehen, so erkennen wir, daß die Form des V. M. nichts anderes ist als eine Pyramide; die Basis oder die untere Wand derselben ist die obere Fläche des Lig. vocale verum; die obere Wand bildet das Lig. voc. spurium. Seine laterale Wand ist die mediale Fläche des Schildknorpels. Die Basis der Pyramide, bzw. die untere Wand des Ventrikels ist ziemlich breit. Die Pyramide nimmt nach oben an Größe allmählich ab und endet mit einer Spitze an dem Punkte, wo die obere Wand mit der lateralen in Berührung kommt. Außer der Spitze bildet die Pyramide noch zwei Winkel, den vorderen und den hinteren.

Von einem Appendix im Sinne einer akzessorischen Höhle, die mit dem Ventrikel durch einen feinen Schlitz (Chiari, Poirier u. a.) verbunden ist, kann man nicht sprechen, sondern nur von verschiedenen Recessus (anterior, inferior und superior) je nach der Lage der Ausbuchtung.

[2]) Wahrscheinlich deshalb, weil der Gipsbrei zu dick war.

Digitized by Google
Original from UNIVERSITY OF MINNESOTA
Generated on 2019-10-24 18:02 GMT / http://hdl.handle.net/2027/umn.31951002684121b
Public Domain in the United States, Google-digitized / http://www.hathitrust.org/access_use#pd-us-google

Wenn wir die Konturen der Pyramide auf das Larynxinnere projizieren, so bekommen wir für den Ventr. Morgagni in der Mehrzahl der Fälle folgende Grenzen: Unten Ligam. vocale verum, lateralwärts die Basis der Plica ary-epiclottica und medialwärts Insertio apicis epiglottidis.

Dieses Dreieck ist sehr schön am frischen anatomischen Präparat zu sehen und entspricht in den meisten Fällen der Form und den Dimensionen des Ventrikels. Ich möchte es der Klarheit wegen Trigonum petioloventriculare nennen.

Aus diesen Ausführungen geht gleichzeitig hervor, daß der Ventrikel nicht in die Substanz der Plica ary-epiglottica eindringt und nicht eine horizontale Richtung hat, wie es Poirier behauptet, sondern eine vertikale Richtung hat und in den meisten Fällen dem Trigonum petiolo-ventriculare entspricht.

Es gibt aber Fälle, in welchen sich die Form des Ventrikels ändert und dann sehr komplizierte Konturen zeigt. So sehen wir auf dem Ausguß Nr. 34, daß der rechte Ventrikel 2 cm Höhe erreicht[3]) und seine Höhle zuerst nach außen geht, dann nach oben senkrecht aufsteigt, dann wieder nach außen geht während der linke Ventrikel beim selben Individuum ziemlich typische Form hat und gerade dem Trigonum petioloventriculare entspricht. Ganz andere Beschaffenheit hat der Ausguß Nr. 21. Hier ist die obere und laterale Wand zirka 0·5 cm hoch; wir sehen aber, daß der vordere Winkel des Ventrikels sehr stark entwickelt ist, so daß wir einen Recessus anterior vor uns haben.

Diese Mannigfaltigeit der Form des Ventrikels hängt mit dem Umstand zusammen, daß jede seiner Wände Krümmungen und Vertiefungen verschiedener Form und Größe bilden und jeder Winkel in seiner Richtung Ausläufer formieren kann, die selbstredend den Ventrikel ganz umgestalten.

Nichtsdestoweniger ist die Grundform in jedem Falle zu erkennen.

Ich habe einen Fall gesehen, wo der Ventrikel die Form einer phrygischen Kappe hatte (ein Gipsausguß ist aus äußeren Gründen nicht gemacht worden). In diesem Falle waren aber doch die drei Wände und die drei Winkel des Ventriculus Morgagni nicht schwer zu erkennen.

Am häufigsten beobachten wir den Recessus superior. Die größten Recessus superiores (Appendix ventriculi) sehen wir auf den Ausgüssen Nr. 20, 30, 34, 35, 46. Auf Nr. 5, 11, 12, 13, 20 und 31 ist ein Recessus inferior ziemlich gut ausgeprägt.

Endlich sehen wir auf Ausgüssen Nr. 21, 23, 42 und 46 Ausläufer des vorderen Winkels — Recessus anterior.

[3]) Auf dem anatomischen Präparate reichte die Höhle des Ventrikels bis auf die Vallecula hinauf.

Digitized by Google
Original from UNIVERSITY OF MINNESOTA
Generated on 2019-10-24 18:02 GMT / http://hdl.handle.net/2027/umn.31951002684121b
Public Domain in the United States, Google-digitized / http://www.hathitrust.org/access_use#pd-us-google

S. Belinoff. Über die Form und die Dimensionen des Ventriculus Morgagni.

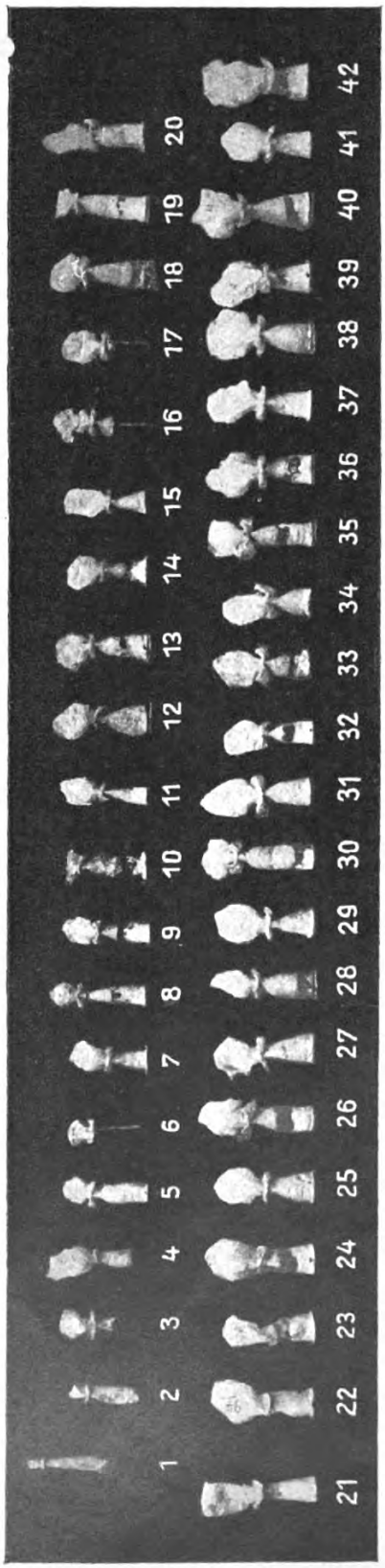

Digitized by Google
Original from UNIVERSITY OF MINNESOTA
Generated on 2019-10-24 18:02 GMT / http://hdl.handle.net/2027/umn.31951002684121b
Public Domain in the United States, Google-digitized / http://www.hathitrust.org/access_use#pd-us-google

Generated on 2019-10-24 18:02 GMT / http://hdl.handle.net/2027/umn.31951002684121b
Public Domain in the United States, Google-digitized / http://www.hathitrust.org/access_use#pd-us-google

Digitized by Google

Original from
UNIVERSITY OF MINNESOTA

Es ist hier am Platze zu bemerken, daß der Ausdruck „Appendix“ für den Recessus superior nicht besonders paßt. Unsere Präparate zeigen, daß der Ventrikel mit allen seinen Ausbuchtungen nach oben, vorn und unten doch eine und dieselbe Höhle bildet und daß der Recessus superior, wie wohl auch die übrigen Recessus eine unmittelbare Fortsetzung des Ventrikels häufig ohne Unterbrechungen und ohne besonderen Einschnürungen darstellt. Das Wort „Recessus“ wäre deshalb mehr am Platze.

Jetzt lasse ich eine Tabelle folgen, auf welcher die Dimensionen des Ventrikels angeführt sind, wie sie an den Ausgüssen gemessen wurden. Außer Namen, Alter, Körperlänge und Diagnose habe ich noch folgende Daten angegeben: Diameter anterio-posterior der Stimmritze, Länge des Ventriculus Morgagni, endlich Dimensionen der unteren, der oberen und der lateralen Wand.

Nummer	Name	Alter	Länge des Körpers	Gestorben an:	Länge der Stimmritze	Länge des Ventriculus Morgagni		Frontaler Durchmesser der unteren Wand		Obere Wand				Laterale Wand	
						r.	l.	r.	l.	r.	l.	r.	l.	r.	l.
				I. Kinder.											
1	Wassil S.	5	—	Tbc. pulmon.	10	7	6	4	3	1	1	—	—	3	2
2	D. Angelowa .	15	142	Vitium cordis	15	11	10	4	3	1	1	12	10	3	2
3	Wossil M. ...	15	146	Vitium cordis	22	16	16	6	7	1	1	—	6	3	3
				II. Weiber.											
4	Ruska Iw. ...	23	152	Tbc. pulmon.	14	13	13	5	3	1	1	6	5	3	2
5	Luba N.	20	150	„ „	12	10	10	5	6	1	1	5	5	3	5
6	Maria Iw.	18	150	„ „	12	11	10	7	6	1	1	7	5	2	4
7	Christina Chr..	32	150	Meningitis Tbc.	17	14	13	2	4	2	3	—	—	5	6
8	Latina G.	21	152	Tbc. pulmon.	14	10	10	—	5	1	2	—	—	3	3
9	Pavlina A. G.	23	155	Paralysis prog.	16	12	12	5	5	2	3	6	6	5	5
10	Ilka M.	28	162	Bronch. purul.	18	14	14	5	4	1	1	—	—	2	1
11	Elena S.	25	165	Tbc. pulmon.	12	10	10	4	4	2	2	5	6	4	3
12	Iwanka G. ...	28	160	Moribunda	24	17	17	5	5	1	1	26	31	2	3
13	Trena Saw. ..	30	160	Meningitis Tbc.	18	12	12	5	6	1	1	6	6	4	5
14	Atanasa Dim..	30	155	Pentonitis Tbc.	17	14	15	4	4	2	1	6	5	3	3
15	Lina Iwanowa.	32	165	Fistula post op.	14	11	10	5	7	2	1	—	—	4	2
16	Jowa Petkowa.	36	150	Malaria	17	14	14	4	5	1	1	5	6	3	3
17	Eva K.....	19	155	Tbc. pulmon.	17	14	14	5	5	2	2	5	4	5	5
18	Nata Sandowa.	36	168	„ „	17	14	14	6	5	2	2	6	5	4	5
19	Lota Tp.....	33	168	„ „	17	12	12	5	3	2	2	5	4	6	5
20	Sewda Al.....	22	155	Vuln. con. cap.	15	12	12	7	6	6	5	—	—	8	8
21	Pavlina G. ...	23	155	Paralysis prog.	16	12	12	5	5	2	3	7	8	5	5
22	Elena N.....	36	164	Epilepsia	19	15	14	7	6	4	3	—	—	5	5
	Durchschnittlich.....				16	12·6	12·5	4·2	4·2	2	2	—	—	4	4·3

Digitized by Google
Original from UNIVERSITY OF MINNESOTA
Generated on 2019-10-24 18:02 GMT / http://hdl.handle.net/2027/umn.31951002684121b
Public Domain in the United States, Google-digitized / http://www.hathitrust.org/access_use#pd-us-google

Nummer	Name	Alter	Länge des Körpers	Gestorben an:	Länge der Stimmritze	Länge des Ventriculus Morgagni		Frontaler Durchmesser der unteren Wand		Obere Wand				Laterale Wand	
						r.	l.	r.	l.	r.	l.	r.	l.	r.	l.
				III. Männer.											
23	Niwla P.	25	164	Tbc. pulmon.	22	18	17	5	3	2	2	—	—	7	2
24	Arso S.	25	171	„ „	23	19	18	6	5	1	1	8	7	4	6
25	Iwan P.	25	162	Paralysis prog.	23	21	19	5	5	1	1	—	—	2	4
26	Georg St.	26	159	Tbc. pulmon.	24	19	19	4	5	2	2	5	6	7	8
27	Todor T.	25	150	„ „	16	11	11	4	5	1	1	—	—	2	1
28	Bogdan N.	17	155	„ „	15	10	11	4	4	2	3	8	4	5	4
29	Georg J.	20	165	„ „	21	17	15	5	6	1	3	11	9	3	6
30	Manas Gerb.	45	160	„ „	18	15	14	4	5	4	5	10	8	10	9
31	Pavel Lazow.	18	155	„ „	21	15	15	7	6	3	5	6	6	7	10
32	Nikola Chr.	25	150	„ „	17	12	13	4	4	4	1	—	—	8	4
33	Peter Bl.	20	180	„ „	19	14	15	7	8	5	5	16	17	8	9
34	Kosta St.	28	165	„ „	23	17	16[1])	5	6	13	8	8	10	18	13
35	Iwan Petrow	38	165	„ „	19	15	15	8	8	8	3	—	—	9	13
36	Christo D.	22	155	„ „	27	20	20	6	4	2	2	—	—	7	5
37	Boris Deutsch.	28	175	„ „	22	16	16	6	5	1	1	8	7	4	5
38	Kaliman Sul.	30	170	„ „	22	18	19	7	9	2	1	—	—	5	6
39	Stefan P.	35	170	„ „	23	16	17	5	5	4	2	—	—	8	5
40	Peko Wuzow	35	165	„ „	23	20	20	5	5	1	2	—	—	3	3
41	Nedelko Ginew	35	155	„ „	21	16	18	6	6	1	2	—	—	5	3
42	Dimiter P.	27	175	„ „	25	19	19	7	8	3	3	7	6	8	8
43	Atanas W.	38	170	„ „	27	21	21	5	6	1	1	—	—	4	6
44	Golop Georg.	38	175	„ „	22	18	18	4	5	2	1	—	—	7	6
45	Stoyan Iw.	45	180	„ „	26	21	21	4	5	2	2	7	5	5	5
46	Stamen M.	45	165	„ „	21	17	16	7	8	2	3	6	6	5	8
47	Wassil St.	45	175	„ „	22	17	16	7	6	1	1	9	8	5	4
48	Alexander B.	45	165	„ „	21	15	16	4	3	1	1	9	9	1	1
49	Mitko Zax.	46	165	„ „	22	17	18	7	4	1	1	10	11	7	5
50	Jordan N.	50	170	„ „	23	21	19	19	8	1	1	—	—	7	7
51	Georg Iw.	55	175	„ „	24	19	19	7	8	6	4	8	6	9	7
52	Nikola G.	55	158	„ „	14	20	22	6	6	2	2	7	8	2	2
53	Bogdan N.	17	155	„ „	15	10	11	4	4	2	3	—	—	5	4
54	Ilia M.	70	165	„ „	24	19	21[2])	6	5	2	2	12	7	5	3
55	Kocta Iw.	70	175	„ „	25	20	19	3	2	2	2	20	25	1	1
56	Peter Zwetkow	55	150	„ „	22	16	17	4	5	1	2	7	7	3	3
	Durchschnittlich				21·4	17	17	5·5	5·5	3·3	3·1	8	8·9	8·3	8·3

[1]) Auf dem anatomischen Präparat reicht der V. M. bis auf die vallecula hinauf.

[2]) V. M. Dexta ist durch eine vertikale Wand in zwei symmetrische Hälfte eingeteilt.

1. Die Länge der Stimmritze, durchschnittlich 20 mm, erscheint im Verhältnis zu den Angaben er Literatur klein; bei Poirier

Digitized by Google
Original from UNIVERSITY OF MINNESOTA
Generated on 2019-10-24 18:02 GMT / http://hdl.handle.net/2027/umn.31951002684121b
Public Domain in the United States, Google-digitized / http://www.hathitrust.org/access_use#pd-us-google

S. Belinoff. Über die Form und die Dimensionen des Ventriculus Morgagni.

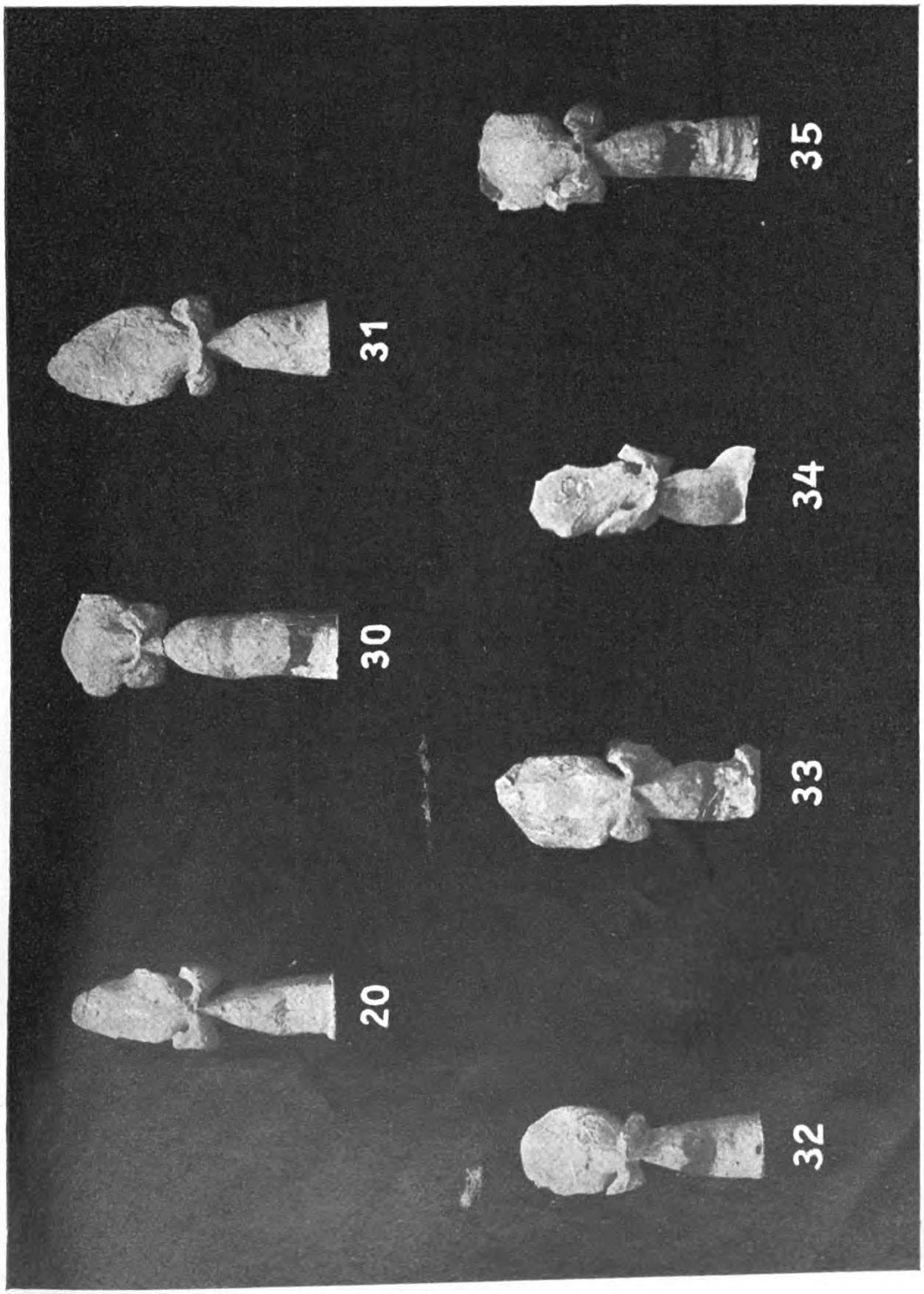

Digitized by Google
Original from UNIVERSITY OF MINNESOTA
Generated on 2019-10-24 18:03 GMT / http://hdl.handle.net/2027/umn.31951002684121b
Public Domain in the United States, Google-digitized / http://www.hathitrust.org/access_use#pd-us-google

Generated on 2019-10-24 18:04 GMT / http://hdl.handle.net/2027/umn.31951002684121b
Public Domain in the United States, Google-digitized / http://www.hathitrust.org/access_use#pd-us-google

Digitized by Google

Original from
UNIVERSITY OF MINNESOTA

ist beim Manne die Stimmritze 25—30 mm, beim Weibe mit 20 mm angegeben, bei Testut mit 26—32 mm, respektive 20—25 mm. Mourat gibt aber Dimensionen an, die viel näher den unsrigen sind, und zwar 23 mm für Männer und 17 für Frauen.

2. Die Länge des Ventrikels ist bei uns 12—17 mm, bei Testut 15 mm bei Frauen und 20 mm bei Männern, bei Poirier 20 mm für Männer, 13 mm für Frauen.

3. Die untere Wand wird gemessen, indem der eine Fuß des Zirkels auf den tiefsten Punkt des Präparates in horizontaler Ebene und der andere auf den lateralsten Punkt des Präparates gelegt wird. Die untere Wand ist nicht horizontal, sondern verläuft von oben nach unten und bildet oft medialwärts eine Vertiefung, die so groß ist, daß man dieselbe als einen Recessus inferior betrachten kann (Nr. 5, 11, 12, 13, 20).

4. Die obere Wand entspricht der unteren Fläche der Taschenfalte und hat eine durchschnittliche Höhe von 6 mm. Sie wird gemessen, indem der eine Fuß des Zirkels auf den Punkt, der der Plica ventricularis entspricht, der andere auf die Spitze des Ventrikels gelegt wird.

5. Die Höhe der lateralen Wand beträgt zirka 5 mm bei Weibern, 8—9 mm bei Männern. Sie wurde bis jetzt noch nicht beschrieben und nur von Poirier erwähnt, der sie als minimal erklärt. Tatsächlich sind auch bei uns Präparate, auf welchen diese Wand sehr wenig ausgeprägt ist und sich zu einem Rande reduziert, wo sich die obere mit der lateralen Wand berührt. An den meisten Ausgüssen konstatieren wir aber nicht nur das Vorhandensein dieser Wand, sondern auch verschiedene Varianten ihrer Formierung. Die laterale Wand grenzt sich von der oberen durch einen scharfen Winkel ab, in die untere Wand geht in der Mehrzahl der Präparate ohne scharfe Grenze über. Ihre Höhe ist im vorderen und hinteren Anteil nicht gleich.

Wenn wir jetzt noch einmal die Präparate, die auf der Tafel II abgebildet sind, genau betrachten, so sehen wir, daß auf dem Ausguß der V. M. ein ziemlich mächtiges Massiv darstellt, welches den Kehlkopf von allen Seiten umgibt und nach oben bis auf den oberen Rand des Schildknorpels hinaufreicht, nach unten die Trachea erreicht und nach vorn weiter als die Stimmbänder selbst geht.

Wozu dient dieser große Luftraum? Worin besteht die physiologische Funktion des V. M? Welch eine pathologische Bedeutung kann dieses Organ haben? Alle diese Fragen können nur nach genauerem Studium der Anatomie des V. M. beantwortet werden. Es ist z. B. interessant, Ausgüsse aus dem V. M. am gespaltenen Kehlkopfe zu machen. Über dieses Thema werde ich eine zweite Arbeit publizieren.

Digitized by Google
Original from UNIVERSITY OF MINNESOTA
Generated on 2019-10-24 18:03 GMT / http://hdl.handle.net/2027/umn.31951002684121b
Public Domain in the United States, Google-digitized / http://www.hathitrust.org/access_use#pd-us-google

Meine kleine Arbeit reicht nicht aus, um die Frage über die Form und Dimensionen des V. M. als gelöst zu betrachten. Im Gegenteil, nach meiner Ansicht gehört dazu noch große Mühe. Das eine ist aber außer Zweifel: Die Ausgußmethode ist vorläufig die beste, die uns die Möglichkeit gibt, den V. M. genau kennen zu lernen.

Das oben Gesagte läßt sich in folgenden Sätzen resümieren:

1. Der Ventriculus Mogagni zeigt eine sehr komplizierte Form und zahlreiche Variationen, die durch die Methode der Sektion nicht genau erkennbar sind.

2. Die Ausgußmethode gibt genauere Resultate, der Gipsbrei eignet sich sich zu diesem Zwecke vorzüglich; es muß aber nach einer noch besseren Masse gesucht werden, da der Gips doch nicht in jede Ausbuchtung des Ventrikels eindringt.

3. Der Ventriculus Morgagni hat größere Dimensionen, als in den Lehrbüchern angegeben ist.

4. Der Ventriculus Morgagni kann am besten mit einer dreiseitigen Pyramide verglichen werden. Die untere und obere Wand ist bisher beschrieben worden, die laterale Wand wird aber in der Literatur nicht erwähnt. Die Ausgüsse zeigen, daß diese Wand in der Regel vorhanden ist und zirka 8 mm Höhe hat.

Literatur: (1) Hyrtl. — (2) Pansch. — (3) Rauber. — (4) Toldt. — (5) Henle: Handbrch der systematischen Anatomie. — (6) Chiari: Krankheiten des Kehlkopfes und der Luftröhre. 1905. — (6) Testut: Traité d'anatomie humaine. Paris 1904. — (7) Poirier et Charpy: Traité d'anatomie humaine. 1901. Paris. S. 415. — (8) Zernow: Anatomie des Menschen. Moskau 1896. — (9) Zeller: Die Regio trochealis. Dissert. 1871. (Zitiert nach Oppikofer.) — (10) Oppikofer: Paraffin-Wachsausgüsse vom Larynx und Trachea bei strumöser Bevölkerung. Arch. f. Lar. Bd. 26, H. 2, S. 5. — (11) Simmonds: Über Formveränderungen der Luftröhre. Münch. med. Wschr. 1897. Bd. 44, S. 431. Verhandl. d. Deutsch. patholog. Ges. Berlin 1904. S. 170.

* * *

Nachtrag bei der Korrektur.

Meine Arbeit war schon im Drucke, als ich die Inaugural-Dissertation von Dr. Karl Gerlach „Über die Gestalt der Morgagnischen Tasche des Menschen“ (Greifswald 1867) in die Hand bekam. In dieser Arbeit wendet der Verfasser die Methode des Ausgießens und Ausstopfens am gespaltenen Kehlkopf an.

Auf diese Arbeit werde ich in meiner zweiten Publikation zurückkommen.

Digitized by Google
Original from UNIVERSITY OF MINNESOTA
Generated on 2019-10-24 18:03 GMT / http://hdl.handle.net/2027/umn.31951002684121b
Public Domain in the United States, Google-digitized / http://www.hathitrust.org/access_use#pd-us-google

Zur Statistik und dem Vorkommen des Skleromes (Rhinoskleromes) in Rußland um das Jahr 1910.

Von Prof. **Nicolai Wolkowitsch** † in Kiew[1]).

(Mit 1 Figur.)

Herr Dr. H. v. Schrötter aus Wien wandte sich im Namen der im vorigen Jahre zusammengetretenen internationalen Kommission zur Erforschung des Skleromes mit der Bitte an mich, diese Frage zu bearbeiten.

Die Lösung meiner Aufgabe besteht meines Erachtens in erster Linie darin, das ganze Material von Sklerom zu sammeln, das in die Hände meiner russischen Kollegen gelangt ist. Zu diesem Zwecke wandte ich mich in zwei der verbreitetsten, allgemeinen, russischen medizinischen Zeitungen und in einem speziellen Journale für Krankheiten des Halses, der Nase und der Ohren an meine Kollegen, die mit dem Sklerome bekannt sind, mit der Bitte, mir bei meiner Aufgabe behilflich zu sein und mir Nachrichten über ihnen bekannte Fälle dieser Erkrankung zuzustellen, wobei ich hauptsächlich auch um die Bezeichnung des Wohnortes der Patienten bat. Leider erhielt ich nur von sehr Wenigen Antwort und konnte überhaupt auf diesem Wege nur wenig Material sammeln. Ich habe keinen Grund, diesen Umstand dadurch zu erklären, daß das Sklerom

---

1) Geleitwort von Dr. H. Schrötter in Wien: Die vorstehende Publikation steht im Zusammenhange mit Bestrebungen von mir, welche den Zweck hatten, das Studium des Skleromes auf eine breitere, wissenschaftliche und im Besonderen epidemiologische Basis zu stellen, um solcher Art dieser in Europa heimischen Infektionskrankheit die ihr gebührende Würdigung zuteil werden zu lassen. Auf Grund früherer Arbeiten habe ich schon im Herbste 1909, gelegentlich Tagung des XVI. Internationalen medizinischen Kongresses in Budapest, auf die Zweckmäßigkeit der Schaffung eines engeren Internationalen Komitees hingewiesen, dessen Arbeiten einer geplanten Konferenz zur Formulierung weiterer Richtlinien vorgelegt werden sollten. Auf Grund der bezüglichen Umfragen bei Fachkollegen wurde ein wertvolles Material zustandegebracht, dem auch die vorliegende Arbeit von Wolkowitsch angehört. — Äußere Umstände, die Verlegung der bezüglichen Mappen, verhinderten es, daß diese Arbeit nicht früher zum Abdrucke gelangte, was hiermit nachgetragen sein soll.

Die Publikation des um die Erforschung des Skleromes so verdienten Autors, dürfte dermalen um so größeres Interesses beanspruchen, als auf Grund entsprechender Vorarbeiten demnächst die Abhaltung einer Internationalen Skleromkonferenz in Wien geplant ist, wobei dieser, namentlich in Polen, endemischen, anscheinend in früheren Jahrhunderten viel intensiver verbreiteten Infektionskrankheit, eingehende Erörterung in prophylaktischer und sozialhygienischer Richtung zuteil werden soll; im Besonderen werden auch die, die Übertragung des Leidens vermittelnden Umstände eine nähere Untersuchung zu erfahren haben.

Digitized by Google
Original from UNIVERSITY OF MINNESOTA
Generated on 2019-10-24 18:03 GMT / http://hdl.handle.net/2027/umn.31951002684121b
Public Domain in the United States, Google-digitized / http://www.hathitrust.org/access_use#pd-us-google

außerhalb Kiews selten beobachtet wird — die weiter unten angeführten Zahlen sprechen vom Gegenteil —; eher muß der Grund hierfür in der ungenügenden Bekanntschaft mit dieser Krankheit und gleichzeitig im ungenügenden Interesse für dieselbe gesucht werden. Nachrichten sandten mir ein: Dr. Kossak (aus Radom) über 3 Patienten; Dr. de Lens (aus Kiew) über 9; Prof. Nikolsky (aus Warschau) über 1; Dr. Plastunow (aus Brazlaw) im podolischen Gouvernement) über 2 und Priv.-Doz. Trofimoff (aus Kiew) über 2 Fälle. Außerdem sammelte ich unter Mithilfe des letzteren und des Dr. Basilewitsch 18 Fälle aus dem Ambulatorium des Krankenhauses des Pokrowschen Klosters in Kiew.

Einige der erwähnten Herren hatten mir über eine größere Anzahl von Patienten berichtet, jedoch waren erstens einige von diesen Patienten bereits auch von mir beobachtet worden und bereits meinem Materiale zugezählt (hierher gehört auch eine Patientin, über die mir Dr. Golowtschiner aus Kiew berichtet hat), zweitens fehlten bei einigen vollständig die Angabe des Wohnortes (solche Patienten habe ich in meine Statistik gar nicht aufgenommen), drittens war bei einer nicht geringen Anzahl der Patienten nur eine charakteristische Affektion des Kehlkopfes vorhanden. Obgleich die letzteren Fälle, allen Daten nach, ein lokales Sklerom darstellen, derartige Patienten bei uns recht häufig vorkommen und aus Gegenden stammen, die reich an Sklerom sind, beschloß ich dennoch, der besseren Objektivität halber (für den Fall z. B. einer Fehldiagnose) dieselben nicht in meine Statistik aufzunehmen.

Ich konnte also durch Umfragen nur 35 Fälle sammeln, die meinem Zwecke genügten. Hierzu kommen noch 17 Fälle (alles nur solche, bei denen der Wohnort des Patienten zur Zeit seiner Erkrankung vermerkt war, die ich aus der russischen Literatur gesammelt habe. Hierher gehören: 1 Fall von Mandelbaum im Jahre 1886 beschrieben[2]), 3 Fälle von Stukowenkoff (1887)[3]), 2 Fälle von Jakowski und Matlakowski (1887)[4]), 2 Fälle von Stepanoff (1893)[5]), 1 Fall von Michailoff (1897)[6]), 1 Fall von Bjelogolowij (1903)[7]), 1 Fall von Begasch (1907)[8]), 3 Fälle von Krasnoglasow und Mamurowsky (1908)[9]) und 3 Fälle von Shukoff (1909)[10]).

[2]) Wratsch 1886. Nr. 38.
[3]) Medizinskoje obosrenje Bd. 28. Nr. 20.
[4]) Gazeta lekarska 1887. Nr. 45 bis 48, 50, 51 und 53.
[5]) Dissert. Moskau 1893.
[6]) Medizinskoje obosrenje 1897. Bd. 47. S. 782.
[7]) Referat im Russkij Wratsch 1903. Nr. 11. S. 426.
[8]) Charkowskij mediz. Journal 1907. Bd. 4. S. 407.
[9]) Medizinskoje obosrenje 1908. Bd. 69. S. 916.
[10]) Dissert. St. Petersburg 1909.

Digitized by Google
Original from UNIVERSITY OF MINNESOTA
Generated on 2019-10-24 18:03 GMT / http://hdl.handle.net/2027/umn.31951002684121b
Public Domain in the United States, Google-digitized / http://www.hathitrust.org/access_use#pd-us-google

Als Hauptmaterial dienten mir meine eigenen Fälle, die ich seit 1884 gesammelt habe, hierbei muß ich bemerken, daß ich nicht alle von mir beobachteten Patienten eingetragen habe. Außerdem 11 Fälle, die als Material für meine Arbeit (1888)[11]) dienten, besitze ich noch Daten über weitere 65 Patienten. Im ganzen besteht also mein eigenes Sklerommaterial, das ich ausschließlich in Kiew gesammelt habe, aus 76 Fällen (hierbei will ich nochmals bemerken, daß in diese Zahl keine Fälle von Affektion des Kehlkopfes allein aufgenommen sind, die, dank ihrer Häufigkeit, die Zahl der Erkrankungen an Sklerom bedeutend erhöhen würden).

In der Absicht, eine möglichst genaue geographische Karte des Vorkommens des Skleromes zu zeichnen, habe ich bei der Bezeichnung des Wohnortes der Patienten mich nicht nur auf die Nennung des Gouvernements beschränkt, sondern auch noch wenigstens den Kreis bezeichnet. Ich hielt dieses wegen der Größe unserer Gouvernements für erforderlich. Es fehlten in der Tat unter allen 128 Fällen, die mir zur Statistik dienten, nur in 25 Fällen, also weniger als in ein Fünftel, die Angabe des Kreises. Ich hegte einigermaßen Bedenken, wie ich diese Fälle auf der Karte verzeichnen sollte und habe dieselben schließlich gleichmäßig über das Gouvernement verteilt, zu dem sie gehörten.

Die geographische Verteilung (vergl. umstehende Figur) der von mir gesammelten Fälle nach den Gouvernements bzw. Kreisen war folgende:

Kiewsches Gouvernement:

Kreis	Berditschew	3 Fälle
„	Wassiljkow	5 „
„	Kiew	5 „
„	Radomysslj	3 „
„	Taraschtscha	1 Fall
„	Umanj	1 „
„	Tscherkassy	1 „
„	Tschigirin	1 „
Ohne Bezeichnung des Kreises		3 Fälle
		23 Fälle

Wolynisches Gouvernement:

Kreis	Dubno	2 Fälle
„	Shitomir	4 „
„	Saslawlj	4 „
Stadt	Kowelj	2 „
Kreis	Kremenetz	2 „
„	Luzk	2 „
„	Nowograd-Wolynsk	3 „

[11]) Das Rhinosklerom (Scleroma respiratorium) eine klinische, mikroskopische und bakteriologische Studie. Diss. Kiew. 1888 und Archiv f. klin. Chir. Bd. 38.

Digitized by Google
Original from UNIVERSITY OF MINNESOTA
Generated on 2019-10-24 18:03 GMT / http://hdl.handle.net/2027/umn.31951002684121b
Public Domain in the United States, Google-digitized / http://www.hathitrust.org/access_use#pd-us-google

Kreis	Owrutsch	1 Fall
„	Ostrog	1 „
„	Rowno	1 „
„	Starokonstantinow	2 Fälle
Ohne Bezeichnung des Kreises		2 „
		Zus. 27 Fälle

Gouvernement Podolien:

Kreis	Balta	1 Fall
„	Brazlaw	4 Fälle
„	Winniza	4 „
„	Gaissin	2 „
Stadt	Kamenez-Podoljsk	1 Fall
Kreis	Litin	4 Fälle
„	Mogiljew	1 Fall
„	Nowaja Uschiza	2 Fälle
„	Sampolj	1 Fall
Ohne Bezeichnung des Kreises		3 Fälle
		23 Fälle

Gouvernement Tschernigow:

Kreis	Gluchow	2 Fälle
„	Gorodnja	1 Fall
„	Konotop	1 „
„	Krolewez	2 Fälle
„	Ssosniza	1 Fall
Ohne Bezeichnung des Kreises		1 „
		8 Fälle

Gouvernement Poltawa:

Kreis	Solotonoscha	1 Fall
„	Priluki	1 „
„	Romny	1 „
		3 Fälle

Gouvernement Minsk:

Kreis	Nowogrudok	2 Fälle
„	Rjetschiza	3 „
„	Ssluzk	1 Fall
Ohne Bezeichnung des Kreises		6 Fälle
		12 Fälle

Gouvernement Mogiljew:

Kreis	Gomelj	2 Fälle
„	Gorcki	1 Fall
„	Klimowitschi	1 „
„	Orscha	2 Fälle
„	Sjenno	2 „
„	Tschaussy	1 Fall

Digitized by Google
Original from UNIVERSITY OF MINNESOTA
Generated on 2019-10-24 18:03 GMT / http://hdl.handle.net/2027/umn.31951002684121b
Public Domain in the United States, Google-digitized / http://www.hathitrust.org/access_use#pd-us-google

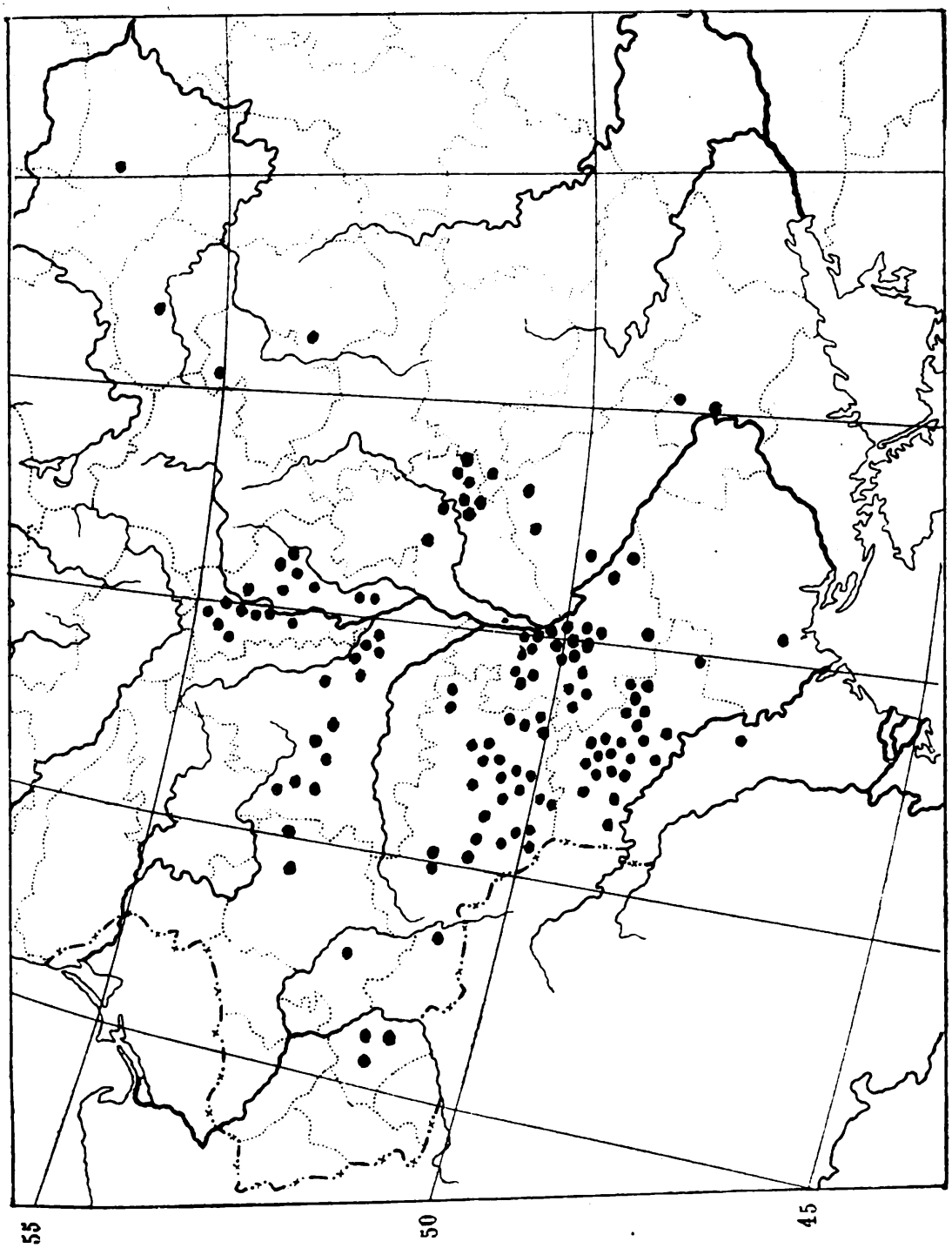

Digitized by Google
Original from UNIVERSITY OF MINNESOTA
Generated on 2019-10-24 18:03 GMT / http://hdl.handle.net/2027/umn.31951002684121b
Public Domain in the United States, Google-digitized / http://www.hathitrust.org/access_use#pd-us-google

Kreis Tscherikow	1 Fall
Flecken Tschereja	1 „
„ Schklew	1 „
Ohne Bezeichnung des Kreises	4 Fälle
	16 Fälle
Gouvernement Kursk:	
Stadt Putiwlj	1 Fall
Gouvernement Grodno:	
Ohne Bezeichnung des Kreises	2 Fälle
Gouvernement Ljublin:	
Kreis Grubeschow	1 Fall
Gouvernement Sjedljez:	
Ohne Bezeichnung des Kreises	1 Fall
Gouvernement Radom:	
Ostrowez	1 Fall
Ohne Bezeichnung des Kreises	2 Fälle
Gouvernement Ekaterinosslaw:	
Stadt Ekaterinosslaw	1 Fall
Kreis Nowomoskowsk	1 „
Gouvernement Chersson:	
Kreis Odessa	1 Fall
Gouvernement Bessarabien:	
Kreis Kischinjew	1 Fall
Gouvernement Kaluga:	
Kreis Medynj	1 Fall
Gouvernement Tula:	
Kreis Odojew	1 Fall
Gouvernement Moskau:	
Ohne Bezeichnung des Kreises	1 Fall
Gouvernement Wladimir:	
Kreis Ssusdalj	1 Fall

Männer 65, Frauen 63. Das Alter ist nur von 123 Patienten (62 Männern und 6 Frauen) bekannt. Der jüngste Mann war 16 Jahre alt, die jüngste Frau 13 Jahre; der älteste Mann war 63 und die älteste Frau 55 Jahre alt.

Im allgemeinen kamen auf das:

2. Jahrzehnt des Lebens 17 Patienten (6 männliche, 11 weibliche) oder annähernd 14%.

3. Jahrzehnt des Lebens 30 Patienten (27 männliche, 13 weibliche) gegen 41·4%.

4. Jahrzehnt des Lebens 51 Patienten (17 männliche, 13 weibliche) gegen 24·4%.

5. Jahrzehnt des Lebens 15 Patienten (6 männliche, 9 weibliche) gegen 12·2%.

Digitized by Google
Original from UNIVERSITY OF MINNESOTA
Generated on 2019-10-24 18:03 GMT / http://hdl.handle.net/2027/umn.31951002684121b
Public Domain in the United States, Google-digitized / http://www.hathitrust.org/access_use#pd-us-google

6. Jahrzehnt des Lebens 10 Patienten (6 männliche, 4 weibliche) gegen 8·1%.

Dieses ist aber das Alter der Patienten zur Zeit ihrer Beobachtung. Da es aber wohl wichtiger ist, das Alter zur Zeit der Erkrankung festzustellen, hielt ich es für erforderlich, die Dauer der Erkrankungen vom Beginne derselben bis zur Beobachtung festzustellen. Diesbezügliche Daten fand ich nur in 78 Fällen. (Hierbei behalte ich es natürlich im Auge, daß die Feststellung der Dauer der Krankheit, die sich ja äußerst chronisch entwickelt und keine besonders beunruhigenden Symptome hat, bei Skleromkranken nicht genau sein kann; die Dauer der Erkrankung, die durch die Anamnese erhoben wird, muß wohl als geringer als de facto bezeichnet werden.)

Ich habe folgende Daten erhalten: nur bei 19 Patienten, oder in 24·3%, betrug die Dauer der Krankheit weniger als 2 Jahre und bei nur 2 Patienten weniger als 1 Jahr. Bei 23, oder in 30% der Fälle, betrug sie 2—4 Jahre und bei den übrigen 36 Patienten, oder in 46% der Fälle, von 5—20 Jahren und sogar noch mehr; bei 20 von diesen letztgenannten Patienten, oder in 26% aller Fälle, betrug die Krankheitsdauer 8—20 Jahre. Hieraus geht hervor, daß, wenn das Sklerom, wie aus der angeführten Alterstabelle hervorgeht, hauptsächlich das jugendliche Alter befällt, der Krankheitsbeginn noch weiter gegen den Anfang des ersten Jahrzehntes verschoben werden muß. Weiter oben habe ich als die früheste Altersgrenze für an Sklerom Erkrankte 13 Jahre angegeben, ich z. B. habe aber eine 16jährige Patientin, wo der Beginn der Erkrankung 6 Jahre zurück lag und einen 26jährigen Patienten mit 16jähriger Krankheitsdauer usw. gehabt. Mit anderen Worten muß der Beginn der Erkrankung bei diesen Kranken in ihr 10jähriges Alter verlegt werden. In gleicher Weise befanden sich unter den Patienten, die dem 3. Lebensjahrzehnte angehörten, 13 solcher, die der Dauer der Krankheit nach zum 2. Jahrzehnte gerechnet werden müssen, d. h. dieselben erkrankten noch vor dem 20. Lebensjahre. Von den Patienten des 4. Jahrzehntes gehören 12 dem Krankheitsbeginne nach de facto dem 3. Jahrzehnt an. Von den 8 Patienten des 5. Jahrzehntes müssen 4 zum 4. und 4 sogar zum 3. Jahrzehnte gerechnet werden. Von 2 Patienten des 6. Jahrzehntes muß einer zum 5. und einer sogar zum 4. Jahrzehnte gerechnet werden. Endlich muß ein Patient des 7. Jahrzehntes zum 5. Jahrzehnte gerechnet werden. Was die Nationalität der Patienten anbetrifft, so kann ich nur bemerken, daß auf 98 Russen (hier sind auch Polen gerechnet, die schwer von den echten Russen unterschieden werden konnten) 30 Juden kamen. Im Gouvernement Mogiljew geben die Juden beinahe 70% aller Skleromkranken.

Ihrem Wohnorte, der Profession, der gesellschaftlichen und materiellen Lage nach gehörten alle Patienten mit wenigen Aus-

Digitized by Google
Original from UNIVERSITY OF MINNESOTA
Generated on 2019-10-24 18:03 GMT / http://hdl.handle.net/2027/umn.31951002684121b
Public Domain in the United States, Google-digitized / http://www.hathitrust.org/access_use#pd-us-google

nahmen, zu den Bewohnern von Dörfern und Flecken, es waren Bauern oder kleine Händler (Juden) und im ganzen alles arme Leute. Aus besser materiell situierten oder eher gebildeteren Kreisen sind mir persönlich nur 3 Patienten bekannt: ein Arzt, die Frau eines Kreispolizeibeamten und eine Lehrerin.

Es schien mir sehr lehrreich zu sein, mein Material auch für die Beleuchtung einer anderen Seite der Frage zu benutzen, und zwar für die Frage der Häufigkeit der Erkrankung an Sklerom derjenigen Körperteile, an denen diese Krankheit vorkommt. Ich sah aber von Anfang an, daß meine Zahlen nicht genau sein würden, da bei sehr vielen Patienten, die hauptsächlich ambulatorisch, und zwar von Persönlichkeiten beobachtet wurden, die die Erkrankung und folglich auch die Einzelheiten derselben wenig interessierten, genaue Hinweise auf die Lokalisation der Erkrankung in den Berichten ausgelassen sein konnten. Ich habe hier speziell das Nichterwähnen eines Übergreifens des Prozesses auf die Oberlippe bei einer Affektion der äußeren Nase, auf den Alveolarfortsatz des Oberkiefers. auf den harten Gaumen usw. im Sinn. Dagegen glaube ich nicht, daß Ärzte in bezug auf den Rachen, mit seinen charakteristischen Veränderungen bei Sklerom, beim Untersuchen eines Skleromkranken diese Veränderung übersehen und sie daher nicht in das Krankenjournal eintragen. Dasselbe glaube ich auch in bezug auf den Kehlkopf annehmen zu können, wenn die Veränderungen in demselben, die ja durch Behinderung der Atmung begleitet werden, einen mehr oder weniger starken Grad erreicht haben. Daher scheint es mir, daß ich ein gewisses Recht dazu habe, ohne mich von der Wirklichkeit zu weit zu entfernen, auf Grund des von mir gesammelten Materiales die Statistik der Skleromerkrankung dreier Gebiete zu berühren, und zwar der Nase, des Pharynx (hier ist hauptsächlich das Gebiet des Rachens gemeint) und des Kehlkopfes. In 116 Fällen beschränkte sich der Bericht nicht nur auf die Diagnose „Rhinoskleroma", sondern vermerkte auch die Lokalisation der Erkrankung. Von diesen Fällen war 109 mal die Nase affiziert, d. h. in annähernd 94%.

Bei der Besprechung der Affektion der Nase wäre es natürlich erforderlich, die Häufigkeit der Affektion der äußeren Teile der Nase von derjenigen der Nasenhöhle zu trennen. Diese Frage kann nur, beim Vorhandensein genauer Angaben über die Ausbreitung der Erkrankung bei jedem einzelnen Kranken entschieden werden. Man kann aber doch a priori annehmen, daß höchstens mit wenigen Ausnahmen dort, wo die äußere Nase affiziert ist, auch die Nasenhöhle oder doch wenigstens die vorderen Teile derselben vom Prozesse mitergriffen sind. Dieses entspricht auch meiner früheren Statistik (vom Jahre 1888, cf. meine, bereits erwähnte Arbeit), die sich auf 84 Fälle gründet (11 eigene und 73 aus der Literatur gesammelte) und wo die Nasenhöhle in 80 Fällen gleich 95% ergriffen war.

Digitized by Google
Original from UNIVERSITY OF MINNESOTA
Generated on 2019-10-24 18:03 GMT / http://hdl.handle.net/2027/umn.31951002684121b
Public Domain in the United States, Google-digitized / http://www.hathitrust.org/access_use#pd-us-google

Von den 109 erwähnten Fällen von Affektion der Nase jedoch, ist nur in 97 Fällen, d. h. in 83·6% aller Fälle, eine Affektion der äußeren Nase vermerkt. In 12 Fällen (oder annähernd in 10·3% aller Fälle) von denen 10 mir gehören, waren außerhalb keine Veränderungen vorhanden, sondern nur innerhalb der Nasenhöhle. In 2 Fällen erstreckte sich die Erkrankung ausschließlich auf die Nasenhöhle, in den übrigen Fällen bestanden gleichzeitig Veränderungen im Pharynx, oder auch im Kehlkopfe und der Trachea.

Eine Erkrankung des Pharynxschlundes bestand in 86 Fällen, oder in annähernd 74%, welche Zahl sich meinem Prozentsatze der Pharynxerkrankungen (67) nähert, den ich in meiner erwähnten früheren Arbeit angeführt habe.

Eine Erkrankung des Kehlkopfes endlich bestand in 32 Fällen oder in 28%, ebenfalls ein Prozentsatz, der demjenigen meiner früheren Statistik nahekommt (23).

Ich wiederhole nochmals, daß die Fälle einer ausschließlichen Affektion des Kehlkopfes nicht in die Statistik aufgenommen worden sind; ich halte mich aber für berechtigt, hier 7 Fälle unterzubringen, die ich selbst beobachtet habe und deren Diagnose sicher feststeht, in denen nur der Rachen (1 Fall) oder der Rachen, der harte Gaumen und teilweise das Zahnfleisch (3 Fälle) oder endlich der Rachen und der Kehlkopf (3 Fälle) affiziert waren. Hierbei ist mit einbegriffen, daß bei weiter vorgeschrittenen Affektionen des Rachens in einigen Fällen auch die Zungenwurzel mitergriffen war.

Es ergeben sich also zusammen mit den 12 oben erwähnten Fällen von Affektion der Nasenhöhle, von 116 Fällen mit festgestellter Lokalisation der Erkrankung, 19 Fälle, in denen die für das Sklerom charakteristische Affektion der äußeren Nase fehlte. Der Prozentsatz solcher Sklerome wächst jedoch bei weitem, wenn wir durch weiteres Studium endgültig konstatieren werden, daß bestimmte chronische Erkrankungsformen des Kehlkopfes, die ohne eine charakteristische Affektion der oberen Teile der Luftwege auftreten, ebenfalls Sklerom sind.

Digitized by Google
Original from UNIVERSITY OF MINNESOTA
Generated on 2019-10-24 18:03 GMT / http://hdl.handle.net/2027/umn.31951002684121b
Public Domain in the United States, Google-digitized / http://www.hathitrust.org/access_use#pd-us-google

Aus der Ohrenabteilung der Allgemeinen Poliklinik in Wien
(Vorstand: Prof. Dr. G. Alexander).

Zur kalorischen Labyrinthprüfung mit Minimalreizen.

Von Dr. **Th. D. Démétriades** und Dr. **Ph. Mayer.**

Die zuerst von Bárány in die otologische Diagnostik eingeführte kalorische Untersuchung des Labyrinthes erfuhr eine wesentliche Verbesserung durch die von Kobrak entdeckte Prüfung des Labyrinthes mit Minimalreizen. Es wurde ja schon früher vielfach hervorgehoben (Alexander, Bartels u. a.), daß die gewöhnlichen Prüfungsmethoden des Labyrinthes außerordentlich grobe Reize darstellen und es wurde daher vielfach versucht, diese groben Methoden durch feinere zu ersetzen. In letzter Zeit hat Brünings über eine derartige verfeinerte Untersuchungsmethode durch den Drehreiz berichtet, doch haben ähnliche Untersuchungen, die an unserer Abteilung insbesondere von Cemach vorgenommen wurden, bisher zu keinem verwertbaren Resultat geführt.

Demgegenüber wurde bereits von Grahe über gute Resultate mit der von Kobrak modifizierten kalorischen Methode berichtet. Weitere derartige Untersuchungen liegen bis jetzt nicht vor, weshalb wir es auf Anregung von Herrn Dr. Brunner unternahmen, den Wert der Methode von Kobrak unter verschiedenen Bedingungen kennen zu lernen. Es sei uns gestattet, an dieser Stelle Herrn Prof. Alexander wie auch Herrn Dr. Brunner für die Beihilfe und Durchsicht der Arbeit unseren besten Dank auszusprechen.

Methodik.

Wir untersuchten das Labyrinth von 150 Kranken nach Kobraks Angaben mit 5 cm³ 13 bis 35 gradigen Wassers, indem der Wasserstrahl nach der hinteren oberen Gehörgangswand unter mäßigem Druck gerichtet wurde, so daß ein direkter Druck auf das Trommelfell möglichst vermieden wurde. Zur Prüfung der Heißwasserreaktion verwendeten wir Wasser von 38 bis 45°. Der Gang der Untersuchung war gemäß den Angaben Kobraks folgender: Zuerst wurde untersucht, ob bei Dauerkompression Nystagmus auftritt. Dabei komprimierten wir zuerst den Gehörgang der gesunden Seite und dann erst bei negativem Resultat beide Seiten. Dann wurde entsprechend den Angaben Kobraks zirka 5 Min. gewartet, um eine durch die Dauerkompression hervorgerufene Nystagmusbereitschaft abklingen zu lassen, erst dann spritzen wir 5 cm³ 13gradigen Wassers in das Ohr. Nur in wenigen Fällen verwendeten wir zunächst 5 cm³ 25 bis 30gradigen Wassers. Erhielten wir bei dieser Unter-

Digitized by Google
Original from UNIVERSITY OF MINNESOTA
Generated on 2019-10-24 18:03 GMT / http://hdl.handle.net/2027/umn.31951002684121b
Public Domain in the United States, Google-digitized / http://www.hathitrust.org/access_use#pd-us-google

suchung nach 2 Min. keine Reaktion, so verwendeten wir zunächst eine größere Menge Wassers von derselben Temperatur. In den Fällen hingegen, in denen höher temperiertes Wasser als 13gradig zuerst verwendet worden war, gingen wir, bevor wir die Wassermenge vermehrten, in der Temperatur des Wassers herunter. Zwischen den Prüfungen der beiden Ohren haben wir gewöhnlich eine Pause von 5 bis 10 Min. eingeschaltet, in Fällen von heftiger Reaktion eine entsprechend längere Pause. In einigen Fällen verglichen wir die Resultate bei der Kobrakschen Methode mit den Resultaten der Massenspülung und der Drehreaktion.

Es ist klar, daß diese Methode bei der angegebenen Handhabung eine sehr zeitraubende und daher für praktisch klinische Zwecke eine nicht sehr zweckmäßige Untersuchung darstellt, insbesondere wenn man noch bedenkt, daß man nach den Angaben von Kobrak zwischen jeder der einzelnen Prozeduren zumindest 5 Min. verstreichen lassen soll, um die Wirkung eines Reizes nicht durch den vorangegangenen zu trüben. Dazu kommt noch, daß in einer Reihe von Fällen, die angewendete Mühe nicht vollkommen dem erzielten Resultate entspricht. Denn praktisch handelt es sich in vielen Fällen nur um die Frage, ob ein Labyrinth kalorisch erregbar ist oder nicht. Pathologische Veränderungen im Labyrinthe leichten Grades aber können häufig durch die spontan angegebenen subjektiven Beschwerden des Patienten (Tast- oder Drehschwindel) früher diagnostiziert werden, als die objektiven Erscheinungen eintreten. Es ergibt sich daraus die Notwendigkeit, die Kobraksche Methode, um sie dem praktisch klinischen Gebrauch dienstbar zu machen, in abgekürzter Form anzuwenden.

Was zunächst die Dauerkompression betrifft, so haben wir nur in einer sehr geringen Anzahl von Fällen sichere Resultate damit erzielt, im Gegensatz zu Kobrak, der in einer relativ großen Reihe von Ohrerkrankungen einen positiven Ausfall des Dauerkompressionsversuches fand. Allerdings sind wir bei der Bewertung dieses Symptoms von anderen Grundsätzen ausgegangen, als dies Kobrak tut. Kobrak will nämlich auch den sogenannten Einstellungsnystagmus als „im Zusammenhang mit vestibulären Reizfaktoren“ aufgefaßt wissen. „Fast mit Sicherheit kann man das in jenen Fällen annehmen, in denen z. B. vor der vestibulären Schwachreizung keine Einstellungszuckungen zu beobachten waren, die sich aber nach der vestibulären Reizung einstellten.“ Was zunächst die letzte Behauptung Kobraks betrifft, so möge dagegen der Einwand gestattet sein, daß der Einstellungsnystagmus oft sehr unregelmäßig in seinem Auftreten ist, wodurch dann die Beantwortung der Frage, ob ein solcher Nystagmus durch Labyrinthreizung zustande gekommen ist oder nicht, nur sehr schwer zu beantworten ist. Eine Reihe hierher gehöriger Fälle konnten auch

Digitized by Google
Original from UNIVERSITY OF MINNESOTA
Generated on 2019-10-24 18:03 GMT / http://hdl.handle.net/2027/umn.31951002684121b
Public Domain in the United States, Google-digitized / http://www.hathitrust.org/access_use#pd-us-google

wir beobachten; wir haben aber in diesen Fällen nicht einen positiven Dauerkompressionsversuch angenommen, sondern den aufgetretenen Nystagmus als Einstellungsnystagmus betrachtet, insbesondere dann, wenn der Nystagmus rein horizontal schlug. Prinzipiell stehen wir nicht auf den Standpunkt, daß der Einstellungsnystagmus irgendwie mit dem Labyrinth zusammenhängt, wogegen ja auch der Umstand spricht, daß dieser Nystagmus nach den Untersuchungen von Offergeld bei zirka 70% der Menschen vorkommt, sondern wir nehmen wie Kestenbaum und Brunner an, daß der Einstellungsnystagmus nur eine Abnormität der physiologischen Einstellbewegungen der Augen darstellt, also wahrscheinlich kortikalen Ursprunges ist.

In einer Reihe von Fällen konnten wir bei Anstellung des Dauerkompressionsversuches eine Verstärkung eines schon bestehenden horizontal-rotatorischen Nystagmus niedrigsten Grades beobachten. Es handelte sich in diesen Fällen meist um Patienten mit chronischen Mittelohrerkrankungen (katarrhalisch oder eitrig) oder um Patienten nach Grippe. Wir fassen diesen horizontal-rotatorischen Nystagmus in Endstellung der Augen mit Brunner als labyrinthären, bzw. zentrallabyrinthären auf, während wir zu dem Einstellungsnystagmus nur den rein horizontalen, in manchen Fällen auch einen vertikalen Nystagmus rechnen (Brunner). Den positiven Ausfall des Dauerkompressionsversuches in diesen Fällen möchten wir aber auch nicht auf Reize zurückführen, die vom peripheren Sinnesorgan ausgehen, sondern möchten eher die Verstärkung des bestehenden Spontannystagmus psychischen Einflüssen zuschreiben.

Es ergibt sich daraus, daß die Bewertung des Dauerkompressionsversuches nach Kobrak oft großen Schwierigkeiten begegnet und es ist daher Kobrak vollkommen beizustimmen, wenn er selbst behauptet, daß dieser Versuch vorderhand mehr wissenschaftliches, als praktisches Interesse habe. Aus diesem Grunde glauben wir bei praktisch klinischen Untersuchungen vorderhand auf den Dauerkompressionsversuch verzichten zu können.

Kobrak schreibt nun nach der Dauerkompression vor, mit 2 bis 5 cm^3 35 bis 36 gradigen Wassers zu prüfen und falls dabei keine Reaktion auftritt, bei gleichbleibender Wassermenge mit der Temperatur so weit herunterzugehen, bis der Nystagmus erscheint. Auf diese Weise wird die Reizschwelle des Labyrinthes ermittelt. Nun wissen wir, daß man bei der Massenspülung mit Wasser von 30° in der Regel bereits Nystagmus erzielen kann (Kiproff). Bei der Nachprüfung der Kobrakschen Methode verwendete Grahe in der Regel Wasser von 27°, um Nystagmus zu erzielen. Wir sind bei unseren Untersuchungen der Kobrakschen Anordnung mit der Temperatur allmählich herunterzugehen in den meisten Fällen nicht gefolgt, und zwar deshalb nicht, weil wir nicht einsehen konnten, welchen

Digitized by Google
Original from UNIVERSITY OF MINNESOTA
Generated on 2019-10-24 18:03 GMT / http://hdl.handle.net/2027/umn.31951002684121b
Public Domain in the United States, Google-digitized / http://www.hathitrust.org/access_use#pd-us-google

Wert die Feststellung des Kältegrades bei welchem ein Labyrinth reagiert, besitzen soll. Wir haben es im Gegenteil als einen Vorzug der Kobrakschen Methode angesehen, gleich mit Kältegraden arbeiten zu können, bei denen ein normales Labyrinth sicher reagiert, die aber bei der ursprünglichen Massenspülung wegen der heftigen subjektiven Beschwerden bekanntlich nicht zu verwenden sind. Aus diesem Grunde haben wir stets Leitungswasser, welches 13 bis 15° Temperatur hatte, verwendet. Diese Anordnung hatte auch den Vorteil, daß bei dem Vergleich unserer Ergebnisse der in der Temperatur gelegene variable Faktor wegfiel.

In der Regel begannen wir mit 2 bis 5 cm³ 13 bis 15gradigen Wassers zu spülen. Bekamen wir bei dieser Versuchsanordnung keine Reaktion, so verwendeten wir nach Ablauf von etwa 5 Min. 10 cm³ Wasser von der gleichen Temperatur eventuell mit Benutzung der Brünings'schen Optimumstellung des Kopfes, die uns in manchen Fällen ein Resultat ergab, wo die Spülung in gerader Kopfstellung versagte und steigerten dann die Wassermenge bis zu 60 cm³. Bekamen wir auch dann keine Reaktion, so verwendeten wir die Massenspülung mit 100 und 200 cm³ Wasser an. Auf diese Weise glauben wir den von Kobrak und Grahe gefundenen, der Massenspülung anhaftenden Fehler der „Dämpfung" des Nystagmus umgangen zu haben.

Es ergibt sich hiermit aus unseren Untersuchungen folgende Methodik der kalorischen Prüfung als die für den klinischen Gebrauch geeigneteste: Wir spritzen in das zu untersuchende Ohr nach möglichster Säuberung 5 cm³ 13- bis 15gradiges Wasser und lassen den Patienten nach der Seite des nichtausgespritzten Ohres blicken. Die Verwendung eines Blickfixators (Bárány) oder eines Otogoniometers (Brünings) halten wir für überflüssig. Besteht Spontannystagmus niedersten Intensitätsgrades, dann lassen wir den Patienten geradeaus blicken und warten in dieser Stellung zwei Minuten das Erscheinen des Nystagmus ab. Man kann dann sehr gut, wie dies schon Kobrak beschrieben hat, die einzelnen Phasen des kalorischen Nystagmus (langsame Komponente, periodische Schläge, rhythmische Zuckungen) beobachten. Ist nach zwei Minuten das Resultat negativ, so spülen wir mit 10 cm³[1]); verläuft auch diese Untersuchung negativ, dann spülen wir mit 10 cm³ in Brünings'scher Optimumstellung des Kopfes; tritt auch jetzt kein Nystagmus auf, so verwenden wir gleich 20 oder 30 cm³ Wasser und bei negativem Resultat schließlich die Massenspülung. Heißwasserspülungen verwenden wir nur ausnahmsweise.

---

[1]) Wo in den nachfolgenden Ausführungen der Temperaturgrad des Wassers nicht angegeben ist, wird stets Leitungswasser von 13 bis 15° gemeint.

Digitized by Google
Original from UNIVERSITY OF MINNESOTA
Generated on 2019-10-24 18:03 GMT / http://hdl.handle.net/2027/umn.31951002684121b
Public Domain in the United States, Google-digitized / http://www.hathitrust.org/access_use#pd-us-google

Die gewonnenen Resultate werden in folgender Weise vermerkt: In normalen Fällen, z. B. 5 cm³ — 15 ↻ 80, wobei die erste Zahl die verwendete Spülmenge, die zweite die Latenzzeit, die Nystagmusdauer angibt. Die Temperatur des Wassers wird nicht angegeben, da wir, wie schon erwähnt, immer Leitungswasser von 13 bis 15° verwenden. Wurde in Brüning s'scher Optimumstellung untersucht, so wird der Zahl für die Spülmenge ein großes O (Optimum) in Klammern hinzugefügt. In dieser Form wird die kalorische Prüfung an unserer Abteilung gehandhabt.

In der geschilderten Art dauert die kalorische Prüfung nicht viel länger, als die früher geübte Massenspülung in Fällen von fraglicher Erregbarkeit des Labyrinthes gedauert hat. Wir glauben aber mit der von uns geübten Methode viel sicherere Resultate erzielen zu können, als mit der Massenspülung, weil durch die oben erwähnte Methode die eventuelle Hemmung eines Nystagmus nicht erfolgen kann.

Untersucht wurden: 1. der Nystagmus, 2. der Einfluß von Kopfstellungen auf den experimentell hervorgerufenen Nystagmus, 3. der Zeigeversuch im Schultergelenk, 4. die Fallreaktion, 5. das Schwindelgefühl.

Eigene Untersuchungen.

I. Normale.

Wir haben 15 ohrgesunde Personen (worunter aber nur Personen verstanden werden, die beiderseits ohrgesund waren) untersucht. Über die Personen, die einseitig ohrenkrank waren, wird unten berichtet werden. Bemerkt sei noch, daß in einem von den 15 Fällen früher einmal eine akute Otitis auf einem Ohre bestanden hat. In diesen Fällen fanden wir im Durchschnitt bei Verwendung von 3 cm³ 13 gradigen Wassers nach 25 bis 40 Sekunden Latenzzeit einen Nystagmus niedersten (I.) Grades, der 40 bis 90 Sekunden lang dauerte. Bei Verwendung von 5 cm³ 13 gradigen Wassers bekamen wir nach 15 bis 30 Sekunden Latenzzeit Nystagmus I. bis II. Grades, der 60—120 Sekunden andauerte. Schwindel, Fallreaktion oder Vorbeizeigen fanden wir in diesen Fällen nie.

Grahe fand bei Verwendung von 5 cm³ 27 gradigen Wassers nach 10 bis 30 Sekunden Latenzzeit einen Nystagmus, der 60 bis 200 Sekunden andauerte.

II. Pathologische Fälle.

Um die Ergebnisse unserer Untersuchungen übersichtlicher gestalten zu können, wollen wir zunächst unser Material nach dem klinischen Ohrbefunde unterteilen. Wir untersuchten:

1. Fälle von chronisch-katarrhalischen Veränderungen im Mittelohr. In diesen Fällen fanden wir bei Verwendung von 5 cm³ 13 gradigen Wassers nach einer Latenz-

Digitized by Google
Original from UNIVERSITY OF MINNESOTA
Generated on 2019-10-24 18:03 GMT / http://hdl.handle.net/2027/umn.31951002684121b
Public Domain in the United States, Google-digitized / http://www.hathitrust.org/access_use#pd-us-google

zeit von 10 bis 30 Sekunden einen Nystagmus I. bis II. Grades, der 50 bis 120 Sekunden andauerte. In 2 von diesen Fällen, von denen der eine auf dem rechten Ohre einen chronischen Adhäsivprozeß, auf dem linken Ohre eine chronische Mittelohreiterung hatte, war bei Seitenblick Spontannystagmus nach beiden Seiten zu beobachten. In diesen Fällen erhielten wir mittels der angewendeten Methode Nystagmus II. und III. Grades. Von allen Fällen hatten 3 nach der kalorischen Untersuchung geringen Schwindel; Vorbeizeigen und Fallreaktion sahen wir in diesen Fällen nie. In 3 Fällen untersuchten wir den Einfluß der Kopfneigung auf den experimentellen Nystagmus. In einem Falle mit beiderseitigem chronischen Adhäsivprozeß sahen wir bei Kopfneigung nach der kaltausgespritzten Seite eine Abschwächung des kalorischen Nystagmus und Auftreten eines horizontal-rotatorischen Nystagmus nach der ausgespritzten Seite (Spontannystagmus), bei Neigung nach der entgegengesetzten Seite wurde der kalorische Nystagmus verstärkt. Allerdings bestand in diesem Falle Spontannystagmus I. Grades nach beiden Seiten. In einem zweiten Falle mit einem chronischen Adhäsivprozeß rechts und einer chronischen Eiterung links wurde der kalorische Nystagmus durch Kopfneigung nach beiden Seiten verstärkt. In einem Falle mit beiderseitigem chronischem Mittelohrkatarrh erhielten wir bei Spülung mit 3 cm^3 15gradigen Wassers vom rechten Ohre nach 50 Sekunden Latenzzeit einen 60 Sekunden lang dauernden Nystagmus, vom linken Ohre nach 40 Sekunden einen 90 Sekunden lang dauernden Nystagmus. Interessant ist, daß die Drehreaktion ähnliche Resultate lieferte, insofern als der Rechtsnystagmus 20 Sekunden, der Linksnystagmus 30 Sekunden dauerte.

2. Wir haben ferner Fälle mit akuten Entzündungen des Mittelohres oder des Trommelfelles untersucht. In einem Falle war das r. Trommelfell leicht gerötet und eingezogen, Cochlearis normal, Drehreaktion normal. Bei Spülung des rechten Ohres mit 5 cm^3 Wasser traten nach 35 Sekunden einige wenige Nystagmuszuckungen auf, bei Spülung des linken Ohres mit 5 cm^3 Nystagmus I. Grades 120 Sekunden lang mit einer Latenz von 20 Sekunden. Bei Spülung des rechten Ohres mit 10 cm^3 Nystagmus I. Grades 40 Sekunden (!) lang mit einer Latenz von 25 Sekunden. In einem zweiten Falle bestand rechts eine ausgeheilte Otitis media acuta, links eine Myringitis bullosa. Drehreaktion normal. Bei Spülung des linken Ohres mit 5 cm^3 Nystagmus I. bis II. Grades 80 Sekunden lang mit Latenz von 35 Sekunden, rechts Nystagmusdauer 90 Sekunden mit Latenz von 20 Sekunden. In einem dritten Falle endlich bestand links eine akute Salpingitis und Myringitis, rechts eine dem Promontorium adhärente Trommelfellnarbe nach Mittelohreiterung und eine abgelaufene akute Epitympanitis. Spontannystagmus I nach beiden Seiten, nach rechts $>$ links. Durch Kopfneigung ist der Spontannystagmus

Digitized by Google
Original from UNIVERSITY OF MINNESOTA
Generated on 2019-10-24 18:03 GMT / http://hdl.handle.net/2027/umn.31951002684121b
Public Domain in the United States, Google-digitized / http://www.hathitrust.org/access_use#pd-us-google

nicht zu beeinflussen. Bei Spülung des rechten Ohres mit 5 cm³ tritt nach einer Latenz von 5 Sekunden Nystagmus II auf, der 90 Sekunden dauert. Dabei Drehschwindel und Vorbeizeigen des rechten Armes nach rechts, keine Fallreaktion. Der Nystagmus wird durch Kopfstellung nicht beeinflußt. Nach der Spülung tritt eine deutliche Verstärkung des Spontannystagmus auf, die mehr als eine halbe Stunde andauert. Bei Spülung des linken Ohres mit 15gradigen Wasser tritt nach einer Latenz von 15 Sekunden Nystagmus II 100 Sekunden lang auf, auch jetzt Schwindel und Vorbeizeigen und darauf Dauernystagmus.

3. Chronische Mittelohreiterungen (inkl. Knocheneiterung und Cholesteatome). Hierher gehören 41 Fälle. Bei diesen Fällen fanden wir alle möglichen Variationen in der Latenzzeit und in der Dauer der Reaktion. Verkürzt war die Latenzzeit in zirka 47%, normal in zirka 23·5%, verlängert in zirka 29·5%. Dabei verstehen wir unter der normalen Latenzzeit die Zeit von 15 bis 30 Sekunden, wie sie auf Grund unserer Untersuchungen bei Normalen sich ergibt. Die Nystagmusdauer war verkürzt in 20·6%, normal 58·8% und verlängert in 20%. Es ergibt sich daraus zunächst, daß bei chronischer Mittelohreiterung, inkl. Cholesteatomen die Latenzzeit für die kalorische Reaktion in der Mehrzahl der Fälle verkürzt, die Nystagmusdauer in der Mehrzahl der Fälle normal ist. Was die Beziehungen zwischen Latenzzeit und Nystagmusdauer anbelangt, so ist darüber folgendes zu sagen:

Unter 16 Fällen mit verkürzter Latenzzeit (2 bis 10 Sek.) fanden sich 9 Fälle mit normaler Nystagmusdauer und 7 mit verlängerter Nystagmusdauer (120 bis 180 Sek.), so daß man sagen kann, daß bei chronischen Mittelohreiterungen einer verkürzten Latenzzeit in der Regel entweder eine normale oder eine verlängerte Reaktionsdauer entspricht. Bei normaler Latenzzeit fanden wir in der Regel auch normale Nystagmusdauer, bei verlängerter Latenzzeit (30 bis 60 Sek.) in der Regel verkürzte Nystagmusdauer (einige Zuckungen bis 50 Sek. ferner die Fälle, die auf 5 cm³ 13gradigen Wassers nicht reagierten). Wir finden also bei chronischen Mittelohreiterungen folgendes Verhalten: 1. Verkürzte Latenzzeit mit normaler oder verlängerter Nystagmusdauer (Mehrzahl der Fälle); 2. Normale Latenzzeit mit normaler, verkürzter oder verlängerter Nystagmusdauer; 3. Verlängerte Latenzzeit mit verkürzter oder normaler Nystagmusdauer. Eine deutliche Abhängigkeit des verschiedenen Verhaltens bei der kalorischen Reaktion von dem Trommelfellzustande konnten wir nicht konstatieren; immerhin muß aber bemerkt werdeu, daß die verlängerte Latenzzeit häufig in den Fällen zu beobachten war, in denen Granulationen im Mittelohre zu sehen waren; daß ferner die normale Latenzzeit häufig in den Fällen mit einfachen Trommelfellperforationen, die verkürzte Latenzzeit häufig

Digitized by Google
Original from UNIVERSITY OF MINNESOTA
Generated on 2019-10-24 18:04 GMT / http://hdl.handle.net/2027/umn.31951002684121b
Public Domain in the United States, Google-digitized / http://www.hathitrust.org/access_use#pd-us-google

in den Fällen mit totalem Trommelfelldefekt zu beobachten war; ferner muß bemerkt werden, daß gerade bei den chronischen Mittelohreiterungen die Reaktion von Schwindel und Vorbeizeigen auf der ausgespritzten Seite nach außen begleitet war, und zwar auch in den Fällen, in denen der Nystagmus normal lange andauerte. Fallreaktion hingegen in Romberg-Stellung haben wir aber auch in dieser Gruppe nur selten (2 Fälle) gesehen.

4. Radikaloperierte. Die Verhältnisse liegen hier ähnlich wie bei den Fällen mit chronischer Mittelohreiterung. Wir fanden hier in der Regel, und zwar sowohl in den geheilten, als auch in den ungeheilten Fällen eine verkürzte Latenzzeit, doch fanden sich auch normale und verlängerte Latenzzeiten. Die Nystagmusdauer war in der Regel normal, doch kamen auch hier verkürzte und verlängerte Nystagmusdauer vor; häufiger war die verkürzte als die verlängerte Nystagmusdauer. Genau so, wie in den Fällen mit chronischer Mittelohreiterung, fanden wir auch nach Radikaloperation relativ häufig Schwindel und Vorbeizeigen, seltener Fallreaktion.

Als Beispiele sollen folgende zwei Fälle dienen:

B. J., 14 Jahre. Links ungeheilte Radikaloperationshöhle. Rechts trockene Perforation. Spontannystagmus niedersten Grades nach links. Kein Fistelsymptom. Kalorische Reaktion: Links 5 cm³ — 4 ↷ 90 mit Schwindel und Vorbeizeigen.

St. M., 16 Jahre. Rechts ausgeheilte Radikaloperationshöhle. Links Otitis med. supp. chron. Zeitweise Drehschwindel nach links, Kopfschmerzen. v: rechts 2 m, links 3 m. W: → l., c_4 rechts — 15 Sek., links — 5 Sek. Spontannystagmus niedersten Grades nach beiden Seiten. Kein Vorbeizeigen. Kalorische Prüfung: Rechts 5 cm³ sofort 2 ↶ 120 Sek. stärksten (III.) Grades mit Schwindel und Vorbeizeigen. Links 5 cm³ — keine Reaktion; 10 cm³ — 60 Sek. ↷ Zuckungen II. Grades einige Sekunden lang.

Nur in einem Falle von Labyrinthfistel stürzte der Patient bei der kalorischen Probe unter heftigem Schwindel zusammen. In einem Falle von rechtsseitiger Radikaloperation konnten wir selbst mit 20 cm³ 15gradigen Wassers keine Reaktion erzielen; auch die Drehreaktion ergab in diesem Falle eine deutliche Untererregbarkeit der rechten Seite (Postoperative Labyrinthatrophie).

5. Erkrankungen des Innenohres (ohne Lues). Die Verhältnisse bei den Erkrankungen des Innenohres waren je nach dem übrigen klinischen Befunde verschieden. Beschränkte sich die Erkrankung nach dem übrigen klinischen Befunde vorwiegend auf die Schnecke, so ergaben sich bei der kalorischen Prüfung nach Kobrak normale Werte. War jedoch das Labyrinth an der Erkrankung auch beteiligt, so fand man auch eine entsprechende Veränderung der kalorischen Reaktion in der Form, daß auch bei Verwendung größerer Mengen 15gradigen Wassers nur kurzdauernder Nystagmus nach einer langen

Digitized by Google
Original from UNIVERSITY OF MINNESOTA
Generated on 2019-10-24 18:04 GMT / http://hdl.handle.net/2027/umn.31951002684121b
Public Domain in the United States, Google-digitized / http://www.hathitrust.org/access_use#pd-us-google

Latenzzeit (bis 120 Sek.) auftrat. Als Beispiel für diese Gruppe von Fällen diene folgender Fall:

H. H., 60 Jahre. Seit 3 Wochen Drehschwindel, seit 4 Tagen Erbrechen. Seit Jahren Schwerhörigkeit. Wassermann negativ. Trommelfell beiderseits normal. Grobschlägiger, horizontal rotatorischer Spontannystagmus I. nach beiden Seiten. Strabismus conv.

R: Beiderseits +, W: nicht gehört, S: beiderseits sehr stark verkürzt, c_4 beiderseits verkürzt. Kalorische Reaktion: L. nach 5 bis 15 cm³ keine Reaktion, nach 20 cm³ (Latenzzeit 60 Sek.) Nystagmusdauer 60 Sek. II. Grades. R: nach 15 cm³ (Latenzzeit 60 Sek.): der spontane Nystagmus nach rechts wird 2 Min. lang aufgehoben, während dessen zeitweise Zuckungen nach links. Rotation: Nach Rechtsdrehung 20 Sek. langer, nach Linksdrehung 10 Sek. langer Nachnystagmus.

Sehr bemerkenswert ist es jedoch, daß wir in einem Falle von nichtluetischer Erkrankung des Innenohres auch annähernd normales Verhalten bei der Kobrakschen Reaktion fanden[1]), während die Drehreaktion deutliche Untererregbarkeit der Labyrinthe ergab. Es ist dies folgender Fall von professioneller Schwerhörigkeit:

F. S., Dampfheizer und Kesselschmied, 43 Jahre. Vor 14 Tagen Drehschwindelanfalle, darauf plötzliche Verschlimmerung seiner schon vorher bestandenen Schwerhörigkeit. Wassermann negativ. Trommelfellbefund: Beiderseits Retraktion, sonst normal. Cochlearis: v: r. 50 cm, l. 40 cm, C_1 beiderseits normal, c_4: r. — 17 Sek., l. — 30 Sek., W: ➙ l., R: l. —, S: beiderseits verkürzt. Spontannystagmus I ↻ ➙ nach rechts und diagonal nach links unten. („Optischer" Nystagmus.) Kein spontanes Vorbeizeigen. Rotation: Nach 10 Rechtsdrehungen Nystagmus III. bis I. Grades 15 Sek. nach links, nach Linksdrehung einige Zuckungen nach rechts. Bei Spülung des rechten Ohres mit 5 cm³ 15gradigen Wassers tritt nach 40 Sek. Nystagmus I 70 Sek. lang ohne Schwindel auf. Bei Spülung des linken Ohres mit 5 cm³ nach 25 Sek. Nystagmus II 90 Sek. ohne Schwindel. Bei Kopfneigung zur linken Schulter wird dieser kalorische Nystagmus gehemmt.

Dieser Fall zeigt, daß das sonst für die luetische Innenohraffektion charakteristische Verhalten des Überwiegens der kalorischen Reaktion über die Drehreaktion auch in Fällen von nichtluetischen Erkrankungen des Labyrinthes vorkommen kann.

Bekanntlich hat Bárány dieses Verhalten mit Veränderungen des Chemismus in der Endolymphe erklären wollen. Es ist nun zu bedenken, daß die gewöhnliche Drehprobe und die kalorische Probe nach Kobrak bezüglich der Intensität ihrer Einwirkung nicht als gleichwertige Methoden zu betrachten sind. Es ist daher durchaus möglich, daß man in den Fällen, in denen man bei der Drehreaktion und bei der Massenspülung, also bei groben Prüfungen des Labyrinthes deutliche Untererregbarkeit findet, bei Verwendung der Kobrakschen Methode eine annähernd normale Reaktion wird finden können.

[1]) Ähnliche Dissoziation zwischen Massenspülung und Drehreaktion fand sich bei nichtluetischen Innenohrerkrankungen: Urbantschitsch (Jodoformvergiftung), Ruttin (Gasvergiftung), Rauch (Trauma).

Digitized by Google
Original from UNIVERSITY OF MINNESOTA
Generated on 2019-10-24 18:04 GMT / http://hdl.handle.net/2027/umn.31951002684121b
Public Domain in the United States, Google-digitized / http://www.hathitrust.org/access_use#pd-us-google

Schließlich konnten wir Fälle beobachten, in denen eine deutliche Erkrankung des Cochlearapparates einherging mit Übererregbarkeit des Labyrinthes bei der Kobrakschen Prüfung. So sahen wir dies z. B. bei einem Fall von Commotio cerebri, bei der der Stimmgabelbefund deutlich auf eine Erkrankung des Innenohres hinwies und bei der überdies Spontannystagmus nach beiden Seiten bei entsprechendem Seitenblick vorhanden war; in diesem Falle fanden wir bei Spülung des rechten Ohres mit 5 cm³ 15gradigen Wassers nach 8 Sek. Latenzzeit einen Nystagmus II. bis III. Grades, der 120 Sek. andauerte; bei Spülung des linken Ohres nach 18 Sek. einen Nystagmus II 90 Sek. lang, dabei merkwürdigerweise kein Schwindel und kein Vorbeizeigen.

Wir schließen hier gleich unsere Untersuchungen an Taubstummen an. Hierher gehören 5 Fälle:[2])

a) B. M., 10 Jahre. Trommelfelle normal. Keine Hörreste. Cochleopalpebralreflex nicht auslösbar. Kein Spontannystagmus. Bei Augenschluß mäßige Gleichgewichtsstörungen. — Kalorische Reaktion: Bei Spülung des rechten Ohres mit 5 cm³ tritt Konvergenzkrampf der Augen ein, erst nach 60 Sek. deutlicher, horizontal-rotatierender Nystagmus I. Bei Spülung des linken Ohres mit 5 cm³ nach 15 Sek. Convergenzkrampf bei Blick geradeaus, bei Seitenblick horizontal rotatierender Nystagmus I. 30 Sek. lang; bei Spülung mit 10 cm³ tritt nach 10 Sek. Latenzzeit Nystagmus II. bis I. Grades auf, der 120 Sek. andauert. — Rotation: Nach Rechtsdrehung Konvergenzkrampf und Zitterbewegungen des linken Auges, nach Linksdrehung kein Konvergenzkrampf, nach einigen Sek. einige horizontal-rotatierende Zuckungen nach links.

b) E. P., 12 Jahre. Trommelfelle getrübt, eingezogen. Keine Hörreste, kein Cochleopalpebralreflex, kein Spontannystagmus. — Kalorische Reaktion: Bei 5 cm³ rechts nach 25 Sek. Nystagmus II. bis I. Grades 70 Sek. lang. Bei Spülung mit 5 cm³ links nach 30 Sek. Nystagmusdauer 100 Sek. II. bis I. Grades. — Rotation: Nach Linksdrehung 20 Sek., nach Rechtdrehung 27 Sek. langer Nachnystagmus. — Galvanische Reaktion: Kathode rechts nach 5 M.-A., Kathode links nach 3 M.-A. Typischer Nystagmus.

c) H. E., 12 Jahre. Verwandtenehe. Trommelfelle annähernd normal. Schallgehör, Tongehör und differenzierendes Vokalgehör. Cochleopalpebrale auslösbar. Kein Spontannystagmus. — Kalorische Reaktion: Nach Rechtspülung mit 5 cm³ Latenzzeit 18 Sek., Nystagmusdauer 60 Sek. II. bis I. Grades. Links: Nach 5 bis 30 cm³ keine deutliche Reaktion, nach 200 cm³ einige Zuckungen. — Rotation: Nach Rechtsdrehung Nachnystagmus 6 Sek., nach Linksdrehung 10 Sek. langer Nachnystagmus. — Galvanische Reaktion: Beiderseits bei 4 M.-A. auslösbar.

d) K. A., 10 Jahre. Trommelfell rechts getrübt, links eingezogen, matt. Keine Hörreste, kein Cochleopalpebralreflex. Kein Spontannystagmus. Bei Augenschluß geringe Gleichgewichtsstörungen. — Kalorische Reaktion: Rechts bei Spülung mit 5 cm³ nach 12 Sek. Latenzzeit Nystagmus II. bis I. Grades 70 Sek. lang. Bei Spülung mit 5 cm³ links nach 30 Sek. Latenzzeit Nystagmusdauer 50 Sek. unregelmäßig. Rotation: Nach Rechtsdrehung 20 Sek. langer, nach Linksdrehung 18 Sek. langer Nachnystagmus. — Galvanische Reaktion: Kathode rechts 3 M.-A., Kathode links 2 M.-A.

---

[2]) Die Krankengeschichte der Fälle entnahmen wir der Arbeit von Alexander und Fischer (Eos, 1920/21).

Digitized by Google
Original from UNIVERSITY OF MINNESOTA
Generated on 2019-10-24 18:04 GMT / http://hdl.handle.net/2027/umn.31951002684121b
Public Domain in the United States, Google-digitized / http://www.hathitrust.org/access_use#pd-us-google

e) E. S., 13 Jahre. Trommelfelle normal. — Kalorische Reaktion: Rechts nach 5 cm³ Konvergenzkrampf, nach 60 Sek. Verstärkung des bestehenden Spontannystagmus. Links nach 60 cm³ einige Zuckungen. — Rotation: Bei Drehung starke Fallreaktion, nur ganz geringer Nystagmus nach beiden Seiten 5 bis 7 Sek. lang. — Galvanische Reaktion: Beiderseits bei 4 M.-A. auslösbar.

6. Luetische Innenohrerkrankungen. Alle diese Fälle mit Ausnahme eines einzigen, der sich als übererregbar erwies, waren untererregbar. Wir fanden bei 5 cm³ 13gradigen Wassers nach 50. bis 80 Sek. Latenzzeit entweder nur einige Nystagmuszuckungen oder überhaupt keine Reaktion. Die Reaktion trat erst ein, wenn wir größere Mengen Wassers, und zwar bis 200 cm³ verwendeten, also die Massenspülung anwandten. Aber auch dann war die Latenzzeit meist verlängert (40 bis 60 Sek.) und die Nystagmusdauer verkürzt (40 bis 60 Sek., nur in einem einzigen Falle 130 Sek.). Schwindel, Fallreaktion und Vorbeizeigen trat in der Regel nicht auf.

Was die Beziehungen der kalorischen Probe nach Kobrak zur Drehreaktion betrifft, so ließ sich ein gesetzmäßiges Verhalten diesbezüglich nicht feststellen; wir fanden in Fällen, in denen die Drehreaktion annähernd normale Verhältnisse ergab, bei Verwendung der Kobrakschen Methode bald geringe Untererregbarkeit, bald deutliche Übererregbarkeit. In Fällen, in denen die Drehreaktion eine geringe Untererregbarkeit ergab, konnten wir mit der Kobrakschen Methode eine hochgradige Untererregbarkeit konstatieren. Doch möchten wir aus unseren Fällen noch kein abschließendes Urteil fällen, da die Zahl der untersuchten Patienten eine zu geringe ist.

7. Organische Erkrankungen des Zentralnervensystems. Hierher gehören 4 Fälle:

a) 1. XII. 1921. J. F., 32 Jahre, Schreiber. Im Juli 1921 nach Genuß von verdorbenen Konserven (nach Angabe des Patienten) einige Tage lang Übelkeit und Abführen, im September nach neuerlichem Genuß dieser Konserven Übelkeit, Schweißausbruch auf der Stirn, Schwindelgefühl (Schwanken des Körpers), Erbrechen, Druckgefühl im Hinterhaupt; oft Geräusche (Rauschen) im rechten Ohr. Sonst immer Ohr gesund gewesen. Familienamnese belanglos. Ohrbefund: Trommelfell beiderseits annähernd normal. v: r. und l. + 12 m. Stimmgabelbefund normal. Kein Spontannystagmus. Kalorische Reaktion: Links typisch, rechts unerregbar auf 20 cm³ 13gradigen Wassers. Beim Gehen mit offenen und geschlossenen Augen Abweichen etwas nach rechts, Romberg inkonstant, Fallen in der Regel nach rechts hinten, manchmal nach links hinten. Nasenfingerversuch, wie auch Kniehackenversuch normal, keine Adiadochokinese. Zeigeversuch normal. Beim Drehen nach rechts Nystagmus nach links, beim Linksdrehen kein Nystagmus. Schwindelgefühl beim Rechtsdrehen stärker als beim Linksdrehen. — Augenfundus normal. — Interner und neurologischer Befund: Pulmo, Cor, Abdomen normal. Pupillarreflex normal. Gaumenreflex fehlt, B.-D.-R. nicht auslösbar, die motorische Kraft des rechten Armes und rechten Beines herabgesetzt. Muskel- und Sehnenreflexe gesteigert. Keine An- oder Hyperästhesie. Beim Romberg fällt Pat. nach der rechten Seite.

2. XII. Rechts kalorisch unerregbar.

11. XII. Kalorische Reaktion links positiv, rechts nach 10 cm³ 15gradigen Wassers 3 Schläge nach links. Beim Rechtsdrehen 15 Sek. langer grobschlägiger

Digitized by Google
Original from UNIVERSITY OF MINNESOTA
Generated on 2019-10-24 18:04 GMT / http://hdl.handle.net/2027/umn.31951002684121b
Public Domain in the United States, Google-digitized / http://www.hathitrust.org/access_use#pd-us-google

Nachnystagmus nach links, beim Linksdrehen 2 bis 3 Schläge nach rechts; kein Schwindel. Kein Romberg, beim Gehen mit offenen und geschlossenen Augen kein Abweichen. Pat. gibt an, außer dem Ohrensausen rechts keinerlei Beschwerden mehr zu haben. — Wassermann negativ. — Galvanische Reaktion: Kathode links normal, Kathode rechts bei 12 M.-A. kein Nystagmus.

30. XII. Kalorische Reaktion: Links normal, rechts nach 20 cm³ 15gradigen Wassers 5 bis 6 Schläge nach links. Nach Linksdrehen 3 bis 4 Schläge nach rechts. Bei 12 M.-A. einige Zuckungen bei Kathode rechts.

18. I. 1922. Keine subjektiven Geräusche mehr. Weitere Untersuchungen unmöglich.

Dieser Fall besitzt diagnostisch ein gewisses Interesse insofern, als man zunächst in Anbetracht der isolierten Vestibulariserkrankung an eine Neuritis nervi vestib. wahrscheinlich infolge von Speisenvergiftung hätte denken müssen, wie solche Fälle von Leidler, Fischer u. a. beschrieben worden sind. Die nähere neurologische Untersuchung ergab aber Anhaltspunkte für das Bestehen einer multiplen Sklerose (Paresen, Steigerung der Reflexe, Fehlen des B.-D.-R.), so daß man diesen Fall in die Reihe jener Fälle einfügen muß, bei denen O. Beck die passagere Ausschaltung des Nervus octavus beschrieben hat, zumal in unserem Falle bei der weiteren Beobachtung die Erregbarkeit des rechten Labyrinthes allmählich wiederkehrte. Auffallend ist allerdings in diesem Falle die vollkommene Intaktheit des Kochlearis.

b) L. B., 55 Jahre, Straßenbahnbeamter. 1906 Schwindelanfälle mit Brechreiz, die sich 1909 in erhöhtem Maße und besonders nach lauten Schalleinwirkungen und Lärm wiederholten. Diese Anfälle traten im Februar 1921, zuletzt im November 1921 abermals auf. Pat. beschreibt sie folgendermaßen: zuerst heftiges Ohrensausen links, dann Druckgefühl in beiden Augen, Drehschwindel, nachher Erbrechen; Pat. mußte zu Bett gebracht werden. — Ohrbefund: Trommelfell beiderseits eingezogen. W: nach r., R: r. +, l. —. S: beiderseits etwas verlängert. C: links etwas verkürzt, c_4 beiderseits ein wenig, doch links stärker verkürzt. — Kein Spontannystagmus. — Neurologischer Befund normal. — Röntgenbefund: vertiefte Impressiones digitatae.

Kalorische Reaktion: 11. I. Links nach 5 cm³ keine Reaktion, bei 10 cm³ (Latenzzeit 20 Sek.) Nystagmusdauer 60 Sek. Rechts dasselbe.

14. I. Links: bei 5 cm³ Latenzzeit 60 Sek., Nystagmusdauer 20 Sek. Rechts: bei 5 cm³ Latenzzeit 30 Sek., Nystagmusdauer 60 Sek.

26. I. Links: bei 10 cm³ keine Reaktion.

25. II. Links: bei 2 cm³ Latenzzeit 20 Sek., Nystagmusdauer 60 Sek.; bei 2 cm³ Latenzzeit 30 Sek., Nystagmusdauer 90 Sek. II. Grades. — Drehreaktion beiderseits; normal. Wassermann negativ.

Die Diagnose in diesem merkwürdigen Falle kann mit Sicherheit nicht gestellt werden. Der Röntgenbefund legt den Gedanken nahe, daß es sich hier um einen drucksteigernden Prozeß im Schädelinnern handelt. Aus dem anfallsweisen Auftreten von Drehschwindel (solch ein Anfall wurde allerdings nicht beobachtet) ergibt sich die Möglichkeit, daß es sich hier um eine Meningitis serosa (Pseudotumor nach Nonne) handeln könnte.

c) F. W., 18 Jahre. (19. I. 1922.) Als Kind Fraisen, 1920 Grippe gehabt. Seit einem Jahr bemerkt Pat. die Klauenstellung der rechten Hand. Während

Digitized by Google
Original from UNIVERSITY OF MINNESOTA
Generated on 2019-10-24 18:04 GMT / http://hdl.handle.net/2027/umn.31951002684121b
Public Domain in the United States, Google-digitized / http://www.hathitrust.org/access_use#pd-us-google

der Grippe oft Drehschwindel gehabt, seither auch Heiserkeit, Fehlschlucken (letzteres bestand in geringerem Grade schon vor der Grippe). — Ohrbefund: Trommelfell beiderseits normal. Kochlearis normal. Rotatorischer, frequenter, grobschlägiger Spontannystagmus III. Grades nach rechts (Drehschirm: Keine Inversion des „optischen" Nystagmus). Labyrinth beiderseits kalorisch und am Drehstuhl erregbar. Kein Romberg, keine Koordinationsstörungen. — Rechtsseitige Rekurrenslähmung, Sensibilität der rechten Kehlkopfhälfte herabgesetzt. Fibrilläre Zuckungen der rechten Zungenhälfte. — Spastische Kontraktur der rechten Finger. — Kalorische Reaktion: Bei Spülung des rechten Ohres mit 20 cm³ 15gradigen Wassers nach 30 Sek. Latenzzeit Aufhebung des Spontannystagmus. Nach Spülung des linken Ohres mit 5 cm³ 15gradigen Wassers verwandelt sich der rotatierende Spontannystagmus III. Grades in horizontal-rotatierenden Nystagmus I. Grades. Kein Schwindel.

Es handelt sich in diesem Falle um eine typische Syringobulbie mit Spaltbildung in der rechten Hälfte der Medulla oblongata. Bemerkenswert ist dieser Fall vor allem aus zwei Gründen: Erstlich zeigt er sehr gut das zuerst von Brunner beschriebene Syndrom von der Rekurrenslähmung und Nystagmus nach der Seite der Rekurrenslähmung, das für Erkrankungen in der dorsolatoralen Ecke der Medulla oblongata (mit Ausnahme von multipler Sklerose) charakteristisch ist. Auch in diesem Falle wurden sowohl die Rekurrenslähmung, als auch der Nystagmus, wie man das gewöhnlich beobachtet, zufällig entdeckt. Zweitens zeigt dieser Fall, daß die Entscheidung bezüglich der Erregbarkeit des Labyrinthes in Fällen von Syringobulbie mit Spontannystagmus III. Grades durch die Kobraksche Methode gefällt werden kann, was gegenüber anderen Untersuchungen mit Massenspülung (O. Beck) hervorgehoben sei.

Ein vierter Fall wurde uns unter der Diagnose Akustikustumor rechts (?) zugewiesen. Die Trommelfelle waren in diesem Falle normal, rechts bestand eine komplette Kochlearis- und Vestibularisausschaltung. Vom linken Ohre aus konnte mit 5 cm³ Wasser typischer Nystagmus ausgelöst werden, obwohl ein horizontaler Spontannystagmus I. Grades nach rechts bestand.

Aus der vorangegangenen Darstellung ergibt sich somit, daß die Kobraksche Methode in der von uns geübten Form tatsächlich eine für klinische Zwecke außerordentlich wertvolle Untersuchungsmethode darstellt. Immerhin müssen wir aber auf Grund unserer Untersuchungen sagen, daß in manchen Fällen, insbesondere bei Erkrankungen des Innenohres luetischer oder nichtluetischer Natur die Massenspülung ein positives Resultat ergab, während die Reizung mit Minimalreizen versagte. Damit wollen wir natürlich die von Kobrak gefundene „Dämpfung" des Nystagmus durch Massenspülung durchaus nicht in Abrede stellen. Trotzdem muß jedoch behauptet werden, daß bei Erkrankungen des Labyrinthes die Vermehrung des Spülwassers als stärkerer Reiz wirkt.

Digitized by Google
Original from UNIVERSITY OF MINNESOTA
Generated on 2019-10-24 18:04 GMT / http://hdl.handle.net/2027/umn.31951002684121b
Public Domain in the United States, Google-digitized / http://www.hathitrust.org/access_use#pd-us-google

Bei Verwendung von 5 cm³ 13 bis 15gradigen Wasser fanden wir bei Normalen eine durchschnittliche Latenzzeit von 15 bis 30 Sek. und eine durchschnittliche Nystagmusdauer von 60 bis 120 Sek. II. bis I. Grades. Grahe fand bei Verwendung von 5 cm³ 27gradigen Wassers eine Latenzzeit von 10 bis 30 Sek. und eine Nystagmusdauer von 60 bis 200 Sek. Daraus ergibt sich, daß der Temperaturunterschied von zirka 12° in der Latenzzeit keinen wesentlichen Unterschied hervorbringt. Hingegen muß es auffallen, daß die Nystagmusdauer bei Verwendung von 27° eine durchschnittlich längere ist als bei Verwendung von 16°. Wir möchten jedoch aus dieser Differenz keine weiteren Schlüsse ziehen, sondern die Differenz in der Nystagmusdauer auf Verschiedenheiten in der Beobachtung zurückführen und dies um so mehr, da ja bekanntlich die Feststellung des Nystagmusendes eine sehr schwierige ist.

Bei der Massenspülung dauert die Latenzzeit nach Bárány 45 bis 90 Sek., während die Nystagmusdauer nach den Untersuchungen von Bárány, Kiproff u. a. 115 bis 180 Sek. beträgt. Aus einem Vergleich mit den nach der Kobrakschen Methode gewonnenen Zahlen ergibt sich also, daß sowohl für die Latenzzeit, als auch für die Nystagmusdauer die Mindestzahlen bei der Massenspülung wesentlich in die Höhe gerückt erscheinen.

Was die Latenzzeit bei der Kobrakschen Methode betrifft, so unterliegt sie bei Erkrankungen des Ohres gewissen Schwankungen. Am schnellsten erscheint der Nystagmus bei chronischen Eiterungen (2 bis 10 Sek.), dann kommen die Radikaloperationen (5 bis 90 Sek., je nach dem Zustande des Innenohres), dann kommen die Normalen und die chronisch katarrhischen Veränderungen im Mittelohr (15 bis 30 Sek.), dann die akuten Eiterungen des Mittelohres (15 bis 40 Sek.), dann die Myringitiden (35 bis 50 Sek.), die Innenohrerkrankungen (40 bis 120 Sek.) und schließlich die Hindernisse im äußeren Ohre.

Vergleicht man diese Reihenfolge mit den diesbezüglichen Ergebnissen bei der Massenspülung, so ergeben sich einige Unterschiede. So fand Kiproff, daß bei der Massenspülung der Nystagmus am raschesten erscheint bei der totalen Destruktion des Trommelfelles mit Epidermisierung der Labyrinthwand und bei Radikaloperationen, dann kommen die Normalen, dann die akuten Eiterungen und die Externa. Was speziell die akute Mittelohreiterung betrifft, so fand O. Beck, daß mit dem Grade der Mittelohrentzündung die Latenzzeit stetig abnimmt. Daraus schließen Beck und Kiproff, daß die Latenzzeit „höchstwahrscheinlich fast ausschließlich von anatomischen, extralabyrinthären Verhältnissen“ abhängig ist. Unsere Untersuchungen bei Radikaloperierten zeigen, daß die Latenzzeit durchaus nicht allein von extralabyrinthären, sondern auch von intralabyrinthären Verhältnissen abhängig ist, was mit den Untersuchungen von Zalewsky übereinstimmt. Daraus ergibt sich, daß wir in der

Digitized by Google
Original from UNIVERSITY OF MINNESOTA
Generated on 2019-10-24 18:04 GMT / http://hdl.handle.net/2027/umn.31951002684121b
Public Domain in the United States, Google-digitized / http://www.hathitrust.org/access_use#pd-us-google

Latenzzeit einen wichtigen Indikator für die Erregbarkeitsverhältnisse im Labyrinthe besitzen.

Damit soll natürlich durchaus nicht gesagt sein, daß extralabyrinthäre Hindernisse nicht auch für die Länge der Latenzzeit von Belang sind. Wir möchten drei hierher gehörige Fälle kurz erwähnen. Im ersten Falle bestand eine Otitis externa mit sehr starker Verengung des Gehörganges. Die kalorische Prüfung ergab: 50 cm^3 — 30 ↻ 90. In einem zweiten Falle bestand eine linksseitige totale Atresie des äußeren Gehörganges nach Radikaloperation; in diesem Falle fanden wir mit 60 cm^3 Wasser nach einer Latenzzeit von 40 Sek. eine Aufhebung des Spontannystagmus nach rechts, dann einige Zuckungen zur kontralateralen Seite. Im dritten Falle bestand ebenfalls eine Atresie auf der linken Seite nach Radikaloperation; wir fanden bei 60 cm^3 Wasser nach einer Latenzzeit von 80 Sek. einen Nystagmus in Mittelstellung der Augen, der zirka 30 Sek. andauerte.

Wir möchten gerade auf diese Fälle besonderes Gewicht legen, und zwar deshalb, weil sie zeigen, daß man mit der Kobrakschen Methode selbst in Fällen, die man vielfach als refraktär gegenüber der kalorischen Reaktion bezeichnet hat, bei richtiger Handhabung der Methode positive Resultate erzielen kann. Wir haben überhaupt bis jetzt nur in einem einzigen Falle mit der kalorischen Prüfung wegen extralabyrinthärer Hindernisse kein Resultat erzielt; es handelte sich hier um eine kongenitale Atresie des Ohres in einem Falle, der überdies an einer multiplen Sklerose litt.

Was die Nystagmusdauer betrifft, so hat schon Grahe mit Recht hervorgehoben, daß hier die Schwankungen auch bei Normalen ziemlich bedeutende sind. Hierzu möchten wir uns nur die Bemerkung erlauben, daß wir bei Normalen trotz der Schwankungen in der Nystagmusdauer, die allerdings bei unseren Fällen nicht so groß waren wie bei den von Grahe untersuchten Personen, doch bei Verwendung von 5 cm^3 13gradigen Wassers Nystagmus bei Blick nach der ausgespritzten Seite (Nystagmus III. Grades) beobachten konnten. Hingegen konnten wir Nystagmus auch in dieser Augenstellung bei chronischen Eiterungen, bei Radikaloperierten, einem Teil der Innenohrerkrankungen feststellen. Da in diesen Fällen gleichzeitig der Nystagmus länger dauerte als bei unseren normalen Versuchspersonen (120 bis 180 Sek. oder noch länger) und überdies in einigen von diesen Fällen Schwindel, Brechreiz usw. auftraten, was wir bei Normalen nie beobachten konnten, so halten wir uns berechtigt, zu behaupten, daß in diesen Fällen der Reizeffekt ein größerer war, als bei normalen Personen. Damit

Digitized by Google
Original from UNIVERSITY OF MINNESOTA
Generated on 2019-10-24 18:04 GMT / http://hdl.handle.net/2027/umn.31951002684121b
Public Domain in the United States, Google-digitized / http://www.hathitrust.org/access_use#pd-us-google

kommen wir auf die Frage zu sprechen, ob es durch die kalorische Reaktion nach Kobrak möglich ist, die Frage der Übererregbarkeit eines Labyrinthes zu lösen.

Diesbezüglich muß zunächst festgestellt werden, daß alle Methoden zur Beantwortung dieser Frage, die auf subjektive Angaben der Patienten oder auf Reaktionen, die vom Willen leicht beeinflußbar sind (Fallreaktion), basieren, praktisch nicht mit absoluter Sicherheit zu verwerten sind. Es kann sich daher die quantitative Prüfung des Labyrinthes nur auf den Nystagmus stützen.

Was nun speziell die kalorische Reaktion betrifft, so finden wir hier vor allem drei Faktoren, die in ihrem Ausmaße variieren können. Das ist erstens die verbrauchte Menge des Spülwassers, zweitens die Latenzzeit, drittens die Nystagmusdauer.

Die Spüldauer wurde vor allem von Brünings zur quantitativen Prüfung des Labyrinthes verwendet. Wir können, wie schon erwähnt, die Beobachtungen von Brünings insofern bestätigen, als auch wir fanden, daß bei untererregbaren Labyrinthen eine größere Menge von Spülwasser tatsächlich intensiver wirkt, als eine kleinere. Damit ergibt sich aus der Brüningschen Methode tatsächlich ein ausgezeichnetes Mittel, um die Untererregbarkeit eines Labyrinthes zu messen. Für die Feststellung der Übererregbarkeit taugt sie aber nicht, da wir ja bereits mit 2 cm³ 15gradigen Wassers bei Normalen Nystagmus auslösen können. (Griessmann will sogar durch kalte Kompressen, die er auf den Hals legt, Nystagmus ausgelöst haben. Wir haben diese Untersuchung nicht nachgeprüft). Es bleibt somit für die praktische Diagnose der Übererregbarkeit des Labyrinthes nur die Latenzzeit und die Nystagmusdauer (inklusive Intensität des Nystagmus) übrig. Wir konnten oben zeigen, daß die Latenzzeit, abgesehen von extralabyrinthären Faktoren, von intralabyrinthären Verhältnissen abhängt. Unter diesen intralabyrinthären Verhältnissen verstehen wir erstens die Empfindlichkeit der peripheren Nervenendigung gegenüber dem Reize, zweitens die Schnelligkeit, mit welcher der Nerv den Reiz dem Zentralorgan zuführt. Dagegen machen wir in Übereinstimmung mit Bárány, Kiproff, Beck u. a. die Nystagmusdauer abhängig von Vorgängen im Zentralnervensystem. Demnach verschafft uns die Latenzzeit Einblick in die Erregbarkeitsverhältnisse des peripheren Sinnesorgans bzw. des peripheren Nerven, die Nystagmusdauer in die Empfindlichkeitsverhältnisse des Zentralnervensystems.

Bis jetzt haben wir gefunden, daß einer verkürzten Latenzzeit eine normale oder verlängerte Nystagmusdauer, einer verlängerten Latenzzeit eine verkürzte Nystagmusdauer entspricht; was nach dem oben gesagten so viel bedeutet, daß die Übererregbarkeit des peripheren Sinnesorgans stets mit einer Überempfindlichkeit oder

Digitized by Google
Original from UNIVERSITY OF MINNESOTA
Generated on 2019-10-24 18:04 GMT / http://hdl.handle.net/2027/umn.31951002684121b
Public Domain in the United States, Google-digitized / http://www.hathitrust.org/access_use#pd-us-google

normalen Empfindlichkeit des Zentralnervensystems einhergeht, eine Untererregbarkeit des peripheren Sinnesorgans mit einer Unterempfindlichkeit des Zentralnervensystems. Demnach müßte man vom klinischen Standpunkte aus die Verbindung von verkürzter Latenzzeit und verlängerter Nystagmusdauer als Übererregbarkeit definieren. Dieser Auffassung steht jedoch die eine Tatsache im Wege, daß diesbezüglich die Verhältnisse bei Normalen allzu schwankende sind. Hingegen darf man jedoch nicht vergessen, daß der gleiche Einwand natürlich auch für die Diagnose der Untererregbarkeit gelten muß. In diesem letzten Falle hilft man sich jedoch gewöhnlich in der Weise, daß man nur bei ganz auffälligen Abweichungen von der Norm (einige wenige Nystagmuszuckungen bei der kalorischen Prüfung) die Diagnose Untererregbarkeit macht. Diese auffälligen Abweichungen von der Norm finden sich aber auch im Sinne der Übererregbarkeit, wenn man an den langandauernden Nystagmus bei Kleinhirntumoren, Nystagmusklonus (Neumann) denkt, der auch bei Syringobulbie (Brunner), sowie bei organisch nervengesunden Menschen als Dauernystagmus vorkommen kann. Da wir in diesen Fällen das charakteristische Zusammentreffen von deutlich verkürzter Latenzzeit und deutlich verlängerter Nystagmusdauer finden, so wären wir zunächst berechtigt, nur in diesen Fällen von einer Übererregbarkeit zu sprechen.

Wenn also sonach die Übererregbarkeit, wie die Untererregbarkeit des Labyrinthes in ihren extremen Graden klinisch gut charakterisiert erscheinen, so unterscheiden sich diese beiden Abweichungen von der normalen Erregbarkeit doch wesentlich dadurch voneinander, daß der Untererregbarkeit in der Regel eine anatomisch nachweisbare Ursache zugrunde liegt, während dies für die Übererregbarkeit nicht gilt, wir sogar nicht einmal imstande sind, uns irgendeiner morphologischen Veränderung im Labyrinth oder im Nervensystem vorzustellen, der eine Steigerung der physiologischen Erregbarkeit hervorrufen könnte. Dieser Mangel der anatomischen Grundlage macht sich noch mehr bemerkbar bei der Diagnose der leichten Grade der Übererregbarkeit. Es bedeutet daher die Diagnose der Übererregbarkeit immer nur eine funktionelle Diagnose, während die Untererregbarkeit stets auf einer anatomischen Basis beruht. Nun liefert aber die Physiologie des Labyrinthes nicht so exakte und einheitliche Daten wie die Anatomie, woraus folgt, daß die Diagnose der Übererregbarkeit stets eine ungenaue bleiben muß.

Die Kobraksche Methode scheint nun hier von einigem Nutzen zu sein. Und zwar scheint uns nach unseren Untersuchungen die Latenzzeit des kalorischen Nystagmus von wesentlicherer Bedeutung zu sein als die Nystagmusdauer, die, wie schon erwähnt, vorwiegend von zentralen und zum größten Teil unbekannten Verhältnissen abhängig ist und daher quantitativ sehr bedeutende

Digitized by Google
Original from UNIVERSITY OF MINNESOTA
Generated on 2019-10-24 18:04 GMT / http://hdl.handle.net/2027/umn.31951002684121b
Public Domain in the United States, Google-digitized / http://www.hathitrust.org/access_use#pd-us-google

Schwankungen zeigt, wie dies ja auch Grahe hervorgehoben hat. Hingegen wird die Latenzzeit bei der Kobrakschen Methode nach Grahes sowie unseren Untersuchungen wohl niemals unter 10 Sek. heruntersinken. Ist dies jedoch der Fall, dann glauben wir mit Recht eine Übererregbarkeit des Labyrinthes konstatieren zu dürfen. Wie schon erwähnt, verbindet sich dann mit dieser verkürzten Latenzzeit sehr häufig auch eine verlängerte Nystagmusdauer, die aber erstlich klinisch viel schwerer festzustellen ist, als eine verkürzte Latenzzeit (wir sehen dabei ab von dem Auftreten eines Dauernystagmus) und die besonders in ihren oberen Grenzen zu variabel ist. Die Nystagmusdauer glauben wir hingegen besser für die Diagnose der Untererregbarkeit verwerten zu können, und zwar deshalb, weil die Latenzzeit, umgekehrt wie die Nystagmusdauer, in ihren Höchstzahlen sehr variabel erscheint. Zusammenfassend ergibt sich also, daß wir uns bei der Diagnose der leichteren Grade von Übererregbarkeit in erster Linie auf die Verkürzung der Latenzzeit (unter 10 Sek., abgesehen von den Fällen, in denen das Trommelfell fehlt), bei der Diagnose der höheren Grade auf die verkürzte Latenzzeit und die deutlich verlängerte Nystagmusdauer, bei der Diagnose der leichteren Grade von Untererregbarkeit auf die verkürzte Nystagmusdauer (unter 50 Sek., abgesehen von den Fällen, in denen ein Hindernis im äußeren Gehörgang besteht), bei der Diagnose der höheren Grade der Untererregbarkeit auf die verlängerte Latenzzeit und die verkürzte Nystagmusdauer stützen.

Eine weitere Charakteristik empfangen die leichten Grade von Übererregbarkeit des Labyrinthes durch das Auftreten von Schwindel, Fallneigung und Vorbeizeigen bei Verwendung von 5 cm^3 13 bis 15gradigen Wassers. Bekanntlich hat Grahe bei seinen Nachprüfungen der Kobrakschen Methode stets auch Fallneigung und Vorbeizeigen konstatieren können. Demgegenüber müssen wir behaupten, daß wir nur in ungefähr 15% der Fälle Vorbeizeigen und Fallreaktion bekommen haben. Das Vorbeizeigen erfolgt in der Regel nur auf der ausgespritzten Seite, wie dies auch Gütlich beobachten konnte, nur in einem Fall (Hysterie?) sahen wir Vorbeizeigen mit beiden Extremitäten nach außen. Stets traten Fallreaktion und Vorbeizeigen in Gemeinschaft mit Schwindel auf, doch konnten wir nicht in allen Fällen, in denen Schwindel angegeben wurde, Fallreaktion und Vorbeizeigen konstatieren. Der Schwindel wurde nur in einigen Fällen spontan als Drehschwindel angegeben, in der Mehrzahl der Fälle jedoch klagten die Patienten nur über ein unbestimmtes Gefühl der Unsicherheit, worin wir wieder einen Beweis

Digitized by Google
Original from UNIVERSITY OF MINNESOTA
Generated on 2019-10-24 18:04 GMT / http://hdl.handle.net/2027/umn.31951002684121b
Public Domain in the United States, Google-digitized / http://www.hathitrust.org/access_use#pd-us-google

für die Anschauung erblicken, daß der Drehschwindel nur bei intensiveren Labyrinthreizen auftritt (Leidler, Brunner).

Unsere diesbezüglichen Untersuchungsergebnisse stehen also in einem gewissen Gegensatz zu den Ergebnissen Grahes. Wir möchten uns diesen Gegensatz aus den verschiedenen Versuchsanordnungen erklären. Grahe gibt an, daß er zur Prüfung des Körpergleichgewichtes die Patientin auf den Sesselrand sich setzen und dann mit geschlossenen Augen und mit geschlossenen Beinen sich erheben ließ. Wir konnten uns überzeugen, daß ohr- und nervengesunde Menschen auch ohne Labyrinthreizung bei dieser Versuchsanordnung schwanken. Wir haben daher die Versuchsanordnung von Grahe nicht wiederholt, sondern haben die Patienten sich erheben und dann in Rombergstellung sich aufstellen lassen. Bei der Anstellung des Zeigeversuches, den wir nur im Schultergelenk prüften, sind wir so vorgegangen, daß wir den Patienten vor der Spülung über den Versuch orientierten und nach der Spülung sofort bei geschlossenen Augen zeigen ließen. Auch diese Methode unterscheidet sich von der von Grahe geübten.

Mit diesen Untersuchungsmethoden konnten wir entweder Schwindel allein, oder Schwindel, Fallreaktion und Vorbeizeigen in zirka der Hälfte der Fälle von chronischer Eiterung und zirka der Hälfte der radikaloperierten, in 4 Fällen von 18 Innenohraffektionen und in einem von 10 luetischen Innenohraffektionen feststellen. In der weitaus größeren Zahl der untersuchten Fälle fehlte also Schwindel, Fallreaktion und Zeigereaktion.

Weiter haben wir uns noch die Frage vorgelegt, ob die Änderung des kalorischen Nystagmus durch Kopfstellung, wie sie Bárány bei der Massenspülung gefunden hat, auch bei der durch die Kobrak sche Methode ausgelösten Reaktion festzustellen ist. Bárány fand bekanntlich, daß man z. B. einen horiz.-rotat. Nystagmus nach links durch Neigung des Kopfes auf die linke Schulter in einen rein horizontalen nach rechts, bei Neigung des Kopfes gegen die rechte Schulter in einen rein horizontalen nach links, bei Neigung des Kopfes nach vorn in einem rotatorischen nach links umwandeln kann.

Wir haben vor allem die Veränderungen des kalorischen. Nystagmus durch Neigung des Kopfes nach beiden Schultern untersucht und gefunden, daß z. B. ein experimenteller horiz-rotat. Nystagmus nach links in zirka 50% der Fälle durch Kopfneigung zur rechten Schulter in einen horiz. Nystagmus nach links umgewandelt werden kann. Sehr selten jedoch konnten wir mit Sicherheit eine Veränderung des horiz.-rotat. Nystagmus nach links durch Kopfneigung auf die linke Schulter in einen horiz. Nystagmus nach rechts beobachten. Es stehen also unsere Untersuchungen in einem gewissen Gegensatz zu den Untersuchungen von Hofer, der bei Anwendung der

Digitized by Google
Original from UNIVERSITY OF MINNESOTA
Generated on 2019-10-24 18:04 GMT / http://hdl.handle.net/2027/umn.31951002684121b
Public Domain in the United States, Google-digitized / http://www.hathitrust.org/access_use#pd-us-google

Massenspülung in fast allen Fällen den Einfluß der Kopfneigung zur ausgespritzten Seite auf den Nystagmus und einer großen Zahl der Fälle (zirka 90%) den Einfluß der Kopfneigung zur nichtausgespritzten Seite beobachten konnte. Ob dieser Unterschied in den Ergebnissen mit den Unterschieden zwischen Minimalreizung und Massenspülung zusammenhängt, können wir nicht entscheiden.

Die Heißwasserspülung (40 bis 45°) haben wir nur selten ausgeführt, da wir für diagnostische Zwecke in der Regel mit Kaltwasserspülung auskamen. Wir wollen nur bemerken, daß die Heißwasserspülung mit geringen Mengen Wassers nicht so sichere Resultate gibt wie die Kaltwasserspülung. Vertikalen Nystagmus haben wir bei der Heißwasserspülung nie gesehen. Als Beispiel für die Heißwasserspülung diene folgender Fall:

P. H. Otit. med. simpl. bilat. Horiz.-rotat. Spontannystagmus nach rechts. Kaltspülung: Rechts 5 cm³ — 45 ↻ einige Zuckungen; links 20 cm³ — 45 ↻ 90 Sek. II. bis I. Grades mit geringem Schwindel. Heißspülung: Rechts 5 cm³ 45 gradiges Wasser: negativ; bei 10 cm³ nach 60 Sek. einige Zuckungen (undeutlich). Links: 60 cm³ 43° — 60 Sek. ↻ 30 Sek.

Zusammenfassung.

1. Der Versuch der Dauerkompression ergibt nur selten ein verwertbares Resultat, ist daher klinisch von untergeordneter Bedeutung.

2. Für den klinischen Gebrauch ist es vorteilhaft, stets Wasser von derselben Temperatur zu benutzen. Die Kobrak sche Methode gestattet es, in allen Fällen Wasser von 13° bis 15° zu verwenden, das bei der Massenspülung wegen der heftigen subjektiven Beschwerden des Patienten nicht verwendet werden kann.

3. Die Brüning s'sche Optimumstellung des Kopfes ist auch bei der Kobrak schen Methode mit Vorteil anzuwenden.

4. Die Heißwasserspülung ergibt unsichere Resultate und ist für die Diagnose überflüssig.

5. Bei Normalen und bei Verwendung von 5 cm³ 13 bis 15 gradigen Wassers beträgt die Latenzzeit 15 bis 30 Sek., die Nystagmusdauer 60 bis 120 Sek.

6. Schwindel, Vorbeizeigen und Fallreaktion treten bei dieser Methode nicht auf.

7. In Fällen von chronischer Mittelohreiterung ist die Latenzzeit meist verkürzt, die Nystagmusdauer in der Mehrzahl der Fälle normal.

8. Fälle von Erkrankungen des Innenohres können bei der Kobrak schen Methode versagen, auf Massenspülung aber reagieren.

Digitized by Google
Original from UNIVERSITY OF MINNESOTA
Generated on 2019-10-24 18:04 GMT / http://hdl.handle.net/2027/umn.31951002684121b
Public Domain in the United States, Google-digitized / http://www.hathitrust.org/access_use#pd-us-google

9. Die Dauer der Latenzzeit ist abhängig von extra- und intralabyrinthären Verhältnissen.

10. Fälle mit extralabyrinthären Hindernissen sogar Fälle von hochgradiger Atresie reagieren bei Verwendung der Kobrak schen Untersuchungsmethode.

11. Die Dauer der Latenzzeit ist abhängig von den Erregbarkeitsverhältnissen des peripheren Sinnesorgans bzw. des peripheren Nerven, die Nystagmusdauer von den Empfindlichkeitsverhältnissen des Zentralnervensystems.

12. Die Übererregbarkeit des peripheren Sinnesorgans ist gewöhnlich mit einer Überempfindlichkeit oder normalen Empfindlichkeit des Zentralnervensystems, die Untererregbarkeit des peripheren Sinnesorgans mit einer Unterempfindlichkeit des Zentralnervensystems verbunden.

13. Die labyrinthäre Übererregbarkeit leichteren Grades ist charakterisiert durch eine Verkürzung der Latenzzeit (unter 10 Sek.) und das Auftreten von Schwindel, Fallreaktion und Vorbeizeigen, die labyrinthäre Übererregbarkeit höheren Grades durch die verkürzte Latenzzeit und die deutlich verlängerte Nystagmusdauer, die labyrinthäre Untererregbarkeit leichteren Grades durch die verkürzte Nystagmusdauer (unter 50 Sek.), die labyrinthäre Untererregbarkeit höheren Grades durch die verkürzte Nystagmusdauer und die deutlich verlängerte Latenzzeit.

14. Durch Kopfneigung zur Schulter der ausgespritzten Seite ließ sich der kalorische horiz.-rotat. Nystagmus nur in 50% der Fälle in einen horizontalen umwandeln. Eine Umkehr in der Schlagrichtung des kalorischen Nystagmus ließ sich nur selten mit Sicherheit konstatieren.

Literatur: Alexander G.: Die Ohrenkrankheiten im Kindesalter. Leipzig 1912. — Bárány: Untersuchungen über den vom Vestibularapparat des Ohres reflektorisch ausgelösten rythmischen Nystagmus und seine Begleiterscheinungen Berlin 1906. — Beck O.: Quantitative Messung des kalorischen Nystagmus und Verlauf akuter Mittelohrentzündungen. Passow-Schäffer. Bd. 2, 1909, S. 190. — Brunner H.: Die klinischen Untersuchungsmethoden des Vorhofbogengangapparates. Handbuch der Neurologie des Ohres. (Im Erscheinen.) Urban & Schwarzenberg, Wien. — Grahe: Beiträge zur kalorischen Auslösung des Vestibularnystagmus. Passow-Schäffer. 1920. Bd. 15. S. 167. — Kiproff: Quantitative Prüfung des kalorischen Nystagmus bei Labyrinthgesunden. Passow-Schäffer. Bd. 2. 1909, S. 129. — Kobrak; Beitrag zur Lehre von den statischen Funktionen des menschlichen Körpers. Berlin 1922, Karger. — Ders.: Zur Physiologie, Pathologie und Klinik des vestibulären Nystagmus. Passow-Schäffer. 1918, H. 4—6. — Zalewsky: Mschr. f. Ohrenhlk. 1914, S. 694.

Digitized by Google
Original from UNIVERSITY OF MINNESOTA
Generated on 2019-10-24 18:04 GMT / http://hdl.handle.net/2027/umn.31951002684121b
Public Domain in the United States, Google-digitized / http://www.hathitrust.org/access_use#pd-us-google

Aus der Ohrenabteilung der Allgemeinen Poliklinik in Wien
(Vorstand Prof. Dr. G. Alexander).

Methodik und klinische Bedeutung der galvanischen Prüfung des Labyrinthes[1]).

Von Dr. **Imre Junger.**

Die Reaktionserscheinungen, welche bei der queren Galvanisation des Kopfes auftreten, wurden zuerst von Hitzig genau studiert und beschrieben. Weitere Untersuchungen von Kny, Strehl, Pollak, Breuer, Alexander und Kreidl u. a. haben genauere Aufschlüsse über die Physiologie dieser Untersuchung gebracht. Die klinische Bedeutung der galvanischen Prüfung wurde aber erst durch die Arbeiten von Neumann, Mackenzie und Brünings geklärt. Soweit unsere Kenntnisse bezüglich der galvanischen Prüfung durch die erwähnten Arbeiten gediehen waren, so wurde doch später diese Methode durch die kalorische Prüfung des Labyrinthes und insbesondere durch die Arbeiten von Bárány ein wenig in den Hintergrund gedrängt. So schreibt noch Bárány 1913, daß die galvanische Prüfung ziemlich schmerzhaft ist und „daß sie keine klinische Bedeutung besitzt, in der Regel überflüssig" sei. Es sei schon hier bemerkt, daß ich bei meinen Untersuchungen keine besondere Schmerzhaftigkeit bei Anstellung dieser Probe konstatieren konnte, es sei denn, daß ich aus bestimmten Gründen die Stromstärke bedeutend steigern mußte.

Wenn nun also die Schmerzhaftigkeit keinen Grund für die Vernachlässigung der galvanischen Prüfung ergibt, so wollte man weiter die Gründe hierfür darin finden, daß man erstlich darauf hinwies, daß der galvanische Strom nicht am Sinnesorgan, sondern am nervösen Apparate angreife, zweitens, daß man die Möglichkeit einer unilateralen Reizung des Labyrinthes in Zweifel zog.

Was nun den ersten Einwurf gegen die galvanische Prüfung betrifft, so ist darin kein Nachteil, sondern ein Vorteil dieser Untersuchungsmethode zu erblicken, da sie uns gestattet, die Erkrankungen der Sinnesorgane von denen des nervösen Apparates abzutrennen.

Was den zweiten Einwand betrifft, so besteht dieser darin, daß man in Anlehnung an die von Brunner beschriebene „paradoxe Kochlearis-Reaktion" annahm, daß jede unipolare Reizung des Labyrinthes eine insofern scheinbare ist, als z. B. bei Einwirkung der Anode auf das rechte Labyrinth der Nystagmus zur linken

[1]) Auszugsweise vorgetragen auf der III. Jahresversammlung der Gesellschaft deustscher Hals-Nasen-Ohrenärzte in Wiesbaden 1922.

Digitized by Google
Original from UNIVERSITY OF MINNESOTA
Generated on 2019-10-24 18:04 GMT / http://hdl.handle.net/2027/umn.31951002684121b
Public Domain in the United States, Google-digitized / http://www.hathitrust.org/access_use#pd-us-google

Seite durch die Wirkung einer virtuellen Kathode am linken Labyrinth zustande kommt. Gegen diese Anschauung scheint ein von Brunner ausgeführtes Experiment zu sprechen. Wenn man beide Labyrinthe unter Anodenwirkung setzt, so fällt natürlich die virtuelle Kathodenwirkung an einem Ohr weg. Nimmt man nun an, daß die Anode als solche unwirksam und nur durch die virtuelle Kathodenwirkung am anderen Ohre wirksam wird, so muß man daher auch weiter annehmen, daß bei doppelseitiger Anodenwirkung am Labyrinth ein Reizzustand in den Nerven überhaupt nicht erzeugt werden könnte, da, wie schon erwähnt, die eigentliche wirksame virtuelle Kathodenwirkung fehlt. Diese Folgerung stimmt aber mit den Tatsachen nicht überein. Denn wenn man nach Applikation der geteilten Anode an beide Ohren ein Ohr mit zirka 5 cm^3 kalten Wassers spült, so tritt der Nystagmus nach der anderen Seite, welcher in seiner Richtung identisch ist, mit dem durch die Anode erzeugten Nystagmus früher auf als ohne gleichzeitige Anodenwirkung und dauert gleichzeitig länger als unter normalen Verhältnissen. Hingegen ist der Nystagmus durch Heißspülung, der nach der gespülten Seite und daher in entgegengesetzter Richtung wie der durch die Anodenwirkung erzeugte Nystagmus schlägt, entweder überhaupt nicht oder nur nach lange fortgesetzter Spülung auszulösen. Genau die entgegengesetzten Verhältnisse sind bei der Spülung unter gleichzeitiger beiderseitiger Kathodenwirkung zu beobachten. Aus diesem Experiment zieht Brunner die Schlußfolgerung, daß erstlich eine Reizung eines einzigen Labyrinthes auch durch den galvanischen Strom möglich ist, zweitens daß die Anodenwirkung nicht, wie dies Bárány annimmt, durch Hemmung in der Fortleitung der vom Labyrynth kommenden „Eigenreize“ infolge des Anelektrotonus im Nerven zustande kommt, sondern daß die Anode ebenso alz Reiz auf den nervösen Apparat des Labyrynthes wirkt wie die Kathode.

Aus diesen Erörterungen geht hervor, daß die galvanische Prüfung für die klinische Diagnostik von gleicher Bedeutung ist wie die übrigen Untersuchungsmethoden des Labyrinthes. Ich habe es daher auf Anregung des Herrn Dr. Brunner unternommen, die bei der galvanischen Prüfung auftretenden Reaktionserscheinungen an labyrinthgesunden und labyrinthkranken Personen zu untersuchen. Es wurden insgesamt 30 Labyrinthgesunde und 50 Labyrinthkranke untersucht.

Unter den Labyrinthkranken befanden sich 3 Fälle von hereditärer Lues; 6 Fälle von akquirierter Lues; 6 Fälle von Innenohraffektion unbestimmter Ätiologie und 30 Taubstumme. Ferner untersuchte ich Fälle von chronischer Mittelohreiterung mit labyrinthären Reizerscheinungen; 1 Fall von postoperativer einseitiger Labyrinth-

Digitized by Google
Original from UNIVERSITY OF MINNESOTA
Generated on 2019-10-24 18:04 GMT / http://hdl.handle.net/2027/umn.31951002684121b
Public Domain in the United States, Google-digitized / http://www.hathitrust.org/access_use#pd-us-google

losigkeit. Außerdem ergab sich die Notwendigkeit, Fälle zu untersuchen, in welchen nach dem klinischen Bilde eine organische Erkrankung des zentralen Vestibularsystems angenommen werden mußte. Hierher gehört 1 Fall von multipler Sklerose und 1 Fall, bei dem die Diagnose Ponstuberkel gestellt wurde. In diesen beiden Fällen war das periphäre Sinnesorgan normal. Hierher gehört schließlich noch 1 Fall mit epileptischen Anfällen, bei welchem aber überdies eine linksseitige chronische Mittelohreiterung (trockene Perforation des Trommelfelles) bestand. Von funktionellen Erkrankungen des Nervensystems untersuchte ich 2 Fälle von Hysterie und 2 Fälle von Commotio cerebri. In dem einen Fall von Commotio cerebri bestand eine rechtsseitige chronische Mittelohreiterung. Im anderen Falle war der Ohrbefund negativ. Von den beiden Fällen mit Hysterie litt der eine an einer linksseitigen chronischen Mittelohreiterung, der andere an einer beiderseitigen Innenohraffektion unbekannter Ätiologie, weshalb diese beiden Fälle in dem Kapitel über die Untersuchungen an Labyrinthkranken berücksichtigt werden sollen.

Wir nahmen die galvanische Prüfung in den meisten Fällen in der auch von Mackenzie geübten Weise vor, indem wir mittels einer Kopfbinde 2 Knopfelektroden an den beiden Tragi befestigten und die eine Elektrode mit der Anode, die andere mit der Kathode verbanden. Die Applikation der Elektroden an dem Processus mastoideus ist für den Patienten unangenehm und gestattet eine Steigerung der Stromstärke nicht einmal in geringem Ausmaße. Gemäß den obigen Ausführungen sehen wir in dieser Schaltung der Elektroden eine dem Drehversuch analoge Untersuchungsmethode, insofern als hier die Wirkung der Kathode auf dem einen Ohre durch die Wirkung der Anode auf dem anderen verstärkt wird.

Untersucht wurde:

1. Der Nystagmus;
2. Fallreaktion sowie deren Abhängigkeit von der Kopfstellung;
3. der Zeigeversuch;
4. die jüngst von Fischer und Wodak beschriebene „Armtonusreaktion“;
5. die subjektiven Empfindungen.

Bevor wir auf die Schilderung der einzelnen Reaktionserscheinungen eingehen, sei noch bemerkt, daß die einzelnen Autoren verschiedene Angaben über den Zeitpunkt des Auftretens der einzelnen Reaktionserscheinungen machen. So geben Mann, Buys, Hennebert, Dyrenfurth an, daß bei der galvanischen Prüfung die Fallreaktion vor dem Nystagmus auftritt, während z. B. Bárány den Nystagmus vor der Fallreaktion auftreten sah und Gertz Augenbewegungen schon bei ganz schwachen Strömen mit dem Augenspiegel nachweisen konnte. Wir selbst sahen in der Regel

Digitized by Google
Original from UNIVERSITY OF MINNESOTA
Generated on 2019-10-24 18:04 GMT / http://hdl.handle.net/2027/umn.31951002684121b
Public Domain in the United States, Google-digitized / http://www.hathitrust.org/access_use#pd-us-google

den Nystagmus vor der Fallreaktion auftreten, wenn man die Gleichgewichtsverminderung in Romberg-Stellung prüfte, während die Fallreaktion vor dem Nystagmus auftrat, wenn man andere Methoden der Untersuchung des Gleichgewichtes verwendete. Wir möchten aber nicht aus diesen Tatsachen schließen, daß durch die galvanische Reizung des Labyrinthes die Körpermuskulatur in bestimmter Reihenfolge innerviert wird, sondern glauben, daß die labyrinthäre Innervation der ganzen Körpermuskulatur gleichzeitig erfolgt, daß jedoch die Wirkungen dieser labyrinthären Innervation an den verschiedenen, der Willkürinnervation in verschiedenen Graden unterworfenen Körpermuskeln zu verschiedenen Zeitpunkten deutlich werden.

* * *

I. Untersuchungen an Labyrinthgesunden.

Ich habe im ganzen 30 Labyrinthgesunde der galvanischen Reaktion unterzogen und kam dabei zu folgenden Ergebnissen:

Prüft man die galvanische Reaktion an dem sitzenden Patienten, so tritt in der Regel zunächst Nystagmus, der eine ↻ Schlagrichtung besitzt. Von den 30 untersuchten Patienten trat bei 27 der galvanische Nystagmus bis zu 3 MA. auf, bei 3 Patienten zwischen 3 und 5 MA.

Ich kann somit die Angabe von Dyrenfurth nicht bestätigen, der findet, daß der galvanische Nystagmus erst bei 10 MA. auftritt. Ich habe beobachtet, daß der bei der erwähnten Stromstärke auftretende Nystagmus durch höhere Stromstärken in der Regel frequenter wird, wobei seine Schwingungsamplitude gleichzeitig kleiner oder größer werden kann. Nur in einem Falle konnte ich sehen, daß der Nystagmus, der bei 2 MA. aufgetreten war, bei 7 MA. gehemmt wurde. Von Interesse ist es, daß bei ganz schwachen Strömen (unter 2 MA.) der Nystagmus in Perioden auftreten kann, wie dies auch Kobrak, Grahe, Demetriades und Ph. Mayer bei Verwendung der kalorischen Schwachreizmethode beobachten konnten.

Eine Neigung des Körpers, die stets zur Seite der Anode erfolgte, konnte ich bei den sitzenden Patienten in der Regel erst zwischen 3 und 5 MA., also nach dem Auftreten des Nystagmus beobachten. Hingegen kann ich die Beobachtung von Babinski, Mann, Dyrenfurth u. a. insofern bestätigen, als bei der Untersuchung der stehenden Patienten stets die Fallreaktion vor dem Auftreten des Nystagmus zu beobachten war. Es empfiehlt sich jedoch, diese Reaktion nicht in Romberg-Stellung des Patienten zu untersuchen, sondern eine feinere Methode der Gleichgewichtsuntersuchung zu verwenden. Am besten hat sich dazu die von

Digitized by Google
Original from UNIVERSITY OF MINNESOTA
Generated on 2019-10-24 18:04 GMT / http://hdl.handle.net/2027/umn.31951002684121b
Public Domain in the United States, Google-digitized / http://www.hathitrust.org/access_use#pd-us-google

Mann angegebene Stellung des Patienten bewährt, die darin besteht, daß man den Patienten den einen Fuß knapp vor den anderen setzen läßt und so die Unterstützungsfläche des Patienten verkleinert. Labyrinthgesunde Patienten zeigen bei dieser Stellung spontan wohl zunächst ein geringes Schwanken nach beiden Seiten, beruhigen sich aber bald, so daß man die galvanische Fallreaktion an ihnen untersuchen kann. Bei manchen labyrinthkranken Personen, insbesondere aber bei labyrinthlosen Taubstummen, läßt sich jedoch diese Stellung des Körpers nicht durchführen, da die Versuchspersonen unausgesetzt schwanken, weshalb ich bei diesen Personen die Mannsche Stellung insofern modifizierte, als ich die Versuchsperson nicht den einen Fuß knapp vor den anderen, sondern die Ferse des einen Fußes neben die Spitze des anderen Fußes setzen ließ.

In dieser Stellung trat also die Fallreaktion in der Regel vor dem Nystagmus auf, während bei Verwendung der Romberg-Stellung die Fallreaktion in der Regel erst nach dem Nystagmus zu beobachten war. Stets fielen die Patienten gegen die Seite der Anode.

Wenn hier von einer Reihenfolge, in welcher die einzelnen Reaktionen auftreten, die Rede ist, so soll, wie schon erwähnt, damit nicht gesagt sein, daß der labyrinthäre Einfluß auf die Stammmuskulatur wirklich früher oder später erfolgt als auf die Augenmuskeln, ich nehme vielmehr mit Brunner an, daß dieser Einfluß auf die Stammuskeln deshalb früher in Erscheinung tritt, als der auf die Augenmuskeln, weil sich die Funktionsprüfung der Stammmuskulatur unter günstigeren und verschiedenartigeren Versuchsbedingungen durchführen läßt als die der Augenmuskeln.

Bei 20 Patienten habe ich untersucht, welche Wirkung Kopfbewegungen auf die Fallrichtung ausüben, da Bárány angibt, daß auch bei der galvanischen Prüfung die Fallreaktion in typischer Weise durch Kopfbewegungen zu beeinflussen ist.

Ich konnte bei meinen Untersuchungen bei Labyrinthgesunden finden, daß sich in keinem einzigen Falle diese typische Abhängigkeit der Fallrichtung von der Kopfstellung mit Sicherheit nachweisen ließ, die Patienten fielen vielmehr unabhängig von der Kopfstellung stets in der Richtung nach der Seite der Anode. In einer sehr großen Reihe von Fällen konnte ich sogar beobachten, daß die Falltendenz durch die abnorme Kopfstellung gehemmt wird. Die Patienten, die in Mannscher Stellung und bei normaler Kopfhaltung, z. B. bei 1 MA. deutlich nach der Seite der Anode fielen, zeigten, wenn man den Kopf nach der Seite der Anode drehte, unbestimmtes Schwanken oder standen ruhig. Vermehrte ich nun die Stromstärke, so trat auch bei dieser abnormen Kopfhaltung Falltendenz nach der Seite der Anode auf.

Digitized by Google
Original from UNIVERSITY OF MINNESOTA
Generated on 2019-10-24 18:04 GMT / http://hdl.handle.net/2027/umn.31951002684121b
Public Domain in the United States, Google-digitized / http://www.hathitrust.org/access_use#pd-us-google

Drehte ich jetzt bei dieser Stromstärke den Kopf nach der Seite der Kathode, so wurde die Fallreaktion wieder gehemmt und ich mußte die Stromstärke nochmals steigern, um auch bei dieser Kopfstellung eine Fallreaktion zu erzielen. Das gleiche Verhalten ließ sich beobachten, wenn man zuerst den Kopf nach der Seite der Kathode und dann nach der Seite der Anode drehte.

Bezüglich der subjektiven Erscheinungen bei der galvanischen Reaktion muß ich zunächst hervorheben, daß ich von den Patienten niemals die Angabe erhalten habe, es drehen sich die Gegenstände in der Ebene eines frontal gestellten Rades, wie dies Hitzig bei seinen Untersuchungen gefunden hat. Es mag dies vielleicht davon herrühren, daß Hitzig im allgemeinen höhere Stromstärken bei seinen Untersuchungen verwendete und ferner seine Untersuchungen meist an intelligenten und der Selbstbeobachtung fähigen Personen durchgeführt hat. Ich konnte bei meinen Untersuchungen überhaupt niemals von nerven- und labyrinthgesunden Versuchspersonen die spontane Angabe erhalten, daß sich die sichtbaren Gegenstände drehen. Nur 9 Personen gaben an, daß „es sich in ihnen drehe". Hingegen erhielt ich sehr häufig die Angabe von den Patienten, daß sie das Gefühl des Taumelns, des Zuges nach einer Seite verspüren, daß sie das Gefühl hätten, als ob sie vom Boden gehoben würden, also Sensationen, die Brunner unter der Purkinjeschen Bezeichnung „Tastschwindel" zusammengefaßt hat. Dazu kommen noch akzidentelle Sensationen, wie Schwarzwerden vor den Augen, Brennen und Zittern in den Augen, Üblichkeiten usw. Diese Beobachtungen sprechen wieder dafür, daß sich die subjektiven Gefühle bei schwachen Labyrinthreizen in der Regel nicht als typischer Drehschwindel manifestieren, sondern vor allem unter dem Bilde des „Tastschwindels" auftreten, worauf Brunner wiederholt hingewiesen hat. Bemerkt sei noch, daß der Schwindel nach Stromöffnung stets intensiver war als nach Stromschluß.

Von Interesse waren nun der Ausfall der Zeigereaktion bei der galvanischen Prüfung. Nach den Angaben von Bárány lassen sich die Zeigereaktionen bei der galvanischen Prüfung in der gleichen Weise beobachten wie bei den anderen Untersuchungsmethoden des Labyrinthes. Ich habe daher auch zunächst bei 5 labyrinthgesunden Personen die Zeigereaktion während der galvanischen Prüfung in der horizontalen Ebene untersucht, ohne aber hierbei zu verwertbaren Resultaten zu kommen.

Da nun bekanntlich der galvanische Nystagmus vorwiegend ein rotatorischer ist, d. h. in der frontalen Ebene schlägt, so mußte man daran denken, ob es nicht möglich wäre, sicherere Resultate bezüglich der Zeigereaktion dann zu erhalten, wenn man den Zeigeversuch in allen Ebenen untersucht. Ich habe daher bei 25. Labyrinthgesunden die Zeigereaktion sowohl in der horizontalen Ebene (nach

Digitized by Google
Original from UNIVERSITY OF MINNESOTA
Generated on 2019-10-24 18:04 GMT / http://hdl.handle.net/2027/umn.31951002684121b
Public Domain in the United States, Google-digitized / http://www.hathitrust.org/access_use#pd-us-google

außen und innen) als auch in der frontalen Ebene (nach oben und unten), als auch schließlich nach dem Vorgang von Beyer und Lewandowsky in der Sagittalebene geprüft. Bei dieser Gelegenheit habe ich gleichzeitig auch die von Fischer und Wodak jüngst beschriebene „Armtonusreaktion" nachgeprüft. Bei diesen Untersuchungen kam ich zu folgenden Ergebnissen:

Von 30 Labyrinthgesunden war bei 21 Patienten die Zeigereaktion bei der galvanischen Prüfung in allen Ebenen negativ Bei 5 Patienten sah ich Vorbeizeigen nach unten, bei 1 Patienten nach innen, bei 3 Patienten nach außen. Die „Armtonusreaktion" war bei 11 Fällen negativ, bei 1 Patienten angedeutet. Aus diesen Versuchen geht deutlich hervor, daß sowohl die typischen Zeigereaktionen als auch die Armtonusreaktion bei der galvanischen Prüfung ein relativ seltenes Vorkommnis darstellen. Dieses seltene Vorkommen von Reaktionen der Armmuskulatur steht in Parallele mit dem relativ seltenen Auftreten vom typischen Drehschwindel bei der galvanischen Prüfung. In den Fällen aber, in denen typischer Drehschwindel auftrat (7 Fälle von insgesamt 87 Fällen), konnte ich stets Vorbeizeigen wenigstens in einer Ebene finden. Hingegen konnten wir sehr häufig eine deutliche Abhängigkeit der Zeigereaktion von der Fallreaktion konstatieren, insofern als die Versuchsperson mit dem Arme jener Seite, nach der sie sich neigte, nach unten vorbeizeigte bzw. mit diesem Arm nach unten sank, während der andere Arm, also der Arm der Kathodenseite, entweder richtig oder sehr selten nach oben vorbeizeigte. Dieses Vorbeizeigen konnte aber meist behoben werden, wenn man die Versuchsperson wieder in die normale Körperstellung brachte. Nur in zwei Fällen ließ sich dieses Vorbeizeigen auch bei aufrechter Körperhaltung nachweisen. Diese Beobachtungen zeigen recht deutlich, daß die Reaktionsbewegungen der Armmuskulatur im wesentlichen auf denselben Vorgang zurückzuführen sind wie die Reaktionen der Stammuskulatur, nur mit dem Unterschiede, daß die Reaktionen der Stammuskulatur früher und sicherer eintreten als die Reaktionen der Armmuskulatur, und zwar wegen der intensiveren Abhängigkeit der Armmuskulatur von der Tätigkeit des Großhirnes, wie dies zuerst Brunner ausgeführt hat.

In einigen Fällen konnte ich auch Vorbeizeigen nach Stromöffnung konstatieren, jedoch stets in Abhängigkeit von dem Auftreten der Fallreaktion.

II. Untersuchung von Labyrinthkranken.

Hierher gehören drei Fälle von Heredolues, 6 Fälle von aquirierter Lues, 1 Fall von operativer Labyrinthlosigkeit, 8 Fälle von Innenohraffektionen unbekannter Ätiologie, 30 Fälle von Taubstummheit, schließlich noch 2 Fälle von Bleiintoxikation. Was nun

Digitized by Google
Original from UNIVERSITY OF MINNESOTA
Generated on 2019-10-24 18:04 GMT / http://hdl.handle.net/2027/umn.31951002684121b
Public Domain in the United States, Google-digitized / http://www.hathitrust.org/access_use#pd-us-google

die Fälle von Heredolues betrifft, so fand sich in beiden Fällen das erst in jüngster Zeit wieder von O. Beck beschriebene Verhalten, insofern als in beiden Fällen die kalorische und Drehreaktion ausgefallen, während die galvanische Reaktion in allen drei Fällen positiv war und in normaler Weise verlief.

Aus diesem Verhalten wurde nun vielfach der Schluß gezogen, daß der der heredoluetischen Erkrankung des Innenohres zugrundeliegende Prozeß im Bindegewebsapparat des Sinnesepithels angreifen müsse, während der nervöse Apparat verschont bleibt. Für diese Anschauung sprach zunächst der Versuch, den ich auf Anregung des Herrn Dr. Brunner in einer Reihe von Fällen ausgeführt habe. Wir gingen dabei von folgendem Gedankengange aus: Es ist möglich, daß die luetische oder eine andere Infektion den Nervus vestibularis nur partiell schädigt, was zur Folge haben würde, daß der Nerv nicht imstande ist, die vom Labyrinth kommenden Reize in genügender Intensität dem Nervensystem zuzuleiten. Diese Weiterleitung der vom Labyrinth kommenden Reize wird jedoch ermöglicht, wenn man den Nerven in einen Reizzustand versetzt, der homolog ist dem vom peripheren Sinnesorgane ausgelöstem Reize. Dieser Reizzustand des Nerven kann erreicht werden, wenn man den Nerven unter die Wirkung eines galvanischen Reizes bringt, der an und für sich erfahrungsgemäß noch keinen Nystagmus erzeugt. Tritt nun zu diesem schwachen galvanischen Reizzustand ein zweiter schwacher vom Labyrinth kommender Reiz hinzu, so muß entsprechend der theoretischen Erwägung jetzt Nystagmus auftreten, der durch den vom Labyrinth kommenden Reiz allein nicht ausgelöst werden könnte, vorausgesetzt, daß Labyrinthreiz und galvanischer Reiz in gleichem Sinne wirken.

Die praktische Ausführung dieses Versuches gestaltet sich sehr einfach. Man gibt z. B. ans rechte Ohr die Anode und in die Hand der Versuchsperson die Kathode und schaltet nun einen Strom von 6 bis 8 AM. ein, der bekanntlich noch nicht Nystagmus erzeugt. Durch die Anodenwirkung am rechten Ohr wird aber ein Reizzustand des Nerven erzeugt, der die Tendenz zu einem Nystagmus nach links zur Folge hat. Spritzt man nun in das rechte normale Ohr 2 bis 3 cm^3 kalten Wassers, so tritt Nystagmus viel früher und deutlicher ein, als bei Einwirkung des kalten Wassers allein. Wir nehmen nun an, daß in den Fällen, in welchen die kalorische Reaktion negativ ist, in welchen sie aber positiv wird, bei gleichzeitiger Einwirkung eines galvanischen Stromes eine partielle Erkrankung der Labyrinthnerven vorliegt.

Dieser Versuch ist in den Fällen von Heredolues negativ ausgefallen, so daß man also auch auf Grund dieses Versuches die Erkrankung bei Heredolues im peripheren Sinnesorgane und nicht im Nerven vermuten sollte. Trotzdem möchten wir auf Grund der

Digitized by Google
Original from UNIVERSITY OF MINNESOTA
Generated on 2019-10-24 18:04 GMT / http://hdl.handle.net/2027/umn.31951002684121b
Public Domain in the United States, Google-digitized / http://www.hathitrust.org/access_use#pd-us-google

funktionellen Untersuchung des Ohres keine Diagnose des Sitzes der Erkrankung vornehmen, weil es uns nicht möglich erscheint, auf Grund der normalen galvanischen Reaktion zu behaupten, daß der Labyrinthnerv wirklich vollständig gesund ist. Jedenfalls erscheint es auf Grund meiner Untersuchungen an Taubstummen nicht gerechtfertigt, das geschilderte funktionelle Verhalten des Innenohres bei Heredolues als charakteristisch nur für Heredolues anzusprechen, da ich ein ähnliches Verhalten auch in Fällen von hereditär-degenerativer Taubstummheit ohne Lues nachweisen konnte, wovon noch weiter unten die Rede sein wird.

Von Fällen mit Innenohraffektion bei akquirierter alter Lues habe ich 6 untersucht. Von diesen Fällen zeigten 4 einen spontanen Nystagmus, bei 2 Fällen war der Romberg sche Versuch positiv, 1 Fall gab spontan Drehschwindel an. In 4 Fällen ergab die kalorische Reaktion eine Untererregbarkeit geringeren Grades, 2 Fälle waren kalorisch normal erregbar. Die Drehreaktion ergab in 5 Fällen normale Resultate, in 1 Fall ließ sich durch 10 Drehungen nach rechts Nystagmus II. Grades nach links nicht auslösen. Von diesen 6 Fällen verhielten sich 4 Fälle bezüglich der Erscheinungen bei der galvanischen Reaktion vollkommen normal, d. h., es trat bis höchstens 3 MA. typischer galvanischer Nystagmus auf und die Fallreaktion erfolgte in typischer Weise. Von diesen 4 Fällen zeigte einer bei Kathodenwirkung rechts mit dem linken Arm nach unten vorbei, jedoch nur in Abhängigkeit von der nach rechts geneigten Körperhaltung, ein zweiter Fall zeigte bei Kathodenwirkung nach links mit dem linken Arm nach innen, bei Kathodenwirkung rechts mit dem rechten Arm nach innen vorbei. Es muß noch bemerkt werden, daß sich unter diesen 4 Fällen 1 befand, bei dem die Fallreaktion durch die Kopfwendung in annähernd typischer Weise beeinflußt werden konnte. Es handelt sich um einen 82 Jahre alten Patienten mit einer inveterierten Lues. Dies ist der einzige Fall in der ganzen Untersuchungsreihe, bei dem eine deutliche Abhängigkeit der Fallrichtung von der Kopfstellung nachgewiesen werden konnte.

In 2 Fällen verlief die galvanische Reaktion in nomaler Weise.

In dem ersten Fall handelte es sich um einen 46jährigen Mann, der bis 1915 niemals krank war. Im Jahre 1915 erkrankte er unter Fieber, Stechen in den Ohren und Drehschwindel, wobei gleichzeitig, insbesonders beim Gehen, sowie beim Fahren Gleichgewichtsstörungen wie sie bei der Seekrankheit auftreten, sich bemerkbar machten. Kein Erbrechen. Es wurde damals die Diagnose „beiderseitige Labyrinthitis" gestellt. Seit zirka dreiviertel Jahren Ohrensausen unter Abnahme des Gehörs. Vor 14 Tagen trat nach einer Politzereinblasung in das Ohr, beim Aufstehen aus dem Bett plötzlich Drehschwindel auf, so daß Pat. aus dem Bett hinausfiel. Angabe der Drehrichtung unmöglich. Dabei Übelkeit und Brechreiz. Seither täglich beim Aufstehen und Niederlegen Schwindelanfälle. 1908 akquirierte der Pat. eine Lues, die ohne Hauterscheinungen verlief, und nie behandelt wurde. Wassermann im Blut +++.

Digitized by Google
Original from UNIVERSITY OF MINNESOTA
Generated on 2019-10-24 18:04 GMT / http://hdl.handle.net/2027/umn.31951002684121b
Public Domain in the United States, Google-digitized / http://www.hathitrust.org/access_use#pd-us-google

Am 23. III. 1922 wurde folgender Befund erhoben: Trommelfell annähernd normal. Stimmgabelbefund ergibt eine beiderseitige Innenohraffektion. Bei extremem Blick nach beiden Seiten einige rotatorische Zuckungen. Während der „Dauerkompression" (Kobrak) 10 Sek. lang erst links, dann rechts, erscheint Nystagmus ↻ zur komprimierten Seite. Nach der Kompression Dauernystagmus nach beiden Seiten, stärker nach links. Am 24. III. 1922 zeigte der Pat. spontan Nystagmus I. Grades nach beiden Seiten, stärker nach links. Kalorische Reaktion: R. 15° 30 cm³ 45 Sek. ↻ (II.—I. Grades) 120 Sek. L. 15° 30 cm³ 20 Sek. ↻ (II.—I. Grades) 160 Sek.

Durch 5 Drehungen läßt sich typischer Nystagmus nach beiden Seiten auslösen. Die galvanische Reaktion wurde einigemal vorgenommen. Bei Kathodenwirkung links, trat bereits bei 1½ MA. eine deutlich positive Fallreaktion im Mannsche Stellung auf, die von der Kopfstellung nicht zu beeinflussen war. Kein Schwindel, kein Vorbeizeigen, doch ließ sich bis 5 MA. kein Nystagmus auslösen. Die gleichen Verhältnisse bei Kathodenwirkung rechts.

Im zweiten Fall handelte es sich um einen 51jährigen Mann, der 1910 Lues akquiriert hatte, seither in Behandlung stand. Der Wassermann war negativ. 1919 posttraumatische Eiterung des linken Ohres. Nach Abheilung dieser Eiterung Ohrensausen, Schwerhörigkeit, kein Schwindel.

Am 26. IV. 1922 wurde folgender Befund erhoben: Rechtes Trommelfell annähernd normal. Linkes Trommelfell narbig eingezogen. Cochlearis: R. bis auf eine geringe Verkürzung der hohen Töne normal. L. hochgradige Schwerhörigkeit von Mittelohr - Innenohrtypus. Spontan Nystagmus nach beiden Seiten, bei entsprechendem Seitenblick, spontanes Fallen in Rombergstellung nach links. Kalorische Reaktion: R. 10 cm³ 15° 40" ↻ (II. Grades) 70". L. 15° bis 40 cm³ keine deutliche Reaktion. 10 Drehungen nach links ergeben typischen Nystagmus nach rechts. 10 Drehungen nach rechts ergeben keine deutliche Reaktion. Bei Kathodenwirkung links tritt Vorbeizeigen nach oben im linken Arme auf, bei 5 MA. deutliche Falltendenz in Rombergstellung nach rechts, die durch Kopfwendungen in ein unbestimmtes Taumeln umgewandelt werden konnte. Deutlicher galvanischer Nystagmus ließ sich jedoch bis 8 MA. nicht nachweisen, es wurde nur der Spontannystagmus etwas frequenter. Bei Kathodenwirkung rechts trat der Nystagmus schon bei 4 MA. auf. Die übrigen Reaktionsbewegungen waren typisch. Auffallend an diesen Fall war noch, daß weder beim Stromschluß, noch bei Stromöffnung das geringste Schwindelgefühl angegeben wurde.

Es ergibt sich also, daß in den 6 Fällen von akquirierter Lues die Drehreaktion normale Resultate ergab, so lange die luetische Innenohraffektion nicht kombiniert war mit einer anderen Erkrankung des Ohres, und daß die kalorische Reaktion eine Untererregbarkeit geringen Grades beobachten ließ. In der Mehrzahl der Fälle ergab auch die galvanische Reaktion normale Resultate, so daß wir in den Fällen von alter, akquirierter Lues ein anderes Bild des Labyrinthzustandes durch die Funktionsprüfung gewinnen, als in den Fällen von Heredolues. In 1 Fall war der galvanische Nystagmus durch Stromstärken bis zum 5 MA. nicht auszulösen. Wenn wir auch in diesem Falle nicht annehmen, daß die galvanische Reaktion überhaupt negativ war, da wir bei dem Patienten höhere Stromstärken nicht verwenden konnten, so glauben wir jedoch mit Recht behaupten zu dürfen, daß in diesem Falle neben der kalorischen Unter-

Digitized by Google
Original from UNIVERSITY OF MINNESOTA
Generated on 2019-10-24 18:04 GMT / http://hdl.handle.net/2027/umn.31951002684121b
Public Domain in the United States, Google-digitized / http://www.hathitrust.org/access_use#pd-us-google

erregbarkeit auch eine galvanische Untererregbarkeit bestanden hat. Sehr interessant ist der zweite der obigen Fälle, bei dem das linke Ohr kalorisch unerregbar war, bei dem ferner durch Kathodenwirkung links bis 8 MA. kein Nystagmus, hingegen Fallreaktion und Zeigereaktion auszulösen waren. Wir führen die kalorische Unerregbarkeit und die hochgradige galvanische Untererregbarkeit auf der einen Seite in diesem Falle auf die kombinierte Schädigung des Innenohres durch die Lues und durch die Mittelohreiterung zurück.

Anschließend an diese Fälle von luetischer Affektionen des Innenohres möchte ich über meine Untersuchungen an Taubstummen berichten. Uutersuchungen über den funktionellen Zustand des Innenohres mit Benutzung der modernen Prüfungsmethoden des Labyrinthes wurden bis jetzt nicht in großer Anzahl ausgeführt. Außer den Untersuchungen von Alexander und Mackenzie und Alexander und Fischer liegen derartige systematische Untersuchungen, soweit ich die Literatur überblicken kann, nicht vor. Aber auch diese beiden Untersuchungsreihen sind insofern nicht vollständig, als von Alexander und Mackenzie nur die Drehprüfung und die galvanische Reaktion, von Alexander und Fischer nur die Drehprüfung und die kalorische Reaktion untersucht wurde. Ich habe daher von den von Alexander und Fischer untersuchten Fällen bei 22 die galvanische Reaktion untersucht und außerdem bei weiteren 8 Fällen alle drei Prüfungsmethoden angewendet, so daß ich über die Prüfungsergebnisse bei 30 genau untersuchten taubstummen Kindern[2]) berichten kann.

Zur Charakterisierung der einzelnen Formen von Taubstummheit verwende ich die von Alexander und Fischer durchgeführte Einteilung. Demnach gehörten zu der Gruppe der intrafötial akquirierten, konstitutionell hereditär-degenerativen Innenohraffektionen 15 Fälle, zu der Gruppe der postfötal manifest gewordenen, konstitutionell-hereditär-degenerativen Innenohraffektionen 2 Fälle, zu der Gruppe der postfötalen, individuell erworbenen Innenohroktavusaffektionen nach Meningitis cerebrospinalis 2 Fälle, zu der Gruppe der postfötalen, individuell erworbenen Innenohroktavusaffektionen nach Masern 1 Fall, zu der Gruppe der Innenohraffektionen nach Lues bei Individuen mit Status degenerativus 2 Fälle, zu der Gruppe von Innenohroktavusaffektionen nach Meningitis bei Individuen mit Status degenerativus 1 Fall, die anderen 8 Fälle gehörten zu der Gruppe der hereditär-degenerativen Innenohraffektionen.

Von diesen 30 Taubstummen zeigten 9 Spontannystagmus, 4 Fälle deutliche Gleichgewichtsstörungen in Rombergstellung.

[2]) An dieser Stelle sei es mir gestattet, Herrn Direktor Dr. S. Krenberger für die außerordentlich liebenswürdige Unterstützung bei den Untersuchungen an Taubstummen meinen ergebendsten Dank auszusprechen.

Digitized by Google
Original from UNIVERSITY OF MINNESOTA
Generated on 2019-10-24 18:04 GMT / http://hdl.handle.net/2027/umn.31951002684121b
Public Domain in the United States, Google-digitized / http://www.hathitrust.org/access_use#pd-us-google

Bezüglich der zahlenmäßigen Angabe von Spontannystagmus bei Taubstummen muß bemerkt werden, daß hier mit bedeutender Ungenauigkeit gerechnet werden muß, insofern als man nicht selten sieht, daß ein und derselbe Pat. einmal Nystagmus hat, bei einer anderen Untersuchung jedoch nicht.

Von diesen 30 taubstummen Kindern verhielten sich bezüglich ihrer galvanischen Reaktion 19 normal in bezug auf das Auftreten von galvanischen Nystagmus, d. h. es trat bei diesen Kindern der Nystagmus bei Blick in der Richtung der raschen Komponente, bei höchstens $3\,^1/_2$ MA. oder Nystagmus bei Blicke geradeaus bei höchstens 5 MA. auf. Von diesen normal reagierenden Taubstummen gehörten 17 zu der Gruppe der konstitutionellen-hereditären degenerativen Taubstummheit, 1 Fall zu der Gruppe der Innenohr-Oktavusaffektionen nach Lues bei Status degenerativus und 1 Fall zur Gruppe der postfötalen, individuell erworbenen Innenohr-Oktavusaffektionen nach Masern. Die Fallreaktion war in 17 Fällen normal, d. h. sie erfolgte in Mannscher Stellung vor dem Auftreten des Nystagmus, in der Rombergstellung nach dem Auftreten des Nystagmus und war stets zur Seite der Anode gerichtet. Im ersten Falle erfolgte die Fallreaktion bei Kathodenwirkung rechts in Mannscher Stellung erst bei 10 MA., bei Kathodenwirkung links erst bei 7 MA.; in einem zweiten Falle zeigte das Kind bei Kathodenwirkung links Fallreaktion bei 4 MA. bei der von mir modifizierten Mannschen Stellung, während sich bei der Kathodenwirkung rechts in derselben Stellung bis zu 5 MA. keine Fallreaktion auslösen ließ. Die Anwendung höherer Ströme war ausgeschlossen. Auffallend ist, daß sich bei 12 von diesen 19 Fällen beiderseits Zeigereaktionen auslösen ließen, während nur bei 3 Fällen die Zeigereaktion einseitig auftrat und in 4 Fällen keine Zeigereaktion auszulösen war. In 4 dieser Fälle war auch die Armtonusreaktion (Fischer-Wodak) positiv. Was die Zeigereaktion betrifft, so war auch hier wie bei den Labyrinthgesunden eine deutliche Abhängigkeit des Vorbeizeigens von der Körperneigung festzustellen. Die Zeigereaktionen selbst erfolgten in der typischen Weise, also auf der Seite der Kathode nach oben und innen auf der Seite der Anode nach außen und unten. Nur in 2 Fällen verlief die Zeigereaktion trotz öfter wiederholter Prüfung atypisch, und zwar zeigte ein Kind bei Kathodenwirkung rechts mit dem linken Arm nach außen und unten, mit dem rechten Arm nach innen und unten, ein Kind bei Kathodenwirkung links mit dem rechten Arm nach außen und unten, mit dem linken Arm nach innen und unten vorbei. Bemerkt muß noch werden, daß häufig das Vorbeizeigen nur in einer Ebene auszulösen ist. Über das Schwindelgefühl lassen sich natürlich bei den Taubstummen keine genauen Angaben machen.

Digitized by Google
Original from UNIVERSITY OF MINNESOTA
Generated on 2019-10-24 18:04 GMT / http://hdl.handle.net/2027/umn.31951002684121b
Public Domain in the United States, Google-digitized / http://www.hathitrust.org/access_use#pd-us-google

Von Interesse ist nun die Feststellung, daß von diesen 19 galvanisch normal erregbaren Kindern nur 13 auch normale kalorische und Drehreaktion zeigten. Die übrigen 6 waren untererregbar, und zwar zeigten sie alle Grade der kalorischen und rotatorischen Untererregbarkeit von den leichtesten bis zu den höchsten Graden, bei welch letzteren nach Reizung des peripheren Sinnesorganes nur einige Nystagmusschläge zu beobachten waren. Alle 6 Fälle mit kalorischer und rotatorischer Untererregbarkeit gehörten zu der Gruppe der konstitutionell-hereditär-degenerativen Taubstummheit, während die Fälle anderer Formen von Taubstummheit (inklusive des einen Falles von hereditär luetischer Taubstummheit) normale kalorische und rotatorische, wie auch galvanische Erregbarkeit zeigten.

Galvanisch untererregbar waren 3 Fälle. Die galvanische Untererregbarkeit war dadurch charakterisiert, daß in diesen beiden Fällen der galvanische Nystagmus I. Grades erst bei 4 bzw. 5 MA. auftrat. Zwei dieser Fälle gehörten zur Gruppe der Innenohroktavusaffektionen nach Lues bei Individuen mit Status degenerativus, (der Bruder des einen Falles ergab bei allen Prüfungsarten des Labyrinthes normale Reaktion), ein Fall zur Gruppe der Innenohroktavusaffektionen nach Meningitis. Die Fallreaktion war in 2 Fällen normal, der dritte zeigte erst bei 5 MA. eine Fallreaktion, die jedoch nur durch Kopfdrehung deutlich gemacht wurde. Ein Fall zeigte typische Zeigereaktion. Bezüglich der übrigen Prüfungsmethoden muß bemerkt werden, daß der eine Fall kalorisch und rotatorisch normal, der andere untererregbar war.

Galvanisch übererregbar war ein Fall von hereditär-degenerativer Taubstummheit. Die Übererregbarkeit war dadurch charakterisiert, daß bei 2 bzw. $2^1/_2$ MA. bereits Nystagmus II. Grades auftrat. Fallreaktion, Zeigereaktion, kalorische und Drehreaktion waren normal.

Galvanisch unerregbar schließlich waren 3 Fälle, d. h. es ließ sich bei diesen Kindern bis zu 10 MA. kein Nystagmus auslösen. Alle drei Kinder waren auch kalorisch und rotatorisch unerregbar. 2 von diesen Fällen gehörten zur Gruppe der hereditär-degenerativen Taubstummheit, 1 Fall zur Gruppe der Innenohroktavusaffektionen nach Meningitis bei Individuen mit Status gegenerativus. Auffallend ist nun, daß sich in 2 von diesen 3 Fällen trotz Fehlens des typischen galvanischen Nystagmus, normale Fallreaktion auslösen ließ und daß sich im dritten Fall wohl keine Fallreaktion während des Stromschlusses, hingegen typische Fallneigung zur Seite der Kathode nach Stromöffnung zeigte. Es geht daraus hervor, daß die galvanische Fallreakton auch in Fällen auftreten kann, in welchen ein typischer galvanischer Nystagmus nicht mehr auszulösen ist.

Digitized by Google
Original from UNIVERSITY OF MINNESOTA
Generated on 2019-10-24 18:04 GMT / http://hdl.handle.net/2027/umn.31951002684121b
Public Domain in the United States, Google-digitized / http://www.hathitrust.org/access_use#pd-us-google

Wir möchten diesen auffallenden Befund in Übereinstimmung mit unseren obigen Ausführungen damit erklären, daß die Stammmuskulatur infolge der großen Variabilität ihrer funktionellen Untersuchungsmethoden auch schwächste labyrinthäre Einflüsse sicherer erkennen läßt als die Augenmuskulatur.

Verschiedene Befunde an den Labyrinthen beider Seiten erhielten wir in 3 Fällen von hereditär-degenerativer Taubstummheit. Der erste Fall war rechts galvanisch normal erregbar, links ließ sich bei $4^1/_2$ MA. kein Nystagmus auslösen, kalorisch und rotatorisch war er untererregbar. Der zweite Fall zeigte bei Kathodenwirkung rechts und bei einer Stromstärke von 8 MA. keinen Nystagmus, bei Kathodenwirkung links bei einer Stromstärke von 6 MA. Nystagmus II. Grades. Kalorisch und rotatorisch war er unerregbar. Der dritte Fall war links galvanisch untererregbar, kalorisch und rotatorisch normal. Die Fallreaktion war in allen 3 Fällen normal auslösbar, 1 Fall zeigte typische Zeigereaktion.

Überblicken wir die untersuchten Fälle von Taubstummheit, so erlauben insbesondere die Fälle hereditär-degenerativer Taubstummheit einige Schlüsse, und zwar deshalb, weil die Zahl der untersuchten Fälle hier am größten ist. Fragt man sich, wie sich die Fälle von hereditär-degenerativer Taubstummheit zu den drei verwendeten Prüfungsmethoden des Labyrinths verhalten, so findet man, daß in der größten Zahl dieser Fälle (11 von 23) alle drei Reaktionen normal sind. In einer recht bedeutenden Anzahl von Fällen (6) war die galvanische Reaktion normal, die kalorische und rotatorische Prüfung ergab Untererregbarkeit. In 2 Fällen schließlich gaben alle drei Reaktionen negatives Resultat. Zwischen diesen Extremen fanden sich Einzelbefunde mit weiteren Verschiedenheiten in den Prüfungsergebnissen der Labyrinthfunktion.

Man sieht also, daß die funktionelle Untersuchung des Labyrinthes in Fällen hereditär-degenerativer Taubstummheit zu recht verschiedenen Ergebnissen führen kann, wie das ja auch den anatomischen Verhältnissen, insbesondere nach den Befunden von Alexander entspricht. Bedenken wir einerseits, daß der Ausfall der kalorischen und rotatorischen Prüfung in erster Linie von dem Zustand des peripheren Sinnesorganes, der Ausfall der galvanischen Reaktion vom Zustand der peripheren Nerven abhängt, und bedenken wir andrerseits, daß die anatomische Grundlage der hereditär-degenerativen Taubstummheit im wesentlichen in einer Atrophie dieser beiden Organelemente besteht, so ist es klar, daß sich bei der funktionellen Prüfung des Labyrinthes dieser Fälle verschiedene Bilder ergeben werden, je nach dem Grade, bis zu welchem die Atrophie im peripheren Sinnesorgane bzw. in dessen nervösen Apparat vorgeschritten ist. Es ist daher klar, daß wir in den leichteren Graden der Atrophie in den beiden Organelementen noch

Digitized by Google
Original from UNIVERSITY OF MINNESOTA
Generated on 2019-10-24 18:04 GMT / http://hdl.handle.net/2027/umn.31951002684121b
Public Domain in the United States, Google-digitized / http://www.hathitrust.org/access_use#pd-us-google

einen normalen Ausfall aller drei Reaktionen finden werden, während wir bei den höchsten Graden der Atrophie eine komplette Unerregbarkeit des Labyrinthes sehen müssen. Es ist aber auch klar, daß wir in Fällen, in welchen das periphere Sinnesorgan und der Nerv nicht im gleichen Maße von der Atrophie befallen sind, eine Verschiedenheit in dem Ausfall der drei Reaktionen werden konstatieren müssen.

Da nun erfahrungsgemäß das periphere Sinnesorgan gegenüber Noxen viel empfindlicher ist als der Nerv, so wird es nicht auffallen, wenn man in Fällen von hereditär-degenerativer Taubstummheit nicht so selten bei der Prüfung des Labyrinthes Befunde erhebt, wie sie für die hereditäre Lues des Innenohres charakteristisch sind, also normale galvanische Erregbarkeit bei kalorischer und rotatorischer Unter- bzw. Unerregbarkeit. Nun muß es aber heute als erwiesen gelten, daß eine höhergradige Erkrankung des peripheren Sinnesorganes nicht bei voller Intaktheit des nervösen Apparates auftreten kann, was nach Alexander insbesondere für die hereditär-degenerative Taubstummheit gilt. Es läßt sich demnach aus der normalen galvanischen Erregbarkeit bei kalorischer und rotatorischer Untererregbarkeit in Fällen von hereditär-degenerativer Taubstummheit nicht auf eine Intaktheit des nervösen Apparates im Labyrinthe schließen, sondern nur auf eine leichtere Erkrankung dieses Apparates gegenüber dem peripheren Sinnesorgane[3]). Da wir nun die gleichen Verhältnisse in Fällen von hereditärer Lues des Innenohres finden, so erscheint uns die Behauptung gerechtfertigt, daß man auch in diesen Fällen aus der normalen galvanischen Reaktion keine weiteren Schlüsse auf den Zustand des nervösen Apparates im Innenohre ziehen darf.

Beweisend für diese Anschauung erscheint uns auch folgender Fall von Taubstummheit nach Meningitis cerebrospinalis:

A. G., 12 Jahre alt, ertaubt im 5. Lebensjahr nach Meningitis und wurde sprachlos. Interner Befund: o. B. Augenbefund: Fundus normal. Visus 6/12. Pirquet positiv; Wassermann negativ. Ohrbefund: Trommelfell normal. Keine Hörreste. Kalorisch und rotatorisch unerregbar. Bei Kathodenwirkung links und bei einer Stromstärke von 8 MA. deutlicher Nystagmus in Mittelstellung der Augen nach links, bei 3½ MA. in Mannscher Stellung deutlicher Fallreaktion. Kein Vorbeizeigen. Bei Kathodenwirkung rechts und bei einer Stromstärke von 5 MA. deutlicher Nystagmus in Mittelstellung der Augen nach rechts und typische Fallneigung nach links. Kein Vorbeizeigen.

[3]) Alexander und Kreidl fanden ebenfalls bei Tanzmäusen normale galvanische Erregbarkeit, obwohl in diesen Fällen die histologische Untersuchung eine mäßige Atrophie im Nerv-Ganglienapparate der Pars sup. labyrinthi ergab.

Digitized by Google
Original from UNIVERSITY OF MINNESOTA
Generated on 2019-10-24 18:04 GMT / http://hdl.handle.net/2027/umn.31951002684121b
Public Domain in the United States, Google-digitized / http://www.hathitrust.org/access_use#pd-us-google

Wenn man einerseits bedenkt, daß in diesem Falle die Vernichtung der labyrinthären Sinnesendstellen nach einer Meningitis cerebrospinalis aufgetreten ist und andererseits in Erwägung zieht, daß nach den vorliegenden anatomischen Befunden eine Intaktheit des gesamten nervösen Apparates im Innenohr in diesen Fällen ausgeschlossen werden kann, so muß man die in diesem Falle vorliegende positive galvanische Erregbarkeit bei kalorischer und rotatorischer Unerregbarkeit, gemäß den obigen Erörterungen auf eine nur partielle Schädigung des nervösen Apparates zurückführen. Dieser Fall zeigt also deutlich, daß der positive Ausfall der galvanischen Reaktionen noch nicht auf eine vollkommene anatomische Intaktheit des nervösen Apparates im Innenohre schließen läßt.

Von Interesse sind auch die Labyrinthbefunde in Fällen von hereditär-luetischer Taubstummheit, weil sie, verglichen mit den oben erwähnten Fällen von hereditärer Lues des Innenohres zeigen, wie verschieden sich auch in diesen Fällen die Prüfungsergebnisse bei der funktionellen Untersuchung des Labyrinthes gestalten können.

Während die obigen Fälle kalorisch und rotatorisch unerregbar, galvanisch normal erregbar waren, waren in dem einen der jetzigen drei Fälle alle drei Prüfungsergebnisse normal. 1 Fall war galvanisch untererregbar, sonst unerregbar, 1 Fall galvanisch untererregbar, sonst normal erregbar. Diese Verschiedenheiten in der Prüfung der Labyrinthfunktionen bei Fällen von heredo-luetischer Taubstummheit bzw. Taubheit erinnern ungemein an die gleichen Verhältnisse bei der hereditär-degenerativen Taubstummheit und lassen den Schluß zu, daß dem Erkrankungsprozeß bei der Heredolues des Innenohres ebenso verschiedene anatomische Bilder zugrunde liegen müssen, wie bei den Fällen von hereditär-degenerativer Taubstummheit.

In einem Fall von Bleiintoxikation des Innenohres, den ich untersuchen konnte, fand ich insoferne eine Inkongruenz in den Ergebnissen der einzelnen Prüfungsmethoden, als in diesem Falle die galvanische Prüfung Übererregbarkeit, die kalorische Reaktion Untererregbarkeit, die Prüfung auf dem Drehstuhl schließlich normale Erregbarkeit ergab.

In der beigefügten Tabelle sind die Ergebnisse zusammengestellt, die wir bei der Untersuchung der Labyrinthfunktion in Fällen von Innenohraffektionen ohne deutliche labyrinthäre Reizerscheinungen erhielten. In dieser Tabelle bedeutet „G“ galvanische Reaktion, „K“ kalorische Reaktion, „T“ rotatorische Reaktion. Ein + Zeichen bedeutet, daß die Prüfung ein normales Resultat, ein —, daß die Prüfung ein subnormales Resultat, eine 0, daß die Prüfung

Digitized by Google
Original from UNIVERSITY OF MINNESOTA
Generated on 2019-10-24 18:04 GMT / http://hdl.handle.net/2027/umn.31951002684121b
Public Domain in the United States, Google-digitized / http://www.hathitrust.org/access_use#pd-us-google

ein negatives Resultat, ein Doppelkreuz + +, daß die Prüfung ein hypernormales Resultat ergab. In den Etagen, in welchen ein Buchstabe zweimal vorkommt, sind die Fälle angeführt, in welchen die beiderseitige Prüfung verschiedene Resultate ergab.

Von Fällen mit Affektionen des Innenohres und deutlichen labyrinthären Reizerscheinungen habe ich zunächst 8 Fälle von Innenohraffektionen unbestimmter Äthiologie untersucht. Von diesen 8 Fällen waren 5 galvanisch normal erregbar, 1 unerregbar und 2 untererregbar. Auffallend ist, daß 3 von diesen Fällen bei der galvanischen Prüfung nicht den geringsten Schwindel angaben. Ferner untersuchte ich 5 Fälle, welche bei akuter bzw. bei chronischer Mittelohreiterung spontan labyrinthäre Reizerscheinungen angaben. In allen diesen Fällen ergab die galvanische Reaktion normale Resultate, auffallend war nur, daß sich bei der galvanischen Reaktion in allen diesen Fällen typischer Drehschwindel einstellte.

Fälle, bei denen das Labyrinth operativ entfernt worden war, haben wir nicht in unsere Untersuchungen einbezogen, da derartige Untersuchungen in großer Anzahl bereits von Neumann, Ruttin und Mackenzie ausgeführt wurden. Immerhin konnten wir in einem derartigen Falle sechs Wochen nach der rechtsseitigen Labyrinthoperation eine Übererregbarkeit für die Kathodenwirkung auf der gesunden Seite, eine geringe Untererregbarkeit für die Kathodenwirkung auf der operierten Seite (4 MA.) bei Anlegung der Elektroden an beiden Tragi nachweisen. Auffallend war in diesem Falle ferner, daß nach Stromöffnung niemals Schwindel auftrat.

III. Untersuchung an Nervenkranken.

Bei den Fällen von Comotio cerebri konnten wir die vor allem von Mann hervorgehobene Tatsache der Überempfindlichkeit gegenüber dem galvanischen Strome bestätigen. Die Patienten ließen Stromstärken von höchstens 5 MA. zu.

Einer dieser Fälle ist deshalb interessant, weil hier neben der Commotio cerebri eine Mittelohreiterung bestand.

Es handelte sich um einen 45jährigen Mann, dessen Ohren angeblich nie geflossen haben. 1917 Granatverschüttung mit Commotio cerebri. Im Herbst 1918 begann das rechte Ohr zu fließen. Der Ohrenfluß hörte bald wieder auf. Am 5. IV. 1922 fiel er auf das Hinterhaupt, seither fließt das Ohr wieder. Pat. leidet an Schwindel, der stets im Zusammenhang mit dem Ohrenfluß auftritt. Gegenwärtig anfallsweise Schwindel mit Nystagmus III. Grades nach links.

Am 10. IV. 1922 wurde folgender Befund erhoben: im rechten Trommelfell befindet sich eine nierenförmige Perforation im hinteren unteren Quadranten und die Paukenschleimhaut ist geschwollen. Links chronischer Mittelohrkatarrh, v links + 12 m, r. 10 m Weber → r.; Schwabach normal, Rinne beiderseits negativ; C_4 links ein wenig, rechts deutlich verkürzt. Kalorische Reaktion beiderseitig mit 5 cm^3 kalten Wassers normal, dabei jedoch heftige subjektive Beschwerden (Drehschwindel, Stechen im Kopfe). Galvanische Reaktion: Bei Kathode links

Digitized by Google
Original from UNIVERSITY OF MINNESOTA
Generated on 2019-10-24 18:05 GMT / http://hdl.handle.net/2027/umn.31951002684121b
Public Domain in the United States, Google-digitized / http://www.hathitrust.org/access_use#pd-us-google

Art der Taubheit	Zahl der Fälle	G + K + T +	G 0 K 0 T 0	G + K 0 T 0	G — K 0 T 0	G — K + T +
Hereditäre Taubstummheit . . .	24	11	2	—	—	—
Taubstummheit nach Meningitis .	2	—	1	—	1	—
Taubstummheit nach Heredolues .	3	1	—	—	1	1
Taubstummheit nach Masern . .	1	1	—	—	—	—
Heredolues . . .	3	—	—	3	—	—
Akquirierte Lues .	6	2	—	—	—	—
Intoxikationen . .	1	—	—	—	—	—

und 5 MA. einige periodische Zuckungen, Fallneigung in sitzender Stellung schon bei 0·5 MA. zur Anode, kein Vorbeizeigen, keine Armtonusreaktion, jedoch heftiger Schwindel, aber kein Drehschwindel. Bei Kathodenwirkung rechts läßt sich durch 2 MA. eine deutliche Fallreaktion, jedoch kein Nystagmus auslösen. Höhere Stromstärken können nicht angewendet werden.

In einem Falle von multipler Sklerose, in welchem auch die übrigen Prüfungsmethoden eine Übererregbarkeit ergaben, ließ sich diese Übererregbarkeit auch durch die galvanische Reaktion nachweisen.

In einem Fall von chronischen Mittelohrkatarrh rechts und geheilter Antrumeiterung links, bei dem epileptische Anfälle bestanden, ergab die kalorische und rotatorische Prüfung normale Resultate, während sich bei der galvanischen Prüfung eine deutliche Übererregbarkeit nachweisen ließ.

Der letzte hierher gehörige Fall war endlich folgender:

A. H., 15 Jahre alt, als Kind keine Krankheiten (Angaben höchst unsicher!). Vor 2 Jahren soll sie infolge schlechter Ernährung sehr stark abgemagert sein, damals bestanden aber auch profuse Nachtschweiße. Seit dieser Zeit gesund bis zum 25. Dezember 1921. Damals trat plötzlich Drehschwindel mit Brechreiz, dabei keine Bewußtlosigkeit, sowie abnorme Einstellung der Augen auf. Sie hat auch gegenwärtig noch in Zwischenpausen von einigen Wochen Anfälle von Kopfschmerz und Drehschwindel. Sonst allgemeines Wohlbefinden. Status praesens (8. V. 1922): Deviation conjuguée desyeux nach rechts, Blicklähmung nach links. Linker Cornealreflex deutlich herabgesetzt, leichte Parese des Mundfazialis links. Cochlearis vollkommen normal. Keine Gleichgewichtsstörungen. Kalorische Reaktion negativ.

Digitized by Google
Original from UNIVERSITY OF MINNESOTA
Generated on 2019-10-24 18:05 GMT / http://hdl.handle.net/2027/umn.31951002684121b
Public Domain in the United States, Google-digitized / http://www.hathitrust.org/access_use#pd-us-google

G + K − T −	G+ G− K − T −	G − G 0 K 0 T 0	G+G− K + T −	G++ K + T +	G + K − T +	G − K − T +	G+ G 0 K+K 0 T+ T 0	G++ K − T +
6	1	1	1	1	—	1	—	—
—	—	—	—	—	—	—	—	—
—	—	—	—	—	—	—	—	—
—	—	—	—	—	—	—	—	—
—	—	—	—	—	—	—	—	—
—	—	—	—	—	2	1	1	—
—	—	—	—	—	—	—	—	1

Während der Rechtsdrehung empfindet Pat. etwas Schwindel, während der Linksdrehung jedoch nicht, typischer Nystagmus tritt aber niemals auf.

Bei Kathodenwirkung rechts tritt bis zu 5 MA. kein Nystagmus auf, dagegen zeigt sie mit dem rechten Arm nach innen, mit dem linken Arm nach außen vorbei und die Fallreaktion ist in der von mir modifizierten Mannschen Stellung bei 3 MA. positiv, während sie in Rombergstellung nicht auszulösen ist. Bei Kathodenwirkung links tritt ebenfalls bis zu 5 MA. kein Nystagmus auf, hingegen zeigt sie mit dem rechten Arm zeitweilig nach außen vorbei und die Fallreaktion ist in der modifizierten Mannschen Stellung schon bei 2 MA. positiv. Weder bei Stromöffnung noch bei Stromschluß Schwindel. Experimenteller „optischer" Nystagmus: Bei Drehung des Drehschirmes nach rechts bleiben die Augen ruhig, bei Drehung des Schirmes nach links ist optischer Nystagmus nach rechts angedeutet.

Die verschiedenen neurologischen Symptome, welche diese Patientin zeigte, lassen wohl nur die Diagnose zu, daß es sich hier um eine Ponsaffektion gehandelt hat, die man bei der auf Tuberkulose verdächtigen Patientin als Ponstuberkel ansprechen mußte. Aus dem Befunde der vollkommenen Unerregbarkeit beider Seiten mußte man nach Brunner den weiteren Schluß ziehen, daß entweder beide hintere Längsbündel oder das hintere Längsbündel einer Seite sowie die aus dem Deiterskerngebiet (Marburg) derselben Seite kommenden Bogenfassern zerstört waren. Auffallend war auch hier, daß durch den galvanischen Strom wenigstens bei den verwendeten Stromstärken kein Nystagmus, wohl aber Fallreaktion und Zeigereaktion auftraten, was erstlich wieder für den auch anatomisch engen Zusammenhang dieser beiden Reaktionen als auch für die

Digitized by Google
Original from UNIVERSITY OF MINNESOTA
Generated on 2019-10-24 18:05 GMT / http://hdl.handle.net/2027/umn.31951002684121b
Public Domain in the United States, Google-digitized / http://www.hathitrust.org/access_use#pd-us-google

Annahme spricht, daß die zentralen Bahnen für den Nystagmus getrennt von den Bahnen für die beiden anderen Reaktionen verlaufen.

* * *

Überblickt man nun die genannten Untersuchungen, so ergibt sich, daß zu den am häufigsten konstatierten Reaktionserscheinungen bei der galvanischen Prüfungsmethode nicht wie bei den übrigen Methoden der Nystagmus, sondern die Fallreaktion gehört. Es fanden sich im ganzen 2 Fälle, bei denen die Fallreaktion nicht auszulösen war. Die Angabe Babinskis von der unilateralen Fallreaktion bei der galvanischen Prüfung konnten wir wie viele andere Untersucher nicht bestätigen. Hingegen gab es Fälle, in welchen der Nystagmus bei der verwendeten, oft sehr hohen Stromstärke nicht in Erscheinung trat, während die Fallreaktion schon bei niedrigeren Stromstärken nachgewiesen werden konnte. Als Beispiel hierfür sei auf den Fall von Ponstuberkel und die hierher gehörenden Fälle von Taubstummheit hingewiesen.

Während wir nun in dem Fall von Ponstuberkel diese merkwürdige Inkongruenz in den Reaktionserscheinungen durch den getrennten Verlauf der zentralen Bahnen für die einzelnen Reaktionen zu erklären versuchten, ist das z. B. in vielen Fällen von Taubstummheit nicht möglich gewesen.

Als Beispiel diene folgender Fall:

B. B., 16 Jahre alt, ertaubt im frühen Kindesalter, Verwandte der Mutter taub. Interner Befund o. B. Augenbefund: Fundus normal, Astigmatismus, Hypermetropie. Pirquet, Wassermann negativ. Allgemeine degenerative Stigmen. Ohrbefund: Beide Trommelfelle normal, keine Hörreste, wechselnder Spontannystagmus nach rechts bei Blick nach rechts, zeitweilige Gleichgewichtsstörungen in Rombergstellung. Kalorische und rotatorische Reaktion negativ. Bei Anlegung der Elektroden an beide Ohren läßt sich bis zu 10 MA. kein Nystagmus auslösen, hingegen tritt die Fallreaktion in typischer Weise, sogar in Rombergstellung schon bei 8 MA. auf.

Es ist unmöglich, in diesen Fällen anzunehmen, daß die zentralen Bahnen für den Nystagmus erkrankt sind, hingegen die Bahnen für die Fallreaktion gesund wären, da für eine organische Erkrankung des Nervensystems in diesem Falle nicht die geringsten Anhaltspunkte vorhanden waren. Auch die Annahme, daß der galvanische Strom in solche Fälle nicht am Nerven selbst, sondern an den medullären Kernen des Labyrinthnerven angreife, hilft hier nicht weiter, da auch dann das Fehlen des galvanischen Nystagmus bei vorhandener Fallreaktion nicht erklärt werden kann. Es bleibt nichts anderes übrig, als sich zunächst mit der Feststellung zu begnügen, daß es Fälle ohne organische Erkrankung des Nervensystems gibt, in denen bei der galvanischen Prüfung wohl kein Nystagmus, jedoch eine deutliche Fallreaktion auszulösen ist. Man

Digitized by Google
Original from UNIVERSITY OF MINNESOTA
Generated on 2019-10-24 18:05 GMT / http://hdl.handle.net/2027/umn.31951002684121b
Public Domain in the United States, Google-digitized / http://www.hathitrust.org/access_use#pd-us-google

wird in diese Fällen mit Sicherheit nur so viel sagen können, daß der Labyrinthnerv bzw. dessen Kerne nicht vollständig zerstört sind, eine weitere Detaildiagnose bezüglich der Erkrankung einzelner Bahnen ist vorderhand nicht erwiesen.

Bezüglich des Nystagmus und der Zeigereaktion wurde bereits oben das Nötige mitgeteilt.

Während nun bis jetzt nur die Rede davon war, in welcher Weise sich die galvanische Unter- bzw. Unerregbarkeit manifestiert, sei zum Schluß noch die Frage der galvanischen Übererregbarkeit kurz besprochen. Wenn man mit Brunner die labyrinthäre Übererregbarkeit unterteilt in die eigentliche Übererregbarkeit, welche sich auf die Perzeption des Reizes durch das periphere Sinnesorgan sowie auf die Fortleitung dieses Reizes durch den peripheren nervösen Apparat bezieht und in die Überempfindlichkeit, d. i. die Verarbeitung des Reizes im Zentralnervensystem, so ergibt sich mit der Einnahme des Standpunktes, daß der galvanische Strom nicht am peripheren Sinnesorgane, sondern am nervösen Apparat direkt angreift, die Folgerung, daß die galvanische Prüfungsmethode kein exaktes Maß für die Übererregbarkeit im obigen Sinne, sondern nur für die Überempfindlichkeit abgeben kann. Wir haben gefunden, daß bei Normalen der Nystagmus bei Blick in der Richtung der raschen Komponente in der Regel durch Stromstärken von 3 MA. an, bei Blick geradeaus durch Stromstärken von 5 MA. ausgelöst werden könnte, und daß bei dieser Stromstärke weder deutlicher Drehschwindel noch bedeutendere vasomotorische Erscheinungen auftreten. Wir sprechen daher von labyrinthärer Überempfindlichkeit dann, wenn schon bei Stromstärken unter 3 MA. Nystagmus, bei Blick in der Richtung der raschen Komponente, bei Stromstärken unter 5 MA. Nystagmus bei Blick geradeaus und Drehschwindel auftreten. Auf die vasomotorischen Erscheinungen legen wir kein besonderes Gewicht, weil wir diese nicht als Zeichen einer labyrinthären Überempfindlichkeit, sondern als Zeichen allgemeiner Neurasthenie auffassen.

IV. Zusammenfassung:

1. Eine einseitige Untersuchung des Labyrinthes ist durch den galvanischen Strom möglich.

2. Bei Normalen tritt der galvanische Nystagmus bei Blick in der Richtung der raschen Komponente bei höchstens 3 MA. auf.

3. Eine Neigung des Körpers bei den sitzenden normalen Versuchspersonen tritt in der Regel bei 3 bis 5 MA. auf. Die Neigung erfolgt stets zur Seite der Anode.

4. Beim stehenden Patienten tritt in Mannscher Stellung die Fallreaktion vor dem Nystagmus auf.

Digitized by Google
Original from UNIVERSITY OF MINNESOTA
Generated on 2019-10-24 18:05 GMT / http://hdl.handle.net/2027/umn.31951002684121b
Public Domain in the United States, Google-digitized / http://www.hathitrust.org/access_use#pd-us-google

5. Bei labyrinthkranken und labyrinthlosen Personen empfiehlt es sich, die Fallreaktion in der Weise zu prüfen, daß man die Ferse des einen Fußes neben die Spitze des anderen setzen läßt.

6. Bei Normalen läßt sich die typische Abhängigkeit der Fallrichtung von der Kopfstellung in der Regel nicht nachweisen. In einer großen Reihe von Fällen wird sogar die Falltendenz durch die abnorme Kopfstellung gehemmt.

7. Bei Normalen äußern sich die subjektiven Erscheinungen bei der galvanischen Prüfungen häufiger in Form des „Tastschwindels" (Purkinje) als in Form des Drehschwindels.

8. Bei Normalen stellen sowohl die typische Zeigereaktion als auch die Armtonusreaktion (Fischer-Wodak) ein seltenes Vorkommnis dar.

9. Bei gewissen Erkrankungen des Labyrinthes läßt sich auch durch hohe Stärken des galvanischen Stromes kein Nystagmus, wohl aber typische Fallreaktion auslösen. Dieser Ausfall dar galvanischen Reaktion muß zurückgeführt werden auf die bessere Untersuchungsmöglichkeit der Stammuskulatur als der Augenmuskulatur.

10. In einigen Fällen von Taubstummheit nicht luetischer Natur, kann man einen positiven Ausfall der galvanischen Reaktion bei fehlender kalorischer und rotatorischer Erregbarkeit finden, ein Verhalten, das bis jetzt als charakteristisch für die heredoluetische Erkrankung des Innenrohres angesehen wurde.

11. Die kalorische und rotatorische Unerregbarkeit verbunden mit galvanischer Erregbarkeit beweist eine Zerstörung der labyrinthären Sinnesendstellen, läßt aber keine Schlüsse auf die anatomische Beschaffenheit des nervösen Apparates des Innenrohres zu.

12. Genau so wie den Fällen heredo-degenerativer Taubstummheit liegen auch den Fällen von heredo-luetischen Erkrankung des Innenohres verschiedene anatomische Bilder zugrunde, die ein verschiedenes funktionelles Verhalten des Labyrinthes zur Folge haben.

13. Mit Hilfe des galvanischen Stromes läßt sich die labyrinthäre Überempfindlichkeit, nicht aber die labyrinthäre Übererregbarkeit feststellen.

14. Die labyrinthäre Überempfindlichkeit ist dadurch gekennzeichnet, daß schon bei Stromstärken unter 3 MA. Nystagmus bei Blick in der Richtung der raschen Komponente, bei Stromstärken unter 5 MA. Nystagmus bei Blick geradeaus und Drehschwindel auftreten.

15. Das Auftreten von heftigen vasomotorischen Erscheinungen bei der galvanischen Prüfung deutet auf allgemeine Neurasthenie und nicht auf labyrinthäre Überempfindlichkeit.

Digitized by Google
Original from UNIVERSITY OF MINNESOTA
Generated on 2019-10-24 18:05 GMT / http://hdl.handle.net/2027/umn.31951002684121b
Public Domain in the United States, Google-digitized / http://www.hathitrust.org/access_use#pd-us-google

Vereinsberichte.

Wiener laryngo-rhinologische Gesellschaft.

Sitzung vom 11. Jänner 1922.

(Offizielles Protokoll.)

Vorsitzender: Prof. Hajek.
Schriftführer: H. Haslinger.

I. G. Hofer: 1. **Pharynx larynxresektion wegen Karzinom vor 4 Jahren. Dauerheilung. Gut funktionierende Glucksche Pharynxprothese, nach vergeblicher Plastik.**

Vor 4 Jahren wurde Pat. wegen Ca-laryngis totalexstirpiert. Der Verschluß des aus der Resektion des Larynx und Pharynx resultierenden großen Pharyngoösophagostoma erwies sich nach 2 Versuchen einer Hautplastik als vergeblich. Der Pat. wird seit 4 Jahren dadurch ernährt, daß ein eingesetzter und durch das lange Liegen gut verankerter Gluckscher Trichter als oberste Speiseröhre funktioniert. Der Pat. ißt, trinkt und arbeitet wie seinerzeit vor der Operation.

2. **Carcinoma postericoideum.**

Der Tumor wurde durch Eickensche Hypopharyngoskopie entdeckt und erschien bei der Röntgendurchleuchtung als über dem Jugulum nach unten begrenzt. Bei der Operation (Totalexstirpation Prof. Hajek) zeigte es sich jedoch, daß der Tumor tief hinein in das Ösophaguslumen sich erstreckte und an eine radikale Entfernung nicht zu denken sei. Nach Exstirpation des Larynx und oberen Tumors wurde ein nach allen Seiten gut drainiertes, nur durch Situationsnähte mit Haut umsäumtes Pharyngo-ösophagostoma angelegt, das, wie zu sehen, wunderschön verheilt ist und nunmehr eine energische Radiumbestrahlung möglich macht.

Der Fall zeigt nebstdem, wie Vortr. in 2 Fällen wieder sehen konnte, daß es bei allen vorhandenen Technizismen nicht gelingt, die untere Grenze besonders in den hochsitzenden Ösophagustumoren zu bestimmen. Die Endoskopie läßt sich ja gewöhnlich nicht ausführen.

Aussprache:

Marschik: Mit dem sogenannten Postkrikoid- oder Piriformiskarzinom kann man leicht sehr unangenehme Überraschungen erleben. Nicht nur, daß das Karzinom bei der Operation sich als viel weiter nach unten in den Ösophagus vorgedrungen erweist, es kann auch das Umgekehrte der Fall sein, wie ich es erfahren habe, daß nämlich ein vermeintliches Karzinom des Recessus piriformis nur den obersten Pol eines aus dem Ösophagus heraufgewucherten Tumors darstellt, der sich dann in der Tiefe, als dem eigentlichen Sitze der Erkrankung, schon als längst inoperabel erweist. In dem erwähnten Falle machte ich die Querresektion des Larynx und Pharynx nach Gluck und fand in der Tiefe des Jugulums den Ösophagus immer noch von Tumormassen ausgefüllt, deren Ende nicht feststellbar war, so daß ich wie Hofer im Tumor abtragen mußte. Bald darauf Exitus infolge

Digitized by Google
Original from UNIVERSITY OF MINNESOTA
Generated on 2019-10-24 18:05 GMT / http://hdl.handle.net/2027/umn.31951002684121b
Public Domain in the United States, Google-digitized / http://www.hathitrust.org/access_use#pd-us-google

Arrosion der einen mit dem Tumor verwachsenen Carotis dommunis. Die Obduktion zeigte den Ösophagus fast bis zum Zwerchfell durch Karzinommassen ersetzt! Ein Beispiel der Erfahrung, daß das Ösophaguskarzinom überhaupt mit Vorliebe dem Schlauch entlang nach oben und unten sich ausbreitet, entgegen dem mehr konzentrischen Wachstum an anderen Stellen, so daß der ganze Ösophagus in Karzinom umgewandelt sein kann, ohne daß das Mediastinum erheblich beteiligt ist. Es sind daher beim Rezessuskarzinom, wo es sich um eine so große und meist lebensgefährliche Radikaloperation handelt, vorher alle uns zur Verfügung stehenden diagnostischen Hilfsmittel anzuwenden, um die Ausdehnung des Tumors nach unten festzustellen. Auffällig ist immer ein Rezessuskarzinom, das schon längere Zeit besteht und schon Schluckstenose macht, andrerseits die bekanntlich beim Hypopharynxkarzinom frühzeitig und rasch sich entwickelnden Drüsenmetastasen vermissen läßt. Hypopharyngoskopie, Ösophago- und Tracheoskopie sind heranzuziehen, nicht zuletzt das Röntgenverfahren, wenn es am Ösophaguseingang zur Stenose gekommen ist und der Tubus nicht mehr durchdringt. Nach Sgalitzer ist mit Durchleuchtung in mehreren, hauptsächlich schiefen Richtungen, die Ausdehnung von Ösophagustumoren auch ohne Kontrastbrei deutlich abzugrenzen, wichtig auch wieder für die Fälle, als die Paste nicht mehr die Stenose passiert. Für die Frage einer Radikaloperation ist auch nach Möglichkeit das Vorhandensein von regionären Metastasen im Ösophagus selbst festzustellen, die bekanntlich gerade hier nicht selten sind und frühzeitig eine Radikaloperation illusorisch machen.

II. Marschik: **Tracheotomie oder Tracheostomie bei der Totalexstirpation des Kehlkopfes.**

Stellt einen 47jährigen Pat. mit rechtsseitigem Rezessuskarzinom vor, bei dem er in zweizeitigem Verfahren die Radikaloperation auszuführen beabsichtigt und zunächst die Tracheotomie gemacht hat. Das zweizeitige Verfahren, das Gluck zugunsten des einzeitigen aufgegeben hat, dürfte doch für gewisse Fälle seine Berechtigung haben, hauptsächlich auch dann, wenn die Einrichtungen nicht gegeben sind, die die Atemluft so verändern, daß sie dieselbe Beschaffenheit bekommt wie beim gesunden, durch die Nase atmenden Menschen. In dem vorgestellten Fall hat M. eine sogenannte Tracheostomie ausgeführt, i. e. primäre Vernähung der Hautlefzen mit der durch Knorpelexzision weich und schmiegsam gemachten vorderen Trachealwand, wodurch jede Sekundärheilung vermieden wird. Damit nun für die nachfolgende Radikaloperation und Trachealplastik die Haut an der Trachea fixiert bleibt, ist eine besondere Schnittführung nötig (erscheint ausführlich in dieser Monatsschrift).

Aussprache:

Kofler: Im Gegensatz zum Kollegen Marschik bin ich im Laufe der Jahre ein entschiedener Anhänger der zweizeitigen Larynxoperation geworden. Marschik sprach von Vorkehrungen, die Gluck trifft, um die durch die Kanüle in die Trachea einströmende Luft der per vias naturalis eingeatmeten möglichst gleich zu gestalten. Dies ist sicherlich sehr wichtig, doch scheint es mir geradeso wichtig, doch sich der Pat. auch an die Kanüle selbst, d. h. an den durch sie in den ersten Tagen hervorgerufenen starken Reiz gewöhnt. Von Asepsis im wahren Sinne des Wortes läßt sich bei Larynxoperationen überhaupt nicht reden, höchstens von mehr weniger reinem Operieren. Den Vorschlag Marschiks, statt der einfachen Tracheotomie bei der zweizeitigen Operation ein Tracheostoma durch Vernähung der Haut mit der Trachealwand anzulegen, muß ich aus dem Grunde verwerfen, weil gerade unter dieser Naht, wie dies mein Vorredner Hofer schon hervorgehoben hat,

Digitized by Google
Original from UNIVERSITY OF MINNESOTA
Generated on 2019-10-24 18:05 GMT / http://hdl.handle.net/2027/umn.31951002684121b
Public Domain in the United States, Google-digitized / http://www.hathitrust.org/access_use#pd-us-google

häufig Eiterungen stärkerer oder geringerer Intensität, längerer oder kürzerer Dauer resultieren. Ich habe dies selbst erlebt, obwohl ich es vermieden habe, durch die Trachealknorpel durchzustechen, und obwohl ich auch in 2 Fällen nach dem Vorschlage Marschiks die Trachealknorpel ausgelöst habe. Für das einfachste und beste halte ich die gewöhnliche Tracheotomie. 10 bis 14 Tage später kann man dann die Hauptoperation durchführen.

Marschik (Schlußwort): Herrn Kofler kann ich nicht beipflichten. Die Trachealkanüle ist und bleibt ein notwendiges Übel der aus welchen Gründen immer indizierten dauernden Eröffnung der Luftwege, aber eben ein Übel. Eine intakte Trachea bei einem, der längere Zeit die Kanüle getragen hat, erscheint mir selbst bei Einhaltung der allergrößten Sorgfalt und subtilsten Technik eine Unmöglichkeit. Über kurz oder lang kommt es, wenn nicht zu einem Dekubitalgeschwür, so doch mindestens zu leichten Reizerscheinungen und der sogenannten Fremdkörperperichondritis, Metaplasie des Flimmerepithels in Plattenepithel mit Verhornungserscheinungen, Atrophie der Drüsen usw., damit zum Verlust der normalen Funktion der Trachealschleimhaut für die Expektoration. Je länger man die Kanüle vermeiden, je eher man sie entfernen kann, desto besser. Die Kanüle nach der Totalexstirpation ist, wenn sie auch nötig ist, nicht so gefährlich, weil die Trachea viel leichter und besser zu übersehen und zu behandeln ist. Auch, was die von Kofler angegebene Gefahr der primären Vernähung in Form von langdauernden Eiterungen anbelangt, so glaube ich sie ebenfalls aus meiner Erfahrung, die schon mehr als zehn Fälle übersieht, verneinen zu können. Mit der in meinem Vortrag angegebenen Technik läßt sich die Operation wirklich so durchführen, daß alle Voraussetzungen für eine Primaheilung gegeben sind. Viel bedeutsamer erscheinen mir die von mir bereits angeführten Schwierigkeiten der Tracheostomie in funktioneller Hinsicht bezüglich der Expektoration.

III. M. Weil: Über konservatives Verhalten bei malignen Neoplasmen.

W. berichtet zunächst ausführlich über 3 Fälle aus der letzten Zeit.

1. Mann von 69 Jahren mit ausgedehntem Epitheliom des linken Stimmbandes, hier dreimal demonstriert (siehe die Berichte) durch Zufall mit Tannineinblasungen behandelt, wobei auffallende Rückbildungs-, beinahe Heilungsvorgänge beobachtet wurden.

2. Mann von 57 Jahren. Epitheliom in der Mitte des linken Stimmbandes. Verweigerung der Radikaloperation. Endolaryngeal operiert, mit Tannin behandelt, 2 Rezidivoperationen, dann Radiumbehandlung durch Prof. Marschik. Vor 2 Monaten hier vorgestellt, vorläufig geheilt.

3. Frau von 39 Jahren. Klinisch Tuberkulose des rechten Stimmbandes, unter Antipyrinbehandlung gebessert. Nach Mitteilung eines Kollegen, der vorher schon eine Probeexzision gemacht hatte, histologisch Epitheliom, daher Tanninbehandlung mit Verschlimmerung. Während der Vorbesprechungen wegen der Radikaloperation ging Pat. in eine andere Ambulanz, wo sie klinisch als Apicitis und Tbc. laryngis angesprochen und mit galvanokaustischen Tiefenstich behandelt wurde. Sie erscheint derzeit (nach 7 Monaten) geheilt; man sieht nur eine Narbe.

Diese 3 Fälle in ihrer Art und ihrem Verlaufe so verschieden, haben ein Gemeinsames: daß sie durch das dilatorische Verhalten des Vortr. der Radikaloperation entzogen wurden und sich vorläufig in vollkommen zufriedenstellendem Zustande befinden.

Digitized by Google
Original from UNIVERSITY OF MINNESOTA
Generated on 2019-10-24 18:05 GMT / http://hdl.handle.net/2027/umn.31951002684121b
Public Domain in the United States, Google-digitized / http://www.hathitrust.org/access_use#pd-us-google

W. erörtert die verschiedenen diagnostischen und therapeutischen Möglichkeiten: Irrtümer bei der so schwierigen histologischen Diagnose des beginnenden Epithelioms, mögliche Kombination von Tbc. oder Lues mit Karzinom, mögliche Heilung auch eines Epithelioms durch Galvanokaustik und so weiter, endlich auch das Vorkommen histologisch sichergestellten, aber stillestehenden oder nur sehr langsam fortschreitenden Epithelioms. Es erscheint dem Vortr. immer wahrscheinlicher, daß in seinem ersten, fast einzig dastehenden Falle das Tannin keine entscheidende Rolle spielt, sondern eher Spontanverlauf vorliegt. Solche Fälle können aber derzeit nur dann beobachtet werden, wenn die Pat. jeden Eingriff verweigern; sie sollten aber von den Laryngologen innerhalb der Grenzen des Möglichen und Zulässigen systematisch gesucht werden, denn ihre Zahl ist uns vollständig unbekannt. Durch das starre Festhalten an dem Grundsatze, auf Grund oft nur einer einzigen histologischen Untersuchung allein, ohne Berücksichtigung des klinischen Bildes und Verlaufes, sofort die Radikaloperation und nur diese vorzunehmen, wird jeder Fortschritt in der Erkenntnis und Therapie des Leidens unmöglich gemacht, abgesehen von den Fehldiagnosen, von denen naturgemäß nur sehr wenige bekannt werden.

Vortr. bespricht die verschiedenen Bestrebungen in der Therapie der malignen Neoplasmen (Cancroin, Antimeristem, Kieselsäure, Mosetigs Tinktionsverfahren, Röntgen, Radium) und speziell aus der letzten Zeit Prof. Weibels Berichte über die Behandlung des Uteruskarzinoms mit dem Symmetrieapparat. Dieser hat das einzig richtige getan: beginnende Fälle dazu genommen, nicht aber vorgeschrittene, an denen nichts mehr zu verlieren aber auch kaum etwas zu erzielen war. Wenn nun Weibel über keine einzige Heilung hätte berichten können, hätte es jemand wagen dürfen, ihm daraus einen Vorwurf zu machen?

Vortr. gelangt zu folgenden Vorschlägen:

1. Bei nicht zu ausgedehnten Stimmbandepitheliomen möge man es nicht bei einer Probeexzision bewenden lassen, sondern gleich möglichst gründlich endolaryngeal operieren, ebenso eine etwaige Rezidive.

2. Die Zwischenzeit benutze man zu therapeutischen Versuchen jeder Art (Adstringentien, Kaustika usw., siehe oben).

3. Die histologischen Präparate mögen im Wege einer Sammelforschung in der Hand der hervorragendsten Histologen vereinigt werden. Durch Vergleichung aller ersten Präparate mit Berücksichtigung des klinischen Verlaufes der Fälle wird man dann vielleicht doch dazu kommen, die voraussichtliche relative Gut- oder Bösartigkeit schon aus dem histologischen Bilde zu erkennen, ebenso wird man an den Präparaten der Rezidive die Wirkung der im Einzelfalle angewendeten Therapie studieren können.

4. Bei der jetzt üblichen zweizeitigen Operation möge man die Zwischenzeit, die man ja auch etwas verlängern kann, zu solchen therapeutischen Versuchen (z. B. mit dem Symmetrieapparat benutzen.

Digitized by Google
Original from UNIVERSITY OF MINNESOTA
Generated on 2019-10-24 18:05 GMT / http://hdl.handle.net/2027/umn.31951002684121b
Public Domain in the United States, Google-digitized / http://www.hathitrust.org/access_use#pd-us-google

Vortr. meint, daß gerade die enormen Fortschritte in der Technik der Radikaloperation es dem einzelnen Operateur gestatten, solche nichtoperative bzw. endolaryngeale Therapie und klinische Beobachtung ohne nennenswerte Schädigung der Patienten und somit ohne Belastung des eigenen Gewissens auch auf längere Zeit auszudehnen, und hebt nochmals hervor, daß er bei seinen Darlegungen nur die beginnenden Stimmbandepitheliome im Auge hatte, bei denen eine Heilung durch endolaryngeale Behandlung noch zu erhoffen ist.

Aussprache:

E. Glas weist darauf hin, daß es wohl richtig und seit langem anerkannt sei, daß man mit der histologischen Bestimmung der probeexzidierten Stückchen aus dem Larynx besonders vorsichtig sein müsse und, wenn nötig, mehrere Exzisionen und bei nicht ganz einwandfreiem Befunde Serienschnitte machen solle. Pachydermien des Larynx können manchmal in einem oder dem anderen Präparate Karzinom vortäuschen und mit ihren Zellwucherungen hart an die Grenze der Atypie kommen. So weist Glas auf jenen in der Gesellschaft referierten Fall hin, bei dem ein namhafter Histologe bei dem probeexzidierten Stückchen die Diagnose auf Ca gestellt hatte, während die Untersuchung der durch Laryngofissur gewonnenen Gewebstücke Tuberkulose des Stimmbandes ergab. Es handelte sich um jenen Fall, bei welchem Radium post operationem in geringer Dose appliziert wurde und 8 Wochen später es zu einer Nekrose der bestrahlten Partie kam. (In Parenthese: Wirkt das Radium bei tuberkulösen Prozessen nicht öfter ungünstig?) Zweitens ist es eine altbekannte Tatsache, daß auch im Larynx die Malignität der Karzinome eine sehr verschiedene ist und daß es immerhin Fälle gibt, die ganz im Beginne operiert (vielleicht auch endolaryngeal) nicht rezidivieren. Trotzdem besteht der Leitsatz, bei histologisch konstatiertem Ca, auch wenn es endolaryngeal scheinbar völlig exstirpiert worden ist, extralaryngeal zu opereren, absolut zu Recht. Zum Beweis hierfür sei eines Falles Erwähnung getan, der eine 27jährige Frau betraf, die warzenartige Exkreszenzen an beiden Stimmbändern hatte, die Glas endolaryngeal entfernt hatte und deren histologische Untersuchung die Diagnose jungesraschwachsendes Karzinom ergab. Nach der endolaryngealen Operation erschien der Larynx so rein, daß von den pachydermischen Exkreszenzen nichts mehr zu sehen war und auch Hajek trotz des positiven histologischen Befundes ein wenig zuzuwarten riet, zumal die Heiserkeit (mit entsprechendem Befunde) bereits sechs Jahre bestand. 2 Monate später mußte wegen neu konstatierten Unebenheiten der Stimmbänder die Laryngofissur gemacht werden und die erkrankten Stimmbänder in toto entfernt werden. So ist es möglich, daß der Fall Heindl-Weil ein relativ langsam wachsendes Epitheliom des Stimmbandes betraf, bei welchem die endolaryngeale Exzision mit nachfolgender Kaustik der Ulkusbasis einen Erfolg zeitigte und den Larynx (zumindest längere Zeit) intakt erscheinen lasse. Aber gerade so eine Ausnahme bestätigt die Regel und kann an dem allgemein anerkannten Satze, bei diagnostiziertem Karzinom so früh als möglich von außen zu operieren, absolut nichts ändern.

Kofler: Ich möchte an den Vortragenden die Frage richten, ob er davon überzeugt ist, daß bei der Anfertigung der histologischen Präparate keine Irrtümer, z. B. Verwechslungen, vorgekommen sind? Der Vorgang Weils, die Patienten konservativ zu behandeln, weil sie die Operation verweigerten, ist entschuldbar, obwohl ich diesen Standpunkt persönlich nicht teile. Den Standpunkt der konservativen Behandlung aber zu verfechten und zu verallgemeinern, halte ich für ganz unangebracht. Weil erwähnte, daß Weibel mehrere Fälle von beginnendem Uteruskarzinom statt zu operieren bestrahlt hat. Ein Uteruskarzinom läßt sich aber mit einem Larynxkarzinom nicht vergleichen. Wenn man bei letzterem zuwartet, wird der Umfang der Operation ein immer größerer, was bezüglich der späteren Stimme und Atmung und auch sonst nicht gleichgültig ist; statt einer einfachen

Digitized by Google
Original from UNIVERSITY OF MINNESOTA
Generated on 2019-10-24 18:05 GMT / http://hdl.handle.net/2027/umn.31951002684121b
Public Domain in the United States, Google-digitized / http://www.hathitrust.org/access_use#pd-us-google

Laryngofissur kann beim Zuwarten eine halbseitige, ja eine Totalexstirpation notwendig werden. Beim Uteruskarzinom aber muß, ob nun das Karzinom im Beginn oder weiter fortgeschritten ist, immer der ganze Uterus entfernt werden; man wäre also beim beginnenden Uteruskarzinom eher berechtigt, die Wirkung einer konservativen Behandlung bis zu einer gewissen Zeit zu beobachten als beim Larynxkarzinom. Ich erlaube mir noch an den Vortr. die Frage zu richten, was er im Falle eines beginnenden Larynxkarzinoms an sich selbst für eine Behandlung durchführen ließe, eine konservative oder radikaloperative?

Heindl bemerkt, daß derlei Ausführungen, wie sie H. Weil bringt, besonders insolange er nicht andere Resultate seiner Tanninbehandlung bei beginnenden Larynxkarzinomen aufweisen kann, absolut nicht geeignet sind „Klärung" in die Frage der Therapie des Larynxkarzinoms hinein zu tragen, sondern im Gegenteile nur Verwirrung. Er hat keinen Fall einer erreichten Heilung aufzuweisen, eher wie er selbst zugibt, im dritten Falle der Verschlimmerung. Nach dem aber es bekanntermaßen den hervorragendsten Vertretern unseres Faches in jahrzehnte langer unermüdlicher Zusammenarbeit mit den Pathologen gelungen ist, differenzialdiagnostische Merkmale für die mehr oder minder jeweilig ins Gewicht fallende Malignität von derlei Neubildungen auszuarbeiten, auch für ihre nach Lokalisation und Ausbreitung verschiedene Operabilität und Inoperabilität ganz bestimmte Grenzen abzustecken, verschiedene Operationsmethoden zu ersinnen und zu verbessern, so müssen diese therapeutischen Versuche geradezu als gefährlich für die Pat. bezeichnet werden. Sie sind nur an inoperablen, oder in Fällen beginnender Erkrankung nur dann erlaubt, wenn Patient selbst sie durchaus wünscht.

Was nun die Heilung von beginnenden Stimmbandkarzinomen durch endolaryngeale Eingriffe anbelangt, so wissen wir, daß ihre Zahl eine ganz unverhältnismäßig kleine ist, gegenüber den durch extralaryngeale Eingriffe geheilten. Wir wissen auch, daß das Spiegelbild, weil es nur einen Einblick aus der Vogelperspektive gestattet, fast immer, was Ausdehnung der Erkrankung anbelangt, täuscht und die so erlangte Kenntnis weit hinter der Wirklichkeit zurück bleibt, die bei der Eröffnung des Larynx angetroffen wird. Jeder der solche Operationen ausgeführt, weiß davon zu erzählen. Der 3. Fall Weils, jener, dem Redner die Stimmbandexstirpation im Februar 1921 geraten hatte, war freilich ein solcher, daß man bei flüchtiger anfänglicher Betrachtung eine tuberkulöse Erkrankung des rechten Stimmbandes diagnostizieren konnte, von den Schülern des Redners auch dafür gehalten und bei einer einmaligen Besichtigung 4½ Jahre früher auch von dem Redner selbst als wahrscheinlich diagnostiziert wurde. Mit Rücksicht darauf aber, daß die damalige flache Infiltration des Stimmbandes sich nunmehr nach 4½ Jahren in eine mehr spindelförmige, auf eine Beteiligung des subchordalen Anteiles schließen lassende, oberflächlich nur spärliche Ulzeration aufweisende Auftreibung des Stimmbandes umgewandelt hatte, die sich bloß auf das rechte Stimmband beschränkte, und ein starres, derbes, trockenes Aussehen zeigte, mußte der Verdacht auf eine karzinomatöse Erkrankung aufsteigen. Noch dazu blieben die übrigen Untersuchungen auch der pulmones den strikten Nachweis einer tuberkulösen Erkrankung schuldig. Es wurde zur Probeexzision von der subchordalen Auftreibung in der Mitte des freien Stimmbandrandes geschritten und siehe da, der histologische Befund Paltaufs lautete am 22. II. 1921 Plattenepithelkarzinom. Nun ist aber bekannt, daß ein Gelehrter, wie Paltauf wohl weiß, was er mit der Abgabe eines solchen Befundes ausspricht. Und so konnte Redner nach allgemein anerkannten Regeln der Jetztzeit den Pat. nur als einziges wirkliches Heilmittel die Stimmbandexstirpation von außen vorschlagen. Etwas anderes verbietet ihm sein Gewissen. Da sich Pat. nicht sofort zu einem solchen Eingriff entschließen konnte, wurde geraten, einen zweiten erfahrenen Fachmann, wie Marschik, zu Rate zu ziehen. Wenn nun Weil, den die Pat. aufsuchte, anfänglich ebenfalls und später andere Fachmänner die Fehldiagnose auf Tuberkulose des Stimmbandes machten, so ist dies nach Gesagtem nicht übel zu nehmen. Aber, daß auch nach Bekanntgabe

Digitized by Google
Original from UNIVERSITY OF MINNESOTA
Generated on 2019-10-24 18:05 GMT / http://hdl.handle.net/2027/umn.31951002684121b
Public Domain in the United States, Google-digitized / http://www.hathitrust.org/access_use#pd-us-google

des histologischen Befundes eine mögliche Heilung durch Tanninein-blasungen der Pat. in Aussicht gestellt und sie dadurch in der Verweigerung des operativen Eingriffes bestärkt wird, ist wohl kaum zu entschuldigen. Denn damals hätte zur Heilung der relativ kleine operative Eingriff der einseitigen Stimmband-exstirpation genügt, während in nächster Zukunft schon der halbe Larynx unter ungünstigeren Auspizien wird geopfert werden müssen. Das ist aber jedenfalls ein Nachteil und nicht Vorteil, der den Pat. aus derartigen therapeutischen Versuchen, wie sie Weil anstellt, erwächst.

Was die schließlich behauptete Heilung oder Besserung der Pat. — aus den Ausführungen Weils ist mit Sicherheit höchstens das letztere zu entnehmen — nach einem galvanokaustischen endolaryngealen Eingriff anbetrifft, so muß Redner in Erinnerung bringen, daß solche karzinomatöse Erkrankungen damit wohl total oder wahrscheinlicher nur teilweise zerstört werden können. Inwieweit dies in diesem Falle stattgefunden hat, wird die Zukunft lehren. Jedenfalls aber kann dieser Umstand nicht als Rechtfertigung einer Behandlung eines beginnenden Stimmbandkarzinoms mit Einblasungen von Tannin derzeit in Geltung gebracht werden.

Marschik möchte den Vortr. fragen, ob er ganz sicher sei, daß bei Übersendung und Anfertigung der histologischen Präparate nichts passiert sei, da ein derartiger Verlauf, insbesondere die glatte Heilung in dem einen Falle immerhin außerordentlich selten und auffallend sei. Bezüglich des von M. mit Radium behandelten Falles möchte er nochmals betonen, daß er ihn in der vorigen Sitzung nicht als Beispiel für den Wert konservativer Behandlung, sondern als Radiumfall vorgestellt hat, wobei die Radiumbestrahlung nur durch die Weigerung des Pat., sich operieren zu lassen, veranlaßt wurde. Was endlich die Begutachtung über das Kleinerwerden oder Verschwinden maligner Tumoren spontan oder unter konservativer bzw. indifferenter Behandlung anbelangt, so möchte M. auf die von ihm schon wiederholt hervorgehobene Erfahrung verweisen, daß viele von den nach der Anamnese „in letzter Zeit rasch gewachsenen" Tumoren namentlich auch Drüsenmetastasen, dieses rasche Wachstum nur einer Sekundärinfektion und Bildung kleinzelligen entzündlichen Infiltrates verdanken, welches das Neoplasma plötzlich und rasch zu ungeahnter Masse anschwellen macht. Ohne oder mit irgendeiner am besten anästhesierenden Behandlung kann dann dieses entzündliche Infiltrat wieder zurückgehen und damit ein Tumor scheinbar bis auf einen kleinen Rest schwinden, um dann langsam wieder sein unaufhaltsames Wachstum aufzunehmen. Man lasse sich also durch auffälliges Kleinerwerden von malignen Tumoren nicht täuschen, nur das dauernde Verschwinden oder Kleinbleiben wäre für Heilung oder Rückbildungsvorgänge beweisend.

M. Hajek: Ich kann mit den Schlußfolgerungen des Herrn Vortr. absolut nicht übereinstimmen. Es ist nicht richtig, daß man die Operation auch noch später mit demselben Erfolge ausführen kann. Der laryngoskopische Befund gibt nur sehr mangelhaft die Tiefenausbreitung des Karzinoms wieder. Durch Zuwarten wird der Knorpel ergriffen und die Lymphdrüsen infiziert, welcher Umstand die Prognose sehr viel übler gestaltet. Man muß also so früh als möglich — man kann leider nicht genug früh operieren. Irrtümer in histologischen Befunden kommen vor. Es muß einigermaßen auch der klinische Befund für Ca stimmen: In zweifelhaften Fällen müssen mehrere Probeexzisionen gemacht werden. Der in manchen Fällen konstatierte langsame Verlauf des Prozesses beweist nichts gegen die dringende Frühoperation. Vor endolaryngealen Eingriffen ist mit den sehr geringen Ausnahmen bei gestielten und ganz zirkumskripten Bildungen zu warnen.

Hugo Neumann: Ich möchte zu dem ersten der besprochenen Fälle und der Verwendung des Tannins eine Bemerkung machen. Der Herr Vortr. hat zwar selbst betont, daß er auf das Tannin als Spezifikum kein besonderes Gewicht lege. Er hat aber hervorgehoben, daß dieser erste Fall sich bei Aussetzen der Tanninbehandlung verschlechtert, bei Wiederbeginn derselben wieder gebessert habe. Unter diesem mächtigen Eindruck hat er sich doch, erklärlicherweise, zu dem Ge-

Digitized by Google
Original from UNIVERSITY OF MINNESOTA
Generated on 2019-10-24 18:05 GMT / http://hdl.handle.net/2027/umn.31951002684121b
Public Domain in the United States, Google-digitized / http://www.hathitrust.org/access_use#pd-us-google

danken veranlaßt gefühlt, er habe da vielleicht eine epochale Entdeckung gemacht und dem Tannin sein Augenmerk zugewendet.

Da muß ich aus der Geschichte des Tannins die Entdeckung desselben als Heilmittel gegen die Tuberkulose zu Beginn unserers Jahrhunderts, die auf der vermeintlichen Tuberkuloseimmunität der Lohgerber basierte, in Erinnerung bringen. Die damals gepriesenen Inhalationen von Eichenrinde sind bald wieder verschwunden. In gleicher Weise sind aber, wie die Autoren aus der Mitte des vorigen Jahrhunderts berichten, das Tannin und die Tanninpräparate, als sie neu waren, bei vielen, fast allen Krankheiten als epochales Heilmittel angesehen worden. So ist die erwähnte Verwendung der Eichenrinde gegen Tuberkulose schon in der ersten Hälfte des vorigen Jahrhunderts, aus den gleichen Gründen wie bei der Wiederentdeckung aufgekommen gewesen, aber wieder verschwunden. Aber auch gegen krebsige Geschwüre und Geschwülste wurden die Tanninpräparate damals vielfach verwendet. Oesterlen, Vorstand der medizinischen Klinik in Dorpat, erwähnt in seiner um 1850 erschienenen Heilmittellehre speziell die Verwendung des Tannins in wässeriger Lösung bei Brustkrebs (durch Gutceit), bezeichnet sie aber, das Buch ist wohl ungemein skeptisch und sarkastisch geschrieben, als zwecklose Verschwendung, wie er die erwähnten Loheinhalationen eitle Spielereien nennt.

Nach diesen Erfahrungen ist wohl anzunehmen, daß das große unbekannte X, welches bewirkt, daß es in einzelnen Fällen, die wir aus der Literatur kennen und denen sich der heute besprochene vielleicht wird anreihen können, zum Stillstand oder zur Spontanheilung des Karzinoms kommt, nicht das Tannin ist.

M. Weil (Schlußwort): Herrn Glas bin ich für die Mitteilung seines Falles von Fehldiagnose sehr dankbar, da er ja damit einem meiner wichtigsten Postulate zustimmt; solche Dinge dürfen eben nicht vorkommen. Herrn Kofler antworte ich, daß ich selbst bei beginnender Erkrankung mich zunächst von einem älteren, erfahrenen Kollegen endolaryngeal operieren lassen würde. Herr Heindl läßt meine Darlegungen vollständig außer Acht, die sich ja gerade um diesen Punkt drehen, ob hier wirklich Karzinom vorliegt oder nicht doch eine histologische Täuschung, eventuell eine Kombination; das wird erst die Zukunft lehren (ich sage ja immer „vorläufig" und „derzeit"). Ferner sagten mir gerade die Histologen, daß man dem mikroskopischen Bilde den Grad der Bösartigkeit nicht sicher ansehen könne. Daß die Zahl der durch endolaryngeale Eingriffe geheilten Fälle sehr gering ist gegenüber dem radikal operierten, darf nicht Wunder nehmen, da ja gegenwärtig die erstere Methode nur selten versucht wird; wer weiß, wie das Zahlenverhältnis sich gestalten würde, wenn sie bei beginnender Erkrankung zunächst allgemein geübt würde. Absolut unrichtig ist die Äußerung Heindls, daß ich der Pat. die Möglichkeit der Heilung des Karzinoms durch Einblasungen in Aussicht gestellt hätte; das war bei ihrem ersten Besuche der Fall, da ich die Erkrankung für Tuberkulose hielt, wofür ich sie ja noch halte. Ich habe ja detailliert erzählt, daß ich nach seiner Mitteilung über den histologischen Befund nur das Pulver gewechselt habe (anstatt Antipyrin Tannin nahm) und schon nach wenigen Wochen, da ich keine Besserung sah, die Pat. zu Prof. Marschik schickte. Herr Hajek gibt zu, daß Irrtümer in der histologischen Diagnose vorkommen; es müsse auch der klinische Befund für Karzinom sprechen. Damit stimmt er ja einer meiner Forderungen zu. Herrn Neumann danke ich sehr für seine Mitteilungen über das Tannin und besonders dafür, daß er meine Gemütsverfassung und meinen Gedankengang nach der Beobachtung meines ersten Falles, den ich wiederholt hier vorgestellt habe und noch vorstellen werde, anscheinend am besten verstanden und gewürdigt hat.

Digitized by Google
Original from UNIVERSITY OF MINNESOTA
Generated on 2019-10-24 18:05 GMT / http://hdl.handle.net/2027/umn.31951002684121b
Public Domain in the United States, Google-digitized / http://www.hathitrust.org/access_use#pd-us-google

Österreichische otologische Gesellschaft.

Sitzung vom 26. April 1922.

Vorsitz: G. Bondy, dann V. Hammerschlag.
Schriftführer: E. Urbantschitsch.

I. O. Beck: Zur Ätiologie der diffus-eitrigen Labyrintitis.

Die 48jähr. Pat. H. R. wurde am 13. Jänner auf die Klinik Neumann aufgenommen. In der Kindheit Scharlach, im Anschluß daran beiderseits Ohrenfluß, der bis zum 20. Lebensjahre gedauert hat, hernach mehrere Jahre sistierte. Vor 12 Jahren nach einer Verkühlung ein einige Wochen dauernder Ohrenfluß, dann Ruhe bis vor 2 Jahren. Seit dieser Zeit wieder beiderseits Ohrenfluß, besonders links. Vor zirka 3 Wochen Schmerzen im linken Ohr, die in den ganzen Kopf ausstrahlten. Damals sah ich die Patientin das erste Mal. Rechts bestand ein chronischer Adhäsivprozeß, links war das Mittelohr mit Polypen erfüllt, die bis in den innersten Teil des Gehörganges reichten. Weber nach links, kein Fistelsymptom, Gehör 20 cm Flüstersprache mit Lärmapparat. Nach Reinigung des Ohres wurde der Polyp mit 10% Lapis geätzt und der Pat. Salizylalkoholtropfen mitgegeben. Als sie am 13. I., also 10 Tage später, auf die Klinik kam, gab sie an, daß sie in der der Polypenätzung folgenden Nacht mit sehr starkem Schwindel erwachte. Das ganze Zimmer habe sich derart gedreht, daß sie glaubte, in einem Karussel zu sein. Gleichzeitig sehr starkes Erbrechen, das sich bei jeder Bewegung steigerte. Die Kranke blieb im Bett, bis sie, von einer Bekannten geführt, am 13. auf die Klinik kam. Der lokale Befund am linken Ohr war unverändert. Dagegen bestand komplette Taubheit links, kein Fistelsymptom, spotaner Nystagmus ersten Grades nach rechts, komplette Ausschaltung des linken Vestibularapparates und geringer Schwindel. Da die akuten Erscheinungen der Labyrintitis bereits abgeklungen waren und kein Fieber bestand, keine meningealen Symptome, haben wir mit der Operation zugewartet und das Ohr nur lokal gereinigt. Derzeit ist das Mittelohr noch von Granulationen erfüllt, mäßige Sekretion, kein spontaner Nystagmus, komplette Taubheit und Vestibularausschaltung.

Der Grund weshalb ich mir diese Kranke zu demonstrieren erlaube, liegt in der gewiß ungewöhnlichen Ätiologie der Labyrinthausschaltung. Bei erhaltenem Gehör, beim Fehlen vom Fistelsymptom, bei Lateralisation des Webers zur kranken Seite wurde bei einer Polyposis der Polyp mit 10% Lapislösung betupft. Dies war ein genug starker Reiz, um eine solche Exacerbation der chronischen Otitis zu bewirken, daß sich wenige Stunden hernach eine akute, diffus-eitrige Labyrintitis entwickelte. Diese ist spontan abgeklungen, ein Grund zum sofortigen chirurgischen Eingreifen schien deshalb nicht gegeben, weil wir die Kranke erst 10 Tage nach Einsetzen der Labyrinthaffektion mit normalen Temperaturen ohne

Digitized by Google
Original from UNIVERSITY OF MINNESOTA
Generated on 2019-10-24 18:05 GMT / http://hdl.handle.net/2027/umn.31951002684121b
Public Domain in the United States, Google-digitized / http://www.hathitrust.org/access_use#pd-us-google

meningeale Erscheinungen und mit einem Abklingen der Symptome zur Beobachtung bekamen.

Ob die Patientin noch operiert werden wird, wird erst die weitere Beobachtung ergeben.

II. O. Beck: **Tuberkulöse tumorartige Granulome an der Dura der mittleren und hinteren Schädelgrube und am Sinus.**

Der 31jähr. Pat. M. H. wurde am 8. März 1922 auf die Klinik Neumann aufgenommen. Im September 1922 bekam der Kranke, der bis dahin immer ohrgesund gewesen war, im Anschluß an einen Schnupfen Schmerzen und Ausfluß rechts. Das Ohr fließt seither ständig mit wechselnder Intensität. Seit Beginn der Ohrerkrankung Ohrensausen und starke Schwerhörigkeit. Sechs Tage vor der Spitalsaufnahme plötzliches Auftreten von starkem Drehschwindel, er hatte die Empfindung, alles drehe sich nach rechts, vor zwei Tagen und auch gestern starkes Erbrechen und starker Schwindel, der anhaltend ist. Wenn Pat. sich aufrichtet, empfindet er den Schwindel stärker als beim Liegen.

Ohrenbefund: Rechtes Ohr: Spitze des Wf. leicht druckempfindlich, obere Gehörgangswand aufgelockert und bis zur Berührung mit der unteren Wand gesenkt, so daß ein Einblick in die Tiefe nicht möglich ist. Mäßige, aber sehr stark fötide Sekretion. Linkes Ohr: Ohne Besonderheit.

Funktionsprüfung: Rechtes Ohr komplette Taubheit mit dem typischen Stimmgabelbefund. Spontaner Nystagmus nach links ersten Grades. Die kalorische Prüfung mit kaltem und warmen Wasser ergibt positive kalorische Reaktion. — Linkes Ohr normal.

Der rechte Mundwinkel bleibt bei Bewegungen vielleicht etwas zurück. An der linken untersten Rippe ein apfelgroßer, kalter Abszeß.

Temperatur 37, Puls 76.

Interner Befund: Rezenter Prozeß an beiden Spitzen, besonders links.

Am 11. IV. maximale Senkung der hinteren, oberen Wand, fötide Sekretion, Druckschmerz am hinteren Rand des Warzenfortsatzes und an der Spitze daselbst ein leichtes Ödem. Kein spontaner Nystagmus, kein Schwindelgefühl, Fistelprobe negativ, Labyrinth erregbar.

Operation (Beck). 12. IV. Unter einer mäßig dicken Corticalis diploetischer Knochen, der käsig erweicht erscheint und mit dem scharfen Löffel ausgekratzt werden kann. Eine fistulös durchbrochene Stelle, ungefähr in der Mitte der hinteren, knöchernen Gehörgangswand, und zwar nahe der unteren Wand. Totalaufmeißelung. Über dem Tegmen antri liegt die Dura frei und ist in Hellergröße mit einem dicken, grauweißen, tumorartig vorspringendem Granulationsgewebe bedeckt. Die Dura wird von hier aus nach allen Seiten frei gelegt. Von der Stelle, wo die Dura tumorartig belegt ist, nimmt dieses grauweiße Granulationsgewebe gegen die Peripherie hin allmählich ab. Im Mittelohr keine Reste von

Digitized by Google
Original from UNIVERSITY OF MINNESOTA
Generated on 2019-10-24 18:05 GMT / http://hdl.handle.net/2027/umn.31951002684121b
Public Domain in the United States, Google-digitized / http://www.hathitrust.org/access_use#pd-us-google

Gehörknöchelchen. Vom horizontalen Bogengang nur sein glattes Ende erhalten. Der restliche Bogengang durch Granulationen ersetzt. Nach rückwärts reicht die Knochenerweichung an den Sinus und an die Dura der hinteren Schädelgrube. Nach Freilegung des vorgelagerten Sinus und der Dura, was durch einfache Ausschabung des erweichten Knochens leicht möglich ist, findet sich an diesen beiden genau derselbe tumorartige Belag, wie an der mittleren Schädelgrube. An der Spitze des Warzenfortsatzes und retrofazial stark erweichter Knochen. Es wird, soweit dies möglich ist, gesunder Knochen erreicht.

In der folgenden Zeit normaler Wundverlauf, jedoch zeitweise Temperaturen bis 38°. Am 28. IV. wird eine leichte Fazialparese, besonders im Augenast bemerkt. Die histologische Untersuchung eines Tumorstückes ergibt eine Epitheloidzellentuberkulose.

Es handelt sich bei diesem Kranken um eine tuberkulöse chronische Otitis, in deren Anschluß sich eine seröse Labyrintitis etabliert hat. Da die Symptome nicht drängten, haben wir mit der Radikaloperation bis zum Abklingen der serösen Labyrintitis zugewartet. Es fand sich außer dem überall erweichten Knochen eine große Fistel im horizontalen Bogengang von dem nur das äußerste Ende seines glatten Endes vorhanden war. An den beiden Duren und am Sinus fanden sich tumorartige Granulome. An der mittleren Schädelgrube lag der Tumor frei, an der hinteren Schädelgrube war er noch von erweichten Knochen bedeckt. Die zirka 2 Wochen nach der Operation aufgetretene Fazialparese spricht für eine Progredienz des Prozesses. Das Labyrinth ist derzeit noch nicht ausgeschaltet. Solche tumorartige tuberkulöse Granulome wurden bereits von Politzer beschrieben und auch in dieser Gesellschaft bereits vorgestellt. Wegen der Seltenheit des Befundes habe ich mir erlaubt, den Kranken zu demonstrieren.

III. S. Gatscher: **Ausgedehnte akute Zygomatizitis. Subjektive Tonempfindung.**

Der vorgestellte Pat. bekam nach ungefähr dreiwöchentlicher Dauer einer akuten Otitis media eine ausgedehnte Anschwellung der rechten Jochfortsatzgegend. Trotz der großen Ausdehnung und der auffallend raschen Entstehung fehlte ein Ödem des oberen Lides. Bei der Operation fand ich allenthalben einen sehr zellreichen Knochen, woraus sich auch die große Zerstörung im Gebiete des Jochfortsatzes ungezwungen erklärt. Die Untersuchung des Eiters ergab Mukosus.

Pat., der absolutes Tongehör besitzt, beobachtet im Verlaufe seiner Erkrankung eine subjektive Tonempfindung von „f“. Die Nachprüfung mit der entsprechenden Bezold-Stimmgabel bestätigte die Richtigkeit der Beobachtung. Da man selten eine derartige Angabe und Beobachtung feststellen kann, habe ich über diese subjektive Gehörsempfindung Mitteilung gemacht.

Digitized by Google
Original from UNIVERSITY OF MINNESOTA
Generated on 2019-10-24 18:05 GMT / http://hdl.handle.net/2027/umn.31951002684121b
Public Domain in the United States, Google-digitized / http://www.hathitrust.org/access_use#pd-us-google

IV. Schlander: **Chronische Mittelohreiterung nach Grippe, eitrige Meningitis, wandständiger Thrombus des Sinus transversus** (Präparatdemonstration).

B. L., 48 Jahre alt, aufgenommen 29. I. 1922 an die Klinik Neumann, bekam im Anschluß an Grippe eine akute Exazerbation einer seit dem 16. Lebensjahre bestehenden linksseitigen Mittelohreiterung. Bei der Aufnahme klagte Pat. über heftige Kopfschmerzen, Abgeschlagenheit, Mattigkeit, hustete stark.

Ohrbefund: L. O. Perforation im hinteren oberen Quadranten, blutig-eitrige, nicht fötide Sekretion, Trommelfell stark gerötet, Warzenfortsatz frei. V l. = a. c. W ∞, R links —; kein Spontannystagmus, kalorische Reaktion links typisch. Temperatur bei der Aufnahme 38·7°, Puls 101.

Neurologischer Befund negativ.

30. I. Pat. verbringt eine schlaflose Nacht, macht am Morgen einen hinfälligen Eindruck. Rasende Kopfschmerzen, besonders im Hinterhaupt. Zunge belegt. Patellarsehnenreflex gesteigert, geringe Nackensteifigkeit, Kernig angedeutet, motorische Unruhe. Spontannystagmus II. Grades nach links. Temperatur 37·5° bis 39·5°.

Augenhintergrund normal.

Lumbalpunktion: Liquor milchig getrübt, Druck erhöht; das Gesichtsfeld übersät mit polynukleären Leukocyten.

Operation 30. I. Sklerotischer Warzenfortsatz. Aus dem weit nach hinten ausgebuchteten Antrum quillt unter Druck stehender rahmiger Eiter. Dura der mittleren Schädelgrube freiliegend, vorgewölbt, stark aufgelagert. Typische Radikaloperation, langer Ambosschenkel kariös, Sinus etwa zwei Querfinger über das obere Knie freigelegt, normal, zeigt außerordentlich kräftige respiratorische Schwankungen, bei Inspiration völlig kollabiert. Freilegung der Dura der hinteren Schädelgrube bis nahe an den Labyrinthkern, wenig verändert; Punktion beider Schädelgruben negativ. Inzision beider Duren. Tamponade Verband.

Bakteriologischer Befund: Im Warzenfortsatzeiter und Liquor Streptococcus mucosus in Reinkultur, ebenso im Eiter aus den Meningen.

31. I. 7 Stunden nach der Operation Exitus.

Obduktionsbefund: Eitrige Leptomeningitis an der Basis, entsprechend der hinteren Schädelgrube und den medialen Abschnitten der mittleren Schädelgrube. Exsudat links reichlicher als rechts, erstreckt sich links auch in die Fossa Sylvii. Über der Konvexität entlang der Mantelkante findet sich gleichfalls perivaskulär Exsudat. Gyri abgeplattet, Sulci verstrichen, bei Hyperämie der Rinde. Parietaler Thrombus im linken Sinus transversus.

Bei der Aufnahme des Pat. stand das Grippebild im Vordergrunde, 24 Stunden danach ist die Meningitis manifest. Die außerordentlich starken respiratorischen Schwankungen des Sinus ließen schon bei der Operation

Generated on 2019-10-24 18:05 GMT / http://hdl.handle.net/2027/umn.31951002684121b
Public Domain in the United States, Google-digitized / http://www.hathitrust.org/access_use#pd-us-google
Digitized by Google
Original from UNIVERSITY OF MINNESOTA

an einen Verschluß des Gefäßes denken. Breite Freilegung des Sinus bis über das obere Knie zeigte jedoch überall normale Sinuswand. Das Zustandekommen des isolierten wandständigen Thrombus im Sinus transversus könnte man sich durch Fortwachsen eines Thrombus einer Tentorialvene in das Sinuslumen erklären; es käme aber auch die Möglichkeit einer sprunghaften, retrograden Thrombose, ausgehend von einem erkrankten Warzenfortsatzgefäß in Betracht.

V. A. Cemach demonstriert **2 neue Modelle der Solluxlampe.** (Erscheint ausführlich in dieser Monatsschrift.)

VI. E. Urbantschitsch: **Hämatogene Labyrinthitis bzw. Neuritis nervi acustici bei akuter Mastoiditis. Pyämische Metastase bei intaktem Sinus infolge Bakteriämie.**

Die 20jährige Leopoldine H. hatte mit 11 Jahren in Anschluß an eine eitrige Mittelohrentzündung eine Meningitis überstanden, war aber seither stets gesund. Am 23. Februar 1922 erkrankte die Pat. mit starken linksseitigen Ohrenschmerzen, Kopfschmerzen, Schwindel und Fieber. Nach 2 Tagen blutiger Ausfluß aus dem linken Ohr, der dann eitrig wurde; trotz der Otorrhöe keine Verminderung der Schmerzen und des Fiebers. Daher Aufnahme.

Ohrenbefund: Rechts Tubenmittelohrkatarrh. Links eitrige Mittelohrenzündung mit stecknadelkopfgroßer Perforation unterhalb des Umbo. Sekretion profus. Warzenfortsatz äußerlich normal, hochgradig druckempfindlich, besonders an der kinteren Abdachung. R +, +; W ➡ r; S =, —(²). Kein spontaner Nystagmus, kein Fistelsymptom, kalorische Reaktion normal; v = 4 m, a. c.

Operation am 2. III. Aufmeißelung des Warzenfortsatzes. Ausgedehntes Empyem. Sinus normal. Bakteriologischer Befund des Eiters: Streptokokken.

4. III. Heftiger Schwindel mit spontanem Nystagmus III. Grades nach rechts; infolgedessen konstante Rechtslage, sonst Erbrechen. v = 0; V = 20 cm (mit Verband und Lärmapparat). Fieber bis 40·3°.

5. III. V = a. c. Fieber bis 40·3°.

6. III. Links komplette Taubheit, Schwindel und Nystagmus ziemlich unverändert. Kein Kernig, kein Babinski, Dermographie, Bauchdeckenreflex typisch. 40·2°.

Labyrinthoperation (nach Neumann). Das Labyrinth wird so breit eröffnet, daß von der hinteren Schädelgrube aus durch das eröffnete Labyrinth in die Paukenhöhle ein Jodoformdochtfaden leicht durchgezogen werden kann. Kein Eiter im Labyrinth. Sinus bluthältig.

Lumbalpunktion: Druck deutlich erhöht, Liquor wasserklar, Nonne-Apelt 0, Gerinnsel 0, $17^1/_3$ Zellen. Streptokokken.

7. III. Starke Schmerzhaftigkeit und Schwellung des rechten Kniegelenkes. Venenpunktion der rechten Cubitalvene. Bakteriologischer Befund des Blutes: Streptokokken.

Digitized by Google
Original from UNIVERSITY OF MINNESOTA
Generated on 2019-10-24 18:05 GMT / http://hdl.handle.net/2027/umn.31951002684121b
Public Domain in the United States, Google-digitized / http://www.hathitrust.org/access_use#pd-us-google

8. III. Schwindel unverändert. Nackensteifigkeit, allgemeine Hauthyperästhesie. Kein Kernig. 1. Verbandwechsel: Tampon fast trocken. Lumbalpunktion: Druck erhöht, Liquor trüb, bakteriologisch: Streptokokken.

9. III. $^1/_2$ 8 Uhr früh Exitus letalis.

Obduktionsbefund: Eitriges Exsudat an der Basis des Hirnstammes. Im Labyrinth und in der Gegend des Felsenbeines kein Eiter. Sinus frei. Vereiterung des rechten Kniegelenkes. Kleine flächenhafte Blutungen im Perineum und Endokard. Großer weicher Milztumor. Trübe Schwellung der Leber. Rezente lobulärpneumonische Herde in allen Lungenlappen.

Epikrise: Die Pat. zeigte im Verlaufe einer eitrigen Mastoiditis Symptome einer eitrigen Labyrinthitis sowie Zeichen von Pyämie mit einem Ablagerungsherd im rechten Kniegelenk. Aus ersterem Grunde wurde die Labyrinthoperation nach Neumann ausgeführt, eine Operation, die zwar klinisch indiziert, aber in diesem Falle unangebracht war, da es sich um gar keine Labyrintheiterung, wenigstens nicht um eine solche mit freiem Eiter, gehandelt hat. Man muß sich daher wenigstens nachträglich die Frage vorlegen, ob für einen ähnlichen Fall nicht gewisse Lehren gezogen werden können. Hier scheint mir in erster Linie die Bakteriämie und der perakute Verlauf ausschlaggebend zu sein. Der ganze Beginn scheint schon dafür zu sprechen, daß hier schon im Anfang eine Meningitis vorlag. Wenn nun in solchen Fällen gleich Bakteriämie nachgewiesen wird, scheint die Wahrscheinlichkeit eines Erfolges durch eine Labyrinthoperation fast geschwunden, denn die Labyrintherscheinungen sind hier dann nur als sekundäre Folgeerscheinungen aufzufassen und können entweder durch eine beginnende eitrige Infiltration des häutigen Labyrinths oder retrolabyrinthär ausgelöst sein. Jedenfalls würde durch die Operation höchstens ein Symptom bekämpft.

Sehr interessant ist aber in diesem Falle auch die „Metastase" im rechten Kniegelenk — eine in wenigen Tagen ganz foudroyant verlaufende Eiterung, da sich bei der Inzision am 3. Tag schon ein Trinkglas voll dicken Eiters entleerte — trotzdem der Sinus ganz frei befunden wurde. Hier entstand die Metastase also nicht durch Verschleppung keimhältigen Materials vom Sinus her, sondern rein durch die im Blut zirkulierenden Streptokokken.

Diskussion.

E. Ruttin: Ich weiß nicht, wie es in diesem Falle war, aber in solchen Fällen gelingt es meistens, die Differentialdiagnose zwischen Labyrintheiterung und retrolabyrinthärer Erkrankung zu stellen, da bei letzteren gewöhnlich nicht rein rotatorischer sondern auch horizontaler Nystagmus besteht, ferner der Nystagmus bei Labyrintheiterungen einen typischen Ablauf innerhalb einer bestimmten Zeit (3 bis 14 Tagen) hat, was bei den retrolabyrinthären Erkrankungen nicht der Fall ist. Bei Meningitis und Kleinhirnabszeß wechselt er entweder stark oder nimmt allmälig zu, während er bei der Lahyrintheiterung allmälich abnimmt.

E. Urbantschitsch: Hier war für eine derartige differentialdiagnostische Beurteilung der Verlauf ein zu rapider, da doch Pat. innerhalb 3 Tagen ad exitum gekommen war. Der Nystagmus hat in dieser Zeit nicht abgenommen; er hatte plötzlich eingesetzt und war konstant III. Grades. Vielleicht hat die seinerzeitige Meningitis einen Boden für die jetzige Erkrankung geschaffen.

Digitized by Google
Original from UNIVERSITY OF MINNESOTA
Generated on 2019-10-24 18:05 GMT / http://hdl.handle.net/2027/umn.31951002684121b
Public Domain in the United States, Google-digitized / http://www.hathitrust.org/access_use#pd-us-google

Bücherbesprechungen.

Handbuch der speziellen Chirurgie des Ohres und der oberen Luftwege. Von L. Katz und F. Blumenfeld. I. Bd. 3. vermehrte und verbesserte Auflage 1921, Curt Kabitzsch. (Siehe den ersten Teil im 5. Heft.)

Die Bearbeitung der korrektiven Nasen- und Ohrenplastik ist in den bewährten Händen von J. Joseph geblieben. Verdanken doch die meisten der von ihm beschriebenen Methoden seinem technischen Geschick und seinem, ich möchte nach dem, was ich selbst von ihm gesehen habe, sagen, seinem künstlerischen Empfinden ihre Entstehung. Die meisten dieser Methoden sind schon in den früheren Auflagen ausführlich dargestellt; die sehr umfangreichen Erfahrungen, die J. an Kriegsverletzten zu machen Gelegenheit hatte, haben natürlich auch auf die Technik befruchtend und erweiternd gewirkt. Die zahlreichen von Joseph aus dem Griechischen gebildeten Bezeichnungen für die zu bessernden Zustände und für die von ihm dafür angegebenen Maßnahmen haben sich bisher nicht einbürgern können, und ich würde es auch nicht für wünschenswert halten; wir kommen ohne diese, z. T. schrecklichen Wortbildungen aus und verständigen uns auch ohne dieselben. Abgesehen von dieser Bemängelung ist die Arbeit von Joseph zu loben, sie ist klar und verständlich. Sehr interessant ist der in dritter Auflage hinzugefügte „Anhang", der sich namenntlich mit der Nasendefektplastik, d. h. im wesentlichen mit Kriegsverletzungen beschäftigt.

Die Paraffintherapie hat in Alb. E. Stein einen kundigen und beredten Fürsprecher gefunden. Er bespricht ausführlich die verschiedenen Paraffinsorten und die Art ihrer Anwendung. Er hält kalt injiziertes Hartparaffin für das geeignetste. Er warnt vor der Einspritzung zu großer Mengen Paraffin auf einmal und empfiehlt auch die möglichst sichere Absperrung der Blutwege im Umkreise der Injektionsstelle.

Die von Ph. Bockenheimer bearbeitete Darstellung der plastischen Operationen mußte natürlich durch die Erfahrungen des Krieges in vielen Punkten Veränderungen und Erweiterungen erfahren. Der Umfang des Kapitels ist trotz einiger Kürzungen um mehr als 30 Seiten gewachsen und die Zahl der Abbildungen ist, trotzdem einige zum Teil sehr schöne farbige Tafeln fortgelassen worden sind, von 258 auf 288 gestiegen. Sehr erheblich sind die Veränderungen und Erweiterungen bei der Erörterung der Zerstörungen im Gesicht, an den Kiefern, den Ohren usw., wie sie ja gerade als Kriegsverletzungen so häufig beobachtet worden sind, und der Darstellung der Methoden, dieselben durch plastische Operationen auszugleichen. Neben seinen eigenen Erfahrungen benutzt B. die neueren Veröffentlichungen, namentlich die Arbeiten von Lexer, von J. Joseph, dessen direkter Einfluß an vielen Stellen in Erscheinung tritt, von Esser, von Schroeder, von Ganzer u. a.

In den vier letztbesprochenen Aufsätzen finden wir ganz besonders die Maßnahmen zusammengetragen, die zur Beseitigung von Kriegsdefekten in Anwendung gezogen worden sind. Wenn ich für die hoffentlich bald zu er-

Digitized by Google
Original from UNIVERSITY OF MINNESOTA
Generated on 2019-10-24 18:05 GMT / http://hdl.handle.net/2027/umn.31951002684121b
Public Domain in the United States, Google-digitized / http://www.hathitrust.org/access_use#pd-us-google

wartende vierte Auflage einen Wunsch äußern darf, würde ich sagen, daß die so ganz außerordentlichen Leistungen der Zahnheilkunde in der Wiederherstellung der Form und Funktion der verletzten Kiefer eine etwas eingehendere Besprechung finden möge.

Der folgende Hauptabschnitt trägt den Titel „Röntgendiagnostik und Strahlentherapie". Während in der II. Auflage die Strahlentherapie überhaupt nicht berücksichtigt wurde, hat der damalige Bearbeiter A. Kuttner, der zur Darstellung der Röntgendiagnostik 18 Seiten und einige allerdings vorzügliche Tafeln gebrauchte, die Bearbeitung in der III. Auflage W. Pfeiffer den diagnostischen Teil und Albanus die therapeutische Verwendung der Strahlen überlassen. Pfeiffer bespricht die Aufnahmetechnik unter Zuhilfenahme einfacher, aber sehr instruktiver Abbildungen, geht auf die Schwierigkeiten ein, die das Lesen der Röntgenogramme macht und auf die vorläufig noch nicht immer zu vermeidenden Fehlerquellen. Die bisher recht spärlichen Resultate der Röntgenmethode bei Ohrenleiden seien durch neuerliche Erfahrungen verbessert worden und versprächen für weiteres Arbeiten gute Resultate. Für die Untersuchung der Nase und ihrer Nebenhöhlen liegt ein größeres literarisches Material vor, aber Pfeiffer spricht, wie es scheint, auch gestützt auf größere eigene Erfahrungen. Bei den zahlreichen und sehr lehrreichen Abbildungen macht sich leider die geringere Schärfe gegenüber der I. und II. Auflage geltend. Pf. kommt zu dem Schlusse, daß das Röntgenverfahren bei der Diagnosestellung von Nebenhöhlenerkrankungen, bei der Wahl des therapeutischen Vorgehens und bei der Kontrolle des weiteren Verlaufes eine ausgezeichnete Unterstützung darstelle; doch solle man sich nie auf das Röntgenbild allein verlassen, dessen Nutzen nur neben den anderen Untersuchungsmethoden in Erscheinung träte. Von besonderer Wichtigkeit sei das Röntgenverfahren bei Schädeltumoren überhaupt „insbesonders ist vor jeder operativen Inangriffnahme der Hypophyse ein Röntgenogramm unumgänglich notwendig". Der Nutzen des Röntgenbildes sowohl am Schläfenbein, als auch in der Nasengegend, wenn es sich um Verletzungen oder um steckengebliebene Geschosse handelt, wird gebührend hervorgehoben. Pfeiffer geht auch auf die stimmphysiologischen Studien und auf die Untersuchungen ein, die mittels des Röntgenapparates über die Stellung der Kehlkopfteile, über die Verknöcherung der Kehlkopfknorpel und über einzelne Krankheitsprozesse im Kehlkopfe und der Luftröhre (Tuberkulose, Karzinom, Stenosen usw.) gemacht worden sind. Von besonderer Wichtigkeit erweist sich die Methode auch hier zur Feststellung von Fremdkörpern, Geschossen u. dgl.

Auf die sehr inhaltreiche Arbeit von Albanus, so wie sie es eigentlich verdiente und es wünschenswert wäre, einzugehen, verbietet leider die Rücksicht auf den zur Verfügung stehenden Raum. Als allen Strahlenenergien gemeinsam bezeichnet Albanus, daß sie in kleinen Dosen anregend, in größeren schädigend, in großen lähmend und zerstörend auf die lebende Substanz einwirken. Nur durch eine einheitliche Auffassung aller Strahlentherapie wird das Verständnis für die Gefährlichkeit, besonders bei den malignen Tumoren (Reizdosis, Überdosierung, Vernichtung der gesunden

Digitized by Google
Original from UNIVERSITY OF MINNESOTA
Generated on 2019-10-24 18:05 GMT / http://hdl.handle.net/2027/umn.31951002684121b
Public Domain in the United States, Google-digitized / http://www.hathitrust.org/access_use#pd-us-google

Umgebung) Gemeingut werden und die Strahlentherapie nicht in Mißkredit geraten. Auf der anderen Seite ist die Strahlentherapie gerade auf dem Gebiet der oberen Luftwege und des Ohres berufen, ihre Bedeutung zu erweisen und weiter ausgedehnt zu werden. Von diesem Grundgedanken ausgehend, erörtert Albanus die Art der Anwendung der Höhensonne, des Finsenapparates, der Röntgenstrahlen und der vom Radium und Mesothorium ausgehenden Strahlen. Er bespricht ihre Wirksamkeit bei Tuberkulose, bei Lupus, bei Mittelohreiterung, bei Exzem, bei Sklerom, sowie bei gutartigen und bösartigen Geschwülsten am Ohre und den oberen Luftwegen. Hervorgehoben muß werden, daß Albanus die sehr ausgedehnte und zerstreute, vorläufig ja noch meist kasuistische Literatur sehr sorgfältig gesammelt und benutzt hat. Seine Darstellung ist außerordentlich eingehend und dürfte über den Kreis der engeren Fachgenossen hinaus Interesse erregen und Anregung bieten.

Die beiden letzten Aufsätze des Bandes „Die phlegmonöse Entzündung der oberen Luftwege" von Edm. Meyer und die „septischen Erkrankungen" von Kissling haben vielfache Berührungspunkte, so daß sich an manchen Stellen Wiederholungen nicht ganz haben vermeiden lassen. Die Arbeit von E. Meyer präsentiert sich als eine sorgfältig nachredigierte Neuauflage unter wesentlicher Erhaltung des ursprünglichen Textes und Umfanges, während die „septischen Erkrankungen" darüber hinausgehend, in vielen Teilen fast eine Neubearbeitung des Gegenstandes darstellen. — Hervorheben möchte ich, daß auch in der Arbeit von Edm. Meyer die Abgrenzung von phlegmonösen Entzündungen und Erysipel eine nicht scharf gezogene ist, daß er aber die völlige Identität, wie sie von manchen angenommen wird, auch nicht recht zugeben möchte. Die Eröffnung des peritonsillären Abszesses auf stumpfem Wege durch Eingehen in die Fossa supratonsillaris hält er in den meisten Fällen für nicht empfehlenswert, auch Ref. ist im allgemeinen zur Eröffnung durch Schnitt zurückgekehrt. In der Bewertung der Laryngitis subglottica als Teilerscheinung der Phlegmone geht er wohl zu weit, ich habe subglottische Schwellungen in so manchen Fällen sowohl von akuter wie von chronischer Kehlkopfentzündung gesehen, die mit Phlegmone sicherlich nichts zu tun hatten.

Die Arbeit von Kissling beschäftigt sich mit einer Reihe von sehr wichtigen Fragen, die aber zu beantworten vorerst noch nicht möglich ist: über die eigentliche Art der Infektion, der Entstehung der Infektionskrankheiten und die Rolle, welche die Tonsillen und die Rachenschleimhaut und ihre Erkrankungen bei der Infektion spielen. Während er in der II. Auflage die Tonsillen „vorerst immer noch als Schutzorgane" betrachtet, scheint er seitdem mehr der Auffassung zuzuneigen, welche in den Tonsillen „physiologisch wunde Stellen" sieht. Sehr bemerkenswert ist die Angabe, daß bei 80% aller Fälle von Gelenkrheumatismus vorangegangene Anginen nachweisbar seien, ebenso gehöre unzweifelhaft die Nephritis und häufig auch die akute Appendizitis zu den Folgekrankheiten der Tonsillitiden. Kissling warnt davor, die Erkrankungen der Tonsillen leicht zu nehmen: „einer mit Bettruhe sorgfältig behandelten Angina folge nur höchst selten eine Polyarthritis,

Digitized by Google
Original from UNIVERSITY OF MINNESOTA
Generated on 2019-10-24 18:05 GMT / http://hdl.handle.net/2027/umn.31951002684121b
Public Domain in the United States, Google-digitized / http://www.hathitrust.org/access_use#pd-us-google

während Kranke, die mit einem frischen Gelenkrheumatismus in Behandlung kommen, fast regelmäßig eine vorhergegangene Angina nicht beachtet, der Behandlung nicht für wert gehalten und damit noch weiter gearbeitet haben". Ich glaube allerdings, die meisten Patienten mit Schnupfen und einfacher Angina werden und können sich nicht ins Bett stecken lassen. Die Darstellung der Diphtherie und der Sepsis im Anschlusse an Erkrankungen der oberen Luftwege ist verhältnismäßig kurz, aber sehr lesenswert. Etwas eingehender wird die otogene Sepsis besprochen.

Ein sorgfältig gearbeitetes Sachregister erhöht die Brauchbarkeit des Werkes sehr wesentlich.

Es ist den Herausgebern gelungen, trotz mannigfacher Erschwerungen diesen Band auch in dritter Auflage so zu gestalten, daß er nicht nur auf der Höhe der bisherigen Auflagen erhalten, sondern daß er einen wesentlichen Fortschritt darstellt zur Ehre deutscher Wissenschaft und deutscher Arbeit.

P. Heymann.

Personalien und Notizen.

Verliehen: Der Titel a. o. Professor: Herrn Prof. Dr. Eschweiler in Bonn und Privatdozent Dr. Amersbach in Freiburg i. Br.

Berufen: Prof. Dr. v. Eicken nach Berlin unter gleichzeitiger Erteilung eines Lehrauftrages für Oto-Rhino-Laryngologie.

Die Universitäts-Ohrenklinik in München (Vorstand: Prof. Dr. Heine) ist in die ehemalige Hebammenschule (Pettenkoferstr. 4), die zu diesem Zweck umgebaut und eingerichtet worden ist, übersiedelt. Bettenzahl 31; außerdem 4 Separatzimmer für Klassenpatienten. Die Ohren-Poliklinik ist im Gebäude der Allgemeinen Poliklinik geblieben.

Druckfehlerberichtigung.

In dem ersten Teil der im Maiheft erschienenen Besprechung P. Heymanns der 3. Auflage des Handbuches der speziellen Chirurgie des Ohres und der oberen Luftwege ist zu setzen:

S. 407, Z. 13 v. o.: „1913" statt „1918"
S. 407, Z. 6 v. u.: „Kuttner" statt „Kuttiner"
S. 408, Z. 12 v. o.: „Tubentonsille" statt „Tubensonsile"
S. 409, Z. 12 v. u., und S. 410, Z. 9 v. o.: „Thost" statt „Port"
S. 410, Z. 1 v. o.: „Marshall Hall" statt „Marshal Hell"
S. 410, Z. 7 v. o.: „solle" statt „sollen".

Für den wissenschaftlichen Teil verantwortliche Redakteure: Dr. E. Urbantschitsch, Dr. H. Maschik.
Herausgeber, Eigentümer und Verleger: Urban & Schwarzenberg.
Druck R. Spies & Co. Wien V.

Digitized by Google
Original from UNIVERSITY OF MINNESOTA
Generated on 2019-10-24 18:05 GMT / http://hdl.handle.net/2027/umn.31951002684121b
Public Domain in the United States, Google-digitized / http://www.hathitrust.org/access_use#pd-us-google

MONATSSCHRIFT FÜR OHRENHEILKUNDE
UND
LARYNGO-RHINOLOGIE

56. Jahrg. 1922. 7. Heft.

Nachdruck verboten.

Original-Artikel.

Neue Gesichtspunkte für die Behandlung der Otorrhöe und der Mittelohrschwerhörigkeit (infolge Otitis media sicca).

Von Prof. Dr. **A. Schönemann**, Dozent für Oto-Rhino-Laryngologie an der Universität Bern.

(Mit 1 Textfigur und 10 Tafelfiguren)

Ein klinischer Vortrag[1]).

M. H.! Vielfach herrscht die Meinung, daß das Chronischwerden akut auftretender Otorrhöen und, damit Hand in

[1]) Für die hier niedergelegten Erörterungen dienten als weitere Grundlagen auch die nachfolgenden Arbeiten desselben Autors:

Schönemann: Die Topographie des menschlichen Gehörorganes. Mit 8 Tafeln in Folio. Wiesbaden, bei F. Bergmann. 1904. Enthält die Durchführung der Ohrtopographie am einzelnen Individuum.

Idem: Schläfenbein und Schädelbasis, eine anatomisch otiatrische Studie. Mit 8 Photogravuretafeln. Neue Denkschriften der Schweiz. Naturforscher-Gesellschaft. Verlag Georg & Cie., Basel. 1906. Enthält die Untersuchungsresultate über die Variationen der Einzeltopographie des Schläfenbeines und seiner Kontanta bei verschieden geformten Schädeln.

Idem: Atlas des menschlichen Gehörorganes mit besonderer Berücksichtigung der topographischen und chirurgischen Anatomie des Schläfenbeines. Mit 50 Lichtdrucktafeln. Jena, bei G. Fischer. 1907. (Ins Englische übersetzt.)

Idem: Ohr, Nase und Nasennebenhöhlen. Durch Rekonstruktionsplastiken dargestellt. Für prakt. Ärzte, Spezialärzte, Studierende. 16 Tafeln. Wyss, Bern. 1918.

Idem: Über den Durchbruch eitriger Mittelohrprozesse nach dem Pharynx. Deutsche Otologische Gesellschaft. 1916.

Idem: Die Lage des Trommelfelles im Schädel. Korrbl. f. Schwz. Ärzte. 1905.

Idem: Zur Erhaltung des schalleitenden Apparats bei der Radikaloperation. Deutsche Otologische Gesellschaft. 1909.

Idem: Über den Einfluß der Radikaloperation am Gehörorgan auf das Hörvermögen. Korrbl. f. Schwz. Ärzte. 1906.

Idem: Über die Berechtigung bei der anat. Beschreibung des menschl. Gehörorganes die wirklichen Lageverhältnisse zu berücksichtigen. Arch. f. Ohrenhlk. 1906.

Idem: Plattenmodelle des menschlichen Gehörorganes. Versamml. deutscher Naturforscher u. Ärzte in Wien 1913. Gesamtsitzung der medizin. Hauptgruppen.

Idem: Über die Resorptionsfähigkeit des äußeren Gehörganges und die Permeabilität des Trommelfelles. Verhandlungen des XVI. internationalen medizinischen Kongresses in Budapest. 1909.

Cfr. auch die Abhandlung ähnlichen Inhaltes in Nr. 11, 1922, der Schweiz. med. Wschr.

Digitized by Google
Original from UNIVERSITY OF MINNESOTA
Generated on 2019-10-24 18:05 GMT / http://hdl.handle.net/2027/umn.31951002684121b
Public Domain in the United States, Google-digitized / http://www.hathitrust.org/access_use#pd-us-google

Hand gehend, das Einsetzen des Fötors meistens bedingt sei durch mangelhafte Behandlung bzw. durch Vernachlässigung der primären akuten Otitis media perforativa. Dabei wird allerdings vorausgesetzt, daß es sich primär stets um sogenannte genuine Mittelohreiterungen handelt, d. h. um solche, die sich beispielsweise an Schnupfen anschließen und nicht im Gefolge i. e. als Sonderlokalisation akuter Infektionskrankheiten, wie Scharlach, Masern, Typhus usw. auftreten; für letztere steht fest, daß sie trotz sorgfältigster Lokalbehandlung sehr oft in chronische fötide Otitiden ausarten. Bei ihnen finden wir denn auch fast regelmäßig das charakteristische Merkmal des chronischen fötiden Ohrenflusses, die persistierende, meistens randständige Perforation der Trommelfelle (Tafelfigur 4), womit selbstverständlich nicht gesagt sein soll, daß eine lange dauernde oder persistierende und überdies noch randständige Perforation eo ipso einen chronischen Ohrenfluß bedingt; denn in diesem Falle wären ja alle unsere Bestrebungen, auf konservativem Wege die chronische Otorrhoe zu heilen, von vornherein zur Wirkungslosigkeit verurteilt.

Im allgemeinen mag auch richtig sein, daß diese genuinen, d. h. gutartigen Otorrhöen der erfolgreichen Behandlung vom äußeren Gehörgang aus wohl zugänglich sind. Letztere besteht, wie bekannt ist, besonders seit den Bezoldschen Publikationen in beinahe schemagemäß gehandhabtem Ausspritzen des Gehörganges (und der zugänglichen Trommelhöhlenteile), Austrocknen dieser Bezirke durch Austupfen, sodann Luftdusche und schließlich Borsäure-Insufflation in den Gehörgang. Diese Behandlung soll anfänglich täglich, später je nach der Sachlage mit Einschiebung von ein- bis mehrtägigen Pausen geschehen.

Ohne weiteres ist zuzugeben, daß in der Tat viele so behandelte, aus akuter einfacher Otitis media entstandene chronische Ohrenflüsse heilen. Bei anderen Fällen warten wir aber oft vergebens und sehr enttäuscht auf eine solche baldige Wendung zum Besseren. Sobald die erwähnte Behandlung aussetzt oder auch schon während derselben, wird der Ausfluß ohne sichtlichen Grund neuerdings wieder fötid. Die Perforation bleibt beharrlich in Permanenz.

Als möglichen Grund für ein solches Geschehen könnte man vielleicht anführen, daß viele dieser sogenannten einfachen, genuinen Otitiden eben doch keine solche waren, sondern im Grund genommen Skarlatina- und Masernlokalisationen, bei denen seinerzeit alle übrigen Symptome dieser Infektionskrankheiten in den Hintergrund traten, möglicherweise auch ganz übersehen wurden (Scharlach, Angina ohne Ausschlag!). Auch hat es gewiß seine Bedenken, die Otitis media perforativa, welche im Gefolge der Influenza so oft auftritt, zu den genuinen, gutartigen zu zählen. Ist doch mehrfach

Digitized by Google
Original from UNIVERSITY OF MINNESOTA
Generated on 2019-10-24 18:05 GMT / http://hdl.handle.net/2027/umn.31951002684121b
Public Domain in the United States, Google-digitized / http://www.hathitrust.org/access_use#pd-us-google

beobachtet worden, daß gerade solche mit Influenza einhergehende Ohrenflüsse sich vergesellschaften mit großen, nicht selten randständigen Perforationen und, trotz aller Behandlung, mit fötidem Sekret.

Wir sind also ganz allgemein der Ansicht, es gebe Fälle von chronisch und fötid gewordenen Otorrhöen, die sich trotz fachgemäßer Behandlung aus sogenannten einfachen Mittelohrentzündungen heraus entwickelt haben. (Für die anderen Ohrenflüsse, d. h. solche, die z. B. aus akuten Scharlachotitiden entstehen, ist ein solcher Übergang in Chronizität und Fötor ja, wie schon angedeutet wurde, leider an der Tagesordnung und erklärt sich sehr leicht aus der Neigung dieser Infektionskrankheiten, Nekrosen und nachfolgende Demarkationsprozesse heraufzubeschwören.) Sodann meinen wir aber, ganz besonders anzudeuten, daß vielleicht doch noch andere, bisher zu wenig beachtete Umstände hier beim Chronischwerden auch der Otorrhoe mitspielen: Umstände, deren Klarlegung möglicherweise dazu beitragen möchte, die Heilung des chronischen Ohrenflusses überhaupt rascher und namentlich rationeller zu bewerkstelligen als bisher.

Zunächst ist es wohl zweckmäßig, daran festzuhalten, daß der chronische, übelriechende Ohrenfluß im Grunde genommen nur der Ausdruck einer ungeheilten, stagnierenden, Detritus absondernden Wunde bedeutet und daß demgemäß auch hier die Prinzipien der allgemeinen Wundheilung zur Anwendung kommen sollten. Man wird mir entgegenhalten, dies geschehe ja mit der Borsäure-Luftduschen-Therapie in exquisitem Maße. Dies trifft in der Tat bis zu einem gewissen Grade wenigstens und bei großen Trommelfellperforationen zu, eventuell auch noch vermittelst der Anwendung des Hartmannschen Paukenröhrchens, von dem später noch die Rede sein soll. Aber wirklich auch nur bis zu einem gewissen Grade, und zwar aus zwei Gründen:

Selbst für den Fall, daß ein großer Defekt im Trommelfell vorliegt, dürfte es schwer fallen, alle Teile der eiternden Trommelhöhlenwände gleichmäßig mit dem Borsäurepulver zu bestäuben. Für kleinere Perforationen gilt dieser Einwand um so mehr und man tröstet sich vielfach mit dem Umstand, daß das Borsäurepulver im Sekret (Eiter) sich löse und so gleichsam in Solution wirke. Meiner Ansicht nach nur eine Entschuldigung für die Anwendung der Borsäure, aber kein Grund! Namentlich wichtig scheint es mir jedoch, darauf hinzuweisen, daß die via Gehörgang eingeblasene Borsäure wohl niemals in wirksamen Mengen an die Einmündungsstelle der Ohrtrompete in die Trommelhöhle (s. Tafelfig. 1 u. 8) hingelangt, geschweige denn in deren Lumen.

Digitized by Google
Original from UNIVERSITY OF MINNESOTA
Generated on 2019-10-24 18:05 GMT / http://hdl.handle.net/2027/umn.31951002684121b
Public Domain in the United States, Google-digitized / http://www.hathitrust.org/access_use#pd-us-google

Ein zweites, wichtiges Moment, das ebenfalls die Prinzipien der allgemeinen Wundbehandlung betrifft. scheint mir in den besonderen Abflußverhältnissen der Wundsekrete zu liegen. Wir vergessen viel zu sehr, daß der natürliche Abfluß der Trommelhöhlensekrete normalerweise via Ohrtrompete in die Nase geht. Man wird mir einwenden, es sei doch zum mindesten für den vorliegenden Fall von der Natur zweckmäßig eingerichtet, daß fötides Eitersekret via Gehörgang nach außen befördert werde und nicht via Tuba in den Rachen- bzw. Verdauungstraktus gelange. Ganz richtig! Aber woher wissen wir denn, daß ein gewisser Teil dieses fötiden Ohrsekretes mit oder ohne unser Zutun auch bei der Borsäurebehandlung nicht in die Tube und den Rachen gelangt? Ich meine damit zu sagen, man sollte dahin trachten, natürlich durch unsere Behandlung in erster Linie, dem Sekret seinen Fötor zu nehmen; sodann aber im Auge behalten, daß das nach Möglichkeit auch verminderte Sekret seinen natürlichen Abfluß via Tuba findet. Hand in Hand damit zielt denn auch der Endzweck dieser Indikation selbstredend dahin, die Tube nicht nur als Sekretabfuhrweg, sondern auch als Luftzufuhrrohr für die Trommelhöhle wieder funktionstüchtig zu machen. Dem Umstand, daß sehr oft die Tube bzw. deren Einmündungsstelle in die Trommelhöhle (die „sellare“ [Schönemann]Trommelhöhlenwand, s. beigegebene Tafel) eitrig absondert bzw. den Ohrenfluß mit unterhält, und, weil entzündlich geschwellt, wegbehindernd wirkt, wird dabei in rationeller Heiltendenz von selbst Rechnung getragen.

Um diesen Postulaten zu genügen, führe ich seit Jahren und mit bestem Erfolge die Vioform- und Xeroformpulvereinblasungen in die Trommelhöhle via Tuba aus. Zur praktischen Erläuterung dieses Verfahrens sei hier zunächst ein charakterischer Fall, der beinahe wie ein Experiment auf die Brauchbarkeit meiner Methode anmutet, kurz angeführt:

Herr F. Tsch., geb 1884, kam als Füsilier der Etapp.-Komp I/103 anfangs August 1914 nach Solothurn. Am 11. August 1914 war er mit anderen Soldaten zum Materialausladen in einen geschlossenen Güterwagen beordert. Der Schlag einer plötzlich zuschlagenden Waggontüre traf den Pat. unvermutet an die linke Kopf- und Ohrgegend und streckte ihn bewußtlos zu Boden. Am folgenden Morgen konstatierte der Arzt im Krankenzimmer, nach Angabe des Pat., außer einigen Schürfungen am Kopf nichts Besonderes. Die Schmerzen gingen zurück, nur fühlte der Pat. im linken Ohr immer „etwas Ungewöhnliches“, dort sei auch das Gehör schwach gewesen. Füsilier Tsch. konnte bald wieder ausrücken, sogar zu einem dienstlichen Bad in der Aare. Bei diesem Anlasse sei ihm ein Tropfen Wasser ins Ohr gekommen, der sofort sehr starke Schmerzen verursachte. Pat. konsultierte daraufhin einen ihm zufällig bekannten Privatarzt. Letzterer konstatierte „Trommelfellbruch“. Pat. verbrachte sodann wegen Ohreiterung $2^1/_2$ Monate im Militärspital in Solothurn und trat hernach durch Verfügung der M. V. am 30. Oktober 1914 in meine Behandlung.

Digitized by Google
Original from UNIVERSITY OF MINNESOTA
Generated on 2019-10-24 18:05 GMT / http://hdl.handle.net/2027/umn.31951002684121b
Public Domain in the United States, Google-digitized / http://www.hathitrust.org/access_use#pd-us-google

Der Lokalbefund ergab: Otitis media perforativa links. Die Perforation betrifft einen großen Teil der Trommelfellpartie vor und unterhalb des z. T. noch erhaltenen Hammergriffes; ziemlich profuse fötide Eiterung. Flüstersprache auf 0·5 m Entfernung perzipiert. Nach Reinigung des Gehörganges durch vorsichtiges Austupfen und unter Zuhilfenahme von mit Wasserstoffsuperoxyd durchtränkten Wattetupfern wurde ein Probekatheterismus vorgenommen. Die Durchgängigkeit des Tubo-tympano-meatus ext. Kanals (denn von einem solchen kontinuierlichen Kanal kann man pathologisch-anatomisch sprechen, sobald eine irgendwie erhebliche Trommelfell-Diskontinuität sich gebildet hat) erwies sich, wenn auch etwas gehemmt, so doch hinreichend. Dieser reinen Probelufteinblasung folgte sofort eine reichliche Einblasung von Vioform in die Tube (über die genauere Technik dieser Prozedur soll später noch eingehend berichtet werden) mit dem unmittelbaren Erfolg, daß bei der hernach vorgenommenen otoskopischen Inspektion die Trommelhöhle (soweit sie durch die Perforationsöffnung zu überblicken war) sowie ein großer Teil des angrenzenden Gehörganglumens reichlich mit Vioform-Substanz bedeckt war.

Schon am nächsten Tag war der Fötor verschwunden, auch die Eitersekretion wurde bald geringer und sistierte ganz, nachdem die geschilderte Behandlung während zwei Wochen zirka achtmal wiederholt worden war. Trotzdem wurde die gleiche Behandlung mit Rücksicht auf die zu erwartende Hörverbesserung noch eine gewisse Zeit lang fortgesetzt.

In der Folgezeit traten sodann einige Rezidive ein, fast immer im Anschluß an akute Nasenkatarrhe (auch der Verdacht, daß sich kleine Knochensplitter aus der Trommelhöhle nachträglich noch sequestrierten, war nicht ganz von der Hand zu weisen). Diese Rezidive konnten aber immer durch die rasch eingeleitete, beschriebene Behandlung prompt gestoppt werden. Seit längerer Zeit ist der Pat. völlig beschwerdefrei. Die Ränder der persistierenden Perforation haben sich konsolidiert. Die Trommelhöhle selbst ist sekretfrei. Das Hörvermögen hat sich ganz wesentlich gebessert. Hinzugefügt mag noch werden, daß bei Anlaß solcher nachträglich aufgetretener Rezidive mehrmals von mir die Ausspritz-Borsäure-Luftduschenmethode probeweise angewendet wurde, mit direkt negativem Erfolg.

Wir haben es also hier mit einem Fall zu tun, welcher (während zirka zweimonatlicher Spitalbehandlung) unter durchaus günstigen Behandlungsverhältnissen gewesen wäre zur programmgemäßen Ausheilung seiner Otitis media purulenta födita (deren spezielle Ätiologie übrigens hier ganz aus dem Spiel gelassen werden soll). Trotzdem trat diese Heilung nicht ein, wohl aber erfolgte sie im Zeitraum von zirka 14 Tagen durch die geschilderte Vioform-Insufflationsmethode per tubam. Auch der weitere Verlauf sowie namentlich die sehr erfreuliche Hörverbesserung sprechen zweifellos für die Brauchbarkeit dieser Behandlungsweise.

Was nun die technischen Einzelheiten dieses Verfahrens anbetrifft, so scheint es mir vor allem wichtig zu sein, zunächst auf die Lagerung des Patienten ein besonderes Augenmerk zu richten. Am besten läßt man den Kranken auf einem großen Lehnstuhl Platz nehmen, auf welchem er, den Kopf nach hinten geneigt, sein Hinterhaupt bequem auflegen kann. Der Arzt stellt sich zur rechten Seite des Patienten und handhabt, nach den bekannten Regeln, die in jedem Lehrbuch der Ohrenheilkunde nachzulesen sind, Hörschlauch (in der Praxis falscherweise „Otoskop“ genannt), Preßluftballon und Katheter.

Digitized by Google
Original from UNIVERSITY OF MINNESOTA
Generated on 2019-10-24 18:05 GMT / http://hdl.handle.net/2027/umn.31951002684121b
Public Domain in the United States, Google-digitized / http://www.hathitrust.org/access_use#pd-us-google

Für die Wahl des letzteren muß Wert darauf gelegt werden, daß nur kurze, metallene und besonders möglichst groß kalibrierte Katheter zur Anwendung kommen (ein Grundsatz, der übrigens, so viel ich weiß, auch bei der Anwendung von Urethrakathetern gilt). Für unsere Fälle erwächst diesem Grundsatz der großen Kalibrierung schon deswegen eine besondere Bedeutung, weil durch das Katheterlumen vermittelst der Preßluft ein Pulver hindurchgeschickt werden soll. Enge Katheter werden durch dasselbe unausbleiblich verstopft, besonders auch dann, wenn im Katheter selbst die geringsten Mengen von Feuchtigkeit sich angesammelt haben.

Die bisher gebräuchlichen Katheter weisen nun ferner fast durchweg eine solch kleine Anschwellung ihres Schnabels auf, daß sie, eingeführt in das nasale Tubenostium, dieses nur sehr mangelhaft abdichten. Die Folge davon ist, daß bei der Pulverinsufflation ein Teil dieser Pulversubstanz mit dem aus der Pauke zurückkehrenden Luftstrom regurgitiert und zum Teil in die Nasen-, Pharynx- und Kehlkopfhöhle dringt, zum Teil auch als Staubwolke via Nase und Mund nach außen geht.

Das Eindringen eines gewissen Quantums Vioform oder Xeroform in die Nase, den Nasenrachenraum, den Pharynx und eventuell auch noch den Kehlkopf ist nun zwar im Interesse einer antikatarrhalischen bzw. prophylaktischen Desinfektionstendenz dieser Orte nur zu begrüßen.[2]) Als vorübergehende subjektive Belästigung kann es höchstens einen leichten, rasch vorübergehenden Reizhusten erzeugen.

Für unsere hier vorliegende therapeutische Indikation bedeutet aber das nach außen entwischte Pulverquantum eine nicht gerade bezweckte Nebenwirkung und, abgesehen davon, auch einen unnützen Materialverlust. Überdies ist es für einen diese Methode mehrmals täglich anwendenden Arzt nicht gerade gleichgiltig, wenn er wiederholt in einer Wolke von Vioform usw. arbeiten muß. Aus diesen Gründen gebrauche ich nunmehr fast ausschließlich einen Katheter, bei welchem der olivenartige Schnabelansatz viel bauchiger konstruiert ist und bei dem übrigens an denselben Katheter verschieden große solcher Schnabelansätze angeschraubt werden können, entsprechend dem individuell größeren oder kleineren nasalen Tubenmund.

[2]) Zur Zeit der großen Grippeepidemien habe ich empfohlen, daß sich die Patienten prophylaktische Selbstinsufflationen von Vioform in die Nase machen. Da, wo dieselben vorschriftsgemäß durchgeführt wurden, haben sie zweifellos gute Resultate gezeitigt. Auf alle Fälle haben sie niemals geschadet oder auch „nur lokal gereizt", wie dies behauptet wurde (s. Schönemann: Zur Prophylaxe der Influenza. Korrbl. f. Schwz. Ärzte. Nr. 34. 1918).

Digitized by Google
Original from UNIVERSITY OF MINNESOTA
Generated on 2019-10-24 18:05 GMT / http://hdl.handle.net/2027/umn.31951002684121b
Public Domain in the United States, Google-digitized / http://www.hathitrust.org/access_use#pd-us-google

So ausgerüstet vermag man die nasale Tubenöffnung auch bei individuell verschiedener Weite viel vollkommener abzudichten.

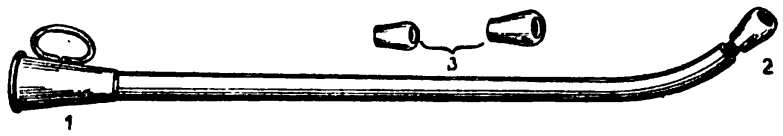

Tubenkatheter (nach Schönemann) mit auswechselbarer Tubenolive. 2 u. 3 Tubenolive, durch Gewind am Katheterschnabel befestigt. 1 Hohler Konus.

Man sollte nun glauben, daß die Einführung eines so gebauten Katheters durch den unteren Nasengang und das Verbringen desselben in die wirksame Stellung mit besonderen Schwierigkeiten verbunden sei. Dies trifft in der Regel nicht zu; oft ist man geradezu überrascht, wieviel leichter der dickkalibrige Katheter zu handhaben ist bzw. zum Ziel führt, als der dünnkalibrige und namentlich auch als der dünnkalibrige Hartgummikatheter.

Damit sei nun nicht gesagt, daß mein neues Katheter-modell stets und mit Leichtigkeit in Stellung zu bringen wäre. Wo Anstände auftreten, soll zunächst dem Katheterismus zum Zwecke einer vorübergehenden Anästhesie bzw. Dilatation der unteren Nasengänge und des nasalen Tubenostiums eine Kokain, besser Alypin-Adrenalin Applikation (10 Tropfen Adrenalinlösung auf 1 cm^3 5% Alypinlösung) vorangehen. Zu diesem Zwecke verwende ich schon seit Jahren mit Vorteil meine besondere Nasensonde (Watteträger Schönemann). Sie stellt im wesentlichen eine grobe, etwas biegsame Stricknadel dar, welche einendig bis zur Hälfte ihrer Länge ganz gleichmäßig platt gewalzt wurde. Diese Sonde wird mit einem zirka 4 cm langen und ebenso breiten flachen, dünnen Wattestück sehr locker umwickelt (also nicht nur ganz vorn, wie bei den pinselartigen Ohrtupfern) und, so armiert, nach leichter Durchtränkung mit der oben angegebenen Flüssigkeit unter Leitung des Nasenspekulums vorsichtig in den unteren Nasengang eingeführt. Das Wesentliche besteht nun in der Möglichkeit, daß man die Wattewicken am gewünschten Ort liegen lassen kann, indem man sie von der Sonde abstreift und die Sonde aus dem Nasengang herauszieht. Solches ist bei den gewöhnlich in Gebrauch stehenden schraubenförmigen Wattenträgern nicht gut möglich.

Die Wattetampons bleiben zirka eine viertel Stunde lang liegen. Stärkere Lösungen verwende ich nie, auch nicht Nasenpinselungen, wenigstens nicht zur Erreichung des angeführten Zweckes [3]).

[3]) Ganz ähnlich wird auch verfahren zwecks Stillung von profusen Nasenblutungen, besonders septalen Ursprunges, nur durchtränke ich hier

Digitized by Google
Original from UNIVERSITY OF MINNESOTA
Generated on 2019-10-24 18:05 GMT / http://hdl.handle.net/2027/umn.31951002684121b
Public Domain in the United States, Google-digitized / http://www.hathitrust.org/access_use#pd-us-google

Treten aber trotz alledem der Einführung des Katheters unüberwindliche Hindernisse entgegen, wie z. B. erhebliche Spinnen und Krusten der Nasenscheidewand, oder exzessive Muschelhypertrophien (die auch knöcherner Natur sein können), so müssen diese von fachkundiger Hand vorgängig der Katheterismuskur entfernt werden. Solches sollte übrigens auch schon aus dem Grunde geschehen, weil derartige Wegbehinderungen ganz regelmäßig einhergehen mit dem auch auf den übrigen Organismus und das Mittelohrübel einwirkenden Syptomenkomplex der behinderten Nasenatmung.

Weitere Wegbehinderungen finden sich oft im Nasenrachenraum, und zwar in Form von adenoiden Vegetationen (besser vielleicht Hypertrophie der Retronasaltonsille genannt), ferner sodann eigentliche Tumoren im Retronasalraum und angeborene Choanalstenosen. Auch hier genügt zur Erkennung dieser pathologischen Zustände sehr oft die bloße Inspektion von vorn, vermittelst des Nasenspekulums, besonders nachdem das ganze zugängliche Gebiet durch Adrenalinapplikation anämisiert und was viel wichtiger ist, ad optimum dilatiert wurde. Man kann dann unter anderem auch sehr gut beobachten, welche Elongationen das Gaumensegel bei Phonation (z. B. bei „Kuckuck"-Sagen noch zu machen vermag) und dadurch schon ein annäherndes Maß erhalten für die Beurteilung der vorliegenden Wegbehinderungen in diesen Abschnitten. Die Postrhinoskopie ist meiner Erfahrung nach eine ziemlich unsichere und den Patienten quälende Untersuchungsmethode. Letzteres trifft besonders auch für die brutale, digitale Exploration des Nasenrachenraumes zu. Sie ist meistens entbehrlich durch Anwendung der erwähnten Okularinspektion von vorn.

Mit Berücksichtigung dieser vorweggenommenen Bemerkungen gestaltet sich demgemäß der Modus procedendi bei meiner Pulver-Einblasungsmethode in die Trommelhöhle via Tuba folgendermaßen: Gehörgang und soweit möglich Trommelhöhle werden mit kleinen Wattepinseln (eventuell mit Wasserstoffsuperoxyd) gereinigt. Daß ich, wohl verstanden, nur für die hier in Frage stehende Indikation kein besonderer Befürworter der so vielfach angewandten Gehörgangsausspritzungen bin, läßt sich nach dem Gesagten leicht erraten. Die ganze Inszenierung dieses Ausspritzens scheint mir viel zu heroisch zu sein, gegenüber

die Wattewicken mit gewöhnlichem Wasserstoffsuperoxyd plus 10 Tropfen Adrenalin pro cm³, ein nach meinen Erfahrungen ganz ausgezeichnetes, niemals lokal ätzendes oder schmerzendes Hämostyptikum. Zweckmäßigerweise veranlaßt man aber den Patienten, vor dieser Lokalbehandlung recht kräftig einseitig zu schneuzen, selbst auf die Gefahr hin, daß die bestehende Nasenblutung vorübergehend sich verstärkt. Durch dieses Schneuzen sollen Blutkoagula entfernt werden. Die beschriebenen Wattetampon können ruhig bis am nächsten Tag liegen bleiben.

Digitized by Google
Original from UNIVERSITY OF MINNESOTA
Generated on 2019-10-24 18:05 GMT / http://hdl.handle.net/2027/umn.31951002684121b
Public Domain in the United States, Google-digitized / http://www.hathitrust.org/access_use#pd-us-google

dem gewöhnlich relativ doch kleinen Quantum Sekret, das im Gehörgang lagert und, was die Beurteilung der Sekretsqualitäten selbst anbetrifft, so scheint mir dieselbe viel besser, gleich beim ersten Blick in den Gehörgang, also in situ und hernach bei der Betrachtung des Austupfpinsels zu geschehen als nachher, supendiert im Spritzwasser. Zweckmäßigerweise können auch mit der flachen Sonde Sekretpartien aus dem Gehörgang vorsichtig herausgeholt und hernach mit schwachen Vergrößerungen untersucht werden. Im ferneren vermag ich nicht recht einzusehen, weshalb man zuerst alle Risiken des sonst so verpönten Wassereindringens in die durchlöcherte Trommelhöhle übernehmen soll, um hinterher bemüht zu sein, durch Austupfen dieses Wassers peinlich genau wieder zu entfernen.

Übrigens ist sicher noch eines zu bedenken: nämlich der Umstand, ob nicht allein schon durch das Eindringen von Wasser in die ungeschützte, d. h. perforierte Trommelhöhle die Vitalität der dort sich findenden Zellen in ungünstigem Sinne alteriert werden könne, derart, daß vielleicht das Granulationsgewebe unerwünscht gereizt, neu sich bildendes Epitel aber in seiner heilsamen Entwicklung gehemmt wird. Namentlich der (vom Wartepersonal vielfach geübte) Abusus der Ausspülungen ist sicher hier ebensowenig vom Guten wie bei der Nase. In die Trommelhöhle gehört gleicherweise wie in die Nasenhöhlen, der Norm entsprechend, Luft und kein Wasser. Außerdem ist die natürliche Vis a tergo, welche bestrebt ist, das Sekret nach außen, aber auch nach der Tube hin fortzuschaffen, sicher nicht zu unterschätzen.

Sollte es nun aber doch nicht möglich sein, durch kleine, weiche Wattepinsel (wobei meine bereits erwähnte Sonde deswegen besonders zweckmäßig sein dürfte, weil die gebrauchten Wattewicken sehr leicht abgestreift werden können) alles Sekret zu entfernen (z. B. bei zähen adhärenten Krusten, welche namentlich gegen den Kuppelraum oft aufsitzen), so tut man gut, zunächst einen schmalen, etwa vierfach zusammengelegten, trockenen Vioformgazestreifen mit Hilfe des Ohrtrichters bis in die Tiefe des Gehörganges vorzuschieben. Diesen Docht läßt man dann einige Zeit liegen, er muß aber sofort und dann etwa alle zwei Stunden vom Patienten durch Auftröpfeln von einigen Tropfen Flüssigkeit (abgekochtes Wasser. Kamillentee) feucht gemacht und durch Vorlegen eines eingefetteten Wattebausches stets feucht erhalten werden; ein Verfahren, das ich übrigens auch für die Behandlung der Otitis externa eczematosa und furunculosa sehr empfehlen möchte. Nach Entfernung dieses Vioformgazedochtes aus dem Gehörgang, (je nach den Verhältnissen schon nach einigen Stunden, oft aber erst am folgenden Tage), begegnet gewöhnlich die Reinigung der Gehörgangstiefen keinen Schwierigkeiten mehr.

Digitized by Google
Original from UNIVERSITY OF MINNESOTA
Generated on 2019-10-24 18:05 GMT / http://hdl.handle.net/2027/umn.31951002684121b
Public Domain in the United States, Google-digitized / http://www.hathitrust.org/access_use#pd-us-google

Nachdem nun unter Berücksichtigung dessen, was schon erwähnt wurde, Patient, Katheter und Hörschlauch in die richtige Position gebracht worden sind, erfolgt eine Probelufteinblasung. Oft kann dieselbe, wie übrigens die bald zu erwähnende Pulverinsufflation selbst, wirksamer gemacht werden, indem man den Patienten anweist, während der Lufteintreibungen in den Katheter „leer" oder mit Hilfe kleiner Quantitäten Wasser zu schlucken.

Qualifiziert sich auch so die Probelufteinblasung als ungenügend, so kann man zunächst versuchen, vermittelst des an Ort liegenden Katheters einige Tropfen reine Adrenalinlösung in die Tube einzublasen. Natürlich muß für diesen Fall nach vollendeter Flüssigkeitseinblasung in die Tube durch die Ballonpreßluft der Katheter aus der Nase wieder entfernt werden. Er ist ohne sorgfältige Austrocknung (z. B. vermittels Ätherdurchspülung) für die nachfolgende Pulverinsufflation nicht mehr zu gebrauchen. Die Adrenalinwirkung erreicht ihr Optimum zirka 5 Minuten nach vollendeter Applikation: dabei empfindet der Patient anfänglich ein rasch vorübergehendes Herzklopfen.

Es folgt sodann die eigentliche Pulverinsufflation. In den hohlen Komus des Katheters, welcher selbstredend in Stellung gehalten werden muß (am besten mit Daumen und Zeigefinger der linken ärztlichen Hand) schüttet man einige Centigramm, d. h. die gehäufte Spitze einer flachen, breiten Sonde Vioform oder Xeroform hinein und läßt sofort die Lufteinblasung vermittelst des Ballons folgen. Das Vioform dringt mit dem Preßluftstrom in die Tube und in die Trommelhöhle hinein.

Den Endzweck unseres therapeutischen Handels ersehen wir also vor allem darin, via Tuba ein möglichst großes d. h. wirksames Depot von Vioform oder Xeroform in die eiternde Trommelhöhle hinein zu bringen, wo es, gleichsam in Aktionsstellung gebracht, allmählich seine antibakterielle und wohl auch Schleimhaut beizende Wirkung ausüben kann.

Da, wo die Tube, deren Länge nebenbei gesagt, bekanntlich zirka 3·5 cm beim Erwachsenen beträgt (s. Text Fig. 1) völlig durchgängig ist, und da, wo eine hinreichend große Trommelfellperforation in der pars tensa dem eindringenden Preßluftstrom den Weg gleichsam noch besonders erleichtert, geht nun diese Einblasung gewöhnlich ohne irgendwelche Schwierigkeiten vor sich, und es ist durchaus verständlich, daß der Pulverinsufflationsstrom nicht nur das Tubenlumen, sondern auch die Trommelhöhle und sogar den Gehörgang reichlich bestreicht.

Digitized by Google
Original from UNIVERSITY OF MINNESOTA
Generated on 2019-10-24 18:05 GMT / http://hdl.handle.net/2027/umn.31951002684121b
Public Domain in the United States, Google-digitized / http://www.hathitrust.org/access_use#pd-us-google

Anfänglich, d. h., als ich vor neun Jahren diese Methode zuerst anzuwenden begann, fürchtete ich, es möchten durch das eingebrachte Vioform und Xeroform in der Tube oder in der Trommelhöhle irgendwelche Reizerscheinungen oder lokale Schädigungen auftreten. Glücklicherweise traf dies niemals zu. Außer vielleicht einem etwas rasch vorübergehenden Fremdkörper-Larynxhusten oder etwa einem ebenso harmlosen, bald verschwindenden Völlegefühl der Tuben- und Trommelhöhlengegend wissen die Patienten von irgendwelchen subjektiven Beschwerden nichts weiter anzugeben.

Für den Operateur ist nun die Sache scheinbar etwas mißlicher. Hat er viele solche Fälle hintereinander zu behandeln, so ist trotz der Anwendung meines dickschnabeligen Katheters nicht zu vermeiden, daß der Arzt zerstäubtes Vioform und Xeroform einzuatmen bekommt. Nun, der Soldat im Felde muß auch den Pulverdampf zu ertragen lernen und von einem direkten Schaden seitens solcher Pulverinhalationen habe ich an mir selbst niemals etwas beobachtet. Es hält übrigens dem ängstlichen Mediziner auch hier nicht schwer, gewisse Selbstschutzvorrichtungen zu treffen. Daß dem Patienten das Eindringen von Vioform und Xeroform in die Nasenhöhle und den Pharynx im Sinne einer antikatarrhalischen Maßregel, nur nützlich sein kann, habe ich schon erwähnt.

Hier möchte ich, späteren Erörterungen vorgreifend, anführen, daß ich seit langer Zeit mit sichtlichem Erfolg diese Pulverinsufflationen in die Trommelhöhle via Tuba auch bei intaktem Trommelfell in Anwendung bringe, und zwar in erster Linie bei gewöhnlichen, nicht perforativen, akuten und chronischen Mittelohrkatarrhen, deren subjektive Hauptsymptome bekanntlich in Hörverminderung und quälenden Ohrgeräuschen bestehen. Warum ich auch bei diesen Affektionen in erster Linie auf das Vioform und Xeroform verfallen bin, hat unter anderem seinen besonderen Grund darin, daß jedes dieser Medikamente gleichsam eine charakteristische Gruppe vertritt: Vioform ist jodhaltig und chemisch als Jodoxychinolin charakterisiert. Es wurde vor zirka 20 Jahren erstmals von Tavel (Bern) bakteriologisch und klinisch geprüft und als bester Ersatz für das Jodoform befunden. Vioform wirkt antibakteriell speziell auch antituberkulös und ist ungiftig, sofern es nicht in abgeschlossene Wundhöhlen als Emulsion gespritzt wird (Blanke). Es zersetzt sich nicht, wirkt blutstillend und austrocknend. Es reizt die Umgebung nicht durch Ekzeme und beeinflußt die Granulationsbildung günstig. Xeroform (Tribromphenolwismuth) dagegen ist jodfrei und wismuthhaltig. Es wurde ursprünglich wegen seiner kräftigen antiparasitären Eigenschaften und seiner relativ geringen Giftigkeit gegen den Organismus als

Digitized by Google
Original from UNIVERSITY OF MINNESOTA
Generated on 2019-10-24 18:05 GMT / http://hdl.handle.net/2027/umn.31951002684121b
Public Domain in the United States, Google-digitized / http://www.hathitrust.org/access_use#pd-us-google

Darmantiseptikum (besonders gegen Cholera, ferner Gastroenteritis bei Kindern und Erwachsenen) innerlich empfohlen. Hauptsächlich findet es aber als Wundantiseptikum ähnliche Anwendung wie das Vioform, dessen Eigenschaften es im wesentlichen teilt. Allerdings ist das Xeroform etwas weniger mobil als das Vioform, immerhin noch außerordentlich leicht zerstäubbar.

Bei meinen Verwendungen zeigte es sich, daß beide erwähnte Medikamente als eigentliches Wundpulver, d. h. in ihrer Wirksamkeit bei Otorrhoe, ziemlich Gleiches leisten. Für die übrigen Anwendungen lag a priori der Gedanke nahe, daß das jodhaltige Vioform besonders da anzuwenden sei, wo es sich darum handelte, mehr oder weniger schon organisierte Depots von bestehenden und abgelaufenen Mittelohrkatarrhen zu mobilisieren und zur Resorption zu bringen. Daß auf eine solche Applikation ganz alte, „ausgewachsene", trockene Mittelohrkatarrhe kaum reagierten ist sicher nicht verwunderlich. Abgesehen von diesen Fällen habe ich aber sehr oft die Freude erlebt, daß weniger inveterierte trockene Mittelohrkatarrhe durch meine Vioform- oft auch Xeroformbehandlung bald deutliche Hörverbesserungen aufwiesen. Doch davon soll später noch die Rede sein. Hier lag es mir daran zunächst nur zu zeigen, daß das Einblasen via Tuba und der Aufenthalt vou pulverartigen Substanzen wie Vioform und Xeroform in der Trommelhöhle (auch bei völlig intaktem, d. h. nicht perforiertem Trommelfell) auf alle Fälle nichts schaden. Soviel ich aus der Literatur ersehe, ist dieses Verfahren zuerst von mir angewendet und ausprobiert worden.

Um diesen Abschnitt über die Natur der in die Trommelhöhle eingeblasenen Pulversubstanzen zu vervollständigen, sei noch erwähnt, daß ich u. a. ebenfalls Airol und Dermatol versuchte. Sie wurden besonders wegen ihrer schweren Beweglichkeit und der hygroskopischen Uberempfindlichkeit bald aufgegeben. Ich meine aber das Suchen nach weiteren derartigen Medikamenten sollte fortgeführt werden. Ich habe die Überzeugung, daß es sicher noch andere ebenfalls pulverförmige Substanzen zu finden gibt, die den oben besprochenen Indikationen möglicherweise noch viel besser entsprechen. Auch fragt es sich, ob eine Beimischung z. B. von Fibrolysin oder Pepsin oder Panitrin natürlich in trockener, pulverförmiger, späterhin, d. h. in die Trommelhöhle eingebracht, aber leichtlöslicher Form den angegebenen Insufflationspulvern beigefügt, deren Wirksamkeit nicht noch wesentlich erhöhen könnte.

Kehren wir nach diesem Exkurs zu unserer Behandlung der chronischen fötiden Otorrhöe zurück, so konnten wir zuletzt feststellen, daß bei völliger Wegfreiheit der Tube und Vorhandensein einer hinreichenden Gegenöffnung in Form einer größeren Trommelfellperforation, (siehe Tafelfigur 4) der pulver-

Digitized by Google
Original from UNIVERSITY OF MINNESOTA
Generated on 2019-10-24 18:05 GMT / http://hdl.handle.net/2027/umn.31951002684121b
Public Domain in the United States, Google-digitized / http://www.hathitrust.org/access_use#pd-us-google

gesättigte Preßluftstrom sehr leicht seinen Weg durch den Tubotympano-meatus Kanal findet, derart sogar, daß oft als sichtliches Zeichen des unmittelbaren Erfolges ein Pulverwölklein neben der Olive des Hörschlauches dem äußeren Gehörgang des Patienten entfleucht.

In anderen Fällen aber konstatiert das mit dem Hörschlauch bewaffnete Ohr des Arztes, daß die Preßluft nur schwer oder gar nicht eindringt. Nicht selten trifft dies nur für den Anfang der Behandlung zu und man kann bald feststellen, daß schon nach Ablauf der ersten Insufflationen sowohl die Nasengänge als namentlich auch der Tubenkanal merklich freier werden, prognostisch natürlich ein günstiges Zeichen für die Beurteilung des vorliegenden Falles; denn solche wegbehindernde Tubenschwellungen beruhen dann mehr nur auf Kongestionszuständen als auf eigentlichen lokalen Entzündungen. Sie sind konform den Kongestionszuständen der Tube bei gewöhnlichen Nasenschleimhautschwellungen, die oft schon durch Weingenuß oder Tabakrauchen oder leichten Schnupfen hervorgerufen werden. Wir haben es hier zweifellos nur mit Kollateral-Kongestionszuständen zu tun, welche der Nasenschleimhaut und ihrem so eigenartigen Schwellkörpersystem einerseits und der Tubenmittelohrschleimhaut andererseits eigentümlich sind. Eine richtige autochthone Tuben- oder Mittelohrschleimhaut-Affektion kommt dabei, wie gesagt, gar nicht in Frage.

Zur anatomisch physiologischen Erklärung dieses kollateralen Zusammenhanges darf hier wohl daran erinnert werden, daß beiden Bezirken, nämlich der Tube und dem Mittelohr einerseits und dem respiratonischen Abschnitt der Nase andrerseits (untere Muschel und Retronasalraum) das nämliche Ganglion sphenopalatinum als vosomotorisches Unterzentrum vorstehen dürfte. (siehe Schönemann, Muschelbildung und Muschelwachstum. Anatomische Hefte von Merkel & Bonnet 1901 bei F. Bergmann, Wiesbaden 1901; — vergleiche auch Goldmann, Der Sammelbegriff Otosklerose und chronische progressive Schwerhörigkeit. Halbmonatsschrift für Pathologie und Therapie 1917.)

Solche, nur kollateral kongestive Tubenschwellungen sind es nun wohl, die naturgemäß am ersten auf die Pulvereinblasungen reagieren, welch letztere sehr bald nicht nur die Tuben und Mittelohrschleimhaut selbst, sondern auch die geschwellten Nasenschleimhäute entlasten. Sie (i. e. die Tubenschwellungen) erzeugen im Hörschlauch ebenfalls ein Stenosengeräuch, das aber anders klingt, als z. B. dasjenige bei Tubenlippenschwellung erzeugte.

Das feinhörige, auskultierende Ohr muß solche Unterschiede machen lernen, aber der einigermaßen akustisch oder auch musikalisch veranlagte Arzt, welcher der Untersuchung mit dem Hörschlauch seine besondere Aufmerksamkeit

Digitized by Google
Original from UNIVERSITY OF MINNESOTA
Generated on 2019-10-24 18:05 GMT / http://hdl.handle.net/2027/umn.31951002684121b
Public Domain in the United States, Google-digitized / http://www.hathitrust.org/access_use#pd-us-google

widmet, wird bald mit Befriedigung warnehmen, daß mit fortschreitender Übung viele, auch topographisch zu lokalisierende Feinheiten herausgehört werden können. Nun, wir befinden uns damit in guter Gesellschaft. Ist es doch erstaunlich, welche auskultatorischen Finessen oft das lauernde Ohr des Internisten aus den Tiefen des Thoraxinnern heraus zu hören vermag.

Endlich können dem freien Eindringen des Insufflationspulvers durch den Tubo-tympano-meatus-Kanal Hindernisse in der Trommelhöhle selbst entgegenstehen. Da begegnen wir nun in erster Linie Ohrpolypen, d. h. zu gestielten Gebilden ausgewachsenen Granulationsmassen, welche bekanntlich so groß werden können, daß sie den ganzen äußeren Gehörgang ausfüllen. Aber schon allein die Labyrinthwand[4]) der Trommelhöhle und die nach innen an sie angrenzende „sellare" (Schönemann) Trommelhöhlenwand (siehe Tafelfigur 8) welch letztere in der Hauptsache von der Einmündung der Tuba in die Trommelhöhle bzw. deren Umrandung gebildet wird, kann ganz wesentlich im Wege sein. Diese labyrinthäre Trommelhöhlenwand kann nämlich so aufgelockert und mit Granulationsbildungen dermaßen durchsetzt sein, daß sie wie ein Polster über das tympanale Ostium der Tube herunterhängt und so natürlich außerordentlich wegbehindernd wirkt.

Daß die „Polypen" instrumentell entfernt werden müssen, ist klar. Flächenhafte Granulationen aber werden zweckmäßig nach bekannten Verfahren mit einer an die Sondenspitze angeschmolzenen Lapisperle betupft und zum Schwinden gebracht. Dabei muß aber allergrößte Vorsicht walten und ja nicht unterlassen werden, sofort nach dem Betupfen die betreffende Stelle mit einer Kochsalzlösung zu neutralisieren. Dies geschieht am besten so, daß ein mit dieser Lösung imprägnierter und bereit gestellter Wattetupfer sofort, d. h. im Moment, wo der Patient Schmerz oder Schwindel verspürt, auf die geätzte Stelle sanft angepreßt wird. Im Anschluß daran tritt sodann der weiße Ätzschorf zutage.

Dringt aber das Vioformpulver trotz dieses Granulationshindernisses in genügendem Maße in die Trommelhöhle ein, so erübrigt sich gewöhnlich diese Lapisätzung und man konstatiert im weiteren Verlauf der Behandlung mit Befriedigung, daß diese pathologischen Schwellungen zurückgehen Hand in Hand mit der fortschreitend versiegenden Eitersekretion.

[4]) Ich vermeide es absichtlich, von dieser labyrinthären Trommelhöhlenwand, wie es gewöhnlich geschieht, schlecht und recht als von der medialen bzw. Innenwand der Trommelhöhle zu sprechen; denn diese topographische Einreihung in die Gesamttopographie des Schädels kommt ihr nicht mit Recht zu (vergleiche Schönemann l. c. Über die Berechtigung usw. 1906). Allerdings haben alle meine nach dieser Richtung hin unternommenen Bestrebungen auch bei den Fachgenossen der Schweiz bisher keinerlei Unterstützung gefunden.

Digitized by Google
Original from UNIVERSITY OF MINNESOTA
Generated on 2019-10-24 18:05 GMT / http://hdl.handle.net/2027/umn.31951002684121b
Public Domain in the United States, Google-digitized / http://www.hathitrust.org/access_use#pd-us-google

Eine wichtige Frage ist nun die, ob das Insufflationspulver auch in den für die Ätiologie der chronischen Mittelohreiterungen so bedeutsamen oberen Trommelhöhlenraum, das Epitympanum, einzudringen vermag.

Bekanntlich bildet dieser Raum (siehe Tafelfigur 5, 6, 7, 8), ähnlich der Kuppel eines Dombaues, die knöcherne Umhüllung für den Hammer- und Amboskörper. Er kommuniziert mit der unterliegenden eigentlichen Trommelhöhle, dem Tympanum, nur vermittelst eines kleinen niedrigen rundlichen Ganges (des Ductus-tympano-epitympanicus (Schönemann) (l. c. 1918), der bezüglich seines geringen Durchmessers gerade hinreicht, um dem Ambos zu gestatten, seinen langen Schenkel in die Trommelhöhle hinunterzustrecken. Dort verbindet sich dieser Ambosschenkel mit dem Stapesköpfchen. Der Vollständigkeit halber sei auch noch die Fortsetzung des Epitympanums einerseits mastoidalwärts (d. h. gegen den Processus mastoid. hin), andererseits eine ähnliche, aber viel kürzere „sellarwärts" a. h. gegen die Sella turcica oder den Carotiskanal hin, erwähnt. Erstere verläuft gangartig über der oberen knöchernen Gehörgangswand und wurde von mir Ductus epitympano-mastoideus (Schönemann) genannt. Erst dieser kurze Gang (= Aditus ad antrum der Autoren) mündet in das seiner Richtung nach absteigende Antrum mostoideum, sofern wenigstens letzteres als eigentlicher, einheitlicher pneumatischer Hohlraum im Processus mostoideus selbst hinreichend ausgebildet ist. Bezüglich dieser Bezeichnung „aditus ad antrum" sagt Körner (Zeitschrift für Ohrenheilkunde) schon 1897: „Den unklaren Begriff des aditus ad antrum sollten wir endlich abstoßen". Auch nach innen hin, d. h. genau genommen, in der Richtung gegen die Felsenbeinpyramidenspitze (also „sellarwärts", d. h. gegen den Canalis caroticus) hin (Schönemann) setzt sich der Raum des Epitympanum fort, und zwar blindsackartig, auf kurze Strecke (Recessus epitympanicus sellaris (Schönemann). Dieser Blindsack verläuft über der (so viel ich sehe, ebenfalls von mir zuerst beschriebenen) Tensorfalte (siehe Tafelfiguren 5, 8, plica tens. tympani). Ob diesem Raum pathologisch anatomisch auch eine besondere Bedeutung zukommt, müssen weitere Beobachtungen lehren.

Die für uns so wichtige Kommunikationsöffnung zwischen Tympanum und Epitympanum ist also schon normalerweise derart beschränkt, daß man versucht ist zu sagen, sie sei von der Natur aus unzweckmäßigerweise recht eigentlich dazu disponiert, um ganz verlegt zu werden, sobald katarrhalische und entzündliche Zustände dort einsetzen. Ein solches Geschehen ist sicher oft gerade der Grund, warum akute Otitiden zu einer Mastoiditis sich auswachsen. Wir haben hier ganz ähnliche

Digitized by Google
Original from UNIVERSITY OF MINNESOTA
Generated on 2019-10-24 18:05 GMT / http://hdl.handle.net/2027/umn.31951002684121b
Public Domain in the United States, Google-digitized / http://www.hathitrust.org/access_use#pd-us-google

Verhältnisse wie z. B. beim Blinddarmfortsatz und vielen anderen frei mündenden oder untereinander gangartig verbundenen Organen und Körperteilen. Schon die einfache Entzündung der Haarbälge, die Akne vulgaris, bildet dafür ein Beispiel.

Der Vorgang der Infektion geht dabei wohl so vor sich, daß die Krankheitskeime durch den zunächst noch freien Zugang ungehindert durchdringen; einmal im Kuppelraum eingenistet, findet dann die als Abwehr folgerichtig und durchaus ehrlich einsetzende Eiterung den Ductus tympano-epitympanicus (Schönemann), den natürlichen Abflußweg, durch entzündliche Schwellung bereits verschlossen. Sie selbst aber mag nun zusehen, wie sie sich andere Wege zur Freiheit erobert.

A priori erweisen sich also die Lokalverhältnisse für das Einbringen von Pulver via Tuba in den Kuppelraum als nicht besonders günstig. Trotzdem geht aber oft die Durchblasung des Tubo-tympano-meatus-Kanals bei einigermaßen erheblicher Perforation in der Shrapnellschen Membran, welche bekanntlich dem unteren Teil des Kuppelraumes direkt aufsitzt (siehe Tafelfiguren 1, 2, 7a) nicht allzu schwer. Es kann dies, zum Teil wenigstens, damit zusammenhängen, daß bei langdauernder fötider Otorrhöe namentlich der lange Ambosschenkel leicht einschmilzt und so das Lumen des Ductus tympano-epitympanicus (Schönemann) vielmehr klafft, als bei normalen Verhältnissen. Öfter auch gelingt es, durch die schon erwähnten Ätzungen mit der Lapisperle Granulationen selbst im Kuppelraum zum Schwinden zu bringen und so die Wegfreiheit des Tubo-tympano-meatus-Kanales für die Einblasung zu erzwingen. In gewissen Fällen kommt auch die Hammerextraktion in Betracht; die Ambosextraktion vom Gehörgang aus ist ein gefährliches Unternehmen.

Für solche Fälle der Wegfreiheit im Kuppelraum hat mir denn auch meine Vioform- und Xeroforminsufflation ebenfalls ganz wesentliche Dienste geleistet.

Hier sei mir gestattet, eine einschlägige, kurze Krankenvorstellung einzuschieben. Es handelt sich um den 45jährigen Herrn G. von H., welchem in seinem dritten Lebensjahr die Scarlatina so übel mitgespielt hatte, daß er das Hörvermögen links fast total, rechts bis an einen geringen Rest eingebüßt hatte, trotzdem er fast in ununterbrochener Folge, wegen des immerzu bestehenden fötiden Ohrenflußes in ärztlicher Behandlung stand. Als Pat. im Jahre 1912 in meine Behandlung trat, ergab sich folgender Status: Die linke Trommelhöhle und der Kuppelraum bilden eine fast zusammenhängende, spärlich aber fötid sezernierende Höhle. Vom Trommelfell ist ebensowenig etwas nachzuweisen wie von den Gehörknöchelchen. Flüstersprache wird gar nicht, laute Sprache (rechtes Ohr vermittelst der Hörtrommel gegen Schallempfindung abgedichtet) in unmittelbarer Nähe vernommen. Kalorische Prüfung der Labyrinthfunktion unsicher. Der rechte Gehörgang zeigte einen etwas weniger trostlosen Status: zwar war auch hier, bei mäßiger fötider Otorrhoe, der größte Teil der pars tensa des Trommelfelles verschwunden, und durch eine ziemlich breite Fistel in der Gegend

Digitized by Google
Original from UNIVERSITY OF MINNESOTA
Generated on 2019-10-24 18:05 GMT / http://hdl.handle.net/2027/umn.31951002684121b
Public Domain in the United States, Google-digitized / http://www.hathitrust.org/access_use#pd-us-google

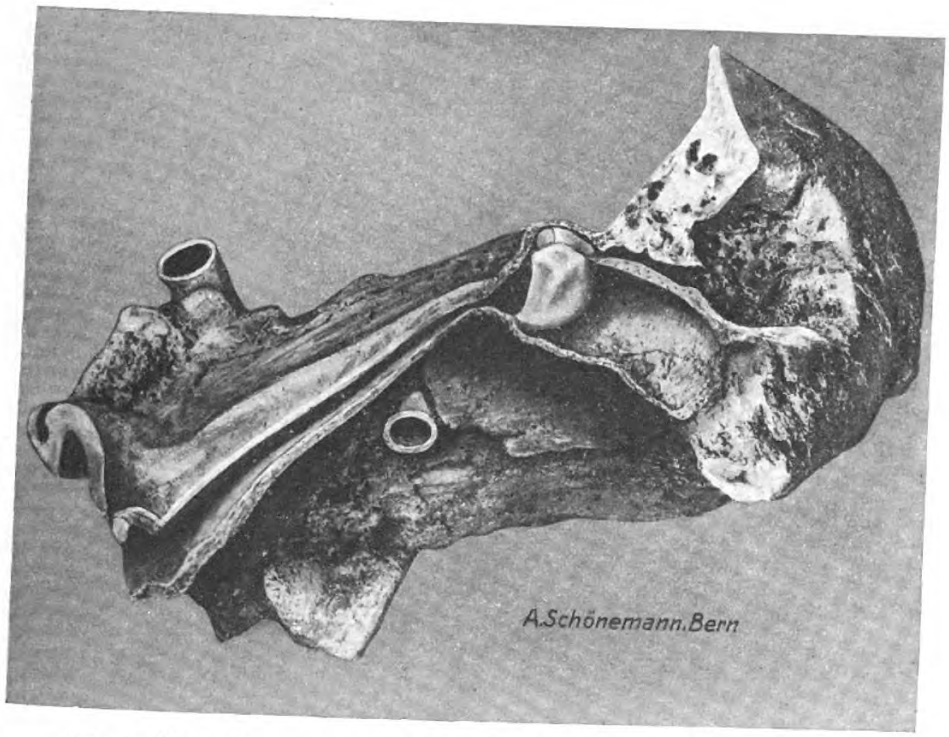

Fig. 1. Übersichtspräparat (halbschematisch, zirka $1^1/_2$fach der natürlichen Verhältnisse), darstellend: die Tube (nach untengeschlitzt). Art. carotis interna; Trommelhöhle (Tympanum) Kuppelraum (Epitympanum) mit Hammer-, Amboßkörper, ductus epitympano-mastoideus (Schönemann) (= aditus ad antrum der Autoren) Antrum mastoideum (aufgemeißelt) und äußeren Gehörgang, dessen Vorder-Unterwand entfernt ist.

Die Legende zu den Abb. 2 bis 10 befindet sich im Texte.

Digitized by Google
Original from UNIVERSITY OF MINNESOTA
Generated on 2019-10-24 18:05 GMT / http://hdl.handle.net/2027/umn.31951002684121b
Public Domain in the United States, Google-digitized / http://www.hathitrust.org/access_use#pd-us-google

Verlag von Urb... ...berg, Berlin und Wien

Digitized by Google
Original from UNIVERSITY OF MINNESOTA
Generated on 2019-10-24 18:05 GMT / http://hdl.handle.net/2027/umn.31951002684121b
Public Domain in the United States, Google-digitized / http://www.hathitrust.org/access_use#pd-us-google

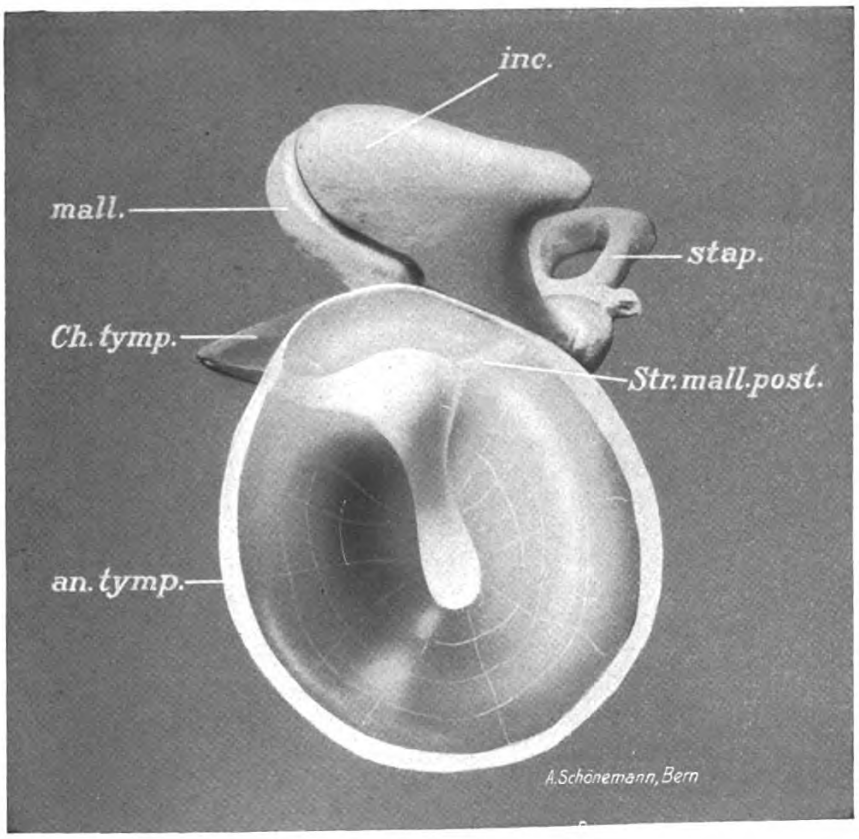

Fig. 2

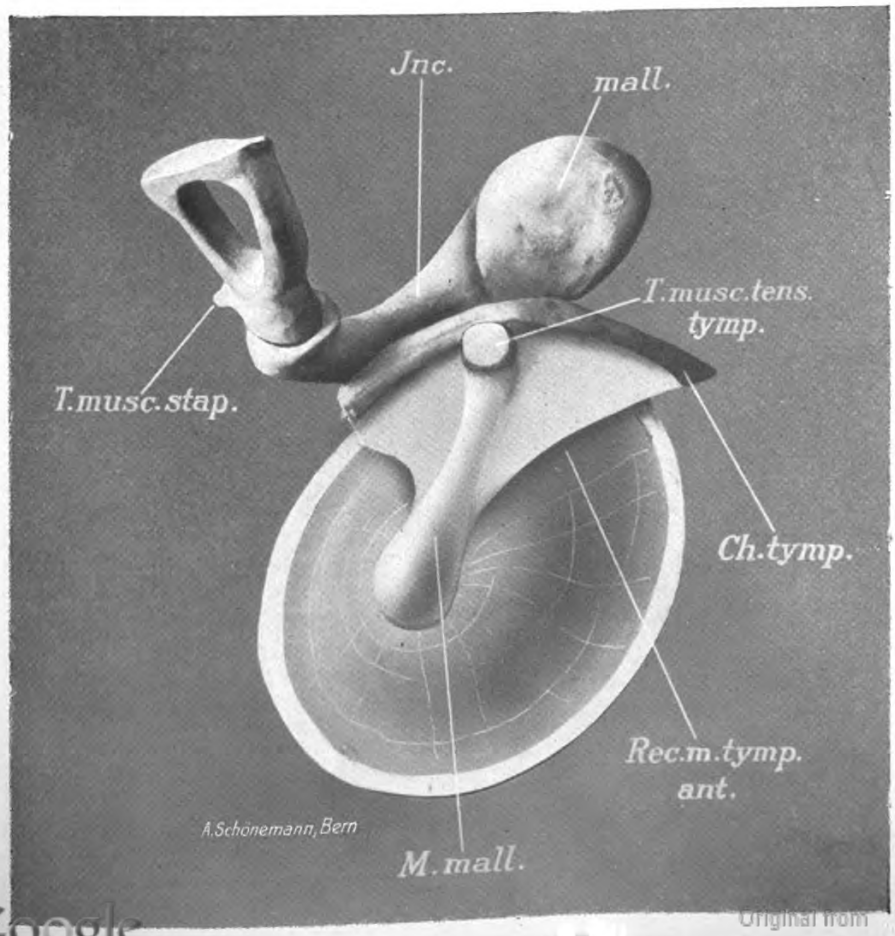

Fig. 3.

Digitized by Google
Original from UNIVERSITY OF MINNESOTA
Generated on 2019-10-24 18:06 GMT / http://hdl.handle.net/2027/umn.31951002684121b
Public Domain in the United States, Google-digitized / http://www.hathitrust.org/access_use#pd-us-google

Generated on 2019-10-24 18:06 GMT / http://hdl.handle.net/2027/umn.31951002684121b
Public Domain in the United States, Google-digitized / http://www.hathitrust.org/access_use#pd-us-google

Digitized by Google

Original from
UNIVERSITY OF MINNESOTA

A. Schönemann. Otorrhöe und Mittelohrschwerhörigkeit.

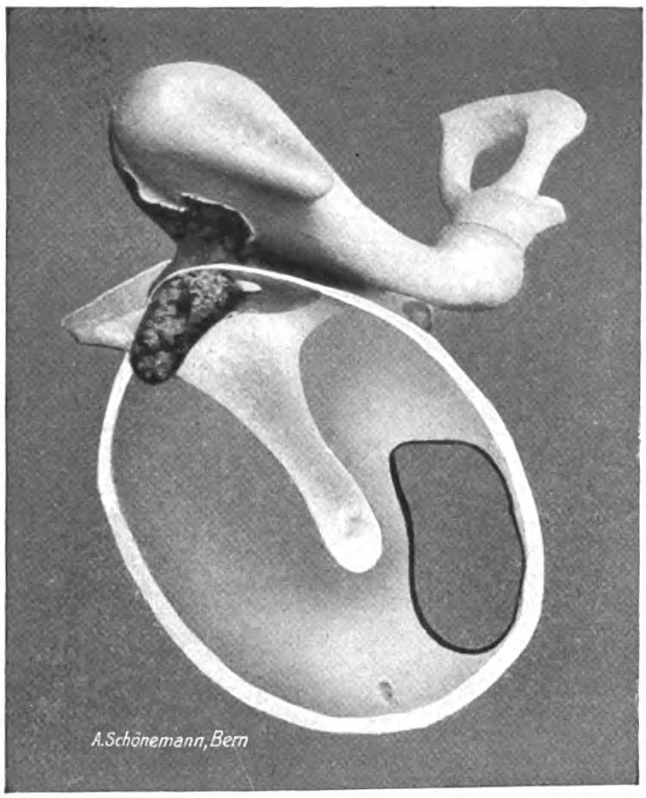

Fig. 4.

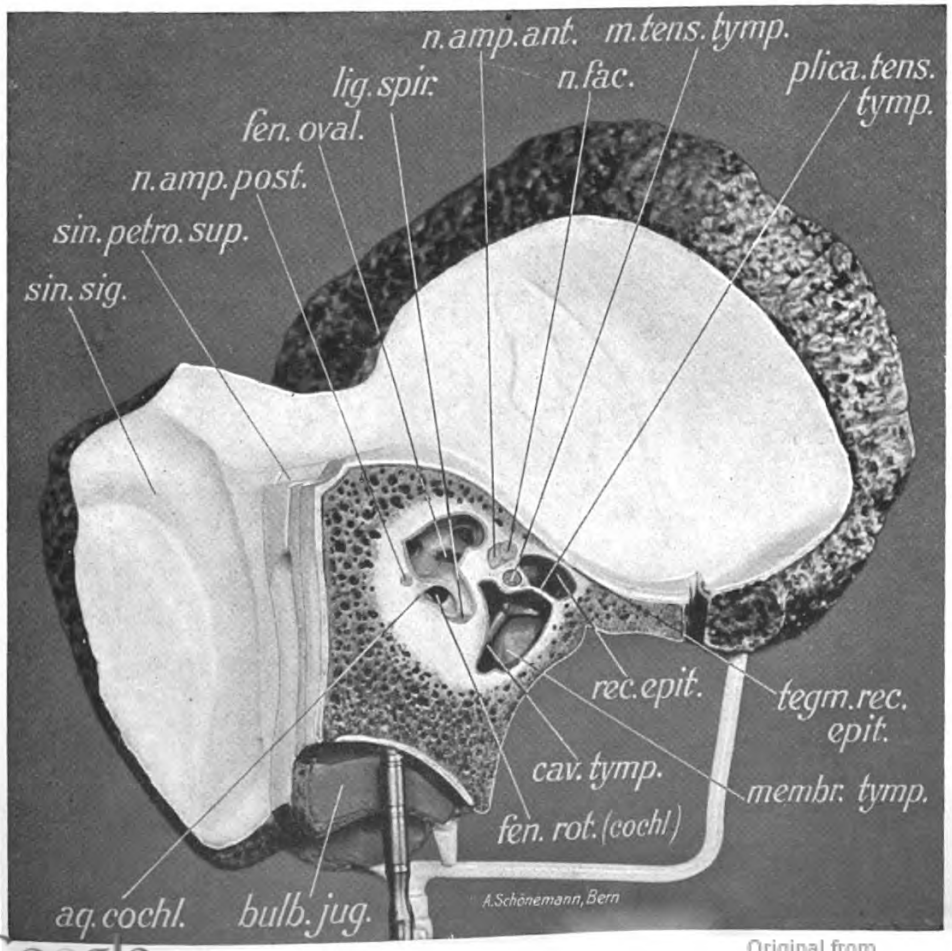

Fig. 5.

Digitized by Google
Original from
UNIVERSITY OF MINNESOTA

Verlag von Urban & Schwarzenberg, Berlin und Wien
Druck R. Spies & Co., Wien

Generated on 2019-10-24 18:06 GMT / http://hdl.handle.net/2027/umn.31951002684121b
Public Domain in the United States, Google-digitized / http://www.hathitrust.org/access_use#pd-us-google

Generated on 2019-10-24 18:06 GMT / http://hdl.handle.net/2027/umn.31951002684121b
Public Domain in the United States, Google-digitized / http://www.hathitrust.org/access_use#pd-us-google

Digitized by Google

Original from
UNIVERSITY OF MINNESOTA

A. Schönemann. Otorrhöe und Mittelohrschwerhörigkeit.

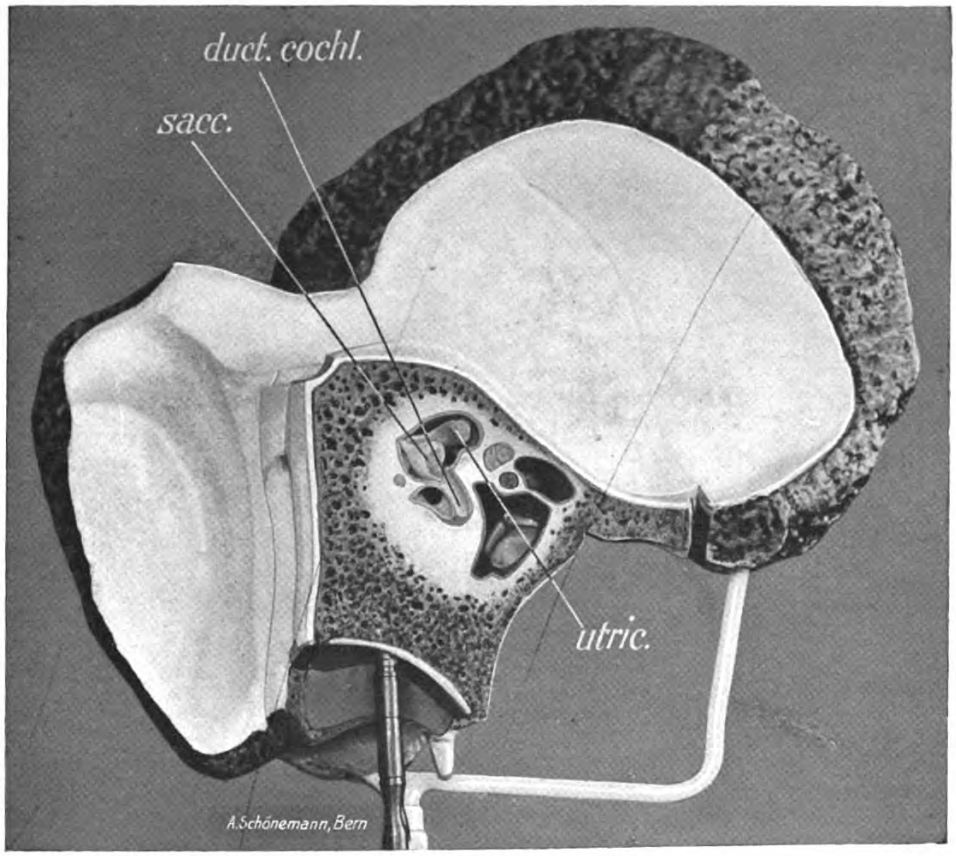

Fig. 6.

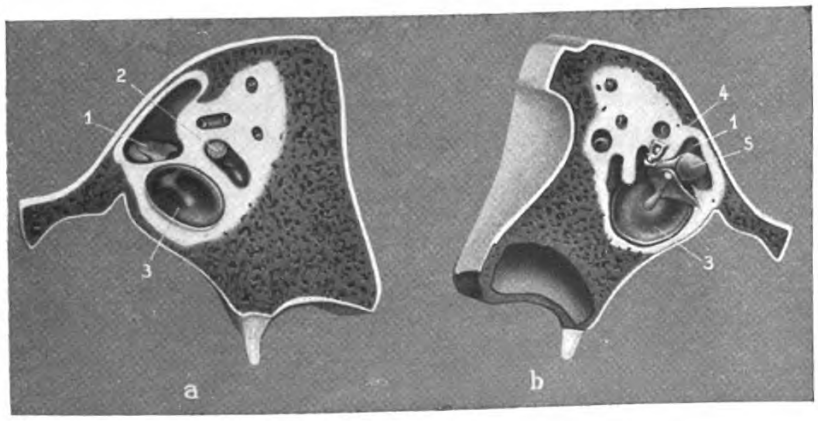

Fig. 7.

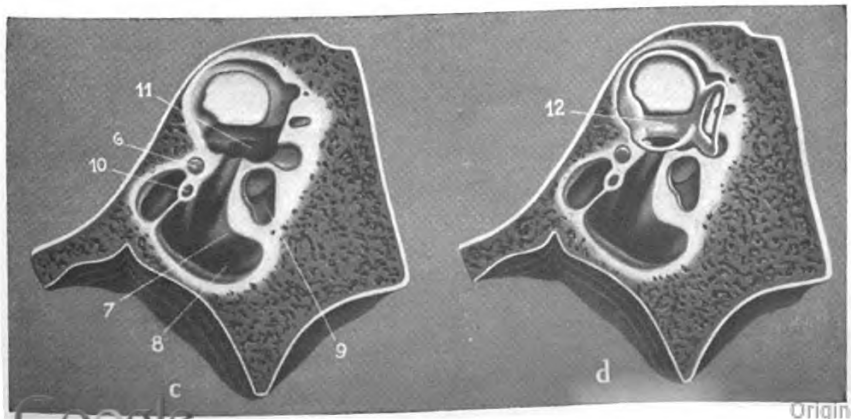

Fig. 8.

Digitized by Google
Original from UNIVERSITY OF MINNESOTA

Generated on 2019-10-24 18:06 GMT / http://hdl.handle.net/2027/umn.31951002684121b
Public Domain in the United States, Google-digitized / http://www.hathitrust.org/access_use#pd-us-google

Digitized by Google
Original from UNIVERSITY OF MINNESOTA
Generated on 2019-10-24 18:06 GMT / http://hdl.handle.net/2027/umn.31951002684121b
Public Domain in the United States, Google-digitized / http://www.hathitrust.org/access_use#pd-us-google

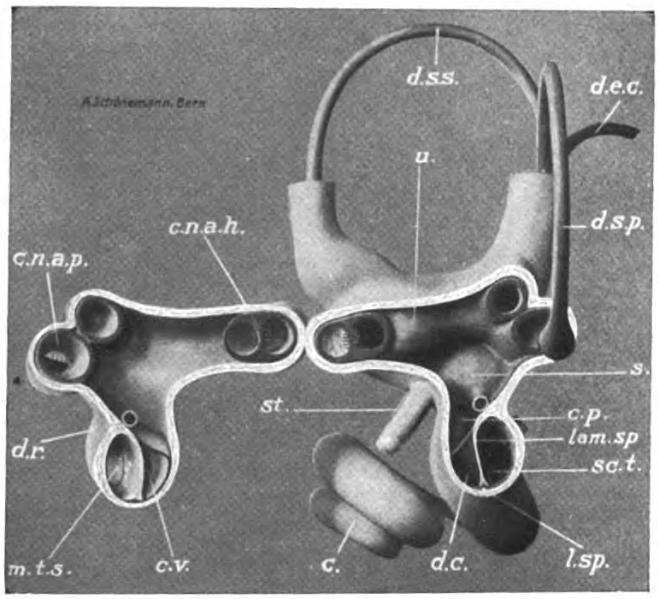

Fig. 9.

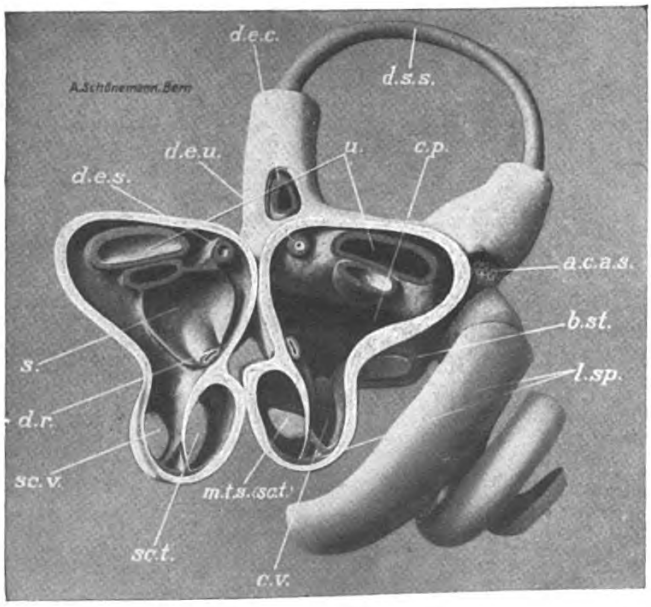

Fig. 10.

Digitized by Google
Verlag von Urban & Schwarzenberg, Berlin und Wie
Original from UNIVERSITY OF MINNESOTA
Generated on 2019-10-24 18:06 GMT / http://hdl.handle.net/2027/umn.31951002684121b
Public Domain in the United States, Google-digitized / http://www.hathitrust.org/access_use#pd-us-google

Generated on 2019-10-24 18:06 GMT / http://hdl.handle.net/2027/umn.31951002684121b
Public Domain in the United States, Google-digitized / http://www.hathitrust.org/access_use#pd-us-google

Digitized by Google

Original from
UNIVERSITY OF MINNESOTA

der Shrapnellschen Membran konnte die abgebogene Sonde in den Kuppelraum eindringen, wo sie auf rauhen Knochen stieß. Flüstersprache, und zwar nur gut akzentuierte, wurde am Ohr wahrgenommen. Bei einer sehr vorsichtig vorgenommenen kalorischen Labyrinthfunktionsprüfung trat sofort heftiger Schwindel auf. Probeweise behandelte ich den Pat. dann einige Male mit der Ausspritzluftdusche-Borsäure-Paukenröhrchenmethode, weil ich damals meine Pulvereinblasungsmethode noch nicht anwandte, anscheinend mit befriedigendem Erfolg. Der Pat. blieb dann weg und zeigte sich erst nach einem halben Jahre wieder, zum Arzt getrieben durch die heftigsten Kopfschmerzen. Diese waren offenbar verursacht durch eine an der Unterfläche des Kuppelraumes festsitzenden Kruste und ließen nach sorgfältiger Entfernung derselben (s. o.) bald nach. In der Folge behandelte ich den Pat. nach meiner von mir inzwischen ausgebildeten Pulvereinblasungsmethode, mit dem hochbefriedigenden Resultat, daß die fötide Eiterung bald versiegte und die Hörfähigkeit sich so weit besserte, daß der Pat. seinem Holzhandelgeschäft wieder ohne Zuhilfenahme eines Hörrohres nachgehen kann. (Flüstersprache auf 0·5 m vom Ohr [manchmal etwas mehr] verstanden.) Ich habe Herrn G. seither zirka alle 3 Monate wieder gesehen und ihm jedesmal prophylaktisch eine energische, beidseitige Xeroformeinblasung via Tuba gemacht. Ich hoffe, er ist der Gefahr, doch noch einer Radikaloperation sich unterziehen zu müssen, nun endgültig entronnen.

Leider liegen nun die Verhältnisse im Kuppelraum für eine ersprießliche Wegfreimachung nicht immer so günstig. Tiefliegende, der Sonde nicht zugängliche Granulationen, ferner in fötider Zersetzung begriffener Eiterdetritus, meistens wohl herrührend von autochthonen Eiterprozessen am Hammer, am Ambos und wohl auch am Hammer-Ambosgelenk füllen oft den Kuppelraum recht eigentlich aus. Auch die knöcherne Umwandung des Kuppelraumes kann sicher selbständig erkranken und fötide Detritusmassen liefern; denn solche Folgezustände von primären und sekundären Periostitiden, Ostitiden und Osteomyelitiden des knöchernen Epitympanums und seiner Kontenta liegen durchaus im Bereich der Möglichkeit, ebenso auch an solche Prozesse folgerichtig sich anschließende Karies und Totenladenbildung en miniature. Daß alle diese Vorgänge mit mannigfachen Detritusbildungen einhergehen, ist aus analogen Vorgängen an anderen Körperteilen hinreichend bekannt.

Hier wäre nun auch der Ort, um die Pseudocholesteatomfrage kurz zu streifen. Mir will es scheinen, daß diese Diagnose, die bekanntlich fälschlicherweise unter dem Titel „Cholesteatom“ segelt (denn unter diesem Namen ist stets nur die auch im Ohr als bloße Rarität auftretende kongenital angelegte eigentliche Tumorbildung zu verstehen), viel zu generell gefaßt wird und namentlich die Tendenz besteht, fast jede fötide Detritusansammlung im Kuppelraum als „Cholesteatom“ und damit implizite als gefährlichen und zur Radikaloperation ohne weiteres indizierenden Status hinzustellen. Die Pseudocholesteatombildung in den oberen Mittelohrräumen und im Antrum mastoideum selbst stellt nichts anderes dar als einen übermäßig proliferierenden fötiden Desquamationsprozeß von Epidermismassen. Letztere haben

Digitized by Google
Original from UNIVERSITY OF MINNESOTA
Generated on 2019-10-24 18:06 GMT / http://hdl.handle.net/2027/umn.31951002684121b
Public Domain in the United States, Google-digitized / http://www.hathitrust.org/access_use#pd-us-google

vom Gehörgang aus den Weg via randständige oder aufgewachsene Perforationen (Körner) in diese Räume gefunden. Den Wachstumreiz zu dieser Proliferation liefert die autochthone Kuppelraumeiterung. Die Grundbedingung für die Heilung dieses Desquamtionsprozesses liegt in der Beseitigung der primären Eiterung (Körner).

Gestützt auf diese Deduktionen möchte es also berechtigt sein zu sagen, daß auch bei Kuppelraumeiterungen, die vergesellschaftet sind mit Pseudocholesteatombildungen und die ferner gewöhnlich Hand in Hand gehen mit randständigen Perforationen der oberen Trommelfellpartien (Membrana flaccida Shrapnelli), ein Versuch mit der Vio-, Xeroforminsufflation via Tuba wohl angezeigt erscheint; sofern wenigstens die Wegfreiheit (eventuell unter Zuhilfenahme von Auswaschungen des Epitympanums vermittelst des Paukenröhrchens) sich herstellen läßt. Führt ein solcher Versuch nach gewisser Zeit nicht zum Ziel, dann allerdings ist die Radikaloperation oft nicht mehr zu umgehen. Ein solcher Versuch ist aber gerade hier um so mehr angezeigt, als bekanntlich bei denjenigen chronischen fötiden Otorrhoen, welche mit Perforation in der Membrana Shrapnelli einhergehen, oft auffällig gute Hörfunktionsverhältnisse noch vorliegen. Dieses Hörvermögen wird aber, wenn die erwähnte konservative Behandlung zum Ziel führt, nicht nur erhalten, sondern oft noch wesentlich gebessert, was für die Radikaloperation gewöhnlich nicht zutrifft.

Bekanntlich wird nun die Lufteintreibung vermittelst des Katheters gleichsam als eine höhere Instanz gegenüber dem Politzerschen Verfahren gewertet und man liest oft in den Lehrbüchern, daß da, wo das Politzersche Verfahren nicht zum Ziele führe, d. h. die Preßluft nicht in das Mittelohr dringt, der Katheterismus der Tube seine Anwendung finden müsse. Es ist zwar noch sehr fraglich, ob eine solche Gegenüberstellung wirklich zu Recht besteht; denn oft leistet, z. B. bei einfachem Tubenverschluß, merkwürdigerweise der gleich anfänglich gemachte Katheterismus nicht so viel, wie das Politzern. Doch dies nur nebenbei. Hier soll uns die Frage beschäftigen, ob es möglich ist, auch vermittelst des einfachen Politzerschen Verfahrens Xeroform oder Vioform in die Trommelhöhle zu befördern. Meine langjährigen Versuche haben in dieser Beziehung ein positives Resultat ergeben.

Zur Vornahme dieser Procedur werden die Patienten — und hier kommen besonders Kinder in Betracht — angewiesen, energisch einseitig zu schneuzen[5]).

[5]) Dieses einseitige Schneuzen (natürlich mit vorgehaltenem Taschentuch!) sollte vom rhinologisch-hygienischen Standpunkt aus überhaupt als einzig richtig befürwortet werden. Das „Trompeten“ ist dabei durchaus entbehrlich.

Digitized by Google
Original from UNIVERSITY OF MINNESOTA
Generated on 2019-10-24 18:06 GMT / http://hdl.handle.net/2027/umn.31951002684121b
Public Domain in the United States, Google-digitized / http://www.hathitrust.org/access_use#pd-us-google

Öfters tut der Arzt gut daran, bei Kindern oder sonst renitenten Patienten diesen einseitigen Schneuzeffekt selbst zu veranlassen, indem er den Politzerballon luftdicht in das eine Nasenloch einsetzt und denselben bei völlig offen gelassenem anderen Nasenloch kräftig entleert. Der Preßluftstrom uud mit ihm das Sekret entweichen dann mit einer gewissen Energie aus dem offenen anderen Nasenloch. Auf diese Reinigungsarbeit erfolgt eine reichliche Einblasung von Xeroform oder Vioform vermittelst des gewöhnlichen Pulverbläsers in eine Nasenhöhle (einseitiges Einblasen genügt für die beidseitigen Nasengänge, sofern sie durchgängig sind) und unmittelbar daran anschließend, ohne Zeitverlust, d. h., bevor der Patient durch eine Expiration Zeit findet das im Cavum nasale noch schwebende Pulver herauszublasen, erfolgt das Politzern.

Von vornherein muß nun zugegeben werden, daß sicher nur kleine Quantitäten Pulver auf diese Weise in das Mittelohr gelangen. Deshalb bin ich auf den Gedanken gekommen, vermittelst einer besonderen Vorrichtung diesen Nutzeffekt zu steigern. Diese Vorrichtung besteht im wesentlichen darin, daß zwischen Preßluftballon und Nasenolive ein gläsernes T-Röhrchen eingeschaltet wurde. In den freien Schenkel dieses T-Rohres wurde sodann das Vioform- bzw. Xeroformpulver geschüttet und unmittelbar darauf das Politzern vorgenommen. Selbstverständlich mußte bei diesem Akt die freie Öffnung des T-Schenkels mit dem Finger verschlossen werden.

Der hier beschriebene Apparat aber befriedigte mich nur mäßig. Vielleicht jedoch findet die oben umschriebene Indikationsstellung bald einen glücklicheren Bearbeiter.

Auf alle Fälle muß daran festgehalten werden, daß für unsere Zwecke, nämlich für die Einbringung eines hinreichenden Quantums Xeroform oder Vioform in die eiternde Trommelhöhle via Tuba der Katheterismus dem Polizerverfahren naturgemäß überlegen ist. Aus diesem Grunde ziehe ich es vor, auch bei Kindern, selbstverständlich nach Applikation von Adrenalin-Alypin (s. o.) von der Anwendung der Katheterismuspulverinsufflation ausgiebigen Gebrauch zu machen.

Wenn nun aus all dem Gesagten auch hervorgeht, daß der therapeutische Aufmarsch für meine Behandlungsmethode der Otitis media purulenta in der Hauptsache via Tuba erfolgt, so soll deswegen der Gehörgangsweg doch nicht völlig vernachlässigt werden. Daß Ausspritzungen desselben entbehrlich sind, habe ich schon angedeutet. In den Gehörgang selbst, welcher den Eiter nach außen leitet, sollen nach vollendeter Reinigung Vioformeinblasungen vermittelst des Pulverbläsers gemacht werden. Hernach folgt das

Digitized by Google
Original from UNIVERSITY OF MINNESOTA
Generated on 2019-10-24 18:06 GMT / http://hdl.handle.net/2027/umn.31951002684121b
Public Domain in the United States, Google-digitized / http://www.hathitrust.org/access_use#pd-us-google

lockere Einlegen eines aufsaugenden Wattebausches, der nach Maßgabe der Notwendigkeit zu wechseln ist.

M. H.! Ohne eine zahlenmäßige Statistik hier folgen zu lassen, kann ich Ihnen versichern, daß meine nunmehr neunjährigen Erfahrungen mit meiner Pulver-Insufflationsmethode via Tuba in die Trommelhöhle recht zufriedenstellende Resultate zutage gefördert haben. Allerdings möchte ich Sie davor warnen, diese neue Prozedur als Allheilmittel zu betrachten und dasselbe nun kritiklos bei allen einschlägigen Fällen anzuwenden. Von vornherein ist klar, daß dieses Verfahren bei schon ausgesprochenem Entzündungs- bzw. Eiterungsprozeß in den Höhlen des Warzenfortsatzes nichts nützen kann. Schaden bringen können sie wohl niemals, sofern wenigstens peinliche Reinlichkeit bei der Handhabung von Instrumenten und Medikamenten beobachtet wird. Namentlich ist so gut wie ausgeschlossen, daß die beim Politzerverfahren oder Katheterismus angewendete Preßluft Krankheitskeime in die bisher noch intakten oberen Trommelhöhlenräume oder gar in das Antrum mastoidium zu schleudern vermag (Denker). Trotzdem seien Sie auf der Hut und bedenken Sie, daß plötzlich, wie ein Blitz aus heiterem Himmel, die wichtige Frage an Sie herantreten kann, ob nicht drohende Labyrintherscheinungen oder Zerebralerscheinungen oder Symtome von seiten des processus mastoideus usw. die dringende Notwendigkeit eines baldigen operativen Eingriffes in die Nähe rücken.

Ausgehend nun von dem Gedanken, daß bei intaktem Trommelfell, also bei Otitis media chronica sicca, die wegen ihrer konsekutiven und progressiven Hörverschlechterung und den subjektiven Geräuschen bekanntlich die crux der Ohrenärzte darstellt, der einfache Luftstrom beim Katheterismus auch bis in das Tympanum eindringt, wurde von mir die gleiche Methode auch unter diesen Umständen probeweise angewendet. Zunächst sei festgestellt, daß es hier (d. h. also bei intaktem Trommelfell) ebenfalls gelingt, reichliche Depots von Xeroform und Vioform in die Trommelhöhle einzutreiben. Als Beweis dafür muß ohne weiteres die Tatsache gelten. daß nach Anwendung dieser Methode sehr oft die Innenfläche des Trommelfelles bei der otoskopischen Untersuchung als völlig bestaubt sich erwies und zwar überall: vorn, hinten, auch gegen die Grenzstränge (siehe Tafelfigur 2) hin. Bei stark getrübten Trommelfellen war ein solcher direkter Nachweis der Innenbestaubung des Trommelfelles natürlich nicht zu sehen.

Irgendwelche ernstere subjektive Beschwerden wurden von seiten des Patienten nach erfolgter Einblasung nie geklagt. Hin-

Digitized by Google
Original from UNIVERSITY OF MINNESOTA
Generated on 2019-10-24 18:06 GMT / http://hdl.handle.net/2027/umn.31951002684121b
Public Domain in the United States, Google-digitized / http://www.hathitrust.org/access_use#pd-us-google

gegen muß sich der Patient darauf gefaßt machen, daß er während einiger Stunden nach der Behandlung ein gewisses, nicht gerade angenehmes Völlegefühl im behandelten Ohr empfindet, das sogar vorübergehend (höchstens zwei Tage lang) seine subjektiven Störungen (Hörverminderung und Geräusche) noch steigern kann. Spätestens nach zwei Tagen aber klingen diese Reizerscheinungen ab und gewöhnlich setzt dann auch die Besserung ein, wenn überhaupt noch etwas zu bessern ist. Zum wenigsten gelingt es meistens den Hörstatus unter Besserung der subjektiven Ohrgeräusche zu erhalten. Und dies ist schon sehr viel wert.

Bezüglich der Wahl des Medikamentes ist noch zu sagen, daß mir hier Xeroform wirksamer zu sein scheint als Vioform; trotzdem gebe ich die Hoffnung nicht auf, daß möglicherweise ein noch „jodaktiveres" Präparat als das Vioform zu finden ist, das dann auch noch besser wirkt. Auch vom Panitrin erwarte ich Ersprießliches.

Zusammenfassend waren meine Heilerfolge bei kürzerer oder längerer Anwendung dieser Medikamente, wie schon erwähnt, recht zufriedenstellende; auf alle Fälle viel zufriedenstellendere als meine früheren durch bloßen Katheterismus oder Politzern erzielten Heilerfolge.

Auffällig und bezeichnend war dabei oft das differente Verhalten der beidseitigen Gehörorgane. Bekanntlich erkranken ja gewöhnlich beide Gehörorgane nicht gleichzeitig und in gleich hohem Grade an chronischer, progressiver Mittelohrschwerhörigkeit, sondern die Sache liegt zumeist so, daß anfänglich nur das eine Ohr und zwar sehr viel-häufiger das rechte, von der Krankheit befallen wird[6]).

Die durch diese neue Methode erzielten Resultate befriedigten mich auch vielmehr als die schon vor vielen Jahren empfohlenen und vielfach noch angewandten Flüssigkeits- und Dampfeintreibungen in die Trommelhöhlen. Abgesehen von der chemischen Natur der hier angewandten Medikamente mag

---

[6]) Diese überwiegende Häufigkeit der rechtsseitigen, chronischen, nicht perforativen Mittelohrschwerhörigkeit ist doch recht auffällig. Möglicherweise hängt sie mit einem mechanischen Moment zusammen, nämlich mit der gewohnheitsgemäß viel häufigeren Rechtslagerung des Menschen im Schlaf, die wohl zugunsten der Entlastung des Herzens eingenommen wird. Dabei gelangt natürlich der Schleim des Retronasalraumes viel leichter in die rechte Tubenöffnung als in die linke. Die Folgen davon liegen auf der Hand. Zu dieser rechtsseitigen progressiven Hörverminderung gesellt sich dann sehr oft erst in späteren Jahren der auch linksseitig einsetzende analoge Krankheitsprozeß, ein Umstand, welcher den Patienten nicht selten erst jetzt veranlaßte „etwas gegen sein Leiden ärztlich zu versuchen". In solchen Fällen machte ich fast regelmäßig die Erfahrung, daß beim erst-, d. h. schon lange erkrankten rechten Ohr jegliche therapeutischen Bemühungen sich als nutzlos erwiesen, während das linke, vor noch nicht so langer Zeit erkrankte Ohr ziemlich prompt auf die Pulvereinblasungen reagierte.

Digitized by Google
Original from UNIVERSITY OF MINNESOTA
Generated on 2019-10-24 18:07 GMT / http://hdl.handle.net/2027/umn.31951002684121b
Public Domain in the United States, Google-digitized / http://www.hathitrust.org/access_use#pd-us-google

dies besonders auch daran liegen, daß bei meiner Pulverinsufflationsmethode dort, d. h. in der Tube und der Trommelhöhle, ein „Heildepot" gebildet wird, während vermittelst des Katheters in die Trommelhöhle eingespritzte Flüssigkeiten sehr rasch abfließen. Daneben kommt natürlich, wie schon mehrfach hervorgehoben wurde, die parallelgehende Lokalwirkung des Vioform und Xeroform auf die Tubenmündung, auf den Nasenrachenraum, auf die Nasenhöhlen und auf den Rachen auch in Betracht, welche ja ebenfalls und reichlich vom Pulverstrom bestrichen werden. Sie haben zweifellos einen nicht zu unterschätzenden Anteil am therapeutischen Endeffekt.

Legende zu den Figuren 2 bis 10 auf den Tafeln II bis V.

(Fig. 2 bis 4 zeigen eine zirka vierfache lin. Vergrößerung gegenüber den natürlichen Verhältnissen und stellen Photogramme von Rekonstruktions-Plastiken des Verfassers dar.)

Fig. 2. Isoliertes linkes Trommelfell des Erwachsenen (mit Gehörknöchelchen), so wie es sich bei der Otoskopie dem Auge des Arztes vorstellt. Bekanntlich muß bei dieser Untersuchungsmethode der Patient seinen Kopf mehr oder weniger nach rechts hinten oben neigen (bei der rechten Otoskopie entsprechend nach links hinten oben.) Dadurch wird die Trommelfell-Ebene in eine den exakten Lageverhältnissen nicht entsprechende künstliche Stellung gebracht und der Beschauer erhält den Eindruck, als ob das Trommelfell der Median-Ebene des Körpers parallel laufe. (Vergl. Fig. 3, 4, 5, 6, 7a, 7b, bei welchen die wirkliche Stellung der Trommelfell-Ebene im Schädel berücksichtigt wurde. Man beachte auch die untenstehende Legende zu Fig. 5 bis 8.

Fig. 3. Gleiches Objekt wie bei Fig. 2. Ansicht von der Trommelhöhle aus. Natürliche Lageorientierung.

Fig. 4. Isoliertes linkes Trommelfell des Erwachsenen mit Perforation und polypöser Granulationswucherung in der Membrana flacc. Shrapnelli. und stabilisierter z. T. randständiger Perforation im h. unt. Quadranten.

Die Fig. 5 bis 8 stellen verkleinerte Abbildungen von Rekonstruktions-Plastiken des Verfassers dar. (cfr. Schönemann: Ohr, Nase und Nasennebenhöhlen, durch Rekonstruktionsplastiken dargestellt usw. Bern 1918.) Diese Plastiken, vom Verfasser eigenhändig nach Schnittserien rekonstruiert, dienen nicht allein didaktischen Demonstrationszwecken, sondern entsprechen der Notwendigkeit, eine bisher fehlende vollständige „topographische Karte" des Gehörorganes zu beschaffen, auf deren Grund sodann die Topographie des menschlichen Gehörorganes restlos durchgeführt werden konnte. (Siehe Schönemann l. c. 1904.) Trotz allen Einwänden läßt sich nicht abstreiten, daß die bisher übliche Lagebeschreibung des Gehörorganes unrichtig ist, (Siehe vorstehende Legende zu Fig. 2 bis 4, Tafel II und III) weil sie auf der beim Otoskopieren gewonnenen Anschauung beruht, daß das Trommelfell die äußere (anstatt vordere, untere, äußere) und die Labyrinth-Wand demgemäß die innere (anstatt hintere, obere, innere) Trommelhöhlenwand bilde. Diese falsche, künstliche Orientierung, welche konsequenterweise auf das ganze Gehörorgan übertragen werden mußte, tritt namentlich sinnverwirrend bei den Bogengängen in die Erscheinung, was ohne weiteres aus den Fig. 7 und 8 ersichtlich ist. Um die topographische Lagevorstellung dieser (für den Raumsinn so wichtigen) Organe vom vagen Begriff außen, innen, hinten, horizontal usw. zu befreien, habe ich, deren nachbarliche Beziehungen benutzend, vorgeschlagen, von einem tympanalen, d. h. der Trommelhöhle anliegenden (= horizont. äußerer Bogen der Autoren), ferner von einem zerebellaren, d. h. dem Kleinhirn benachbarten (= vertik. vord. hinteren Bogen d. A.) und einem sellaren, d. h. der Sella turcica (bzw. der

Digitized by Google
Original from UNIVERSITY OF MINNESOTA
Generated on 2019-10-24 18:06 GMT / http://hdl.handle.net/2027/umn.31951002684121b
Public Domain in the United States, Google-digitized / http://www.hathitrust.org/access_use#pd-us-google

Carotis interna) zugewandten Bogen (= vertik. vord. oberen Bogen d. A.) zu sprechen, womit nicht gesagt, aber auch nicht verneint sein soll, daß diese Nachbarschaft für die Funktion der betreffenden Bogen irgendwie von Bedeutung ist.

Diese Bezeichnungen vermitteln ohne weiteres für jede Kopflage eine richtige Lagevorstellung des in Frage stehenden Bogenganges. Sie gestatten aber auch eine zwanglose Anpassung an die von mir gefundene Tatsache, daß nämlich auch die individuelle Lage des Bogengangapparates im Schädel selbst je nach der Schädelform variiert. Ein Grund mehr, die alten irreführenden Bezeichnungen der einzelnen Bogen auszumerzen. (Siehe Schönemann: Schläfenbein und Schädelbasis, eine anatomisch-otiatrische Studie. Basel. Neue Denkschrift der Schw. naturf. Gesellschaft. 1906.)

Index zu den Figuren 5 bis 10. (Fig. 7 a, 8 c und 9, Ansicht von außen [mastoidal], die übrigen von innen [sellar]) S. Legende.

1 = Epitympanum cum capite incudis et mallei. — 2 et 6 = nervus facialis. — 3 = membrana tympani. — 4 = stapes. — 5 = caput mallei. — 7 = promontorium. — 8 = ostium tubae tympanale. — 9 = membrana tympani secundaria. — 10 = musculus tensor tympani (et recessus epitympanicus sellaris Schönemann). — 11 = cavum labyrinthi ossei. — 12 = labyrinthus membranaceus.

c. n. a. p. und c. n. a. h. = crista nervosa ampullae post. (cerebellaris Schönemann) und horizontalis (tympanalis Schönemann). — d. s. s. und d. s. p. = ductus semicircul. sup. (sellaris) und post. (cerebell.). — d. e. c. = ductus endolymph. comm. — s. = sacculus. — u. = utriculus. — c. p. = cisterna perilymphatica. — lam. spir. = lamina spiralis. — sc. t. und sc. v. = scala tympani und vestibuli. — l. sp. = ligam. spirale. — d. c. = ductus cochlearis. — c. = cochlea. — st. = stapes. — c. v. = coecum vestibul. (duct. cochl.). — m. t. s. = membrana tymp. secundaria. — d. r. = ductus reuniens. — d. e. u. und d. e. s. und d. e. c. = ductus endolymphaticus utricularis und saccularis und communis. — a. c. a. s. = area cribrosa ampullae superioris (sellaris). — b. st. = basis stapedis.

Besondere Bemerkungen zu den Figuren 5 bis 8, welche demselben Objekt (großes Ohrmodell von Schönemann) angehören. Fig. 5 stellt eine Aufnahme des l. Schläfenbeines von innen dar. Durch einen dem sellaren (sog. vertik. ob.) Bogen parallel geführten Schnitt, welcher die Felsenbeinpyramide durchquert, erhält man einen Einblick in die Labyrinth- und Trommelhöhle von innen. Bei Fig. 6 und 8 d wurde in die Labyrinthhöhle das häutige Labyrinth eingesetzt. Durch die Fig. 7 und 8 sind einzelne Segmente des Felsenbeins von Fig. 5 und 6 dargestellt. Fig. 9 und 10 zeigen das isolierte (gleichsam als dünne Knochenschale künstlich herausgemeißelte) knöcherne l. Labyrinth, wie es das häutige Labyrinth umschließt, und zwar bezieht sich Fig. 7 auf den Neugebornen (Ansicht von außen [mastoidal]), Fig. 8 auf den Erwachsenen (Ansicht von innen [sellar]).

Im Gegensatz zum großen Ohrmodell Schönemann (siehe oben Fig. 5 bis 8), welches in einem Vergrößerungsmaßstab von 1:8 rekonstruiert wurde, gelangte bei diesen kleinen Ohrmodellen Schönemann ein Maßstab von 1:16 zur Anwendung. Fig. 9 (Taf. V) bezieht sich auf den Neugebornen, Fig. 10 (Taf. V) auf den Erwachsenen. Man beachte besonders das differente Verhalten des Ductus reuniens (d. r.). Letzterer stellt beim Neonatus (Fig. 9) einen dünnwandigen, großkalibrierten Verbindungsgang zwischen häutiger Schnecke und Sacculus dar, während das analoge Gebilde beim Erwachsenen, Fig. 9 und 10 (wohl im Zusammenhang mit der Ausweitung der Cisterna perilymphatica) als ein plattgedrücktes, dickwandiges Gebilde erscheint; es ist sehr leicht verständlich, daß Hand in Hand damit das Lumen des erwachsenen Ductus reuniens ebenfalls reduziert wird und sogar stellenweise

Digitized by Google
Original from UNIVERSITY OF MINNESOTA
Generated on 2019-10-24 18:06 GMT / http://hdl.handle.net/2027/umn.31951002684121b
Public Domain in the United States, Google-digitized / http://www.hathitrust.org/access_use#pd-us-google

obliterieren kann (Schönemann, l. c. 1904). Damit soll nicht gesagt sein, daß eine solche Obliteration stets und regelmäßig erfolgt. Sie selbst stellt auch nicht das Wesentliche dar, wohl aber die beschriebene Abplattung, Wandverdickung und Lumensverminderung des erwachsenen Ductus reuniens: denn eine solche Lumensverminderung genügt sicherlich allein schon, um die freie Zirkulation der Endolymphe zwischen Sacculus und häutigem Schneckengang abzudrosseln.

Elementaranalyse der Tonsprache.

Neue Gesichtspunkte aus der physiologischen Muskelmechanik für die Physiologie des Tonsinnes.

II.

Physiologische Begründung der Identität der Oktave.

Von **Wilhelm Sternberg**, Berlin.

(Mit 1 Figur.)

Tonsinn, Klangsinn oder musikalisches Gehör verhält sich zum Gehörsinn wie Farbensinn zum Sehsinn. Wie merkwürdig, daß ein Sinnesorgan zwei Sinnen vorsteht! Das Rätsel löst sich mit der Einsicht, daß die Natur unsere tierische Maschine im allgemeinen nach dem Grundsatz maximaler Ökonomie ausgestattet hat. Jedes Organ ist mit mehreren Funktionen begabt. Die Natur arbeitet überhaupt nach dem Prinzip der maximalen Sparsamkeit, nach dem Gesichtspunkt der rationellen Ökonomie und des minimalen Verbrauches oder nach den Grundsätzen der Mathematik für eine Maximal- und Minimalaufgabe. An Zahl und Größe minimal, anatomisch, sind die Organe physiologisch mit maximalen Funktionen begabt.

Nicht wenig seltsam ist die Beobachtung, daß der Farbensinn schon frühzeitig nachdenkliche Köpfe zur Betrachtung gereizt hat, während die Kenntnis der physiologischen Funktionen des Tonsinns mit der Elementarlehre des Tonsinns und musikalischen Grammatik auch heute noch, selbst dem modernsten Ohrenarzt wenigstens nicht bis in alle Einzelheiten geläufig ist. Doppelt merkwürdig ist diese Tatsache, weil doch die Kunst, die dem Tonsinn schmeichelt, viel ursprünglicher ist und außerdem viel unmittelbarer an unsere Seele greift als die Kunst, die Sinnes- und Kunstgenüsse dem Farbensinn bereitet. Bemerkenswert genug, daß die moderne Physiologie des Farbensinns nicht Halt gemacht hat in der Philosophie, wohl aber die moderne Physiologie des Tonsinns. Schopenhauer und Goethe haben schon Betrachtungen über den Farbensinn angestellt, die zwar auch noch heute Bedeutung beanspruchen dürfen, aber doch von der modernen Physiologie weit überholt sind. Der Tonsinn hingegen findet selbst heute noch in den Laboratorien der Psychologie und der Philosophie die eigentlichste Stätte der wissenschaftlichen Pflege. So kommt es, daß die Physiologie des Tonsinns nach den grundlegenden Werken des Physiologen und Physikers Helmholtz vom Philologen

Digitized by Google
Original from UNIVERSITY OF MINNESOTA
Generated on 2019-10-24 18:06 GMT / http://hdl.handle.net/2027/umn.31951002684121b
Public Domain in the United States, Google-digitized / http://www.hathitrust.org/access_use#pd-us-google

und Nichtfachmann Otto Fiebach[1]), Direktor des Konservatoriums zu Königsberg, und vom Berliner Philosophen und Nichtfachmann Stumpf versucht wird. Nur so mag sich wohl die Tatsache erklären, daß die Physiologie des Tonsinns in der fachwissenschaftlichen Literatur nur eine spärliche Unterkunft findet:

J. G. F. Franz: „Abhandlung von dem Einfluß der Musik auf die Gesundheit der Menschen". Leipzig 1770. P. Lichtenthal: „Der musikalische Arzt". Wien 1807. W. A. Bauer: „Über den Einfluß der Musik auf den Menschen im gesunden und kranken Zustand". Wien 1836. Norbert Grabowsky, Vorkämpfer der Abstinenz: „Wider die Musik". 1900. Laprade: „Contre la musique". Ernst Jentsch: „Musik und Nerven. 1. Naturgeschichte des Tonsinns. 2. Das musikalische Gefühl". 1904 und 1911. Wiesbaden. „Grenzfragen des Nerven- und Seelenlebens". Heft 78. Ferdinand Alt, Wien: „Über Störungen des musikalischen Gehörs". Mschr. f. Ohrenhlk. 1902. Nr. 6. Paul von Liebermann und Geza Revesz: „Über Orthosymphonie". Ztschr. f. Psychol. 1908. Bd. 48. Oskar Hänlein: „Über Störungen des musikalischen Gehörs". Passows Beiträge 1910, Bd. 4, Heft 1 und 2.

Freilich darf die Tatsache nicht vergessen bleiben, daß die staunenswerte Entdeckung des Freßtons — sage und schreibe: Freßton!!! — in der gesamten Physiologie, in der gesamten Psychologie des Berliner Philosophen Stumpf, in der gesamten Pathologie und in der gesamten Therapie des Tonsinns ein berechtigtes Aufsehen erregt hat.

Dafür ist auch an der staatlichen akademischen Hochschule für Musik in Berlin der einzige Dozent für Physiologie der Jakob Katzenstein, Hals-Nasen-Ohrenarzt, Leiter des Ambulatoriums für Stimm- und Sprachstörungen, für Stammeln, Stottern, Lispeln (wofür nicht noch?) usw. an der Berliner Universitäts - Ohren- und Nasenklinik, Spezialchirurg für Kehlkopfchirurgie, Spezialist für Stotterer und für Physiologie des Tonsinnes. So mag sich wohl die Tatsache erklären, daß die Physiologie des Tonsinnes noch nicht einmal bis zu den elementarsten Fragen vorgedrungen ist.

Die wichtigste und grundlegendste Tatsache auf dem Gebiet des musikalischen Hörens ist die eine: Im Tonsystem sind die Stufen 8 und 1 identisch. Mit 8 beginnt immer wieder von neuem eine weitere periodische Reihe. Für die physiologische Reihe der musikalischen Elemente, für das Tonsystem ist die Zahl 8 von einer so außerordentlich bestimmenden und ordnenden Bedeutung, wie im dekadischen System die Zahl 10. 1 ist das Minimum, 8 ist das Maximum in der physiologischen Reihe der elementaren Töne.

Diese physiologische Reihe, die Natur- oder Stammtonleiter, gibt die Grundlage der gesamten Tonkunst ab. Sie ist das Alphabet, das A B C, das 1×1 für alles musikalische Hören. Nur der wirklich Taube ist hier Analphabet. Und auch der wirklich Taube ist merkwürdigerweise nicht

[1]) Die Physiologie der Tonkunst. Leipzig 1891.

Digitized by Google
Original from UNIVERSITY OF MINNESOTA
Generated on 2019-10-24 18:06 GMT / http://hdl.handle.net/2027/umn.31951002684121b
Public Domain in the United States, Google-digitized / http://www.hathitrust.org/access_use#pd-us-google

so taub für die Tonsprache wie für die Wortsprache. Freilich kann umgekehrt der mit dem besten Gehör Begabte doch musikalischer Analphabet und für sein musikalisches Gehör taub bleiben, denn nämlich, wenn sein der Übung bedürftiger Tonsinn in der Entwicklung vernachlässigt bleibt. Das ist das, was man gern unmusikalisch nennt.

Schon Ptolemäus verglich diese Eigenschaft der Zahl 8 der Tonwelt mit der Zahl 10 in der Zahlenwelt. Dabei darf aber nicht etwa übersehen werden, daß das dekadische System möglicherweise doch noch durch ein anderes zu ersetzen wäre, hingegen ein Ersatz des musikalischen Elementes 8 durch ein anderes grundsätzlich undurchführbar ist. Schon daraus geht hervor, daß es sich bei der Identität der Stufe 8 um eine physiologische Erscheinung handelt.

Die einfachste Grundformel melodischer Bewegung ist die einheitliche Verbindung von 8 musikalischen Elementen, die Oktavreihe. Diese Einheit der 8 Elemente bildet ein unteilbares Ganzes, gewissermaßen ein Atom.

Durchläuft man die physiologische Reihe dieser Elemente, so trifft man, nachdem man sich eine bestimmte Strecke vom Anfangston, vom Grundton, entfernt hat, auf einen Ton, der dem Anfangston äußerst ähnlich und fast gleichartig erscheint, jedenfalls viel ähnlicher als die inzwischen berührten Töne. Diese Erscheinung wiederholt sich regelmäßig bei fernerem Aufstiege. Die Gesamttonreihe zerfällt also in Teilstrecken, die durch gleichwirkende Töne begrenzt sind. Die Teilstrecken bezeichnet man als Oktavabstände, kurz Oktaven (Octava sc. vox). Diese Bezeichnung rührt daher, daß in der gebräuchlichsten musikalischen Tonreihe, der diatonischen Tonleiter, immer der 8. Ton dem 1. gleicht. Die Entfernung beträgt eine Oktave = 8 Töne.

Freilich wird auch der Ungeübte bei gespannter Aufmerksamkeit den bedeutenden Unterschied in der Tonhöhe zwischen zwei Oktavtönen spüren, wenn sie nacheinander ertönen. Der sukzessive Kontrast ist unverkennbar. Daß aber dennoch der Eindruck der Gleichheit, der Einheit, des Einklangs, den der Verschiedenheit überwiegt, zeigt die Tatsache, daß es doch nicht gar so leicht ist, zwei zusammenklingende Oktavtöne als zwei Töne auseinanderzuhalten. Der simultane Kontrast ist also geringer. So stark verbinden sich beide elementaren Töne unter Aufgabe ihrer Individualität zu einem Gleichklang oder einer Klangeinheit, wie sich zwei chemische Elemente zu einer Verbindung ver„einen" unter Aufgabe ihrer chemischen Individualität.

Diese Oktaven sind identisch. Daher führen sie auch identische Bezeichnungen. Wird 1 = c oder do genannt, dann ist 8 = c oder wieder do, die nächste 8 = 1 = c_2 = do usw. Jedem 1 oder c oder do, jedem 2 oder d oder re, jedem 3 oder e oder mi, überhaupt jedem Tone sind andere Töne nahe verwandt, ja sie gleichen einander, was Toncharakter und Stellung zum Grundton betrifft, so vollständig, daß ein ungeübtes Ohr sich des Unterschiedes, der in der verschiedenen Tonhöhe liegt, gar nicht bewußt wird.

Digitized by Google
Original from UNIVERSITY OF MINNESOTA
Generated on 2019-10-24 18:06 GMT / http://hdl.handle.net/2027/umn.31951002684121b
Public Domain in the United States, Google-digitized / http://www.hathitrust.org/access_use#pd-us-google

Aus dieser Tatsache der Identität der Oktave folgt ein weiteres.

Für alle Betrachtungen über Auswahl und Aufbau der musikalischen Tonreihen braucht man einzig und allein die Verhältnisse innerhalb einer und nur einer Oktave zu betrachten. Hat man sie dort erkannt, dann ist man damit zugleich über die ganz analogen Verhältnisse in den höheren und tieferen Oktaven, also in der gesamten Tonwelt, unterrichtet.

Die Physiognomie der physiologischen Reihe ist ein für allemal durch alle anderen Tonreihen der Tonleitern hindurch gegeben. Daher hat man ein für allemal ein und dieselben Bezeichnungen für sämtliche Tonstufen sämtlicher Skalen.

Für die 7 Stammtöne der Tonleiter benutzt man die aretinischen oder guidonischen Silben:

I	II	III	IV	V	VI	VII
do	re	mi	fa	sol	la	si
ut						

gleichviel, ob die c-dur-Tonleiter mit dem Anfangston c, oder irgend eine andere dur-Tonart mit einem anderen Grundton in Frage kommt. Nicht die absolute Höhe des Tones, sondern nur dessen Stellung zum Grundton kommt in Frage. Das ist die Solmisationsmethode im Gegensatz zur Ziffriermethode.

Es wird also die Tonleiter genannte Reihe der 7 Elemente durch die Stufe 8 zur periodischen Reihe. Dadurch wird das gesamte Tonsystem zu einem periodischen System der Reihen der Elemente, ähnlich wie die chemischen Elemente durch das periodische System der Reihen der chemischen Elemente zusammengeordnet werden.

Wie die chemischen Elemente, an Zahl gleichfalls 7, eine Reihe bilden,

	I	II	III	IV	V	VI	VII
1.	Li	Be	B	C	N	O	Fl

und wie die einander ähnlichen Elemente eine Gruppe bilden,

I	II	III	IV
Li	Be	.	.
Na	Mg	.	.
K	Ca	.	. ,

so daß ein periodisches System der Reihen zustande kommt, so bilden 7 musikalische Elemente

I	II	III	IV	V	VI	VII
1	2	3	4	5	6	7
8						

ein unteilbares Ganze, und alle Reihen ein periodisches System.

Der Vergleich des periodischen Systems der Reihen der musikalischen Elemente mit dem periodischen System der Reihen der chemischen Elemente läßt sich noch weiter führen. Bei der Gruppierung der chemischen Elemente findet man die Wiederkehr einander ähnlicher Elemente so, daß nach je 7 Elementen 8 wieder 1, 9 wieder 2 ähnlich ist. Je 7 Elemente

Digitized by Google
Original from UNIVERSITY OF MINNESOTA
Generated on 2019-10-24 18:06 GMT / http://hdl.handle.net/2027/umn.31951002684121b
Public Domain in the United States, Google-digitized / http://www.hathitrust.org/access_use#pd-us-google

bilden eine Reihe, die einander ähnlichen Elemente eine Gruppe. Noch schärfer tritt aber die Ähnlichkeit nach je 14 Elementen hervor, so daß die Gesamtzahl der Elemente in 7 Gruppen zerfällt, von denen jede zwei Untergruppen enthält.

	I	II	III	IV	V	VI	VII
1.	H						
2.	Li	Be	B	C	N	O	F
3.	Na	Mg	Al	Si	P	S	Cl
4.	K	Ca	Sc	Ti	V	Cr	Mn

Diese Anordnung heißt das periodische System der Elemente. Sie gibt die Anordnung nach quantitativen Gesichtspunkten und die Charakteristik der Elemente.

Die Reihen der 7 musikalischen Elemente lassen sich auch in 2 Untergruppen ordnen

I		II		III		IV	
	V		VI		VII		
VIII		IX		X		XI	

Die Stufe V, „der zweite Grundton", die „Dominante", steht dem Grundton wieder nahe: Die Tonstufen I IV V VIII sind die charakteristischen. Zugleich sind sie historisch die primitiven Stufen der physiologischen Reihe.

Worauf beruht nun bloß diese merkwürdige sinnliche Identität der 8 Stufen?

Zur Beantwortung dieser Frage wird sich leicht eine Vorfrage aufdrängen, wenn nicht ein Einwand.

Es könnte nämlich die Tatsache entgegengehalten werden, daß doch wohl nicht zu allen Zeiten der „diatonische" Kreis gerade von 7 Stufen als die Grundlage alles Musizierens, und seine Leiter doch wohl nicht für alle Zeiten als die Natur- oder Stammleiter gegolten hat. Zu gewissen Zeiten war doch nicht der Tonkreis von 7 Stufen, sondern der von anderen, z. B. 3 oder 5 Stufen, die „Pentatonik", die physiologische Reihe der Elemente.

Wenn das auch richtig ist, so darf doch die eine wichtige und hochbedeutsame Tatsache nicht verkannt werden: Zu allen Zeiten war ja immerhin die Grenze der Reihe konstant gegeben und unverrückbar genau dieselbe. Nur die dazwischen liegenden Elemente waren andere.

Zudem war auch die Zahl der Elemente der physiologischen Reihe — und das verdient für die Physiologie des Tonsinnes erhöhte Bedeutung! — an allen Orten und zu allen Zeiten konstant die gleiche, wenigstens in einer Beziehung. Niemals und nirgends war die Zahl je größer als 7. Stets und überall war die Zahl kleiner als 7.

Das aber, was vollends das Merkwürdigste ist, was außerdem ganz konstant wiederkehrt und daher für die Physiologie des Tonsinnes ganz besondere Bedeutung beansprucht, das ist folgende Tatsache: Regelmäßig,

Digitized by Google
Original from UNIVERSITY OF MINNESOTA
Generated on 2019-10-24 18:06 GMT / http://hdl.handle.net/2027/umn.31951002684121b
Public Domain in the United States, Google-digitized / http://www.hathitrust.org/access_use#pd-us-google

allüberall und zu allen Zeiten, ohne eine einzige Ausnahme handelt es sich um ein und dieselbe Distanz der Töne. Nie und nirgends hat es sich je einmal ereignet, daß etwa irgendwie inkommensurable Tonstufen

$$\text{I},\quad \text{II} \pm \text{n},\quad \text{III} \pm \text{m}$$

usw. vorgekommen wären. Immer und überall kehren dieselben Stufen wieder, die im kommensurablen, „tonalen" Verhältnis zueinander stehen. Die Ausnahmen, die Ludwig Riemann[2]) anführt, bestätigen nur die Regel. Und auch heute können wir diese 7 und nur diese 7 Elemente als musikalische empfinden und verstehen, so sehr sich auch die modernen Tonkünstler um die Zwischenstufen von $^1/_4$ Tönen bemühen. Diese „atonale Musik" ist keine Freude mehr für das Ohr, keine Kunst. Sie ist bloß ein Kunststück. Und das ist physiologisch begründet.

Zu dieser auffallenden Konstanz kommt noch eine weitere Regelmäßigkeit. Die Tonstufen waren überall und zu allen Zeiten genau die nämlichen Stufen, es fehlten höchstens von der auch heute noch bestehenden Reihe einige Stufen.

Überdies konstant und regelmäßig fehlten ein und dieselben Stufen. Ja in manchen Gegenden stehen noch heutzutage genau dieselben Stufen aus.

Dazu kommt, daß die historische Entwicklung der physiologischen Reihe überall konstant ein und dieselbe Richtung, ja ein und denselben Weg aufweist:

1. Die primitive Reihe der 3 Stufen ist überall und stets: I, IV, V (VIII). Das sind auch heutzutage die charakteristischen Stufen.

2. Die Reihe der 5 Stufen besteht noch heutzutage an manchen Punkten der Erde: I, II, IV, V, VI (VIII).

3. Erst später tritt überall und stets in die Reihe die Halbstufe III ein.

4. Noch später tritt überall und stets die zweite Halbstufe VII hinzu. Sie ist noch heutzutage bei manchen Völkern die überhaupt einzig noch fehlende Stufe im Tonsystem.

Das aber, was sich in der Erscheinungen Flucht als ruhender Pol konstanter Regelmäßigkeit erhalten hat, das ist die Erscheinung: Zu allen Zeiten erschien der Ton, der im jetzigen System der 8. ist, identisch mit dem ersten und gab daher die Grenze für die physiologische Reihe des elementaren Systems ab. Mit einer seltenen Konstanz also war zu allen Zeiten und an allen Orten, das Minimum im musikalischen Hören = 1 gesetzt, das Maximum 8. Wenn sich aber Beobachtungen durch eine solche Regelmäßigkeit auszeichnen, dann muß ihre Wahrheit physiologisch begründet sein, ja mehr noch, sie muß durch physiologisch-mechanische Bedingungen festgehalten sein.

[2]) Ludwig Riemann, Essen: „Über eigentümliche, bei Natur- und orientalischen Kulturvölkern vorkommende Tonreihen und ihre Beziehungen zu den Gesetzen der Harmonie". Essen 1899, Bädeker.

Digitized by Google
Original from UNIVERSITY OF MINNESOTA
Generated on 2019-10-24 18:06 GMT / http://hdl.handle.net/2027/umn.31951002684121b
Public Domain in the United States, Google-digitized / http://www.hathitrust.org/access_use#pd-us-google

1. Die psychologische Erklärung, daß unserem Ohr der psychische Gefühlston des sinnlichen Reizes bei Kombination 1 und 8 am angenehmsten ist, kann keine Erklärung der sensuellen Identität 1 und 8 sein.

2. Die physikalisch-mathematische Erklärung, daß die Schwingungszahlen von 1 und 8 im Verhältnis von 1:2 stehen, kann keine Erklärung der Identität von 1:8 sein.

3. Die objektiv-akustische Erklärung, daß unter den mitklingenden Obertönen von 1 auch 8 vorkommt, ist gleichfalls noch nicht hinreichend für die sinnphysiologische Identität von 1 und 8.

Die Frage, wie es kommt, daß unserem Ohr die Töne 1 und 8, auch wenn ihre Schwingungen sich um Hunderte unterscheiden, doch identisch vorkommen, hat noch keine befriedigende Antwort gefunden.

Der Berliner Philosoph Stumpf philosophiert in seiner Arbeit „Konsonanz und Dissonanz“ [3]): „Dieses Gesetz gibt daher der Oktave eine ganz eigenartige Stellung, so daß man wohl sagen kann, sie unterscheide sich mindestens ebenso ‚spezifisch‘ von den übrigen Konsonanzen, wie die Konsonanzen von den Dissonanzen. Eine Erklärung dieses Verhaltens aber, eine tiefere Begründung des Erweiterungsgesetzes, scheint vorläufig nicht möglich zu sein. Könnten wir überhaupt die Verschmelzungserscheinungen weiter zurückführen, so würden wir dann wahrscheinlich auch hierfür den Grund finden. Für die, welche Oktaventöne als identische Töne definieren, bedarf das Gesetz natürlich überhaupt keiner Erklärung; aber dieser Anschauung konnten wir eben nicht folgen.“

Der Philosoph hat darin nicht unrecht, wenn er meint, daß die physiologische Begründung der Konsonanz dazu berufen sein mag, auch das Problem von der Identität der Oktave einer weiteren Lösung zuzuführen. Zur physiologischen Begründung der Konsonanz hatte ich [4]) die Annahme gemacht: Das musikalische Hören von Tönen, von hörbaren Bewegungen, führt zu Mitbewegungen. Diese Annahme erscheint freilich willkürlich und steht jedenfalls im Gegensatz zu den bisherigen Anschauungen, nicht nur in der Physiologie des Tonsinnes, sondern auch in der Physiologie der Bewegungen, zumal der Mitbewegungen.

Allein diese Lehre der Bewegungen, insbesondere der Mitbewegungen, ist in ihrer physiologischen Begründung so wenig fundiert, daß dies kein Einwand sein kann. Die neuesten Werke von Förster [5]) über Koordinationsbewegungen und über Mitbewegungen weisen fundamentale Irrtümer auf in den Elementen der Bewegungslehre. Ich [6]) führe dies eingehend aus.

[3]) Beiträge zur Akustik und Musikwissenschaft. Leipzig 1898. S. 82.

[4]) „Elementar-Analyse der Tonsprache. I. Physiologische Begründung der Konsonanz.“ Diese Monatsschrift 1922, 3. Heft.

[5]) Otfrid Förster: Die Mitbewegungen bei Gesunden, Nerven- und Geisteskranken. Jena 1903. — Die Physiologie und Pathologie der Koordinationsbewegungen. Jena 1902.

[6]) „Neue Gesichtspunkte aus der physiologischen Muskelmechanik für die Elementar-Analyse der Koordination“. —„Neue Gesichtspunkte aus der Mechanik

Digitized by Google
Original from UNIVERSITY OF MINNESOTA
Generated on 2019-10-24 18:06 GMT / http://hdl.handle.net/2027/umn.31951002684121b
Public Domain in the United States, Google-digitized / http://www.hathitrust.org/access_use#pd-us-google

Wenn daher meine Annahme von Mitbewegungen durch den Klangsinn im Widerspruch zu den bisherigen Anschauungen der Bewegungslehre steht, dann brauche ist darin durchaus noch nicht etwa einen Einwand zu erblicken. Vielmehr sehe ich darin den sicheren Beweis der Richtigkeit meiner Betrachtungen und schöpfe daraus die Hoffnung, zugleich der Bewegungslehre Berichtigung und befruchtende Anregungen zu geben. Die Bewegungslehre, die Bewegungstherapie, die pädagogisch-didaktische Therapie, die Übungstherapie müssen bei der Pädagogik der Kunstübungen in die Schule gehen und lernen, denn sie ist die Praxis der angewandten Bewegungslehre. Meine Klanganalyse liefert die Elementaranalyse der Bewegungen. Denn Ton ist nichts weiter als hörbare Bewegung, und Tonvorstellung ist nichts weiter als Bewegungsvorstellung. Nicht nur Mitbewegungen, sondern auch Mitgefühl erregt das musikalische Hören. Ja, musikalisches Ohr, so nehme ich an, ist geradezu Ohr + Muskel. So innig ist der motorische Apparat mit diesem sensuellen verankert, wie der motorisch-mechanische Apparat auch mit dem sensuellen des chemischen Sinns verankert ist. So und nur so läßt sich das Wesen und die Macht des Motors verstehen, der Appetit genannt wird, der mächtige Hebel mit der merkwürdigen Hebelwirkung, die Geruch und Geschmack auf den Appetitus coeundi und edendi ausüben zur Erhaltung der Art und des Individuums.

Wenn aber nun einmal mit dem musikalischen Ohr das Muskelgefühl, das Gefühl für Bewegung, in Verbindung gebracht werden muß, der Orts- und der Raumsinn, dann muß auch das Richtungsgefühl für den Klangsinn in Frage kommen. Und das nehme ich in der Tat an. Damit steht meine Anschauung freilich in schroffstem Widerspruch zu der des Berliner Philosophen Stumpf[7]). Denn dieser Philosoph kennt weder die Physiologie des Raumsinnes noch die Physiologie des Zeitsinnes: „Und fragen wir: Wie kommt es, daß die Töne mit wachsender Schwingungszahl für unsere Empfindung in die Höhe steigen, und daß jeder neue Ton dem Ausgangston weniger ähnlich wird?, — so bleibt der Gehirnphysiologe uns selbst für diese Grundtatsache der Empfindungen ebenso die Erklärung schuldig wie für die der Verschmelzung". Das ist ein grober Irrtum des Berliner Philosophen. Diesem Philosophen, der sich so gern Psychologe nennt, ist der Begriff des psychischen Richtungsgefühls fremd geblieben. Und doch habe ich häufig genug darauf hingewiesen, daß der Appetit, das psychische Gefühl, ein Richtungsgefühl ist, und daß der Ekel, das psychische Gefühl, ein Richtungsgefühl ist, und zwar ein Gefühl für die entgegengesetzt gerichtete Bewegung.

Das musikalische Ohr unterrichtet uns nicht nur über die Richtung der hörbaren Bewegung, sondern auch über die Reihenfolge von Mischungen

für die Elementar-Analyse des Koordinations-Mechanismus". — „Neue Gesichtspunkte aus der physiologischen Muskelmechanik für die Kunstübung. Elementar-Analyse der Koordination". Bonhoeffers Zschr. f. Nervenheilk. 1922.

[7]) Konsonanz und Dissonanz. 1908. S. 54.

Digitized by Google
Original from UNIVERSITY OF MINNESOTA
Generated on 2019-10-24 18:06 GMT / http://hdl.handle.net/2027/umn.31951002684121b
Public Domain in the United States, Google-digitized / http://www.hathitrust.org/access_use#pd-us-google

derselben Töne. Der Sinneseindruck des Zusammenklanges derselben Töne:

a) I + III + V, do, mi, sol, der Dreiklang oder Naturdreiklang, und

b) III + V + VIII, mi, sol, do, die erste Umbiegung oder Umkehrung — die Terz III wird zum Baßton — ist nicht etwa der gleiche. Vielmehr sind beide Zusammenklänge a und b von grundsätzlich verschiedener Wirkung auf die Psyche. Der zweite Dreiklang b ist zwar noch selbständig, schlußfähig, aber doch nicht mehr in dem Maße des ersten Dreiklangs a.

c) Gar der sogenannte Quartsechstakkord V + VIII + III, sol, do, mi die zweite Umkehrung — die Quint V wird zum Baßton — ist eine Dissonanz, obgleich die einzelnen Intervalle dieses Zusammenklanges gar keine dissonanten Verhältnisse aufweisen. Dennoch hat dieser Zusammenklang den dissonanten Charakter der kadenzierenden Weiterführung des „Auflösungsbedürfnisses", des Vorwärtsdrängens, der Spannung, was physiologisch dasselbe ist wie das des Appetitmachens, nämlich auf Fortsetzung im Geschmacks- oder Genußbedürfnis, „im Verlangen nach mehr".

Alle drei Akkorde haben den gemeinsamen Grundton I, c, es sind c-dur-Dreiklänge. Hingegen der Baßton, der tiefste Ton des jedesmaligen Akkordes, wechselt. Nach der Entfernung der einzelnen Akkordbestandteile vom Baßton erhält jeder Akkord seinen eigenen Namen:



Grundlage *A.*	Erste Umkehrung *B.*	Zweite Umkehrung *C.*
besteht aus: Grundton, Terz u. Quint (1, 3, 5) und heißt demnach: Terz-Quint-Akkord, schlechthin Quint-Akkord. Die Bezifferung, Bezeichnung durch Ziffern, die über dem Baßton stehen, ist demnach $\frac{5}{3}$.	besteht aus: Baßton, dessen Terz u. Sexte und heißt demnach: Terz-Sext-Akkord. Die Bezifferung ist $\frac{6}{3}$ oder 6.	besteht aus: Baßton, dessen Quart u. Sexte und heißt demnach: Quart-Sext-Akkord. Die Bezifferung ist $\frac{6}{4}$.

Das Richtungsgefühl, so muß angenommen werden, ist der sichere Anker, mit Hilfe dessen auch das ungeübte und ungeschulte Kind sicher entscheiden kann, ob ein gehörter Ton höher oder tiefer ist. Der primitive Eindruck des ungeschulten Ohres ist hierfür in absolutem Sinn sogar genauer als der des musikalisch erzogenen Gehörs. Ein sehr lehrreiches Beispiel liefert die alltägliche Praxis.

Wenn der Cellist seine leere A-Saite anstreicht, dann erklingt der Ton a_0, derselbe Ton, den der Geiger auf seiner G-Saite anstreicht. Derselbe Ton aber mit der Klangfarbe des Cellos erscheint selbst dem Berufsmusiker

Digitized by Google
Original from UNIVERSITY OF MINNESOTA
Generated on 2019-10-24 18:07 GMT / http://hdl.handle.net/2027/umn.31951002684121b
Public Domain in the United States, Google-digitized / http://www.hathitrust.org/access_use#pd-us-google

relativ hoch; derselbe Ton mit der Klangfarbe der Geige hingegen wirkt selbst auf den Berufsmusiker relativ tief. Wenn der Cellist a_1 anstreicht, den Ton, der genau dieselbe Höhe hat wie a_1 auf der leeren A-Saite des Geigers, also der gewöhnliche normale Stimmton des Geigers und der Instrumentalisten überhaupt, dann klingt derselbe Ton mit der Klangfarbe des Cellos selbst dem Berufsgeiger relativ hoch, möglicherweise als wäre er gar eine Oktave höher als sein a auf der Geige, also a_2. Das a_1 mit der Klangfarbe der Geige, also derselbe Ton von derselben Tonhöhe, bloß mit der anderen Klangfarbe, erscheint ihm tiefer. So merkwürdig entgegengesetzt dem absoluten Gehör ist der Sinneseindruck. Es ist dies die Folge der Assoziation der Klangfarbe. Diese relative Assoziation wirkt stärker als der absolute Eindruck der Höhe.

Das Kind hingegen, das noch nie zuvor ein Cello oder eine Geige gehört hat, das durch die Klangfarbe noch nicht so beirrt wird, hört sofort, daß der Celloton a_1 und der Geigenton a_1 von genau derselben absoluten Höhe sind. Ebenso hört auch ein jedes Kind sofort, ob z. B. ein Bassist mit der Stimme in die Höhe geht, oder z. B. eine Sopranistin in die Tiefe steigt. Es dürfte sich fragen, ob das Richtungsgefühl des Ohrs uns nur qualitativ informiert oder am Ende gar auch quantitativ. Zur Beantwortung dieser Frage verlohnt es sich, zwei Beobachtungen aus der alltäglichen Praxis heranzuziehen. Das sind die Vergleiche:

1. der Register der Sing- und Mundpfeiftöne;
2. der Register der Kinder- und Männerstimmen.

Das Register der Pfeiftöne umfaßt meist zwei bis drei Oktaven, und zwar ziemlich konstant den Umfang der Töne c_2 bis c_5. Der Umfang der Singstimme ist hingegen ein ganz anderer. Die Lagen lassen sich folgendermaßen fixieren:

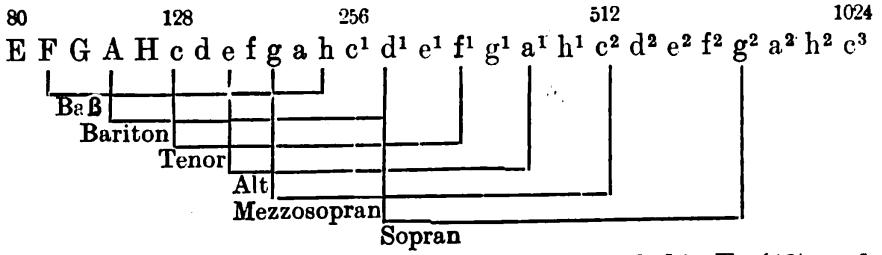

In ungewöhnlichen Fällen geht der Baß herab bis F_1 (42) und der Sopran hinauf bis a^3 (1708). Im mittleren Lebensalter ist der Stimmumfang am größten. Den Einfluß des Geschlechts auf die Register zeigt folgende Übersicht (nach Roßbach):

für den Mann:

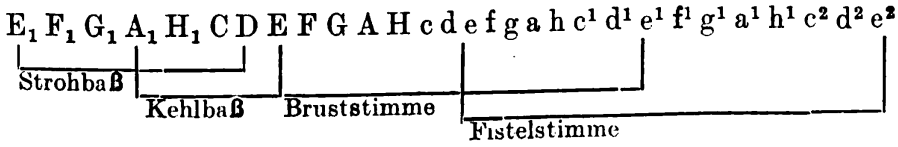

Digitized by Google
Original from UNIVERSITY OF MINNESOTA
Generated on 2019-10-24 18:07 GMT / http://hdl.handle.net/2027/umn.31951002684121b
Public Domain in the United States, Google-digitized / http://www.hathitrust.org/access_use#pd-us-google

für das Weib:

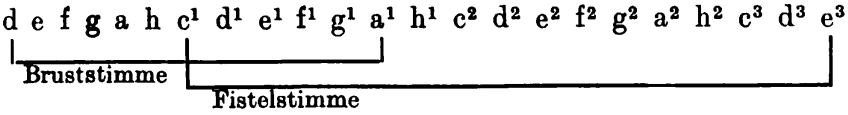

Rein konventionell teilt man alle Stimmlagen in 4 verschiedene Register ein. Der Ton $\bar{c}_1$ von 256 Schwingungen, annähernd der Mittelpunkt, um den sich die musikalischen Töne gruppieren, liegt im Bereiche aller normalen Stimmen des Menschen.

Die Lagen werden bezeichnet als Baß, Tenor, Alt und Sopran. Verabredetermaßen zählt man den Baß von E zum $\bar{f}$, den Tenor vom c zum $\bar{\bar{c}}_2$, den Alt von f zum $\bar{\bar{f}}_2$, den Sopran von c_1 zum $\bar{\bar{\bar{c}}}_3$. In den Bereich von Baß und Tenor fallen alle normalen Männerstimmen, in den Bereich von Alt und Sopran alle normalen Frauen- und Kinderstimmen. Eine von den vier Lagen wird jedem Individuum zugeschrieben. Der Bereich seiner Lage ist dadurch ausgezeichnet, daß die Töne am bequemsten und mühelosten durch die Muskelspannungen erzeugt werden. Maßgebend ist also das Minimum von Anspannung der Muskeln.

So mühelos, bequem und leicht die biologische Spannung im natürlichen Instrument des Kehlkopfes die Töne erzeugt, so mühelos, bequem und leicht erzeugt dieselbe biologische Spannung im natürlichen Instrument des Mundes, der Mundpfeife, dieselben Töne von ganz anderer Lage, ebenso auch im natürlichen Instrument der Zunge, in der Zungenpfeife. Ein und dasselbe Organ also, der Muskel, bringt auf verschiedenen Instrumenten dieselben Töne in durchaus anderen Lagen hervor. Dabei ist die Mühelosigkeit und Sicherheit im Muskelspiel zu bewundern, die Übereinstimmung, und zwar ohne alle Übung. Jeder ohne Ausnahme vermag regelmäßig die Melodie, die er im Ohre hat, die er im Kopfe hat, die er in den Fingern hat, die er auf der Zunge hat, auch auf dem Instrument seiner Mundpfeife richtig ohne einen einzigen Fehler zu treffen, wenn er nur die elementare Technik des Pfeifens beherrscht. Keiner, der eine Melodie beherrscht im Singen und im Spielen oder auf irgendeinem Instrument, macht auch nur einen einzigen Fehler in der Wiedergabe auf seinen Pfeifinstrumenten des Mundes, der Zunge, des Kehlkopfes. Er vergreift sich niemals in dem quantitativen Maß der Spannung und Entspannung dieser verschiedenen Muskelsysteme. Die Präzision und die Leichtigkeit, die Treffsicherheit und die Kongruenz der Treffsicherheit in der quantitativen Spannung und Entspannung dieser Muskeln mit der Treffsicherheit in der quantitativen Spannung und Entspannung der anderen Muskeln ist höchst auffallend. Das Rätsel löst sich mit der einfachen Erkenntnis: Das Muskelgefühl ist ein Allgemeingefühl, ein Gefühl, das aufs erstaunlichste genau das quantitative Maß, und zwar in allen Muskeln allgemein beherrscht.

Ebenso bekannt ist ja auch die Tatsache, daß der Spieler der kleinen Geige, Violine, sich sehr schnell auf der größeren Bratsche Viola zurecht-

Digitized by Google
Original from UNIVERSITY OF MINNESOTA
Generated on 2019-10-24 18:07 GMT / http://hdl.handle.net/2027/umn.31951002684121b
Public Domain in the United States, Google-digitized / http://www.hathitrust.org/access_use#pd-us-google

findet, indem er das relative Verhältnis von Spannung und Entspannung in quantitativem Sinne ändert. Weniger bekannt dürfte die Tatsache sein, die ich mehrmals zu beobachten Gelegenheit hatte. Der Geiger, der aus irgendeinem Grunde, z. B. nach Verwundungen, die gewöhnlichen Bewegungen der Linken mit der Rechten ausführen muß und die gewöhnlichen Bewegungen der Rechten mit der Linken auszuführen gezwungen ist, lernt die verschiedenen quantitativen Spannungen und Entspannungen der beiden Seiten außerordentlich schnell.

Hier handelt es sich aber stets bloß um quantitatives Mitgefühl und um quantitative Mitbewegung bei ein und demselben Individuum, um quantitative Tonvorstellung, nämlich Vorstellung der hörbaren Bewegung, und um quantitative Bewegungsvorstellung bei ein und demselben Individuum. Und genau dasselbe muß auch angenommen werden für die physiologische Einheit des Spielers und des Hörers, dessen, der die hörbaren Bewegungen ausführt, und dessen, der diese hörbaren Bewegungen wahrnimmt. Quantitatives Mitgefühl und quantitative Mitbewegung kommen für das musikalische Hören in Frage. Und die quantitative Distanz ist ein für alle mal gegeben durch natürliche anatomische Verhältnisse und natürliche Grenzen der Oktaven.

Sehr beweisend ist hierfür folgende Tatsache. Jedes Kind singt den Ton, den z. B. ein Bassist oder Tenorist u. a. m., also aus anderen Lagen, ihm vorsingen, stets richtig nach, indem es den Ton in seine Lage ein oder mehrere Oktaven transponiert und projiziert. So regelmäßig und so ausnahmslos ist diese Beobachtung, daß ihre erstmalige Registrierung hier auffallen möchte. Dabei ist Folgendes äußerst bemerkenswert:

1. Selbst ungeschulte Kinder zeigen diese Treffsicherheit der Oktave.
2. Diese reproduzierende Treffsicherheit ist mühelos, leicht.
3. So leicht, mühelos, bequem ist diese Treffsicherheit, und ohne alle Übung gekonnt, daß sie jedem selbstverständlich erscheint.
4. Die Treffsicherheit ist konstant.
5. Umso auffallender ist diese Treffsicherheit der Oktave, weil der Intervall der Oktave, also 1 und 8 von den Kindern selber aktiv durchaus nicht so leicht zu treffen ist. Wenn das Kind einen Ton gesungen hat, kann es durchaus nicht so leicht und sicher produktiv die Oktave treffen.

Nach dem Mutieren treffen die Kinder den Ton entsprechend der Lage im Oktavenverhältnis, ebenso sicher. Aber sie empfinden die Höhe entsprechend der objektiven Lage, subjektiv höher oder tiefer. Vordem hatten sie sich eingebildet, es seien die beiden Töne, objektiv durch einen Oktavabstand getrennt, genau dieselben, geradezu identisch. Sie hatten ihre objektive Höhe und den objektiven Höhenabstand der Oktave, subjektiv gar nicht empfunden.

Die quantitative Erregung des Spielers, die sich im hohen Ton eines tiefen Instrumentes verrät, und die Richtung dieser Erregung, das quantitative Gefühl der Anstrengung, die zum tiefsten Ton eines hohen

Digitized by Google
Original from UNIVERSITY OF MINNESOTA
Generated on 2019-10-24 18:07 GMT / http://hdl.handle.net/2027/umn.31951002684121b
Public Domain in the United States, Google-digitized / http://www.hathitrust.org/access_use#pd-us-google

Instrumentes nötig ist, hört auch das ungeübte Ohr unmittelbar heraus und fühlt sie nach. Das ist die assoziative Wirkung der Muskeltätigkeit des Spielers auf die Muskeltätigkeit der Hörers.

Daraus geht hervor, daß selbst die ungeschulten Hörer das quantitative Maß der Bewegung dessen, der spielt, der also hörbare Bewegungen ausführt, herausfühlen und mitmachen, im Oktavenabstand. Die Spur des Schienengeleises ist nun einmal gegeben, anatomisch, mit der Oktavendistanz. Die hörbare Bewegung wird durch das Ohr mit dem Muskelgefühl quantitativ wahrgenommen, und quantitativ erfolgt die Mitbewegung im Abstand der Oktave. Somit ist die Identität der Oktave zurückzuführen auf physiologische Mitbewegung, ein Gegenstück der physikalischen Mitbewegung, Mitschwingung wird diese hier genannt.

Ein physikalischer Körper, der der Mitbewegungen, des Mitschwingens, fähig ist, gerät nicht bloß dann in Mitschwingungen, wenn die Zahl der erregenden Oszillationen mit der Zahl seiner Eigenschwingungen selbst genau übereinkommt, sondern auch dann, wenn unter den Elementen der erregenden Oszillationsbewegung eins in genügender Stärke vorhanden ist, dessen Schwingungszahl der Zahl der Eigenschwingungen des fraglichen Körpers sehr nahe liegt. Diese Analyse einer einheitlichen komplexen Verbindung von Schwingungsformen mit komplizierten Verhältnissen in ihre Elemente, deren Schwingungszahlen die Vielfachen der gegebenen Schwingungszahl sind, erschien zuerst als eine bloße mathematische Fiktion. Bei der physikalischen Resonanz gewinnt sie jedoch eine physikalische Bedeutung.

Vergleichbar dieser physikalischen Resonanz, der physikalischen Mitbewegung der Elemente, im Sinne der quantitativen Elementaranalyse, ist die physiologische Mitbewegung, im Sinne der quantitativen Elementaranalyse. Und diese physiologische Mitbewegung erklärt die Identität der Oktave.

Ein Beitrag zur Lehre von den Kriegsverletzungen des Gehörorgans.

Von Prof. Dr. **Teofil Zalewski**, Lemberg.

Aus den früheren Zeiten haben wir nur spärliche Beobachtungen über Verletzungen des Gehörorgans im Kriege; erst der letzte Krieg gab uns die Gelegenheit, entsprechende Fälle zu sammeln und genauer zu beobachten. Die bessere Ausbildung der Ärzte und die bessere Ausstattung der Spitäler haben beigetragen, daß entsprechende Fälle besser untersucht und beobachtet wurden. Unsere Beobachtungen über Kriegsverletzungen des Gehörorgans haben aber noch viele Mängel, welche durch ungünstige äußere Verhältnisse in der Untersuchung und Beobachtung entstanden sind. Eine der wichtigsten Schwierigkeiten war die Unmöglichkeit, den Fall längere Zeit zu

Digitized by Google
Original from UNIVERSITY OF MINNESOTA
Generated on 2019-10-24 18:07 GMT / http://hdl.handle.net/2027/umn.31951002684121b
Public Domain in the United States, Google-digitized / http://www.hathitrust.org/access_use#pd-us-google

beobachten. Die Untersuchung des Verletzten gleich nach der erlittenen Verletzung ist für die richtige Erkenntnis der sich im Gehörorgane abspielenden pathologischen Zustände von eminenter Bedeutung, ebenso wichtig ist längere Beobachtung und Behandlung von demselben Arzt. Leider haben die Ohrenärzte nur selten nahe der Front die Verwendung gefunden, infolgedessen besitzen wir nur wenige Beobachtungen über das Frühstadium der Kriegsverletzungen des Gehörorganes.

Bei der Belagerung von Lemberg durch die Ruthenen und bei den Kämpfen in der Nähe der Stadt im Jahre 1918/19 habe ich die Gelegenheit gehabt, in den Militärspitälern eine Zahl von Fällen zu beobachten, welche meistens sofort oder kurze Zeit nach der Verletzung zur Behandlung erschienen; die äußeren Verhältnisse erlaubten mir, die Fälle längere Zeit zu beobachten.

Zusammen habe ich 66 Fälle beobachtet. Die Einteilung in direkte und indirekte Verletzungen ist bei den Kriegsverletzungen schwer durchzuführen. Eigentlich ist jede Verletzung direkt, bei jeder Verletzung muß die wirkende Kraft auf das Gewebe einwirken; es wäre vielleicht logischer, die Verletzungen des Gehörorganes nach der wirkenden Kraft einzuteilen. Bei den Kriegsverletzungen müssen wir außerdem berücksichtigen, daß bei der direkten Verletzung eines Teiles des Gehörorgans eine indirekte Schädigung eines anderen Teiles entstehen kann. Durch das Projektil kann selbstverständlich jeder Teil des Gehörorgans getroffen werden; durch die Druckerhöhung bei Schuß und Explosion können Veränderungen am Trommelfell, im Mittelohr und im Labyrinth entstehen; die Detonation kann die Ursache pathologischer Veränderungen im inneren Ohr werden.

Unter 66 beobachteten Fällen war die Ohrmuschel in 5 Fällen und der äußere Gehörgang in 6 Fällen verletzt. Das Trommelfell wies in 14 Fällen und das Mittelohr in 15 Fällen pathologische Veränderungen auf. Der Warzenfortsatz war in 2 Fällen verletzt.

Das innere Ohr war sehr häufig der Sitz pathologischer Veränderungen bei den Kriegsverletzten: von 66 Fällen wiesen 55 Fälle ausgesprochene Labyrinthveränderungen auf. Außerdem ist in einem Fall das Labyrinth, das Mittelohr und der Schläfenlappen des Gehirnes durch das Projektil verletzt worden.

Unsere Fälle zeigen, daß die Labyrinthveränderungen charakteristisch für die Kriegsverletzungen des Gehörorganes sind; pathologische Veränderungen im Mittelohr und im äußeren Ohr bilden einen weit geringeren Prozentsatz als Veränderungen im inneren Ohr.

Die Verletzung der Ohrmuschel entstand in allen Fällen durch die Gewehrkugel. Nur in einem Fall war die Ohrmuschel allein beschädigt; in zwei Fällen waren Veränderungen auch im Labyrinth zu konstatieren, dabei in einem Fall beiderseits; in zwei anderen

Digitized by Google
Original from UNIVERSITY OF MINNESOTA
Generated on 2019-10-24 18:07 GMT / http://hdl.handle.net/2027/umn.31951002684121b
Public Domain in the United States, Google-digitized / http://www.hathitrust.org/access_use#pd-us-google

Fällen entwickelte sich eine akute Mittelohreiterung. In 3 Fällen war die linke und in 2 Fällen die rechte Seite geschädigt. In allen Fällen heilte die Wunde an der Ohrmuschel ohne Komplikationen zu.

Was die Verletzung des äußeren Gehörganges betrifft, so war nur in einem Falle eine leichte Verletzung des Gehörorganes vorhanden; in diesem Fall war der äußere Gehörgang in seinem knorpeligen Teil quer durchschossen, außerdem wies das innere Ohr leichte Labyrinthveränderungen auf. Trotz schwerer Verletzung des Schädels und Verlust eines Auges endete der Fall mit Genesung[1]).

Fünf andere Fälle muß man als schwere Verletzung des Gehörorganes betrachten: In diesen Fällen sind wichtige Teile des Gehörorganes verletzt worden, die Verletzung des äußeren Gehörganges ist in diesen Fällen von geringer Bedeutung. In 4 Fällen wurden Veränderungen im Labyrinth konstatiert, trotzdem daß das innere Ohr durch das Projektil nicht getroffen war, aber infolge konstatierter Mittelohreiterung war es nicht möglich zu entscheiden, ob die Labyrinthveränderungen die Folge der Verletzung oder der Mittelohreiterung waren.

2 Fälle wiesen eine schwere Verletzung des Trommelfelles und des Warzenfortsatzes auf.

In einem Fall — Einschuß 2 cm unter dem äußeren Winkel der rechten Augenhöhle, Ausschuß am Nacken in der Höhe des fünften Halswirbels — war bei der Aufnahme am dritten Tage nach der Verletzung keine Eiterung zu konstatieren, die äußeren Wunden waren fast zugeheilt, der Kranke fieberte aber bis 39°. Infolgedessen wurde die Aufmeißelung des Warzenfortsatzes ausgeführt. Bei der Operation wurde konstatiert, daß ein Teil der hinteren knöchernen Gehörgangswand abgesprengt war; aus dem Warzenfortsatze wurden einige Knochensplitter entfernt. Das Trommelfell war zerrissen, der Warzenfortsatz und die Trommelhöhle mit Blut ausgefüllt. Trotz der Operation blieb die Temperatur hoch; es entwickelten sich multiple Gelenkseiterung und Meningitis und der Kranke starb am achten Tage nach der Aufmeißelung.

Der zweite Fall kam am sechsten Tage nach der Verwundung in die Behandlung — Einschuß dicht unter dem Os zygomaticum reehts, Ausschuß am Warzenfortsatz derselben Seite. Das Ohr und die äußeren Wunden eiterten stark, der Kranke fieberte hoch. Die genauere Untersuchung des Ohres war infolge stark blutender Granulationen im äußeren Gehörgange, welcher ungefähr an der Grenze zwischen dem knorpeligen und knöchernen Teil quer durchschossen war, nicht möglich. Es wurde die Radikaloperation ausgeführt. Bei der Operation stellte sich heraus, daß nicht nur der Warzenfortsatz und der äußere Gehörgang, sondern auch das Tegmen tymp. verletzt waren, so daß die Meningen freigelegt werden mußten. Die Heilung verlief ohne Komplikationen und der Kranke wurde nach sechsmonatiger Behandlung mit Taubheit für Flüstersprache auf dem operierten Ohr aus dem Spital entlassen. Nach drei Monaten kam er wiederum in die Behandlung mit Eiterung aus dem Ohr und mit einer Fistel in der Operationsnarbe am Warzenfortsatz. Die Untersuchung ergab Karies im oberen Teil der Operationshöhle. Die Operationshöhle wurde freigelegt, der kariöse Knochen entfernt, der Kranke erlag aber der Meningitis am achten Tage nach der Operation.

[1]) Die oto-laryngologische Abteilung war gleichzeitig eine Station für Kopf- und Halsschüsse.

Digitized by Google
Original from UNIVERSITY OF MINNESOTA
Generated on 2019-10-24 18:07 GMT / http://hdl.handle.net/2027/umn.31951002684121b
Public Domain in the United States, Google-digitized / http://www.hathitrust.org/access_use#pd-us-google

Zwei weitere Fälle der schweren Verletzung des Gehörorgans endeten mit Genesung.

In einem Fall war der größte Teil des Warzenfortsatzes und der hinteren knöchernen Gehörgangswand rechts abgesprengt, so daß die Wunde am Warzenfortsatze mit dem äußeren Gehörgang kommunizierte; die Ohrmuschel war durchschossen. Im Laufe der Behandlung entwickelte sich akute Mittelohreiterung, welche mit persistenter Trommelfellperforation heilte. Nach zweimonatiger Behandlung verlies der Kranke das Spital mit einer Hörschärfe $v = 2$ m auf dem verletzten Ohr.

Im zweiten Fall, — Einschuß vor der linken Ohrmuschel, Ausschuß unter dem Warzenfortsatz derselben Seite, — welcher ebenfalls mit Genesung endete, war der knorpelige Gehörgang quer durchschossen. Bei der Aufnahme ins Spital am dritten Tage nach der Verwundung eiterte schon das Ohr. Infolge starker Schwellung des äußeren Gehörganges war es nicht möglich, die tieferen Partien zu übersehen. Die Ein- und Ausschußwunde heilte rasch zu, die Eiterung aber aus dem Ohr steigerte sich bedeutend und es entwickelten sich Symptome seitens des Warzenfortsatzes mit hoher Temperatursteigerung. $v = 0$. Der Kranke wurde radikal-operiert. Die Temperatur fiel nach der Operation zur Norm, bald aber trat eine Erhöhung der Temperatur mit pyämischem Charakter. Infolgedessen wurde die Vena jugularis int. unterbunden, der Sinus freigelegt und eröffnet; im Sinus war kein Thrombus zu konstatieren. Die Folge der zweiten Operation war ein rasches Fallen der Temperatur und eine rasche Erholung des Kranken. Die Operationshöhle heilte mit gänzlicher Verödung; $v = 0$.

Der fünfte Fall der schweren Verletzung des Gehörorganes, — Einschuß am rechten Os occipitale, Ausschuß am Schläfenbein derselben Seite nahe dem Stirnknochen — kam erst einen Monat nach der Verwundung aus einem Feldspital auf die Abteilung. Die beiden äußeren Wunden waren bereits vernarbt. Bei der Untersuchung konstatierte man vollständige Taubheit auf dem rechten Ohr, vollständige Lähmung des rechten Fazialis, profuse Eiterung aus dem Ohr, ziemlich starke Gleichgewichtsstörungen. Der äußere Gehörgang war stark narbig verengt. Das Gehen war möglich, der Kranke fühlte sich aber unsicher. Sonst klagte der Kranke über keine Beschwerden; die Temperatur war normal. Nach drei Wochen traten starke Kopfschmerzen auf, die Temperatur stieg in die Höhe, infolgedessen entschloß ich mich, das Mittelohr freizulegen. Nach Ablösung der Ohrmuschel und Erweiterung des knöchernen Gehörganges überzeugte man sich, daß sich im Mittelohr Hirnsubstanz befindet und daß man von der Trommelhöhle durch den Defekt im Tegmen tympani in die Schädelhöhle gelangt. Am nächsten Tag nach der Operation Exitus.

Bei der Autopsie sieht man am Schädel, entsprechend dem Ein- und Ausschuß, zwei Knochendefekte. Die Kante der Pyramide ist mit einem Teil der Schnecke und einem Teil des oberen und hinteren halbzirkelförmigen Kanals abgesprengt, der Nervus acusticus und facialis im inneren Gehörgange abgerissen. An der unteren Fläche des Schläfenlappens befindet sich eine tiefe Wunde, in welcher tief die abgesprengte Pyramidenkante steckt; Das abgesprengte Knochenstück ist etwa haselnußgroß. Die Gehirnwunde ist mit Eiter erfüllt und kommuniziert durch die Trommelhöhle nach außen. An den Meningen eitrige diffuse Meningitis.

Der Eiter aus der Hirnwunde entleerte sich also durch die Trommelhöhle direkt nach außen; diesem Umstande ist wahrscheinlich zuzuschreiben, daß die meningitischen Erscheinungen so spät zum Vorschein gekommen sind. Interessant ist es auch, daß der Kranke mit einer so schweren Verletzung beinahe zwei Monate gelebt hat.

In allen anderen Fällen entstanden die Veränderungen im Gehörorgane durch den erhöhten Luftdruck im äußeren Gehörgange,

Digitized by Google
Original from UNIVERSITY OF MINNESOTA
Generated on 2019-10-24 18:07 GMT / http://hdl.handle.net/2027/umn.31951002684121b
Public Domain in the United States, Google-digitized / http://www.hathitrust.org/access_use#pd-us-google

durch die starke Schalleinwirkung und durch die Erschütterung der Schädelknochen bei Kopfschüssen. Der Sitz der Veränderungen war das Trommelfell, das Mittelohr und das Labyrinth.

Was die Veränderungen am Trommelfell betrifft, so war in 5 Fällen eine mehr oder weniger ausgesprochene Myringitis acuta — dabei in einem Fall beiderseits — vorhanden, in 9 Fällen konstatierte man eine traumatische Ruptur des Trommelfells. Von diesen 14 Fällen waren in 2 Fällen die Veränderungen nur auf das Trommelfell allein beschränkt, in allen anderen Fällen waren gleichzeitig Veränderungen im Labyrinth oder im Mittelohr zu konstatieren.

In den Fällen mit Myringitis acuta war auch das innere Ohr nicht normal, dabei entsprachen der stärkeren Veränderungen am Trommelfell stärkere Veränderungen im Labyrinth; selbstverständlich haben die Veränderungen am Trommelfell in diesen Fällen nur eine untergeordnete Bedeutung. Die Labyrinthläsion war in allen Fällen beiderseits.

Unter 9 Fällen mit traumatischer Ruptur des Trommelfells war in 4 Fällen die Rnptur auf beiden Seiten vorhanden. In 5 Fällen mit einseitiger Ruptur waren auf der anderen Seite Residuen nach chronischer Mittelohreiterung. Die Pars flaccida war nur 1mal rupturiert; die Pars tensa war 12mal der Sitz der Perforation; 6mal war die Perforation rechts und 6mal links. Die Zahl der traumatischen Perforationen des Trommelfells ist sicher eine viel größere; in vielen Fällen, welche mit akuter Mittelohreiterung in Behandlung kamen, muß man als Ursache der Eiterung eine traumatische Ruptur des Trommelfells annehmen. Bei unseren Fällen konnten wir in 2 Fällen trotz Mittelohreiterung eine traumatische Ruptur diagnostizieren. In den Fällen mit traumatischer Perforation des Trommelfells war außerdem in 5 Fällen eine Labyrinthläsion vorhanden.

Die Zahl der beobachteten Fälle ist sicher zu gering, um über die Dauer und Verlauf des Heilungsprozesses zu urteilen, ich muß aber hervorheben, daß ich den Eindruck gewonnen habe, daß sich die Heilung der Perforation viel langsamer vollzog, als wir gewöhnt sind, bis jetzt anzunehmen.

In 15 Fällen haben wir mit akuten entzündlichen Prozessen im Mittelohr zu tun gehabt. Die Mittelohrentzündung hat sich fast unmittelbar nach der Explosion in der Nähe oder nach dem Schuß am Ohr entwickelt. Schon bei der ersten Untersuchung war das Trommelfell in 14 Fällen perforiert, nur in einem Falle war das Trommelfell ohne Perforation. In zwei ganz frischen Fällen konnte man trotz Mittelohreiterung eine traumatische Trommelfellruptur diagnostizieren. Nicht ausgeschlossen ist es, daß auch in vielen anderen Fällen eine traumatische Ruptur des Trommelfells die Ursache der Mittelohreiterung war.

Digitized by Google
Original from UNIVERSITY OF MINNESOTA
Generated on 2019-10-24 18:07 GMT / http://hdl.handle.net/2027/umn.31951002684121b
Public Domain in the United States, Google-digitized / http://www.hathitrust.org/access_use#pd-us-google

Es entsteht die Frage, ob das Trauma, welches für das Trommelfell und das Mittelohr bei Explosion oder bei Schuß am Ohr entsteht, die Ursache der Mittelohrentzündung werden kann, ohne gröbere Verletzungen zu verursachen? In dieser Beziehung ist ein von mir beobachteter Fall sehr interessant.

Der Fall kam 24 Stunden nach einer Granatexplosion in unmittelbarer Nähe in die Spitalsbehandlung. Bei der ersten Untersuchung war das Trommelfell nur wenig injiziert. Bei den nächsten Untersuchungen konnte man beobachten, wie sich die Mittelohrentzündung mit Herabsetzung der Hörschärfe und Schwellung am Warzenfortsatz nach und nach entwickelte. Zur Perforation kam es in diesem Fall nicht und die Mittelohrentzündung bildete sich ziemlich rasch zurück.

Merkwürdigerweise war die Mittelohrentzündung in den von mir beobachteten Fällen immer einseitig; in 5 Fällen war sie mit Labyrinthläsion kompliziert.

Der Verlauf der Mittelohreiterung war normal, nur in einem Fall, welcher mit hohem Fieber, starker Eiterung aus dem Ohr, Schwellung und Druckempfindlichkeit am Warzenfortsatz in die Behandlung kam, mußte die Aufmeißelung ausgeführt werden.

Was die Ursache der Trommelfell- und Mittelohrveränderungen betrifft, so wurde von den Kranken Folgendes angegeben: in 8 Fällen Granatexplosion, in 4 Fällen Minenexplosion, in 4 Fällen Platzen des Geschützes, in 1 Fall Kanonenschuß dicht am Kopf, in 2 Fällen Gewehrschuß am Ohr, in 2 Fällen Explosion der Handgranate, in 2 Fällen Gewehrschuß ins Gesicht.

Wie ich oben bemerkt habe, sind die Labyrinthveränderungen für die Kriegsverletzungen des Gehörganges fast charakteristisch; in den frischen Fällen findet man nur selten diese Veränderungen nicht. Auch in den Fällen mit Mittelohrentzündung sind die Labyrinthveränderungen nicht immer sekundärer Natur, in manchen von diesen Fällen muß man eine primäre Labyrinthläsion annehmen.

Die Kranken mit Labyrinthveränderung kamen in die Behandlung entweder unmittelbar nach der Verletzung oder in einer späteren Zeit; in diesem letzten Falle gaben sie meistens an, daß sie gewisse feinere Arbeit, z. B. telephonieren, nicht verrichten können.

Von 55 Fällen mit Labyrinthveränderungen waren 27 Fälle mit doppelseitiger, 15 mit rechtsseitiger und 13 mit linksseitiger Erkrankung. Als Ursache der Krankheit wurde angegeben: in 20 Fällen Granatexplosion, in 7 Fällen Minenexplosion, in 7 Fällen Gesichts- und Kopfschuß, in 3 Fällen Platzen des Geschützes, in 3 Fällen Handgranatenexplosion, in 3 Fällen Vorbeischießen am Ohr, in 2 Fällen Kanonenschuß, in 2 Fällen Maschinengewehrfeuer, in 2 Fällen Schrapnellexplosion; in 2 Fällen haben die Kranken angegeben, daß sie während des Gefechtes taub geworden sind. In 4 Fällen ist eine Schallschädigung des inneren Ohres bei länger dienender Mannschaft konstatiert worden.

Digitized by Google
Original from UNIVERSITY OF MINNESOTA
Generated on 2019-10-24 18:07 GMT / http://hdl.handle.net/2027/umn.31951002684121b
Public Domain in the United States, Google-digitized / http://www.hathitrust.org/access_use#pd-us-google

Warum in einem Teil der Fälle die Veränderungen im Labyrinth doppelseitig, in den anderen Fällen einseitig auftreten, hängt in der ersten Linie von der Richtung der einwirkenden Kraft ab, wenn man beide Labyrinthe physiologisch als gleichwertig betrachtet. Bei näherer Betrachtung muß man auch die Art der wirkenden Kraft berücksichtigen: in unseren Fällen gaben die Granatexplosionen in der Hälfte eine doppelseitige und eine einseitige Labyrinthläsion; bei der Minenexplosion waren in $^1/_3$ einseitige und in $^2/_3$ der Fälle doppelseitige Labyrinthveränderungen; die Gesichts- und Kopfschüsse gaben die Veränderungen immer einseitig und dabei immer auf dem Ohr der verletzten Seite.

Das häufigste Symptom, welches man bei Verletzung des Gehörorganes konstatiert, ist die Herabsetzung der Hörschärfe: von 60 Fällen findet man in der Anamnese nur in 11 Fällen dieses Symptom nicht.

Viel seltener werden andere Symptome angegeben. Sausen im Ohr und Kopf war in 15 Fällen gemeldet; in 10 Fällen klagten die Kranken über Schmerzen im Ohr, in manchen Fällen fand man im Ohr keine Veränderungen, welche diese Schmerzen erklären könnten. In 7 Fällen wurde in der Anamnese die Besinnungslosigkeit angegeben, alle 7 Fälle betrafen Verletzungen nach starken Detonationen. Klagen über Schwindel sind in 6 Fällen notiert worden. Sehr selten wird Verlust der Sprache, Kopfschmerzen und Erbrechen angegeben. Bei 4 Fällen wurden die Veränderungen zufällig bei Untersuchung aus einer anderen Ursache entdeckt.

In allen Fällen welche über Schwindel geklagt haben, war der Vestibularapparat gut erregbar, es waren aber mehr oder weniger ausgesprochene Gleichgewichtsstörungen vorhanden. Die Gleichgewichtsstörungen waren immer einseitig und von geringer Intensität: die Kranken waren meistens imstande, sich frei zu bewegen, sie fühlten sich nur unsicher. In 4 Fällen traten die Gleichgewichtsstörungen gleich nach der Verletzung auf, in einem Fall erschienen sie nach 24 Stunden nach der Verletzung und waren so intensiv, daß der Kranke weder gehen noch stehen konnte. In einem Fall stellten sich die Gleichgewichtsstörungen erst 10 Tage nach der Schädigung ein. Die Symptome von der Seite des Vestibularapparates verschwinden meistens ziemlich rasch, in einigen Stunden oder Tagen, manchmal dauern sie aber längere Zeit. In zwei von mir beobachteten Fällen sind sie erst nach vier Wochen gänzlich geschwunden.

Pathologische Vestibularerscheinungen gehen in den meisten Fällen mit den Kochlearerscheinungen parallel, es gibt aber auch Ausnahmen. In dem oben zitierten Fall, in welchem sich die Gleichgewichtsstörungen erst 24 Stunden nach der Verletzung ausgebildet haben, klagte der Kranke sonst über keine Beschwerden. Aus der Anamnese ist zu entnehmen, daß der Kranke sich nach einer Granatexplosion die ersten 24 Stunden ganz wohl fühlte und

Digitized by Google
Original from UNIVERSITY OF MINNESOTA
Generated on 2019-10-24 18:07 GMT / http://hdl.handle.net/2027/umn.31951002684121b
Public Domain in the United States, Google-digitized / http://www.hathitrust.org/access_use#pd-us-google

blieb in der Linie, erst nach 24 Stunden stellten sich ohne Ursache Gleichgewichtsstörungen ein. Die Untersuchung ergab beiderseits normales Gehör; der Vestibularapparat war beiderseits gleich gut erregbar, es fanden sich aber Gleichgewichtsstörungen, welche auf die Verletzung des rechten Vestibularapparates zurückgeführt werden müssen. Dieser Fall liefert einen Beweis, daß bei der Explosion der Vestibularapparat allein oder stärker als der Kochlearapparat getroffen werden kann.

Die Ohrgeräusche entstehen gleich nach der Verletzung; in den meisten Fällen dauern sie nur einige Stunden oder Tage, es gibt aber Fälle, wo sie monate- und jahrelang dauern, in diesen Fällen läßt sich fast immer eine Herabsetzung der Hörschärfe infolge Labyrinthveränderungen konstatieren.

Das wichtigste und dabei das häufigste Symptom bei der Verletzung des Gehörorganes ist eine stärkere oder geringere Herabsetzung der Hörschärfe; die Fälle, in welchen die Kranken in der Anamnese dieses Symptom nicht angeben, sind äußerst selten.

Um sich speziell über die Hörschärfe bei den Labyrinthverletzten zu orientieren, muß man diejenigen Fälle berücksichtigen, bei welchen sich die pathologischen Veränderungen auf das Labyrinth beschränken. In manchen Fällen ist die Herabsetzung des Gehörs unbedeutend, von den Verletzten als Betäubung charakterisiert. Diese Betäubung verschwindet gewöhnlich in kurzer Zeit, einige Stunden oder Tage. In den meisten Fällen aber läßt sich eine stärkere Schädigung des Gehörs konstatieren; die Herabsetzung der Hörschärfe ist manchmal so groß, daß die Kranken weder Flüster- noch Konversationssprache hören und die Verständigung mit ihnen nur schriftlich möglich ist.

In meinen Fällen muß man annehmen, daß das Labyrinth in den meisten Fällen eine stärkere Schädigung erlitten hat; ich bin geneigt, die Verletzung des Ohrlabyrinthes im Kriege nach Explosion, Detonation oder Schuß als schwer zu betrachten. Sogar in den leichten Fällen braucht man 4 bis 6 Wochen, bis die Hörschärfe für Flüstersprache zur Norm zurückkehrt, in schweren Fällen kann man noch nach Monaten eine Herabsetzung der Hörschärfe konstatieren, wenn nicht für Flüstersprache, so für Uhr und Stimmgabeln.

Die Schnelligkeit, mit welcher sich die Veränderungen im Labyrinth rückbilden, und die Grenze der Rückbildung hängt nicht von der Schwere der Verletzung allein ab, individuelle Eigentümlichkeiten des Organismus spielen hier eine große Rolle; man sieht oft, daß starke Veränderungen nach starken Detonationen sich in kurzer Zeit gänzlich zurückbilden, in anderen Fällen wiederum leichte Veränderungen nur langsam verschwinden oder daß das Labyrinth überhaupt zur Norm nicht zurückkehrt.

Manchmal kommen die Kranken zur Untersuchung mit der Angabe, daß sie ihr nach der Explosion verlorenes Gehör erlangt haben, daß sie aber die Arbeiten, bei welchen das Gehör besonders

Digitized by Google
Original from UNIVERSITY OF MINNESOTA
Generated on 2019-10-24 18:07 GMT / http://hdl.handle.net/2027/umn.31951002684121b
Public Domain in the United States, Google-digitized / http://www.hathitrust.org/access_use#pd-us-google

in Anspruch genommen wird (Telephonieren), nicht verrichten können. Die objektive Untersuchung konstatiert zwar in solchen Fällen ein normales Gehör für Konversations- und Flüstersprache, die Stimmgabeluntersuchung entdeckt aber eine minimale Herabsetzung der Hörschärfe für hohe Töne.

Eine ziemlich große Gruppe bilden die Fälle, welche nach der Heilung an die Front abgegangen sind und nach kurzer Zeit wiederum in die Behandlung kommen; die geben an, daß sie im Feuer schon nach kurzer Zeit das Gehör verlieren, was früher nicht vorkam. Auch in diesen Fällen läßt sich eine minimale Herabsetzung der Perzeption hoher Töne entdecken. Es wäre interessant, solche Fälle sofort nach der Schlacht zu untersuchen; nur auf solche Weise wäre es möglich, die betreffenden Angaben zu kontrollieren.

Es ist bekannt, daß bei Artilleristen sich oft Labyrinthveränderungen entwickeln, welche als Berufskrankheit sui generis betrachtet werden müssen. Diese Veränderungen bilden sich langsam aus und charakterisieren sich mit Herabsetzung der Hörschärfe und Ohrensausen. Zu Beginn der Krankheit sind diese Veränderungen sicher reparationsfähig, beim Erreichen aber eines gewissen Grades hat die Versetzung solcher Soldaten in die Hinterlandsformationen — wie dies die von mir beobachteten Fälle beweisen — keinen Einfluß auf die Krankheit. Bei zwei von mir beobachteten Fällen war die Hörschärfe für Flüstersprache ungefähr 1 Meter, beide dienten sechs Jahre bei der Artillerie und dabei fast die ganze Zeit an der Front; in zwei anderen Fällen war die Hörschärfe für Flüstersprache über 2 Meter. In allen vier Fällen klagten die Kranken über starke Ohrgeräusche. Die Behandlung blieb in allen vier Fällen ohne Erfolg, tzotzdem die Kranken seit längerer Zeit den Kanzleidienst gemacht haben.

Ich muß noch bemerken, daß ich eine vollständige Ertaubung nach Explosion und Detonation nicht gesehen habe. Das könnte bei dem späteren Anspruch auf eine Rente von Bedeutung sein; die Angaben der Untersuchten, daß sie durch Explosion taub geworden sind, müssen kritisch beurteilt werden.

Die Resultate meiner Beobachtungen lassen sich in folgenden Schlüssen zusammenfassen:

1. Labyrinthveränderungen sind für die Kriegsschädigung des Gehörorganes fast charakteristisch; nur in wenigen Fällen findet man diese Veränderungen nicht.

2. Die Labyrinthläsion nach Explosion, Detonation und Schuß muß man als schwer betrachten, die Rückbildung erfolgt nur langsam und vollzieht sich manchmal unvollkommen.

3. Die Fälle mit Labyrinthverletzung müssen auch nach dem Ausheilen in spezieller Beobachtung bleiben. Vor dem Abgehen an die Front sollen sie der Untersuchung unterzogen werden und wenn

Digitized by Google
Original from UNIVERSITY OF MINNESOTA
Generated on 2019-10-24 18:07 GMT / http://hdl.handle.net/2027/umn.31951002684121b
Public Domain in the United States, Google-digitized / http://www.hathitrust.org/access_use#pd-us-google

das Verbleiben an der Front ungünstig auf das Gehör wirkt, sollen sie die Front verlassen.

4. Die Artilleristen sollen periodischer Untersuchung unterzogen werden. Die Artilleristen mit fortschreitenden Labyrinthveränderungen sollen unbedingt die Front verlassen.

5. Es wäre angezeigt, bei der Artillerie eine doppelte Besatzung zu haben; nur auf solche Weise wird es möglich, dem Gehörorgan die für die normale Funktion notwendige Erholung zu sichern.

Eine neue Lampe für die Glühlichtbehandlung akuter Entzündungen[1]).

Von Dr. **Alexander Cemach**, Wien.

(Mit 2 Figuren.)

Ein großer Vorteil der Glühlichttherapie ist die Einfachheit der Apparatur, die im Notfalle sogar mit einfachen Mitteln improvisiert werden kann. In der täglichen Praxis ist uns aber mit Improvisationen nicht gedient, und wer das versucht hat, ist bald davon abgekommen. Die Bedingungen des ärztlichen Betriebes — im Krankenhause, in der Privatordination, am Krankenbett des Privathauses — erfordern vielmehr eine solid und zweckmäßig konstruierte, allen durch die neue Anwendungsweise gestellten Anforderungen voll entsprechende Lichtquelle. Die bisher von mir und anderen benutzte Solluxlampe genügte diesen Anforderungen nicht. Für einen besonderen Zweck, die „Ergänzung" der Quarzlichtbehandlung, geschaffen, daher vorwiegend bei chronischen Erkrankungen verwendet, war sie in Form und Dimensionen der „künstlichen Höhensonne" angepaßt. Ihr beträchtliches Gewicht erschwerte den Transport, machte ihn unter Umständen unmöglich. Leichte Transportabilität ist aber die wichtigste Bedingung der zweckmäßigen Konstruktion eines Bestrahlungsapparates für akute Erkrankungen. Denn akut Erkrankte sind, zumal in der Privatpraxis, oft bettlägerig, die Lampe muß an ihr Lager gebracht werden können. Dieser Umstand sowie einige kleinere Konstruktionsfehler der alten Solluxlampe, die das Arbeiten mit ihr für die Dauer verleideten[2]), gaben Veranlassung zur Neukonstruktion, die ich mir hier vorzustellen erlaube.

Diese „kleine Solluxlampe" ist als Tischlampe hergestellt (Fig. 1). Ihr Gehäuse und Stativ haben ein minimales Gewicht. Nur der abnehmbare Fuß ist aus Stabilitätsrücksichten massiver

---

[1]) Demonstration in der Österr. Otolog. Gesellschaft am 26. April 1922.

[2]) Diese Mängel sind allerdings beim neuen, luxuriös ausgestatteten „Modell 1922" der großen Solluxlampe größtenteils behoben.

Digitized by Google
Original from UNIVERSITY OF MINNESOTA
Generated on 2019-10-24 18:07 GMT / http://hdl.handle.net/2027/umn.31951002684121b
Public Domain in the United States, Google-digitized / http://www.hathitrust.org/access_use#pd-us-google

gehalten, aber gleichfalls leicht transportabel. Ein Scharniergelenk in der Stativgabel und die lockere Befestigung des Reflektors in derselben ermöglichen eine praktisch vollkommen ausreichende Verstellung in vertikaler Ebene (Senkung und Hebung). Für dauernde Benutzung an Ort und Stelle kann die Lampe auch an einem Wandarm angebracht werden (Fig. 2), wodurch ihr eine ausgezeichnete Einstellungsfähigkeit in allen Richtungen verliehen wird. Besitzer einer Quarzlampe können die „kleine Sollux" ebenso an deren Stativ anbringen.

Reflektor und Trichter sind aus sehr widerstandsfähigem Material hergestellt, das auch bei starker Wärmeentwicklung die gegebene Form dauernd behält. Am vorderen Ende trägt der

Fig. 1.

Trichter einen Korkring als Schutz gegen Verbrennung durch Berührung des heißen Metalls. Hinter diesem Ring können Blau- und Rotfilter eingeschoben werden.

Die kleinen Leuchtröhren entwickeln 600 Kerzen. Die Leistung der „kleinen Solluxlampe" gleicht also vollkommen der des bisher benutzten großen Modells.

Die Erzeugerfirma (Quarzlampengesellschaft in Hanau) hat sich, berechtigten Klagen Rechnung tragend, verpflichtet, die Überprüfung der ihr von einer Zweigfabrik gelieferten Leuchtröhren im eigenen Betriebe vorzunehmen und nur einwandfreies Material zu liefern. Für raschen Ersatz wird durch Errichtung von Röhrendepots an größeren Plätzen gleichfalls gesorgt werden.

Die Lampe kann sowohl an Gleichstrom wie auch an Wechselstrom mittels einfachen Steckkontaktes angeschlossen werden. Für Städte mit verschiedenen Stromspannungen (was z. B. in Wien der Fall ist) werden auf Wunsch zu jedem Apparat Reserveröhren

Generated on 2019-10-24 18:07 GMT / http://hdl.handle.net/2027/umn.31951002684121b
Public Domain in the United States, Google-digitized / http://www.hathitrust.org/access_use#pd-us-google
Digitized by Google
Original from UNIVERSITY OF MINNESOTA

(für 220 bzw. 110 Volt) geliefert, so daß bei Verwendung der Lampe im Privathause nur jeweils die entsprechende Röhre eingesetzt werden muß.[3])

Während die von mir angeregte Therapie Anerkennung gefunden hat, wurden gegen die Solluxlampe, bzw. gegen die Glühlampe als Energiequelle im allgemeinen, mehrfach Einwände erhoben.



Fig. 2.

Diesen Einwänden liegen prinzipielle Gegensätze zugrunde. Bekanntlich führe ich den therapeutischen Effekt auf Lichtwirkung zurück; ich spreche daher stets von „Glühlichttherapie". Die Gründe habe ich in einer Polemik gegen Volk bereits einmal auseinandergesetzt[4]) und möchte mich hier nicht wiederholen, sondern

[3]) Wie ich höre, beabsichtigt die Firma, aus ihren Depots in den Großstädten Lampen für die Privatpraxis auch leihweise abzugeben. In diesem Falle müßte bei der Bestellung die vorhandene Stromspannung richtig angegeben werden.

[4]) Diese Monatschrift, 1921, H. 8.

Digitized by Google
Original from UNIVERSITY OF MINNESOTA
Generated on 2019-10-24 18:07 GMT / http://hdl.handle.net/2027/umn.31951002684121b
Public Domain in the United States, Google-digitized / http://www.hathitrust.org/access_use#pd-us-google

mich nur auf die Bemerkung beschränken, daß meine Argumentation bisher weder von Volk noch von Anderen widerlegt wurde. Dieser Auffassung entspricht es, daß ich meine Therapie mit einer Lichtquelle durchführe, deren Wärmeerzeugung ich eine nur untergeordnete Rolle beimesse, zumal ich zu dieser Quelle nicht durch theoretische Erwägungen, sondern rein empirisch dadurch gekommen bin, daß mir ihre ausgezeichnete Wirkung auffiel.

Meine Gegner dagegen sehen in der Wärme den alleinigen Heilfaktor; nach ihnen ist meine Therapie nichts als eine neuartige Thermophorbehandlung. „Die bei der Solluxlampe vorhandenen intensiven Lichtstrahlen", halten sie, „in therapeutischer Beziehung für ziemlich wirkungslos"[5]), ohne diese, allen Erkenntnissen der modernen Lichtbiologie widersprechende Ansicht zu motivieren. In Konsequenz dieser Auffassung verwendet Voss statt der Solluxlampe einen elektrischen Zimmerofen („Elko-Wärmestrahler"), der sich gut bewährt haben soll.

M. H.! Mir liegt es nur an der Methode, an der Tatsache, daß akute Entzündungen durch Strahlentherapie beeinflußt werden können. Welche Strahlenquelle dabei zur Verwendung kommt, ist mir irrelevant. Ich wäre gern bereit, jeden Apparat zu akzeptieren, der eine bessere Wirkung als die Glühlampe ausüben würde, oder bei gleicher Wirkung im Betrieb billiger wäre. Ich habe daher alle vorgebrachten Einwendungen gewissenhaft erwogen und die empfohlenen Ersatzapparate nachgeprüft, und — bin dennoch bei meiner Solluxlampe verblieben. Aus folgenden Gründen:

Die Behauptung Brünings'[6]), daß die Solluxlampe „ungeheuere Strommengen" (1000 Watt!) verbrauche, „die bei Verwendung rotglühender Körper (Heizlampen usw.) viel geringer sein können", beruht offenbar auf einem Mißverständnis. Diese Angabe bezieht sich offenbar auf die große 2000-kerzige Solluxröhre, die von mir nie vorgeschlagen wurde und deren Verwendung bei Ohrenkrankheiten tatsächlich eine ungeheuere Stromverschwendung bedeutet. Die bisherigen Erfolge sind durchwegs mit der 600-kerzigen Solluxröhre erzielt, sie reicht vollkommen aus. Diese Röhre, wie die für meine neue Lampe verwendete kleine Röhre, verbrauchen, wie aus der Gravierung auf jedem Stück ersichtlich, nicht 1000, sondern nur 300 Watt, stellen sich daher viel billiger im Betrieb, als die Heizofen, von denen der „Elkostrahler" nach Angabe der Erzeugerfirma 750 Watt, nach meinen Messungen aber nahezu 1000 verbraucht und andere Typen („Ibo", „Zimmersonne" usw.) noch mehr verschlingen. Es ist also das Gegenteil wahr: Die Solluxlampe arbeitet nicht teuerer, sondern bedeutend (3 mal) billiger als die Heizapparate.

---

[5]) Maier u. Lion (Klinik Voss), D. m. W. 1921, 18.
[6]) Nürnberg, 1921. (Protokoll, S. 396).

Digitized by Google
Original from UNIVERSITY OF MINNESOTA
Generated on 2019-10-24 18:07 GMT / http://hdl.handle.net/2027/umn.31951002684121b
Public Domain in the United States, Google-digitized / http://www.hathitrust.org/access_use#pd-us-google

Ich hätte jedoch prinzipiell nichts gegen größeren Stromverbrauch einzuwenden, wenn die Wirkung dementsprechend stärker wäre. Von besserer Wirkung der Wärmestrahler kann aber keine Rede sein, sie steht vielmehr bedeutend zurück hinter der der Glühlampen. Ich zweifle nicht an den guten Erfolgen Voss', habe aber bei meinen Versuchen an 60 Fällen weniger Glück gehabt. Beweis: von 42 akuten Peritonsillitiden sind nach Bestrahlung mit Glühlicht 37 (=88%) ohne Abszedierung zurückgegangen, nach Bestrahlung mit der Elkosonne von 9 Fällen nur 2 (=22%), genau der vierte Teil. Vor allem vermißte ich bei der Behandlung von Mastoiditiden und Nebenhöhlenentzündungen mit dem Wärmestrahler die hervorragende analgesierende Wirkung des Glühlichts. Das nahm mich nicht Wunder, den die Schmerzstillung ist zweifellos eine rein aktinische Wirkung auf die sensiblen Nervenendigungen, was schon daraus erhellt, daß sie ebenso erzielt wird mit Blaulicht oder dem nahezu ganz „kalten" Quarzlicht.

Eines scheinen jedenfalls die „Wärmetherapeuten" nicht berücksichtigt zu haben, nämlich, daß die Solluxlampe auch eine bedeutende Wärme ausstrahlt, viel mehr als zur Behandlung notwendig ist. Es muß in der Regel ein Abstand von 10—12 cm zwischen Haut und Trichterrand eingehalten werden, weil bei geringerer Entfernung die Hitze nicht ertragen wird. Vergleichende Messungen mit dem Schwarzkugelthermometer ergaben die für die Herren wohl überraschende Tatsache, daß die kleine Solluxlampe nahezu ebensoviel Wärme ausstrahlt, wie der Elkostrahler: bei Gleichstrom von 4 A. und 220 V. ergab die Glühlampe in einer Entfernung von 15·5 cm vom Glühfaden (1 cm vom Trichterrand) eine maximale Temperatur von 258° C, in 24·5 cm vom Glühfaden (10 cm vom Rand) noch 123° C, während der Wärmestrahler unter gleichen Bedingungen und in der gleichen Zeit 287 bzw. 136° C erzielte. Eine kaum nennenswerte Mehrleistung. Ich glaube allerdings, daß der Versuch für den Wärmestrahler günstiger ausfallen würde, wenn er, wie die Solluxlampe mit einem trichterförmigen Sammelreflektor ausgestattet wäre.

Brünings[7]) hält überhaupt „die Allgemeinbestrahlung des Ohres, wobei natürlich nur durch gelegentlichen Zufall einige Strahlen zum Trommelfell gelangen können, für recht unvollkommen", und stellt eine „einfache Vorrichtung" in Aussicht, durch die das Trommelfell direkt bestrahlt werden kann. Wie sich diese Vorrichtung, die durch Wärmeapplikation auf das Trommelfell einen in der ganzen Paukenhöhle und im Warzenfortsatz sitzenden Prozeß zur Heilung bringen soll, bewähren wird, bleibt abzuwarten. Bis dahin glaube ich mich auf die Bemerkung beschränken zu können, daß ich die

[7]) a. a. O.

Digitized by Google
Original from UNIVERSITY OF MINNESOTA
Generated on 2019-10-24 18:07 GMT / http://hdl.handle.net/2027/umn.31951002684121b
Public Domain in the United States, Google-digitized / http://www.hathitrust.org/access_use#pd-us-google

Vorstellung, daß nur diejenigen Strahlen eine Wirkung ausüben, die durch gelegentlichen Zufall (soll wohl heißen: längs des winkelig abgebogenen äußeren Gehörgangs!) zum Trommelfell gelangen, meinerseits vom lichtbiologischen Standpunkt für recht unvollkommen halte. Gilt sie nur für Glühlichtstrahlen, oder etwa auch für Sonnenstrahlen, Röntgenstrahlen? Bisher war man jedenfalls der Meinung, daß langwellige Strahlen penetrierend ins Gewebe eindringen, dort absorbiert werden und so ihre Wirkung in der Tiefe ausüben. Daß das auch beim Glühlicht der Fall ist, habe ich durch photographische Aufnahmen durch den Vorderarm eines Menschen bewiesen[8]). Dadurch ist die Wirkung des Glühlichts unserem Verständnis nähergerückt. Warum denn gerade für die stark penetrierenden langwelligen Wärmestrahlen angenommen werden soll, daß sie nur dann wirken, wenn sie auf das Trommelfell direkt auffallen, ist mir rätselhaft. Wie mir überhaupt unbegreiflich ist, wie man eine Heilmethode, die anerkannt vorzügliche Resultate liefert und von der in derselben Sitzung von verläßlicher Seite eben behauptet wurde, sie sei „eine außerordentlich wertvolle Unterstützung unserer Therapie", „ein hervorragendes Adjuvans unserer therapeutischen Maßnahmen" usw., einzig und allein auf Grund derartiger „theoretischer" Erwägungen als unvollkommen erklären kann, wobei sich doch jedem Unbefangenen unwillkürlich die Frage aufdrängen muß, wieso denn die vorgebrachten ausgezeichneten Heilwirkungen zustande kommen, wenn nur „einige Strahlen durch gelegentlichen Zufall" in den Krankheitsherd gelangen.

Es liegt also bisher kein Grund vor, die Glühlampe als Energiequelle fallen zu lassen. Deshalb habe ich auch meinen neuen Bestrahlungsapparat der Solluxlampe nachgebildet und hoffe, daß er sich in dieser Form voll bewähren wird.

Es stehen demnach jetzt 2 Apparate zur Wahl: die große, vornehm ausgestattete und dementsprechend teuere Solluxlampe „Modell 1922" und meine bescheidene, dafür aber bedeutend billigere Lampe. In der Privatordination des Arztes können beide gleich gut verwendet werden, die kleine Sollux wohl am besten als Wandlampe. Entscheidend für die Wahl werden in diesem Falle wohl nur finanzielle Erwägungen sein; für uns Österreicher ist die große Solluxlampe geradezu unerschwinglich. Für das Krankenhaus und das Privathaus aber kann aus Transportrücksichten wohl nur die „kleine Solluxlampe" in Betracht kommen.

[8]) Wiener laryngol. Gesellschaft, 1. Juni 1921. Siehe diese Monatschrift Bd. 55, H. 8.

Digitized by Google
Original from UNIVERSITY OF MINNESOTA
Generated on 2019-10-24 18:07 GMT / http://hdl.handle.net/2027/umn.31951002684121b
Public Domain in the United States, Google-digitized / http://www.hathitrust.org/access_use#pd-us-google

Metastatisches Karzinom des Gehörorgans[1]).

Von Prof. Dr. **Otto Mayer.**

Ein 50jähriger Wagenlackierer gab an, immer gesund gewesen zu sein. Seine Erkrankung begann vor 2 Monaten mit Ödemen an den Beinen. Vor 4 Wochen trat er wegen Nierenentzündung in den Krankenstand. Vor 2 Wochen trat plötzlich Schwerhörigkeit auf, die sich binnen 2 Tagen zu vollkommener Taubheit steigerte; hierbei hatte er heftigen Schwindel. Unwillkürliches Spreizen der Finger und Wadenkrämpfe sollen schon im Sommer bestanden haben.

Status praesens vom 8. X. 1918: Großer, gut genährter Mann, von blasser Hautfarbe, das Gesicht ist leicht gedunsen, die Lider ödematös, keine Ödemen an der unteren Extremität, kein Bleisaum, keine Peronäuslähmung. Die Lunge bietet vollkommen normale Verhältnisse. Harnbefund: Albumen negativ, im Sediment granulierte und hyaline Zylinder, Harnmenge über 2000. Wassermann negativ.

Das Trommelfell beiderseits normal. Patient ist vollkommen taub; er hört weder Glocke noch Pfeife. Rechts ist nach langem Spülen mit Wasser von 14° Celsius träger Nystagmus auslösbar. Links ist die kalorische Reaktion negativ.

Decursus. Am 22. X. trat Fazialisparese rechts auf. Am 25. X. war er auch rechts kalorisch nicht mehr erregbar. Am 29. X. leichte Somnolenz Oedema scroti, Ascites, Puls 80, etwas gespannt. Am 5. XI. Paraplegie der unteren Extremität. Incontinentia urinae.

In den nächsten Tagen entwickelte sich ein Dekubitus am Kreuzbein und eine Zystitis, am 8. XI. wurde er auf die interne Abteilung (Vorstand Prim. Reitter) transferiert, wo ohne wesentliche Änderung des Krankheitsbildes am 22. XI. der Exitus eintrat.

Bei der Obduktion fand sich ein Erweichungsherd im Rückenmark, in der Höhe des 8. und 9. Brustwirbels und eine chronische Entzündung der weichen Hirnhaut, ferner eine deformierende Endarteritis der Aorta und der peripheren Arterien, eine Hypertrophie des linken Ventrikels, eine Arteriosklerose der Nieren, ein chronischer Milztumor, eine parenchymatöse Degeneration der Eingeweide, außerdem eine lobuläre Pneumonie und eine eitrige Cystitis.

Der makroskopisch-anatomische Befund schien die auf Grund des klinischen Befundes gehegte Vermutung, daß es sich um einen atheromatösen Prozeß handeln könnte, zu bestätigen. Die mikroskopische Untersuchung ergab jedoch, daß ein metastatisches Karzinom vorlag. Sie sehen in dem im Mikroskop eingestellten Präparat den inneren Gehörgang mit Geschwulstzellen erfüllt, vom Hörnerven sind nur mehr spärliche Reste zu finden. Subperiostal sieht man zahlreiche Riesenzellen in tiefen Lakunen des Knochens liegen. Es wird hier, infolge des Druckes der Geschwulst, der innere Gehörgang durch Resorption periostaler Zellen erweitert; auch der Nervus facialis ist von Geschwulstzellen durchwuchert und sind mit Markscheidenfärbung nur mehr einzelne Fasern nachzuweisen. Die Geschwulstzellen sind in den Canalis nervi facialis bis zum Knie vorgedrungen. Auch in die Rosenthalschen Kanäle und den Canalis ganglionaris sind sie eingewandert, haben dort die Ganglien-

[1]) Nach einer Demonstration in der Österr. otolog. Gesellschaft am 24. V. 192[illegible].

Digitized by Google
Original from UNIVERSITY OF MINNESOTA
Generated on 2019-10-24 18:07 GMT / http://hdl.handle.net/2027/umn.31951002684121b
Public Domain in the United States, Google-digitized / http://www.hathitrust.org/access_use#pd-us-google

zellen zerstört und füllen diese Kanäle in den unteren Windungen vollkommen aus. Zwischen den Blättern der Lamina spiralis ossea der Basal- und Mittelwindung sind sie bis zum Cortischen Organ eingewuchert. Mit Markscheidenfärbung lassen sich dort nur wenige Nervenfasern nachweisen, während solche an der Spitze der Schnecke zahlreicher vorhanden sind. Die Ganglienzellen des Ganglion vestibulare sind vollkommen zerstört, jene des Ganglion spirale nur in der Spitze erhalten. Im perilymphatischen Raum der Schnecke und zwar in der Skala tympani der unteren Windung befinden sich angelagert an die Spindel, Sicheln von zartem neugebildetem Bindegewebe, in welchem auch einzelne aus Geschwulstzellen bestehende Stränge zu sehen sind.

Es handelt sich in diesem Falle demnach um ein metastatisches Karzinom des inneren Gehörganges und der Schnecke. Diese Erkrankung ist außerordentlich selten, stellt also eine Rarität dar. In der otologischen Literatur liegt bisher ein nur histologisch untersuchter Fall von Schwabach und ein klinisch und histologisch untersuchter Fall vor, den Siebenmann im Jahre 1913 hier auf der Naturforscherversammlung demonstrierte; dieser Fall hat in seinem klinischen und anatomischen Verhalten mit dem heute von mir demonstrierten eine große Ähnlichkeit.

Den Neurologen ist dieses Krankheitsbild schon längere Zeit bekannt. Während aber Oppenheim glaubte, daß es sich um eine toxische Erkrankung des Gehirnes handle, wies Sänger nach, daß ein metastatischer Karzinom die Ursache der klinischen Symtome ist. In letzter Zeit hat Schlitter die Otologen auf die metastatische Karzinose aufmerksam gemacht. Nach seinen Mitteilungen aus der Literatur ist die Diagnose nur in ganz wenigen Fällen richtig gestellt worden, ja auch die Obduktion hat meist im Stiche gelassen. Auch in dem von mir besprochenen Falle, wurde bei der Obduktion, die von einem jüngeren, aber sehr erfahrenen und verläßlichen Pathologen ausgeführt worden war, kein Befund erhoben, der für ein Neoplasma mit Metastasen gesprochen hätte. Es ist sehr wahrscheinlich, daß ein primärer Tumor, vielleicht ein kleiner maligner Schilddrüsentumor übersehen worden ist.

Zusammenfassend können wir sagen, daß man, wenn bei einem Menschen, der im 4. oder 5. Lebensjahrzehnt steht, plötzlich eine beiderseitige Taubheit auftritt und dabei gleichzeitig verschiedene, zum Teil allgemeine, zum Teil lokale Symtome einer Erkrankung des Gehirnes und Rückenmarkes erscheinen, an eine Karzinose denken muß. Ist ein primärer Tumor offenbar, so wird natürlich ein solcher Zusammenhang sich leichter ergeben. Schwieriger gestalten sich die Fälle, wo keine Symptome eines primären Tumors nachweisbar sind. In solchen Fällen wird es sich

Generated on 2019-10-24 18:07 GMT / http://hdl.handle.net/2027/umn.31951002684121b
Public Domain in the United States, Google-digitized / http://www.hathitrust.org/access_use#pd-us-google
Digitized by Google
Original from UNIVERSITY OF MINNESOTA

empfehlen, im Lumbalpunktat oder im Gehirnpunktat nach Geschwulstzellen zu suchen.

Von Interesse ist im histologischem Befunde das vorzügliche Erhaltenbleiben des Cortischen Organes in allen Windungen, trotz vollständiger Zerstörung des Akustikusstammes im inneren Gehörgange. Dieses Verhalten spricht gegen die Wittmaack aufgestellte These, daß das Cortische Organ nach Zerstörung des Nerven rasch atrophiere. Da der Mann 3 Monate vor seinem Tode taub wurde, also seit dieser Zeit eine Leitungsunterbrechung bestanden hat, wäre nach Wittmaack eine Atrophie zu erwarten gewesen, die aber tatsächlich nicht eingetreten ist.

Aus dem städtischen Allgemeinen Krankenhause in Szegedin, Ungarn.
(Spitalsdirektor: Obersanitätsrat Dr. Josef Boros).

Fremdkörper im Larynxeingang, einen schweren Croup vortäuschend.

Von Dr. **Eugen Erdélyi**, Ordinarius für Ohren-, Nasen- und Halskrankheiten des obigen Spitales.

(Mit 1 Figur.)

Am 9. VIII. 1921 wird der 3jährige Patient D. E. obiger Anstalt eingeliefert.

Anamnese: Vor 2 Tagen plötzliches Unwohlsein, angeblich Schüttelfrost und Kopfschmerzen. Seither erschwerte Atmung. Nähere Daten über den Beginn der Erkrankung sind nicht einzubringen, da das Kind bei seinen Großeltern unwohl wurde und jetzt von seiner Mutter ins Spital gebracht wird.

Statuspraesens: Etwas schwach entwickeltes mäßig ernährtes Mädchen. Rachengebilde etwas gerötet. Vom Kehlkopf her mäßiges zähschleimiges Sekret. Starke Heiserkeit, stenotisches Atmen mit geringgradigem inspiratorischem Einziehen im Epigastrium. Fieberfrei. Puls 100. Über den Lungen diffuser Katarrh.

Der Fall wird als Croup angesehen und auf die Abteilung für Diphtherie gelegt. 4000 E. A. D. Serum, ferner Inhalation und Umschläge.

Verlauf: An den folgenden Tagen keinerlei Besserung. Atmung und Heiserkeit unverändert, kein Fieber, später subfebril. Die Atmung wird vom 5. bis 6. Tage an langsam schlechter und am 9. Tage nach der Aufnahme so schlecht, daß sich der behandelnde Arzt zu einer Intubation entschließt. Die Intubation gelingt auch nach mehrmaligem Versuche nicht, und die Atmung wird rapid schlechter, dazu tritt Zyanose, kalter Schweiß und starkes skrobikuläres Einziehen auf. P. 140.

In diesem Zustande wird mir der Patient vorgeführt. Bei dem nochmaligen Intubationsversuche fühle ich einen zwischen die Stimmbänder eingekeilten harten Fremdkörper. Daher wird statt Einführen des Tubus sofort zum Extraktionsversuche geschritten, welcher aber weder mit dem Finger, noch mit der gerade zur Hand gewesenen gebogenen Pinzette gelingt. Inzwischen sistierte die Atmung vollständig. Es wird daher sofort ohne Vorbereitung und besondere Desinfizierung die Tracheotomia superior vorgenommen, sämtliche Schichten mit der Trachea werden in einem Schnitt eröffnet und die Kanüle eingeführt. Nach einigen Minuten künstlicher Atmung gelingt es, das Kind zu retten. Nach Einsetzen der regelmäßigen Atmung sorgfältige Blutstillung und Wundentoilette.

Digitized by Google
Original from UNIVERSITY OF MINNESOTA
Generated on 2019-10-24 18:07 GMT / http://hdl.handle.net/2027/umn.31951002684121b
Public Domain in the United States, Google-digitized / http://www.hathitrust.org/access_use#pd-us-google

Nachdem auf diese Weise die Atmung gesichert war, wird weiter nach dem oben erwähnten Fremdkörper gefahndet. Dieser ist jedoch an seinem früheren Orte nicht mehr zu finden. Die jetzt jedoch in Ruhe vorgenommene Kehlkopfspiegelung ergibt große Hyperämie am Kehlkopfeingang, blutende Granulationen an der vorderen Kommissur, die Morgagnische Tasche ist geschwollen und bedeckt vollständig die Stimmbänder. Der Ösophagus ist frei. Der Fremdkörper ist nirgends zu finden.

29. VIII. Das Gebiet der Wunde reaktionsfrei. Durch die Kanüle entleert sich reichlich dickflüssiges, zähschleimiges Sekret. Subfebrilität.

20. VIII. Sekret geringer. Der nebenbei abgebildete, in Größe und Form der Abbildung entsprechende platte Fremdkörper (Knochenstück) hat sich per rectum entleert. Pat. fieberfrei.

22. VIII. Entfernung der Nähte. Bei geschlossener Kanüle normale Atmung 1 Stunde lang. Spiegelbefund: Schwellung im Rückgang, jedoch bleibt für die Atmung nur ein schmaler Spalt frei.

24. VIII. Kanüle wird für mehrere Stunden entfernt.

28. VIII. Dekanulement. Von dieser Zeit an wird die Schwellung der Morgagnischen Tasche von Tag zu Tag geringer und die Stimmbänder mehr und mehr sichtbar. Die Granulationen der vorderen Kommissur bilden sich zurück.

13. IX. Atmung ganz frei. Trachealfistel geschlossen. Pat. verläßt geheilt die Anstalt.

Epikrise: Die irreführende Anamnese erklärt zum größten Teil die falsche Diagnose. Die unintelligenten Großeltern, bei denen sich das Kind aufhielt, erwähnen gar nichts von den stürmischen Erscheinungen (Hustenreiz, Erstickungserscheinungen, Brechreiz, Erbrechen), welche das im Kehlkopfe steckengebliebene Knochenstück sicher hervorgerufen hat, daher wußte die Mutter, die das Kind zu uns ins Spital brachte, nichts darüber zu erwähnen, ja das Frösteln und die Kopfschmerzen waren geeignet, den aufnehmenden Arzt noch mehr irre zu führen.

Im Spitale befindet sich das Kind 9 Tage hindurch unter falscher Diagnose, während dieser Zeit wird bei Anwendung der der falschen Diagnose entsprechenden Therapie der Zustand des Kranken natürlich nur noch schlechter. Das zwischen die Stimmbänder eingekeilte Knochenstück rief eine reaktive Entzündung hervor, welche die Stimmritze immer mehr und mehr verengte.

Eine Spiegeluntersuchung hätte die Unrichtigkeit der Diagnose schon früher aufgedeckt!

Die im letzten Momente gestellte Diagnose und das sofortige Eingreifen konnte das Leben des Kindes noch retten. Während des Eingriffes wurde der Fremdkörper aus seiner Lage befreit und verschluckt.

Es ist zwar das Kehlkopfspiegeln kleiner Kinder, welche noch dazu Atembeschwerden haben, stets eine mühevolle und durchaus nicht immer leichte Untersuchungsmethode, diese darf aber — wie man sieht — in keinem Falle, wo die Diagnose auf Grund der Symptome und des Krankheitsverlaufes nicht mit vollkommener Sicherheit zu stellen ist, unterlassen werden.

Digitized by Google
Original from UNIVERSITY OF MINNESOTA
Generated on 2019-10-24 18:07 GMT / http://hdl.handle.net/2027/umn.31951002684121b
Public Domain in the United States, Google-digitized / http://www.hathitrust.org/access_use#pd-us-google

Aus dem städtischen Allgemeinen Krankenhause in Szegedin, Ungarn (Spitalsdirektor Dr. Josef Boros).

Zwei interessante Fälle von in der Speiseröhre steckengebliebenen Fremdkörpern.

Von Dr. **Eugen Erdélyi,** Ordinarius für Ohren-, Nasen- und Halskrankheiten des obigen Spitales.

Die Pathologie und Therapie der in der Speiseröhre steckengebliebenen Fremdkörper stellt heute ein bis in die kleinsten Einzelheiten ausgearbeitetes Thema dar. Daß ich mich dennoch zur Veröffentlichung der beiden unten angeführten Fälle veranlaßt fühlte, ist damit begründet, daß der eine von den beiden für den praktischen Arzt, der andere durch seine Besonderheiten für den Spezialisten von besonderem Interesse sein mag.

Der erste Fall ist ein mißglückter Versuch einer (heute als Kunstfehler zu bezeichnenden) Sondierung. Die schweren Folgen des „im Finstern arbeiten", welche so viel Unheil angestiftet haben, können nicht genug oft wiederholt und gerade dem praktischen Arzt vor Augen geführt werden, damit dieser gegebenen Falles nicht erst eine zu verwerfende Methode versucht, sondern den Kranken sofort dem Spezialisten zuweist, auch dann, wenn bloß der Verdacht eines im Ösophagus steckengebliebenen Fremdkörpers vorliegt.

Der zweite Fall, bei welchem es sich um eine Striktur der Speiseröhre nach Laugenverätzung handelt, ist insofern von besonderem Interesse, als er deutlich auch bei modernster Ausrüstung die Grenzen unserer Leistungsfähigkeit zeigt und beweist, daß unter Umständen ein richtiges expektatives Vorgehen dem forzierten Eingriff vorzuziehen ist.

1. H. K., 8jähriges Mädchen. Eingeliefert am 17. VII. 1921. Ringlotkern in der Speiseröhre. Erfolgloser wiederholter Sondierungsversuch. Konsekutiver Mediastinalabszeß. Ösophagoskopie. Exitus.

Anamnese: Am 14. VII. nachmittags verschluckt Pat. einen Ringlotkern, welcher im Ösophagus stecken bleibt. Am nächsten Tage wird ein Arzt zu Rate gezogen, welcher zu wiederholtem Maße die Sondierung stets ohne Erfolg versuchte, nachher werden die Schluckbeschwerden noch stärker. Schließlich kann Pat. überhaupt nicht schlucken und wird aus einer Entfernung von 35 km mittels Wagen zu uns gebracht. Keine anamnestische Daten einer eventuell vorhergegangenen Laugenvergiftung.

Status praesens: Schwer krankes, verfallenes, schwer leidendes Mädchen. Schmerzen in der Höhe der Mitte des Sternums, welche in den Rücken und nach rechts vorn ausstrahlen. Oberflächliche Atmung 36 p. M. Bei tieferen Atemzügen stechende Schmerzen in der rechten Brusthälfte daselbst von der 8. Rippe abwärts absolute Dämpfung, welche sich bei tiefem Inspirium nicht aufhellt; über der Dämpfung abgeschwächtes Atmen und verstärkter Pektoralfremitus (Pleuritis) Vergrößerung der absoluten Herzdämpfung. Puls 120. Filiform. Temp. 38·6° C.

Digitized by Google
Original from UNIVERSITY OF MINNESOTA
Generated on 2019-10-24 18:07 GMT / http://hdl.handle.net/2027/umn.31951002684121b
Public Domain in the United States, Google-digitized / http://www.hathitrust.org/access_use#pd-us-google

Am Tage der Aufnahme (17. VII.) kann wegen Betriebsstörung in der elektrischen Leitung die Ösophagoskopie nicht vorgenommen werden. Therapie absolute Bettruhe, Närhklysma, kalte Umschläge, Koffein, Digalen.

18. VII. Ösophagoskopie in Lokalanästhesie sitzend: 22 cm von der oberen Zahnreihe entfernt in der Höhe der Bifurkation findet sich eine verengte Stelle der Speiseröhre, welche ödematös und zum Teil mit Schleimhautfetzen bedeckt ist; Nach Betupfung mit 20%igen Kokaintonogen (1:3) gelingt es, durch diese Enge hindurch zu gelangen und ungefähr 2 cm tiefer stößt man auf den quergelegenen Kern, dessen beide Enden eingekeilt sind und dessen eine Kante nach aufwärts gerichtet ist. Die Anwendung der Fremdkörperzange bleibt erfolglos, da sie vom Fremdkörper stets abrutscht. Mit einem stumpfen Haken gelingt es, vorsichtig hinter bzw. unter den Kern zu gelangen und denselben aus seiner eingekeilten Lage zu befreien. Nachdem der Kern auf diese Weise aus der Querlage in die Längslage gebracht worden ist, wird der Extraktionsversuch wiederholt, wobei der Kern bei Berührung mit der Fremdkörperzange verschwindet. Nachher ist die Speiseröhre in ihrer ganzen Länge frei.

Therapie: Absolute Bettruhe. Eispillen, kalte Umschläge. Nährklysma. Koffein, Digalen.

19. VII. Die Kranke ist noch mehr verfallen, Atmung frequent und oberflächlich 45 p. M. Zyanose. Die Dämpfung in der Herzgegend und in der rechten Brusthälfte vergrößert. Temp. 38·9° C. Puls 140. Th. cadem. In der Nacht Exitus.

Sektion (Auszug aus dem Sektionsprotokoll; Dr. Engel, Prosektor). „....In der Perikardhöhle ungefähr 100 cm^3 trübe seröse Flüssigkeit, das hintere parietale Blatt ist mit Blutungen bedeckt, hyperämisch und glanzlos. Das Herz von normaler Größe seine Muskulatur schlaff. Die Klappen ohne Befund. In der rechten Brusthöhle ungefähr 400 cm^3 dünnflüssiger gelber Eiter, auf der hyperämischen Pleura überall reichliche Fibrinauflagerungen. Die Lungen sind hyperämisch und lufthaltig.

Zunge belegt, Rachen injiziert. An der vorderen Wand der Speiseröhre ungefähr in der Höhe der Bifurkation ein zwanzighellerstückgroßes Geschwür, in dessen Umgebung die Schleimhaut stark gedunsen ist, oralwärts vom Geschwür hat sich diese teilweise in Fetzen losgelöst. In der Mitte des Geschwüres befindet sich eine 7 bis 8 mm weite unregelmäßige Öffnung, durch welche man in eine Abszeßhöhle gelangt. Dieser Abszeß liegt in der rechten Seite des hinteren Mediastinums, ist ungefähr taubeneigroß und wird hinten durch die perforierte ulzeröse Ösophaguswand, vorn durch das hintere parietale Blatt des Perikards begrenzt. Nach rechts kommuniziert der Abszeß unmittelbar hinter der Lungenwurzel mit einer für den kleinen Finger durchgängigen Öffnung mit der rechten Brusthöhle. Im Abszeß findet sich dünnflüssiger, gelber Eiter und der Fremdkörper (Ringlotkern). Die Wand des Abszesses besteht aus eitrig infiltriertem Bindegewebe, welches an der Innenseite von einer ungefähr 3 bis 4 mm dicken stark adhärenten gelben Eitermembran bedeckt ist."

Hystologischer Befund: „An den aus dem ulzerösen Teile der Speiseröhre angefertigten Schnitten ist außer der Epithelnekrose und einer starken reaktiven Entzündung nichts pathologisches zu finden."

Diagnose: „Perforatio oesophagi propter corpus alienum. Abscessus mediastini post. in cavum pleurae dextrae irrumpens. Pleuritis dextra fibrinoso-purulenta. Pericarditis seropurulenta haemorhagica."

Epikrise: Wie man sieht, handelt es sich um den typischen Fall einer mißglückten Sondierung. Neben den modernen diagnostischen und therapeutischen Instrumenten ist die Sonde und andere zur Entfernung von Fremdkörpern bestimmten „im Blinden arbeitenden" Instrumente zu verwerfen, ihre Anwendung hat als Kunstfehler zu gelten. Die Veröffentlichung dieses Falles hat auch den Zweck, obige Tatsache in den weitesten Kreisen zu propagieren. Leider greift der praktische Arzt,

Digitized by Google
Original from UNIVERSITY OF MINNESOTA
Generated on 2019-10-24 18:07 GMT / http://hdl.handle.net/2027/umn.31951002684121b
Public Domain in the United States, Google-digitized / http://www.hathitrust.org/access_use#pd-us-google

den die Kranken meist zum Zwecke der ersten Hilfeleistung aufsuchen, noch immer allzu gern zur Sonde und versucht den Fremdkörper hinabzustoßen, ohne sich über dessen Größe und Lage klar zu sein. Mangels größerer Erfahrung und Übung wird dann meist zu viel Kraft angewendet, und so kann es dann zu irreparablen Komplikationen kommen. Mit der Ösophagoskopie war die Speiseröhrenverletzung, welche durch die erwähnte Prozedur verursacht wurde, klar und deutlich zu sehen. Wegen der reaktiven Entzündung und der starken Einkeilung konnte der Fremdkörper nicht sogleich entfernt werden, und als er nach seiner Mobilisation verschwunden war, mußte man annehmen, daß er in den Magen gelangt sei, da ja die Speiseröhre vollkommen frei war.

Die Prognose war von aller Anfang an schon infaust zu stellen, da sich schon beim Einliefern der Kranken Zeichen einer Pleuritis und Mediastinitis nachweisen ließen.

Die Ösophagoskopie war jedenfalls absolut indiziert. Die Kranke vertrug die in Lokalanästhesie vorsichtig ausgeführte Operation ziemlich gut. Die Symptome der Mediastinitis bildeten in diesem Falle keine Kontraindikation für die Ösophagoskopie. Der Fremdkörper und das entzündete mediastinale Gebiet war auf dem Wege der Ösophagotomie infolge seiner Lokalisation (Bifurkation) nicht zu erreichen, es hätte höchstens eine Thorakotomie zum Ziele geführt. Ein so schwerer Eingriff, welcher in ähnlichen Fällen auch bisher noch nie von Erfolg begleitet war, wäre auch diesmal aussichtslos gewesen.

Es war daher die Ösophagoskopie das einzige Mittel, um den Kranken, wenn nur irgendwie möglich, zu retten, wie wir dies in ähnlichen, allerdings nicht so vorgeschrittenen Fällen wiederholt erfahren haben.

Daß der ausgebildete Mediastinalabszeß und die anderen bei der Sektion gefundenen Komplikationen nicht als Folge der Ösophagoskopie anzusehen sind, geht aus den im Status praesens beschriebenen Symptomen und insbesondere aus dem Sektionsprotokolle (Geschwür, Art und Wandveränderungen des Abszesses) ohne weiteres hervor. An der Stelle des Fremdkörpers war infolge des Druckes und der artefiziellen Verletzung das Perforationsgeschwür schon ausgebildet und es genügte, dem Fremdkörper eine andere Lage zu geben, damit dieser in die präformierte Abszeßhöhle leicht hineingelange.

Dierer Fall wäre ohne vorhergegangene Sondierungsversuche und die daraus folgenden Komplikationen mittels Ösophagoskopie mit Leichtigkeit zu retten gewesen.

2. 4. VII. 1921. Katharine St., 15 Jahre alt. Weichselkern in der Speiseröhre bei einer Striktur nach früherer Laugenverätzung. Wiederholte erfolglose Ösophagoskopie. Gastrostomie. Der Kern entfernt sich nach 4 Wochen per o. n.

Anamnese. Kranke hat vor 8 Jahren aus Versehen Ätzlauge getrunken. Wegen der entstandenen Striktur wurde einige Wochen später eine Gastrostomie ausgeführt, nachher ein Jahr hindurch Sondenbehandlung. Seither kann sie zwar alles essen, muß aber die Speisen ganz besonders gut zerkauen. Vor 4 Jahren blieb

Digitized by Google
Original from UNIVERSITY OF MINNESOTA
Generated on 2019-10-24 18:07 GMT / http://hdl.handle.net/2027/umn.31951002684121b
Public Domain in the United States, Google-digitized / http://www.hathitrust.org/access_use#pd-us-google

ein Stück Fleisch in der Speiseröhre stecken und mußte in Narkose mittels Ösophagoskop entfernt werden (Stephanie-Kinderspital in Budapest). Nachher 3 Monate hindurch Sondenbehandlung bis zu einer federstieldicken Sonde. Seither beschwerdefrei.

Am 3. VII. wurde aus Versehen ein Weichselkern verschluckt und blieb in der Speiseröhre stecken. Seither kann Patientin gar nichts, nicht einmal Flüssigkeit schlucken.

Status praesens. Mittelmäßig entwickeltes, etwas abgemagertes blasses Mädchen, welches gar nicht schlucken kann und beim Schluckversuch über dumpfe Schmerzen in der Höhe der Mitte des Sternums klagt. Über den Lungen diffuser Katarrh. Temp. normal.

I. Ösophagoskopie (4. VII.) in Lokalanästhesie: 24 cm von der oberen Zahnreihe entfernt, gelangt man zu einer zirkulären hartwandigen Striktur, welche ungefähr für ein Streichholz durchgängig ist. Die durch das Ösophagoskop in die Striktur eingeführte entsprechend dicke Sonde stößt in einer Tiefe von ungefähr 2·5 cm auf ein hartes glattes Hindernis. Wegen starken Hustenreizes und reichlichen Sekretes muß die Untersuchung abgebrochen werden. Ernährung per rektum.

II. Ösophagoskopie am nächsten Tage (5. VII.) nach vorhergegangener Injektion von 0·015 Mo. + 0·005 Atropin. Kein Hustenreiz und kein Sekret. Die Untersuchung geht ungestört vor sich. Befund wie oben, der Fremdkörper kann aus seiner Lage nicht befreit werden. Wir sind daher gezwungen, zuzuwarten.

10. VII. Nachdem der Fremdkörper sich nicht entfernt hat, die Speiseröhre absolut geschlossen bleibt, an eine Entfernung mittels Ösophagoskopie nicht zu denken ist, und die Kranke trotz rektaler Ernährung von Tag zu Tag schwächer wird, wird eine neuerliche Gastrostomie ausgeführt (Sekundararzt Dr. Feuer). Durch die artefizielle Fistel reichliche Ernährung, Patientin erholt sich zusehends.

22. VII. III. Ösophagoskopie nach Mo. + Atropininjektion. Ergebnis und Befund unverändert, der Fremdkörper befindet sich an derselben Stelle der Striktur. Therapia eadem. Allgemeinbefinden gut. Kräftezunahme.

2. VIII. Während eines Schluckversuches hat die Kranke das Gefühl, als ob der Fremdkörper in den Magen ableite, gleichzeitig hört das Druckgefühl in der Brust auf. Von nun an geht das Schlucken von Flüssigkeit ungestört vor sich, daher wird eine weitere Ernährung durch den Magen überflüssig und das Drain aus der Magenfistel entfernt. Die Ösophagusstriktur ist nun für eine dickere filiforme Sonde leicht durchgängig.

13. VIII. Magenfistel zugeheilt. Die Speiseröhre ist für eine federkieldicke Sonde durchgängig. Die Kranke verläßt das Spital und wird weiter ambulant behandelt.

Epikrise: Die Behandlung des obigen glücklich verlaufenen Falles war weder mittels Ösophagoskopie noch auf blutigem Wege zu lösen. Die wiederholte Ösophagoskopie blieb erfolglos, der Fremdkörper war mittels unserer Instrumente nicht zu erreichen. Infolge seiner Lage (Bifurkation) konnte man weder mit Ösophagotomie noch mittels Gastrostomie bis zum Fremdkörper gelangen. Die Gastrostomie würde bloß zwecks Ernährung der Kranken ausgeführt. An eine retrograde Sondierung durch die Magenöffnung war gerade so, wie an eine Sondierung von oben nicht zu denken. Nach widerholter Ösophagoskopie war es klar, daß der Fremdkörper in die Striktur fest eingekeilt ist. Wie die Striktur weiterhin beschaffen war, ob sie sich noch verengte, ob nicht noch eine Striktur vorhanden war, wie die Wand der Speiseröhre an der Druckstelle des Fremdkörpers ausgesehen hat, blieben alles offene Fragen, welche aber immerhin das Einführen einer Sonde von oben und auch von unten

Digitized by Google
Original from UNIVERSITY OF MINNESOTA
Generated on 2019-10-24 18:07 GMT / http://hdl.handle.net/2027/umn.31951002684121b
Public Domain in the United States, Google-digitized / http://www.hathitrust.org/access_use#pd-us-google

her kontraindizierten. Eine Thorakotomie, welche das einzige Mittel zur Erreichung des Fremdkörpers gewesen wäre, kam wegen der Schwere dieses Eingriffes in Anbetracht des Kräfteverfalles der Kranken nicht in Frage.

Es sei hier noch der Thyosinamininjektionen gedacht; wir haben, aber bisher bei so alten Strikturen niemals irgendeinen Erfolg davon gesehen.

Es blieb daher trotz der erklärlichen großen Ungeduld der Kranken und ihrer Angehörigen nichts weiter übrig, als ruhig abzuwarten. In Anbetracht der Form und geringen Größe des Fremdkörpers war zu hoffen, daß sich dieser durch die Striktur mit der Zeit dennoch durcharbeite. Mit der Gefahr einer Perforation und konsekutiver Mediastinitis mußte allerdings gerechnet werden, die Erfahrung hat uns aber wiederholt gezeigt, daß runde glatte Fremdkörper auch lange Zeit in der Speiseröhre verweilen können, ohne für den Kranken verhänginsvoll zu sein.

Die Richtigkeit unserer Annahme und unseres Vorgehens wurde durch den Verlauf bestätigt. Der Fremdkörper arbeitete sich innerhalb 4 Wochen durch die Enge hindurch, und die Patientin wurde geheilt.

Aus der Ohren-, Nasen- und Kehlkopf-Abteilung des Alexander-Spitales in Sofia (Bulgarien).

Über die Form und die Dimensionen des Ventriculus Morgagni.

Von Dr. **S. Belinoff**, Vorstand der Abteilung.

Als Ergänzung zu den im Heft 6 der Monatsschrift erschienenen Abbildungen auf Taf. I bringen wir nachstehend noch Nr. 43 bis 56.

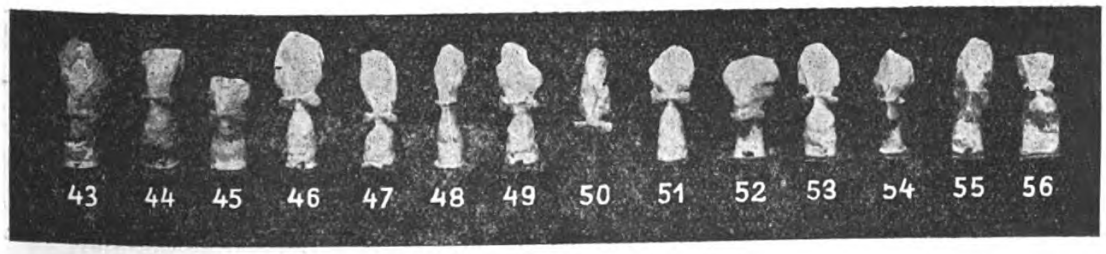

Digitized by Google
Original from UNIVERSITY OF MINNESOTA
Generated on 2019-10-24 18:07 GMT / http://hdl.handle.net/2027/umn.31951002684121b
Public Domain in the United States, Google-digitized / http://www.hathitrust.org/access_use#pd-us-google

Aus dem phonetischen Laboratorium des Physiologischen Institutes der Wiener Universität (Vorstand: Prof. Dr. A. Durig).

Berichtigung des Inhaltes des von Frau Berta Pap-Stockert auf der Tagung der Hals-Nasenärzte zu Wiesbaden verteilten Flugblattes.

Von Dozent Dr. **Emil Fröschels.**

Frau Pap-Stockert behauptet in einem Flugblatte, sie hätte eine Stimmtechnik erfunden, bei der die Stimmlippen keine Rolle spielen und die „durch besondere Einstellungen und Spannungen im Gaumen und Mundboden entsteht". Diese besondere Einstellung und Spannung sei, so steht in einer Fußnote, von dem (von mir geleiteten) phonetischen Institute bestätigt worden. In der Tat wurde bestätigt, daß Frau Pap-Stockert mit 2 verschiedenen Timbres singen könne und daß davon das eine durch stärkere Spannung des Mundbodens und vielleicht des Gaumens ausgezeichnet sei. Von einer Bestätigung, daß die von Frau Pap-Stockert vermutete Technik festgestellt wurde, kann keine Rede sein.

Vereinsberichte.

Österreichische otologische Gesellschaft.

Sitzung vom 24. Mai 1922.

Vorsitz: G. Bondy.
Schriftführer: E. Urbantschitsch.

A.

Von den Ehrenmitgliedern bzw. korrespondierenden Mitgliedern F. Perez, Burger, Voss, Denker, Siebenmann sind Dankschreiben für die Wahl eingelangt.

B.

I. E. Urbantschitsch: **Atypische Form des Fistelsymptoms und atypische Zeigereaktionen bei Knochenzystenbildung am horizontalen Bogengang.**

Die 30jährige Anna K. hatte seit ihrer Kindheit eine linksseitige chronisch eitrige Mittelohrentzündung. Eiter stark fötid. Zeitweise heftige Kopfschmerzen, Schwindel, Brechreiz. Deshalb Spitalaufnahme am 16. III. 1921. Der Ohrenbefund ergab eine typische Antrumeiterung, keinen spontanen Nystagmus, kein Fistelsymptom, positive kalorische Reaktion, links v = 20 cm.

Bei der Radikaloperation am 17. III. 1921 fand sich am horizontalen Bogengang, von diesem gegen den hinteren medialen Abschnitt des Fazialwulstes ziehend, eine halbkugelige Knochenapposition, die im

Digitized by Google
Original from UNIVERSITY OF MINNESOTA
Generated on 2019-10-24 18:07 GMT / http://hdl.handle.net/2027/umn.31951002684121b
Public Domain in the United States, Google-digitized / http://www.hathitrust.org/access_use#pd-us-google

Zentrum einen Hohlraum aufwies. Im Anschluß an den ersten Verbandwechsel am 23. III. Auftreten von Schwindel und horizontal-rotatorischem Nystagmus nach rechts. Infolge zu starker Tendenz zu Granulationsbildung, späterhin tamponlose Nachbehandlung.

Am 29. IV. Auftreten einer schmerzhaften präaurikularen Schwellung linkerseits, tags darauf Kopfschmerzen, Übelkeiten und Brechreiz, bei Kopfbewegungen Schwindel. Da alle Erscheinungen aber am 1. Mai wieder verschwunden waren, wurde Pat. am 2. V. zur ambulatorischen Behandlung entlassen.

Eine Woche lang Wohlbefinden, dann wieder Schwindel und Brechreiz, weshalb Wiederaufnahme vom 23. bis 27. V. 1921: In den ersten Tagen Kopfschmerzen und Mattigkeit. Augenbefund normal. Zeigeversuch: spontan keine Ablenkung, nach Rechtsdrehung rechts Ablenkung nach rechts, links keine Ablenkung; nach Linksdrehung rechts wie links Ablenkung nach links.

Bei einer Kontrolluntersuchung am 25. X. 1921 erwies sich die Wundhöhle trocken, doch bestand Fistelsymptom, und zwar bei Kompression nach links, bei Aspiration nach rechts. Zeigeversuch: spontan normal; nach Rechtsdrehung rechts mäßige Ablenkung nach rechts, links keinerlei Ablenkung (wiederholte Prüfung); nach Linksdrehung sowohl im rechten wie linken Arm geringe Ablenkung. Links komplette Taubheit.

Derzeit besteht folgender Ohrbefund: Die linke Radikaloperationshöhle ist ausgeheilt — bis auf eine leicht eiternde, schwartige Stelle in der Gegend des Stapes und horizontalen Bogenganges. Links komplette Taubheit (r. v = + 6 m), kein spontaner Nystagmus, normale kalorische Reaktion, mäßige Drehreaktion beiderseits, atypische Art des Fistelsymptoms: bei Kompression der Luft im Mittelohr tritt eine langsame Augenbewegung nach rechts, bei Aspiration eine solche nach links auf. Bei direkter (Sonden-) Kompression in der Gegend des horizontalen Bogenganges zeigt sich zuweilen ein typisches Fistelsymptom (Nystagmus ➙ l.). Zeigeversuch: Spontan, nach Rechts- wie Linksdrehung und nach Kalorisation (trotz des dabei bestehenden Nystagmus) keine Ablenkung (weder rechts noch links).

Epikrise: Bemerkenswert sind in dem Fall: 1. die Knochenzyste am horizontalen Bogengang; 2. das postoperative Auftreten des Fistelsymptoms; 3. die atypische Form des letzteren, insofern als bei Luftkompression bloß die langsame Komponente, bei direkter Berührung auch die rasche Komponente auszulösen ist, bei typischer Richtung des Nystagmus; 4. die derzeit mangelnde Ablenkung beim Zeigeversuch bei Vestibularreizung trotz der vorhandenen Ansprechbarkeit der Vestibularfunktionen, nach früher wechselndem atypischem Verhalten dieser Reaktion. Was das Fistelsymptom betrifft, so scheint es hier, daß dasselbe über den Weg durch die Knochenzyste, die wahrscheinlich mit dem Vestibularapparat in Verbindung steht, zustande kommt, wobei der schwächere Reiz der Luftkompression in diesem Fall eben nur die langsame Bewegung auslöst, während der stärkere der direkten Be-

Digitized by Google
Original from UNIVERSITY OF MINNESOTA
Generated on 2019-10-24 18:07 GMT / http://hdl.handle.net/2027/umn.31951002684121b
Public Domain in the United States, Google-digitized / http://www.hathitrust.org/access_use#pd-us-google

rührung, vor allem, wenn man offenbar den Eingang in die Zyste trifft, den typischen Nystagmus erzeugt.

II. F. Fremel: **Demonstration eines wegen Otosklerose vor 8 Jahren operierten Patienten.**

Der jetzt 38jährige Pat. stammt aus einer schwerhörigen Familie, 2 Schwestern und 1 Tante sind auch schwerhörig. In den Zwanzigerjahren stellte sich bei ihm eine zunehmende beiderseitige Schwerhörigkeit ein und 1914 wurde er operiert. Es wurde damals von Bárány der hintere knöcherne Bogengang eröffnet; ich habe dazumal bei diesen Operationen assistiert. Die Patienten hatten, in Lokalanästhesie operiert, im Augenblick der Eröffnung des Bogenganges eine sofortige auffallende, mit dem Lärmapparat objektiv festzustellende Hörverbesserung. Soviel ich mich erinnern kann, bestanden keine ausgesprochenen Schwindelerscheinungen, die Patienten gingen zu Fuß, etwas gestützt, auf das Krankenzimmer. Auch dieser Patient hatte eine sofortige Hörverbesserung, es sei ihm damals so vorgekommen, als wenn sich plötzlich eine verschlossene Tür plötzlich geöffnet habe, er hörte sofort gewöhnliche Sprache auf mehrere Meter. Freilich dauerte diese Hörverbesserung nicht lange an, am nächsten Tage war das Hörvermögen schlechter als es zuvor gewesen war, so ungefähr wie es heute ist, es hat sich seither nicht merklich verschlechtert. Pat. ist auf dem operierten Ohre taub, es ist auch die vestibulare Erregbarkeit für Dreh- und kalorische Reize im Vergleiche zum linken Ohre etwas herabgesetzt. Es ist also bis jetzt noch mit keiner Methode gelungen, trotz der vielen Versuche auf operativem Wege, diesem schweren Leiden beizukommen.

Diskussion.

G. Bondy: Ich kann die Erfahrungen Fremels bestätigen. Ich habe Bárány bei einem solchen Fall an der Klinik assistiert. Die Pat. gab kurze Zeit an, besser zu hören, eine eklatante Besserung habe ich nicht konstatieren können. Die vermutete Besserung war bald verschwunden. Ich habe mich gegen die Operation ausgesprochen. Ich konnte mir nicht vorstellen, daß die Öffnung dauernd offen bleibt; sie schließt sich, ob durch Knochen- oder Bindegewebe. Dieser Weg kann nicht zur Heilung führen.

J. Hofer: Hat der Pat. kalorische Reaktion?

Fremel: Er hat sie, aber nur in herabgesetztem Maße.

Otto Mayer: Ich habe in meinem Buche über Otosklerose die Frage besprochen, ob es nicht möglich wäre, einen kleinen, vor dem ovalen Fenster gelegenen Herd operativ zu entfernen. Diese Fragestellung lag deshalb sehr nahe, da ich auf Grund meiner histologischen Untersuchungen die Herde als geschwulstartige Hyperplasien erkannt hatte und sehr häufig feststellen konnte, daß die Herde rings von einem feinen, beim Schneiden entstandenen Riß in der Kittlinie vom alten Knochen losgelöst waren. Ich dachte mir, daß es möglich sein könnte, einen solchen Herd mit einem feinen Instrumente herauszuhebeln. Ich sagte aber, daß dieses Verfahren, abgesehen von der Gefahr für das Leben, deshalb wenig Aussicht auf Erfolg biete, weil wahrscheinlich eine Blutung ins Labyrinth entstehen dürfte, die zur Obliteration der Labyrinthhohlräume und zur Taubheit führen und den Operationserfolg vereiteln würde. Ich habe bisher auch nicht den Mut gehabt, die Operation auszuführen, und es hat sich auch kein Kranker gefunden, der nach offener Darlegung der Aussichten und Gefahren der Operation, sich zu derselben entschlossen hätte. Die geringen

Digitized by Google
Original from UNIVERSITY OF MINNESOTA
Generated on 2019-10-24 18:07 GMT / http://hdl.handle.net/2027/umn.31951002684121b
Public Domain in the United States, Google-digitized / http://www.hathitrust.org/access_use#pd-us-google

Reaktionserscheinungen, welche sich im Falle des Herrn Fremel eingestellt haben, ermutigen aber zu Vorversuchen an der Leiche. Es wäre bei einem klinisch festgestellten Fall von Otosklerose, der zur Obduktion kommt, ein Operationsversuch, mit darauffolgender histologischer Untersuchung sehr wertvoll.

III. S. Gatscher: **Parakusis echotica.**

Der vorgestellte Patient bekam einige Tage nach einem leichten Grippeanfall die subjektive Empfindung von Echogehör auf dem linken Ohre. Dieselbe bestand nicht nur für Worte, sondern auch für Töne und Geräusche. Bei der ersten Untersuchung zeigte das Trommelfell leicht katarrhalische Veränderungen. Diese abnorme Empfindung dauerte ungefähr 14 Tage, war von Sausen eingeleitet und begleitet. Das Ohr war früher und ist jetzt wieder vollständig gesund.

Die Erklärung des Phänomens kann in einer objektiven Veränderung im peripheren Apparate gesucht werden, das Phänomen kann aber auch als rein zentral entstanden aufgefaßt werden. Mit Rücksicht auf die Veränderungen am Trommelfelle könnte man in diesem Falle vielleicht der ersteren Auffassung zuneigen.

Von Wichtigkeit erscheint es, daß es sich um einen völlig unbefangenen Patienten handelt, der nie von dieser Erscheinung etwas gehört hat und psychisch (vom Neurologen untersucht) vollständig normal ist, so daß man nicht etwa an eine Halluzination zu denken hat.

IV. O. Mayer: **Fall von metastastischem Karzinom des Gehörganges.** (Erscheint ausführlich in diesem Heft, S. 541.)

V. H. Neumann: **Operative Parotisfistel.**

Ich zeige Ihnen einen Patienten, der vor 13 Jahren radikal operiert wurde. Nach der Operation bemerkte der Patient, daß ihm hinter dem Ohrläppchen beim Essen Speichel herauskomme. Er zeigt im unteren Abschnitt der retroaurikulären Narbe, unmittelbar vor der Spitze des Warzenfortsatzes, eine feine Fistel, aus welcher, wie Sie sehen, Speichel fließt, wenn Patient z. B. ein Stückchen Brot kaut. Diese Fistel dürfte offenbar durch die Operation gesetzt worden sein, es wäre dies aber auch nicht möglich gewesen auch bei übermäßiger Schnittführung nach unten, wenn nicht ein abnormer Lappen der Parotis abnormer Weise über die Spitze des Warzenfortsatzes dislociert wäre. Wie aus der Literatur hervorgeht, ist die therapeutische Beherrschung einer solchen Fistel eine ungemein schwierige. Die einzelnen Autoren haben mit den verschiedensten Methoden, wie Kauterisation, Verätzung, Exzision erst im Laufe von Wochen Heilung erzielt.

Diskussion.

G. Bondy: Ich möchte hierzu einen Fall aus meiner Assistentenzeit erwähnen. Bei einem sehr schweren Fall von Sinusthrombose wurde die Jugularis unterbunden und der Sinus ausgeräumt; hierbei kam es zur Verletzung der Submaxillaris. Es erfolgte volle Heilung, aber es blieb eine Speichelfistel zurück. Es ist ein unangenehmer Zustand, da dem Patienten beim Essen immer Speichel aus dem

Digitized by Google
Original from UNIVERSITY OF MINNESOTA
Generated on 2019-10-24 18:07 GMT / http://hdl.handle.net/2027/umn.31951002684121b
Public Domain in the United States, Google-digitized / http://www.hathitrust.org/access_use#pd-us-google

Halse fließt. Wegen der Nähe der großen Gefäße wollte ich nicht mit dem Thermokauter eingehen.

VI. H. Neumann: **Konsanguine Ehe und Taubstummheit.**

Ich erlaube mir ein 4jähriges taubstummes Kind vorzustellen, welches kongenital taub ist. Das Kind hat noch vier ältere taubstumme Geschwister von 6 bis 14 Jahren, welche ebenfalls von Geburt taub sind. Das älteste Kind mit 19 Jahren ist vollkommen normal. Dieses Kind hier hat normale Trommelfelle, ist taub, Hörreste lassen sich bei dem kleinen, der Untersuchung schwer zugänglichen Patienten nicht mit Sicherheit nachweisen. Das Kind ist somatisch vollkommen normal, ist für Drehreize in der gewöhnlichen Kopfstellung unerregbar, nach 10maliger Drehung treten 2 bis 3 Nystagmusschläge auf. Besonders möchte ich hervorheben, daß die Eltern des Kindes echte Geschwisterkinder sind; der Patient mit seinen taubstummen Geschwistern zeigt deutlich die Schädlichkeit der Blutsverwandtschaft für die Nachkommenschaft. Irgendwelche degenerative Stigmen oder Taubheit in der Familie konnten wir nicht in Erfahrung bringen.

Diskussion.

E. Urbantschitsch: Nach dem heutigen Stand der Vererbungswissenschaft können wir in der Konsanguinität als solcher nicht die Ursache für das Entstehen von Taubstummheit sehen. Daß bei Blutsverwandtschaft öfter dieses Leiden zu beobachten ist, beruht darauf, daß in solchen Familien, bei denen diese Krankheit vorkommt, durch eine konsanguine Ehe die Vereinigung zweier heterozygoter Individuen und somit die Manifestation der Taubstummheit gefördert wird. Das, was in diesem Fall äußerst interessant ist, ist das Zahlenverhältnis der taubstummen zu den gesunden Kindern (5: 1). Bei allfälliger Homozygotie (die hier ja nicht besteht) müßten sämtliche Kinder taubstumm sein, bei doppelseitiger Heterozygotie ein Viertel.

Neumann (Schlußwort): Auf die Bemerkung des Herrn Urbantschitsch habe ich zu bemerken, daß im Einzelfalle eine Bestätigung des Einzelfalles nicht zu erwarten ist, da bekanntlich die Mendelsche Regel ein Gesetz der großen Zahlen ist. Daß bei doppelseitiger Homozygotie theoretisch 100% Taubstummer zu erwarten wären, ist eben nur theoretisch richtig. Aber Hammerschlag hat ja nachgewiesen, daß beim Menschen selbst bei Kreuzung schwerst belasteter hereditärer Taubstummer nur ganz selten 100% Taube geboren werden.

VII. O. Beck: **Otitis media acuta mit konsekutiver Osteomyelitis des Scheitelbeines, Pachymeningitis, Leptomeningitis und Sinusthrombose.**

Der 42jährige Tischler I. S. wurde am 8. V. 1922 auf die Klinik Neumann aufgenommen. Er war früher immer ohrgesund. Im Februar 1922 Grippe. Anfang März heftige Schmerzen im linken Ohr und Kopf. In die Behandlung des Kassenarztes begab sich Pat. am 12. III. Nach der Parazentese begann das Ohr zu fließen, ohne daß seitdem die Sekretion ganz aufhörte. Keine besonderen Schmerzen. Hie und da Kopfschmerzen. Am 5. V. begann das Ohr wieder heftig zu schmerzen und stark zu fließen. Kein Schüttelfrost, kein Schwindel.

Schwer krank aussehender Patient in ziemlich schlechtem Ernährungszustand. Zugangstemperatur: 38 7°. Zunge feucht, stark belegt. Foetor ex ore.

Ohrenbefund: R. O. Äußere Teile ohne Befund. Trommelfell stark eingezogen. L. O. Profuse dickeitrige Sekretion, fötid. Trommelfell ge-

Digitized by Google
Original from UNIVERSITY OF MINNESOTA
Generated on 2019-10-24 18:07 GMT / http://hdl.handle.net/2027/umn.31951002684121b
Public Domain in the United States, Google-digitized / http://www.hathitrust.org/access_use#pd-us-google

schwollen. Vorn eine kleine zentrale Perforation, aus der sich beim Valsalva dicker Eiter entleert. Senkung der hinteren, oberen Wand. Warzenfortsatz am hinteren Rand und Spitze stark druckempfindlich. Konversationssprache: ad concham. Weber nach links, Stimmgabelprüfung spricht für Schallleitungshindernis. Kein spontaner Nystagmus. Labyrinth normal reagierend.

Operation (Beck) 9. V. 1922: Typischer Hautschnitt durch die stark infiltrierten Weichteile, diploetischer Warzenfortsatz, Knochen erweicht. Aus dem Antrum Eiter und Granulationen. Periantraler Knochen erweicht, ebenso die Wurzel des Jochfortsatzes. Bei der Freilegung des Sinus quillt perisinuös Eiter unter Druck hervor. Am Petrosuswinkel zwei große, mit Granulationen und Eiter erfüllte Zellen. Erweichte Zellen reichen bis ans Tegmen, die Dura der mittleren Schädelgrube wird auf Kleinhellergröße freigelegt; sie ist normal. Der Sinus wird vom Petrosuswinkel bis zur Spitze freigelegt, nahe dem oberen Knie ist er mit starken, mißfärbigen Granulationen belegt. Nach oben und unten wird gesunde Sinuswand erreicht. An der Stelle der Granulationen reißt der Sinus beim Arbeiten mit dem Löffel ein, und zwar beim Abheben der Sinusschale. Es erfolgt Blutung in vollem Strahl. Tamponade des Sinus. 2 Situationsnähte. Verband.

12. V. 1922. Ophthalmoskopischer Befund: Fundus normal. Pupillen gut gefärbt, scharf begrenzt, keine zentralen Veränderungen. Wegen dreier pyämischer Zacken über 40° neuerliche Operation.

Operation (Beck) 13. V. 1922. Wundrevision. Der Sinus erscheint kollabiert. An der Stelle, wo er geblutet hat und scheinbar eingerissen ist, ist die äußere Sinuswand nekrotisch, und zwar kreisrund in der Größe einer Erbse. Durch die nekrotische Stelle der äußeren Sinuswand ist die innere Sinuswand sichtbar. Der Sinus wird nach oben bis zirka 3 cm ober dem oberen Knie freipräpariert, nach unten bis zum Bulbus. In der Bulbusgegend ist die äußere Wand des Sinus nekrotisch und durch die Nekrose sieht ein Thrombus heraus. Unterbindung der Vena jugularis und Vena facialis communis. Das obere Ende der Jugularis bluthältig. Aus dem Bulbus ein Thrombus, der in den oberen Partien zerfallen, in den unteren solid erscheint. Blutung aus dem Bulbus. Einführung eines Drains. Oberhalb des oberen Knies ist der Thrombus zerfallen, weiter torkularwärts ein mehr roter Thrombus. Nach dessen Entfernung Blut in vollem Strahl. Exzision der lateralen Sinuswand.

16. V. Wunde nicht mehr so trocken. Aus dem Bulbus der Vene kommt bei Lüftung der Gaze Blut, vorsichtige Abhebung der Gaze am oberen Knie auch hier Blut. Beiderseits Tampons. Wundversorgung.

17. V. Da Patient während des Transportes in den Operationssaal zyanotisch und pulslos wird, wird vom Verband Abstand genommen. Kampfer, Koffein.

11 Uhr a. m. Exitus.

Obduktion (Dr. Feller): Befund einer linksseitigen Antrotomie, Freilegung und Tamponade des Sinus transversus und sigmoideus wegen Otitis media suppur. acuta (vor 8 Tagen) konsekutive, fortgeleitete Osteomyelitis nach aufwärts in der Diploe fast

Digitized by Google
Original from UNIVERSITY OF MINNESOTA
Generated on 2019-10-24 18:07 GMT / http://hdl.handle.net/2027/umn.31951002684121b
Public Domain in the United States, Google-digitized / http://www.hathitrust.org/access_use#pd-us-google

im ganzen Bereich des linken Schädelbeines; durch die Emissarien ist es einerseits zu einem handtellergroßen, subperiostalen und subgaleotischen Abszeß gekommen, andrerseits zu einem zirkumskripten bis an den Sinus sagittalis heranreichenden Pachymeningitis suppurativa. Eine Anastomose des Sinus spheno-parietalis und der Venae diploeticae ist durch einen vereiterten Thrombus erfüllt. Zirkumskripte, etwa handtellergroße Leptomeningitis an der Grenze zwischen Stirn und Scheitellappen, etwa über den Zentralwindungen. Der Sinus transversus ist frei von Thrombose und mit einem Gazetampon ausgestopft. Der Sinus sigmoideus ebenfalls bis an den Bulbus tamponiert. In ihm finden sich jedoch Reste eines vereiterten Thrombus. (Demonstration des Präparates.)

Epikrise: Es handelt sich bei diesem Kranken um eine verschleppte akute Otitis, die am Tage nach der Spitalsaufnahme außer den Zeichen einer Mastoiditis 39·5 Temperatur zeigte und den Eindruck einer Sinuskomplikation machte. Bei der Operation wurde ein perisinuöser Abszeß aufgedeckt, die Dura der mittleren Schädelgrube war normal. Beim Abheben der Sinusschale riß der Sinus an der Stelle der stärksten Veränderung ein und es erfolgte Blutung im vollen Strahl. Bei dem 2 Tage später vorgenommenen Verbandwechsel war der Sinus noch etwas bluthaltig. Da aber die Temperatur weiter pyämisch über 40° anstieg, wurde die Sinus-Jugularisoperation vorgenommen, wobei es sich zeigte, daß die äußere Sinuswand nekrotisch war und an der Stelle der früher angenommenen Sinusverletzung die äußere Sinuswand in Bohnengröße nekrotisch eingeschmolzen war. Die Thrombose wurde bulbus- und torkularwärts erreicht. Intern bestanden Symptome einer hämorrhagischen, offenbar metastatischen Nephritis. Unter meningealen Erscheinungen erfolgte 4 Tage nach der Jugularisoperation Exitus. Bei der Obduktion zeigte es sich, daß es sich um eine ausgedehnte, offenbar vom Mittelohr nach aufwärts weitergeleitete Osteomyelitis im Bereiche der linken Kalvaria handelte und daß sich entsprechend dieser Knochenveränderungen an der Außen- und Innenfläche der harten Hirnhaut handtellergroße eitrige Auflagerungen fanden, die im selben Bereiche eine eitrige Leptomeningitis, speziell im Stirn- und Scheitellappen bewirkten. Man wird wohl in diesem Falle annehmen müssen, daß die von der Otitis ausgehende Osteomyelitis (bakteriologisch ergaben sich Streptokokken, das Armvenenblut war steril) die Ursache sowohl für die Sinusveränderungen als auch für die Erscheinungen an den Meningen gewesen ist.

VIII. J. Popper: **Demonstration eines Präparates einer Kavernosusthrombose.**

Ich erlaube mir, Ihnen hier das Präparat von einem 39jährigen Patienten zu demonstrieren, der wegen einer akuten Exazerbation seiner rechtsseitigen chronischen Otitis die Klinik Neumann aufsuchte. Die Otitis war 30 Jahre alt, bestand also seit seinem 9. Lebensjahre, die Exazerbation war vor zirka 4 Wochen nach Verkühlung aufgetreten. Da sich im Verlaufe derselben hohes Fieber — angeblich bis 41° einstellte — und noch Kopfschmerzen auftraten, wurde Pat. an unsere Klinik gewiesen.

Generated on 2019-10-24 18:07 GMT / http://hdl.handle.net/2027/umn.31951002684121b
Public Domain in the United States, Google-digitized / http://www.hathitrust.org/access_use#pd-us-google
Digitized by Google
Original from UNIVERSITY OF MINNESOTA

Wir konnten folgenden Befund erheben: Totaldestruktion des rechten Trommelfelles, Polyp aus dem Antrum, reichliche fötid-eitrige Sekretion, Weichteile des Warzenfortsatzes leicht gerötet und leicht ödematös. V = 0·25 m; v = 0. Vestibularapparat o. B. Linkes Ohr: Normal.

Augenbefund (Assistent Nowak): Keinerlei entzündliche oder Stauungserscheinungen an der Papille.

Der interne Befund war ebenfalls negativ. Zugangstemperatur 36·9, Puls 82.

Am Tage der Aufnahme wird die Radikaloperation gemacht, der Sinus auf zirka 3 cm freigelegt, er zeigte normale Wand. Nach Blutentnahme aus der Armvene wird diese Operation beendigt. Lumbalpunktat normal.

Da in den nächsten Tagen die Temperaturen deutlichen septischen Charakter zeigen, im Armvenenblut sich Streptokokken nachweisen lassen, wird 3 Tage nach dem ersten Eingriffe die Jugularis ligiert, der Sinus breit gespalten. Beide Gefäße sind bluthältig und ergeben gleichfalls Streptokokken in der Kultur.

Am nächsten Tage unter Erscheinungen von Herzinsuffizienz Exitus.

Die Obduktion (Dr. Feller) ergab nun, abgesehen von dem üblichen septischen Befunde an den inneren Organen Folgendes: reichliche Eiteransammlung im Sinus cavernosus (im Ausstrich Streptokokken), sämtliche anderen Sinus sind frei von Thrombose, die Nebenhöhlen der Nase sind normal. Da wir zur Erklärung dieses Befundes einen entzündlichen Herd an der Pyramidenspitze anzunehmen geneigt sind, der entweder auf dem Wege von ostitischen Veränderungen oder mit Hilfe der Venen des Plexus carotideus den Kavernosus attakierte, so werden wir das Schläfebein noch histologisch untersuchen (Demonstration des Präparates).

IX. E. Urbantschitsch: **Rezidivierende akute Mastoiditis mit perakut verlaufender tuberkulöser Meningitis und Erscheinungen eines Hirnabszesses.**

Der 9jährige Ludwig K. war von mir am 20. X. 1921 wegen eines rechtsseitigen akuten Mastoiditis operiert worden. Bei der Aufmeißlung zeigten sich alle Zellen des Warzenfortsatzes von der Terminalzelle bis ins Antrum eitrig erkrankt; insbesondere waren die Zellen an der Dura der mitteleren Schädelgrube vereitert. Bakteriologischer Befund: Streptokokken. Verlauf bis auf Fieber in den ersten 2 und Gesichtsödem rechts in den ersten 7 Tagen post operationem normal. Entlassung aus dem Spital am 12. XI, aus der Behandlung nach vollständiger Heilung Ende November 1921.

Anfang Jänner 1922 trat, nachdem sich Pat. den ganzen Dezember vollständig wohl gefühlt hatte, plötzlich Erbrechen auf (6- bis 7mal im Tag); gleichzeitig brach die retroaurikuläre Wunde auf und es entleerte sich hämorrhagisches Sekret, weshalb ich Pat. wieder aufnahm. Keine Kopfschmerzen, kein Schwindel; Erbrechen täglich, doch weniger als anfangs.

Ohrenbefund: Rechts Trommelfell bis auf den geröteten Hammergriff grau, eingezogen; keine Perforation. Retroaurikulär eine linsengroße

Digitized by Google
Original from UNIVERSITY OF MINNESOTA
Generated on 2019-10-24 18:07 GMT / http://hdl.handle.net/2027/umn.31951002684121b
Public Domain in the United States, Google-digitized / http://www.hathitrust.org/access_use#pd-us-google

Fistelöffnung, die in den oberen Teil (Duragegend) der Operationshöhle führt; daselbst spärlich blutiges Sekret. Links ohne Besonderheiten. R +, +; W ↔; S —(1), =. Kein spontaner Nystagmus, kein Fistelsymptom; prompte kalorische Reaktion.

Interner und Nervenbefund: Systolisches Geräusch an der Herzspitze, leichte Akzentuation des 2. Pulmonaltones. Bradykardie (Puls 59 bis 38·6° Temperatur). Weicher Milztumor. Pupillen mittelweit, prompt reagierend (L. u. A.). Keine Nackensteifigkeit, keine Druckempfindlichkeit der Halswirbelsäule. Sensibilität beiderseits gleich, nicht erhöht. Dermographie. Alle Reflexe etwas gesteigert; beiderseits leichter Fußklonus; kein Babinski, Andeutung von Kernig. Keine Kopfschmerzen.

Blutbefund (Dr. Dimmel): 8000 Leukozyten: 75% polynuklear L. 2·5% mononucleare L., 22·5% Lymphozyten, 0·1% eosinophile L.

Augenbefund (Prof. Lauber): Fundus normal. Gesichtsfeld: leichte Einschränkung im linken oberen Temporalquadranten.

Operation am 12. 1.: Einzelne Zellen erkrankt, jedoch kein freier Eiter in denselben. Breite Freilegung der Dura der mittleren Schädelgrube. Dieselbe wölbt sich halbkugelig vor, „stellt sich ein"; sie ist gerötet und pulslos. Bei Inzision derselben quellen sofort Hirnmassen hervor (histologisch ohne Veränderung); Probeinzisionen in den Schläfelappen negativ.

Lumbalpunktion: Druck ziemlich stark erhöht. Liquor leicht getrübt. Nonne Apelt: +++, Lymphozyten 918; Spinnwebengerinnsel +++. Keine Bakterien.

Verlauf: 13. I.: Keine Kopfschmerzen, kein Schwindel, etwas Erbrechen. Keine Nackensteifigkeit; Puls 90, Temperatur 38°. Subjektive Besserung.

14. I.: Subjektives Befinden zufriedenstellend. Schlaf etwas unruhig, Appetit gebessert. Puls 90, Temperatur 39·4.

15. I.: Geringes Erbrechen anhaltend, Temperatur und Puls geringer.

18. I.: Leicht benommen. Hauthyperästhesie. Kein Erbrechen mehr. Zeitweise Unruhe. Verfallen. Puls 65, Temperatur 38·5.

19. I.: Unruhe (Pat. schlägt um sich), Benommenheit. Kein Erbrechen, geringe Nahrungsaufnahme. Fehlende Bauchdeckenreflexe. Incontinentia urinae et alvi. Diagonaler Nystagmus.

20. I.: Neurologischer Befund (Prim. Infeld): Tief benommen. Pupillen fast reaktionslos, mittelweit, Kornealreflexe fehlend. Die linke Körperhälfte fast ohne alle Bewegungen. Die Atembewegungen links kaum erkennbar. Linke Achillessehne gespannt. Die rechte obere Extremität fast fortwährend in Bewegung, indem er sich mit ihr unaufhörlich scheuert. Die Bewegungen des rechten Beines erfolgen unabhängig davon. Rechte Achillessehne gespannt. Beiderseits Babinski positiv. Keine Nackensteifigkeit, vielleicht geringe bei Beugung, keine sichere Druckschmerzhaftigkeit, Bauchdecken eingezogen, so daß deren Reflexe nicht sicher zu beurteilen sind, kein Kernig.

21. I.: Zustand im allgemeinen unverändert.

Digitized by Google
Original from UNIVERSITY OF MINNESOTA
Generated on 2019-10-24 18:07 GMT / http://hdl.handle.net/2027/umn.31951002684121b
Public Domain in the United States, Google-digitized / http://www.hathitrust.org/access_use#pd-us-google

22. I.: Zunehmende Benommenheit, dabei zunehmende Unruhe. Puls 75, Temperatur 37·8.

20. I.: 6 Uhr früh Exitus letalis.

Obduktionsbefund (Dr. Paul): Miliartuberkulose mit ziemlich spärlicher junger Aussaat in den inneren Organen, jedoch mit hochgradiger Beteiligung der rechten Hirnhäute. Meningitis tuberculosa in Form des typischen sulzigen Ödems an der Hirnbasis, geringer Hydrozephalus internus, hochgradiges Hirnödem. Blaßrötliche Fleckung in den Stammganglien beider Hemisphären, rechts stärker ausgesprochen. Haselnußgroßer, verkäster tuberkulöser Primärherd an der Basis des linken Unterlappens, Verkäsung und zentrale Erweichung der Bifurkationslymphdrüse. Konfluierende Bronchopneumonie im linken Unterlappen.

Epikrise: Bei dem 9jährigen Kinde entwickelte sich 2½ Monate nach der Aufmeißlung des Warzenfortsatzes wegen akuter eitriger Mastoiditis dextra eine Rezidive (ohne Beteiligung der Paukenhöhle) mit rasch verlaufender tuberkulöser Meningitis als Folgeerscheinung einer miliaren Tuberkulose. Nach den Erscheinungen hatte man einen rechtsseitigen Schläfenlappenabszeß annehmen müssen; für diesen sprachen 1. das zerebrale Erbrechen, 2. die Bradykardie; 3. die Gesichtsfeldeinschränkung; 4. der Blutbefund, besonders die Eosinophilopenie; 5. die Trübung des Liquors bei Steigerung des Druckes und Sterilität; 6. die „Einstellung" der Dura nach deren breiten Freilegung als Ausdruck des hochgesteigerten Hirndruckes. Trotzdem fand sich kein Schläfelappenabszeß, dafür eine sehr starke akute tuberkulöse Meningitis, hauptsächlich der rechten Seite mit hochgradigem Hirnödem.

Auffallend war in diesem Fall der völlige Mangel an Kopfschmerzen; auch fehlten Nackensteifigkeit, Druckschmerzhaftigkeit der Halswirbelsäule und Kernig, so daß eigentlich klinisch keine typischen Meningitissymptome vorlagen. Inwieweit hier ein Zusammenhang zwischen der Meningitis und der Mastoiditis bestand, läßt sich nicht mit Sicherheit nachweisen; immerhin erscheint ein solcher doch einigermaßen wahrscheinlich — vielleicht auch durch die Zirkulationsstörungen im Kopfe begünstigt — zumal ich schon wiederholt das zeitliche Zusammentreffen beider Erkrankungen beobachten konnte.

X. E. Ruttin: **Über Mukosusmeningitis.**

Ich zeige Ihnen die Felsenbeine von 4 Meningitisfällen, die insofern interessant sind, als alle Fälle von otogener Meningitis sind, die sich im Anschluß an Mukosusotitiden entwickelt haben. Diese Fälle wurden in ziemlich rascher Aufeinanderfolge in der letzten Zeit an die Klinik Neumann eingeliefert, so daß man den Eindruck eines epidemischen Auftretens hatte. Nun hatten wir im vorigen Jahre eine Grippeepidemie, die sich bis hinein in den April dieses Jahres erstreckte. Wir hatten etwa seit November vorigen Jahres bis jetzt 87 akute Otitiden aufzumeißeln. Davon waren nun 18 Mukosusfälle, von denen 5 letal endeten. Die meisten dieser Mukosusfälle sind nun am Ende dieser Epidemie aufgetreten. Die Ursache mag darin liegen, daß der Streptococcus mucosus vielleicht erst gegen Ende der Epidemie aufgetreten

Digitized by Google
Original from UNIVERSITY OF MINNESOTA
Generated on 2019-10-24 18:07 GMT / http://hdl.handle.net/2027/umn.31951002684121b
Public Domain in the United States, Google-digitized / http://www.hathitrust.org/access_use#pd-us-google

ist, oder vielleicht auch darin, daß ja der Verlauf der Mukosusotitis ein sehr schleppender ist und daher die Mukosusmastoiditis bzw. die Komplikation erst spät zur Behandlung kam.

Fall I. H. S., 50 Jahre alt, Schustergeselle. Aufnahme am 29. III. Der Pat. wurde an eine medizinischen Abteilung mit Meningitis eingeliefert. Da sein Meister in meiner Behandlung stand, nannte er im Delirium meinen Namen, weshalb von den dortigen Ärzten irrtümlich angenommen wurde, ich hätte ihn behandelt. Da auch die Lumbalpunktion im Punktat Streptococcus mucosus, in Reinkultur ergab, wurden wir hinzugezogen, obwohl sonst eigentlich nichts auf Ohr hinwies. Das rechte Trommelfell grau, trüb, kein Lichtreflex, Hammergriff leicht gerötet, keine Senkung, auch nach vorgenommener Parazentese und Aspiration kein Sekret. Linkes Trommelfell normal. Hörprüfung wegen Bewußtlosigkeit unmöglich. Kalorische Reaktion jederseits typisch (aber anstatt Nystagmus nur die entsprechende Deviation). Ausgesprochen meningeale Erscheinungen. (Nackensteifigkeit, Kernig, Lichtscheu, enge Pupillen, PSR und ASR gesteigert, BDR nicht auslösbar, Babinski und Oppenheim 0.) Später trat noch vertikaler Nystagmus auf. Bei der Operation fand sich der pneumatische Warzenfortsatz mit derben Granulationen und schleimigem Eiter in großer Ausdehnung durchsetzt. Freilegung der Dura beider Schädelgruben und des Sinus, die alle hyperämisch, aber sonst nicht verändert sind. Inzision der Dura, Punktion des Schläfelappens und Kleinhirns negativ, Sinus bluthältig. Exitus am 20. III.

Obduktionsbefund: Basale eitrige Meningitis mit reichlich eitrigem Exsudat und Lokalisation in der Zysterna chiasmatis, den Sylvischen Gruben und besonders in der Zysterna cerebello-medullaris. Die Meningitis erstreckt sich auch seitwärts bis etwa einen Querfinger breit über die Sylvische Spalte hinaus. Pyozephalus. Bronchitis mit Obdurationsatelektase. Blut aus dem Sinus: Streptococcus mucosus.

Die besondere Tücke und Bösartigkeit des Verlaufes geht in diesem Falle auch daraus hervor, daß er nur durch einen Zufall der otologischen Untersuchung zugeführt wurde, so wenig otologische Symptome wies er auf. Der Weg, den die Meningitis nahm, war jedenfalls nicht übers Labyrinth, wahrscheinlich lympho- und hämatogen, denn im Blute fand sich auch Streptococcus mucosus.

Fall II.: J. R., Schuhmachermeister. Aufnahme an die Klinik Neumann am 9. IV. 1922. Pat. war vor einigen Wochen von einem Kollegen wegen akuter Mastoiditis operiert worden und fand sich noch vorgestern bei demselben zur Nachbehandlung ein, ohne über irgend etwas zu klagen. Gestern wurde er plötzlich bewußtlos. Bei seiner Einlieferung an die Klinik bestand 39° Fieber, das Trommelfell ist verdickt und gerötet, keine Sekretion. Narbe hinter dem Ohre, die bis auf eine kleine Fistel im unteren Schnittrand geschlossen ist. Funktionsprüfung unmöglich. Augenbefund neg. Lumbalpunktat milchig getrübt, geringer Druck. Operation: Antrotomiehöhle reichlich mit Granulationen erfüllt. Sinus auf 2 cm Ausdehnung freiliegend, schwartig verdickt. Im Zygomatikus und in der hinteren Gehörgangswand mit schwartigen Granulationen

Digitized by Google
Original from UNIVERSITY OF MINNESOTA
Generated on 2019-10-24 18:07 GMT / http://hdl.handle.net/2027/umn.31951002684121b
Public Domain in the United States, Google-digitized / http://www.hathitrust.org/access_use#pd-us-google

erfüllte Zellen. Der Sinus wird nach oben und unten bis ins Gesunde freigelegt. Beim Übergang der kranken in die gesunde Sinuswand im Petrosuswinkel Blutung, die auf Tamponade steht. Dura beider Schädelgruben freigelegt, nur leicht graurot verändert, wird inzidiert. 10. IV. Exitus. Obduktionsbefund (L ö f f l e r): Basale eitrige Meningitis mit reichlichem Exsudat in den Fossae Sylvii und in der Cysterna chiasmatis und interpeduncularis. Entlang dem Infundibulum setzt sich das Exsudat unter das Diaphragma sellae fort, wobei es zu einer eitrigen Einschmelzung der Hypophyse gekommen ist. Entlang der Fissura transversa cerebri setzt sich das Exsudat auf die Decke des dritten Ventrikels fort. Auf beiden Seiten reicht die Meningitis bis über die Fossa Sylvii auf die Konvexität hinauf. Sinus sphenoidalis frei. Im Eiter Streptococcus mucosus. Im Liquor Streptococcus mucosus in Reinkultur. Sämtliche Sinus frei.

Auch dieser Fall zeigt wieder den eigenartigen schleichenden Verlauf der Otitis, die selbst nach der Operation von zurückgebliebenen Zellen aus ohne Symptome fortschreiten und plötzlich zur Meningitis führen kann.

Fall III. Cz. J., 59 Jahre, Aufnahme an die Klinik N e u m a n n am 20. II. 1922. Vor 5 Wochen Influenza und Ohrenstechen links, wurde von einem Ohrenspezialisten parazentesiert. Daraufhin leichte Sekretion, abermalige Parazentese, keine stärkere Sekretion. Zur Zeit der Aufnahme nur schlechtes Gehör und Stirnkopfschmerz.

Bei der Aufnahme fand sich auf dem linken Ohre starke Senkung der hinteren oberen Gehörgangswand, Trommelfell graurot, geringe Druckempfindlichkeit des Warzenfortsatzes. 22. II. Parazentese, keine Sekretion. 24. II. Klagt über Kopfschmerzen, leichte Druckempfindlichkeit des Warzenfortsatzes an der Spitze. Willigt noch nicht in eine Operation. 1. III. Plötzlich Nachmittag Erbrechen, Kopfschmerz, Schüttelfrost, 39·5. Keine meningealen uymptome. Operation: Eröffnung des pneumatischen, mit schleimigem Eiter Snd Granulationen erfüllten Warzenfortsatzes. Dura beider Schädelgruben freigelegt, mit Granulationen bedeckt, Sinus freigelegt, wenig verändert, Freilegung bis ans obere und untere Knie. Probepunktion: Kein Blut. Jugularisunterbindung, Ausräumung der Thromben, bis Blutung erreicht wird. Nervenbefund, Fundi normal. Nachbehandlung. Am 3. III. Kopfschmerz, 39·1, horizontaler Nystagmus nach rechts. Lumbalpunktat trüb. 4. III. Exitus. Obduktionsbefund (Dr. F ö d e r l): Frische eitrige Meningitis von der Basis auf die Konvexität, insbesondere links, übergreifend. Im Sinus transversus sinister ein geschichteter, parietaler, das Lumen vollständig obturierender Thrombus, der bis an den Confluens sin. reicht. Übrige Sinus frei. Eiter aus dem Warzenfortsatz, Thrombus aus dem Sinus und Lumbalpunktat: Streptococcus mucosus in Reinkultur.

Auch in diesem Falle fällt wiederum die Plötzlichkeit des Eintretens der Komplikation bei relativ geringen Symptomen der Otitis auf, ferner fällt auch das fast gleichzeitige Eindringen des Streptococcus in die Meningen und ins Blut auf.

Generated on 2019-10-24 18:08 GMT / http://hdl.handle.net/2027/umn.31951002684121b
Public Domain in the United States, Google-digitized / http://www.hathitrust.org/access_use#pd-us-google
Digitized by Google
Original from UNIVERSITY OF MINNESOTA

IV. J. H., 56 Jahre, Aufnahme an die Klinik Neumann 16. IV. 1922. Vor etwa 2 Wochen nach Grippe heftige Kopfschmerzen auf der linken Kopfseite bekommen. Parazentese links (11. IV. 1922), geringer Ausfluß, heftige Ohrenschmerzen und Kopfschmerzen. Am 16. IV. plötzlich auffallend starker Ohrfluß, aber Pat. ging noch in die Arbeit, hat sich um 11 Uhr vormittags niedergelegt und um 4 Uhr nachmittags noch mit seinem Sohn gesprochen, knapp hernach legte Pat. ein merkwürdiges Benehmen an den Tag und nahm unmotivierte unkoordinierte Handlungen vor.

Status praesens: Schwer benommen, auf Anruf schlägt er die Augen auf, ohne weiter zu reagieren, Stöhnen, große motorische Unruhe (wirft sich hin und her, Abwehrbewegungen, Lippenzuckungen), Pupillen reagieren prompt auf Licht, PSR. und ASR rechts etwas herabgesetzt, Babinski und Oppenheim negativ. Kernig positiv, keine Nackensteifigkeit, Augenlider und Bulbi in leicht zitternder Bewegung, Atmung unregelmäßig. Temperatur 39·2, Puls 80.

R. O. Ohne Befund. L. O. Profuse, dünnflüssige, nicht fötide eitrige Sekretion, Senkung der hinteren oberen Gehörgangswand, Trommelfell diffus gerötet, mit Schuppen bedeckt, Perforation nicht sichtbar. Stimmgabel- und Höruntersuchung nicht durchführbar. Auf linken Auge reagiert er nicht, auch 6 Spritzen kalten Wassers erzeugen keinen deutlich feststellbaren Nystagmus.

Lumbalpunktion: Unter starkem Druck trüber Liquor, in dem sich bald Fibrinflocken niederschlagen.

Operation: Warzenfortsatz mit Eiter und Granulationen erfüllt. Knochen gegen die Dura der mittleren Schädelgrube und in der Zygomatikuswurzel erweicht. Dura der mittleren Schädelgrube breit freigelegt, sie ist weißlich belegt, gespannt. Freilegung der hinteren Schädelgrube beim Abheben eines Knochensplitters Blutung aus dem Sinus, die Blutung steht leicht auf Tamponade. Breite Freilegung der Dura der hinteren Schädelgrube, die außer einer Hyperämie und geringen weißlichen Auflagerung keine Veränderungen zeigt. Ausräumung von Zellen an der Spitze, Inzision der Dura der mittleren und hinteren Schädelgrube, wobei sich aus letzterer Liquor entleert.

17. IV. Exitus.

Obduktion: 18. IV. 1922 (Dr. Feller): Subakute basale eitrige Meningitis, auf beiden Seiten auf die Konvexität übergreifend. Meningitiseiter Streptococcus mucosus. Eiter aus dem Warzenfortsatz und im Lumbalpunktat: Streptococcus muscosus.

Hier ist die verhältnismäßig kurze Dauer der Erkrankung auffällig. Gewöhnlich dauert es bei der Mukosusotitis viel länger, bis es zur Komplikation kommt.

XI. Ruttin: **Sinusthrombose mit enormem Temperaturabfall.**

N. L., 30 Jahre alt, aufgenommen 8. III. 1922. 8. III. Seit Oktober eidet Pat. an eitrigem Ausfluß aus dem linken Ohr, der zirka 4 Monate an-

Digitized by Google
Original from UNIVERSITY OF MINNESOTA
Generated on 2019-10-24 18:08 GMT / http://hdl.handle.net/2027/umn.31951002684121b
Public Domain in the United States, Google-digitized / http://www.hathitrust.org/access_use#pd-us-google

hielt, dann erfolgte eine Besserung; kein Ausfluß mehr. Vor 12 Tagen im Anschluß an ein Dampfbad Fieber, Kopfschmerz, Schüttelfrost und Appetitlosigkeit, gleichzeitig setzte starker Ohrfluß ein. Abends angeblich 40·4.

R. O. Getrübtes, leicht gerötetes Trommelfell. — L. O. Trommelfell verdickt, gerötet, eine zentrale Perforation. Rechts normales Hörvermögen, links Konversationssprache a. c. Stimmgabelbefund: Schalleitungshindernis Pat. hat, kaum ins Bett gelegt, einen 10 Minuten dauernden Schüttelfrost, Temperatur 41·8°, klagt über heftige Stirnkopfschmerzen, quälenden Husten, Sensorium klar, Zunge belegt, feucht, keine meningealen Erscheinungen.

Interner Befund: Über der rechten Lunge leicht gedämpfter Schall, daselbst hauchendes Atmen, einzelne Rasselgeräusche. Herztöne dumpf. Puls 132.

12. III.: Augenbefund (Dr. Urbanek): Die Venen etwas erweitert, von zarten weißen Exsudatstreifen eingescheidet, die Arterien normal, keine Hämorrhagien.

Temperaturabfall am selben Abend auf 36°.

9. III. Operation (Dr. Ruttin): Der Warzenfortsatz enthält mittelgroße Zellen, die mit Granulationen erfüllt sind, nach einigen Meißelschlägen quillt Eiter in mäßiger Menge hervor, der erkrankte Knochen reicht bis an die Dura der mittleren Schädelgrube heran, die auf Kronenstückgröße freigelegt wird. An einer mehr als bohnengroßen Stelle befindet sich eine blasenförmige Vorwölbung mit ziemlich stark verfärbten Rändern, man hat den Eindruck, daß sich hier eine große Fistel in der Dura befindet, durch die das noch mit grauroter Leptomeninx bedeckte Zerebrum prolabiert. Totalaufmeißelung, Hammer und Amboß anscheinend wenig verändert, Freilegung des Sinus, der von dicken Auflagerungen bedeckt ist; großer, perisinuöser Abszeß, der bis über die Mitte des Sinus lateralis reicht. Der Abszeß enthält graugelben fötiden Eiter. Die Punktion des Sinus ergibt Thrombose. Freilegung des Sinus bis 2 cm^3 oberhalb des oberen Knies nach aufwärts, bis zum Bulbus nach abwärts.

Unterbindung der Vena jugularis interna.

Spaltung des Sinus sigmoideus, welcher an der Einmündung des Sin. petros. supr. stark erweitert ist; ebenso ist auch der Sin. petros. sup. stark erweitert. Ausräumung der Thromben, von oben starke, von unten mäßige Blutung.

12. III. V. W. Versuch einer Durchspülung gelingt nicht, es tritt mäßige Blutung ein, bei Lüftung des Tampons über dem Sinus blutet es ebenfalls. Morgens 36·6, anhaltend bei subjektivem Wohlbefinden. Pat. schläft gut, ißt gut; mäßige ballige Expektoration.

14. III. V. W. die Durchspülung der Jugularis ergibt ein negatives Resultat, doch kommt dann nach einigen Versuchen doch Blut.

24. III. Pat. erbricht abends; da gleichzeitig auch ein anderer Pat. erbricht, der von dem gleichen Nachtmahl genossen hat, scheint es sich um eine Gastritis zu handeln.

Digitized by Google
Original from UNIVERSITY OF MINNESOTA
Generated on 2019-10-24 18:08 GMT / http://hdl.handle.net/2027/umn.31951002684121b
Public Domain in the United States, Google-digitized / http://www.hathitrust.org/access_use#pd-us-google

26. III.: Wohlbefinden, kein spontaner Nystagmus, Armvenenblut steril.

29. III.: Beiderseitige Neuritis opt. Pupillen rötlich, etwas unscharf begrenzt, Venen erweitert, geschlängelt, kleine Blutungen längs der Gefäße, geringe Exsudation und Ödem der Netzhaut in nächster Umgebung der Papillen. (Dr. Novak.)

30. III.: Heftiger Schüttelfrost, 40·7.

Operation (Dr. Ruttin) 31. III.: Freilegung des Sinus bis zum Torkular, die Sinuswand ist zirka 2 Querfinger über die ursprüngliche Freilegung hinaus stark verändert, sie sieht gangränös aus, ist an einer Stelle eingeschmolzen, anscheinend bestand hier ein perisinuöser Abszeß, gegen das Torkular wird der Sinus normal. Spaltung bis nahe an das Torkular, es erfolgt Blutung. Nach der Operation hat der Pat. starken Schüttelfrost, 40·5.

3. IV.: Auftreten einer Fazialparese im Mundast, leichter im Augenast. Armvenenblut steril.

5. IV.: Die ganze Wunde der Nachoperation mit guten Granulationen erfüllt, mäßig sezernierend, es werden nun die Tampons gewechselt. Cinin.

8. IV.: Probatorische Injektion von 0·000001 Tuberkulin zwecks Feststellung, ob es sich möglicherweise um einen spezifischen Prozeß handelt, der auf den Fazialis übergegriffen hat.

28. IV.: Fazialis unverändert, starke Wundgranulation.

Blut aus der Armvene: Staphylococcus alb. nachweisbar. 15·3.

Thrombus aus dem Sinus: Bakteriengemenge mit Staphylokokken und Streptokokken.

Sinusblut: 12·3. Bakteriengemenge.

Eiter aus dem Warzenfortsatz: Bakteriengemenge. 12·3.

Blut aus der Armvene: Staphylokokken. 12·3.

Bemerkenswert ist zunächst der außerordentliche Temperaturabfall von 41·8 auf 36·0 in einem Tage. Der Temperatursturz war ein derartiger, daß wir uns nicht getrauten, am selben Tage in Narkose zu operieren.

Bemerkenswert ist auch der eigentümliche Befund an der Dura der mittleren Schädelgrube. Ferner ist interessant, daß die Thrombose, trotzdem sie schon bei der ersten Operation beherrscht wurde, doch noch weiter ging und erst durch eine neuerliche Operation behoben wurde.

Generated on 2019-10-24 18:08 GMT / http://hdl.handle.net/2027/umn.31951002684121b
Public Domain in the United States, Google-digitized / http://www.hathitrust.org/access_use#pd-us-google
Digitized by Google
Original from UNIVERSITY OF MINNESOTA

Wiener laryngo-rhinologische Gesellschaft.

Sitzung vom 1. Februar 1922 (Hauptversammlung).

(Offizielle Verhandlungsschrift.)

Vorsitzender: Hajek.
Schriftführer: Suchanek.

Wissenschaftliche Sitzung:

I. Fein: **Fall von Rhinosklerom mit Übergreifen auf die Tränenwege.**

Es handelt sich um einen 37jährigen Mann aus Bessarabien. Die vordere Nase ist frei, nur die hintere ist ergriffen. Die Choanen sind von den Infiltraten fast ganz ausgefüllt. Der Prozeß hat von der Nase aus durch die Tränennasengänge beiderseits auf die Tränensäcke übergegriffen und in den inneren Lidwinkeln große Infiltrate gebildet. Die histologische und bakteriologische Untersuchung hat die klinische Diagnose bestätigt. Es werden Röntgen- und Radiumbestrahlungen vorgenommen werden.

II. Tenzer: 1. **Fall von Totalexstirpation wegen Carcinoma laryngis vor 6 Jahren.**

An dem Pat. wurde die Operation im Jahre 1916 von weiland Prof. Koschier vorgenommen. Pat. ist vollkommen gesund, verrichtet das Amt eines Schulwartes und hat eine bemerkenswert gute Pseudostimme. Demonstration des Präparates, das einen pilzartigen Tumor der einen Kehlkopfseite zeigt.

2. **Pseudopapillomatosis laryngis luetica.**

Pat. ist seit dem 9. Lebensjahr aphonisch, kam mit den Erscheinungen höchster Atemnot auf die laryngologische Abteilung der Poliklinik. 1. Befund: Gestielter, vom rechten Stimmband ausgehender flottierender Polyp, der während der Atmung ventilartig die enge Stimmritze temporär verschließt. Hochgradige Wulstung und Deformation der falschen und wahren Stimmbänder, die auch Fortsätze in den subglottischen Raum schicken; auffallend die hochgradige, hügelig geformte Pachydermie der Interarytänoidalfalte; in direkter Laryngoskopie wird mit einem kräftigen, konchotomartigen Instrument der Polyp entfernt, hierauf einige Stückchen zum Zweck der histologischen Untersuchung exzidiert; es trat eine wesentliche Besserung der Atmung ein.

Diagnose: Polyposis (Pachydermia) diffusa, wobei an eine Spezifität der Erkrankung gedacht wurde, wenngleich das klinische Bild weder Tbc. noch Lues als besonders wahrscheinlich annehmen ließ; es wurde auch an eine nicht spezifische Pseudopapillomatosis gedacht.

Der histologische Befund (Prof. Sternberg) ergab das Bild eines ödematösen Bindegewebes nach Art eines Kehlkopfpolypen. Überraschenderweise ergab die Blutprobe einen komplett positiven Wassermann,

Digitized by Google
Original from UNIVERSITY OF MINNESOTA
Generated on 2019-10-24 18:08 GMT / http://hdl.handle.net/2027/umn.31951002684121b
Public Domain in the United States, Google-digitized / http://www.hathitrust.org/access_use#pd-us-google

so daß man die Erkrankung wohl als eine luetische ansprechen muß, wenngleich die Dauer seit der Kindheit — Zeichen hereditärer Lues fehlen — in Widerspruch damit steht. Die jetzt eingeleitete antiluetische Kur wird vielleicht volle Aufklärung bringen[1]).

Aussprache:

Hajek betont mit Hinweis auf das vorgestellte Präparat des exstirpierten Larynx die Wichtigkeit der Frühoperation. Ferner ersucht er um spätere Mitteilung über den zweiten vorgestellten Fall und befragt Marschik über das Schicksal des seinerzeit vorgestellten Herpes laryngis.

Marschik: Der Fall ging in Heilung aus, nachdem wochenlang die konfluierten Beläge auf beiden Taschenfalten bestanden hatten, die noch von länger dauernden einfachen Entzündungen der Larynxschleimhaut gefolgt waren. Keinerlei Erscheinungen an anderen Stellen des Rachens oder des Kehlkopfes. Bis auf die ersten, vom Vortr. nicht beobachteten Tage der Erkrankung stets fieberfrei.

III. Hugo Stern: **Untersuchungen über das sogenannte Doppelpfeifen und den „akustischen Nachton".**

Ich möchte Ihnen heute über Untersuchungen berichten, die das sogenannte Doppelpfeifen betreffen. Unsere Mundpfeiftöne kommen nach dem Prinzip des Jägerpfeifchens zustande, und zwar entstehen die Töne bei diesem dadurch, daß der quer durch den Hohlzylinder streichende Luftstrom die Luft mit sich nach außen reißt, wodurch es dann im Innern zu einer Luftverdünnung kommt; diese wird durch das Eindringen der äußeren atmosphärischen Luft wieder ausgeglichen, ein Vorgang, der sich beim Anblasen immer wieder aufs neue wiederholt. Beim Mundpfeifen bilden wir einen Hohlraum zwischen 2 Engen, deren erste zwischen Zungenrücken und harten Gaumen liegt, während die zweite durch die stark zugespitzten Lippen gebildet wird; es wird also auf diese Weise eine eingeschlossene Masse (ohne Vermittlung einer Zunge) in Schwingungen gebracht. So ist es bei den einfachen Mundpfeiftönen, deren beabsichtigte Tonhöhe durch feinste und exakteste Veränderungen des vertikalen sowie des sagittalen Durchmessers der Zunge reguliert wird.

In der letzten Auflage des Handbuches der Physiologie weist nun W. Nagel auf das gelegentlich von manchen Menschen produzierte Doppelpfeifen hin und bemerkt hierzu: „Wie das gemacht wird, habe ich nicht ermitteln können". Auf Anregung Hofrat Prof. Dr. Durig habe ich mich nun bemüht, das Wesen des Mechanismus des Doppelpfeifens zu erklären. Wenn man dieses Doppelpfeifen hört (Vortr. demonstriert nun einen Herrn, der Doppelpfeifen kann, und zwar erst vom Vorraume des Hörsaals aus, dann im Hörsaal selbst) und dies insbesonders aus einiger Entfernung, sagt man unwillkürlich: Die zwei pfeifen schön. Von za. 60 Personen, welche vorher nichts davon wußten, daß es sich um dieses Akuomen (= akustisches Phänomen) handelt, waren alle, bis auf eine Person überzeugt, daß da zwei Menschen in

[1]) Nachtrag (Prof. Marschik): 3 Wochen antiluetischer Behandlung brachten rasche und auffallende Veränderung des laryngoskopischen Bildes, die Papillome werden flach und verschwinden rasch, Pat. ist in die Heimat abgegangen.

Digitized by Google
Original from UNIVERSITY OF MINNESOTA
Generated on 2019-10-24 18:08 GMT / http://hdl.handle.net/2027/umn.31951002684121b
Public Domain in the United States, Google-digitized / http://www.hathitrust.org/access_use#pd-us-google

Terzen eine Melodie pfeifen. Mit Rücksicht auf das früher Ewähnte bezüglich der Bildung der beiden Engen, die beim gewöhnlichen Pfeifen gebildet werden, war es mir von vornherein klar, daß es sich wohl kaum darum handeln könnte, daß beim Doppelpfeifen etwa vier Engen zu gleicher Zeit gebildet werden. Ich kam nun auf die Idee, eine solche Doppelpfeifmelodie mit der größtmöglichsten Geschwindigkeit phonographisch aufzunehmen und beim Reproduzieren zuerst dieselbe Geschwindigkeit zu benutzen, beim zweiten Male aber die Reproduktion mit der möglichst geringen Umdrehungsgeschwindigkeit abzuhören. Wir wissen, daß auf diese Weise das mittels des Phonographen Aufgenommene nicht nur erheblich tiefer reproduziert wird, sondern durch den abnorm langsamen Ablauf auch Details offenbart werden, die einer akustischen Analyse zugänglich sind. (Demonstration einer derartigen phonographischen Aufnahme.) Bei Einschaltung der kleinsten Umdrehungsgeschwindigkeit zeigte sich nun das überraschende Resultat, daß es sich nicht um zwei synchron produzierte Töne handelt, sondern um zwei aufeinanderfolgende, die den akustischen Eindruck des (scheinbar) gleichzeitigen Ansprechens hervorrufen. Was das Doppelpfeifen selbst anbelangt, so hätte ich bezüglich der Veränderung des Mundbodens, der Wangenmuskulatur, über das Röntgenbild, das wir beim Aufnehmen desselben erhalten, über die Glyphenübertragung durch den Hauserschen Apparat (des Phonogrammarchivs der Akademie der Wissenschaften) und noch über eine ganze Reihe anderer hierher gehörigen Fragen zu berichten; ich möchte aber alles diesbezüglich Ergänzende einer ausführlichen Publikation vorbehalten.

Stellt das Doppelpfeifen an und für sich an alle hierbei in Betracht kommenden Organe bezüglich präziser und strikter Einstellung die höchsten Anforderungen und zeigt speziell die Zunge hierbei feinste Grade der Innervationsmöglichkeit und solche der Innervationsveränderungsbreite, die dieses interessante akustische Phänomen uns hören lassen, so ist die Erklärung desselben eine keineswegs leichte. In Analogie zum optischen Nachbild[2]) glaube ich ein Phänomen vor mir zu haben, das ich „Akustischer Nachton" nenne. Ich meine, daß es sich da um etwas ganz anderes handelt, als was gelegentlich und nur bei manchen Individuen (und da auch meistens nur unter pathologischen Verhältnissen) als Nachklingen beobachtet und beschrieben wurde. Das wesentlichste liegt in unserem Falle in dem gleichzeitig oder sagen wir scheinbar gleichzeitigen Hören von zwei differenten Tönen, die eben nicht synchron, sondern nacheinander produziert werden. Diese scheinbare „Verschmelzungsfrequenz" deutet mit einem auf Vorgänge, die bisher nicht Gegenstand von Untersuchungen waren, hin, insbesonders auf die Bestimmung der Zeitgrenzen nach oben und nach unten hin, die uns gestatten, dieses akustische Phänomen zu beobachten. Mit der weiteren Ausarbeitung dieses Punktes, glaube ich, werden gewisse Fragen, wie z. B. solche, die Tonfolge

[2]) Bekanntlich beruht auf dem optischen Nachbild die Stroboskopie, die ich wegen der Wichtigkeit der Beurteilung vieler Fragen, die Stimmlippenbewegung betreffend, „die Mikroskopie der Laryngoskopie" nenne.

Digitized by Google
Original from UNIVERSITY OF MINNESOTA
Generated on 2019-10-24 18:08 GMT / http://hdl.handle.net/2027/umn.31951002684121b
Public Domain in the United States, Google-digitized / http://www.hathitrust.org/access_use#pd-us-google

betreffend, und andere stimmphysiologische und stimmpathologische Fragen (Triller, Koloratur, Diplophonie usw.) in manchen Belangen eine Lösung finden. Untersuchungen darüber sind im Gange und werde ich nach Abschluß derselben über den „Akustischen Nachton" weiter zu berichten mir gestatten.

Aussprache:

Dinold hebt hervor, daß er beim Doppelpfeifen Zungenvibrationen hervorruft.

Schrötter macht aufmerksam, daß die Doppelpfeifer stets in Terzen pfeifen.

Stern (Schlußwort): Das, was die Herren Vorredner erwähnten, daß nämlich das Doppelpfeifen nicht allzu selten beobachtet werden kann, bezweifle ich keineswegs. Mir war es aber heute darum zu tun, eine Erklärung des Mechanismus desselben, worüber, so weit mir bekannt ist, bisher keinerlei Untersuchungen vorliegen, zu geben, wobei es ja nicht ausgeschlossen erscheint, daß in einem anderen Falle, als dem demonstrierten, das Zustandekommen in einer differenten Weise erfolgt, obgleich ich glaube (2 andere Fälle bestätigten ebenfalls meine Anschauung hierüber), die richtige Lösung des Problems gefunden zu haben. Das Studium dieser Frage hat aber ein anderes interessantes Problem aufgeworfen, nämlich, was ich als „akustischer Nachton" bezeichne. Hierüber und speziell über einige Details desselben werden erst weitere Untersuchungen uns die gewünschte Klarheit geben können.

IV. Marschik: **Protrahierte Tonsillarerkrankung mit Erythema multiforme.**

Der 30jährige kräftige Pat. kam vor 2 Wochen mit Erscheinungen einer gewöhnlichen, allerdings ziemlich heftigen Angina lacunaris, Fieber und den noch heute sichtbaren roten, unregelmäßigen, erhabenen Flecken im Gesicht und an den Händen und Unterarmen zum erstemal in meine Beobachtung. Die übliche Lokalbehandlung zeitigte nicht nur keine Besserung der Angina, sondern im Gegenteil, die Beläge konfluierten, schließlich waren beide Tonsillen von teilweise tiefergreifenden, stark belegten Geschwüren bedeckt. In der Umgebung und in der übrigen Mundhöhle fanden sich ebenfalls undeutlich begrenzte, erhabene Flecken von verschiedener Färbung, ähnlich wie an der äußeren Haut. Das Exanthem, das mit Wahrscheinlichkeit als Erythema multiforme anzusprechen ist, verschwand und kehrte wieder. Auch heute in der dritten Woche der Erkrankung bestehen noch Zeichen von starker Tonsillitis, Beläge, teilweise Epitheltrübung und die Erythemflecken am weichen Gaumen. Es handelt sich demnach um Erythema multiforme augenscheinlich tonsillarer Ätiologie. Die Erkrankung ist durch die eigenartige, protrahierte, durch Medikamente nicht beeinflußbare Angina bemerkenswert.

Aussprache:

Fein fragt den Vortragenden, ob die Anamnese in bezug auf Syphilis absolut negativ ist und ob die Wassermann probe ausgeführt wurde; denn er hält den Prozeß nicht für ein Erythema multiforme, sondern ist überzeugt, daß es sich um Papeln im Rachen und ein Syphilid der Haut handle.

Glas erinnert daran, daß er als erster in seiner Arbeit „Über Herpes laryngis et pharyngis (nebst Beiträgen zur Frage der

Digitized by Google
Original from UNIVERSITY OF MINNESOTA
Generated on 2019-10-24 18:08 GMT / http://hdl.handle.net/2027/umn.31951002684121b
Public Domain in the United States, Google-digitized / http://www.hathitrust.org/access_use#pd-us-google

Schleimhauterytheme) (Berliner kl. Wochenschr. 1906) 2 Fälle beschrieben hat, die das Bild des exsudativen multiformen Schleimhauterythems boten, ohne daß die äußere Haut irgendwelche Veränderungen zeigte. Auffallend war in jenen Fällen die Polymorphie der Effloreszenzen, ihre serpiginöse Begrenzung, ihre schnellen Veränderungen, die leichte Blutung bei Berührung. In dem vorgestellten Falle sind derzeit keine irgendwie an das multiforme Erythem erinnernde Effloreszenzen vorhanden, sondern nur jene leicht milchigen Trübungen, wie sie bei abklingenden Plaques zu sehen sind. Die multiplen indolenten Lymphdrüsenschwellungen sprechen auch mehr hierfür. Es sollten die Erosionen geschabt und auf Spirochäten untersucht werden. Der derzeitige Aspekt spricht für Lues.

Hajek macht auf die Epitheltrübung aufmerksam.

Tschiassny fragt, ob der Patient schon früher einmal an einer ähnlichen Affektion erkrankt gewesen sei. Erytheme multiforme pflegt bekanntlich nicht selten nach ein- oder mehrjährigen Intervallen wieder aufzutreten. Ferner, ob der Vortragende die Tonsillektomie aus Erwägungen, die Ätiologie der Erkrankung betreffend, vorzunehmen beabsichtige. Für diesen Fall würde es sich jedenfalls empfehlen, auch die auffallende Zahnfäule nicht unberücksichtigt zu lassen.

Kofler vermutet, daß es sich um eine Kombination von Lues und Erythema handelt.

Marschik (Schlußwort): An Lues ist wohl gedacht worden, doch hat von Anfang an das klinische Bild dagegen gesprochen; wenn auch heute wegen der vorgeschrittenen Abheilung der Beläge verdächtige Epitheltrübung sichtbar ist, so muß ich doch sagen, daß früher durchaus das Bild einer schweren nekrotischen Anigna vorhanden war. Auch das Fieber sprach nicht für Lues. Wassermann ist noch nicht gemacht, soll nachgetragen werden.

Nachtrag: Wassermann ist negativ. Die Erkrankung sowohl der Tonsillen als auch der äußeren Haut heilte erst nach weiteren 3 Wochen ganz allmählich ab.

V. Braun: **Fall von Schleimhauttuberkulose des Mundes.** (Bericht nicht eingelangt.)

VI. Kofler: **Karzinom der Stimmlippe, durch 3 Jahre stationär. Fehler der histologischen Diagnose? Verwechslung des Präparates?**

Wie Sie sich erinnern werden, habe ich in der letzten Sitzung unserer Gesellschaft anläßlich des Vortrages M. Weils „über konservative Behandlung des Larynxkarzinoms" an den Vortragenden die Frage gerichtet, ob er ganz sicher sei, daß bei der Herstellung der histologischen Präparate seiner 3 Fälle ein Fehler, sagen wir z. B. eine Verwechslung eines Präparates mit dem eines anderen Patienten, ausgeschlossen werden kann. Diese Möglichkeit ist nach meiner Ansicht nicht so einfach von der Hand zu weisen und erscheint, wie ich glaube, durch den Fall, den ich Ihnen heute demonstrieren werde, vielleicht nähergerückt.

Der 59jährige Pat. kam wegen konstanter Halsbeschwerden vor 3½ Jahren an die Klinik. Ich fand damals einen chronischen Rachenkatarrh und an der linken Stimmlippe nahe dem Proc. vocalis eine zirka erbsengroße, von einem schneeweißen, papillomatösen Rasen bedeckte Stelle mit Rötung und spindeliger Verdickung der darunterliegenden Partie der Stimmlippe. Wegen dieser Verdickung, die jetzt nicht mehr zu sehen ist, schöpfte ich Verdacht auf Malignität, entfernte ein genügend tiefes Stückchen mit einer schneidenden Zange und sandte es zur histologischen Untersuchung. Der

Digitized by Google
Original from UNIVERSITY OF MINNESOTA
Generated on 2019-10-24 18:08 GMT / http://hdl.handle.net/2027/umn.31951002684121b
Public Domain in the United States, Google-digitized / http://www.hathitrust.org/access_use#pd-us-google

histologische Befund lautete „Plattenepithelkarzinom", worauf ich dem Pat. die Entfernung der erkrankten Larynxpartie mittels Laryngofissur vorschlug. Pat. verweigerte jedoch diesen Eingriff, blieb längere Zeit aus und kam erst nach 3 Jahren wieder zu mir. Das klinische Bild hatte sich geändert, der weiße papillomatöse Rasen bestand weiter, die Rötung hingegen und vor allem die Verdickung der Stimmlippe an dieser Stelle waren verschwunden. Das klinische Bild erinnerte jetzt mehr denn je an das einer sogenannten einfachen Hyperkeratose, wie Sie sie heute bei dem Pat. sehen. Eine nochmalige Probeexzision und histologische Untersuchung ergab diesmal einen für Malignität negativen Befund. Da ich bei der Ausdehnung des ursprünglichen Prozesses nicht annehmen kann, daß ich durch die Probeexzision allein ein allfälliges Karzinom radikal exstirpiert hätte, so muß ich gegenüber dem allgemein bekannten pathologisch-anatomischen Begriff eines Karzinoms eben annehmen, daß entweder auf dem weiten Wege von der Probeexzision bis zur Fertigstellung des histologischen Präparates ein Fehler, ich meine eine Verwechslung, unterlaufen sei oder daß die histologische Diagnose von vornherein unrichtig war — bekannt sind ja die oft histologisch sehr schwer zu diagnostizierenden Grenzfälle zwischen Pachydermie und beginnendem Ca. — Bevor wir also einem Pat. wegen Malignität einer Krankheitserscheinung einen größeren operativen Eingriff vorschlagen, müssen wir aus verschiedenen Gründen noch andere Vorsichtsmaßregeln befolgen, die etwa so lauten sollten:

1. Soll man sich nicht auf den histologischen Befund allein verlassen, sondern die erkrankte Stelle soll auch klinisch zumindest den Verdacht der Malignität erwecken;

2. sollte als Kontrolle womöglich eine 2. Probeexzision vorgenommen werden. Als Kontrolle könnte in manchen Fällen auch der Weg dienen, daß man den Histologen die Stelle bezeichnen läßt, von der das Objekt stammt, z. B. Ca. der Stimmlippe, der Tonsille, der Zunge usw.

3. soll die Herstellung von pathologisch-histologischen Präparaten überhaupt nur in verläßlichen Instituten geschehen und streng überwacht werden. Die histologische Diagnose selbst hat nur von einem sehr geübten Berufshistologen gestellt zu werden.

Aussprache:

Dr. M. Weil: Diese Deutung ist doch eine allzu weit hergeholte, geradezu gezwungene; gerade in diesem Falle sollte eine Verwechslung gerade mit einem Epitheliom stattgefunden haben? Der Fall ist nach meiner Meinung ganz analog dem von mir wiederholt vorgestellten Falle von sozusagen gutartigem Epitheliom mit Hyperkeratose, wie Rosenberg solche als „weiße Geschwülste" beschrieben hat, und ist eben 3 Jahre lang stillgestanden. Dieses Verhalten konnte aber nur durch die Weigerung des Patienten, sich operieren zu lassen, zur Kenntnis des Arztes gelangen; wer weiß, wie viele solche Fälle wir finden würden, wenn wir systematisch nach ihnen suchen würden, wie ich es eben in meinem Vortrage vorgeschlagen habe.

Digitized by Google
Original from UNIVERSITY OF MINNESOTA
Generated on 2019-10-24 18:08 GMT / http://hdl.handle.net/2027/umn.31951002684121b
Public Domain in the United States, Google-digitized / http://www.hathitrust.org/access_use#pd-us-google

Hajek spricht dem entgegen und ist der Ansicht, daß es sich nicht um eine Verwechslung des Präparates gehandelt habe, sondern daß eine nicht sichere histologische Diagnose vorliegt.

Emil Glas: Ich sehe eine warzenähnliche Exkreszenz in der Mitte des linken Stimmbandes. Das ist nicht die Stelle, wo typischerweise Virchows Pachydermien sitzen. Glas rät zu nochmaliger Tiefenexzision und Anlegen von Serienschnitten, da nach diesem Aspekt ein Epitheliom nicht von der Hand zu weisen ist. Zudem wäre es ratsam, die direkte Untersuchung in diesem Falle auszuführen, um das subglottische Gebiet besichtigen zu können. Glas ersucht Herrn Kofler um diesbezügliche Mitteilung.

Kofler (Schlußwort): (Bericht nicht eingelangt).

VII. Marschik: **Karzinom der linken Stimmlippe. Radiumbehandlung. Neuerliche Vorstellung.**

Es handelt sich um den in der Novembersitzung 1921 bereits vorgestellten Kranken. Er hat mittlerweile noch eine 6. Radiumbestrahlung erhalten, aber nur von außen, und zwar 800 Mgst. Die Stimme ist gut geblieben, hat sich sogar noch gebessert und an Ausdauer zugenommen. Die Stimmlippe zeigt sich von normaler Breite, gegen früher abgeblaßt, die Beweglichkeit ist noch vorhanden. Das zentrale karzinomatöse Ulkus scheint in Heilung begriffen. Durch die kräftige Bestrahlung von außen war ein Hautgeschwür entstanden, das schon wieder abgeheilt ist. Eine neuerliche Exzision aus der Stimmlippe ergab Plattenepithelkarzinom, an den Karzinomzellen keine degenerativen Vorgänge sichtbar. Pat. bleibt weiter in Beobachtung.

VIII. Kneucker (a. G.): Vortrag: **Über die Verwendung der 4%igen Novokainadrenalinlösung in der Zahnchirurgie.**

Der Vortragende empfiehlt für jene Fälle, wo die 1 bis 2%ige Novokainadrenalinlösung einen Versager geben könnte, die von ihm als Erstem angegebene 4%ige Lösung, da sich oft gerade im Gebiete des Trigeminus die Notwendigkeit ergibt, die Konzentration der Anästhesierungsflüssigkeit zu erhöhen, um auch die stärksten Reize zu hemmen. Dies tritt ganz besonders dann ein, wenn es sich um die Entfernung von Granulationen bei Wurzelspitzeneiterungen, bei Zystogranulomen und bei Kieferzysten handelt, welch letztere gerade die Rhinologen ja oft zu operieren Gelegenheit haben. Die exakte Durchführung der ganzen Operation wird nur dann gelingen, wenn die Anästhesie absolut komplett ist. — Von besonderer Wichtigkeit ist die verläßliche Ausschaltung der entsprechenden Nervenstämme bei der Extraktion der oberen II. Prämolaren und der oberen I. Molaren, deren eitrige Wurzelspitzenerkrankung häufig ein dentales Antrumempyem verursachen. Es empfiehlt sich, in besonders ungünstigen Fällen (flacher Gaumen, dicke, bukkale Alveolarwand, tiefe Karies) die 4%ige Lösung zu nehmen, von der man im vorhinein bestimmt weiß, daß sie absolut sicher wirken muß.

Bei der Verwendung der 4%igen Lösung ist dem richtigen Mengenverhältnis von Novokain und Adrenalin das genaueste Augenmerk zuzuwenden, weil nur bei richtiger Dosierung des Adrenalins Intoxikationen vermieden werden können. Von den derzeit erhältlichen 4%igen Lösungen hat

Digitized by Google
Original from UNIVERSITY OF MINNESOTA
Generated on 2019-10-24 18:08 GMT / http://hdl.handle.net/2027/umn.31951002684121b
Public Domain in the United States, Google-digitized / http://www.hathitrust.org/access_use#pd-us-google

sich am besten Algolysin II, hergestellt von der Wiener chemischen Fabrik Sanabo, bewährt.

Die Ampullen mit stärker dosiertem Adrenalin ergeben nämlich häufig unangenehme Zwischenfälle, wie Zittern, allgemeine Blässe, Brechreiz, Krämpfe, namentlich in den Armen usw., ganz besonders, wenn die Patienten durch Schlaflosigkeit, Schmerzen und ungenügende Nahrungsaufnahme erschöpft waren.

Die Anästhesie fällt dann befriedigender aus, wenn die Lösung körperwarm zur Injektion kommt. Zu diesem Zwecke erwärme man die Phiole über einer Bunsen- oder Spiritusflamme zirka 10 Sekunden und spritze die warme Lösung ein.

Die 4%ige Lösung läßt sich sowohl lokal als auch zur Leitungsanästhesie verwenden, doch darf man nie mehr als 3 cm^3 verbrauchen.

Gerade zur Leitungsanästhesie verwendet, ist ihre Wirkung einfach unübertrefflich.

Über Antrag des Vorsitzenden wird die Aussprache zu dem Vortrag Kneuckers mit Rücksicht auf die vorgerückte Zeit und die statutengemäß unaufschiebliche Hauptversammlung für die nächste Sitzung bestimmt.

Administrative Sitzung.

M. Hajek eröffnet dieselbe mit einer kurzen Ansprache, worauf die Berichte der Funktionäre folgen:

1. Bericht des Sekretärs (Marschik):

M. H. Das an Arbeit und wissenschaftlichem Ertrage reiche, vergangene Jahr, das 27. des Bestandes der Gesellschaft, steht unter dem Zeichen von 2 Ereignissen, die besonders hervorgehoben werden müssen. Am 23. Februar 1921 starb in Berlin nach kurzer schwerer Erkrankung unser Ehrenmitglied (seit 1906) Gustav Killian. Ein heimtückisch bösartiges Magenkarzinom, das, als die ersten Symptome auftraten, sich schon als inoperabel erwies, hatte das führende Haupt der deutschen Laryngologie dahingerafft, nachdem er noch wenige Monate vorher auf der Naturforschertagung in Nauheim in voller körperlicher Rüstigkeit und mit dem ihm eigenen Frohmut den Sitzungen der laryngologischen Abteilung präsidiert hatte. Sein Tod verursachte in der ganzen spezialistischen und medizinischen Welt tiefe Erschütterung und ward geradezu als klaffende Lücke in der heutigen Laryngologie empfunden. Auch unsere Gesellschaft betrauert den Verlust ihrer leuchtendsten Zierde. In meinem Nachrufe in der Monatschr. f. Ohrenhlk. habe ich die Gefühle, die uns Wiener beim Tode Killians bewegten, zum Ausdruck zu bringen versucht. Eine Abordnung unserer Gesellschaft, bestehend aus unserem Präsidenten Prof. Hajek, seinem Assistenten Dozent Hofer und mir, scheute nicht die Mühen des damaligen Reisens und konnte noch zur Trauerfeier in Killians Haus in Berlin zurecht kommen, woselbst Prof. Hajek unserem verstorbenen Ehrenmitglied eine tiefempfundene Nachrede hielt.

Generated on 2019-10-24 18:08 GMT / http://hdl.handle.net/2027/umn.31951002684121b
Public Domain in the United States, Google-digitized / http://www.hathitrust.org/access_use#pd-us-google
Digitized by Google
Original from UNIVERSITY OF MINNESOTA

Von der Witwe Killians lief bald darauf ein herzliches Dankschreiben an Prof. Hajek ein. Letzterer hat in der Sitzung vom 9. März die Trauerrede für Killian gehalten.

Das zweite Ereignis, freudiger Art, ist der am 25. November 1921 gefeierte 60. Geburtstag unseres verehrten Präsidenten Prof. Markus Hajek. Aller Widerstand von seiten des Jubilars fruchtete nichts, die Feier gestaltete sich zu einer solennen Kundgebung der Verehrung und wissenschaftlichen Hochschätzung, die Hajek nicht nur in seinem Spezialfach, sondern in der ganzen Kollegenschaft Wiens genießt. Ein Komitee von Schülern und Assistenten Hajeks, bestehend aus den Herren Hirsch, Hofer, Marschik, Schlemmer und Stern, war um den würdigen und geziemenden Verlauf der Feier bemüht, die in der Gratulationscour an der Klinik am 25. November früh, in der Herausgabe einer im Rahmen der Monatsschrift für Ohrenheilkunde erscheinenden Festschrift, in der Widmung des von der Meisterhand Viktor Krämers, Professor an der Akademie der bildenden Künste und eines der Gründer der Wiener Sezession, geschaffenen Ölbildes des Jubilars und in einem Bankett am 26. November abends bestand.

Bei der klinischen Feier begrüßte zunächst Marschik die erschienenen Vertreter der staatlichen und akademischen Behörden, die Mitglieder des Kollegiums, Freunde und Verehrer Hajeks usw., indem er der ganzen Feier den Anstrich einer wissenschaftlichen Diskussion gab, mit dem Thema: Prof. M. Hajek an seinem 60. Geburtstag. Als Diskussionsredner traten nun auf Dozent Hofer für den gesamten klinischen Stab Hajeks, seine Spektabilität der Dekan Hofrat Durig im Namen der Fakultät, Hofrat Eiselsberg im Namen der Gesellschaft der Ärzte, Prof. Mannaberg als Direktor der allgemeinen Poliklinik, deren ehemaliger Assistent Hajek war, Hofrat Meder als Direktor des allgemeinen Krankenhauses, Dozent Hirsch im Namen aller außerhalb der Klinik stehenden Schüler. Dieser überreichte gleichzeitig das Widmungsexemplar der Festschrift, zu dem 78 Schüler und Freunde des Jubilars, darunter zahlreiche Kollegen aus dem Auslande, hauptsächlich aus dem neutralen, Beiträge geleistet hatten.

Der Verlag Urban & Schwarzenberg hatte mit bedeutenden Opfern an Geld und Mühe in höchst dankenswerter Weise die rechtzeitige Fertigstellung des stattlichen Bandes ermöglicht.

Es folgten Obermedizinalrat Dr. A. Kronfeld, Chefredakteur der Wiener medizinischen Wochenschrift, der eine Festnummer der Wiener medizinischen Wochenschrift mit weiteren Beiträgen überreichte und über die Geschichte der Wochenschrift und ihre Beziehungen zur Wiener Laryngologie sprach, Geheimrat Prof. A. Kuttner im Namen der laryngologischen Gesellschaft zu Berlin, indem er zugleich dem Gefeierten das Diplom der Ehrenmitgliedschaft der genannten Gesellschaft überreichte, weiters für die Wiener laryngo-rhinologische Gesellschaft Vizepräsident Prof. Fein, der folgende Festrede hielt:

„Hochverehrter Herr Jubilar! Im Namen der Wiener laryngo-rhinologischen Gesellschaft, deren Präsident Sie nunmehr seit 2 Jahren sind, erlaube

Digitized by Google
Original from UNIVERSITY OF MINNESOTA
Generated on 2019-10-24 18:08 GMT / http://hdl.handle.net/2027/umn.31951002684121b
Public Domain in the United States, Google-digitized / http://www.hathitrust.org/access_use#pd-us-google

ich mir, Sie zu begrüßen. Man sollte glauben, daß es schwer fallen müßte, nach den Huldigungen, die wir eben aus dem Munde so zahlreicher und beredter Gratulanten gehört haben, der Schilderung Ihrer Persönlichkeit und Ihres Wirkens noch eine neue Seite abzugewinnen. Und doch ist dem nicht so! Eine starke Persönlichkeit, eine ursprüngliche Natur, ein Mann, der aus sich heraus auf seine erste sonst entfernte Umgebung wirkt, hat viele Eigenschaften, die ihn hervorragend von den anderen unterscheiden, und leistet vielgestaltige Arbeit, die Früchte trägt. Seit Sie die Präsidentschaft unserer Gesellschaft übernommen haben, ist Lust und Leben in dieselbe eingezogen. Der beklagenswerte Tod unserer zwei früheren Präsidenten und der mörderische Krieg hatten eine düstere Stagnation in der wissenschaftlichen Arbeit und der Tätigkeit unserer und manch anderer Gesellschaft verursacht. Sie haben mit Ihrem lebhaften Eifer Bewegung in die ruhenden Geister gebracht, Sie haben mit der Mitteilung Ihrer Erfahrungen und Forschungen auf alle belehrend gewirkt, Sie haben mit scharfer Rede und wohlwollendem Witz Kritik geübt an den Anschauungen anderer und Sie haben insbesondere darauf gesehen, daß nicht ungenügend fundierte Beobachtungen dem Nachwuchs unserer Disziplin als unumstößliche Wahrheit vorgeführt werden. In objektiver, kritischer Denkart sind Sie beispielgebend vorausgegangen, die Suche nach Wahrheit war Ihr oberstes Ziel!

Und dafür danken wir Ihnen Alle!

Aber auch sonst haben Sie in der Gesellschaft wertvolle Arbeit geleistet, die ich nicht im einzelnen besprechen will; Sie haben uns nach außen hin bei allen Gelegenheiten würdig vertreten und haben unsere Bibliothek gefördert und in Ordnung gebracht.

Wir sind stolz darauf, Sie, den Forscher, der auf der ganzen Erde einen stolzen Namen führt, an unserer Spitze zu haben, und wünschen und hoffen, daß uns diese Freude und diese Ehre noch viele, viele Jahre vergönnt bleibt. In diesem Sinne begrüßen wir Sie heute zu Ihrem 60. Geburtstag und in diesem Sinne begleiten Sie unsere herzlichsten Segenswünsche auf Ihrem weiteren Lebenspfad."

Es folgten Prof. Heinrich Neumann im Namen der Österreichischen otologischen Gesellschaft, weiters Dr. Christ für die in Wien neuerdings gegründete American medical association, sodann enthüllte Dozent Stern, der Leiter des phonetischen Laboratoriums an der Klinik Hajek, unter allgemeinem Beifall das Krämersche Porträt des Jubilars.

Als letzter Diskussionsredner ergriff endlich Hajek selbst das Wort und schilderte in längerer, launiger Rede seinen medizinischen und wissenschaftlichen Werdegang, den eines Self-made-man, der sich gegen mannigfache Widerstände schließlich nur kraft seiner unermüdlichen Arbeitsenergie und seines schnurgerade schreitenden Charakters doch durchgesetzt hat.

Am 26. November abends vereinigte ein gemeinschaftliches Abendessen noch einmal den Gefeierten und die Gratulanten, wobei in künstlerischen Vorträgen, heiteren Tischreden, Spottgedichten, szenischem Ulk die lang zurückgedämmte Laune der jüngeren Festgenossen zur Entladung kam.

Generated on 2019-10-24 18:08 GMT / http://hdl.handle.net/2027/umn.31951002684121b
Public Domain in the United States, Google-digitized / http://www.hathitrust.org/access_use#pd-us-google
Digitized by Google
Original from UNIVERSITY OF MINNESOTA

Die Gesellschaft hatte im vergangenen Jahr außerdem noch den Tod weiterer zweier Ehrenmitglieder zu beklagen. Am 1. März 1921 starb auf seinem Landgut in der Nähe von London das — ehemalige — Ehrenmitglied Sir Felix Semon. Wie bekannt, wurde Semon seinerzeit im Kriege wegen seiner in Tageszeitungen zur Schau getragenen Stellungsnahme gegen die Deutschen und Österreicher aus der Liste der Ehrenmitglieder gestrichen. Herr Präsident Prof. Hajek hat gleichwohl in der Aprilsitzung in längerer Trauerrede Semons Verdienste um die Laryngologie gewürdigt.

Am 21. November 1921 starb unser Ehrenmitglied George M. Lefferts auf seinem Gut in der Nähe von New York, einer der Pioniere der Laryngologie in Amerika, der seine medizinische und spezialistische Ausbildung in Wien als Schüler Schrötters und Stoerks erhalten hatte. Die Mitglieder Hanszel und Heindl konnten wir zur Verleihung des Titels eines Regierungsrates, Herrn Kronfeld zur Verleihung des Titels eines Obermedizinalrates beglückwünschen, Herrn Stern zur Habilitierung an der Wiener Universität für Laryngo-rhinologie mit besonderer Berücksichtigung der Sprachheilkunde. Marschik ward in der Festversammlung zu Hajeks Geburtstag am 25. November die Ehrung der Überreichung des Diploms eines korrespondierenden Mitgliedes der Laryngologischen Gesellschaft zu Berlin durch Geheimrat Kuttner zuteil.

In der Hauptversammlung am 9. Februar 1921 wurde der Gesandte der argentinischen Republik, Exzellenz Dr. Fernando Perez und der Direktor der Oto-laryngologischen Klinik in Basel, Prof. E. Siebenmann zu Ehrenmitgliedern, Prof. Boenninghaus, Geheimrat Denker, Dr. Grünwald, Prof. Hinsberg, Prof. Holmgren, Geheimrat Körner, Geheimrat Kümmel, Prof. Uchermann und Prof. Wittmaack zu korrespondierenden Mitgliedern, die Herren O. Beck, J. J. Belemer, O. Bustin, A. F. Cemach, K. Ettl, L. Forschner, F. Genz, M. Kessler, S. Lawner, E. Sachs, H. Sternberg, E. Suchanek zu ordentlichen Mitgliedern gewählt.

Die Gesellschaft zählt demnach derzeit 8 Ehrenmitglieder, 28 korrespondierende und 81 ordentliche Mitglieder, davon 10 auswärtige nach § 6 der Statuten.

Am 12. März sprachen Professor Hajek als Präsident und Marschik als Sekretär der Gesellschaft bei Exzellenz Perez vor, um ihm das Diplom als Ehrenmitglied zu überreichen. Hajek betonte in seiner Ansprache, daß die Ehrenmitgliedschaft hauptsächlich wegen der wissenschaftlichen Bedeutung und Verdienste zuerkannt wurde und sprach die Hoffnung aus, daß Perez wie bisher der Spezialwissenschaft treu bleiben möge. Perez gelobte, nicht nur der Stadt, die ihm so ans Herz gewachsen sei, sondern auch der Wissenschaft und der Gesellschaft, die ihn so sehr geehrt habe, treu zu bleiben.

Im Oktober nahm die Gesellschaft in vertraulicher Sitzung Anlaß, zu der hauptsächlich von Frankreich ausgehenden Ausschließung der Deutschen und Österreicher auf den in den Westländern abgehaltenen internationalen

Digitized by Google
Original from UNIVERSITY OF MINNESOTA
Generated on 2019-10-24 18:08 GMT / http://hdl.handle.net/2027/umn.31951002684121b
Public Domain in the United States, Google-digitized / http://www.hathitrust.org/access_use#pd-us-google

medizinischen Kongressen, insbesondere bei dem im April 1922 geplanten „internationalen" oto-laryngologischen Kongreß Stellung zu nehmen.

Die Gesellschaft hat im vergangenen Vereinsjahre 9 Sitzungen abgehalten, in diesen wurden 3 Vorträge gehalten von den Herren Dozent Rudolf Müller als Gast, Cemach und H. Schrötter. An den Demonstrationen beteiligten sich die Herren Glas mit 14, Marschik mit 12, Hofer mit 10, Fein, Feuchtinger, Heindl mit je 6, Hajek und Mayer mit je 5, Kofler mit 4, Hanszel, Schlemmer, Suchanek, W. Weiss mit je 3, B. Großmann, Hirsch, Hutter, Menzel, H. Schrötter, Tenzer, Ullmann, Wessely, Wiethe mit je 2 Fällen, Belemer, Braun, Forschner, Fremel, Gatscher, Genz, Gyergyai (als Gast), Hitzenberger (als Gast), Kellner, Sternberg, Tschiassny, Wechsler (als Gast), Weil mit je 1 Fall.

Gemäß dem Wahlergebnis der Hauptversammlung besteht das Büro der Gesellschaft aus folgenden Herren: Hajek, Präsident; Fein, Vizepräsident; Marschik, Sekretär; Schlemmer, Bibliothekar; Menzel, Ökonom; Läufer, Weil, Vorsitzende; Haslinger, Suchanek, Wiethe, Schriftführer.

2. Bericht des Ökonomen (Menzel):

Die Gesamteinnahmen des abgelaufenen Jahres ergaben eine Summe von K 10.955·97, die Gesamtausgaben (hauptsächlich für den Jahresbericht) belaufen sich auf K 5555·24, so daß ein Aktivsaldo von K 5400·73 erübrigt. Die Kassengebarung wurde von den beiden Revisoren Herren Läufer und Hanszel geprüft und für richtig befunden.

In Anbetracht des Umstandes, daß von dem Sekretär der Gesellschaft, H. Marschik die Druckkosten für den nächstjährigen Jahresbericht mit voraussichtlich zirka K 80.000 angegeben werden und 80 zahlende Mitglieder in Betracht kommen, wird vom Ökonomen die Festsetzung des nächsten Jahresbeitrages mit K 1000 beantragt (Angenommen).

Menzel schlägt vor, den Bericht der Gesellschaft, welcher nach seinen Erkundigungen zirka K 56.000 kosten würde, nicht erscheinen zu lassen. Nach einer lebhaften Wechselrede, an welcher sich Fein, Marschik, Braun, Weil, Tschiassny und Hajek beteiligen, wird der Antrag Hajek, den Bericht über das Jahr 1921, wobei sich die Mitglieder ausgiebigster Kürze zu befleißen hätten, erscheinen zu lassen, angenommen.

Menzel beantragt, den Bericht mit einem Register auszustatten. (Angenommen.)

3. Ein Antrag Hofers, die Gesellschaft möge zur präziseren Festlegung des Protokolls einen Stenographen bestellen, wird nach längerer Wechselrede mit 11: 7 Stimmen angenommen.

4. Bericht des Bibliothekars (Schlemmer) (nicht eingelangt).

5. Die mittels Stimmzettel erfolgte Wahl von Mitgliedern ergibt folgendes Resultat:

Zum Ehrenmitglied: Schmiegelow (Kopenhagen).

Digitized by Google
Original from UNIVERSITY OF MINNESOTA
Generated on 2019-10-24 18:08 GMT / http://hdl.handle.net/2027/umn.31951002684121b
Public Domain in the United States, Google-digitized / http://www.hathitrust.org/access_use#pd-us-google

Zu korrespondierenden Mitgliedern: Kahler (Freiburg i. Br.), Eicken (Berlin), Kuttner (Berlin), Finder (Berlin), Demetriades (Athen).

Zu ordentlichen Mitgliedern: J. Belinoff (Sofia), P. Brück, P. Keyes, M. Mihic, Z. Praštalo, J. Schwarz, E. V. Ullmann und R. Waldapfel.

6. Zu Funktionären werden gewählt:
Präsident: Hajek,
Vizepräsident: Fein,
Sekretär: Marschik,
Ökonom: Menzel,
Bibliothekar: Schlemmer,
Schriftführer: Schwarz, W. Weiß, Wessely,
Vorsitzende: Glas, Hanszel,
Revisoren: Braun, Hirsch.

7. Hofer verliest ein Schreiben Sterns, das die Anregung enthält, nach den wissenschaftlichen Sitzungen zwanglose Zusammenkünfte der Mitglieder zu veranstalten. Auf Vorschlag Hajeks wird ein Komitee aus Stern, Hofer und Glas beauftragt, bei der nächsten Sitzung entsprechende Vorschläge zu bringen.

8. Fein stellt den Antrag, von nun an die Sitzungen um ½7 Uhr beginnen zu lassen. (Angenommen.)

9. Hanszel erklärt in seinem und in Marschiks Namen, daß sie die seinerzeit von der Gesellschaft übernommenen Mandate als Vertreter in der Fachärzteorganisation niederlegen. Braun klärt dahin auf, daß die Wahl seinerzeit, da noch keine Fachgruppe der Oto-Rhino-Laryngologen bestand, von der Gesellschaft vorgenommen wurde, die Mandate jetzt jedoch dieser Fachorganisation zurückgelegt werden müßten, wozu in den nächsten Tagen in einer Versammlung Gelegenheit sein wird.

10. Hanszel macht aufmerksam, daß die Mitglieder der Gesellschaft seit neuestem keine Ermäßigung beim Bezuge der Wiener medizinischen Wochenschrift genießen.

Hofer erhielt eine Zuschrift dieser Zeitschrift, in welcher sie sich nicht mehr als Organ der laryngo-rhinologischen Gesellschaft bezeichnet.

Fein weiß, daß diese Zeitschrift Organ der Gesellschaft war, jedoch nicht, daß die Mitglieder eine Ermäßigung hatten.

Heindl weist eine Nummer der Zeitschrift vor, in welcher die Bezeichnung „Organ der Wiener laryngo-rhinologischen Gesellschaft" vorhanden ist, weshalb die Zuschrift an Hofer nur ein Druckfehler sein dürfte.

11. Hutter beantragt, unter den Krankendemonstrationen auch Berichte über Patienten, welche aus irgendwelchem Grunde nicht vorgestellt werden könnten, zuzulassen.

Weil schlägt vor, solche Berichte in Form von Vorträgen zu bringen. Hajek spricht sich gegen den Antrag Hutter aus, da dadurch die Genauigkeit der Verhandlungen leiden würde und stellt den Gegenantrag, Berichte über abwesende Patienten nicht als Demonstration zuzulassen. (Angenommen.)

Der Präsident schließt hierauf mit einer kurzen Ansprache die Sitzung.

Digitized by Google
Original from UNIVERSITY OF MINNESOTA
Generated on 2019-10-24 18:09 GMT / http://hdl.handle.net/2027/umn.31951002684121b
Public Domain in the United States, Google-digitized / http://www.hathitrust.org/access_use#pd-us-google

Sitzung vom 1. März 1922.

(Offizielle Verhandlungsschrift.)

Vorsitzender: Hanszel, später E. M. Perez.
Schriftführer: Wessely.

Hajek begrüßt das Ehrenmitglied Exz. Perez und bittet ihn, für die heutige Sitzung das Ehrenpräsidium zu übernehmen.

Hajek hält einen kurzen Nachruf nach dem vor kurzem verstorbenen Ehrenmitglied G. M. Lefferts aus New York, dessen große Verdienste um die Entwicklung der Laryngologie in den Vereinigten Staaten er hervorhebt. Lefferts war einer der ersten amerikanischen Ärzte, welcher nach Gründung der laryngologischen Klinik bei Schrötter seine Ausbildung genossen und die Wiener Methoden und Errungenschaften in Amerika lehrte. Er hatte eine große Anzahl von Schülern herangebildet, wenn er auch selbst in wissenschaftlicher Beziehung wenig produktiv gewesen ist. Dafür war er ein umso größerer Organisator des Unterrichtes. Er bewahrte zeitlebens seinen Wiener Kollegen gegenüber warme Freundschaft und Anerkennung.

Die Gesellschaft ehrt das Andenken des Verstorbenen durch Erheben von den Sitzen.

I. Dr. Kellner: **Lymphosarkom der rechten Tonsille.**

Demonstriert eine 22jährige Pat., welche seit 3 Wochen an Halsschmerzen leidet. Die Untersuchung zeigt eine starke Vergrößerung der rechten Tonsille mit einem ausgebreiteten Ulkus. Die histologische Untersuchung (Prof. C. Sternberg) ergibt Lymphosarkom. Starke Schwellung der rechtsseitigen Zervikaldrüsen. Bemerkenswert erscheint der ulzeröse Zerfall. Da die Geschwulst namentlich an der Zungenbasis infiltrierenden Charakter zeigt und mit Rücksicht auf den geschwürigen Zerfall, soll der Fall einer energischen Radiumbehandlung, kombiniert mit Röntgenbehandlung der Drüsen, unterzogen werden.

Aussprache:

Hajek: Die intensive Wirkung der Röntgenstrahlen auf das Lymphosarkom ist bekannt, leider aber die baldige Rezidive ebenso sicher. Alle Fälle enden schließlich letal. Es wären in diesem Falle die histologischen Details nötig gewesen, da die Diagnose eines Lymphosarkoms der Tonsille doch keine ganz einfache ist.

Kellner (Schlußwort): Die histologische Natur ist in diesem Falle sichergestellt. Vortragender hat einen ähnlichen Fall vor 3 Jahren mit Radium und Röntgenbehandlung vollkommen ausheilen gesehen.

II. Tenzer: **1. Chondrom der linken Kehlkopfhälfte. Radikaloperation.**

Der 51jährige Pat. stand seit mehreren Monaten wegen zunehmender Stenose in Behandlung der Abteilung Prof. Marschik an der Poliklinik. Die Laryngoskopie zeigte eine glatte, rote, das Lumen des subglottischen Raumes von links hinten her einengende Schwellung. Die Beweglichkeit des linken Aryknorpels war etwas eingeschränkt. Bei Sondierung zeigte sich die Geschwulst hart und glatt. Die Wahrscheinlichkeitsdiagnose war demnach

Digitized by Google
Original from UNIVERSITY OF MINNESOTA
Generated on 2019-10-24 18:09 GMT / http://hdl.handle.net/2027/umn.31951002684121b
Public Domain in the United States, Google-digitized / http://www.hathitrust.org/access_use#pd-us-google

schon klinisch auf Chondrom zu stellen und wurde durch die vor 2 Wochen ausgeführte Radikaloperation bestätigt. Tracheotomie, 10 Tage darauf Laryngofission, und Freilegung der linken Kehlkopfhälfte (Prof. Marschik). Der Tumor hatte seinen Ausgang vom Ringknorpel genommen und wölbte sich in der Größe einer Walnuß in das Innere vor, von geröteter, an der Kuppe adhärenter Schleimhaut bekleidet. Die Exstirpation, bei der es zur Resektion der linken Ringknorpelhälfte, des ersten Trachealringes und des unteren Teiles der linken Schildknorpelhälfte kam, wobei die linke Stimmlippe größtenteils geschont werden konnte, gelang leicht. Tamponadenachbehandlung. Derzeit zeigt sich die linke Kehlkopfhälfte fixiert, aber keine Stenose, Pat. kann demnach schon dekanuliert werden.

2. Vorgeschrittene Tbc. laryngis, ohne Lokalbehandlung geheilt.

Der Pat. bot vor 2 Jahren das Bild schwerer, vorgeschrittener, ulzeröser Larynxphthise, besonders der linken Seite, diese Seite bereits mit eingeschränkter, wenn auch noch nicht aufgehobener Beweglichkeit, eine infauste Prognose damals durchaus berechtigt. Aus äußeren Gründen kam es damals nicht zu einer Lokalbehandlung, bloß Allgemeinbehandlung, vor allem Besserung der Ernährung wurde versucht. Der Kehlkopf des Pat. bietet heute ein bis auf leichte katarrhalische Rötung durchaus normales Bild, das auch besonders durch das Fehlen von Narben auffallend ist, so daß man versucht ist, an eine Verwechslung zu denken, wenn nicht die Aufzeichnungen Ts. jeden Zweifel ausschlössen.

Aussprache:

Glas: Wenn es sich in dem Falle Tenzers wirklich um eine Tbc. laryngis mit dem beschriebenen objektiven Befund gehandelt hat, so ist der Fall eine der größten Seltenheiten, denn G. kann sich nicht erinnern, eine schwere, ausgebreitete, ulzeröse Larynxphthise ohne Lokalbehandlung je so ausheilen gesehen zu haben, daß man überhaupt nichts mehr davon sieht. G. erinnert sich nur an 2 Fälle von Lupus der Mundhöhle allein auf Sonnenbestrahlung so ausgeheilt gesehen zu haben.

G. Hofer widerspricht den Ausführungen Glas'. Es gibt seltene Fälle schwerster ulzeröser Tuberkulose des Larynx, die ausheilen. H. gelang eine solche Ausheilung bei einer Sängerin mit tiefen Ulzerationen, Perichondritis, Dysphagie durch Tracheotomie. Die Patientin ist Kirchensängerin und geht heute 3 Jahre nach der Operation 1½ Jahre nach dem Dekanülement sogar ihrem Berufe nach.

Fein hat ebenfalls vor einiger Zeit eine Frau beobachtet, welche schwere infiltrative und ulzeröse Veränderungen tuberkulöser Natur im Larynx mit Dysphagie zeigte und an einer Spitzeninfiltration litt. Nach einem Landaufenthalt von ungefähr drei Vierteljahren war ohne lokale Behandlung vollkommene Heilung, wie im vorgestellten Falle eingetreten. Diese Fälle sind allerdings sehr selten.

III. Dinold: **Erstickungsanfälle durch einen langgestielten Choanalpolypen.**

Ein 42jähriger Mann klagte über öfters auftretende plötzlich einsetzende Erstickungsanfälle von sehr kurzer Dauer. Interner Befund völlig negativ. Bei der Untersuchung fand sich im Larynx nichts. Beim Kokainisieren der Nase trat ein heftiger Erstickungsanfall auf. Es zeigte sich, daß ein sehr leicht

Digitized by Google
Original from UNIVERSITY OF MINNESOTA
Generated on 2019-10-24 18:09 GMT / http://hdl.handle.net/2027/umn.31951002684121b
Public Domain in the United States, Google-digitized / http://www.hathitrust.org/access_use#pd-us-google

beweglicher, langgestielter Choanalpolyp durch den Kokainpinsel in den Larynxeingang hinabgestoßen worden war; der Polyp wurde durch einen heftigen Hustenstoß wieder in seinen normalen Sitz zurückgeschleudert. Evulsion des Stieles des Polypen mittels Luc scher Zange. Der Stiel kam aus dem mittleren Nasengang hervor und war über 5 cm lang; der Polyp wurde nach der Evulsion des Stieles vom Pat. „ausgespuckt" und war von der Größe eines Taubeneies. In diesem Falle war der Mechanismus der Entstehung von Choanalpolypen folgender: Durch eine in der Höhe des mittleren Nasenganges sitzende Crista septi war der Polyp stets, im Stehen wie im Liegen, nach hinten unten gedrängt, mußte in und durch die Choane wachsen, und durch sein Gewicht wurde der Stiel so langgedehnt, daß er zeitweise bis in den Kehlkopfeingang fallen konnte, woselbst er die blitzartigen Erstickungsanfälle erzeugte. Ungewöhnlich ist in diesem Falle die Länge und hochgradige Beweglichkeit des Stieles.

IV. Menzel: 1. **Fall von scheinbarer Verdopplung der mittleren Muschel der einen Seite.**

Bei der Rhinoskopia ant. sieht man 3 übereinanderliegende, sagittal gestellte, muschelähnliche Wülste an der lateralen Nasenwand, durch 2 tiefe Furchen voneinander getrennt. Auf den ersten Blick könnte man den mittleren Wulst für die hypertrophische Bulla oder den process. uncin. halten bzw. den oberen Wulst für die abnormerweise sichtbare obere Muschel. Bei genauerer Betrachtung findet man, daß die beiden oberen Wülste an ihrem vorderen Ende miteinander verschmelzen und auf diese Weise das Operkulum einer stark verbreiterten mittleren Muschel bilden, welche in ihrer Mitte durch eine ziemlich tiefe, sagittal gestellte Furche in 2 parallel gelagerte Anteile zerfällt. Bei Kieferhöhlenspülung durch Punktion vom unteren Nasengang fließt das Spülwasser aus dem Spalt zwischen unterem und mittlerem Wulst in die Nase, so daß hier der mittlere Nasengang sich befindet. Bei Sondierung der darüber gelegenen Furche merkt man, daß letztere relativ seicht ist und nicht in einen oberen Nasengang eindringt. Es handelt sich also in diesem Falle um die selten in vivo beobachtete scheinbare Verdoppelung der mittleren Muschel.

Aussprache:

Glas verweist auf seine in den Anatomischen Heften vor Jahren erschienene Arbeit „Über die Entwicklung und Morphologie der inneren Nase der Ratte, wobei er betont hatte, daß der Bildungsmodus der Muscheln die Resultierende zweier Komponenten sei: 1. des Auswachsens in die Wandpartien einwachsender Epithelleisten (Fissuren) und 2. des Verwachsens bestimmter Wandpartien. Wenn die Fissurierung nicht völlig durchgreift i. e., in einem bestimmten Stadium stehen bleibt, dann kann es zu solchen Formen kommen, wie sie im vorgestellten Falle zu finden sind. Jedenfalls besteht hier eine Ähnlichkeit mit der Entwicklung des Ethmoturbinale bei der Ratte.

Fein würde von Hause aus nicht daran gezweifelt haben, daß es sich um eine tiefe Spaltung der mittleren Muschel handelt, da am vorderen Ende ganz deutlich der gemeinsame Abgangsteil der beiden Muschelspangen zu sehen ist.

Hajek: Bei anscheinender Verdopplung der mittleren Muschel muß man sich die Frage vorlegen, ob es sich nicht um abnorme Verlängerung des oberen Nasen-

Digitized by Google
Original from UNIVERSITY OF MINNESOTA
Generated on 2019-10-24 18:09 GMT / http://hdl.handle.net/2027/umn.31951002684121b
Public Domain in the United States, Google-digitized / http://www.hathitrust.org/access_use#pd-us-google

ganges nach vorn handelt. In diesem Falle wäre der oberste Wulst als obere Muschel anzusprechen. Bei einfacher Verdopplung der mittleren Muschel ist die Furche seicht, bei einem Nasengange tief. In dem demonstrierten Falle liegt letzteres nebst einer bullosen Formation der mittleren Muschel vor.

Marschik erinnert sich an eine Beobachtung aus dem Jahre 1919 an der Klinik, wo er an einer Patientin eine beiderseitige Zweiteilung des vorderen Endes der mittleren Muschel gesehen und auch seinem damaligen Chef Prof. Hajek gezeigt hat. Die Zweiteilung beschränkte sich auf eine bis zum Knochen reichende Lappung der Schleimhaut ohne Knochenveränderung, war aber mit Rücksicht auf die vollkommene Symmetrie und Regelmäßigkeit sowie das Fehlen anderweitiger Erscheinungen bestimmt nichts Pathologisches.

2. **Karzinom des Ösophagus, vergesellschaftet mit einem Karzinom des Larynx (Präparat).**

Es handelte sich um einen Pat. der Abteilung des Herrn Hofrat Prof. Schlesinger. Die Dysphagie trat angeblich erst 7 Wochen und die Heiserkeit 4 Wochen ante mortem auf. Die laryngoskopische Untersuchung ergab eine Infiltration und Ulzeration des linken Taschen- und Stimmbandes mit Unbeweglichkeit der linken Larynxhälfte. Keine Lymphdrüsen am Halse. Die Röntgenuntersuchung ergibt deutliche Zeichen einer zirkumskripten Stenose im unteren Drittel des Ösophagus und läßt die Diagnose eines Ca des Ösophagus stellen. Ösophagoskopie sowie Probeexzision aus dem Larynx wegen enormer Hinfälligkeit des Pat. nicht mehr ausführbar. In Anbetracht der Unbeweglichkeit der linken Larynxhälfte stellte Vortr. die Wahrscheinlichkeitsdiagnose eines Ca laryngis, trotzdem auch ein Ösophagus-Ca aus dem Röntgenbefunde mit großer Wahrscheinlichkeit sich ergab. Allerdings mußte Menzel die Möglichkeit einer Tbc. des Larynx offen lassen, weil die Affektion den Tumorcharakter vermissen ließ. 3 Tage nach der laryngologischen Untersuchung Exitus. Bei der im Institute Prof. Albrechts vorgenommenen Obduktion zeigte der Ösophagus ein stenosierendes Ca im unteren Drittel mit mehreren oberhalb desselben gelegenen, auf dem Lymphwege verschleppten regionären Wandmetastasen sowie Metastasen in der Leber, im Pankreas, an der Porta hepatis, sowie ein flach infiltrierendes Ca des linken Stimm- und Taschenbandes, das an der Oberfläche exulzeriert ist. Das rechte Stimmband zeigt in seinem Vorderteile eine Abklatsch-Metastase. Es erhebt sich nun die Frage, ob wir es in unserem Falle mit je einem primären Ca des Ösophagus und des Larynx zu tun haben oder ob das Larynx Ca als Metastase des Ösophagus Ca. aufzufassen ist. Die bisher vorliegenden histologischen Untersuchungsresultate, die jedoch nicht als endgültig zu betrachten sind, ergeben, daß die beiden Karzinome verschiedenen Charakter aufweisen. Über das definitive histologische Untersuchungsresultat wird Vortragender in der nächsten Sitzung berichten.

3. **Pseudobulbärparalyse mit eigentümlichen Kehlkopfstörungen.**

63jähr. Mann hatte 2 apoplektische Insulte, den einen vor 1½ Jahren, den zweiten vor 8 Monaten. Letzterer hatte eine rechtsseitige Extremitäten-, eine Sprach-, Schling- und Fazialislähmung zur Folge. Die letzteren Erscheinungen

Digitized by Google
Original from UNIVERSITY OF MINNESOTA
Generated on 2019-10-24 18:09 GMT / http://hdl.handle.net/2027/umn.31951002684121b
Public Domain in the United States, Google-digitized / http://www.hathitrust.org/access_use#pd-us-google

besserten sich allmählich. Der Status präsens ergibt Starrheit der Gesichtszüge, Fazialisparese rechts, Schlucken erfolgt sehr langsam und unvollkommen. Die zerkauten Bissen bleiben in den Vallekulae und am Zungengrunde liegen und müssen durch Wasserschlucken in den Ösophagus befördert werden. Die Sprache ist schwer verständlich und monoton. Die Stimmlage ist wesentlich höher geworden und entspricht etwa dem g.

Demonstration von Sprachkurven, die Herr Doz. Fröschels vom physiologischen Institute aufgenommen hat und aus denen die Ungleichmäßigkeit der Stimmbandschwingungen beim Sprechen der Vokale sowie die gewaltige Luftverschwendung bei zusammenhängender Rede und die Schwäche der Muskulatur des Ansatzrohres hervorgeht. Rachen- und Larynxreflexe sind sehr herabgesetzt, die Sensibilität der betreffenden Schleimhäute vorhanden.

Vom Interesse ist der laryngoskopische Befund: Zu Beginn der Beobachtung konnte Vortr. bei jeder Phonation pendelartige Zuckungen des rechten Aryknorpels und des rechten Stimmbandes, seltener auch des linken Stimmbandes beobachten, wobei jedoch die Stimmbänder gut adduziert wurden und ein leidlich lauter Ton zustande kam. Seit den letzten Tagen hat sich der laryngoskopische Befund geändert. Man sieht jetzt nur bei längerer Beobachtung seltene und ganz kurze Zuckungen der Stimmbänder, so als ob der Impuls für einen Ton nicht ausreichen würde und durch einen neuerlichen Impuls verstärkt werden müßte. Außerdem sieht man jetzt, daß die Glottis bei längerem Intonieren allmählich sich zu einem schmalen Oval erweitert.

Letztere Tatsache erklärt nur teilweise die beim Sprechen auftretende Luftverschwendung. Sicher ist auch die Insuffizienz der Respirationsmuskeln zu einem großen Teile daran schuld. Pat. kann auch nach tiefer Inspriation nicht länger als 3 bis 5 Sekunden die Exspiration halten. Darnach ist sein Atem erschöpft, während ein normaler Mensch bis zu 1 Minute und darüber exspirieren kann.

Die Seltenheit der Pseudobulbärparalyse selbst, sowie die Eigentümlichkeit der in dem Falle beobachteten Kehlkopf- und Sprachstörungen bewogen Vortr. zur Demonstration des Falles.

Aussprache:

Hajek: In dem Kehlkopf sind gegenwärtig keinerlei Lähmungserscheinungen zu sehen, alle vorhandenen Störungen sind durch die Lähmung der Lippen, der Zunge und Pharynxmuskulatur zu erklären. Die aufgenommenen graphischen Kurven beziehen sich auf die physiologischen Vorgänge im Rachen und in der Mundhöhle, daher ist schwer daran festzuhalten, daß es sich hier um irgendwelche Störungen der Larynxinnervation handelt.

V. H. Heindl: **Papilloma malignum des Zungengrundes.**

Der Pat. zeigt einen etwa hühnereigroßen gelappten Tumor mit papillöser, höckeriger, grauer Oberfläche, der gestielt aus der linken Vallekula kommend, pilzartig dem Zungengrunde aufsitzt, die Epiglottis nach rechts verdrängt und die linke Larynxseite überdacht. Obwohl der Tumor auch einen schweif-

Generated on 2019-10-24 18:09 GMT / http://hdl.handle.net/2027/umn.31951002684121b
Public Domain in the United States, Google-digitized / http://www.hathitrust.org/access_use#pd-us-google
Digitized by Google
Original from UNIVERSITY OF MINNESOTA

artigen Fortsatz in den linken Sinus pyriformis aussendet, scheint er doch mit dem Larynx nicht verwachsen zu sein, da die Stimme des 50jährigen Pat. zwar kloßig, aber nicht heiser klingt. Während das rechte Stimmband gut beweglich zu sehen ist, ist die ganze linke Larynxseite durch den Tumor verdeckt. Pat. bemerkt erst seit ½ Jahre Stimmstörungen und leichte zunehmende Schlingbeschwerden. Atembeschwerden sind nicht vorhanden. Der Tumor ist nur an seiner medialen Seite oberflächlich leicht arrodiert. Gegen seine Malignität spricht das vollständige Fehlen regionärer Lymphdrüsenschwellungen. — Nachtrag: Der histologische Befund (Prof. Paltauf) lautet: Plattenepithelkarzinom mit papillärem Bau.

VI. G. Hofer: **1. Pulsionsdivertikel bei Carcinoma oesophagis.**

Fall von Karzinom des Ösophagus bei 24 cm Entfernung von der oberen Zahnreihe. Bei der Ösophagoskopie sieht man bei 19 cm zunächst eine scharfe Schleimhautfalte an der vorderen Wand, über die man in ein Divertikel kommt. Vorne von dieser Falte gelangt man in das Lumen des Ösophagus, das dann bei 24 cm vom Tumor stenosiert ist. Es handelt sich also um den seltenen Fall eines endoskopisch gut sichtbaren bzw. entrierbaren Divertikels, das wohl als Pulsionsdivertikel gewertet werden muß.

2. Destruktion des Gesichtes bei hereditärer Lues.

Bei einem 15jährigen Jungen besteht vollkommener Defekt der Nase und Umgebung mit narbiger, durchgreifender Spaltbildung des Gesichtes. Eine Eiterung aus der Gegend des Nasendaches bzw. Daches des Spaltes verhindert eine operative Plastik. Eine Orientierung über den Zustand bzw. noch vorhandene Ausdehnung der Nebenhöhlen ist trotz Röntgenuntersuchung mit eingelegten Sonden äußerst erschwert. Man wird vorsichtig den Sonden nachgehend, wohl erst in mühevoller Arbeit Schritt für Schritt die Eiterherde in den Resten der Nebenhöhlen freilegen können.

VII. Belinoff (Sofia): **1. Ein Fall von Gumma der hinteren Pharynxwand und totaler Destruktion der linken Stimmlippe.**

Der Pat. ist 35 Jahre alt, gut entwickelt. Innere Organe o. B. Ich wurde 1920 zu ihm nachts dringend wegen Erstickung gerufen und fand einen typischen Retropharyngealabszeß. Derselbe saß an der typischen Stelle und verursachte dem Pat. starke Schluckdyspnöe. Die Temperatur war 40·1°. Ich nahm gleich eine breite Inzision vor, bekam aber nur Blut und keinen Eiter. Die Atmung wurde besser. Nächsten Tag war die Temperatur normal. Die hintere Pharynxwand aber blieb hart; auch die submaxillaren Drüsen beiderseits waren sehr derb. Am linken Stimmband konnte man einen zweiten Tumor konstatieren, der grauweiße Verfärbung hatte, unbeweglich war und das ganze Stimmband durchdrang. Die Diagnose „Abscessus retropharyngealis" war selbstredend nicht mehr aufrecht zu erhalten, sondern es mußte an Lues gedacht werden. Tatsächlich ergab auch die WaR. ++++ positiven Befund. Auf spezifische Behandlung gingen alle Erscheinungen bald zurück, nur wurde

Digitized by Google
Original from UNIVERSITY OF MINNESOTA
Generated on 2019-10-24 18:09 GMT / http://hdl.handle.net/2027/umn.31951002684121b
Public Domain in the United States, Google-digitized / http://www.hathitrust.org/access_use#pd-us-google

der Kranke fast aphonisch. Die Stimmlosigkeit hat 2 Jahre gedauert. Heute, 3 Jahre nach der Exstirpierung, ist der Pat. beschwerdefrei, nur ist seine Stimme ein wenig rauh. Wenn Sie jetzt den Pat. laryngoskopieren, so sehen Sie eine komplette Zerstörung des linken Stimmbandes. Vikariierend hat sich beim Patienten der Apparat der Taschenfalten so gut entwickelt, daß der Pat. eine sehr starke Stimme hat, die nur einen rauhen Klang hat. Auf der hinteren Pharynxwand keine Narbe.

Epikrise: Der Fall ist von 2 Standpunkten aus interessant. 1. Ein Gumma pharyngis hat sich unter Erscheinungen eines gewöhnlichen retropharyngeolen Abszesses (Temperatur 40·1°, Schluck- und Atembeschwerden) entwickelt.

2. An dem Fall kann man eine vikariierende Funktion der falschen Stimmbänder bei Zerstörung der wahren beobachten.

2. Vortrag: **Die Form und die Dimensionen des Ventriculus Morgagni.**

Zeigt an Hand von zahlreichen Gipsabgüssen von Kehlköpfen die wechselnde Größe und Gestalt des Ventriculus Morgagni. (Erscheint ausführlich in dieser Monatsschrift).

Vorsitzender Perez dankt für die ausführliche und anschauliche Demonstration.

Aussprache:

M. Weil: Wenn ein Hohlraum durch eindringenden Gipsbrei genau ausgegossen werden soll, muß dafür Sorge getragen werden, daß am anderen Ende die Luft (etwa durch eine vorher eingestochene Hohlnadel) entweichen kann; ist dies hier geschehen? Viele Abgüsse zeigen nämlich platte, abgerundete Ränder, viele aber Defekte, die augenscheinlich von eingeschlossenen Luftblasen herrühren.

VIII. Marschik: **Herpes laryngis.**

18jähriges Mädchen. Die Erkrankung scheint durchaus nichts Seltenes zu sein. In einer der letzten Sitzungen konnte M. einen ähnlichen Fall zeigen. Leider ist auch heute nicht das typische Bild der akuten frischen Erkrankung zu demonstrieren, man sieht heute nur beide Taschenfalten symmetrisch von zarten fibrinösen Belägen bedeckt. In dem seinerzeit demonstrierten Fall dauerte die Rekonvaleszenz sehr lange, die konfluierten Beläge blieben wochenlang bestehen und trotzten der Behandlung. Hier scheint eine günstigere Form vorzuliegen.

Aussprache:

Glas verweist auf seine in der Berliner klin. Wochenschrift publizierte Arbeit „Über Herpes laryngis et pharyngis", in der er betont hatte, daß es sich bei dieser Affektion um eine Erkrankung infektiöser Natur handelt, welche nicht selten gehäuft auftritt und bei der der Herpes des Kehlkopfes Symptom einer allgemeinen Infektion ist. Auch in diesem Falle erscheinen die Prädilektionsstellen (Epiglottis, Recessus piriformes und valleculae) betroffen. Glas fragt an, wie sich der Verlauf jenes Falles gestaltet hat, den Marschik vor kurzem als Erythema multiforme exsudativum der Schleimhäute demonstriert hatte, bei dem aber zur Zeit der Vorstellung nur mehr Reste der Erythembildungen zu sehen waren.

M. Hajek: Alle Mundkrankheiten haben den gemeinsamen Charakter der nekrosierenden Epitheloberfläche. Wenn man nicht Stadien beobachtet, wo die

Digitized by Google
Original from UNIVERSITY OF MINNESOTA
Generated on 2019-10-24 18:09 GMT / http://hdl.handle.net/2027/umn.31951002684121b
Public Domain in the United States, Google-digitized / http://www.hathitrust.org/access_use#pd-us-google

charakteristische Form der Erkrankung wenigstens vorübergehend manifest ist, ist die Diagnose nicht mit Sicherheit zu stellen.

Marschik (Schlußwort): Die Diagnose war im ersten akuten Stadium mit Rücksicht auf die kleinen in Gruppen stehenden Bläschen und die starke diffuse Hyperämie der ganzen Kehlkopfschleimhaut eindeutig zu stellen.

Der Erythemfall ging allmählich in Heilung aus. Die Tonsillen waren schließlich bis auf mäßige Hypertrophie normal. Wa R. war negativ. Es wurde Tonsillektomie gemacht.

IX. H. Schrötter: **Vortrag mit Lichtbildern über das Sklerom.**

Spricht an der Hand von Karten, Photographien und Abbildungen über die Klinik und Epidemiologie des Skleroms und betont die Zweckmäßigkeit, diese Infektionskrankheit einem eingehenden Studium auf breiter Basis im Wege einer Internationalen Skleromkonferenz zuzuführen. (Ausführliche Mitteilung folgt).

Aussprache:

Perez: Ich glaube der Dolmetsch der Gefühle sämtlicher Mitglieder der Gesellschaft zu sein, indem ich Herrn Dr. Schrötter den Dank ausspreche für das sehr interessante Geschenk, welches er dem Museum der Klinik gemacht hat.

Ich benutze diese Gelegenheit, um Ihnen von dem Interesse zu sprechen, welches bestehen würde, innerhalb dieser Gesellschaft eine Diskussion über die Ansteckung und die Prophylaxis des Rhinoskleroma zu eröffnen. Sie wissen, daß der wichtigste Ansteckungsherd dieser Krankheit sich an der Grenze Galiziens, Rußlands und Deutschlands befindet und daß dieser Herd einer der wichtigsten Kriegsschauplätze gewesen ist. Es wird von Interesse sein, festzustellen, ob die Armeen, welche diesen Herd gekreuzt haben, die Ansteckung weiter getragen haben und ob man eine größere Ausbreitung dieser zu fürchtenden Krankheit zu erwarten hat. In jedem Falle, wandern aus diesem größtenteils slawischen Herde seit dem Kriege viele Personen nach Amerika aus. Diese Frage hat daher vom Standpunkte der internationalen Prophylaxis eine große Bedeutung. Ich schlage also vor, daß die Wiener laryngologische Gesellschaft auf die Tagesordnung einer ihrer nächsten Sitzung die Frage der Prophylaxis des Rhinoskleroma setze und daß man die Kollegen aus Galizien einlade, an der Diskussion dieser Frage teilzunehmen.

Schrötter (Schlußwort): (Nicht eingelangt.)

Bücherbesprechungen.

Traite des Affections de L'Oreille. Von Lermoyez. Erster Band. Paris 1921. Boulay und Hautant.

Der Autor hat sich die Aufgabe gestellt, das Gebiet der Ohrenheilkunde auf breitester Basis sowohl für den Praktiker als auch für den im Spezialfach tätigen Arzt zu bearbeiten; der bis jetzt erschienene über tausend Seiten zählende erste Band verspricht eine umfassende und sehr gründliche Darstellung des Stoffes. An manchen Stellen des Buches führt der oft temperamentvolle Autor lebhaft Klage über die Unwissenheit auf dem Gebiet der Ohrerkrankungen in praktischen Ärztekreisen und offenbar um diesem Übelstande abzuhelfen, geht er bei der Besprechung der

Digitized by Google
Original from UNIVERSITY OF MINNESOTA
Generated on 2019-10-24 18:09 GMT / http://hdl.handle.net/2027/umn.31951002684121b
Public Domain in the United States, Google-digitized / http://www.hathitrust.org/access_use#pd-us-google

Kapitel über Technik der Beleuchtung, Otoskopie Funktionsprüfung auf das kleinste Detail ein, jeder Handgriff wird genauestens beschrieben. Nicht minder erschöpfend ist natürlich die Therapie behandelt, den allgemeinen Praktiker interessierende Kapitel wie Fremdkörper im Ohr, sind mit stilistischer Lebhaftigkeit und deshalb sehr instruktiv geschrieben. Den Hauptteil des ersten Bandes nehmen der akute und chronische Mittelohrkatarrh und die akute und chronische Mittelohreiterung ein, wobei uns auffällt, daß die für den Praktiker gewiß wichtige Mucosus-Otitis nur flüchtig erwähnt wird. Die Darstellung der operativen Technik, durch eine Reihe von Zeichnungen veranschaulicht, bringt keine neuen Gesichtspunkte, die Darstellung der Nachbehandlung verrät die große persönliche Erfahrung des Autors. Die Langweiligkeit des Lesens rein deskriptiver Kapitel versteht der Autor durch Einstreuen von Erfahrungen aus dem praktischen Leben zu bannen. Die einfache chronische Schleimhautentzündung des Mittelohres wird als harmlos herausgegriffen und erfährt eine besondere Darstellung, wurden doch diese Menschen „mit einem dritten Nasenloch", die sich „durch das Ohr schneuzen", im Anfang des großen Krieges des Frontdienstes enthoben. Ce scandale dura peu. Ein im Kriege erschienenes Reglement teilte die Otorrhoiker in zwei Gruppen, die purulenten wanderten in die Spitäler, die mukösen an die Front. Die intratympanalen Eingriffe, die Polypen- und die Gehörknöchelchenoperationen werden mit Hilfe von Zeichnungen veranschaulicht, wobei uns die Prüfung des Labyrinthes vor dem Eingriff zu wenig berücksichtigt erscheint. Die Überlegungen bei der Indikationsstellung zur Radikaloperation, das Abwägen der mitbestimmenden sozialen Faktoren, dem ein eigener Abschnitt gewidmet wird, verraten den im Leben stehenden Praktiker. Mit der Darstellung der trockenen Mittelohrprozesse schließt der erste Band, der in ausgezeichneter gründlicher Bearbeitung alles enthält, was der Praktiker im täglichen Leben braucht. Fremel.

Bezugspreis der Monatsschrift für Ohrenheilkunde und Laryngo-Rhinologie.

Durch die seit Jahresbeginn eingetretene enorme Steigerung der Herstellungskosten, welche im verflossenen Halbjahr 200% übersteigt, ferner durch das stetige Anwachsen der Papierpreise und aller anderen Spesen, sehen wir uns gezwungen, den Bezugspreis der „Monatsschrift" zu erhöhen.

Derselbe beträgt für das III. Quartal 1922: Für Deutschösterreich ö. K 3000.—, für Deutschland M 150.—, für Ungarn u. K 350.—, für die Tschechoslowakei č. K 50.—, für Jugoslawien Dinar 80.—, für Polen p. M 1500.—, für alle übervalutigen Länder West-, Süd- und Nordeuropas sowie der Übersee 10 Franken Schweizer Währung exklusive Post.

Für den wissenschaftlichen Teil verantwortliche Redakteure: Dr. E. Urbantschitsch, Dr. H. Marschik.
Herausgeber, Eigentümer und Verleger: Urban & Schwarzenberg.
Druck R. Spies & Co. Wien V.

Digitized by Google
Original from UNIVERSITY OF MINNESOTA
Generated on 2019-10-24 18:09 GMT / http://hdl.handle.net/2027/umn.31951002684121b
Public Domain in the United States, Google-digitized / http://www.hathitrust.org/access_use#pd-us-google

MONATSSCHRIFT FÜR OHRENHEILKUNDE
UND
LARYNGO-RHINOLOGIE

56. Jahrg. 1922. 8. Heft.

Nachdruck verboten.

Original-Artikel.

Aus dem städtischen Allgemeinen Krankenhause in Szegedin, Ungarn (Direktor: k. ung. Obersanitätsrat Dr. Josef Boros).

Über die Frühbehandlung der Ösophagusstriktur nach Laugenverätzung.

Von Dr. **Eugen Erdélyi**, Ordinarius für Ohren-, Nasen- und Halskrankheiten des obigen Spitals.

Laugen und Säuren bewirken auf der Schleimhaut eine Gewebsnekrose, welche dann, wenn sie nur oberflächlich ist, mit restitutio ad integrum ausheilen kann; in konzentrierten Lösungen oder nach länger dauernder Einwirkung können diese Gifte durch die Schichten der Schleimhaut hindurchdringen, das darunter liegende Bindegewebe und sogar auch die Muskulatur angreifen. Nach Laugenverätzung schwillt das angegriffene Gewebe an, stirbt ab, demarkiert sich und an seiner Stelle entsteht ein Geschwür bzw. später schrumpfendes Narbengewebe. Auf diese Weise kommen bei Laugevergifteten in der Speiseröhre die Narben zustande (insbesondere an den sogenannten physiologischen Verengerungen i. e. auf der Höhe des Ringknorpels, an der Bifurkation und an der Kardia), welche den Kranken große Beschwerden und oft bis ans Ende des Lebens dauernde unsägliche Leiden bereiten.

Bei Laugenvergiftungen handelt es sich meistens um konzentrierte Natronlauge. Es ist dies bekanntlich ein im Haushalt vielfach verwendetes, im Handel für jedermann leicht zugängliches Mittel. Die Vergiftung geschieht teils in selbstmörderischer Absicht, teils — meist bei Kindern — aus Versehen. Es vergeht keine Woche, in der nicht einige Laugenverätzungen in unser Spital eingeliefert werden.

Bei der Behandlung wurde allgemein und auch bei uns das Prinzip befolgt, daß mit dem Sondieren und mit der systematischen Dehnung der Ösophagusstriktur nicht früher als 3, meist aber erst 4 Wochen nach erfolgter Vergiftung begonnen wird; zu dieser Zeit sind nämlich die durch die Lauge erzeugten Geschwüre meist schon

Digitized by Google
Original from UNIVERSITY OF MINNESOTA
Generated on 2019-10-24 18:09 GMT / http://hdl.handle.net/2027/umn.31951002684121b
Public Domain in the United States, Google-digitized / http://www.hathitrust.org/access_use#pd-us-google

verheilt. Eine früher beginnende Behandlung war bisher wegen der Perforationsgefahr kontraindiziert. Diese von Lehrbuch zu Lehrbuch übernommene eingewurzelte Regel haben wir auch angewendet und uns bei der Behandlung unserer Fälle jahrelang darnach gerichtet.

Die Nachteile dieser späten Behandlung sind:

1. Die meist wenig intelligenten Kranken melden sich trotz eingehender und wiederholter Aufklärung gewöhnlich nicht nach 3 bis 4 Wochen, sondern bedeutend später, wenn sie schon garnicht oder höchstens Flüssiges schlucken können. Noch schlechter sind die Verhältnisse bei kleinen Kindern, welche oft durch Nachlässigkeit der Eltern bis zur Ausbildung einer vollständigen inpermeablen Striktur ohne Behandlung bleiben und wo die Behandlung dann mit der Gastrostomie beginnen muß. Es kam vor, daß man uns bis zum Skelett abgemagerte Kinder brachte, welche infolge der Striktur schon tagelang keine Nahrung zu sich nahmen. Auch geschah es nicht selten, daß so ein Kind nach der dennoch erfolgreichen Behandlung sich der weiteren Kontrolle entzog und erst dann wieder zum Vorschein kam, wenn sich die Striktur neuerdings entwickelt hatte.

2. Besonders bei tiefgreifenden Verätzungen mit konzentrierter Lauge findet man nicht selten nach 4 Wochen schon so starke Narbenverengerungen, daß eine Erweiterung erst nach großer Mühe und langer Zeit gelingt und es nur zu leicht zu einem Rezidiv kommt. Oft ist man trotz großer Geduld und Mühe nicht imstande, solche Strikturen vollständig zu erweitern.

In Anbetracht dieser schwerwiegenden Gründe habe ich mich auf Anregung meines früheren Chefs und Lehrers des Herrn Prof. Hajek mit der Frage befaßt, die Behandlung zu einem früheren Zeitpunkt zu beginnen, wenn noch kein Narbengewebe, also noch keine eigentliche Striktur vorhanden ist.

Gegen eine Frühbehandlung sprach die Gefahr einer Perforation, Mediastinitis usw. Zweifellos muß mit diesen Gefahren gerechnet werden. Bekanntlich kommt es nach Laugenverätzung zu einer Kolliquationsnekrose im Gegensatz zur Koagulationsnekrose nach Säurevergiftung. Es kann daher eine gewaltsam eingeführte spitzige oder harte Sonde leicht eine fosse route verursachen und somit von letaler Wirkung sein. Diesen Umstand müssen wir uns stets vor Augen halten und er ist auch für den bei der Behandlung einzuschlagenden Weg maßgebend.

Seit einem halben Jahre (April 1921) beginne ich nun mit dem Sondieren einige Tage nach der Vergiftung. In leichteren Fällen nach 2 Tagen, in schwereren Fällen, wo auch an der Zunge und im Rachen schwerere Verätzungen zu finden sind, oder wo Blut erbrochen wurde, einige Tage später. Hat der Kranke Fieber, große Schmerzen, ist er verfallen, oder bestehen von seiten des Magens

Digitized by Google
Original from UNIVERSITY OF MINNESOTA
Generated on 2019-10-24 18:09 GMT / http://hdl.handle.net/2027/umn.31951002684121b
Public Domain in the United States, Google-digitized / http://www.hathitrust.org/access_use#pd-us-google

und Darmtraktes Komplikationen, so stehen wir natürlich von einer so zeitlichen aktiven Behandlung ab, aber auch in solchen Fällen wird, sobald sich der Allgemeinzustand gebessert hat, das Fieber geschwunden ist und der Kranke wieder zu Kräften kommt, unverzüglich mit der Sondierung begonnen. Die in den Magen gelangte Lauge ruft dort an der Schleimhaut ähnliche, ja oft schwerere Verätzungen hervor, da das Gift hier längere Zeit einwirken kann als in der Speiseröhre. Mit dem Sondieren des Ösophagus wird vorsichtig begonnen, und zwar mit einer englischen stumpfen Sonde, welche mit Vaselin o. dgl. gut bestrichen ist; es ist nicht die dem Alter des Kranken entsprechende dickste, sondern eine Sonde mit mittlerem Kaliber zu wählen. Vor dem Einführen wird am Körper des Kranken ungefähr die Entfernung bis zur Kardia an der Sonde abgemessen und beim Sondieren trachtet man, nur bis zur Kardia oder höchstens eben durch dieselbe vorzudringen, um nicht in den Magen zu gelangen und dort eventuell verätzte Stellen zu beschädigen.

Es geschieht häufig, daß der in unmittelbarer Nachbarschaft eines Geschwüres gelegene Teil der Speiseröhre bei Berührung mit der Sonde mit einer starken spastischen Kontraktion antwortet und so eine Striktur vortäuscht. Das Einführen darf in diesem Falle nicht forziert werden, sondern man wartet, bis sich der Spasmus legt. Wenn auch dann ein weiteres Vordringen ohne Kraftanwendung nicht gelingt, so muß eine dünnere Sonde versucht werden. Je dünner die Sonde, um so größer die Gefahr der Perforation bzw. der Verletzung des angegriffenen Gewebes, deshalb ist vom Gebrauche ganz dünner Sonden bei der Frühbehandlung entschieden abzuraten.

Ist nach Herausziehen der Sonde das Sputum blutig, oder sind an der Sonde einzelne blutige Fleckchen zu sehen, so ist größte Vorsicht notwendig. Klagt der Patient über Schmerzen, oder besteht eine auch nur geringe Temperatursteigerung, so muß mit der Sondierung sistiert werden und diese ist erst dann fortzusetzen, wenn der Kranke vollständig fieber- bzw. beschwerdefrei ist.

Während des angeführten Zeitabschnittes hatte ich Gelegenheit, 38 Kranke auf diese Weise zu behandeln. Das Resultat ist, soviel sich heute sagen läßt, ein vorzügliches. Bei dem größten Teil, auch bei einigen sehr schweren Fällen mit stark verätzter Zunge und Rachen, Bluterbrechen und schweren Allgemeinsymptomen gelang es schon nach einigen Sitzungen die dem Alter des Kranken entsprechende dickste Sonde einzuführen und bei täglich für einige Minuten dauernder Sondeneinführung konnte das Entstehen einer Narbenstriktur verhindert werden. Die Behandlung dauerte 4 bis 5 Wochen, nachher wurden die Kranken erst wöchentlich, später zweiwöchentlich kontrolliert.

Digitized by Google
Original from UNIVERSITY OF MINNESOTA
Generated on 2019-10-24 18:09 GMT / http://hdl.handle.net/2027/umn.31951002684121b
Public Domain in the United States, Google-digitized / http://www.hathitrust.org/access_use#pd-us-google

In einem kleineren Teile der Fälle war ein günstiges Ergebnis nicht so rasch zu erzielen, da das Tempo der Behandlung verlangsamt werden mußte. Bei der Sondierung wurde nämlich blutiges Sputum entleert bzw. stellten sich Schmerzen in der Speiseröhre in der Gegend des Geschwüres ein. Ein Kranker wurde nach dem ersten Sondieren subfebril, ein anderer bekam hohes Fieber bis zu 40°, welches aber innerhalb 3 Tage lytisch ohne irgendwelche Komplikationen abfiel. Auch in diesen Fällen waren wir aber imstande, am Ende der 5. Woche die dem Alter der Kranken entsprechende dickste Sonde einzuführen und dem Ausbilden einer Striktur vorzubeugen.

Die Zeit ist natürlich zu kurz, um sich über das Ergebnis dieser Behandlung in puncto Rezidiven äußern zu können. Bei dem einen oder dem anderen Kranken, der sich trotz eingehender Aufklärung der weiteren Kontrolle entziehen wird, kann sich wohl einmal eine Striktur einstellen. Es ist jedoch anzunehmen, daß bei einer vorsichtigen Frühbehandlung den eine große Verengerung hervorrufenden Narben aus dem Wege gegangen werden kann, und so mittels einer verhältnismäßig kurze Zeit dauernden Behandlung sehr viele nachträgliche Beschwerden verhütet werden.

Nach unserer bisherigen Erfahrung glauben wir fordern zu können, daß jeder Fall von Laugeverätzung unmittelbar nach der Vergiftung einer entsprechenden Behandlung unterzogen werde. Auch die leichtesten Fälle bilden keine Ausnahme, da es nur zu oft vorkommt, daß eine scheinbar geringfügige Vernarbung beim zufälligen Hineingelangen eines größeren Bissens sich als schwere Striktur erweist.

Eine Frühbehandlung hat auch insofern vieles für sich, da sich die Kranken unmittelbar nach der Vergiftung schwerer krank fühlen und daher sich ohne weiteres einer Behandlung unterziehen als später, wenn mit Schwinden der akuten Erscheinungen das subjektive Krankheitsgefühl nachläßt. Die inzwischen sich langsam entwickelnde Striktur bringt den Kranken erst spät — meist zu spät — wieder zum Arzt. Dann erfordert aber eine Behandlung sowohl von seiten des Kranken, als auch von seiten des Arztes viel mehr Geduld und Mühe.

* * *

Seit Abschluß meiner Arbeit ist wieder ein halbes Jahr verlaufen. Die während dieser Zeit gewonnenen Erfahrungen bestätigen in bezug der Frühbehandlung das oben Gesagte.

Nach Frühbehandlung treten seltener — und dann geringgradigere — Rezidiven auf und diese sind meist in kurzer Zeit leicht günstig zu beeinflussen, bzw. das Ösophaguslumen vollständig

Digitized by Google
Original from UNIVERSITY OF MINNESOTA
Generated on 2019-10-24 18:09 GMT / http://hdl.handle.net/2027/umn.31951002684121b
Public Domain in the United States, Google-digitized / http://www.hathitrust.org/access_use#pd-us-google

zu erweitern. In einem großen Teil der Fälle kam es überhaupt nicht zu einem Rezidiv.

Es sei hier dennoch zweier Fälle Erwähnung getan: Beide waren schwere Vergiftungen mit heftigen Allgemeinerscheinungen, schweren Mund-, Rachen- und Magensymptomen. Die Frühbehandlung konnte nur langsam und vorsichtig mit mehrmaligen Unterbrechungen ausgeführt werden. Weiter als bis zu einer mitteldicken Sonde sind wir bis heute nicht gekommen. Bei dem einen mußte wegen einer konsekutiven Pylorusstriktur eine Gastroenterostomie vorgenommen werden und es scheint, daß den anderen Fall dasselbe Schicksal erwartet. Beide Kranke hatten eine größere Menge konzentrierter Lauge getrunken, nach welcher in der Speiseröhre sowie im Magen eine schwere tiefgreifende Verätzung resultierte. Ohne Frühbehandlung wäre bei beiden eine so hochgradige Stenose entstanden — wie aus früherer Erfahrung hervorgeht — daß diese nach dem bisher gewohnten längeren Zuwarten nicht einmal so weit hätte gedehnt werden können, wie dies bei der Frühbehandlung gelang, oder daß die Behandlung wegen der ausgebildeten inpermeablen Striktur der Speiseröhre wahrscheinlich mit einer Gastrostomie hätte beginnen müssen.

* * *

Erst nach Beendigung dieser Arbeit wurde mir die Gelegenheit geboten, mich mit der Literatur über dieses Thema eingehender zu befassen. Ich erwähne daher kurz die Autoren, die sich schon mit der Frühbehandlung beschäftigt haben:

Gersuny (1887) führt bald nach der Verätzung ein weiches Schlundrohr ein. Roux (1913) empfiehlt es neuerdings am 6. Tage in Narkose. Johanessen (1900). Zacharias (1914) bougieren am 10. Tage, H. Salzer (1920) bei Kindern am 2. bis 6. Tage, ebenso Lotheissen; der letztere nur bei leichten Fällen. Ledoux (1920) empfiehlt für frische Verätzungen das Einlegeu dünner Kautschukröhren, am besten Nelatonkatheter, die eine Woche liegen bleiben können.

Digitized by Google
Original from UNIVERSITY OF MINNESOTA
Generated on 2019-10-24 18:09 GMT / http://hdl.handle.net/2027/umn.31951002684121b
Public Domain in the United States, Google-digitized / http://www.hathitrust.org/access_use#pd-us-google

Aus der Abteilung für Kehlkopf- und Nasenkrankheiten der Allgemeinen Poliklinik in Wien (Vorstand: Prof. Dr. H. Marschik).

„Cehasol" in der Laryngo-Rhinologie.

Von Dr. **Erwin Suchanek**, Assistent der Abteilung.

Über Erfolge mit Cehasol (Ammoniumsulfo-Ischtyfossilicum) wurde in letzter Zeit aus dem Gebiete der Dermatologie[1]) und Gynäkologie[2]) berichtet, so daß es auch angezeigt erscheint, einiges über die Anwendungsweise dieses Ölschieferpräparates in der Laryngo-Rhinologie mitzuteilen. An unserer Abteilung wurde dieses Mittel in zweifacher Weise zur Anwendung gebracht.

Zunächst durch Applikation auf die Schleimhaut. Ausgehend von dem Gedanken, daß es eine gewisse austrocknende Wirkung entfaltet, wurden zunächst chronische feuchte Prozesse, also mit starker Sekretion einhergehende Katarrhe der Nase, des Nasenrachenraumes und des Rachens, mit einer 3 bis 5%igen Mischung von Cehasol mit Glyzerin behandelt. Die Pinselungen wurden meist jeden 2. oder 3. Tag vorgenommen, wobei es sich zeigte, daß die Sekretion bald nachließ. Kontrollversuche mit reinem Glyzerin ergaben, daß der Erfolg sich nicht so prompt einstellte. Da der Rhinologe oftmals in der Behandlung chronischer Katarrhe mit dem Behandlungsmittel wechseln muß, um eine günstige „Umstimmung" der Schleimhaut zu erreichen, wird er jedes dahin wirkende Mittel begrüßen. Das Cehasol scheint nach unseren Erfahrungen ein solches Umstimmungsmittel zu sein, um für die Schwellenreiztherapie in Betracht zu kommen. Besonders gut bewährte es sich in einigen Fällen bei Applikation im Rhinopharynx. Kranke, welche über starke Schleimabsonderung „hinter der Nase" klagten, bei der Postrhinoskopie Schleim am Rachendach zeigten, ohne Anhaltspunkte für eine Nebenhöhlenerkrankung zu geben, waren nach 1 bis 2 wöchiger Behandlung von ihren Beschwerden befreit. Wir haben auf diese Weise mehr als hundert Patienten behandelt und nur in den wenigsten Fällen keinen Erfolg gesehen.

Ein Beispiel möge dies veranschaulichen:

Die 49jährige F. N. klagt seit vielen Monaten über Brennen im Halse und starke Schleimabsonderung im Rachen, welche sie fast fortwährend zum Räuspern zwingt. Die Untersuchung ergibt leicht gerötete, in ihrer Konfiguration nicht pathologisch veränderte Rachengebilde, das Rachendach glatt, von weiß-

---

[1]) Planner, Cehasol in der Dermatologie. Wr. kl. Wschr. 1921, Nr. 5.

[2]) Bauer, Cehasol als Spezifikum gegen Schleimhauterkrankungen der Vagina, Ars Medici 1921, Nr. 3.

Digitized by Google
Original from UNIVERSITY OF MINNESOTA
Generated on 2019-10-24 18:09 GMT / http://hdl.handle.net/2027/umn.31951002684121b
Public Domain in the United States, Google-digitized / http://www.hathitrust.org/access_use#pd-us-google

lichem Sekret überzogen. Nase ohne Besonderheiten. Kein Anhaltspunkt für eine Nebenhöhlenerkrankung. Nach 4maligem Pinseln mit Cehasolglyzerin im Laufe von 10 Tagen sind die Beschwerden geschwunden und auch kein Schleim am Rachendach nachweisbar. Eine nach 2 Monaten vorgenommene Kontrolluntersuchung ergibt Wohlbefinden und vollkommenes Fehlen der oben beschriebenen Schleimansammlung.

Die desinfizierende Kraft der Ölschieferpräparate, welche auch dem Cehasol innewohnen muß, versuchten wir bei einigen Fällen von Angina durch Pinselung mit 5% Cehasolglyzerin, wobei sich bei Kranken mit Angina katarrhalis, follicularis und lacunaris ein rasches Schwinden der Erscheinungen zeigte.

Auch akute Prozesse der Nase, bei denen immer eine starke Sekretion vorhanden ist, haben auf Einträufeln von einigen Tropfen 3%igen Cehasolglyzerin, die 1 bis 2 mal täglich vom Patienten vorgenommen werden, insoweit gut reagiert als sie rasch zur Abheilung gelangten und zum Versiegen der Schleimabsonderung führten.

Erwähnt sei noch, daß die Glyzerinmischung von den Patienten nur selten schmerzhaft empfunden wurde. Nur bei Applikation in der Nase wurde manchmal über ein leicht brennendes Gefühl geklagt.

Ein weiteres Anwendungsgebiet des Cehasol, auf das wir ganz besonders hinweisen möchten, liegt im Schutze der Haut nach großen Larynx-, Tracheal- und Pharynxoperationen. Jeder Laryngochirurg sieht nur zu oft das unheimlich rasche, bisher manchmal nicht zu vermeidende Auftreten von Ekzemen der Haut in der Umgebung von Fisteln oder Öffnungen der oberen Luft- und Speisewege. Die bisher übliche Verwendung von Zinksalbe ist an unserer Abteilung, seit wir das Cehasol gebrauchen, vollkommen verschwunden und mit ihr das Auftreten von Ekzemen. Das Cehasol wird ohne Verdünnung, also in reinem, dickflüssigem Zustand, schon beim ersten Verbandwechsel mittels Wattepinsel auf die Haut in der Umgebung der Wunde aufgetragen, überzieht diese mit einer rasch trocknenden lackartigen Schichte und schützt sie vor der Einwirkung der Sekrete. Diese Schichte haftet fest und zeigt, wenn darüber ein Verband gelegt wird, keine Sprünge. Bei dem Bestreben, den Patienten nach Anlegen eines Tracheostomas baldmöglichst von der Kanüle zu befreien, hat sich diese Cehasolschichte im Vergleiche zur Zinksalbe, Vaselin usw. ganz besonders bewährt, da sie beim Wegwischen des Trachealsekretes, wie es sich unter dem Tracheostoma fast immer ansammelt, gut haften bleibt. Es seien hier kurz die Krankengeschichten zweier Fälle gebracht, die deutlich die Cehasolwirkung zeigen:

Digitized by Google
Original from UNIVERSITY OF MINNESOTA
Generated on 2019-10-24 18:09 GMT / http://hdl.handle.net/2027/umn.31951002684121b
Public Domain in the United States, Google-digitized / http://www.hathitrust.org/access_use#pd-us-google

1. Bei einem 62jährigen Tischler, J. P., mit Karzinom des Larynxeinganges wurde die partielle Larynxexstirpation und Pharynxresektion ausgeführt. Durch das Pharyngostoma entleerte sich reichlich Speichel, so daß trotz der angewendeten Zinksalbe und Austrocknung der Haut mit Alkohol und Xeroform ein heftiges Ekzem der umgebenden Haut entstand. Dieses zeigte über talerstückgroße epithelentblößte Stellen. Nach Anwendung von Cehasol sah man am nächsten Tag keine Rötung mehr und zwei Tage später das Ekzem vollkommen verschwinden.

2. Bei einer 52jährigen mit hochgradigen Atembeschwerden eingelieferten Patientin M. H., wurde auf Grund des tracheoskopischen Befundes die Diagnose: Partielle karzinomatöse Entartung einer Rezidivstruma mit Durchwachsung der Trachealwand gestellt und die Exzission des karzinomatösen Knochen mit ausgedehnter Resektion der vorderen Trachealwand ausgeführt. Die Wundbehandlung wurde in der üblichen Weise durchgeführt und vom ersten Verbandwechel an, stets die Umgebung der Wunde mit Cehasol bepinselt. Als die Wundbehandlung abgeschlossen war und Pat. mit offenem Tracheostoma umherging, wurde dieses versuchsweise mit einem versteiften Heftpflasterstreifen verdeckt, um den normalen Atemtypus durch die Nase zu ermöglichen. Bisher war nicht einmal eine Rötung der Haut zu sehen gewesen. Nach 24 Stunden war an der bisher vollkommen intakten Haut ein hochgradiges Ekzem in der Ausdehnung des Heftpflasters entstanden, ein Zeichen für die große Empfindlichkeit derselben. Neuerliche Anwendung von Cehasol brachte das Ekzem nach weiteren 24 Stunde zum Schwinden.

Auch in anderen Fällen, bei denen nach Larynxexstirpation und Pharynxresektion oft ein breites Pharyngostoma vorhanden war, aus welchen sich reichlich Schleim und Speichel entleerte, konnten wir das Entstehen eines Ekzems durch die Anwendung von Cehasol vollkommen vermeiden und dadurch den Heilungsverlauf ganz wesentlich abkürzen.

Zusammenfassend läßt sich daher sagen, daß das Cehasol in der Laryngo-Rhinologie einerseits an der Schleimhaut als gutes Umstimmungsmittel bei sekretorischen Prozessen zu gebrauchen ist, andrerseits in der Laryngochirurgie als vorzügliches Vorbeugungsmittel gegen Ekzem empfohlen werden kann, da dadurch die Wundheilung ganz auffallend abgekürzt wird.

Generated on 2019-10-24 18:09 GMT / http://hdl.handle.net/2027/umn.31951002684121b
Public Domain in the United States, Google-digitized / http://www.hathitrust.org/access_use#pd-us-google
Digitized by Google
Original from UNIVERSITY OF MINNESOTA

Über Bedeutung und Technik der Freilegung des inneren Gehörganges bei labyrinthärer Meningitis.

Von Dr. **A. Blumenthal**, Berlin.

Die labyrinthäre Meningitis gehört zur Klasse der otogenen Leptomeningitiden. Alle diese otogenen Entzündungen der weichen Hirnhäute können in der verschiedensten Weise verlaufen und müssen dementsprechend verschieden bewertet werden. Die Unterscheidung der einzelnen Formen ist nicht immer ganz einfach. Die Literatur zeigt in eklatanter Weise, wie grundverschieden die Prozesse sein können, die den gleichen Namen Leptomeningitis tragen, sie zeigt auch, wie wenig man sich bei dem Worte Leptomeningitis denken kann, wenn nicht gleichzeitig nähere Angaben über die Art des leptomeningitischen Prozesses gemacht werden. Die Schwierigkeiten, den Charakter desselben näher zu präzisieren, liegen zum Teile in der Erkennung der Meningitis selbst infolge der Verwaschenheit der Symptome bei geringgradigen Entzündungen, sie liegen vor allem aber in der Feststellung der richtigen Beziehungen des meningitischen Prozesses zu demjenigen Krankheitsherd, von dem er ausgegangen ist. Was den ersten Punkt anbelangt, so mag als Beispiel der öfter beobachtete Status nach Radikaloperation mit hoher Temperatur und starken Kopfschmerzen gelten, den wir geneigt sind als seröse Reizung der Leptomeningen aufzufassen, von dem wir aber nicht sicher beweisen können, ob es sich tatsächlich um einen leptomeningitischen Prozeß handelt. Was den zweiten Punkt betrifft, so ist es oft außerordentlich schwer, im Anfang zu sagen, ob es sich um eine seröse bzw. eitrige leptomeningitische Reizung als sekundäre kollaterale Begleiterscheinung eines anderen endokraniellen Herdes handelt, welcher als Haupterkrankung anzusehen ist, oder ob wir es mit einer selbständigen hochwertigen Leptomeningitis zu tun haben.

Leptomeningitien, welche per continuitatem allmählich von einem Knochenherd oder einem Hirnherd aus entstehen, sind zunächst immer gutartig und anders zu beurteilen als solche, die auf dem Blut- oder Lymphweg entstanden sind. Letztere können ebenso wie die ersteren geringfügiger Art sein, sie können aber auch ebenso gut, ganz im Gegensatz zu ersteren, von vornherein einen durchaus selbständigen und bösartigen Chrakter haben. Bei allen Entzündungen der weichen Hirnhäute ist die biologische Frage von der größten Wichtigkeit, ob der meningitische Prozeß noch im Abhängigkeitsverhältnis zu dem ursächlichen Herd steht, d. h. ob er dem Wachstum oder der Abnahme des letzteren entsprechend steigt oder fällt, oder ob er, völlig selbständig geworden, vom Wachsen oder Rückgang des ursächliehen Herdes nicht mehr beeinflußt wird. Es

Digitized by Google
Original from UNIVERSITY OF MINNESOTA
Generated on 2019-10-24 18:09 GMT / http://hdl.handle.net/2027/umn.31951002684121b
Public Domain in the United States, Google-digitized / http://www.hathitrust.org/access_use#pd-us-google

ist leicht zu sagen, daß die otogenen leptomeningitischen Veränderungen stets sekundär von einem Herd des zum Ohre gehörigen Knochens oder seiner intrakraniellen Nachbarschaft aus entstehen. Es ist oft recht schwierig zu sagen, welcher Herd und welche Bahn der Weiterleitung es ist, von welchem und auf welcher die Keime in die weichen Hirnhäute hineingedrungen sind, und es ist vielfach noch schwieriger, das richtige Abhängigkeitsverhältnis zwischen ursächlichem Herd und meningitischer Entzündung zu bestimmen. Nur wenn man allseitig die Dinge von diesen Gesichtspunkten aus betrachtet, kann man den leptomeningitischen Prozeß richtig beurteilen und eine logisch begründete Basis für die richtigen therapeutischen Maßnahmen schaffen. Selbst das wichtigste Untersuchungsmoment, die Lumbalpunktion, für sich allein betrachtet, gibt diagnostisch vielfach nur recht unsichere Anhaltspunkte und ist keineswegs imstande, die mannigfach verschiedenen Prozesse, die alle mit dem gleichen Namen Leptomeningitis belegt werden, in dem für die Diagnostik und Therapie notwendigen Maße zu differenzieren. Man kann bei der Beurteilung des Lumbalpunktates sehr leicht sowohl dem Nichtvorhandensein gewisser Befunde wie dem Vorhandensein derselben zu große Bedeutung beilegen und daher zu Trugschlüssen über die Art der Erkrankung kommen. So lange aber die Beurteilung der im jeweiligen Falle vorliegenden Form von leptomeningitischer Erkrankung zweifelhaft ist, muß man auch mit der Wahl der einzuschlagenden bzw. der Bewertung der eingeschlagenen Therapie recht vorsichtig sein. Es werden leicht therapeutische Eingriffe und Anordnungen deswegen als wirksam angesehen, weil post hoc der Verlauf der Erkrankung eine günstige Wendung nahm, ohne daß diese günstige Wendung wirklich auf die betreffende Therapie zu beziehen ist. Es unterliegt wohl keinem Zweifel, daß eine Reihe von Meningitiden schon auf die Ausschaltung des ursächlichen Herdes günstig reagiert, während eine sehr aktive Therapie glaubt, auch den meningitischen Prozeß selbst durch Eingriffe an den Meningen beeinflussen zu müssen, und nun nach Eintritt der günstigen Wendung dieselbe nicht der Ausschaltung des ursächlichen Herdes, sondern dem zweiten Eingriff oder beiden zusammen zuschreibt. Was die Beschaffenheit des Lumbalpunktates anbelangt, so müssen auf Grund des vielen Literaturmaterials folgende Richtlinien für die Bewertung der Lumbalpunktatbefunde aufgestellt werden. Die makroskopische feststellbare Klarheit des Punktates besagt nichts. Denn im Sediment können bei klarem Punktat vermehrte Zellen und Bakterien sein. Es muß daher bei klarem Punktat stets ein Sediment angefertigt werden. Vermehrter Zellreichtum, besonders Vorhandensein von polynukleären Zellen spricht für einen Entzündungsprozeß im Endokranium oder im Rückenmarkskanal. Das Fehlen von vermehrten Zellen spricht aber nicht sicher dagegen. Vorhandensein von Bakterien, besonders wenn sie in Reinkultur zu züchten sind, läßt auf einen bakteriell bedingten Prozeß ebenda schließen. Das Fehlen von Bakterien spricht wieder nicht absolut dagegen. Sind die Bakterien die-

Digitized by Google
Original from UNIVERSITY OF MINNESOTA
Generated on 2019-10-24 18:09 GMT / http://hdl.handle.net/2027/umn.31951002684121b
Public Domain in the United States, Google-digitized / http://www.hathitrust.org/access_use#pd-us-google

selben, wie die des Ohreiters, dann ist anzunehmen, daß der Entzündungsprozeß im Endokranium seinen Ausgang vom Ohre nahm. Erhöhter Druck- und erhöhter Eiweißgehalt sprechen ebenfalls für einen Entzündungsprozeß im Endokranium oder Rückenmarkskanal. Beim erhöhten Drucke allein muß man gelegentlich allerdings auch an Stauung und Hydrops denken. Hat man es mit getrübtem Punktat zu tun, sei es bakterienfreiem oder bakterienhaltigen, so ist damit noch sicherer eine Entzündung angezeigt. Das bakterienhaltige Punktat ist, besonders wenn die Bakterien kulturell gut zu züchten sind, stets viel ernster zu beurteilen als das bakterienfreie, wie überhaupt jeder positive Befund im Lumbalpunktat stets mindestens einen gleich schweren Prozeß im Endokranium oder Rückenmarkskanal mit Sicherheit anzeigt, während ein negativer Befund im Punktat nie einen schweren Entzündungsprozeß in den genannten Gebieten mit Sicherheit ausschließt. Blutiges Punktat spricht, falls das Blut nicht artifiziell beigemengt ist, für eine mit Blutung einhergehende Veränderung. Wenn wir somit aus dem Lumbalpunktat in vielen Fällen überhaupt nicht sicher auf einen entzündlichen Herd im Schädel oder Rückenmarkskanal schließen können, wenn in anderen Fällen auf Grund des Punktatbefundes ein entzündlicher Prozeß, sei es ein bakterienfreier oder bakterienhaltiger, mit Sicherheit angenommen werden darf und muß, so bleibt immer noch die wichtige Frage übrig, in welchen Geweben und an welcher Stelle wir den Hauptherd zu suchen haben. Diese Frage ist nur im Zusammenhang mit allen übrigen Untersuchungsmomenten zu lösen. Selbst dann, wenn das Lumbalpunktat der endokraniellen intraarachnoidalen Flüssigkeit vollkommen entsprechen sollte, ist die Diagnose noch lange nicht geklärt, besonders bei leicht verändertem Punktat. Polynukleäre Zellen in mäßiger Anzahl können beispielsweise in den Intraarachnoidalraum und somit in den Lumbalkanal gelangen, ohne daß der Intraarachnoidalraum selbst wesentlich entzündet ist. Sie finden sich beispielsweise bei allen möglichen endokraniellen Herden auch ohne besondere Beteiligung des genannten Raumes, und niemand kann ihnen ansehen, ob sie von einem Extraduralabszeß, von einer Sinusthrombose, einem Intraduralabszeß oder einem Hirnabszeß aus in die Lumbalflüssigkeit hineingelangt sind. Solche leichte Veränderungen erlauben also nur ganz grobe Schlüsse. Sie sind weder ein Beweis für eine ausgesprochene Erkrankung der weichen Hirnhäute, noch lassen sie einen Schluß auf sonstigen Sitz des Hauptherdes zu. Trotzdem sind sie ein wertvolles Memento. Sie sind nicht ohne Grund da und zeigen an, daß irgendwo im Endokranium eine krankhafte Veränderung eingetreten ist. Man muß versuchen, aus der Gesamtheit aller Untersuchungsmomente Näheres über den sie erzeugenden Erkrankungsherd zu erfahren, wenn häufig auch die letzte Klärung der Diagnose erst intra operationem unter Messer und Meißel erfolgt. Je schwerer das Lumbalpunktat verändert ist, desto bessere Schlüsse vermögen wird aus demselben in bezug auf die Veränderung der Leptomeningen zu ziehen. Sprach die lediglich in leicht vermehrtem Zellgehalt bestehende Veränderung des

Digitized by Google
Original from UNIVERSITY OF MINNESOTA
Generated on 2019-10-24 18:09 GMT / http://hdl.handle.net/2027/umn.31951002684121b
Public Domain in the United States, Google-digitized / http://www.hathitrust.org/access_use#pd-us-google

Punktates durchaus nicht sicher für eine wesentliche Veränderung des Intraarachnoidalraumes, so können und müssen wir bei stark getrübtem oder gar eitrigem Punktat sicher eine intensive Beteiligung der weichen Hirnhäute annehmen. Hier ist kein Zweifel an dem Bestehen einer Leptomeningitis mehr berechtigt. Noch klarer wird das Bild, wenn das getrübte Punktat reichlich Bakterien enthält, besonders wenn dieselben gut zu züchten sind. Bei getrübtem oder eitrigen Punktat mit reichlichem Bakteriengehalt muß eine ausgedehnte Leptomeningitis angenommen werden. Mit dem Nachweis der leptomeningitischen Entzündung ist die Diagnose aber in vielen Fällen nicht erschöpft. Man muß versuchen, festzustellen, auf welchem Wege, von welchem Herd aus die Entzündung entstanden ist und ferner, in welchem Verhältnis sie zu dem Ausgangsherd steht. Denn erstens ist die otogene Leptomeningitis eine Sekundärerkrankung, die ohne Auffindung und Berücksichtigung des Primärherdes nicht behandelt werden darf, und zweitens ist es, wie bereits erwähnt, für die Bewertung der Sekundärerkrankung außerordentlich wichtig, sie von dem Gesichtspunkt aus zu betrachten, ob sie noch im biologischen Abhängigkeitsverhältnis vom Primärherd steht oder ob sie sich bereits zu einem selbständigen Prozeß ausgewachsen hat. Ist doch gerade die Art des Abhängigkeitsverhältnisses für den Verlauf und die Heilbarkeit des meningitischen Prozesses von der größten Wichtigkeit. Ohne richtige Beurteilung des Abhängigkeitsgrades kann man auch die Therapie, abgesehen von rein technischen, später noch zu besprechenden Fragen, nicht richtig einschätzen. Es können Eingriffe am Primärherd unterlassen werden, ohne welche eine Heilung des meningitischen Prozesses nicht zu denken ist, und es können Eingriffe zum Zwecke der Beeinflussung der Leptomeningitis selbst vorgenommen und als wichtig für die Heilung angesehen werden, die bei richtiger Behandlung des Primärherdes durchaus überflüssig sind und gegenüber der Inangriffnahme des Primärherdes für den günstigen Verlauf der Erkrankung wenig oder garnicht in Betracht kommen. Es wird ferner bei schärferer Unterscheidung der verschiedenen leptomeningitischen Prozesse die Verschiedenartigkeit der Wirkung operativer Eingriffe bei verschiedenen Fällen besser verstanden. Wenn wir nun die einzelnen Formen der beiden Kategorien von leptomeningitischer Entzündung 1. der abhängigen unselbständigen, 2. der unabhängigen selbstständigen zusammenhängend betrachten, so gehören zur ersten Kategorie, d. h. zu den abhängigen Leptomeningitiden alle lokalisierten Entzündungen der Leptomeningen, die per continuitatem allmählich von einem eitrigen Herde in der Nachbarschaft aus entstanden sind, in der ersten Zeit ihres Bestehens. Solche eitrige Nachbarherde sind Intraduralabszesse, Intrazerebral- und Intrazerebellarherde, erkrankte Sinus, erkrankte intraarachnoidale Gefäßbezirke, und schließlich erkrankte Labyrinthe, deren Veränderungen sich langsam nach dem Endokranium fortsetzen und dabei nicht plötzlich, sondern allmählich auf den Intraarachnoidalraum übergreifen. Es handelt sich dann entweder um rein seröse Ausschwitzungen

Digitized by Google
Original from UNIVERSITY OF MINNESOTA
Generated on 2019-10-24 18:09 GMT / http://hdl.handle.net/2027/umn.31951002684121b
Public Domain in the United States, Google-digitized / http://www.hathitrust.org/access_use#pd-us-google

der weichen Hirnhäute oder um lokalisierte serös eitrige oder eitrige Entzündungen, die zunächst keine ausgesprochene Tendenz zum schnellen Wachsen haben oder sich doch nur parallel mit dem ursächlichen Herd, wie beispielsweise bei einem wachsenden Hirnabszeß, ausbreiten. Das klinische Bild dieser Art von Leptomeningitis läßt die schwersten Symtome der voll entwickelten Leptomeningitis, Benommenheit, ausgesprochene Nackenstarre, die heftige Unruhe des Meningitikers, incontinentia alvi et urinae vermissen. Aus dem Lumbalpunktat sind Bakterien in Reinkultur gewöhnlich nicht zu züchten. Zu der zweiten Kategorie, d. h. den selbständigen Meningitiden gehört in erster Linie die foudroyant entstandene Meningitis, die bei schweren akuten Otitiden infolge hämatogener Bakterienaussaat schon in den ersten Tagen entstehen kann, gehört ferner die Meningitis, die sich plötzlich bei bestehender Mittelohreiterung an Schläfenbeinfrakturen anschließt oder die nach Labyrinthverletzungen oder plötzlichen Eitereinbrüchen ins Labyrinth nach schneller Fortpflanzung der Entzündung durch den Meatus einsetzt, gehören ferner alle Meningitiden, die zunächst durchaus im Abhängigkeitsverhältnis von dem Primärherd stehen, sich aber durch allmähliches dauerndes Wachstum so verstärken, daß sie sich zu völlig selbständigen Prozessen auswachsen, und unbekümmert um das Schicksal des primären Herdes weiterbestehen, gehören ferner alle Meningitiden, die zunächst durchaus abhängig sind, dann aber durch einen plötzlichen Vorgang, wie z. B. Durchbruch von Verwachsungen, eine plötzliche katastrophale Steigerung erfahren. Die Differenz zwischen der meningitischen Veränderung bei vorübergehender kollateraler oder toxischer Reizung und derjenigen bei foudroyant entstandenen und ausgebreiteten Erkrankungen ist begreiflicherweise sehr groß. Diese verschiedenen Arten — die leichteste auf der einen, die schwerste auf der anderen — müssen außerordentlich verschieden bewertet werden, und ganz besonders im Hinblick auf die operativen therapeutischen Maßnahmen und ihre Wirkungen. Teilen wir sämtliche operativen Versuche, die bei der otogenen Leptomeningitis teils mit, teils ohne Erfolg angewandt worden sind, in zwei Klassen, so haben wir es zu tun erstens mit Maßnahmen, die lediglich den primären Herd angreifen in der Erwartung, daß die Ausschaltung desselben auch ein Erlöschen des meningitischen Prozesses zur Folge haben wird, zweitens mit operativen Maßnahmen, die den Herd bzw. die Veränderungen an den Leptomeningen selbst angreifen, drittens mit einer Kombination von operativen Maßnahmen, welche den Primärherd und die Veränderungen an den Leptomeningen in Angriff nehmen. Ihnen gegenüber stehen die nichtoperativen Maßnahmen der internen Therapie.

Es ist klar, daß alle Formen leptomeningitischer Entzündung, die wir als vom Primärherd abhängige Meningitiden bezeichnet haben, nach der Ausschaltung des Primärherdes zurückgehen müssen. Denn darin liegt ja gerade ihre Abhängigkeit, daß sie nicht in sich, sondern entsprechend dem Wachsen oder Fallen des Primärherdes steigen und fallen.

Digitized by Google
Original from UNIVERSITY OF MINNESOTA
Generated on 2019-10-24 18:09 GMT / http://hdl.handle.net/2027/umn.31951002684121b
Public Domain in the United States, Google-digitized / http://www.hathitrust.org/access_use#pd-us-google

Daraus geht ferner hervor, daß es bei diesen abhängigen Leptomeningitiden keiner weiteren Eingriffe an der weichen Hirnhäuten zum Zwecke der Beeinflussung der Meningitis selbst bedarf, weil auch ohne sie der meningitische Prozeß zurückgeht. Es muß daher mit großer Skepsis aufgenommen werden, wenn bei meningitischen Erscheinungen von manchen Operateuren außer der operativen Inangriffnahme des Primärherdes noch operative Maßnahmen an den Hirnhäuten vorgenommen wurden und nun das Zurückgehen der meningitischen Symptome auf die kombinierten Eingriffe oder gar auf die Eingriffe an den Leptomeningen allein zurückgeführt wurde. Die letzteren waren vermutlich überflüssig, wenn es sich nicht um besondere Dinge, wie abgekapselte Intradural- oder Intraarachnoidalherde gehandet hat. Es ergibt sich naturgemäß die Frage, ob überhaupt Eingriffe an den Hirnhäuten selbst imstande sind, leptomeningitische Entzündungen günstig zu beeinflussen. Als solche Eingriffe kommen in Betracht erstens die Inzision der Dura oder die Lappenbildung der Dura, zweitens die Inzision der Arachnoiden. Was die Eröffnung der Dura anbelangt, mit oder ohne Lappenbildung der Dura, so kann sie höchsten zur direkten Ableitung des Intraduralraumes, nicht aber zur direkten Ableitung des Intraarachnoidalraumes dienen. Da aber die Leptomeningitis ihren Sitz im Intraarachnoidalraum hat, so ist von vornherein nicht mit einem günstigen Effekt derartiger Maßnahmen zu rechnen. Es findet sich allerdings nicht selten bei ausgedehnter Leptomeningitis freies eitriges Exsudat im Subduralraum, aber dann fast immer nur in der hinteren Schädelgrube. Dort tritt die eitrige Flüssigkeit, wie ich mich bei einer großen Reihe von Sektionen bei eitrigen Leptomeningitiden überzeugen konnte, vermöge der tiefen Lage und der besonderen anatomischen Verhältnisse nicht selten, wenn sie reichlich in den Zisternen des Intraarachnoidalraumes angesammelt ist, auch in den Intraduralraum über. Hier könnte man also vielleicht daran denken, durch eine Drainage des Intraduralraumes sekundär auch den Intraarachnoidalraum zu entlasten und somit die Entzündung in demselben zum Rückgang zu bringen. In den mittleren Schädelgruben haben wir viel seltener freies eitriges Exsudat aus dem Intraarachnoidalraum. Hier könnte durch Durainzisionen also nur eitriges Exsudat abgeleitet werden, welches sich intradural lokalisiert angesammelt hat, wie z. B. bei einem intraduralen Abszeß. Es bedarf nicht vieler Worte, um darauf hinzuweisen, daß solch ein Prozeß in keiner Weise mit der otogenen Leptomeningitis identisch ist. Wenn daher Durainzisionen zum Zwecke der Ableitung freien Sekretes bei Leptomeningitiden gemacht werden sollen, so kommen auf Grund der oben beschriebenen Sektionsbefunde nur solche in der hinteren Schädelgrube in Betracht. Von der Vorstellung ausgehend, daß Bildung von Duralappen zwecks Drainage des Intraduralraumes hier an der tiefsten Stelle einigen Erfolg haben könnte, und mehr noch zur Prüfung der Frage, ob überhaupt bei derartigen Maßnahmen eine praktisch wichtige Drainage des Subduralraumes in der hinteren Schädelgrube

Digitized by Google
Original from UNIVERSITY OF MINNESOTA
Generated on 2019-10-24 18:09 GMT / http://hdl.handle.net/2027/umn.31951002684121b
Public Domain in the United States, Google-digitized / http://www.hathitrust.org/access_use#pd-us-google

erzielt werden könnte, legte ich in einem schweren Falle diffuser Meningitis entsprechend der hinteren unteren Fläche des Kleinhirns einen Duralappen von Zweimarkstückgröße an. Es kam hier nicht so sehr darauf an, die schwere, wenig aussichtsvolle Leptomeningitis zu heilen, wie darauf, zu sehen, ob an dieser nach theoretischen Überlegungen günstigsten Stelle eine praktisch brauchbare Ableitung der Subduralsekrete erzielt würde oder nicht. Ob dadurch auch der Intraarachnoidalraum zu entlasten war, darauf kam es zunächst nicht an. Das wäre Gegenstand weiteer Untersuchungen gewesen, die in dem Augenblick hinfällig wurden, in welchem der Beweis der Wertlosigkeit der Lappenbildung für die Ableitung des Subduralraumes gegeben war. So lange der Patient lebte, zeigte sich in keiner Weise eine nennenswerte Absonderung von Wundsekreten aus der großen Duraöffnung. Das Kleinhirn legte sich dicht an die Ränder der Öffnung und wirkte so als Verschluß. Sehr dünnes, seröses Sekret wäre vielleicht mehr hindurchgetreten, aber für dickes, eitriges, fibrinöses Sekret war der Abfluß höchst schwierig und unbequem. Bei der Sektion fand sich wie gewöhnlich Eiter an der Basis des Kleinhirns, außerdem Blutgerinnsel in der Nachbarschaft der Duraöffnung. Verklebungen zwischen Hirn und Durawunde hatten sich nicht gebildet, wie sie meistens ausbleiben, wenn das Gehirn oder die Hirnhäute schmierig verändert sind. Sie treten gewöhnlich nur ein, so lange Innenfläche der Dura und Oberfläche der weichen Hirnhäute noch imstande sind, produktives entzündliches Gewebe zu bilden, also bei nicht zu hochgradiger entzündlicher Veränderung, oder wenn die Gewebe sich von dem Zustande schwerster Schädigung erholen und zu einem Stadium geringerer Schädigung zurückkehren. Es muß also festgestellt werden, daß die Anlegung einer großen Duraöffnung mittels Lappenbildung in keiner Weise ableitend auf den Subduralraum gewirkt hat und daß sie daher noch weniger imstande war, den Intraarachnoidalprozeß günstig zu beeinflussen. Es kann bei leptomeningitischer Entzündungen auf Grund der obigen Ausführungen von Durainzisionen hinsichtlich der direkten Beeinflussung der Leptomeningitis selbst nicht viel erwartet werden. Ebenso wenig ist das der Fall, wenn man gleichzeitig Einschnitte in die Arachnoidea macht. Man kann ein so ausgedehntes Maschen- und Buchtensystem überhaupt nicht durch eine oder wenige Inzisionen drainieren, es sei denn, daß es sich um einen eng begrenzten Herd handelt, wie etwa bei einer lokalen Leptomeningitis im Bereich einer thrombosierten Vene. Wir müssen daher die Eingriffe an den Hirnhäuten selbst zum Zwecke der Heilung leptomeningitischer Prozesse mit der größten Skepsis betrachten, soweit es sich um diffuse und selbständige, vom Primärherd unabhängige Veränderungen handelt, und die Wirkung solcher Eingriffe als nebensächlich und die Eingriffe meist als überflüssig erklären, soweit es sich um kollaterale und vom Primärherd abhängige Entzündungsformen handelt. Wir können sie einstweilen im wesentlichen nur dort gelten lassen und können und müssen sie dann anwenden, wenn es sich um abgekapselte oder durch Ver-

Digitized by Google
Original from UNIVERSITY OF MINNESOTA
Generated on 2019-10-24 18:10 GMT / http://hdl.handle.net/2027/umn.31951002684121b
Public Domain in the United States, Google-digitized / http://www.hathitrust.org/access_use#pd-us-google

klebungen begrenzte intradurale oder intraarachnoidale Eiterherde handelt. Wo das nicht der Fall ist, kommt bei den otogenen leptomeningitischen Entzündungen in allererster Linie die operative Ausschaltung des ursächlichen Primärherdes, welcher zur Meningitis geführt hat, in Betracht. Aber auch durch diese wird nur dann ein Erfolg zu erwarten sein, so lange die Entzündungen der Leptomeningen im Abhängigkeitsverhältnis von der ursächlichen Erkrankung stehen. Haben sie die Grenze, an welcher die Abhängigkeit aufhört und das diffuse selbstständige Wachstum anfängt, überschritten, oder sind sie von vornherein durch die Art des Entstehens oder die Stärke der Virulenz vollkommen selbständig in ihrem Verlauf, dann ist von der Ausschaltung des Ausgangsherdes nicht viel mehr zu erwarten. Man muß sich im Anschluß an die letztere mit Einwirkungen vom Lumbalkanal, interner und physikalischer Therapie begnügen und zufrieden sein, wenn in Einzelfällen der schwere intraarachnoidale, eitrige Prozeß nicht tötlich endigt. Es ist vielfach im Anfang natürlich außerordenlich schwierig, zu sagen, ob wir es mit einem abhängigen Prozeß zu tun haben oder nicht. Nur durch Berücksichtigung sämtlicher diagnostisch wichtiger Momente kann man zum richtigen Urteil kommen. Da trotzdem manche Fälle nach dieser Richtung hin unklar bleiben werden und es sich in dubio stets empfiehlt, mit der Möglichkeit der Beeinflußbarkeit der Meningitis durch Ausschaltung des Primärherdes zu rechnen, so muß therapeutisch in jedem Falle die letztere ins Auge gefaßt werden. Das ist bei einer Reihe von Fällen nicht schwierig, wenn sich der Weg vom Primärherd bis zu den entzündeten Leptomeningen klar Schritt für Schritt verfolgen läßt, d. h. bei den durch kontinuierliches allmähliches Weiterwachsen des Prozesses entstandenen. Nicht leicht ist diese Ausschaltung dann, wenn man den Weg der Weiterleitung nicht klar übersehen kann, wenn beispielsweise verschiedene Herde oder verschiedene Wege der Weiterleitung in Betracht kommen. Da bleibt vielleicht der wichtigere Herd oder die wichtigere Leitung unentdeckt und unberücksichtigt, und mit der Beseitigung der anderen ist nichts geholfen. In gleicher Weise ist der Nutzen der Eröffnung nur beschränkt, wenn es einem nicht gelingt, an den Punkt zu gelangen, bei dem die Entzündungserscheinungen schwächer werden oder gar halt gemacht haben. Jeder operative Eingriff bei Entzündungsprozessen hat dann die meisten Chancen, wenn man bis ans Ende der Entzündung, wenigstens aber bis über den Punkt der größten Spannung hinaus vorgedrungen ist.

Versucht man nun, nach den vorangegangenen Ausführungen über die otogene leptomeningitische Entzündung im allgemeinen die Eröffnung des Meatus acusticus internus bei labyrinthärer Meningitis richtig zu bewerten, so muß man sagen, daß, wie alle otogenen Leptomeningitiden, auch die labyrinthäre in verschiedener Form auftreten kann, daß sie durch Ausschaltung des primären Herdes im Labyrinth nur wesentlich beeinflußt werden wird, so lange sie noch im Abhängigkeitsverhältnis von demselben steht, und daß die Ausschaltung des Primärherdes in Form der Er-

Digitized by Google
Original from UNIVERSITY OF MINNESOTA
Generated on 2019-10-24 18:10 GMT / http://hdl.handle.net/2027/umn.31951002684121b
Public Domain in the United States, Google-digitized / http://www.hathitrust.org/access_use#pd-us-google

öffnung des Meatus internus nach der Eröffnung des Labyrinthes nur dann Zweck und Erfolg haben kann, wenn die Entzündung vom Labyrinth auch wirklich durch den Meatus internus und nicht auf anderer Bahn bis zu den Leptomeningen vorwärts geschritten ist, daß diese Eröffnung des Meatus aber auch nur dann aussichtsvoll erscheint, wenn der Höhepunkt der Entzündung nicht schon jenseits des Meatus liegt. Die Eröffnung des Meatus ist also nur dann berechtigt, wenn die Entzündung vom Labyrinth auf den Meatus übergegriffen hat. Entweder macht sich dies Fortschreiten auf den Meatus klinisch durch Symptome noch nicht bewerkbar, das Fortschreiten ist nur durch den intra operationem erhobenen Befund zu diagnostizieren, und die Indikation zur Meatusoperation wird daher ebenfalls erst bei der Labyrinthoperation selbst aufgestellt, wie ja vielfach für die Eingriffe am Labyrinth nicht so sehr die klinischen Symptome wie gerade die intra operationem gefundenen Veränderungen an der Labyrinthkapsel ausschlaggebend sind. Oder aber das Fortschreiten der Entzündung vom Labyrinth auf den Meatus macht sich klinisch dadurch bemerkbar, daß die Entzündung vom Meatus noch weiter zentralwärts fortschreitet und durch Beteiligung der Leptomeningen meningitische Symptome auslöst. Es ist durchaus möglich, daß neben einer Labyrinthitis noch ein anderer eitriger Herd besteht und nicht die Labyrinthitis, sondern der andere Herd die Leptomeningitis erzeugt hat. Dann kann man durch Eröffnung des Meatus der Leptomeningitis natürlich nicht beikommen. Es ist ferner durchaus vorstellbar, daß eine labyrinthäre Meningitis nicht durch den Meatusweg, sondern auf anderem Wege vom Labyrinth aus, beispielsweise durch Vermittlung des Sacculus entsteht. Auch hier ist die Eröffnung des Meatus selbst überflüssig und zwecklos. Es genügt durchaus die Resektion des Labyrinthes bis an den Meatus. Ob die Meatusoperation, unter den genannten richtigen anatomischen Voraussetzungen gemacht, nutzen, d. h. den leptomeningitischen Prozeß günstig beeinflussen wird, ist eine weitere Frage. Der Eingriff ist nach dem oben Gesagten nur dann aussichtsvoll, wenn der leptomeningitische Prozeß noch im Abhängigkeitsverhältnis von den Veränderungen im Meatus steht und noch nicht als selbständige Erkrankung anzusehen ist, die sich um ihren Ausgangsherd nicht mehr kümmert. Es handelt sich daher eigentlich nur um alle chronisch entstandenen Formen. Die labyrinthären Meningitiden, welche beispielsweise bei Labyrinthverletzungen in der Nachbarschaft eitriger Mittelohrherde ganz akut entstehen, zeigen gewöhnlich einen so foudroyanten Verlauf, daß hier von einer etappenförmigen Ausdehnung, bei welcher die nächste Etappe noch in engen Zusammenhang mit der vorigen steht, nicht gesprochen werden kann. Die Verbreitung des Prozesses auf den Intraarachnoidalraum geht mit einer so rapiden Schnelligkeit vor sich, daß in ganz kurzer Zeit eine voll entwickelte biologisch durchaus selbständige Leptomeningitis vorliegt. Dieselbe noch durch breite Eröffnung des Labyrinthes oder des Meatus beeinflussen zu können, ist nicht viel mehr als ein guter Wunsch. Die Tatsachen lehren, daß man sie von

Digitized by Google
Original from UNIVERSITY OF MINNESOTA
Generated on 2019-10-24 18:10 GMT / http://hdl.handle.net/2027/umn.31951002684121b
Public Domain in the United States, Google-digitized / http://www.hathitrust.org/access_use#pd-us-google

hier aus meistens nicht mehr beeinflussen kann. Dasselbe gilt für viele eitrige Labyrinthitiden und Meningitiden, die nach einem plötzlichen Eitereinbruch ins Labyrinth vom Mittelohr her bei akuten sehr virulenten Otitiden entstehen. Aurch hier gibt es vielfach keine schrittweise Fortentwicklung. Der Intraarachnoidalraum wird in diesen Fällen gewöhnlich schnell überschwemmt, die selbständige Leptomeningitis ist da und läßt sich durch Eröffnung des Meatus nicht mehr zurückbringen. So bleibt als Hauptdomäne für die Freilegung des Meatus die Meningitis, welche sich an einen langsam fortschreitenden Prozeß im Labyrinth und Meatus angeschlossen hat, die chronische Form der Labyrintheiterung mit Meningealsymptomen übrig. Hier kann man bei rechtzeitiger Vornahme der Operation die Meningitis erfolgreich beeinflussen. Man kann es allerdings nur so lange, wie der leptomeningitische Prozeß im Abhängigkeitsverhältnis von den genannten Herden steht. Hat derselbe durch immer neue Speisung vom Meatus her infolge nicht rechtzeitiger Vornahme der Labyrinth- und Meatuseröffnung einen gewissen Stärkegrad überschritten, dann wächst er selbständig weiter und wird nunmehr durch die Eröffnung des Ausgangsherdes nicht mehr beeinflußt. Klinisch beobachtet man dann bald die schwersten Symptome: Nackenstarre, Benommenheit, starke Unruhe, Incontinentia alvi et urinae. Es gibt natürlich Übergangsformen, bei denen in dubio ratsamer ist die Operation vorzunehmen, als die Hände in den Schoß zu legen, selbst auf die Möglichkeit oder gar Wahrscheinlichkeit hin, daß der Eingriff nichts mehr nutzt.

Was nun die Technik der Eröffnung des Meatus anbelangt, so ist dieselbe von Neumann in der Mschr. f. Ohrenhlk. 1911 in der Weise angegeben worden, daß der Meatus lediglich von der hinteren Pyramidenfläche aus eröffnet wird. Nach oben zu macht Neumann dem Sinus petrosus Halt, um keine Blutung zu bekommen. Diese Art der Operation macht die Freilegung des inneren Gehörganges technisch zu einer recht schwierigen. Man muß sich in einer schmalen Mulde weit in die Tiefe arbeiten, die rückwärts begrenzt wird von der Dura der hinteren Schädelgrube, nach vorn von dem Pyramidenteil stirnwärts vom Meatus, nach oben von dem Knochenabschnitt der Pyramide oberhalb des Meatus, nach unten von einer Horizontallinie, welche etwa den oberen Rand des Bulbus venae jugularis tangiert. Neumann warnt vor einer Verletzung des in der oberen Pyramidenkante in einem Sulkus eingelagertem Sinus petrosus superior und verweist daher den Operateur auf das unterhalb desselben gelegene Knochengebiet als Operationsterrain.Der Operateur ist also auf einen sehr tiefen, nach innen spitz zulaufenden, durch die eben angeführten Grenzlinien begrenzten engen Knochentrichter angewiesen. Der der mitteleren Schädelgrube anliegende, den oberen Bogengang enthaltende Teil der Pyramide wird nach Neumanns Beschreibung nicht mitreseziert. Jedenfalls ist nichts davon gesagt. Es liegt auf der Hand, daß man eine viel breitere Eröffnung des Meatus erzielt, wenn man nicht nur die ihn occipitalwärts deckende Knochenschicht fortnimmt, wobei

Digitized by Google
Original from UNIVERSITY OF MINNESOTA
Generated on 2019-10-24 18:10 GMT / http://hdl.handle.net/2027/umn.31951002684121b
Public Domain in the United States, Google-digitized / http://www.hathitrust.org/access_use#pd-us-google

man dauernd in sehr engen Verhältnissen arbeiten muß, sondern wenn man gleichzeitig den nach oben zu um den Meatus gelagerten Knochen, welcher an die mittlere Schädelgrube stößt und den oberen Bogengang enthält, fortnimmt. Diese Art der Freilegung hat den Vorzug der größeren technischen Leichtigkeit, der breiteren Eröffnung des Meatus, den der vollständigen Ausschaltung des statischen Labyrinthes, den oberen Bogengang eingeschlossen und den der Freilegung der Dura der hinteren und mittleren Schädelgrube, soweit sie dem erkrankten Labyrinth anliegen. Bei dieser radikalen Resektion des Labyrinthes und übersichtlichen Freilegung aller dem Labyrinth und Meatus benachbarten endokraniellen Gebiete hat man eine sehr große Sicherheit, daß man vom kranken Knochen nichts stehen läßt und an der harten Hirnhaut so leicht nirgends eine Veränderung, die mit dem Labyrinth zusammenhängen könnte, übersieht. Es ist bekannt, wie schwer es selbst intra operationem oft zu sagen ist, auf welchem Wege die Ohrerkrankung auf die Meningen übergegriffen hat. Nicht selten sind nicht ein, sondern verschiedene Herde vorhanden, die als Ursache der Leptomengitis in Betracht kommen. Vielleicht wird nur der eine gefunden, der andere, welcher den wirklichen Ausgangspunkt darstellt, bleibt unentdeckt und die eigentliche Quelle ist somit nicht ausgeschaltet. Es gibt nichts Unangenehmeres für den Operateur, als einen Herd nicht gefunden und dadurch den tötlichen Ausgang verschuldet zu haben. Je ausgiebiger und vollkommener man nun bei vorliegenden eitrigen Labyrintherkrankungen die Resektion des Labyrinthes, Freilegung des Meatus und der Dura der hinteren und mittleren Schädelgrube nach den obigen Gesichtspunkten durchführt, desto sicherer wird man das Übersehen von Herden vermeiden. Das ist nächst der größeren technischen Leichtigkeit ein nicht zu unterschätzender Vorzug bei der Eröffnung des Meatus von der hinteren plus mittleren Schädelgrube. Dazu kommt ferner, daß die Nachbehandlung einer Reihe von endokraniellen Komplikationen in der Nachbarschaft der tieferen Pyramidenteile desto leichter ist, je umfangreicher der Knochen, welcher diesem endokraniellen Herd vorgelagert ist, entfernt wird. Gerade die tief liegenden Abszesse kommen häufig deswegen nicht zur Heilung, weil der Zugang zu ihnen durch vorgelagerte Knochen zu sehr begrenzt ist. Wir haben alle Veranlassung, wenn der ursächliche Knochenherd es erlaubt oder sogar fordert, die tieferen Pyramidenteile für die Übersicht und Drainage des endokraniellen Herdes so ausgedehnt wie möglich zu resezieren. Ich wies bereits in der Mschr. f. Ohrenhlk. 1914, Nr. 10, S. 1243, darauf hin, daß man durch Resektion des Labryrinthblocks nicht nur bis zur Dura der hinteren, sondern auch bis zur Dura der mittleren Schädelgrube, die Labyrinthresektion, die Freilegung des Meatus und die der tiefen labytinthären Abszesse ausgiebiger gestalten könne. Eine Reihe von Versuchen am Präparat lehrte das ganz einwandfrei, so daß nach diesen Vorversuchen die Methode am Lebenden ausgearbeitet werden konnte. Bevor die Krankengeschichte des Falles mitgeteilt wird, soll die

Digitized by Google
Original from UNIVERSITY OF MINNESOTA
Generated on 2019-10-24 18:10 GMT / http://hdl.handle.net/2027/umn.31951002684121b
Public Domain in the United States, Google-digitized / http://www.hathitrust.org/access_use#pd-us-google

Ausführung der Operation näher beschrieben werden. Nach Herstellung der gewöhnlichen Radikaloperationshöhle wird der Sinus freigelegt und der medial von ihm gelegene Knochen bis an den hinteren Bogengang und noch etwas weiter ohne Rücksicht auf den letzteren reseziert. Ebenso wird die Dura der mittleren Schädelgrube über der Pauke etwa bis an die Gegend des oberen Bogenganges freigelegt. Die obere Kante der Pyramide, welche etwa noch beide Dura voneinander trennt, wird mit der Knochenzange fortgekniffen, so daß jetzt beide Dura bis zu dem Teile des Pyramidenknochens freiliegen, welcher das Dach des Labyrinthes bildet bzw. die oberen Teile des Labyrinthes selbst enthält. Blutet der Sinus petrosus superior, so ist die Blutung aus dem meist nicht sehr dicken Gefäß durch Kompression mit dem stumpfen Meißel oder durch Tamponade zu beherrschen. Bevor nun die tieferen um den Meatus gelagerten Knochenteile inklusive Gegend des oberen Bogenganges und des Sacculus reseziert werden, muß die Dura der mittleren und hinteren Schädelgrube möglichst weit vorsichtig vom Knochen abgedrängt werden. Es ergibt sich aus den anatomischen Verhältnissen, daß dabei in der Gegend des Sacculus ein Durariß entstehen kann, denn die Dura sendet hier einen Fortsatz in den Knochen hinein. Das ist nicht als sehr schweres Ereignis zu bewerten, weil die Eröffnung des Meatus ja gerade wegen der bereits bestehenden Meningitis gemacht wird, eine frische Infektion also kaum zu befürchten ist, besonders wenn man nachher die Öffnung der Dura nach der Stelle des Porus acusticus internus hin erweitert, wo sich der Übergangspunkt der Entzündung im Meatus auf den Intraarachnoidalraum befindet. Es handelt sich nunmehr nach Ablösung der Dura beider Schädelgruben um die Resektion des den Meatus bedeckenden Knochens. Dieselbe wird in folgender Weise durchgeführt. Nachdem das Vestibulum bereits von hinten her eröffnet worden ist, wird dicht oberhalb des horizontal verlaufenden Fazialisteiles parallel mit ihm ein flach gekrümmter Hohlmeißel angesetzt und etwa in der Horizontalebene, dabei leicht nach oben gerichtet, vorgetrieben. Seine Ansatzlinie bildet einen Teil der Basis zu einem Dreieck, dessen Seiten gebildet werden von den Kanten der vorderen und hinteren Pyramidenfläche nach Freilegung der beiden Dura bis an den Labyrinthblock, dessen Spitze also im lateralen Punkte der oberen Pyramidenkante (nach Resektion des ganzen äußeren Teiles derselben) liegt. Treibt man nun von der genannten Ansatzstelle den Meißel in der genannten Richtung vor, dann sprengt er den oberen Teil des Labyrinthblockes und teilweise die Decke des Meatus ab bzw. verdünnt er die Decke des letzteren so sehr, daß der Meatus nach vorsichtiger Herausheben des abgesprengten oberen Knochenstückes ohne Schwierigkeiten von oben her weiter eröffnet werden kann. Es ist nicht allzu schwierig, von dieser verhältnismäßig weiten Knochenlücke aus weiter in der Tiefe vorzugehen. Sollte der Sinus petrosus superior jetzt bluten, so ist die Blutung durch Tamponade zu beherrschen. Ist vor der Absprengung des Knochenstückes die Dura möglichst weit abgelöst, dann hat man bei

Digitized by Google
Original from UNIVERSITY OF MINNESOTA
Generated on 2019-10-24 18:10 GMT / http://hdl.handle.net/2027/umn.31951002684121b
Public Domain in the United States, Google-digitized / http://www.hathitrust.org/access_use#pd-us-google

derselben keine Duraverletzung zu befürchten. Der Sprung im Knochen erfolgt auch gewöhnlich schon bevor der Meißel an der Dura ist. Eine Verletzung könnte eigentlich nur bei unvorsichtigem groben Herausheben des abgesprengten Knochens erfolgen. Eine Verletzung des Fazialis kommt nicht in Frage, wenn man den Meißel dicht oberhalb des horizontalen Fazialisastes ansetzt und wenn man sich möglichst vorher überzeugt, wie der Fazialis zum horizontalen Bogengangswulst, der mit fortfällt, liegt. Bleibt der Meißel leicht nach oben gerichtet, kann er den Fazialis, weil dieser nicht über die Horizontalebene ansteigt, nicht verletzen. Im Meatus acusticus selbst ist der Nerv, weil er am meisten nach vorn und innen liegt, der Verletzung ebenfalls nicht beträchtlich ausgesetzt, eher noch der Akustikus. Aber die Verletzungsmöglichkeit ist bei richtiger Meißelführung nicht sehr groß, und außerdem ist sie bei diffuser fortschreitender eiternder Labyrinthitis belanglos. Neumann weist bei der Beschreibung seiner Methode der Eröffnung des Meatus von hinten darauf hin, daß der Knochentrichter sich nach der Operation infolge der großen Granulationskraft der Dura schnell und beträchtlich verengt. Ich kann diese Angaben durchaus bestätigen. Bei der oben beschriebenen Methode ist der Knochendefekt erheblich größer als bei der Neumannschen und doch wird die Knochenlücke bald durch Hineinwachsen der granulierenden Dura in dieselbe so sehr ausgefüllt, daß sich die ausgeheilte Höhle später nicht von einer gewöhnlichen Radikaloperationshöhle unterscheidet, höchstens dadurch, daß sie wegen des künstlich herbeigeführten Tiefstandes der Dura der mittleren Schädelgrube nicht so hoch hinaufragt, wie jene. Es ist klar, daß die obige Art der Labyrinthresektion und Eröffnung des Meatus, bei der selbstverständlich auch die Kochlea genügend eröffnet werden muß, eine vollständige Ausschaltung des labyrinthären und retrolabyrinthären Herdes, der zu der meningitischen Reizung geführt hat, bedeutet. Sie bietet überall dort Aussicht auf erfolgreiche Bekämpfung der Meningitis, wo der leptomenigitische Prozeß erstens nicht von vornherein als bösartige selbständige Erkrankung aufgetreten ist und zweitens infolge zu langer Unterlassung des notwendigen Eingriffes nicht zu sehr angewachsen ist, so daß er sich von dem abhängigen unselbständigen Prozeß zu einer selbständigen Erkrankung ausgewachsen hat, die dann auf die Beseitigung des ursächlichen Herdes nicht mehr reagiert.

In dem einschlägigen Falle handelte es sich um einen 12jährigen Jungen, welcher seit Jahren an linksseitiger Ohreiterung litt, sich seit einigen Tagen nicht wohl fühlte und nun mit Kopfschmerzen, Übelkeit und hoher Temperatur erkrankte. Die Untersuchung ergab folgendes: Temp. 40°, Bewußtsein klar, Pupillenreflex beiderseits gleich, Pupillen gleich weit. Motorische Kraft beiderseits gleich, ebenfalls die Sehnenreflexe, die sich überall leicht gesteigert fanden. Keine Veränderung der Sensibilität. Keine Nackensteifigkeit. Rückenmuskulatur zeigt eine gewisse Steifigkeit. Kernig positiv. Stuhl und Urin werden gut gehalten. Am l. Ohre besteht Totaldefekt des Trommelfelles, von hinten oben kommt ziemlich viel fötider Eiter. Warzenfortsatz o. B. Es besteht völlige Taubheit links, normales Gehör rechts. Sehr spärliche kleinkalibrige nystagmische Zuckungen nach rechts und links. Kein Vorbeizeigen. Auf Drehnystagmus wird nicht geprüft, weil eine Prüfung

Digitized by Google
Original from UNIVERSITY OF MINNESOTA
Generated on 2019-10-24 18:10 GMT / http://hdl.handle.net/2027/umn.31951002684121b
Public Domain in the United States, Google-digitized / http://www.hathitrust.org/access_use#pd-us-google

auf solchen im Liegen mangels eines entsprechenden Liegedrehstuhles, der bei so hoch fiebernden Kranken an Stelle des Drehstuhles zum Sitzen angewandt werden sollte, nicht vorgenommen werden kann. Bei der Lumbalpunktion zeigt sich das Punktat stark getrübt. Es enthält reichlich polynukleäre Zellen. Bakteriologisch wird ein Gemisch von Bakterien, besonders Stäbchen gefunden; die angelegte Kultur ergibt, wie sich einige Tage später zeigt, kein eindeutiges Resultat. Bei diesem Befunde ist die Annahme einer meningitischen Reizung infolge chronischer Otitis media und interna das Nächstliegendste. In Äthernarkose Totalaufmeißelung am 30. XII. 1921. Die Kortikalis des Prozessus zeigt keine Veränderungen. In der Tiefe ist das Antrum zu einem gut bohnengroßen Raume erweitert. Es ist erfüllt mit stinkendem Eiter und reichlichen Granulationen. Der Knochen ist ausgesprochen kariös. Nach Säuberung des Hohlraumes zeigt sich der Wulst des horizontalen Bogenganges vollständig abgeflacht. Es wird eine gut 3 mm lange Fistel sichtbar. Die völlige Ertaubung des l. Ohres, der Befund an der Labyrinthwand und die nachgewiesene meningitische Veränderung (Lumbalpunktat) lassen den Schluß zu, daß es sich um eine diffuse eitrige Labyrinthitis handelt, die mit aller Wahrscheinlichkeit durch den Meatus internus hindurch, den Intraarachnoidalraum infiziert hat. Das Fehlen der schwersten meningitischen Erscheinungen spricht dafür, daß es sich noch nicht um einen selbstständigen meningealen Prozeß handelt und daß die vollkommene Eröffnung des Primärherdes denselben noch günstig beeinflussen kann. Es wird daher das Vestibulum eröffnet. Dasselbe zeigt sich vollständig erfüllt mit dunkelroten Granulationen. Es fließt kein Tropfen Liquor ab. Nach Eröffnung der Kochlea wird der Meatus internus nach der oben beschriebenen Methode eröffnet, wobei das obere Knochenstück beim Meißeln leicht einspringt und ohne besondere Schwierigkeiten und ohne Duraverletzung entfernt werden kann. Beide Dura und Sinus waren vorher gesund befunden worden. Eine Blutung aus dem Sinus petrosus superior erfolgt nicht. Der Fazialis reagiert während der ganzen Operation nicht, obwohl sein Knochenkanal vor dem horizontalen Bogengang vollkommen durch Karies zerstört ist und der Nerv, in rötliches Granulationspolster eingehüllt, freiliegt. Auch in den nächsten Tagen, in denen der zum Schlusse der Operation eingeführte Tampon noch nicht entfernt ist, zeigt sich nur eine geringfügige paretische Schädigung des Nerven, die sich mit der nicht selten zu beobachtenden Paralyse infolge Tamponadendruck nicht vergleichen läßt. Diese Widerstandsfähigkeit erklärt sich aus dem Schutze, welchen dem freiliegenden Nerven durch das Granulationspolster bzw. die Schwarten infolge der chronischen Entzündung geboten wird. Der Verlauf des Falles war vollkommen glatt. Die Temperatur fiel in wenigen Tagen zur Norm ab, der Allgemeinzustand war und blieb sehr gut. Die Höhle granulierte stark. Nach 8 Tagen plastische Erweiterung des engen Gehörganges, fortan Tamponade vom Gehörgang aus. Am 3. III. 1922 war die Wunde hinter dem Ohre fest vernarbt, die Höhle epidermisiert bis auf einen Bezirk in der Pauke, der sich nicht mit Epidermis bedeckt hatte. Die Dura der hinteren und mittleren Schädelgrube hatten von vornherein reichliche Granulationsbildung gezeigt. Sie wuchsen fest in den Knochendefekt der Pyramide hinein, die Höhle wurde nicht nur nicht größer als die üblichen Radikaloperationshöhlen, sondern durch den Tiefstand der Dura infolge Narbenzug eher noch flacher. Nach 8 Wochen drehte sich der Patient aktiv ohne Schwierigkeit 10mal schnell nach rechts und links, ohne daß er irgendwie schwankte. Diese gute und schnelle Ausgleichung sehen wir bekanntlich dann am deutlichsten, wenn das statische Labyrinth nicht plötzlich, sondern allmählich wie bei chronischen Prozessen geschädigt oder vernichtet worden ist. Der Patient zeigte weder nach 10 schnellen Rechts- noch Linksdrehungen Nystagmus. Der sogenannte Kompensationsnystagmus war also nicht vorhanden. Der Kompensationsnystagmus wird dann nicht beobachtet, wenn es überhaupt auf die übliche Stärke der Drehungsreizung hin nicht zur nystagmischen Reaktion kommt, d. h. bei Individuen mit träger Erregbarkeit des statischen Labyrinthes oder der vestibulären Reflexbahnen.

Es handelte sich im vorliegenden Falle zweifellos um einen leptomeningitischen Prozeß bei chronischer Otitis media und interna. Wie

Digitized by Google
Original from UNIVERSITY OF MINNESOTA
Generated on 2019-10-24 18:10 GMT / http://hdl.handle.net/2027/umn.31951002684121b
Public Domain in the United States, Google-digitized / http://www.hathitrust.org/access_use#pd-us-google

aus dem klinischen Verlauf und dem Befunde an der Labyrinthkapsel und dem Labyrinthinnern hervorging, war der kariöse Knochenprozeß allmählich vom Mittelohr weiter vorgedrungen, hatte zunächst den Bogengang arrodiert, war ins Vestibulum gelangt und hatte sich von dort auf dem Wege des Meatus zu den Leptomeningen fortbewegt. In der Anamnese finden sich nirgends Zeichen eines plötzlichen Labyrintheinbruches. Die intrakranielle Komplikation hatte sich langsam durch Tage lang dauernde Vorboten angekündigt. Als die leptomeningitischen Zeichen da waren, ließen sie die schwersten Symptome einer leptomeningitischen Erkrankung vermissen. Das Lumbalpunktat wies keinen einheitlichen Bakterienbefund auf. So mußte der Fall geradezu als Schulfall einer chronischen Mittelohr-, Innenohr- und Meatuserkrankung mit konsekutiver, vom Primärherd noch abhängige Leptomeningitis aufgefaßt werden. Es bestand die Wahrscheinlichkeit, durch radikale Eröffnung und Ausschaltung des Primärherdes den leptomeningitischen Prozeß zum Stillstand und Rückgang zu bringen. Das schnelle Abklingen der Erscheinungen bestätigte die Richtigkeit dieser Auffassung im Sinne der obigen Ausführungen. Die beschriebene Methode der Freilegung des Meatus internus erwies sich als bequem und brauchbar, als eine Methode gründlichster Ausräumung des Herdes und größter Übersichtlichkeit. Sie dürfte sich für die Radikalausräumung des Labyrinthes und Meatus ebenso bei tief liegenden labyrinthären Komplikationen im Endokranium empfehlen.

Zusammenfassung:

1. Die labyrinthäre Leptomeningitis ist nach denselben Gesichtspunkten zu beurteilen wie die otogene Leptomeningitis überhaupt.

2. Die otogene Leptomeningitis ist eine Sekundärerkrankung, die von einem Herde im Schläfenbein oder seiner Nachbarschaft ausgeht.

3. Sie steht entweder im Abhängigkeitsverhältnis vom Ausgangsherd, d. h. sie steigt und fällt mit demselben, oder sie ist eine selbständig für sich bestehende, vom Primärherd nicht mehr abhängige Erkrankung.

4. Zu den abhängigen Formen gehören in der ersten Zeit ihres Bestehens alle durch allmähliches kontinuierliches Weiterwachsen von Schicht zu Schicht entstandenen Leptomeningitiden, ausgehend von Knochenherden, Sinuserkrankungen, umschriebenen Intraarachnoidalgefäßthrombosen, Extraduralabszessen, Intraduralabszessen, Hirnabszessen, Labyrinthitiden und die toxischen Meningealreizungen.

5. Zu den selbständigen unabhängigen Leptomeningitiden gehören alle foudroyant entstandenen Formen mit reichlicher Aussaat von Bakterien in den Intraarachnoidalraum, wie sie hämatogen bei Mittelohreiterungen oder nach Schläfenbeinfrakturen oder nach plötzlich entstandenen Labyrintheiterungen infolge Labyrinthverletzung oder infolge plötzlichen Eitereinbruches ins Labyrinth mit schnellem Fortschreiten beobachtet werden. Zu den selbständigen Leptomeningitiden gehören

Digitized by Google
Original from UNIVERSITY OF MINNESOTA
Generated on 2019-10-24 18:10 GMT / http://hdl.handle.net/2027/umn.31951002684121b
Public Domain in the United States, Google-digitized / http://www.hathitrust.org/access_use#pd-us-google

ferner die durch kontinuierliches Weiterwachsen von Schicht zu Schicht entstandenen Labyrinthitiden bei längerem Bestehen und dauerndem Wachstum infolge Nichtausschaltung des ursächlichen Herdes.

6. Für die Beurteilung der leptomeningitischen Erkrankungen ist das Lumbalpunktat allein meistens nicht ausreichend. Denn die Beschaffenheit des Lumbalpunktates ist durchaus nicht immer die gleiche wie die der intrakraniellen intraarachnoidalen Flüssigkeit. Leichte Veränderungen im Punktat beweisen nicht sicher das Bestehen einer leptomeningitischen Erkrankung, sprechen aber auch nicht gegen eine solche. Schwere Veränderungen lassen bei Ausschluß von Rückenmarkskanalerkrankungen stets auf eine wesentliche Veränderung im Intraarachnoidalraum schließen, sagen aber vielfach nichts über den genauen Sitz des primären otogenen Herdes und über das Abhängigkeitsverhältnis zwischen diesem und leptomeningitischer Veränderung.

7. Zur genauen Beurteilung des leptomeningitischen Prozesses müssen alle Untersuchungsmomente herangezogen werden. Klinisch fehlen bei den abhängigen leptomengitischen Reizungen in der Mehrzahl der Fälle die schwersten meningitischen Symptome wie Bewußtlosigkeit, starke Unruhe, incontinentia alvi et urinae, ausgesprochene Nackensteifigkeit.

8. Operative therapeutische Maßnahmen am Primärherd sind in erster Linie bei leptomeningitischen Erkrankungen wirksam so lange diese noch vom ursächlichen Herde abhängig sind. Die leptomeningitischen Veränderungen gehen dann meistens von selbst zurück, sobald der Primärherd ausgeschaltet ist. Die selbständigen Leptomeningitiden reagieren wenig oder gar nicht auf die Ausschaltung des Primärherdes.

9. Besondere operative Maßnahmen zum Zwecke der direkten Beeinflussung des leptomeningitischen Prozesses, wie Dura- und Arachnoideainzisionen müssen in ihrer Wirksamkeit recht gering eingeschätzt werden. Sie sind überflüssig bei abhängigen Leptomeningitiden und von wesentlicher Bedeutung nur bei abgegerenzten Intradural-, oder Intraarachnoidalabszessen. Sie nutzen nichts bei unabhängigen Leptomeningitiden, weil es keine wirksame Drainage des weithin erkrankten Intraarachnoidalraumes durch Dura- oder Arachnoidalinzisionen gibt.

10. Auf Grund obiger Ausführungen muß gesagt werden, daß die labyrinthäre Leptomeningitis durch Eröffnung des Meatus internus nur beinflußt werden kann, erstens wenn die Leptomeningitis durch den Meatus hindurch entstanden ist, wenn die Erkrankung im Meatus also einen Teil des ursächlichen Primärherdes darstellt und die Eröffnung des Meatus somit die Ausschaltung eines Teiles des Primärherdes und des Anfangsteiles der Weiterleitungsbahn bedeutet, zweitens wenn es sich um langsam fortgeschrittene und nicht um foudroyant ausgebreitete Entzündungen handelt, drittens wenn die Eröffnung gemacht wird, so lange der stärktse Punkt des ganzen Entzündungsprozesses noch nicht jenseits des primären

Digitized by Google
Original from UNIVERSITY OF MINNESOTA
Generated on 2019-10-24 18:10 GMT / http://hdl.handle.net/2027/umn.31951002684121b
Public Domain in the United States, Google-digitized / http://www.hathitrust.org/access_use#pd-us-google

otogenen Herdes liegt, die Leptomeningitis also noch nicht selbständigen Charakter angenommen hat.

11. Zur Freilegung des Meatus wird die Eröffnung von der mittleren und hinteren Schädelgrube nach oben beschriebener Methode empfohlen.

Aus der Universitätsklinik für Ohren-, Nasen- und Kehlkopfkrankheiten (Vorstand: Prof. H. Neumann).

Über das Verhalten des gesunden Vestibularapparates bei einseitig Labyrinthlosen, nebst einigen Bemerkungen über die quantitative Prüfung der vestibularen Erregbarkeit.

Von Dr. **Josef Spira,** Aspirant der Klinik.

Die Erscheinung, daß bei einseitig Tauben und vestibular Ausgeschalteten auch der zweite gesunde Vestibularapparat seine Funktionen einbüßen kann, ist schon lange bekannt. Bárány hat auf diese Tatsache zuerst aufmerksam gemacht, verschiedene Autoren haben dann solche Fälle beobachtet, beschrieben oder in Vereinen demonstriert. Bis jetzt aber sind noch keine systematischen Untersuchungen vorgenommen worden, um festzustellen, ob hier eine sporadische Erscheinung vorliegt oder ob es sich um eine Gesetzmäßigkeit handelt und um welche. Die Frage ist ziemlich wichtig, sowohl vom theoretischen, als auch vom praktischen Standpunkt. Theoretisch, weil sie uns manche Aufklärungen über die Art der Auslösung des spontanen Nystagmus nach einseitiger Labyrinthzerstörung geben könnte. Wir wissen nämlich, daß, wenn es bei einseitig Labyrinthlosen zur Erkrankung des anderen gesunden Labyrinths kommt, neuerdings Nystagmus und andere vestibulare Symptome zur Gegen- also zur labyrinthlosen Seite auftreten. Bárány nimmt deswegen an, daß der bei der Ausschaltung eines Labyrinthes eintretende Nystagsmus hauptsächlich auf Störungen innerhalb der Zentren zurückzuführen ist. Die pheriphere Auslösung des spontanen Nastagmus soll neben der zentralen Auslösung in diesen Fällen nur eine Nebenrolle spielen. Diese Annahme würde sehr an Wahrscheinlichkeit gewinnen, wenn wir beweisen könnten, daß nach einseitiger Labyrinthzerstörung auch das zweite, bis jetzt gesunde Ohr seine vestibulare Erregbarkeit einbüßt. Aber auch praktisch kann es unter Umständen von großer Bedeutung sein, zu wissen, ob die vestibulare Ausschaltung eines bis jetzt gesunden Labyrinthes — die Folge der Zerstörung der anderen Seite oder vielleicht eine ganz frische Erkrankung ist.

Digitized by Google
Original from UNIVERSITY OF MINNESOTA
Generated on 2019-10-24 18:10 GMT / http://hdl.handle.net/2027/umn.31951002684121b
Public Domain in the United States, Google-digitized / http://www.hathitrust.org/access_use#pd-us-google

Was die in der Literatur angegebenen Fälle betrifft, so beschreibt zuerst Bárány[1]) zwei solche Fälle, bei welchen er beim Ausspritzen der gesunden Seite mit 12° Wasser nur eine minimale Reaktion erhalten konnte. Leider fehlen genaue Angaben über die Art der Zerstörung und über das Alter der Ausschaltung. Herzog[2]) berichtet über zwei ähnliche Fälle, von denen aber nur einer genau analysiert wird. Es handelte sich um eine beiderseitige tuberkulöse Mittelohreiterung bei einem 73jährigen Pfründner. Zur Zeit der Untersuchung (9. III. 1906) waren beide Labyrinthe kalorisch normal erregbar. Am 11. V. traten einige heftige Schwindelanfälle auf und am 13. V. konnte eine linksseitige Taubheit festgestellt werden, rechts blieb das Gehör bis auf 30 cm. Konv. Sprache erhalten. Kalorischer Nystagmus war beiderseits nicht auszulösen. Nuernberg[3]) beschreibt einen Fall von Abstoßung der Schnecke und aller drei Bogengänge. In diesem Falle lag eine linksseitige chronische Mittelohreiterung nach Scharlach vor. Im Jänner 1905 trat plötzlich Paralyse des N. facialis ein, gleichzeitig hochgradiger Schwindel. Am 9. II. 1905 Totalaufmeißelung mit Entfernung eines sequestrierten Bogenganges aus dem Antrum, dem im Laufe der Behandlung zwei weitere Bogengänge und die Schnecke folgten. Die Nachprüfung im April 1907 und im November desselben Jahres ergaben Drehnystagmus, beiderseits gleich. Kalorische Reaktion links ø, rechts, d. i. am gesunden Ohr, minimal. Leidler[4]) berichtet über eine rechtsseitige chronische Mittelohreiterung bei einem tuberkulösen Individuum. Die Eiterung bestand seit Jahren; seit 2 Monaten heftige Schmerzen im Warzenfortsatz und Bildung eines Periostalabszesses. Der Patient war rechts taub und unerregbar, sowohl kalorisch, wie auch beim Drehen und galvanisch. Links bestand eine leichte Affectio n. acustici; Unerregbarkeit für kalorische und Drehreize, galvanisch ließ sich beim Anlegen der Kathode an dem Warzenfortsatz bei 14 M. A. ein Nystagmus hervorrufen.

Beck demonstrierte am 29. XII. 1912 in der Wr. otolog. Gesellschaft einen Schneider mit beiderseitiger Mittelohreiterung. Der Patient litt seit einigen Monaten an Schwindel und Brechreiz. Es bestand rechts totale Taubheit. Kal. R. ø, links: Konv.-Sprache, 7 m. Kal. R. ø, Drehr. ø. Wegen meningealer Symptome wurde rechts eine Labyrinthoperation nach Neumann vorgenommen; nach der Operation trat kein spontaner Nystagmus auf. Eine

[1]) Bárány, Untersuchungen über den vom Vestibularapparat ausgelösten Nystagmus. Mschr. f. Ohrenhlk. 1906.

[2]) Herzog, Labyrintheiterung und Gehör, München 1907.

[3]) Nuernberg, Beiträge für Klinik der Labyrintheiterung, Arch. f. Ohrenhlk. 1908.

[4]) Leidler, Bericht über die Tätigkeit der Ohrenabteilung, Arch. f. Ohrenhlk. 1910.

Digitized by Google
Original from UNIVERSITY OF MINNESOTA
Generated on 2019-10-24 18:10 GMT / http://hdl.handle.net/2027/umn.31951002684121b
Public Domain in the United States, Google-digitized / http://www.hathitrust.org/access_use#pd-us-google

3 Wochen später vorgenommene Untersuchung ergab nach Spülung mit kaltem Wasser einen schwachen, aber deutlichen Nystagmus I. Grades. Bei der zweiten, vier Wochen später wiederholten Untersuchung war auch die Drehreaktiou vorhanden. Derselbe Autor demonstriert in der Wr. otolog. Gesellschaft im Oktober 1919 einen Fall mit rechtsseitiger Taubheit und Labyrinthausschaltung durch Cholesteatomeiterung und Fehlen der kalorischen Reaktion beiderseits — bei normalem linken Mittelohr.

Auch den von Ruttin[5]) zitierten Fall könnte man hier einreihen. Es handelte sich bei diesem um eine vollständige Unerregbarkeit, sowohl für kalorische als auch für Drehreize bei gut erhaltenem Hörvermögen, als Folge einer traumatischen Läsion des Labyrinthes. Die zweite Seite ergab eine typische Reaktion, doch sehr schwach und ohne Schwindel.

Dagegen provozierte Herzog[6]) durch Plombierung der runden Fensternische bei Katzen eine künstliche eiterige Labyrinthitis, die dann zur Labyrinthausschaltung führte. Die erkrankten (rechten) Labyrinthe erwiesen sich ausnahmslos als reaktionslos, während auf der gesunden (linken) Seite die kalorische Reaktion prompt ausgelöst werden konnte, mit einer einzigen Ausnahme; doch zeigte in diesem Falle das „gesunde" Labyrinth ausgedehnte mikroskopische Veränderungen, so daß diese als Ursache der Reaktionslosigkeit aufgefaßt werden müssen.

Die hier angeführten Fälle sind so mannigfaltig, sowohl was die Ätiologie, wie auch was den Verlauf anbetrifft, daß sie eigentlich zu keinen richtigen Schlüssen führen. Außerdem wissen wir nicht, ob in den vielen anderen Fällen der Labyrinthausschaltung eine genaue Untersuchung des gesunden Labyrinthes vorgenommen worden ist oder ob man sich nicht vielleicht mit der bloßen Feststellung begnügte, daß die Erregbarkeit vorhanden war, ohne ihren Grad zu bestimmen.

Auf Anregung meines Chefs beschloß ich, mehrere Fälle von Labyrinthzerstörung zu verschiedenen Zeitpunkten nach der Ausschaltung zu untersuchen. Dabei handelte es sich mir um Feststellung des Vorhandenseins einer eventuell herabgesetzten Erregbarkeit des gesunden Ohres, sowie um den Grad derselben.

Die Frage der quantitativen Messung der vestibularen Erregbarkeit ist eigentlich bis zum heutigen Tage nicht gelöst. Verschiedene Autoren haben sie von verschiedenen Standpunkten aus betrachtet, wobei sich alle der kalorischen Erregung bedient haben, weil sie den Vorteil bietet, jedes Labyrinth isoliert zu untersuchen.

---

[5]) Ruttin, Über frische traumatische Läsion des Labyrinthes. Mschr. f. Ohrenhlk. 1912.

[6]) Herzog, Experimentelle Labyrinthitis. Passow, Beitr. Bd. VI.

Digitized by Google
Original from UNIVERSITY OF MINNESOTA
Generated on 2019-10-24 18:10 GMT / http://hdl.handle.net/2027/umn.31951002684121b
Public Domain in the United States, Google-digitized / http://www.hathitrust.org/access_use#pd-us-google

Beck und Kiproff messen die Erregbarkeit auf Grund der Nystagmusdauer. Kiproff verglich die Eintrittszeiten des kalorischen Nystagmus bei verschiedenen Mittelohrerkrankungen und gelangte dabei zu dem Schlusse, daß diese Zeit im wesentlichen nur von den Wärmeleitungsverhältnissen abhängt; die Dauer des Nystagmus aber soll eine konstante Größe und daher labyrinthär oder zentral bedingt sein. Zu ähnlichen Resultaten kommt Beck bei seinen Untersuchungen über die Dauer des Nystagmus in verschiedenen Stadien der akuten Mittelohrentzündungen. Im Gegensatz dazu bestimmt Brünings die Erregbarkeit mittels Feststellung der Reizschwelle. Mit Hilfe eines speziell zu diesem Zwecke konstruierten Apparates — Otokalorimeter — bringt er die auf 27° temperierte Flüssigkeit ins Ohr und leitet sie dann in einem Meßzylinder ab. Er liest dann die Menge der Flüssigkeit ab, die dazu notwendig war, um die ersten Nystagmuszuckungen hervorzurufen. Was nun die erste Methode (Beck-Kiproff) anbetrifft, so ist es sehr schwer, die Dauer des Nystagmus so präzis zu bestimmen. Bei einem fixierten Seitenblick stellen sich sehr oft unruhige Augenzuckungen ein, die sowohl zu Anfang wie gegen das Ende des reflektorischen Nystagmus höchst störend wirken und in der genauen Messung der Zeitdauer des Nystagmus sehr breite subjektive Grenzen zulassen. Außerdem ist er sehr fraglich, ob die längere oder kürzere Dauer des Nystagmus wirklich dem Erregbarkeitszustände des Vestibularapparates entspricht oder ob sie nicht von anderen Momenten abhängig ist — vor allem, von der leichteren oder schwereren Ermüdbarkeit der Augenmuskeln, eventuell des Zentrums. Bárány beobachtete Fälle, wo schon ein leichter Reiz einen mehrere Minuten langen Nystagmus auslöst, ohne daß irgendwelche Veränderungen des Vestibularapparates vorliegen würden. Besonders beim Auslösen des Drehnystagmus kommt es vor, daß, nachdem ungefähr 50 Sekunden beträchtliche Exkursionen bestanden hatten, dann noch ein ganz kleinschlägiger, ziemlich lange sich fortsetzender Nystagmus besteht. Bárány sagt deshalb, daß man bei diesen Fällen direkt den Eindruck hat, daß es sich um ein „zentrales Fortspinnen“ des einmal gesetzten Reizes handelt. Aber auch die Brünings'sche Methode wird nicht allen Anforderungen der exakten Prüfung der Erregbarkeit gerecht. Bei dieser Massenspülung nämlich gehen die kleinen Reizunterschiede, um die es sich gerade bei einer quantitativen Methode handelt, verloren. Der Reiz zum Auslösen des Nystagmus wird schon durch die ersten 5 cm^3 Flüssigkeit gegeben. Bis zum Auftreten des Nystagmus verstreicht aber einige Zeit — im Durchschnitt 25 bis 40″ — die sogenannte Latenzzeit. Während dieser Zeit fließt immer neues Wasser und bringt immer weitere Reize. Dabei darf man einen Umstand nicht vergessen, auf den schon Brünings selbst aufmerksam gemacht hat, daß nämlich „der

Digitized by Google
Original from UNIVERSITY OF MINNESOTA
Generated on 2019-10-24 18:10 GMT / http://hdl.handle.net/2027/umn.31951002684121b
Public Domain in the United States, Google-digitized / http://www.hathitrust.org/access_use#pd-us-google

doppelten Wassermenge eine viel mehr als doppelt starke erregende Wirkung zukommt, da bei ihr nicht nur der doppelte Kalorienwert, sondern gleichzeitig auch die doppelte Einwirkungszeit zur Geltung kommt". Eine weitere Fehlerquelle dieser Methode besteht darin, daß man, um den Moment des Nystagmuseintrittes sofort bestimmen zu können, den Patienten zur Seite blicken läßt. Hierdurch stellen sich infolge der Ermüdung der Augenmuskeln wieder störende Einstellungszuckungen ein. Endlich kommt es bei diesen Massenspülungen oft zur „Dämpfung" der Reaktion, eine Erscheinung, auf die zuerst Kobrak aufmerksam gemacht hat. Sie besteht darin, daß in manchen Fällen, besonders bei herabgesetzter Erregbarkeit, der eintretende Nystagmus durch das Einfließen von weiteren Reizen gedämpft wird. Ein schönes Beispiel einer solchen Dämpfung sehen wir in Fall IV. Übrigens ist es schon lange bekannt, daß im Augenblick der Unterbrechung der Spülung der schon bestehende Nystagmus plötzlich stärker wird, eine Erscheinung, die man vielleicht durch die Dämpfung der Reaktion durch weitere Reize erklären könnte.

Aus diesen Gründen schien es mir von Vorteil, die Reizschwelle auf eine andere Weise zu bestimmen. Kobrak[7]) konnte feststellen, daß man mit ganz kleinen Mengen, 10, 5, ja sogar 2·5 cm^3 einer 27°igen Flüssigkeit bei normalen oder wenig veränderten Trommelfellen einen kalorischen Nystagmus hervorrufen kann. Benutzen wir nun diese schwachen Reize zur Bestimmung der Reizschwelle, so vermeiden wir die Fehler der Massenspülung. Wir brauchen nicht immer neue Reize hinzuzufügen, nachdem vielleicht der erste Reiz ausreichend war, um den Nystagmus auszulösen. Andrerseits müssen wir den Patienten nicht in der anstrengenden und Einstellungszuckungen auslösenden seitlichen Blickfixation halten. Nach einer Zeit, die ungefähr der Latenzzeit entspricht, lassen wir den Patienten zur Seite blicken und stellen fest, ob jetzt ein Nystagmus besteht oder nicht. Stellt sich nun kein Nystagmus ein, so wiederholen wir nach einer kurzen Pause die Probe, allerdings mit kälterem Wasser. Ich habe auf diese Weise zirka 50 Patienten mit ganz normalem oder wenig verändertem Trommelfell untersucht und konnte dabei feststellen, daß die Menge von 5 cm^3 vollständig ausreicht, um einen Nystagmus hervorzurufen.

Der Vorgang der Untersuchung war folgender:

Ich spritzte bei aufrechter Kopthaltung dem Patienten das Ohr mittels einer mit Attikröhrchen armierten 5 cm^3-Spritze mit 26°iger Flüssigkeit aus; nach 20 bis 30″ — eine Zeit, nach welcher erfahrungsgemäß der Nystagmus auftritt — ließ ich den Patienten

[7]) Kobrak: Beiträge zur Lehre von den statischen Funktionen des Labyrinthes. Berlin 1922.

Digitized by Google
Original from UNIVERSITY OF MINNESOTA
Generated on 2019-10-24 18:10 GMT / http://hdl.handle.net/2027/umn.31951002684121b
Public Domain in the United States, Google-digitized / http://www.hathitrust.org/access_use#pd-us-google

zur Seite blicken und meinen in der Entfernung von zirka 1 m befindlichen Finger fixieren. Zur genaueren Bestimmung der Seitenrichtung benutzte ich anfangs den Blickfixator, den ich in der Abduktion von 45° eingestellt hatte. Dann erreichte ich in genauer Bemessung der Seitenrichtung eine derartige Übung, daß ich sie ohne das Instrument bestimmte. Ich begnügte mich niemals mit einigen Zuckungen, sondern reizte den Vestibularapparat so lange, bis ich einen Nystagmus von 30 bis 100″ bekam. Konnte ich mit 26° keinen Nystagmus auslösen, so wiederholte ich nach einer Pause von 10 Min. die Spülung mit 23°, dann mit 20, 16 und 14°. Ließ sich auch mit Wasser von 14° kein Nystagmus hervorrufen, so verdoppelte ich die Wassermenge und konnte dabei feststellen, daß 10 cm³ einer 23°igen Flüssigkeit einen stärkeren Reiz ausüben als 5 cm³ einer 14°igen.

Dabei konnte ich mich überzeugen, daß auch bei dieser Art der Untersuchung die Reizschwelle ziemlich variiert. Während bei den meisten Fällen schon bei Spülung mit 5 cm³ 23°igen Wassers der Nystagmus zu beobachten war, mußte ich bei anderen eine viel niedrigere Temperatur dazu benutzen. Reizte ich den Vestibularapparat mehrere Male nacheinander, so kam es oft vor, daß die ursprünglich auslösende Größe nicht mehr ausreichte und ich eine viel niedrigere Temperatur anwenden mußte. Vielleicht lag hier eine Ermüdung des Vestibularapparates vor. Auch eine andere Beobachtung habe ich gemacht, die ebenfalls für eine leichte Ermüdbarkeit des Vestibularapparates sprechen könnte. Untersuchte ich nämlich einen Patienten, der nach einer Reise oder aus anderen Gründen ziemlich müde war, so war die Reizschwelle höher als am nächsten Tage, wo der Patient ausgeruht war. Diese Beobachtung habe ich 3mal gemacht. Unter den 50 von mir untersuchten Patienten fand ich nur in 2 Fällen die Menge von 5 cm³ 14°igen Wassers als unzureichend. Mit 10 cm³ 23°iger Flüssigkeit ließ sich der Nystagmus prompt auslösen. Bei dem ersten Falle handelte es sich um eine nervöse Schwerhörigkeit mit sich öfters wiederholenden Schwindelanfällen. Die verminderte Erregbarkeit in diesem Falle würde auch mit den sonstigen Erfahrungen übereinstimmen, daß nämlich bei „Menière"-Kranken oft eine Untererregbarkeit vorliegt. Bei dem zweiten Fall waren die Trommelfellbilder ohne Veränderung, der Funktionsbefund normal. Vielleicht lagen speziell ungünstige Wärmeleitungsverhältnisse oder eine ausnahmsweise physiologische Herabsetzung der Erregbarkeit vor.

Im großen und ganzen können wir aber sagen, soweit die Untersuchung von 50 Fällen schon Schlüsse zu ziehen erlaubt, daß die Reizschwelle für den kalorischen Nystagmus zwischen 14 und 28° einer Menge von 5 cm³ Flüssigkeit liegt. Diese Grenze ist, wie wir sehen, ziemlich breit und hängt wahrscheinlich von den ver-

Digitized by Google
Original from UNIVERSITY OF MINNESOTA
Generated on 2019-10-24 18:10 GMT / http://hdl.handle.net/2027/umn.31951002684121b
Public Domain in the United States, Google-digitized / http://www.hathitrust.org/access_use#pd-us-google

schiedenen Wärmeleitungsbedingungen ab; vielleicht auch von der leichteren oder schwereren Ansprechbarkeit des Labyrinthes. Läßt sich aber mit dieser Größe kein Nystagmus hervorrufen und müssen wir zu diesem Zwecke eine größere Menge benutzen, so können wir eine pathologische Untererregbarkeit des Vestibularapparates annehmen.

Daß Kobrak in jedem Falle schon mit 5 cm^3 einer 27°igen Flüssigkeit den Nystagmus hervorrufen kann und ich in vielen Fällen eine niedrigere Temperatur benutzen mußte, liegt vielleicht daran, daß ich mich nicht mit einigen Zuckungen begnügte, sondern in jedem Falle einen längeren, für jedermann deutlich sichtbaren Nystagmus provozierte, um eine Verwechslung mit den Einstellungszuckungen zu vermeiden; ferner daß ich aus denselben Gründen den Nystagmus nicht im extremen Seitenblick, sondern in einer Abduktion von 45° geprüft habe.

Nach diesen Voruntersuchungen ging ich zur eigentlichen Arbeit über, d. h. zur Prüfung des vestibularen Verhaltens des gesunden Ohres bei einseitig Labyrinthlosen. Ich überzeugte mich vorerst, ob der Patient auf dem kranken Ohr vollständig taub und unerregbar ist und untersuchte dann das zweite Ohr auf die oben erwähnte Weise. Die Fälle, wo Verdacht auf luetische Erkrankung vorlag, habe ich aus der Untersuchung ausgeschieden, weil hier bekanntlich sehr oft Abnormitäten in der Reflexerregbarkeit des statischen Labyrinthes vorkommen.

Fall 1. A. H., 15jähriges Mädchen, chronische Mittelohreiterung beiderseits. Fazialisparese links. Die Ohrenerkrankung besteht seit dem 6. Lebensjahre. Im August 1921 Labyrinthoperation nach Neumann links. Der Befund am 19. III. 1922: L.: Trockene epidermisierte Operationshöhle nach Labyrinthoperation. R.: Chronischer Adhäsivprozeß. Konversationssprache 5 m Knochenleitung leicht verlängert. Kein spontaner Nystagmus.

Nach R.-Dr. (10 Drehungen in 26″) K. aufw. hor.-rot. Ny. n. l. 7″.
Nach L.-Dr. (10 Drehungen in 26″) K. aufw. hor.-rot. Ny. n. r. 11″.
Kal. Reaktion: Bei Spülung r. mit 5 cm^3 16° hor.-rot. Ny. n. l.

Fall 2. A. V., 27 Jahre, Krankenpflegerin.

Chronische Mittelohreiterung links. Im Jahre 1914 Labyrinthoperation nach Neumann. Befund am 8. II. 1922: R.: Trommelfell matt, etwas eingezogen, Gehör normal. Knochenleitung leicht verkürzt. L.: Status post. Labyrinthektomiam; taub, unerregbar.

Nach R-Dr. K. aufw. hor.-rot. Ny. n. l. 6″.
Nach L.-Dr. K. aufw. hor.-rot. Ny. n. r. 14″.
Kal. Reaktion: Bei Spülung mit 5 cm^3 14° Wasser hor.-rot. Ny. n. l.

Fall 3. J. K., 29 Jahre, Maschinenschlosser.

Eltern, Geschwister gesund, Pat. stets gesund. Im Jahre 1916 in russischer Gefangenschaft nach einem Sturz aus dem Wagen einige Tage Schwindel und Erbrechen. Seit dieser Zeit links taub. Öfters Schwindel.

Befund am 3. III. 1922: Beide Trommelfelle normal, Knochenleitung beiderseits leicht verkürzt, links mehr als rechts. L.: taub und unerregbar. Kein spontaner Nystagmus. Wassermann reaktion negativ.

Digitized by Google
Original from UNIVERSITY OF MINNESOTA
Generated on 2019-10-24 18:10 GMT / http://hdl.handle.net/2027/umn.31951002684121b
Public Domain in the United States, Google-digitized / http://www.hathitrust.org/access_use#pd-us-google

Nach R.-Dr. K. aufw. einige Nystagmuszuckungen n. l. 4″.
Nach L.-Dr. K. aufw. hor.-rot. Ny. n. r. 14″.
Kal. Reaktion: Bei Spülung mit 5 cm³ 20° hor.-rot. Ny. n. l.

Fall 4. T. W., 29 Jahre, Hilfsarbeiterin.

Im 3. Lebensjahre Krämpfe, wahrscheinlich seit dieser Zeit links taub. Nie Schwindel oder Erbrechen. Eltern und Geschwister gesund. Ein gesundes Kind. Wassermannreaktion negativ. Augenbefund normal. Neurologischer Befund: Eine geringe Mundfacialis parese links, sonst normal. Befund vom 8. II. 1922: Trommelfelle beiderseits leicht eingezogen. Knochenleitung leicht verkürzt. Das Gehör rechts normal, links taub und unerregbar, kein spontaner Nystagmus.

Nach R.-Dr. K. aufw. Ny. → l. 5″.
Nach L.-Dr. K. aufw. Ny. → r. 11″.
Nach R.-Dr. K. vgn. Ny. ↷ l. 4″.
Nach L.-Dr. K. vgn. Ny. ↷ r. 11″.
Nach R.-Dr. K. rgn. Ny. ↕ 10″.
Nach R.-Dr. K. lgn. Ny. ↕ 3″.

Kal. Reaktion: Erst bei 15 cm³ 18° läßt sich ein hor.-rot. Nystagmus nach links hervorrufen. Bei der Massenspülung mit 18° Wasser läßt sich Folgendes feststellen: Nach 400 cm³ treten schwache Zuckungen ein. Unterbricht man jetzt die Spülung, so steigert sich der Nystagmus bis zum II. Grade und dauert eine halbe Minute; dabei geringes Vorbeizeigen und leichtes Schwindelgefühl. Spült man (bei der 2. Untersuchung) weiter, so verstärkt sich der Nystagmus nicht und verschwindet nach größerer Menge (3 l) vollständig.

Der Fall ist interessant, einerseits wegen der stark herabgesetzten Erregbarkeit des gesunden Ohres, andrerseits wegen der besonders deutlich auftretenden Erscheinung der Dämpfung. Diese Dämpfung tritt wahrscheinlich öfters auf, doch läßt sie sich bei normaler Erregbarkeit schwer beobachten. Wir müssen aber bei diesem Fall noch eine Möglichkeit ins Auge fassen, daß nämlich die Herabsetzung der vestibulären Erregbarkeit der gesunden Seite — auf eine in der Kindheit durchgemachte organische Hirnerkrankung mit Beteiligung der vestibularen Sphäre zurückgeführt werden könnte.

Fall 5. N. A., 28 Jahre, Maurer.

Anfangs Dezember 1921 linksseitige Mittelohrentzündung mit Stechen und Fieber. In den nächsten Wochen verschlechterte sich das Gehör bis zur vollständigen Taubheit; gleichzeitig mehrere Drehschwindelanfälle, derzeit starkes Sausen, Schmerzen, Ohrfluß.

Befund am 22. I. 1922: L.: Akute Mittelohrentzündung, Knochenleitung verkürzt, taub und unerregbar. R.: normal. Kein spontaner Nystagmus.

Nach R.-Dr. K. aufw. 5 Ny.-Schläge n. l.
Nach L.-Dr. K. aufw. 14 Ny.-Schläge n. r.
Kal. Reaktion: Bei Spülung mit 5 cm³ 16° hor.-rot. Ny. n. l.

Fall 6. E. P., 28 Jahre, Hausfrau.

Eltern und Geschwister gesund, ein gesundes Kind. Vor 8 Wochen nach einer Grippe Stechen und Sausen im linken Ohr; gleichzeitig mehrere Schwindelanfälle und Erbrechen. Kein Ohrenfluß. Nach 14 Tagen Lähmung der linken Gesichtshälfte. Befund am 26. III. 1922: R. O. normal, l. O. akute Mittelohrentzündung, Knochenleitung verkürzt. Geringer spontaner Nystagmus nach beiden Seiten.

Nach R.-Dr. K. aufw. schwacher kleinschlägeriger hor.-rot. Ny. n. l. 9″.
Nach L.-Dr. K. aufw. lebhafter großschlägiger hor.-rot. Ny. n. r. 19″.

Kal. Reaktion: am 31. III.: Bei Spülung mit 5 cm³ 20° deutliche Verstärkung des spontanen Nystagmus nach rechts. Am 28. III. 1922 wegen akuter Mastoiditis und gleichzeitiger Labyrinthausschaltung Labyrinthoperation nach Neumann. Nach der Operation geringer Nystagmus nach beiden Seiten.

Digitized by Google
Original from UNIVERSITY OF MINNESOTA
Generated on 2019-10-24 18:10 GMT / http://hdl.handle.net/2027/umn.31951002684121b
Public Domain in the United States, Google-digitized / http://www.hathitrust.org/access_use#pd-us-google

Kal. Reaktion am 31. III.: Bei Spülung mit 5 cm³ 20° beim Seitenblick von 35° hor.-rot. Ny. n. l.

Bei den zwei letzten Fällen hatte es sich wahrscheinlich um eine vor einigen Wochen durchgemachte Labyrintheiterung gehandelt; und bei der frischen Ausschaltung war die vestibulare Erregbarkeit des anderen Ohres normal.

Fall 7. F. H., 27 Jahre, Heizhausarbeiter.

Chronische Mittelohreiterung links. Fazialisparese links. Im Dezember 1921 Labyrinthoperation nach Neumann. Befund am 5. III. 1922: L. O.: Status post Labyrinthektomiam; taub und unerregbar. R. O.: normal.

Nach R.-Dr. K. aufw. 8 Ny.-Schläge in 10″.
Nach L.-Dr. K. aufw. 12 Ny.-Schläge in 14″.
Kal. Reaktion: Nach Spülung mit 5 cm³ 26° hor.-rot. Ny. n. l.

Fall 8. A. P., Hilfsarbeiter.

Chronische Mittelohreiterung beiderseits. Im Jahre 1920 Labyrinthoperation nach Neumann links. Befund am 24. III. 1922. L.: Trockene Operationshöhle nach Labyrinthoperation. R.: Chronische Mittelohreiterung mit Antrumfistel, Fistelsymptom positiv; geringer spontaner Nystagmus, beim Blick nach rechts und nach links.

Nach R.-Dr. K. aufw. 8 Ny.-Schläge in 6″ n. l.
Nach L.-Dr. K. aufw. 16 Ny.-Schläge 11″ n. r.
Kal. Reaktion rechts: Wegen des spontanen Nystagmus wurde die kalorische Reaktion im Seitenblick von 35° (mit Blickfixator) geprüft. Bei Spülung mit 10 cm³ 24° Wasser tritt der hor.-rot. Ny. auf.

Daß in diesem Falle eine größere Menge Wasser zum Auslösen des Nystagmus notwendig war, spricht nicht für eine herabgesetzte Erregbarkeit, weil eine chronische Mittelohreiterung vorlag, die wahrscheinlich schlechtere Wärmeleitungsbedingungen zur Folge hatte.

Fall 9. A. B., 25 Jahre, Kutscher.

Im Dezember 1921 Trauma. Seit dieser Zeit links taub, die linke Gesichtshälfte gelähmt. Befund am 14. II. und 25. III. 1922: Trommelfelle beiderseits normal. L.: taub und ausgeschaltet.

Nach R.-Dr. K. aufw. hor.-rot. Ny. n. l. 6″.
Nach L.-Dr. K. aufw. hor.-rot. Ny. n. r. 13″.
Kal. Reaktion rechts: Bei Spülung mit 5 cm³ 21° tritt hor.-rot. Ny. n. l. auf.

Fall 10. S. S., 27 Jahre, Aufleger.

Beiderseitige chronische Mittelohreiterung. Im Dezember 1921 Labyrinthoperation nach Neumann. Befund am 18. III. 1922: R.: Status post Labyrinthektomiam. L.: ausgeheilte Radikaloperationshöhle, kein spontaner Nystagmus, Wassermannreaktion positiv.

Nach R.-Dr. K. aufw. hor.-rot. Ny. n. l. 17″.
Nach L.-Dr. K. aufw. hor.-rot. Ny. n. r. 10″.
Kal. Reaktion links: Mit Äthergebläse positiv.

Trotz des Zusammenwirkens zweier Faktoren, von denen jedweder imstande sein könnte, die kalorische Erregbarkeit herabzusetzen, nämlich einer Lues und Labyrinthausschaltung der anderen Seite finden wir normale Reaktionswerte.

Fall 11. A. B., 25 Jahre, Hilfsarbeiterin.

Chronische Mittelohreiterung links seit der Kindheit. Im Jahre 1921 Labyrinthoperation nach Neumann. Befund am 1. IV. 1922: R.: Status post. Labyrinthektomiam, taub und unerregbar. L.: normal.

Nach R.-Dr. K. aufw. hor.-rot. Ny. n. l. 7″.
Nach L.-Dr. K. aufw. hor.-rot. Ny. n. r. 13″.
Kal. Reaktion links: Bei Spülung mit 5 cm³ 21° hor.-rot. Ny. n. r.

Digitized by Google
Original from UNIVERSITY OF MINNESOTA
Generated on 2019-10-24 18:10 GMT / http://hdl.handle.net/2027/umn.31951002684121b
Public Domain in the United States, Google-digitized / http://www.hathitrust.org/access_use#pd-us-google

Fall 12. B. L., 55 Jahre, Frau.

Im Jahre 1917 nach einer Aufregung einige Tage Schwindel und Taumeln, seit dieser Zeit rechts taub. Befund am 20. II. 1921: Beide Trommelfelle normal. Gehör links normal, rechts taub, Knochenleitung rechts verkürzt. Starker spontaner hor.-rot. Nystagmus I. Grades nach links; ähnlicher etwas schwächer beim Blick nach rechts. Wassermannreaktion negativ. Augenbefund normal. Interner Befund: Arteriosklerose mäßigen Grades. Neurasthenie.

Nach R.-Dr. K. aufw. beim Blick geradeaus (hinter undurchsichtiger Brille) hor.-rot. Ny. n. l. 11″.

Nach L.-Dr. K. aufw. beim Blick geradeaus hor.-rot. Ny. n. r. 4″.

Kal. Reaktion: rechts 0, links bei Spülung mit größerer Menge 18° Wassers Nystagmus III. Grades nach rechts.

Fall 13. L. S., 6jähriges Mädchen.

Chronische tuberkulöse Mittelohreiterung links mit Fazialisparese links. Im linken äußeren Gehörgang steckt seit Jahren ein Labyrinthsequester, taub. R.: normaler Befund.

Nach R.-Dr. K. aufw. hor.-rot. Ny. n. l. 10″.

Nach L.-Dr. K. aufw. hor.-rot. Ny. n. r. 14″.

Kal. Reaktion rechts: Bei 5 cm³ 21° hor.-rot. Ny. n. l.

Fall 14. H. R., 38 Jahre, Arbeitersgattin.

Chronische beiderseitige Mittelohreiterung nach Scharlach. Ende Dezember 1921 akute Exarkabation links mit Ohrenstechen, Schwindelgefühl, Erbrechen und Ohrgeräuschen. Befund vom 13. I. 1922: Spontaner hor.-rot. Nystagmus II. Grades nach rechts mit typischem Vorbeizeigen. R. O.: Chronische Mittelohreiterung, Gehör: Konversationssprache 5 m. L. O. mit Polypen ausgefüllt, taub. Kalorische Reaktion: Mit Kalt- und Heißwasserspülung läßt sich der spontane Nystagmus nicht beeinflussen. In den nächsten Tagen läßt der spontane Nystagmus nach und hört am 20. I. ganz auf. Kal. Reaktion am 20. I. L.: 0, R.: mit 5 cm³ 14° hor.-rot. Ny. n. l. Ähnlicher Befund am 4. III.

Fall 15. M. K., 26 Jahre, Hilfsarbeiterin.

Seit der Kindheit linksseitige Ohreiterung, seit 2 Wochen Ohren- und Kopfschmerzen, Schwindel. Befund am 23. I. 1922: R.: Chronische Mittelohreiterung mit Granulationen im Mittelohr. L.: Chronische Mittelohreiterung mit Cholesteatomdurchbruch, Dreh- und kalorische Reaktion beiderseits normal. Am 24. I. Radikaloperation links. Normaler Wundverlauf. Ende Februar klagt die Pat. über Kopfschmerz und Brechreiz, mehreremal Erbrechen, kein spontaner Nystagmus. Mitte März Fazialislähmung rechts. Die Untersuchung ergibt links vollständige Taubheit und Unerregbarkeit. Kal. Reaktion rechts mit 10 cm³ 24° hor.-rot. Ny. n. l. Befund am 23. III.:

Nach R.-Dr. K. aufw. hor.-rot. Ny. n. l. 8″.

Nach L.-Dr. K. aufw. hor.-rot. Ny. n. r. 11″.

Kal. Reaktion wie Mitte März.

Wegen meningaler Symptome Labyrinthoperation nach Neumann, wobei sich der Labyrinthknochen als vollständig sequestriert und durch eine scharfe Demarkationslinie von dem übrigen Gewebe streng abgegrenzt erwies. Normaler Wundverlauf. Kalor. Reaktion rechts am 30. III. mit 10 cm³ 24° hor.-rot. Ny. n. l.

In diesem Falle mußte ähnlich wie im Falle 8 wegen der bestehenden Granulationen im Mittelohr eine größere Menge Wasser zum Auslösen des Nystagmus verwendet werden. Doch ist der Unterschied so gering, daß wir auch hier von einer normalen Erregbarkeit sprechen können.

Fall 16. K. H., 22 Jahre, Schaffner.

Chronische Mittelohreiterung links. Im März 1920 Labyrinthoperation nach Neumann. Befund vom 23. III. 1922: L.: Status post. Labyrinthektomiam, taub, unerregbar. R.: normal.

Digitized by Google
Original from UNIVERSITY OF MINNESOTA
Generated on 2019-10-24 18:10 GMT / http://hdl.handle.net/2027/umn.31951002684121b
Public Domain in the United States, Google-digitized / http://www.hathitrust.org/access_use#pd-us-google

Nach R.-Dr. K. aufw. hor.-rot. Ny. n. l. 4″.
Nach L.-Dr. K. aufw. hor.-rot. Ny. n. r. 11″.
Kal. Reaktion rechts: Nach Spülung mit 5 cm³ 20° Wasser hor.-rot. Ny. n. l.

Fall 17. F. B., Beamter, 30 Jahre.
Chronische Mittelohreiterung links mit Fazialisparese. Im Mai 1921 Labyrinthoperation nach Neumann. Befund am 5. IV. 1922. L.: Status post. Labyrinthektomiam, taub, unerregbar. R.: normal.
Nach R.-Dr. K. aufw. hor.-rot. Ny. n. l. 10″.
Nach L.-Dr. K. aufw. hor.-rot. Ny. n. r. 17″.
Kal. Reaktion rechts: Nach Spülung mit 5 cm³ 18° hor.-rot. Ny. n. l.

Fall 18. H. H., 14jähriges Mädchen.
Chronische beiderseitige Mittelohreiterung seit Kindheit. Mitte April durch einige Tage Schwindel, Erbrechen und Kopfschmerzen. Befund am 19. IV. 1922: Spontaner hor.-rot. Nystagmus I. Grades nach links. R. O.: Chronische Mittelohreiterung mit Cholestaetom, taub. Der spontane Nystagmus läßt sich — vom rechten Ohr aus — weder mit Kalt- noch mit Heißwasserspülung beeinflussen. Wegen meningealer Symptome wird am 21. IV. die Labyrinthoperation nach Neumann vorgenommen. Am 23. IV. spontaner geringer hor.-rot. Nystagmus beim Blick nach links. Kal. Reaktion links: Bei Spülung mit 18° Wasser 50 cm³) bekommt man einen hor.-rot. Nystagmus II. Grades nach rechts. Ähnlicher Befund am 26. IV. 1922.
Wegen leichter Benommenheit und auch technischer Schwierigkeiten bei der Untersuchung konnte in diesem Falle die feine Methode der Schwachreize nicht angewendet und mußte die Spülung mit größeren Mengen Flüssigkeit vorgenommen werden. Die kalorische Prüfung des gesunden Ohres im Stadium der akuten Ausschaltung des anderen Ohres ergibt eine normale Erregbarkeit.

Unter den 18 hier angeführten Fällen befinden sich verschiedene Arten von Labyrinthzerstörungen. In 8 Fällen war sie die Folge der Labyrinthoperation, in 6 der diffusen Labyrintheiterung; zweimal trat sie nach einem Trauma auf, 2 Fälle sind ätiologisch unbekannt und vielleicht auf eine zerebrale Erkrankung zurückzuführen. Die Zeit, die seit der Labyrinthausschaltung verflossen ist, war ganz verschieden, meistens Jahre oder Monate. In einigen Fällen waren es nur Wochen, in 3 Fällen (Fall 14, 15 und 18) geschah sie eigentlich unter unseren Augen. Das gesunde Ohr wurde meistens mehrere Male untersucht, und zwar nach einer Methode, die schon eine geringe Herabsetzung der Erregbarkeit zutage bringen würde. Trotzdem gelang es nur in einem einzigen Falle (Fall 4), eine Herabsetzung der Erregbarkeit festzustellen.

Bárány nimmt an, daß die Zentren in der Ruhe an dauernde, symmetrisch zufließende und sich gegenseitig aufhebende Reize gewöhnt sind. Fallen plötzlich die Reize, die von der einen Seite zufließen sollen, fort, so tritt beim normalen Zufließen der Reize der anderen Seite eine große Störung auf. Um diese auszugleichen, nimmt nach Bárány, das Zentrum, welches den Nystagmus zur gesunden Seite macht und beständig stärkeren Zufluß von Reizen enthält, eine höhere Erregbarkeitsschwelle an als das entgegengesetzte Zentrum, das nur über einen schwächeren Zufluß von Reizen verfügt. Als ich nun meine Arbeit begann, machte ich mir folgendes Bild zurecht:

Digitized by Google
Original from UNIVERSITY OF MINNESOTA
Generated on 2019-10-24 18:10 GMT / http://hdl.handle.net/2027/umn.31951002684121b
Public Domain in the United States, Google-digitized / http://www.hathitrust.org/access_use#pd-us-google

Infolge der Labyrinthzerstörung eines Ohres kommt es in den Zentren zu Ausgleichsbestrebungen und reflektorisch wird die Erregbarkeit des entgegengesetzten Ohres herabgesetzt; daher büßt der andere Vestibularapparat seine Erregbarkeit ein; wenigstens frisch nach der Zerstörung. Nach einiger Zeit aber wird die tonisierende Wirkung des ausgeschalteten Labyrinthes durch andere, uns nicht näher bekannte Tonusreize ersetzt und das entgegengesetzte Zentrum gewinnt seine frühere Erregbarkeit zurück. Für diese Annahme würde der von Beck beobachtete Fall sprechen, in welchem das vestibular unerregbare (gesunde) Ohr nach einigen Wochen sowohl seine kalorische, wie auch die Drehreaktion zurückgewann. Leider steht diese Beobachtung von Beck vereinzelt da. Unter den 18 von mir untersuchten Fällen befinden sich 3 ganz frisch nach der Zerstörung; die mehrere Male vorgenommene Untersuchung des zweiten Ohres ergab stets normale Erregbarkeit. Bei 2 anderen Fällen (Fall 5 und 6) hat es sich — wenigstens nach der Anamnese — um eine einige Wochen alte Ausschaltung gehandelt: auch in diesem Falle ließ die kalorische Reaktion der anderen Seite sich schon mit minimalen Reizen auslösen, so daß wir nicht einmal eine geringe Herabsetzung der Erregbarkeit annehmen können.

Somit kommen wir zu folgendem Ergebnis: Bei einseitiger Zerstörung des Labyrinthes (die Art des Prozesses ist dabei gleichgültig) kann in Ausnahmsfällen auch das andere Ohr seine Erregbarkeit für kalorische Reize einbüßen. Die Erscheinung ist als sporadisch zu betrachten, ihre Ursache ist unbekannt. Wahrscheinlich spielen Vorgänge im Zentrum die Hauptrolle. Vielleicht steht die Erscheinung in Beziehung zu der Ruttinschen Kompensation des Drehnystagmus. Auch bei dieser handelt es sich um einen zentralen Vorgang, doch ist seine Art unbekannt. Ruttin[8]) nimmt an, daß die Kompensation in den Fällen eintritt, wo das Labyrinth seit längerer Zeit vollständig zerstört ist und wo sämtliche nervösen Elemente zugrunde gegangen sind. Wir finden dann gleiche Werte für den horizontalen und rotatorischen Drehnystagmus — trotz einseitig nicht funktionierendem Labyrinth. Es gibt aber Ausnahmen, so wahrscheinlich auch unser Fall IV, wo die seit Kindheit bestehende Taubheit, das Fehlen des spontanen Nystagmus und jedes, auch des geringsten Schwindels die Vermutung zuläßt, daß das Labyrinth seit Jahren schon vollständig zerstört ist, trotzdem sprechen die Drehwerte gegen eine Kompensation. Gerade in diesem Fall war die Erregbarkeit des anderen Ohres stark herabgesetzt. Vielleicht handelt es sich um eine zufällige Koinzidenz.

[8]) Ruttin: Über Kompensation des Drehnystagmus. Verh. d. Deutschen otol. Gesellschaft in Kiel, 1914.

Digitized by Google
Original from UNIVERSITY OF MINNESOTA
Generated on 2019-10-24 18:10 GMT / http://hdl.handle.net/2027/umn.31951002684121b
Public Domain in the United States, Google-digitized / http://www.hathitrust.org/access_use#pd-us-google

Die Zahl der hier untersuchten Fälle ist zu klein, um sichere Schlüsse ziehen zu können. Doch können wir schon auf Grund dieser Untersuchungen die Behauptung anfstellen, daß auch im Stadium der Ausschaltung das zweite Labyrinth gewöhnlich keine Veränderungen der vestibulären Reaktion aufweist. Warum es in manchen Fällen doch zu einer Herabsetzung der Erregbarkeit kommt, konnte die Untersuchung dieser Fälle nicht entscheiden. Vielleicht bringt genaue Beobachtung einer größeren Anzahl von Labyrinthlosen die Lösung dieser Frage.

Zum Schlusse sei es mir gestattet, meinem hochverehrten Chef für die Anregung zu der Arbeit und die Überlassung des Materials meinen innigsten Dank auszusprechen.

Elementar-Analyse der Wortsprache und der Tonsprache.

Neue Gesichtspunkte aus der physiologischen Muskelmechanik für die Physiologie der Bildung von Laut und Ton, von Vokal und Vokalmusik.

III.

Physiologische Begründung des Koordinationswechsels von Singen und Sprechen.

Von **Wilhelm Sternberg**, Berlin.

(Mit 4 Figuren.)

Kunstgerechte Lautbildung und richtige Sprachbildung, Reinheit und Deutlichkeit der isolierten Elemente und die „fließende“ Verbindung dieser Elemente zu den höheren Einheiten der Silben, der Sätze, zur Rede, sind erforderlich, wenn anders die Kunstfehler vermieden werden sollen, nämlich das Stammeln, die Unfertigkeit in der Lautbildung, und das Stottern, die Unfertigkeit in der elementaren Verbindung. Nicht „ausgesprochen“ anders, so scheint es, als das gewöhnliche Sprechen ist die Aussprache des Textes beim Singen, nur daß noch zur Bildung der lautlichen Elemente die der musikalischen Elemente, die Tonbildung hinzukommt. Es scheint daher nur folgerichtig, daß auf dem III. Internationalen Laryngo-Rhinologenkongreß in Berlin, 1911, der Antrag gestellt und mit Sympathie aufgenommen wurde, obligatorischen Unterricht in der Anatomie, Physiologie und Hygiene der menschlichen Gehör- und Stimmorgane an den Musikkonservatorien einzuführen. Da in den schwersten Fällen von Stottern beim Singen doch nie Stottern vorkommt, wurde im selben Jahre durch den Krefelder Gesang-

Digitized by Google
Original from UNIVERSITY OF MINNESOTA
Generated on 2019-10-24 18:10 GMT / http://hdl.handle.net/2027/umn.31951002684121b
Public Domain in the United States, Google-digitized / http://www.hathitrust.org/access_use#pd-us-google

lehrer Anton Elders[1]) das Singen sogar zur Heilmethode des Stotterns erhoben und diese seine Methode der Gesangspädagogik als Heilpädagogik praktisch in der Hamburger Volksschule behördlicherseits eingeführt.

Allein die Vokalmusik beschränkt sich doch zum größten Teil auf die Bevorzugung der einen Gruppe der Elemente, nämlich der Vokale. Die Gesangsmusik führt daher im doppelten Sinn des Wortes die Bezeichnung Vokalmusik. Denn sie ist nicht nur die mit Stimme gebildete Musik, sondern sie ist sogar die Musik der Vokale. Die konsonantischen Elemente der Geräuschlaute vernichten ja geradezu den Klang und bereiten schon dem Redner für den Wohllaut der Sprache Schwierigkeiten. Selbst die Halbvokale, die Klinger, die nach dem Prinzip der akustischen Analyse von Siebs mit den Vokalen in die eine endliche Reihe des Systems der Elemente gebracht werden, sind mitunter in der Vokalmusik geradezu gemieden. So hat die englische Gesangspädagogik aus der gebräuchlichen Silbe „sol“ der italienischen Schule zur Bezeichnung der fünften Tonstufe die sangbarere Silbe „so“ machen müssen, weil das Element l am Schlusse die freie Tonentwicklung erschwert. Das ist deshalb so besonders beachtenswert, weil gerade dieser Laut l fast wie ein Vokal ein Träger des Klanges ist und außerdem das Tragen der Stimme, das Portamento (italienisch portar la voce = port de voix), das weiche Übergehen von Laut zu Laut, von Ton zu Ton, sich am leichtesten gerade auf diesen Klingern und mittels dieser Klinger vollzieht.

Nun kommt ja gerade Vokalstottern selbst in den schwersten Fällen von Stottern so selten vor, daß in der klassischen Literatur sein Vorkommen überhaupt bestritten wird. Andrerseits ist es doch aber gerade die andere Gruppe der Elemente, die der Konsonanten, die das Anstoßen und Stolpern des Stotterers veranlaßt.

Deshalb dürfte sich die Frage aufdrängen nach den Gründen hierfür und nach den Gründen für die Tatsache, daß selbst in den schwersten Fällen von Stottern beim Singen nie Stottern vorkommt.

Zur Beantwortung dieser Frage dürfte sich der dem bisherigen Gang der Forschung entgegengesetzt gerichtete Weg empfehlen, nämlich die technische Kunstübung des Gesanges als physiologisches Mittel oder als mechanisches Instrument der wissenschaftlichen Erkenntnis für die Bewegungslehre überhaupt zu benutzen, für die Elementaranalyse der Koordination. Dann dürfte am Ende die Pädagogik des Gesanges einerseits den willkommenen Wegweiser abgeben für die physiologische Einführung in die rationelle Technik, wie die Heilpädagogik von Stotterern andrerseits das klassische

[1]) Heilung des Stotterns nach gesanglichen Grundsätzen. Leipzig 1911.

Digitized by Google
Original from UNIVERSITY OF MINNESOTA
Generated on 2019-10-24 18:10 GMT / http://hdl.handle.net/2027/umn.31951002684121b
Public Domain in the United States, Google-digitized / http://www.hathitrust.org/access_use#pd-us-google

Musterbeispiel liefert für die irrationelle, behelfsmäßige Methode der technischen Kunstübung.

Physiologisch sind Singen und Sprechen grundsätzlich und vollkommen verschiedene Vorgänge. Sowohl qualitativ als auch quantitativ sind die Elemente und elementaren Verbindungen vollkommen andere.

A. I. 1. Zeitlich ist der Vorgang des Singens, wie stets in der Tonsprache, wesentlich vergrößert. Ein Konzert dauert länger als ein Vortrag. Die Partitur ist umfangreicher als das Textbuch. Die Graphologie für die musikalischen Elemente und für die Tonsprache übertrifft räumlich die der Wortsprache.

Singen ist mehr oder weniger verlangsamtes Sprechen. Ganz langsam aber kann jeder Stotterer sehr wohl sprechen. Das, was dem Stotterer abgeht, ist das fließende Sprechen, das ein gewisses Tempo voraussetzt.

2. Von dieser zeitlichen Vergrößerung beim Singen kommt auf die Konsonanten nichts, ja nicht einmal zeitlich schlechthin fällt den Konsonanten irgend ein Quantum überhaupt zu.

Die Tonsprache läßt dem Konsonanten gar keine Zeit; nicht einmal die stimmhaften Klinger unter den Konsonanten finden ein Quantum im Tempo. Die internationale Notenschrift notiert nicht einmal ihren Zeitwert, ebenso wenig wie den für die natürliche Pause beim Atemwechsel und für das Einatmen.

3. Die Vokale sind es, deren zeitliche Dauer im Gesange wesentlich verlängert wird. Dabei sind es gerade die Konsonanten, die das Anstoßen und Stolpern des Stotterers bedingen.

Allein die zeitliche Verlängerung und Dehnung der Vokale ist schon deshalb kein Heilmittel, weil langgedehnte Vokale keinem einzigen unter den Stotterern auch nur schwer fallen. Gerade das Gegenteil ist der Fall. Lange, gedehnte Vokale fallen allen Stotterern ohne Ausnahme leicht. Das, was dem Stotterer aber schwer fällt, ist gerade der zeitlich kurze Vokal, der ungespannte. Das Singen ist nichts anderes als eine Zeitlupe.

Daher beruht auch die Heilmethode des Stotterns durch Professor Denhardt und den Laien, den Taubstummenlehrer Gutzmann, auf einem Denkfehler und ist falsch, da sie die Stotterer die Vokale quantitativ verlängern und skandieren, aber nicht sprechen lehrt.

4. Noch dankbarer erweisen sich die Erfahrungen, die die Pädagogik mit der Lautbildung der ungespannten (offenen) Vokale macht. Die richtige bzw. falsche Qualität ist für die Deutlichkeit äußerst entscheidend; die richtige bzw. falsche Aussprache gerade dieser Elemente für die Elementaranalyse besonders beweisend.

Digitized by Google
Original from UNIVERSITY OF MINNESOTA
Generated on 2019-10-24 18:10 GMT / http://hdl.handle.net/2027/umn.31951002684121b
Public Domain in the United States, Google-digitized / http://www.hathitrust.org/access_use#pd-us-google

Ungespannt heißen die Vokale, weil sie im ungespannten Aufsatzrohr, im minimal gespannten oder im maximal entspannten Schallrohr erzeugt werden. Diese Qualität des akustischen Effektes ist also in ihrer physiologischen Ursache eine Quantität. Daher ist ihre Bildung mühelos, leicht unter physiologischen Verhältnissen, ebenso schwer umgekehrt unter pathologischen Verhältnissen.

Wie so häufig, nennt man auch hier die Reizwirkung aufs Ohr des Hörers selber gespannt oder ungespannt, als wäre die sinnliche Reizwirkung selber das, was irgendwie direkt, unmittelbar die graduelle Dosis der Spannung erfahren würde. Tatsächlich hingegen ist es ja der ursächliche Reiz der Bildung dieser elementaren Qualität, der ungespannt ist. Dies beweist eben die ungemein nahen Beziehungen von Ohr und Muskel.

Nicht weniger als sechs Gesichtspunkte sind es, die uns die Pädagogik des Anfängers in der Kunstübung der Vokalmusik liefert und zugleich die Heilpädagogik des Stotterers, einzig und allein für die richtige Aussprache dieser einen Qualität der vokalischen Elemente.

a) Die Aussprache gerade der ungespannten (offenen) Vokale ist es, die dem unfertigen angehenden Sänger unvergleichlich schwerer fällt als die derselben Vokale, wenn sie als gespannte (geschlossene) ausgesprochen werden sollen.

b) Die Aussprache gerade der ungespannten (offenen) Vokale ist es, die zugleich auch dem fertigen Stotterer unvergleichlich schwerer fällt als die derselben Vokale, wenn sie als gespannte (geschlossene) ausgesprochen werden sollen.

c) Dem unfertigen Sänger also und dem fertigen Stotterer fällt es schwer, — in des Wortes eigentlichster Bedeutung — gerade die ungespannten, wenig gespannten und nicht die gespannten zu treffen. Die geringere Dosis der Spannung, wider Erwarten, ist es, die gerade schwer fällt: die größere Dosis, wider Erwarten, ist es, die gerade leicht fällt; Das Gegenteil sollte man doch eigentlich erwarten. Das leichtere Gewicht fällt dem ungeschulten Sänger und dem „ausgesprochenen“ Stotterer schwer. Sie haben nicht die Treffsicherheit für das Minimum an Muskelkraft, an Gewicht.

d) Die Qualität der ungespannten Vokale ist mit dem Minimum an Spannung, an Gewicht, sozusagen, zu treffen, daher aber auch mühelos, kinderleicht, ohne Anstrengung. Die Zahl für die Auswahl der impulsgebenden Muskelgruppe ist gering, alle überflüssigen oder gar zweckwidrigen, schädlichen Mitbewegungen sind ausgeschaltet. Daher ist physiologisch Leichtigkeit im Sinne von Gewicht, levis zugleich auch identisch mit Leichtigkeit im Sinne von facilis. Die deutsche Sprache verfügt ja auch nur über ein Wort. Umgekehrt ist physiologisch Schwere im Sinne von Gewicht gravis zugleich auch identisch mit Schwierigkeit im Sinne von difficilis.

Digitized by Google
Original from UNIVERSITY OF MINNESOTA
Generated on 2019-10-24 18:10 GMT / http://hdl.handle.net/2027/umn.31951002684121b
Public Domain in the United States, Google-digitized / http://www.hathitrust.org/access_use#pd-us-google

Physiologisch erklärt sich dies mit der quantitativen und qualitativen Überspannung, mit der Verschwendung von Kraftmaß und Zahl der Kraftgeber, im Falle des Anfängers in der Erlernung einer Reihe von Koordinationsbewegungen oder im Falle der behelfsmäßigen Methoden.

e) Dazu kommt der Mangel an Treffsicherheit, das Maximum der Entspannung, die Ruhelage des Nullpunktes zu finden.

f) Und dieser doppelte Fehler in der Treffsicherheit für das Minimum der Spannung und für das Maximum der Entspannung ist der allgemeine Fehler, daher der physiologische Mangel der Unfertigkeit. Regelmäßig bleibt er jedem Anfänger in jeder technischen Kunstübung, jedem angehenden Künstler unerspart; andrerseits ist er dem Kenner ein untrügliches Zeichen dafür, daß die gewollte Koordinationsbewegung noch ungekonnt oder gekonnt zwar, aber auf behelfsmäßigem Wege nach unrationeller Methode gekonnt ist.

Im einzelnen lehren die praktischen Erfahrungen der Gesangspädagogik und der Heilpädagogik folgendes:

a) Voraussetzung für das Zustandekommen von ungespannten Vokalen ist die ungespannte oder wenig gespannte Verfassung des Aufsatzrohres, die ihnen das Merkmal müheloser Erzeugung aufdrückt. Die geringe Quantität der Spannung, die nötig ist von der Ruhelage des Nullpunktes, erfordert auch nur kurze Zeit. Im Gesang sind aber auch diese minimal in Zeit und Raum gespannten Vokale gerade an den quantitativen Zeitwert der vorgeschriebenen Note gebunden.

Im „Doppelgänger“ von S c h u b e r t heißt es folgendermaßen:



in al — — — ter Zeit.
Die Artikulation ist: in a — — — lter Zeit.

Bei allen Koloraturen, die auf einem Vokal gesungen werden, handelt es sich physiologisch um Festhalten des Vokals, um Erhaltung der gleichen quantitativen Dosis der Spannung für die artikulatorische Koordination der Reinheit des Vokals. Jede Mitbewegung muß vermieden werden, während gerade die andere Koordination, die phonatorische Koordination fortwährend wechselt.

So entsteht für den Sänger die Schwierigkeit, die geringe Dosis der räumlichen und zeitlichen Spannung für die vokale Qualität mit einer vorgeschriebenen temporalen Quantität zu vereinigen. Mißlingt ihm diese Kombination, dann führt der Sang der falschen Vokalqualität zu Mißverständnissen und Mißdeutungen, bis gar zu komischer Wirkung.

Digitized by Google
Original from UNIVERSITY OF MINNESOTA
Generated on 2019-10-24 18:10 GMT / http://hdl.handle.net/2027/umn.31951002684121b
Public Domain in the United States, Google-digitized / http://www.hathitrust.org/access_use#pd-us-google

Fällt z. B. die Silbe Li auf eine lange Note, und singt der Sänger ein gespanntes (geschlossenes) i, so macht sich der Zuhörer auf ein Wort wie Lied oder Lieb gefaßt. Singt dagegen der Sänger ein ungespanntes offenes i, dann erwartet der Zuhörer ein Wort wie Licht oder litt. Kommt dann aber trotz des gesungenen $\bar{i}$ das Wort Licht oder litt, trotz des $\breve{i}$ das Wort Lied oder Lieb zu Gehör, dann erfährt der Zuhörer eine Enttäuschung, die ihn stört, weil sie ihn irre führt.

Eine Silbe mit falscher Vokalqualität kann aber auch zu argen Mißverständnissen führen.

Singt Wolfram im „Tannhäuser“: „Sei mir gegrüßt, du kühner Sänger, der, ach, so lang in unsrer Miete (statt Mitte) fehlt“, so erfährt der Satz eine entschieden komische Wendung.

Wenn man in Schuberts: „Du bist die Ruh'“ am Schlusse des Liedes hört: „O fühl es ganz“, anstatt „O füll' es ganz“, so wird man sich vergeblich bemühen, den Sinn der Rede zu begreifen.

„Und diesen Kunstfehler züchten geradezu die beiden klassischen Heilmethoden der beiden Laien Gutzmann und Elders“.

b) Im allgemeinen erfolgt das Stottern am ersten bei der Verbindung der „stummen“ Konsonanten b, p; d, t; g, k; und hierbei eher, wenn die Konsonanten mit einem kurzen Vokal oder Diphthong verbunden werden.

Bahn ist für den Stotterer leichter auszusprechen als Bann,
kam ist für den Stotterer leichter auszusprechen als Kamm.
Amen ist für den Stotterer leichter auszusprechen als Ammen.

Diese alte klinische Erfahrung ist bisher gar nicht zu erklären gewesen, ja ihre Erklärung ist kaum versucht worden.

Nach meiner Auffassung vom Wesen des Stotterns ist diese Tatsache, daß der Stotterer die langen, gespannten, geschlossenen Vokale leichter als die kurzen, ungespannten offenen Vokale aussprechen kann, darin begründet. Die Spannung, die Kontraktion der Muskeln fällt dem Stotterer nicht schwer. Die Spannung ist allgemein für keine technische Übung schwierig. Vielmehr ist die Entspannung das, was dem Stotterer nicht leicht fällt, zumal die schnelle und maximale Entspannung. Das, was allgemein für keine technische Übung leicht ist, das ist gerade die Entspannung, zumal die schnelle und maximale Entspannung.

B. 5. Zur quantitativen Vergrößerung der Vokale kommt noch eine qualitative Änderung ihrer Aussprache beim Gesang.

a) Die dynamische Veränderung führt schon zur qualitativen Veränderung der Vokale.

Wie für den Anfänger, für den angehenden Künstler, die Gefahr besteht, daß durch dynamische Verstärkung zufolge der ungewollten assoziativen Mitbewegung der gesungene Ton höher getrieben wird, so daß der tatsächlich gesungene Ton höher wird als

Digitized by Google
Original from UNIVERSITY OF MINNESOTA
Generated on 2019-10-24 18:10 GMT / http://hdl.handle.net/2027/umn.31951002684121b
Public Domain in the United States, Google-digitized / http://www.hathitrust.org/access_use#pd-us-google

der gewollte Ton, so wird durch dynamische Verstärkung auch die Aussprache geradezu gefährdet.

Besonders schwer ist es, sogar für den vollendeten Künstler, auch schon die Schwingungszahl der Resonanz bloß aufrecht zu erhalten, also die ungewollten Mitbewegungen des Schallrohres zu bremsen, wenn auf einem Vokal ein Schwellton, also ein Ton mit gleichmäßig zunehmender dynamischer Verstärkung ausgeführt werden soll. Denn gar zu leicht erfolgt mit der einen gewollten Bewegung in quantitativer Gradation die andere ungewollte Mitbewegung in derselben Richtung der quantitativen Gradation. Durch die sich steigernde Quantität der dynamischen Bewegung und des Tons wird auch die andere Bewegung quantitativ leicht mit in die Höhe getrieben zum Nullpunkt des neutralen a. Das ist eine quantitative Mitbewegung. Dadurch erleidet aber der Vokal leicht eine wesentliche Veränderung. Ja, er kann dadurch seinen Eigenklang nahezu einbüßen. So macht der Künstler durch diese ungewollte assoziative Mitbewegung aus dem Triumph des Pizarro im „Fidelio“ in der Regel einen Triomph, wenn nicht gar einen Triamph.



Anstatt Tri — u — — mph
hört man Tri — u — o — mph,
oder gar Tri — u — a — mph.

Physiologisch ist dies derselbe Kunstfehler wie der Sprachfehler des Gleitens vom i zum r mittels des zentralen Gleitlautes a: „Biar“ (Bier), „wiar“ (wir) oder die bequeme englische Bezeichnung „ar“ statt „er“ im englischen Alphabet.

b) Die musikalische Veränderung der Tonhöhe führt gleichfalls schon zur qualitativen Veränderung der Vokale.

Die verschiedene Tonhöhe bzw. -tiefe der Eigentöne der verschiedenen Vokale ist konstant, so daß sich darnach die physiologische Reihe dieser Elemente aufstellen läßt. Diese physiologische Reihe ist genau dieselbe wie die, die sich auch nach anderen Gesichtspunkten ergibt. Daraus erklärt sich auch die jedem Sänger und jeder Sängerin bekannte Erfahrung, daß die Vokale von einer gewissen Tonhöhe ab nicht mehr deutlich herausgebracht werden können, daß die tieferen Vokale u, o, a auf den höheren Tönen undeutlich werden müssen. Hohe Sopranstimmen vermögen auf ihren hohen Tönen kein deutliches u oder o mehr zu singen, wohl aber noch e und i.

Digitized by Google
Original from UNIVERSITY OF MINNESOTA
Generated on 2019-10-24 18:10 GMT / http://hdl.handle.net/2027/umn.31951002684121b
Public Domain in the United States, Google-digitized / http://www.hathitrust.org/access_use#pd-us-google

c) Schließlich ist eine qualitative Änderung der Vokale schon durch die Wahl der einheitlichen Grundfärbung bedingt. Und diese wird auf Kosten der Deutlichkeit erkauft.

Die Klangfarben der Wortsprache, die vokale Tonfärbung und Farbengebung, die Farbenmodulation, Reinheit der Vokale, Schönheit und Eigenart des Vokals, also die Ideale der Vokale, sind durchaus nicht identisch für Wortsprache und Tonsprache. Vielmehr können diese Qualitäten einander ausschließen. Ohne Beeinträchtigung der Reinheit der Vokale läßt sich die Reinheit des Tones nicht in erwünschter Weise erzielen und umgekehrt.

Die gespannten (geschlossenen) Vokale stellen sich dem Ohr als deutliche unverkennbare Klanggebilde dar. Sie sind einander so unähnlich, daß man glauben könnte, sie würden von verschiedenen Instrumenten erzeugt. $\overline{U}$ läßt an ein Fagott denken, $\overline{o}$ an ein Horn, $\overline{a}$ an eine Trompete, $\overline{e}$ an eine Klarinette, $\overline{i}$ an eine Oboe. Da die Vokale des gespannten Aufsatzrohres so das Merkmal scharf ausgeprägter Klangfarbe an sich tragen, nennt man solche Vokale charaktervolle.

Für den Redner ist diese Unähnlichkeit der gespannten (geschlossenen) Vokale, die sich in ihrer Gesamtheit auch von den matteren, ungespannten (offenen) Vokalen wesentlich unterscheiden, unbedingt ein Vorteil, weil er sich an den Verstand der Zuhörer wendet, und ihm daran gelegen sein muß, jedes einzelne Wort seiner Wortsprache deutlich zu Gehör zu bringen.

Der Sänger hingegen wendet sich nicht an den Verstand des Zuhörers, wie der Redner, sondern, wie die Tonsprache allgemein, an dessen Gemüt. Der Sänger hat seelische Stimmungswerte auszulösen. Das gelingt ihm aber nur, wenn sein Vortrag selbst abgestimmt ist, d. h. wenn er die grellen, charaktervollen Unterschiede der einzelnen Vokalfarben zu einer künstlerischen Einheit abtönt und zu einer harmonischen Rundung ausgleicht, so wie der Maler die einzelnen Farben seines Bildes zu einer Einheit zusammenstimmt, ohne dabei etwa die charakteristischen Werte der Farben zu verlieren, ebenso wie der Künstler von Küche nnd Keller die einzelnen Schmeckstoffe zu einem einheitlichen Gesamteindruck der harmonischen Rundung vereinigt.

Der Sänger muß seinem Vortrag eine einheitliche Grundfärbung geben, die aus dem innersten Wesen des vorzutragenden Kunstwerkes entstanden, der künstlerischen Darstellung harmonische Geschlossenheit verleiht. So muß er im Interesse des ausgeglichenen Gesanges den Ausläufern der Vokalreihe eine Dosis ihrer Klangfarbe abziehen, dem i und dem e eine Quantität der Schärfe, dem u und dem o einen Teil der Dumpfheit, während der neutrale Nullpunkt des Elementes a weniger betroffen wird.

Digitized by Google
Original from UNIVERSITY OF MINNESOTA
Generated on 2019-10-24 18:10 GMT / http://hdl.handle.net/2027/umn.31951002684121b
Public Domain in the United States, Google-digitized / http://www.hathitrust.org/access_use#pd-us-google

Die Art, wie der Kunstgesang eine solche Grundfärbung für den künstlerischen Vortrag erreicht, ergibt den Unterschied in der Aussprache derselben Vokale beim Sprechen und Singen.

Der physiologische Unterschied beruht in der quantitativen Assimilation und Neutralisierung der verschiedenen Formen des Aufsatzrohres und in der graduellen Verschiedenheit der Anspannung und Abspannung der einzelnen Abschnitte des Aufsatzrohres.

II. 6. *a)* Die Doppellaute au, ei usw. können ja überhaupt gar nicht so gesungen werden, wie sie gesprochen werden müssen. Denn in der Wortsprache erfolgt die Bindung der zwei elementaren Laute so schnell, und zwar durch Gleitbewegung, wie in der Tonsprache die Bindung der zwei elementaren Töne gleichfalls durch Gleitbewegung, „glissando", so schnell, daß die dazwischen liegenden Gleittöne oder Gleitlaute nicht apperzipiert werden. Bei zeitlicher Verlängerung ist dies aber nicht möglich. Und daher kommen die berüchtigten Fehler des Anfängers in der Aussprache des Textes. Hier wie da nennt man den Kunstfehler mit Recht „Heulen", „Miauen", „Knautschen".

b) Der Ungeschulte singt leicht

$$\overset{\cup-}{\text{ai}},\ \overset{\cup-}{\text{au}},\ \overset{\cup-}{\text{oi}}.$$

Das ist nicht nur ein Kunstfehler im Gesang, sondern auch ein direkter Sprachfehler.

c) Aber selbst dann, wenn der Sänger kunstgerecht singt nämlich

$$\overset{-\cup}{\text{ai}}\ (\text{aj}),\ \overset{-\cup}{\text{au}}\ (\text{aw}),\ \overset{-\cup}{\text{oi}}\ (\text{oj}),$$

selbst dann ist diese Aussprache der Kunst ein Kunstfehler für die natürliche Aussprache beim gewöhnlichen Sprechen.

III. *d)* Der angehende Sänger macht leicht den Kunstfehler, daß er unzeitig, vorzeitig vom Vokal auf den nachfolgenden Konsonanten übergeht. Und dieses entgegengesetzte Element des Geräuschlautes oder des stummen Konsonanten vernichtet nicht nur den Ton, sondern führt dann zur ungewollten Kunstpause. Dadurch entsteht dann eine Lücke, ein Absetzen, eine Verkürzung des Zeitwertes. Und das ist nichts anderes als geradezu eine Form des „ausgesprochenen" Stotterns.

e) Noch ärger ist der häufige Kunstfehler des angehenden Künstlers, einen Rest des Notenwertes mit der gerade für den Konsonanten erforderlichen Artikulationsstellung zu singen. Und das ereignet sich gerade bei gewissen Konsonanten. Diese sind:

w, v, f, l, m, n, r, s.

Nun sind aber diese Konsonanten gerade die, bei denen auch jeder Stotterer leicht anstößt. Die Wirkung beim Singen ist dann die folgende:

ww — w, vv — v, ff — f, ll — l,
mm — m, nn — n, sz szsz — sz.

Das ist aber unverkennbar das echte Stottern.

Digitized by Google
Original from UNIVERSITY OF MINNESOTA
Generated on 2019-10-24 18:10 GMT / http://hdl.handle.net/2027/umn.31951002684121b
Public Domain in the United States, Google-digitized / http://www.hathitrust.org/access_use#pd-us-google

C. 7. Gar die Verbindung der isolierten Elemente zur höheren Einheit der Silbe gibt nicht nur dem unfertigen Anfänger und Dilettanten Anlaß zu Kunstfehlern, die dem Stottern ähnlich sind, sondern die kunstgerechte Silbenbildung auch des fertigen Könners und Künstlers ist gleichfalls ein wahres Stottern.

Zwar lautet die Vorschrift der Gesangspädagogik, daß die Silben-Teilung nach dem Sinn zu erfolgen hat, so daß zusammengesetzte Worte in ihre Elemente zerlegt werden:

ver/lassen, An/laß, ver/jüngt, All/macht,
halb/laut, nicht hal/blaut, nicht ha/lblaut,
hal/len, zusam/men, Min/ne.

Dennoch empfiehlt die Praxis auch das Gegenteil, Denn die elementaren Sprachlaute werden auf die Gesangstöne vom Kunstsänger anders verteilt als vom Natursänger. Dieser hat die Neigung, die für die Sprache geltende Praxis auf den Gesang zu übertragen. Daher setzt er nach kurzen Vokalen zu früh mit den Konsonanten ein:



dai — n ist main Her—r—tz,
dein ist mein Herz.

Diese Art nennt man „auf den Konsonanten singen". Und diese natürliche kunstgerechte Aussprache ist im Kunstgesang als Kunstfehler aufs Strengste verboten.

Nun ist doch aber gerade die Silbenbildung das erste Element der Sprachbildung für jeden und auch für den Stotterer, und daher gerade die natürliche Silbenbildung für ihn so überaus wichtig. Denn die „gebundene Rede" — in diesem Sinne — soll der Stotterer erlernen. Die kunstgerechte Aussprache des Künstlers in der Gesangskunst ist nicht natürlich, sondern künstlich, ein Kunstfehler, ein Ersatz, wie ein Kunstbein oder ein künstliches Nährpräparat.

Das zeigt sich noch deutlicher, wenn man die kunstgerechte Verteilung der Sprachlaute in folgendem einfachem Beispiele betrachtet:



Digitized by Google
Original from UNIVERSITY OF MINNESOTA
Generated on 2019-10-24 18:10 GMT / http://hdl.handle.net/2027/umn.31951002684121b
Public Domain in the United States, Google-digitized / http://www.hathitrust.org/access_use#pd-us-google

Nicht nur die Schlußkonsonanten einer Silbe, sondern sogar die Anfangskonsonanten der folgenden Silbe werden in den Notenwert des vorhergehenden Vokals einbezogen. Dadurch entsteht eine ganz neue Silbenteilung und Silbenverbindung. Im Gegensatz zu den Sprachsilben entstehen ganz neue Gesangssilben von Vokaleinsatz zu Vokaleinsatz.

Die Gesangspädagogik fordert gerade zur Bildung einer guten Kantilene = „legato", das durch den „Binde"-Bogen ⁀ angezeigt wird, die kontinuierliche Verbindung der Töne — physiologisch ist diese fließende Gleitbewegung dieselbe Strömungsbewegung, die ohne Ruck, ohne Unterbrechung wie etwa beim Stottern das „fließende" Sprechen bedingt, die kontinuierliche Verbindung der Laute —, daher die Regel, den Schlußkonsonanten einer Silbe möglichst spät zu bringen, also ihn fast zur nächsten Silbe zu schlagen, z. B.:

We nni chde n Wa ndre rfra ge.

Das ist aber das echte, vollendete Stottern. Damit hat diese Heilmethode des Stotterns das Gegenteil von dem erreicht, was sie erstrebt. Denn nicht allein, daß sie das Sprachübel nicht beseitigt, nicht allein, daß bloß die Anfänger und Ungeschulten bei Kunstfehlern diese falsche Aussprache wählen, züchtet ja gerade diese Heilpädagogik das echte Stottern.

Man muß doch einmal an die Elementaranalyse der Koordinationsbewegungen herantreten und die Frage aufwerfen: Ist etwa Singen und Sprechen im Lichte der Bewegungsanalyse ein und dieselbe Koordination?

Schon jeder Unbefangene muß auf den ersten Blick sofort erkennen, daß beide Funktionen überhaupt unmöglich ein und dieselbe Koordination auch nur sein können.

A. Geht man freilich bloß dem äußeren Bewegungsbild nach, wie das allgemein auch in der modernen Bewegungslehre noch üblich ist, dann gibt man höchstens das Eine zu, daß Singen weiter nichts sei als Sprechen, zu dem sich bloß noch etwas hinzuaddiert. Allein diese Vorstellung ist ein elementarer Fehler in der Elementaranalyse der Koordination. Wie sich im Chemismus nicht einfach etwas hinzuaddieren läßt, etwa zu einer chemischen Verbindung, KCl, $KClO_3$, ohne daß diese von Grund aus eine Änderung ihrer Konstitution erfährt, so läßt sich auch zur Koordination nicht einfach eine neue Elementarbewegung hinzuaddieren, ohne daß diese Koordination von Grund aus eine Änderung in ihrer Verfassung erfährt. Elementaranalytisch besagt die deskriptive Methode des äußeren Bewegungsbildes, daß der innere Vorgang beider Tätigkeiten ein grundsätzlich abweichender ist, ein Koordinationswechsel.

B. Schon der Spielraum des Muskelspiels ist ja in beiden Fällen grundverschieden. Die räumlichen Verhältnisse für die Formgebung sind in beiden Fällen durchaus andere. Selbst der Taube

Digitized by Google
Original from UNIVERSITY OF MINNESOTA
Generated on 2019-10-24 18:10 GMT / http://hdl.handle.net/2027/umn.31951002684121b
Public Domain in the United States, Google-digitized / http://www.hathitrust.org/access_use#pd-us-google

sieht von weitem, ob einer spricht oder singt. Raumwechsel, Quantitätsänderung ist bewegungsanalytisch stets ein Koordinationswechsel. Da die Kraftquelle wandern muß, in der Richtung zum proximalen bzw. distalen Ende, wird die qualitative Mischung der impulsgebenden Muskelgruppe eine andere.

C. Dazu kommt ein weiterer für die Elementaranalyse der Koordination sehr gewichtiger Gesichtspunkt. Allgemein bedingt auch jeder Tempowechsel einen Koordinationswechsel. Jeder Geiger weiß, daß er ein und dieselbe Bewegung grundsätzlich ganz anders auszuführen hat, je nachdem sich das Tempo ändert. Dieselbe Bewegung mit dem „Unterarm"-Strich, dem „Détaché", wird bei Tempobeschleunigung zum „Tremolo", zur Zitterbewegung „aus dem Handgelenk". Laufen ist physiologisch eine ganz andere Reihe von Koordinationen als Gehen. Die klassische Muskelphysiologie kennt diesen Unterschied des Mechanismus noch nicht, weil sie ihre Betrachtungen noch nicht über die einfachsten Koordinationen z. B. des Gehens ausgedehnt hat. „Läufer" sind physiologisch grundsätzlich andere Koordinationen als „Passagen", „Andante".

Daß schon die Zeit, die Geschwindigkeit allein einen Koordinationswechsel bedingen kann, habe ich[2]) bereits ausgeführt.

Da nun aber das Singen allgemein dem Sprechen gegenüber einen Tempowechsel bedeutet, muß das Singen schon darum einen Koordinationswechsel dem Sprechen gegenüber bedingen. Raum und Zeit führen zu doppeltem Koordinationswechsel. Doppelt intensiv werden daher Raum und Zeit subjektiv durch das Muskelgefühl empfunden.

D. Singen ist aber nicht nur eine vollkommen andere Koordination als Sprechen, sondern auch eine Assoziation von zwei Koordinationen. Und hierbei wirken ganz andere Muskeln reaktiv als mechanische Stützpunkte. Daß diese reaktive Mitwirkung der verschiedenen Muskeln zur Stütze bei scheinbar ein und derselben Koordination nicht unwichtig ist, das lehrt schon die alltägliche Erfahrung. Der Sänger singt nicht gern im Sitzen und begleitet sich selber nur im Notfall. Man unterscheidet „Sitz"-Geiger und „Steh"-Geiger.

E. Nicht nur die simultane Assoziation der Koordinationsreihen ist so fest verbunden, sondern auch die sukzessive Assoziation bei den Bewegungen in der Tonsprache. Daher kommt das unwillkürliche Bedürfniss zur ungewollten Fortsetzung, das physiologisch vergleichbar dem Appetit ist. Das mag mit der Tatsache zusammenhängen, daß die Tonstufen mit mehr oder weniger großem Zwange das Bedürfnis erregen zur ungewollten Weiterführung bis zum

[2]) „Physiologisches Stottern". Therapie der Gegenwart 1922, H. 6, S. 238.

Digitized by Google
Original from UNIVERSITY OF MINNESOTA
Generated on 2019-10-24 18:10 GMT / http://hdl.handle.net/2027/umn.31951002684121b
Public Domain in the United States, Google-digitized / http://www.hathitrust.org/access_use#pd-us-google

Schluß des Grundtones. Das sind die Phänomene des Auflösungsbedürfnisses, des Schlußgefühles der Kadenz. Bekannt ist ja der unwiderstehliche Zwang, mit dem die Finger beim Spielen ungewollt, ohne Hemmung fortlaufen, sozusagen von allein, zum Ruhepunkt des Grundtones. So mag sich wohl auch die Tatsache erklären, daß die durch das Singen vermeintlich geheilten Stotterer zwar singend bestenfalls etwas aussprechen können, aber nicht Halt zu machen vermögen, sondern ungewollte Artikulationsbewegungen machen, wofür der August von Fritz Reuter[3]) ein klassisches Beispiel ist.

Ohne vom anderen zu wissen, hatten alle die Mutter zu überraschen gesucht mit demselben Geschenk, einer Brille. August, befragt, worin denn nun seine Überraschung bestünde, konnte kein Wort rausbringen. „Sing', Jung'!", säd Unkel Matthies, un August sung denn mit schöne helle Stimm nah de Melodi von dem Jungfernkranz:

„Ick schenk min Mudding ok 'n Brill —
Veilchenblaue Sei — i — de."

Demnach hat die Gesangspädagogik als Heilpädagogik des Stotterns doch mancherlei Übelstände:

1. Vokalmusik ist physiologisch ein Vokalstottern. Die Gesangskunst führt also zu einem Kunstfehler der elementaren Lautbildung.

2. Vokalmusik ist physiologisch sogar auch ein Konsonantenstottern. Die Gesangskunst führt also zu einem zweiten Kunstfehler der elementaren Lautbildung.

3. Vokalmusik ist physiologisch ein Silbenstolpern. Die Gesangskunst führt also zu einem dritten Kunstfehler in der elementaren Verbindung der Laute zur Sprachbildung.

4. Die Tonsprache ist physiologisch in der Einheit ihrer elementaren Bewegung eine andere als die Wortsprache. Die einheitlichen Bewegungen der kleinsten Einheiten sind durchaus nicht etwa kongruent und decken sich keinesfalls miteinander.

Vokalmusik läßt den Stotterer nicht zur gewollten Ruhe kommen. Das Singen läßt dem Stotterer nicht einmal Ruhe zur gewollten Pause und zum gewollten Ende. So macht dank der Heilpädagogik der Stotterer außer dem einen Kunstfehler der gekonnten aber ungewollten Pause den zweiten der gewollten aber ungekonnten Pause und ungewollten Fortbewegung.

5. Vokalmusik in Gemeinschaft mit anderen, „unisono", hat noch den doppelten pädagogischen Fehler:

a) Die Kontrollierung wird unsicher;

b) die mitreißende Kraft der anderen führt jeden leicht zu Mitbewegungen und erhöht dadurch die Unselbständigkeit.

[3]) Wat bi 'ne Aeverraschung rutekamen kann.

Digitized by Google
Original from UNIVERSITY OF MINNESOTA
Generated on 2019-10-24 18:10 GMT / http://hdl.handle.net/2027/umn.31951002684121b
Public Domain in the United States, Google-digitized / http://www.hathitrust.org/access_use#pd-us-google

Somit ist diese Art der Heilung nur eine Scheinheilung. Ja, Singen ist sogar kontraindiziert für Stotterer. Somit ist die eine klassische Heilmethode des Gesanglehrers ebenso verkehrt wie die andere, die des anderen Laien, des Taubstummenlehrers Gutzmann. Kein Laie war mehr ungeeignet als gerade der Taubstummenlehrer. Und seine Methode bleibt nach wie vor die akademisch-klassische.

Wenn das richtig ist, dann ergeben sich drei neue Gesichtspunkte, die weit über das Spezialgebiet hinaus praktische Wichtigkeit haben:

1. Keinerlei Bewegungen, gewiß nicht die Leibesübungen, sind so dankbar für die Elementaranalyse der Koordinationen wie die Kunstübungen.

2. Keinerlei Bewegungen sind so dankbar für die Analyse der gewollten aber noch nicht gekonnten Koordinationen wie die Kunstübungen des angehenden Künstlers. Die rationellen Kunstübungen der Gesangspädagogik liefern die physiologische Progression der Reihe der übenden Wirkungen, die die Unfertigkeit des Anfängers in den technischen Übungen bis zur Fertigkeit fördern. Sie liefern allgemein das beste Beispiel für jede technische Übung der rationellen Koordination eines jeden Ungeschulten und eines jeden Anfängers.

3. Keinerlei Bewegungen sind so dankbar für die Analyse der gewollten und auch gekonnten, aber nur unökonomisch gekonnten Koordination wie die Kunstfehler und Sprachfehler des fertigen Stotterers. Sie liefern allgemein das beste Beispiel für jede technische Übung der irrationellen, behelfsmäßig ausgeführten Koordination.

Die eine Art der Koordinationsbewegung ist der Typus für jede neue ungekonnte Koordination, ebenso zugleich für jeden Ungeschulten, Unfertigen, Ungeübten, also der Typus des Infantilismus. Es ist der Typus des physiologischen Lallens oder des pathologischen Stammelns.

Die zweite Art der Koordinationsbewegung ist der Typus für jede nicht neue, sondern alte, bekannte, eingelernte, gekonnte Koordination, aber bloß behelfsmäßig gekonnte, ebenso zugleich für jeden falsch Geschulten, nach unrationeller Methodik Fertigen, behelfsmäßig Geübten, also der Typus der falschen Methodik, der unrationellen, unökonomischen Pädagogik. Das eine ist ein physiologischer Fehler in der pädagogischen Entwicklung, das andere ein pathologischer Mangel zufolge der pädagogischen Fehler.

Digitized by Google
Original from UNIVERSITY OF MINNESOTA
Generated on 2019-10-24 18:10 GMT / http://hdl.handle.net/2027/umn.31951002684121b
Public Domain in the United States, Google-digitized / http://www.hathitrust.org/access_use#pd-us-google

Aus dem Spitale der Budapester orth.-isr. Religionsgemeinde
Direktor-Chefarzt: Dr. Max Rosenak).

Heilung eines Falles von otogener Septikopyämie bei einem bejahrten Manne.

Von Ohrenarzt Dr. **Edmund Pogány.**

B. Cs., ein 64jähriger Mann, erkrankte am 28. II. 1921 an akuter linksseitiger Mittelohrentzündung. Lebhaft rotes, sich vorwölbendes Trommelfell, am hinteren Teile große Bulla. Temperatur 38·5°. Parazentese. Wenig seröses Sekret. 1. III. Kein Sekret. Stark entzündetes Trommelfell, infiltriert. Proc. mastoideus druckempfindlich. Abendtemperatur 39°. Wiederholte Parazentese. 2. III., 3. III., 4. III.. Status idem. Wenig schleimiges, blutig-eitriges Sekret aus der Trommelhöhle. Febris continua bis 37 und 38° C. Keine spontane Schmerzen. Geringe Druckempfindlichkeit an der Spitze. 5. bis 7. III. Typisch pyämische Temperaturen mit Schüttelfrost am 6. III.

7. III. Wenig Sekret. Geringe Druckempfindlichkeit des Proc. mastoideus. Heftige Schmerzen an der Spitze des Proc. mastoideus bei extremer Drehung des Kopfes gegen die gesunden Seite, oder wenn Pat. einen Gegenstand aufheben will. Keine lokale Veränderung am Proc. mastoideus. Wir nehmen an, daß an der Insertionsstelle des M. sternocleidomastoideus eine Muskelentzündung vorhanden ist.

Am 8. III. Operation in lokaler Anästhesie (Novocain): Corticalis dick und hart. In den Cellulae mastoideae kein Eiterherd, zerstreut in einzelnen Zellen Granulationsgewebe, schleimiges Sekret. Proc. mastoid. blutreich. Geräumiges Antrum, wenig Eiter und Granulationsgewebe enthaltend. Eröffnung des Sinus sigmoideus, welcher normal bluthältig scheint. Nach der Operation fällt das Fieber lytisch. Der Schüttelfrost wiederholte sich nicht. Maximale Temperatur 38·3° C. Puls der Temperatur entsprechend. Der vor der Operation bestehende, auf die Spitze des Proc. mastoid. lokalisierte Schmerz blieb nach 2 Tagen nach der Operation aus. Allgemeinbefinden gut. Am 11. III. vollständig fieberfrei, steht auf, am 14. III. wird er aus dem Spitale entlassen. Bis abends ½10 Uhr fühlt sich Pat. wohl, nach ½10 bemächtigte sich seiner eine starke Unruhe. Er stieg aus dem Bette, ging im Zimmer auf und ab, legte sich wieder nieder. Gegen Mitternacht bekam er einen starken Schüttelfrost, der zirka eine viertel Stunde andauerte. Temperatur 40·2° C. Am 15. III. morgens um ½9 Uhr Temperatur 38·2°, um 12 Uhr 36·5, Puls 70. Pat. fühlt sich schwach, ist appetitlos. Wir nehmen an, daß irgendwo im Knochen ein Eiterherd oder eine Thrombose eventuell eine Osteophlebitis septica sec. Körner vorhanden ist. Nach Mitternacht Temperatur 40°. Schüttelfrost. Am 16. III. Operation in Chloroformnarkose.

Im Knochen kein Eiterherd. Resektion der Spitze. Eröffnung des Sinus und der Dura der mittleren Schädelgrube. Dura gesund. Freilegung des Sinus auf ca. 2 cm: scheint auch gesund. Probepunktion negativ. Nach dreimal wiederholter negativer Probepunktion Inzision des Sinus, welcher mit einem rötlich-braunen Thrombus gefüllt ist. Nach Unterbindung der ganz leeren Jugularis, doppelte Unterbindung der Vena facialis vor der Einmündung in die Jugularis und Durchtrennung derselben. Fortsetzung der Knochenoperation lateral und zentral solange, bis die Sinuswand verhältnismäßig gesund erscheint. Eröffnung des Sinus, Entfernung der Thromben zentralwärts, bis eine starke Blutung entsteht. Tamponade. Von der Bulbusgegend keine Blutung. Jodoformgaze-Tamponade. Verband.

Bakteriologischer Befund des Sinus-Eiters: Staphylococcus aureus (Prof. Entz).

Nach der Operation ist Pat. auffallend schwach, soporös., appetitlos. Die Appetitlosigkeit zieht sich durch den ganzen Verlauf der Krankheit durch. Proktoklyse.

Digitized by Google
Original from UNIVERSITY OF MINNESOTA
Generated on 2019-10-24 18:10 GMT / http://hdl.handle.net/2027/umn.31951002684121b
Public Domain in the United States, Google-digitized / http://www.hathitrust.org/access_use#pd-us-google

Unmittelbar vor der Operation, hauptsächlich aber nach der Operation klagt Pat. über heftige Schmerzen in der Interskapulargegend. Interner Befund negativ. Keine hohe Temperaturen, nicht über 38°, Schüttelfrost wiederholt sich nicht. Im Verlaufe der Krankheit dominieren zwei Symptomen: gestörtes Sensorium und große, nicht lokalisierte Rückenschmerzen. Pat. stöhnt fortwährend, ist auffallend ungeduldig. Zumeist erkennt er seine Umgebung nicht. Keine Amnesie noch Aphasie sowie auch keine zerebrale Symptomen. Vorübergehend Inkontinentia urinae. Stuhl nur nach Einlauf. Die Schmerzen können nur mit Morphin gestillt werden.

Beide Wunden, sowohl die Jugularis wie auch die Trepanationswunde granulieren normal; nach 8 bis 10 Tagen ist bloß die Sinuswand nekrotisch.

26. III. Rechte Glutaealgegend ödematös, Fluktuation, schmerzhafte Druckempfindlichkeit. Operation in Äthylchloridrausch (Direktor Chefarzt Rosenak). Entleerung von zirka ½ *l* Eiter und nekrotischer Gewebsstoffe. Der Abszeß ist in der Höhe der I., II. und III. Sakralwirbeln, unterhalb der Faszie, oberhalb des Periostes. Auch nekrotische Faszienstücke werden entfernt.

Nach der Operation geringere Schmerzen. Gestörtes Sensorium. Schlaf nur durch Morphin, unter Morphinwirkung Sensorium reiner.

Temperaturen normal bis leicht erhöht.

Die Glutaealwunde heilt auffallend gut. Der Zustand des Pat. bessert sich allmählich, die Sensoriumstörungen sind auch seltener. Gewöhnlich ist er fieberfrei, später täglich, dann jeden zweiten, dritten Tag Temperaturerhöhungen bis 37·5°. Klagt wiederholt über große Schmerzen in der linken Schultergegend und in der linken Glutaealgegend, wo dem Nervus ischiadicus entsprechend spontane Schmerzen und Druckempfindlichkeit bestehen. Objektiver Befund sonst negativ. Intravenöse Elektrargol- und Methylenblauinjektionen. Es ist auffallend, daß am Tage der intravenösen Injektion das Allgemeinbefinden wesentlich besser ist, als an solchen, an denen er keine intravenöse Injektion erhielt. Insgesamt bekam Pat. 14 intravenöse Injektionen.

Am 18. IV. wurde an der linken Glutaealgegend eine faustgroße, fluktuierende Schwellung in der Roser-Nelaton-Linie, zirka 8 cm vom Trocheanter, sichtbar. Inzision (Dr. Rosenak) durch sämtliche Weichteile bis zum Beckenperitoneum. Höchstwahrscheinlich ist es ein periartikulärer Eiterungsprozeß. Nach der Operation fühlt sich Pat. wesentlich besser, ist oft tagelang vollkommen fieberfrei, außer Bett.

Am 10. V. ist das Allgemeinbefinden wieder schlecht. Klagt über Schmerzen in der linken Schulter, abends Temperaturerhöhungen bis 37·6°. Objektiver Befund negativ.

Am 16. V. in der linken Supraklavikulargrube kinderfaustgroße Gewulst, druckempfindlich. Temperatur 37·4, 37·6, abends 38·1°.

17. V. Inzision (Dr. Rosenak) parallel mit dem unteren Rande des linken Schlüsselbeines. Der Abszeß ist, wie es sich nach Freilegung der Weichteile zeigt, ein periartikulärer Abszeß des linken Schultergelenkes.

Nach dieser Operation stört nichts die fortdauernde Heilung. Am 5. VI. ist auch diese letzte Operationswunde geheilt, Pat. ist wieder arbeitsfähig. Seitdem ist schon bereits ein Jahr verflossen und Pat. vollständig gesund.

In der Literatur fand ich keinen ähnlichen Fall dieses Alters von Heilung nach Septikopyämie. Das veranlaßt mich zur Mitteilung dieses seltenen Falles.

Unter die von Hessler gesammelten 389 Fällen waren zwei im Alter von 60 bis 70 Jahren. Beide starben. In diesem hohen Alter ist schon selbst die Erscheinung dieser Krankheit selten. In Körners 39 Fällen kam im Alter von 61 bis 80 Jahre bloß ein Fall von otogener Septikopyämie vor. Holger Mygind publizierte 80 Fälle, von denen war ein Fall über 60 Jahre mit letalem Ausgang,

Digitized by Google
Original from UNIVERSITY OF MINNESOTA
Generated on 2019-10-24 18:10 GMT / http://hdl.handle.net/2027/umn.31951002684121b
Public Domain in the United States, Google-digitized / http://www.hathitrust.org/access_use#pd-us-google

ebenso drei letale Fälle im Alter von 50 bis 59 Jahren. Nach seiner Ansicht ist die Mortabilität bei Pat. über 50 Jahren 100%. Viel Ähnlichkeit mit meinem Falle findet sich bei dem 54 Jahre alten Pat. Leidlers, der auch Diabetiker war (3% Zucker). Die Operation mußte wegen eines extraduralen Abszeß und Sinusthrombose vorgenommen werden. Vollständige Heilung. (Monatschrift für Ohrenheilkunde 1910.) Diabetes beeinflußte diese otochirurgische Erkrankung nicht schlecht.

Holger Mygind stellt für jene Fälle, in welchem die Tagestemperatur 38·5° nicht überschreitet, keine schlechte Prognose. Bei meinem Pat. war mit Ausnahme der Schüttelfrostanfälle die Tagestemperatur nicht über 38·5°. Natürlich ist bei älteren Individuen der Puls meist labil, so auch bei meinem Pat. Während der ganzen Krankheit war aber der Puls kräftig, gut; ein Beweis dafür, daß der gute, der Temperatur entsprechende Puls eine gute Prognose erhoffen ließ.

Holger Mygind behauptet ferner, daß auch in Fällen von periartikulären Metastasen und Metastasen der Gelenkskapseln die Prognose gut ist. Dies hat sich in meinem Falle erwiesen. „Ich wage sogar zu behaupten — schreibt Holger Mygind — daß ein Pat. mit otogener Sinusphlebitis, der fortwährend an Schmerzen in einem Gelenke leidet (ohne daß dasselbe irgendeine Abnormität aufzuweisen braucht), ausgezeichnete Chancen für Heilung hat.“ Er betrachtet ebenfalls die Haut und subkutanen Abszesse als gute prognostische Zeichen.

Aus der II. medizinischen Abteilung des Krankenhauses der Wiener Kaufmannschaft (Primarius: Privatdozent Dr. Julius Donath).

Zur Kasuistik der isolierten Störungen der Zeigereaktion[1]).

Von Dr. **Alfred Vogl.**

(Mit 4 Figuren.)

Dissoziierte Störungen der vestibulären Reaktionen, die bei erhaltenem kalorischen Nystagmus in isolierter Weise nur die Zeigereaktion betreffen, sind wohl an und für sich selten; umso bemerkenswerter erscheint daher ein derartiger Fall, der — durch Zusammentreffen mit einem wohl charakterisierbaren neurologischen Syndrom — zu interessanten herddiagnostischen Erwägungen, auch bezüglich des Verlaufes der Bahn der vestibulären Zeigereaktion, Anlaß gibt.

[1]) Nach einer Demonstration in der Wiener otologischen Gesellschaft (29. März 1922).

Digitized by Google
Original from UNIVERSITY OF MINNESOTA
Generated on 2019-10-24 18:10 GMT / http://hdl.handle.net/2027/umn.31951002684121b
Public Domain in the United States, Google-digitized / http://www.hathitrust.org/access_use#pd-us-google

Der Patient, der dieses eigenartige Krankheitsbild bietet ist ein 64jähriger Privatbeamter. Vor 40 Jahren Schanker; eine Schmierkur. Später keinerlei luetische Manifestationen. Pat. ist verheiratet, hat vier gesunde Kinder. Kein Abortus der Frau. — Seit Jahren leidet Pat. an geringer allmählich zunehmender Schwerhörigkeit; seit etwa einem Jahre an Herzbeschwerden vom Charakter einer leichtgradigen Angina pectoris.

Vor einem Jahr erlitt Pat. unvermittelt einen Schlaganfall ohne Bewußtseinsstörung mit Schwindelgefühl und anschließender Parese des rechten Fazialis und Armes. Rechtes Bein und Gang intakt. Innerhalb dreier Monate restlose Rückbildung dieser Erscheinungen.

14 Tage vor der Aufnahme befiel den Pat. morgens beim Aufstehen ein Schwindel, so daß er auf das Bett zurückfiel; er verlor jedoch angeblich nicht das Bewußtsein; als er sich nach einer Weile wieder zu erheben versuchte, verspürte er eine derartige Taumlichkeit und Unsicherheit beim Stehen und Gehen, daß er selbst wenige Schritte, obgleich beiderseits unterstützt, nur mit Mühe zurücklegen konnte; dabei merkte er die Neigung, nach rechts zu fallen. Gleichzeitig trat Kältegefühl und Ameisenlaufen in der rechten Gesichtshälfte auf, das in den nächsten drei Tagen an Intensität noch zugenommen haben soll. Irgendwelche sonstige krankhafte Symptome, etwa Lähmungserscheinungen, wurden nicht beobachtet. Die Unsicherheit und die Parästhesien halten seither fast ungeschwächt an.

Bei der Aufnahme war folgender Befund zu erheben:

Die innerliche Untersuchung ergab außer mäßiger peripherer Arteriosklerose keinen pathologischen Befund. Wassermann-Reaktion im Serum negativ.

Neurologischer Befund: Augenbewegungen: frei; kein Nystagmus. Augenhintergrund normal. Pupillen: Miosis rechts; Licht und Akkomodationsreaktion beiderseits prompt. Motilität und motorische Kraft (im Liegen) intakt. Reflexe: Kornealreflex rechts fast fehlend, links lebhaft. Sonstige Reflexe intakt; keine pathologischen Reflexe. Sensibilität: Parästhesien (Kältegefühl, Taubheit, keine Schmerzen), Analgesie und Thermanästhesie des rechten Trigeminusgebietes. (Diese Sensibilitätsstörung zeigte bei der Rückbildung im Laufe der nächsten Wochen segmentalen Charakter (s. u.), denn die Besserung betraf vorwiegend und weitgehend nur die in der Skizze (Fig. 2) distant schraffierten Partien, während der dicht schraffierte Anteil analgetisch blieb). Koordination: im Liegen intakt; kein spontanes Vorbeizeigen. Der Gang war anfänglich hochgradig schwankend nach Art zerebellarer Ataxie mit Fallneigung und Lateropulsion nach rechts; Pat. konnte sich ursprünglich ohne Unterstützung nicht aufrecht erhalten, drohte nach rechts zu stürzen. Die Ataxie besserte sich jedoch ziemlich rasch, wobei das Abweichen nach rechts bei Aufforderung, geradeaus zu gehen, deutlicher wurde und äußerte sich schließlich nur mehr in positivem Romberg mit konstanter Fallneigung nach rechts.

Otologischer Befund (Professor H. Frey): Otoskopischer Befund beiderseits normal. Kochlearapparat: akustisch beiderseits ganz geringe Herabsetzung der Luft- und Knochenleitung, Uhr beiderseits ad concham, vom Knochen nicht gehört. Flüstersprache links $^3/_4$ m, rechts 4 bis 5 m; Konversationssprache links 4 bis 5 m, rechts 6 m. Vestibularapparat: Nystagmus: spontan nicht nachweisbar; Drehstuhl: Nach R-Drehung 25 Sekunden Nystagmus horizontalis nach links (dabei übermäßige Fallreaktion); nach L-Drehung 33 Sekunden Nystagmus horizontalis nach rechts (dabei geringe Fallreaktion); kalorische Prüfung: R. und L. O. kalt wie warm: positiv; Zeigeversuch: kein spontanes Vorbeizeigen; kalorische Prüfung: nach kalter Spülung links: kein Vorbeizeigen; nach kalter Spülung rechts: mit dem rechten Arm Vorbeizeigen nach außen, mit dem linken kein Vorbeizeigen; nach warmer Spülung links und rechts: gleicher Ausfall der Zeigereaktion

Digitized by Google
Original from UNIVERSITY OF MINNESOTA
Generated on 2019-10-24 18:10 GMT / http://hdl.handle.net/2027/umn.31951002684121b
Public Domain in the United States, Google-digitized / http://www.hathitrust.org/access_use#pd-us-google

wie bei kalter Spülung (nach Drehung erschien das Ergebnis des Zeigeversuches wegen der übermäßigen Fallreaktion nicht verwertbar).

Vier Wochen später ergab die Prüfung der vestibulären Reaktionen: Zeigeversuch: nach kalter Spülung links: beiderseits im ersten Moment Andeutung von Vorbeizeigen; dieses verschwand — trotz deutlich vorhandenen Nystagmus sofort wieder — und war auch durch unmittelbar darnach neuerlich vorgenommene Kaltspülung nicht mehr auszulösen; nach kalter Spülung rechts: mit beiden Armen Vorbeizeigen; dieses findet nach drei Minuten (bei fortbestehendem Nystagmus) mit dem rechten Arme noch statt, mit dem linken nicht mehr. Der sonstige Vestibularisbefund zeigte gegenüber dem anfangs erhobenen keine Änderung im Verlaufe der weiteren Beobachtung.

Zusammenfassung: Bei einem älteren Mann, der vor 40 Jahren eine Lues akquiriert hatte, nur unzureichend behandelt worden war und bereits vor einem Jahre einen Schlaganfall mit vorübergehender inkompletter rechtsseitiger Hemiparese erlitten hatte, trat apoplektiform hochgradige Taumligkeit und eine Gefühlsstörung in der rechten Gesichtshälfte auf.

Die wichtigsten Daten des Aufnahmsbefundes waren: Miosis rechts bei intakter Pupillenreaktion. Parästhesien, Analgesie und Thermanästhesie im rechten Trigeminusgebiete; Kornealreflex rechts herabgesetzt. Hochgradige zerebellare Ataxie mit Fallneigung nach rechts. Wa-R negativ.

Kochlearapparat: geringgradige Schwerhörigkeit links von Charakter einer Innenohrläsion. Vestibularapparat: kein Nystagmus, kein spontanes Vorbeizeigen, kein Drehschwindel; bei kalorischer Prüfung tritt Nystagmus bei Kalt- und Warmspülung des rechten und linken Ohres normal positiv auf, die Zeigereaktion ist bei Kalt- und Warmspülung vom rechten Ohr auslösbar, bleibt jedoch vom linken Ohr aus.

Im weiteren Verlauf weist der analgetische Bereich im Trigeminusgebiet eine Einengung von segmentalem Charakter auf, die zerebellare Ataxie bildet sich weitgehend zurück, der Vestibularbefund bleibt im wesentlichen unverändert.

* * *

Die Frage nach dem anatomischen Charakter der apoplektiform in Erscheinung getretener Läsion ist kaum mit Sicherheit zu beantworten, im übrigen auch für unsere Zwecke von untergeordneter Bedeutung. Sicherlich handelt es sich, schon nach den geringfügigen allgemein-zerebralen Symptomen während des Insultes, nur um einen kleinen Herd — Blutung oder thrombotische Erweichung auf Basis atherosklerotischer, vielleicht luetischer Gefäßveränderung. Immerhin darf man auch mit Rücksicht auf die Lues in der Anamnese die Möglichkeit eines Gumma nicht ganz außer acht lassen, wenn auch das plötzliche

Digitized by Google
Original from UNIVERSITY OF MINNESOTA
Generated on 2019-10-24 18:10 GMT / http://hdl.handle.net/2027/umn.31951002684121b
Public Domain in the United States, Google-digitized / http://www.hathitrust.org/access_use#pd-us-google

Einsetzen der Symptome und die negative Wassermann-Reaktion stark dagegen in die Wagschale fallen.

* * *

Wenn ich nun an eine Analyse des dargestellten Syndroms gehe, so bietet schon die eigenartige Beteiligung des Trigeminus wichtige herddiagnostische Fingerzeige. Denn aus der Skizze (Fig. 2), in der die Dichte der Schraffen den Grad der Analgesie (s. o.) versinnbildlicht, geht ohne weiteres hervor, daß die betroffenen Gebiete keineswegs etwa der peripheren Verteilung der drei Trigeminusäste entsprechen; dagegen decken sie sich weitgehend mit jenen Hautarealen, die bei Läsion der spinalen Wurzel des Trigeminuskernes (Fig. 1) betroffen werden (vergl. z. B. Bing), ein Verteilungsmodus, der (in Analogie mit der Körpersensibilität) „segmental" genannt wird; selbstverständlich gilt der gleiche auch für die Läsion der von der Radix spinalis zentralwärts ziehenden Fasern der sekundären (supranukleären) Trigeminusbahn. (Fig. 1) Dem gemäß kann der Herd also nur einen der beiden letztgenannten Anteile, nicht aber den Kern oder den peripheren Trigeminus betreffen.

Außerdem ist die Beschränkung der sensiblen Lähmung auf die Schmerz- und Temperaturempfindung (bei erhaltener Berührungsempfindung) diagnostisch beachtenswert; eine solche wird nämlich bei Läsion der spinalen Trigeminuswurzel, aber auch in besonders ausgeprägter Weise bei einer Störung im dorsalen Haubenbündel (Wallenberg), das als dorsale Fasergruppe der sekundären Trigeminusbahn aufgefaßt wird, beschrieben; in diesem Anteil scheint nämlich eine scharfe Sonderung der Sensibilitätsqualitäten stattzufinden (Marburg), derart, daß im dorsalen Haubenbündel nur die Fasern für Schmerz- und Temperaturempfindung verlaufen.

Weiters läßt sich die beobachtete rechtsseitige Miosis (bei prompter Pupillenreaktion!) ohne weiteres auf eine Läsion des Halssympthikus zurückführen, der die Fasern für den Dilatator pupillae führt und dessen Verlauf in der Medulla oblongata im engen Anschluß an die spinale Trigeminuswurzel sichergestellt erscheint (Breuer und Marburg). Kranialwärts scheint diese Bahn frontal vom Trigeminuskern zu kreuzen (Karplus und Economo) und die sensible Schleife in der Haube zu begleiten.

Nach diesen Feststellungen läßt sich also nur sagen, daß die Sympathikus- ebenso wie die partielle Trigeminuslähmung sowohl die Möglichkeit eines gleichseitigen Herdes in der Medulla oblongata als auch eines kontralateralen in der Haube zuläßt.

Digitized by Google
Original from UNIVERSITY OF MINNESOTA
Generated on 2019-10-24 18:11 GMT / http://hdl.handle.net/2027/umn.31951002684121b
Public Domain in the United States, Google-digitized / http://www.hathitrust.org/access_use#pd-us-google

Der Entscheidung zwischen diesen beiden letzteren Eventualitäten scheinen wir interessanterweise durch die Analyse der Symptome seitens des Gleichgewichtsapparates näher kommen zu können.

Von spontanen Erscheinungen auf diesem Gebiet ließ sich, wie erwähnt, eine anfangs hochgradige, allmählich sich rückbildende zerebellare Ataxie feststellen, wobei aber ausdrücklich hervorgehoben sei, daß alle sonstigen Zeichen einer Kleinhirnstörung (z. B. Hypotonie, Adiadochokinese, Gewichtsunterschätzung, spontanes Vorbeizeigen) ebensowenig nachweisbar waren, wie etwa Symptome einer Innenohrläsion (z. B. Drehschwindel oder Spontannystagmus), wenn auch bei dem Pat. eine Schwerhörigkeit vom Charakter einer Läsion des Kochlearapparates zu konstatieren war, die seit vielen Jahren bestand und in der letzten Zeit sich gar nicht geändert hat; andrerseits war aber auf Drehreiz und kalorischen Reiz entsprechender Nystagmus und Fallreaktion auslösbar.

Ob die beobachtete Fallneigung für eine Herdseitendiagnose verwertet werden kann, scheint nach den Angaben der Literatur (Marburg, Bing) zumindest bei retrolabyrinthärem Sitz der Erkrankung — Störung im Labyrinth kommt hier offenbar nicht in Frage — zweifelhaft. Sicherlich ist die Fallneigung nach der Herdseite das typische, jedoch wird auch das Entgegengesetzte nicht selten beschrieben. Marburg äußert sich zu dieser Frage: „Das allgemeine Unsicherheitsgefühl, das die gestörte Orientierung mit sich bringt, führt zu wechselnder Unterstützung des Schwerpunktes, zum Fall nach jener Seite, auf welcher die Unterstützung mangelhaft ist."

Man kann also bereits nach der Betrachtung der spontanen Erscheinungen des Gleichgewichtsapparates sagen, daß die Läsion im Kleinhirn oder Labyrinth nicht liegen kann (ganz abgesehen davon, daß ein solcher Sitz Trigeminus- und Pupillenstörung ungeklärt ließe), sondern an einer der Zwischenstationen zwischen diesen beiden Organen, also im Vestibularisstamm oder -kern oder in einer der Kleinhirnbahnen liegen muß.

Diesbezüglich verspricht das Resultat der Funktionsprüfung des Vestibularapparates weitere Klärung.

Die hierbei erhobenen Befunde erwiesen sich bei wiederholter sorgfältiger Untersuchung als so konstant, daß es wohl gerechtfertigt ist, sie als Substrat weiterer Schlußfolgerungen zu benutzen, wenn auch ihrer Verwertung für herddiagnostische Zwecke das Bedenken entgegensteht, daß die anatomischen Grundlagen der Zeigereaktion (abgesehen von der mit der Leitung für den kalorischen Nystagmus gemeinsam verlaufenden Bahnstrecke Labyrinth-Vestibulariskerne, die als sichergestellt gilt) keineswegs fixiert sind.

Digitized by Google
Original from UNIVERSITY OF MINNESOTA
Generated on 2019-10-24 18:10 GMT / http://hdl.handle.net/2027/umn.31951002684121b
Public Domain in the United States, Google-digitized / http://www.hathitrust.org/access_use#pd-us-google

Jedenfalls sind, da auf kalorischen Reiz beiderseits Nystagmus prompt auslösbar war, die Glieder der Bahn (Fig. 1) Labyrinth — Vestibularisstamm — Vestibilariskerne — pontines Blickzentrum — hinteres Längsbündel — Augenmuskelkerne beiderseits mit Sicherheit als intakt anzunehmen. Wenn aber demgegenüber festzustellen war, daß kalorisch nur vom rechten Ohr normales Vorbeizeigen auslösbar war, vom linken Ohr jedoch die kalorische Zeigereaktion ausblieb, so gestattet die Gegenüberstellung dieser beiden Befunde den Schluß, daß rechts die Leitung der kalorischen Reaktion in ihrem ganzen Verlauf unversehrt ist, links dagegen die Bahn der Zeigereaktion gestört ist und zwar erst zentral von den Vestibulariskernen, da ja der hiervon periphere, beiden Reaktionen gemeinsame Abschnitt (nach dem einwandfreien Ausfall des kalorischen Nystagmus vom linken Ohr) als intakt anzusehen ist.

Bevor ich nun an den Versuch, aus den bisher dargestellten Möglichkeiten ein einheitliches Syndrombild zu gestalten, gehen kann, müssen zwei Voraussetzungen vorweggenommen werden, deren Beweis in vivo schlechtweg nicht zu erbringen ist: erstens, daß der Erscheinungskomplex auf einen einzigen Herd zurückzuführen ist, wofür wohl das apoplektiforme Einsetzen der gesamten spontanen Erscheinungen mit großer Wahrscheinlichkeit spricht; ferner daß die Entstehung der Zeigereaktionsstörung mit dem Zeitpunkte des Auftretens der übrigen Symptome zeitlich zusammenfällt, eine Annahme, die umso plausibler erscheint, als ja der Patient früher auch sonst keinerlei krankhafte Erscheinung seitens des Gleichgewichtsapparates dargeboten hat.

Nimmt man diese Voraussetzungen und die bereits oben begründete Ablehnung des Kleinhirns oder Labyrinthes als Sitz der Läsion für gegeben an, so kann ich mich darauf beschränken, die Möglichkeiten des Herdes im Hirnstamm zu diskutieren und zwar kommt hier, wie schon bei der Erörterung der Trigeminus- und Pupillenstörung abgeleitet, nur ein gleichseitiger Sitz in der Medulla oblongata oder ein kontralateraler in der Brückenhaube in Betracht.

Der erstere wäre in der rechten Hälfte der Medulla oblangata, etwa in der Höhe der Mitte der spinalen Wurzel des Trigeminuskernes (Fig. 1) denkbar, und zwar im dorsolateralen Areale des Querschnittes (Fig. 3, eingekreist); ein Herd im skizzierten Ausmaß würde eine Läsion vorwiegend des mittleren Anteiles des Tractus spinalis n. V., der Sympathikusbahn und zum Teil des Corpus restiforme bewirken. Bei dieser Auffassung ergäbe sich der geschilderte Symptomenkomplex als Ausschnitt aus dem von Wallenberg beschriebenen Syndrom bei Verschluß der Arteria cerebellaris posterior inferior (Grenzen

Digitized by Google
Original from UNIVERSITY OF MINNESOTA
Generated on 2019-10-24 18:11 GMT / http://hdl.handle.net/2027/umn.31951002684121b
Public Domain in the United States, Google-digitized / http://www.hathitrust.org/access_use#pd-us-google

des Verteilungsgebietes dieser Arterie in Fig. 3 punktiert). So ansprechend auch diese Erklärung schon wegen des anatomisch wohl charakterisierbaren Ausbreitungsbezirkes erscheint, so muß doch dagegen eingewendet werden, daß die beobachtete Ataxie nicht den als für Corpus restiforme-Läsion typisch beschriebenen Charakter (Asynergie, eventuell Hemiasynergie) aufwies. Überdies kann eine derartige Lokalisation in keiner Weise die Störung der kalorischen Zeigereaktion erklären; wenn nun auch die Verwertbarkeit dieser Reaktion für herddiagnostische Zwecke recht problematisch ist, so ist doch jedenfalls (s. o.) die Läsion zentral vom linken Vestibulariskern zu suchen und hier eine Störung der hypothetischen Bahn für die vestibulären Reaktionsbewegungen anzunehmen, also z. B. jener Bahn, die Nucleus Deiters und Nucleus fastigii des Kleinhirns auf bisher unbekannte Wege verbindet und der Barany die in Frage stehende Funktion zugestehen will.

Spitzen wir nun nach alldem die Fragestellung darauf zu: gibt es einen Herd, der die letztgenannte Verbindung lädieren kann und zugleich eine Erkläruug für die übrigen Symptome bietet, so glaube ich diese Frage bejahen zu dürfen. Denn in der linken Hälfte der Brückenhaube (Fig. 4, eingekreist) kann ein einziger kleiner Herd gleichzeitig die Trigeminusschleife (und zwar das dorsale Haubenbündel), die Sympathikusbahn nach erfolgter Kreuzung und eine Vestibularis-Kleinhirnverbindung, sofern sie sich dem Brachium conjunctivum anschließt (Fig. 1, unterbrochene Linie), zerstören. Ein solcher Sitz würde hinreichend erklären: erstens die elektive Läsion der kontralateralen Schmerz- und Temperaturempfindung im Trigeminusgebiete (Sensibilitätsisolierung im Wallenbergschen Bündel s. o.), ferner die herdkontralaterale Miosis, das herdgleichseitige Fehlen der Zeigereaktion und schließlich auch die Eigenart der zerebellaren Ataxie, d. h. das Fehlen jeglicher sonstiger Kleinhirn- oder Labyrinthsymptome (da es ja unter diesen Umständen gewissermaßen ausschließlich zur mangelhaften Information des Kleinhirns durch Ausfall der Reize seitens des linken Vestibularapparates kommt), ferner das relativ rasche Schwinden der Ataxie (etwa durch allmähliche Anpassung an die nur mehr einseitig — von rechts — zufließenden Wahrnehmungen der Raumorientierung).

Es wäre also somit (wenn man nicht die Richtung der Fallneigung dagegen verwertet s. o.) gelungen, die mannigfaltigen Erscheinungen dieses merkwürdigen Syndroms durch eine einheitliche Deutung zu erklären, wobei im übrigen die Anerkennung des gekennzeichneten Herdes — worauf mit entsprechender Reserve verwiesen sei — insofern zur Klärung der Anatomie der hypothetischen Bahn der vestibulären Reaktionsbewegungen beitragen könnte, als dadurch deren Verlauf durch die Gegend der Bindearme wahrscheinlich gemacht würde.

Digitized by Google
Original from UNIVERSITY OF MINNESOTA
Generated on 2019-10-24 18:11 GMT / http://hdl.handle.net/2027/umn.31951002684121b
Public Domain in the United States, Google-digitized / http://www.hathitrust.org/access_use#pd-us-google

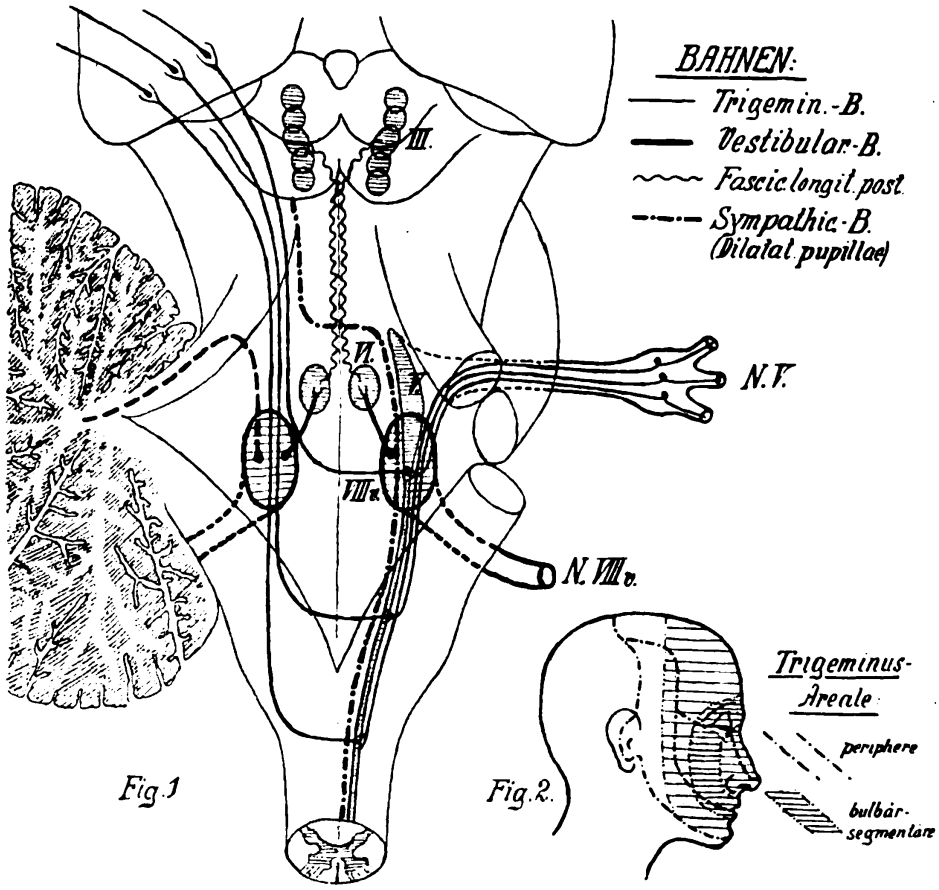

Fig. 1

Fig. 2.

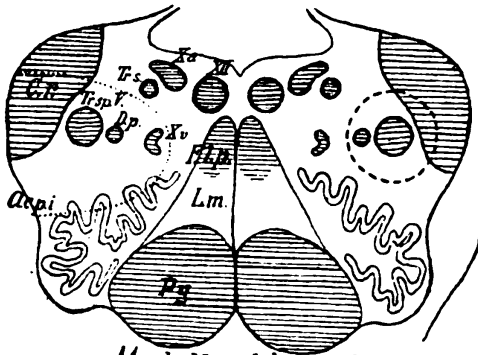

Medulla oblongata

Fig. 3. (Schemat. Querschnitte)

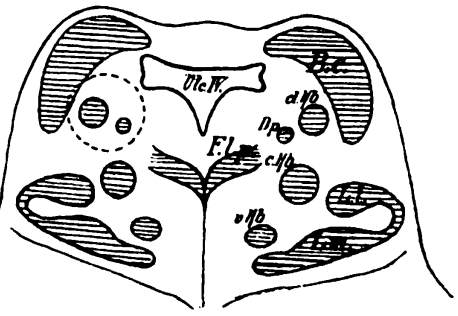

Tegmentum pontis

Fig. 4.

Digitized by Google
Original from UNIVERSITY OF MINNESOTA
Generated on 2019-10-24 18:11 GMT / http://hdl.handle.net/2027/umn.31951002684121b
Public Domain in the United States, Google-digitized / http://www.hathitrust.org/access_use#pd-us-google

Fig. 1. Schema der Lageverhältnisse einiger Kerne und Bahnen am Boden der Rautengrube.

Fig. 2. Sensibilitätsschema des N. trigeminus.

Fig. 3. Schematischer Querschnitt durch das verlängerte Mark in der Höhe des kaudalen Drittels der Rautengrube.

Fig. 4. Schematischer Querschnitt durch die Brückenhaube in der Höhe des kranialen Drittels der Rautengrube.

A. c. p. i. Versorgungsgebiet der A. cerebelli posterior inferior (durch Punkte umgrenzt.
B. c. Brachium conjunctivum.
c. Hb. zentrales Haubenbündel.
C. r. Corpus restiforme.
d. Hb. dorsales Haubenbündel.
D. p. Sympathikusbahn für den M. dilator pupillae.
F. l. p. Fasciculus longitudinalis post.
L. m. Lemniscus medialis.
L. l. Lemniscus lateralis.
N. V. Stamm des N. trigeminus.
N. VIII. v. Stamm des N. vestibularis.
Py. Pyramide.
Tr. s. Tractus solitarius.
Tr. sp. V. Tractus spinalis N. trigemini.
v. Hb. ventrales Haubenbündel.
Vtc. IV. Ventriculus quartus.
III. Kerne des N. oculomotorius.
V. Kern und spinale Wurzel des sensiblen N. trigeminus.
VI. Kern des N. abducens.
VIII. v. Kerne des N. vestibularis.
X. d. dorsaler Kern des N. vagus.
X. v. ventraler Kern des N. vagus.
XII. Kern des N. hypoglossus.

Literatur: Bárány, Lewandowskys Handb. d. Neur. 1913. — Bing, top. Gehirn- u. Rückenmarksdiagnostik 1919. — Breuer und Marburg, Arb. aus d. neurol. Instit. Bd. 9, 1902. — Karplus und Economo, Arch. f. Psych., zit. nach Wallenberg l. c. — Marburg, D. Zschr. f. Nervenheilk. Bd. 41. 1911. — Wallenberg, Arch. f. Psych. 27 und 34. — Neurol. Ztrl. Bl. 1915. — D. Zschr. f. Nervenheilk. Bd. 41, 1911.

Aus der deutschen oto-rhinologischen Universitätsklinik Prag
(Vorstand: Prof. Dr. Otto Piffl).

Ein Fall von schwerer Blutung aus dem Ohre[1]).

Von Dr. **Julius Kohn**, Externarzt der Klinik.

Einzeln und zusammenfassend sind in der Literatur Fälle von schwerer Blutung aus dem Ohre wiedergegeben. Da sie jedoch verhältnismäßig selten vorkommen, will ich den an obiger Klinik beobachteten Fall beschreiben, zumal er hinsichtlich Ursprung der Blutung von den publizierten Fällen abweicht.

Es handelt sich um einen 20jährigen Pat., der am 1. III. mit blutig-eitrigem Ausfluß aus dem rechten Ohre an obiger Klinik aufgenommen wurde. Anamnestisch gab der hoch fiebernde und in seinem Sensorium stark benommene Pat. bloß an, daß der Ausfluß seit einem halben Jahre bestehe und er vor vier Tagen angeblich fast einen halben Liter Blut aus dem rechten Ohre verloren habe.

Der Status ergab Folgendes: Schwächlicher, unterernährter Pat. Unter dem linken medialen Augenwinkel eine Fistel infolge Tränensackphlegmone; die

[1]) Vorgetragen in der Versammlung der „Vereinigung deutscher Ohren-, Nasen- und Kehlkopfärzte der Tschechoslowakei" am 2. April 1922.

Digitized by Google
Original from UNIVERSITY OF MINNESOTA
Generated on 2019-10-24 18:11 GMT / http://hdl.handle.net/2027/umn.31951002684121b
Public Domain in the United States, Google-digitized / http://www.hathitrust.org/access_use#pd-us-google

rechte Wange geschwollen, derb infiltriert, sehr druckschmerzhaft; am Halse mehrere eingezogene Narben. Der Mund kann infolge beträchtlicher Kiefersperre nur mäßig geöffnet werden; Zunge trocken belegt; der weiche Gaumen rechts starr, derb infiltriert, Uvula nach links verdrängt. Das linke Ohr bietet keine wesentlichen Besonderheiten. Rechts ist der Gehörgang infolge Vorwölbung der vorderen G. G. Wand stark eingeengt, mit fötiden Blutgerinnseln erfüllt, nach deren Entfernung man in der Tiefe lebhafte Pulsationen sieht. Das Trommelfell ist nicht sichtbar. Ein Hörbefund kann infolge Benommenheit des Pat. nicht aufgenommen werden. Der interne Befund ergab kapilläre Bronchitis und Sepsis.

Tags darauf kam es um 2 Uhr nachmittags spontan zu einer starken Blutung aus dem rechten Ohre. Das mit übelriechenden Gerinnseln vermischte Blut entleerte sich im Strahle, war wohl nicht so hell wie arterielles, aber auch nicht so dunkel wie venöses. Auf energische Tamponade des Gehörganges stand die Blutung. Gegen Abend trat Nasenbluten ein; auch von der hinteren Rachenwand ließ sich Blut abstreifen. 4 Uhr morgens Exitus letalis.

Die Sektion ergab den Befund hochgradiger Tuberkulose fast aller inneren Organe. Bis apfelgroße Cavernen in beiden Lungen; im Darm zahlreiche bis 2 Kronenstück große Geschwüre. Im linken Stirnhirn nahe der Basis ein erbsengroßer Konglomerattuberkel. Im paratonsillären Gewebe der rechten Seite eine gangränöse Phlegmone mit Übergreifen auf den Knochen; der aufsteigende Unterkieferast ist seines Periostes entblößt.

Die Sektion des ausgeschnittenen Schläfenbeines, die Prof. Piffl selbst vornahm, ergab Folgendes: Der Sinus der rechten Seite ist bis zum Emissarium Santorini normal weit, glattwandig, biegt dortselbst in einem scharfen, etwas spitzen Winkel nach hinten um, geht durch das in unserem Falle bleistiftdicke Emissarium in den Knochen, biegt innerhalb desselben scharf nach unten und vorn um und bildet nach einem Verlauf von za. 15 mm ein zweites Knie nach abwärts. Sein weiterer Verlauf, der sich an dem ausgeschnittenen Präparate nicht verfolgen läßt, dürfte wohl in der tiefen Halsmuskulatur zu suchen sein. Auf keinen Fall besteht eine Kommunikation mit der Gegend, in der sich der Bulbus befindet. Vom Emissarium Santorini bis zum Foramen jugulare ist der Sinus auf ein Viertel verjüngt und durch einen wohlorganisierten, bereits vaskularisierten Thrombus ersetzt. Der Sinus petrosus inferior endet blind; der Bulbus venae jugularis fehlt.

Im äußeren Gehörgang ist die Auskleidung verdickt, im innersten Anteil liegt der Knochen bloß. Die Paukenhöhle ist von Gerinnseln und Eiter erfüllt; nach dessen Entfernung erkennt man im oberen Paukenhöhlenraum den Hammer mit fehlendem Griff. Der Boden der Paukenhöhle, sowie die untere Hälfte ihrer medialen Wand fehlen. Hier kommt man in eine bohnengroße, von Blutgerinnseln erfüllte Höhle, deren Wände sich rauh anfühlen. Diese wiederum steht nach unten und vorne zu mit einer fast walnußgroßen, unregelmäßigen Höhle in Verbindung, deren Wände durch jauchig mißfärbige Weichteile gebildet werden. Es besteht folglich eine Kommunikation der Paukenhöhle mit der Fossa mandibularis. Auch der gegen die Paukenhöhle zu gelegene Teil des Karotiskanals ist zerstört, doch die Carotis interna selbst, deren Wand am Knie des Kanals wohl

Digitized by Google
Original from UNIVERSITY OF MINNESOTA
Generated on 2019-10-24 18:11 GMT / http://hdl.handle.net/2027/umn.31951002684121b
Public Domain in the United States, Google-digitized / http://www.hathitrust.org/access_use#pd-us-google

gerötet und verdickt erscheint, ist intakt, was auch die histologische Untersuchung bestätigt.

Aus welchem Gefäße stammte nun in unserem Falle die starke Blutung? Betrachten wir in dieser Hinsicht zunächst einmal flüchtig die in der Literatur wiedergegebenen Fälle, denen die gleiche Ätiologie — Tbc. der Paukenhöhle — zugrunde liegt, so heißt es in der Mehrzahl der Fälle; Caries des Felsenbeines, die Paukenhöhle kommuniziert mit dem Knie der Carotis interna, wo eine Perforation des Gefäßes bestand. In einem Falle, den Kirchner (Würzburg) im A. f. O. Bd. 97 v. J. 1915 publizierte, handelt es sich um Caries des Tegmen tympani mit Arrosion eines Astes der Arteria meningea media. In einigen wenigen Fällen ist als Quelle der Blutung der Sinus bzw. der Bulbus erwähnt. Die Blutung stammt also immer aus einem der Paukenhöhle unmittelbar benachbartem, größeren Gefäße. In unserem Falle trifft dies jedoch nicht zu, wie es aus dem angegebenen Sektionsbefund ersichtlich ist. Hier stammt die starke Blutung aus einem der Paukenhöhle weiter entlegenen Gefäße, vermutlich aus der Arteria maxillaris interna, deren Anfangsteil ja gerade in den gangränösen Herd am aufsteigenden Unterkieferast zu liegen kommt.

Epikrise: Unser Fall ist zunächst in anatomischer Hinsicht interessant insofern, als das Sinusblut infolge der Verlegung des untersten Abschnittes des Sinus sigmoideus und Defektes des Bulbus der Vena jugularis interna durch ein bleistiftdickes Emissarium Santorini nach außen in die Weichteile des Halses abgeleitet wurde. Es bestand ferner hochgradige Tuberkulose der Paukenhöhle mit Caries der knöchernen Wände, Zerstörung des Bodens und der unteren Hälfte der medialen Wand der Paukenhöhle, Kommunikation derselben mit der Fossa mandibularis, Ausbreitung des Prozesses bis ins paratonsilläre Gewebe und vermutlich Arrosion der Arteria maxillaris interna.

Die Erkrankungen des Gehörorgans bei Typhus exanthematicus.

Von Prof. Dr. **Teofil Zalewski**, Lemberg.

Systematische Untersuchungen über pathologische Veränderungen des Gehörorgans bei Fleckfieber besitzen wir bis jetzt nicht. In der Literatur finden wir nur spärliche Angaben über diesen Gegenstand, so daß das Material, über welches wir verfügen, für die Schilderung der krankhaften Prozesse im Gehörorgan im Verlaufe von Fleckfieber ungenügend ist. Die Spärlichkeit und Unvollkommenheit unserer Beobachtung in dieser Beziehung ist leicht zu erklären, wenn man

Digitized by Google
Original from UNIVERSITY OF MINNESOTA
Generated on 2019-10-24 18:11 GMT / http://hdl.handle.net/2027/umn.31951002684121b
Public Domain in the United States, Google-digitized / http://www.hathitrust.org/access_use#pd-us-google

berücksichtigt, daß wir über die Krankheit selbst bis zu dem letzten Krieg sehr mangelnde Kenntnisse gehabt haben; erst während des Krieges hatten wir die Gelegenheit, die Fälle von Fleckfieber genauer zu beobachten, und erst während des Krieges sind genaue Untersuchungen über diesen Gegenstand durchgeführt worden.

Systematische Untersuchungen über Erkrankungen des Gehörorganes bei Typhus exanthematicus stoßen auf große technische Schwierigkeiten. Auf Grund des in der Literatur bekannten Materials ist es nicht möglich, über die Häufigkeit und den Charakter der Erkrankung des Gehörorganes zu urteilen.

Während der großen Epidemie von Fleckfieber im Jahre 1919/20 habe ich auf der oto-laryngologischen Abteilung des Kreis-Militärspitals in Lemberg 51 Fälle mit Erkrankungen des Gehörorganes im Verlauf des Fleckfiebers beobachtet. Da mir jeder Fall der Erkrankung des Gehörorganes gemeldet und jeder Fall, wo über Beschwerden seitens des Gehörorganes geklagt wurde, von mir untersucht wurde, kann ich annehmen, daß nur wenige Fälle der Aufmerksamkeit entgehen konnten.

Im Militär-Epidemiespital sind im Jahre 1919/20 zirka 5000 Fleckfieberfälle behandelt worden. Die Komplikationen im Gehörorgane bilden also 1%.

Was die Veränderungen im Ohr betrifft, so hebt Jürgens die Häufigkeit der Mittelohrentzündung hervor, Grünwald und Lehmann[1]) dagegen meinen, daß die Labyrinthveränderungen häufiger vorkommen. Lehmann hat keinen Fall mit Mittelohrentzündung gesehen.

Das von mir gesammelte und beobachtete Material beweist, daß Komplikationen im Mittelohr viel häufiger vorkommen, daß das innere Ohr nur selten der Sitz der Erkrankung ist. Die Veränderungen im äußeren Ohr bieten nichts Charakteristisches für Fleckfieber und sind als zufällige Erkrankungen zu betrachten.

Unter 51 Fällen waren 43 mit akuter Mittelohrentzündung, in 6 Fällen war eine Labyrinthläsion vorhanden, in 1 Fall war Otitis externa und in 1 Fall war ein Parotisabszeß in den äußeren Gehörgang durchgebrochen. Wenn man die letzten zwei Fälle ausschließt, so kann man sagen, daß im Verlaufe von Fleckfieber die Komplikationen im Mittelohr 87·7%, die Labyrinthläsionen 12·3% bilden.

Von 43 Fällen mit Mittelohraffektion war in 1 Fall eine Exazerbation einer chronischen Mittelohreiterung, in 42 Fällen eine typische akute Mittelohrentzündung vorhanden, dabei waren in 6 Fällen beide Ohren erkrankt; bei einseitiger Affektion war in je 18 Fällen das rechte bzw. das linke Ohr verändert.

[1]) Archiv f. Ohrenh. 102/3.

Digitized by Google
Original from UNIVERSITY OF MINNESOTA
Generated on 2019-10-24 18:11 GMT / http://hdl.handle.net/2027/umn.31951002684121b
Public Domain in the United States, Google-digitized / http://www.hathitrust.org/access_use#pd-us-google

Die Mittelohrentzündung entsteht am häufigsten in der Rekonvaleszenz; von 43 Fällen entstand die Mittelohrentzündung in 27 Fällen in der Rekonvaleszenz, in 12 Fällen in der zweiten Hälfte der Krankheit und nur in 4 Fällen muß der Beginn der Krankheit in die erste Hälfte derselben zurückgelegt werden, dabei erschienen in 1 Fall die ersten Zeichen der Mittelohrentzündung fast gleichzeitig mit den ersten Symptomen des Fleckfiebers. Die Entstehung der Mittelohrentzündung in der Rekonvaleszenz und in dem späteren Stadium des Fleckfiebers liefert einen Beweis, daß die allgemeine Erschöpfung des Organismus für die Entstehung dieser Affektion eine nicht untergeordnete Rolle spielt. Wenn wir dabei die mangelnde Pflege des Mundes und der oberen Luftwege bei Schwerkranken berücksichtigen, so wird die Häufigkeit der Mittelohraffektion beim Fleckfieber nicht wundern.

Nur in 1 Fall war das Trommelfell bei der Aufnahme in die Behandlung nicht perforiert, in allen anderen Fällen war eine Perforation vorhanden. Die Perforation des Trommelfelles wies nichts Charakteristisches auf: in den meisten Fällen war sie vorn unten zu sehen, die obere Partie des Trommelfelles war nur ausnahmsweise der Sitz einer Perforation; einmal war die Membrana Shrapnelli perforiert.

Otoskopischer Befund sowie Quantität und Qualität des Ausflusses hatte auch nichts Charakteristisches gehabt.

Auffallend ist in den Fällen mit Mittelohrentzündung die große Zahl der Fälle mit Komplikationen seitens des Warzenfortsatzes. Von 43 Fällen wurde in 22 Fällen Karies und Empyem des Warzenfortsatzes diagnostiziert, dabei mußte in 16 Fällen die Aufmeißelung ausgeführt worden sein. Man kann sagen, daß die Mittelohrentzündungen im Verlaufe von Typhus exanthematicus in 50% ausgesprochene Komplikationen im Warzenfortsatze aufweisen und daß diese Komplikationen nun in wenigen Fällen ohne Operation ausheilen. Bei der Operation fand man in den meisten Fällen weit ausgedehnte Knochenkaries, welche sehr oft bis zum Sinus und bis zu den Meningen reichte. Diese starke Veränderungen im Knochen müssen — wenigstens bis zu einem gewissen Grade — als Folge der großen Entkräftung der Kranken betrachtet werden.

Der Verlauf der operierten und nicht operierten Fällen bot keine charakterische Eigentümlichkeiten. Es war zu erwarten, daß die allgemeine hochgradige Entkräftung der Kranken einen ungünstigen Einfluß auf den Verlauf der Krankheit ausüben wird; es zeigte sich aber, daß der Heilungsprozeß in günstigen Verhältnissen, in welchen sich unsere Kranken befanden, vollständig normal war, in vielen Fällen war die rasche Heilung direkt auffallend.

Auf Grund unserer Beobachtung kann man sagen, daß bei Mittelohrentzündungen im Verlaufe von Typhus exanthematicus weniger

Digitized by Google
Original from UNIVERSITY OF MINNESOTA
Generated on 2019-10-24 18:11 GMT / http://hdl.handle.net/2027/umn.31951002684121b
Public Domain in the United States, Google-digitized / http://www.hathitrust.org/access_use#pd-us-google

die Stärke der lokalen Infektion als die verminderte Widerstandsfähigkeit in Betracht kommt. Infolge der verminderten Widerstandsfähigkeit des Organismus verursacht die lokale Infektion große Veränderungen im Knochen, der Organismus bekämpft aber leicht diese Infektion bei allgemeiner Hebung der Kräfte bei fortschreitender Rekonvaleszenz. Die Mittelohrentzündung ist nicht als Folge der Einwirkung des spezifischen Giftes von Typhus exanthematicus auf das Mittelohr, sondern als Folge einer sekundären lokalen Infektion des Mittelohres zu betrachten.

Von den Fällen mit Mittelohrentzündungen endete ein Fall mit beiderseitiger Erkrankung und einseitiger Trepanation mit Exitus. Bei der Antopsie fand man als Ursache des Todes Pleuritis et Peritonitis acuta.

In 6 Fällen waren ziemlich starke Veränderungen im Labyrinth konstatiert worden. In zwei von diesen Fällen war das innere Ohr auch vor der Erkranknng nicht intakt. In der Anamnese wird angegeben, daß die Kranken vor der Erkrankung Herabsetzung der Hörschärfe und Ohrensausen gehabt haben; das Ohrenleiden entstand im Felde nach der starken Betäubung durch Detonation. Im Verlaufe des Fleckfiebers steigerten sich die Beschwerden merklich, dabei mehr auf dem schwächeren Ohr. Die Behandlung blieb in beiden Fällen ohne Erfolg.

Zwei weitere Fälle wiesen leichtere Veränderungen im inneren Ohr beiderseits auf; das Gehör besserte sich langsam in beiden Fällen.

In den letzten zwei Fällen muß man eine starke Läsion des Labyrinths annehmen; in beiden Fällen war die Erkrankung einseitig. In einem Fall, welcher nach der Rekonvaleszenz untersucht war, wurde eine starke Herabsetzung der Hörschärfe auf einer Seite konstatiert. Trotz der Behandlung blieb die Hörschärfe unverändert. Die Gleichgewichtsstörungen, welche in diesem Falle vorhanden waren, waren anderer Herkunft. Der zweite Fall wies eine sehr starke Läsion des Kochlear- und Vestibularapparates auf. Der Fall wurde auch nach der Rekonvaleszenz untersucht. Die Untersuchung ergab vollständige Taubheit auf einem Ohr und vollständige Unerregbarkeit des Vestibularapparates auf derselben Seite sowie deutliche Gleichgewichtsstörungen, besonders beim Gehen. Nach den Angaben des Kranken blieben die Beschwerden unverändert.

Die Veränderungen im inneren Ohr entstanden in allen Fällen während der Krankheit. In den letzten 2 Fällen, welche besonders starke Veränderungen aufwiesen, war der Verlauf des Fleckfiebers sehr schwer: die Kranken waren eine Zeit lang besinnungslos und haben beim Erwachen bemerkt, daß sie auf einem Ohr taub sind. Der Umstand, daß die Veränderungen im Labyrinth in allen Fällen während der Krankheiten entstanden sind, möchte ich als Beweis

Digitized by Google
Original from UNIVERSITY OF MINNESOTA
Generated on 2019-10-24 18:11 GMT / http://hdl.handle.net/2027/umn.31951002684121b
Public Domain in the United States, Google-digitized / http://www.hathitrust.org/access_use#pd-us-google

betrachten, daß die Labyrinthveränderungen bei Typhus exanthematicus auf die Wirkung des Fleckfiebergiftes auf das innere Ohr zurückzuführen sind.

Aus der Universitätsklinik für interne Medizin Nr. 1 in Budapest (Direktor Prof. R. Bálint).

Empfindliche Methode zur Prüfung des Vorbeizeigens bei Labyrinthstörungen usw.

Von Dr. **Theodor v. Liebermann.**

Die von Bárány angegebene Methode der Prüfung des Vorbeizeigens durch Heben und Senken usw. des Zeigefingers bei geschlossenen Augen in verschiedenen Flächen, die allgemein gebräuchlich ist, hat sich als durchaus zuverlässig erwiesen, scheint mir jedoch nicht genug empfindlich zu sein. Es gelang mir, ein Untersuchungsverfahren zu finden, welches in vielen Fällen, da die Bárány sche Methode ein normales Bild ergab, ausgesprochene pathologische Resultate lieferte, welche sich stets als begründet erwiesen. Das Verfahren ist sehr einfach und wird folgendermaßen ausgeführt:

Der Patient sitzt dem Arzte genau gegenüber und hält die Hände auf beide Knie gelegt. Der Kopf des Patienten wird von einem Assistenten leicht gehalten, der Patient aufgefordert, jeden Wendungsversuch des Kopfes zu vermeiden. Der Arzt denkt sich nun ein Quadrat vor den Patienten, dessen vier Ecken in den verlängerten Sehachsen des Patienten bei extremer Augenstellung nach links oben, links unten, rechts oben und rechts unten liegen. Also so, daß der Patient die vier Ecken, falls das Quadrat tatsächlich vor ihn gehalten würde und zwar in der Entfernung von zirka 75 cm, gerade noch gut erblicken könnte, ohne den Kopf wenden zu müssen.

Der Arzt hält nun seinen Finger in der Fläche dieses gedachten Quadrates erst in der Mitte, und fordert den Patienten auf, sich die Lage desselben zu merken, darauf die Augen zu schließen und den Finger mittels rascher Bewegung zu ergreifen. Liegen keine Störungen vor, gelingt das vollkommen leicht, sind aber Störungen vorhanden, so wird man ein deutliches Suchen nach dem Finger wahrnehmen. Man wiederholt nun den Versuch in der ganzen Ausdehnung des Quadrates bis zur extrem möglichen seitlichen Augenstellung und wird finden, daß die Empfindlichkeit der Methode bei dem Blick zur Seite stark zunimmt. Man achte darauf, daß der Versuch knapp und präzise abläuft, also das Anschauen des vorgehaltenen Fingers, das Schließen der Augen und das Greifen

Digitized by Google
Original from UNIVERSITY OF MINNESOTA
Generated on 2019-10-24 18:11 GMT / http://hdl.handle.net/2027/umn.31951002684121b
Public Domain in the United States, Google-digitized / http://www.hathitrust.org/access_use#pd-us-google

nach dem Finger rasch nacheinander erfolge. Wichtig ist auch, daß der Patient sich genügend ruhig verhält und nicht etwa unwillkürliche Kopfwendungen vom Helfer gewaltsam, ruckweise ausgeglichen werden. Eine geringe Seitenwendung des Kopfes stört den Versuch viel weniger.

Die Ablesung des Ergebnisses ist genau dasselbe, wie nach der Versuchsanordnung nach Bárány. Bloß scheint die Reaktion sehr viel empfindlicher zu sein, so daß Ungleichheiten im Muskeltonus, auch bei sonst irritablen, scheinbar gleichen Labyrinthen stark zum Ausdruck kommen. Auch das Vorbeizeigen nach kalorisierten Labyrinthen ist bedeutend deutlicher, als bei der Anordnung nach Bárány.

Ich übe das Verfahren nun schon seit zirka 4 Jahren. Es wurde auf der Klinik nach meinen Angaben auch von anderen Ärzten erprobt und bewährte sich an dem reichen Material der Klinik, sowie an allen diesbezüglichen Kranken der inzwischen von mir geleiteten verschiedenen Ambulanzen und der mir unterstehenden Spitals-Ohrenabteilung stets vollkommen, so daß ich es den Ohrenärzten und Neurologen nunmehr wärmstens empfehlen kann.

Zur kalorischen Labyrinthprüfung mit Minimalreizen.

Von Dr. Th. D. Démétriades und Dr. Ph. Mayer.

Nachtrag.

Durch die Freundlichkeit des Herrn Dr. Fremel wurden wir darauf aufmerksam gemacht, daß eine Stelle unserer Arbeit geeignet ist, Mißverständnisse hervorzurufen.

Wir schrieben auf S. 442 unserer Arbeit, daß „der an dieser Stelle beschriebene Fall sehr gut das zuerst von Brunner beschriebene Syndrom von Rekurrenslähmung und Nystagmus nach der Seite der Rekurrenslähmung das für Erkrankungen in der dorsolateralen Ecke der Medulla oblongata (mit Ausnahme von multipler Sklerose) charakteristisch ist“ demonstriert.

Nun ist es uns bekannt, daß das Auftreten von Rekurrenslähmung und Nystagmus schon wiederholt bei Syringobulbie sowie bei Erkrankungen der Arteria cerebellaris posterior inferior beobachtet wurde. Wir möchten nur erwähnen, daß schon im Jahre 1895 Wallenberg auf S. 531 seiner im 27. Bande des Archivs f. Psych. erschienenen Arbeit über akute Bulbäraffektionen unter den bei Erkrankungen der Arteria cerebellaris posterior inferior auftretenden Symptomen auch die Stimmbandlähmung und den Nystagmus erwähnt. In neuerer Zeit hat Wallenberg einen ähnlichen Fall mitgeteilt und wir möchten auch ausdrücklich hervorheben, daß Fremel vor dem Erscheinen der Brunnerschen Publikation einen Fall von

Digitized by Google
Original from UNIVERSITY OF MINNESOTA
Generated on 2019-10-24 18:12 GMT / http://hdl.handle.net/2027/umn.31951002684121b
Public Domain in the United States, Google-digitized / http://www.hathitrust.org/access_use#pd-us-google

multipler Sklerose mit Rekurrenslähmung und Nystagmus zur selben Zeit vorgestellt hat, wobei in der anschließenden Diskussion zu diesem Fall Brunner auf Grund der vorliegenden kompletten Rekurrenslähmung die Diagnose der multiplen Sklerose bezweifelt hat. Es ist also ersichtlich, daß das gemeinsame Vorkommen von Nystagmus und Rekurrenslähmung zur selben Seite in der Literatur wie erwähnt beschrieben worden ist, so daß wir Herrn Dr. Fremel dankbar sind, daß er uns auf den ganz offenbaren Irrtum aufmerksam gemacht hat, als hätten wir die erstmalige Darlegung dieses Syndrome Brunner zuschreiben wollen. Wir haben vielmehr gemeint, daß Brunner zuerst die allgemein diagnostische Bedeutung dieses Syndroms speziell für die Diagnose der bulbären Kehlkopflähmungen erfaßt hat, indem er auf Grund eigener Beobachtungen, sowie auf Grund des in der Literatur niedergelegten Materials erstlich die diagnostischen Schlüsse festgelegt hat, welche man aus dem gemeinsamen Vorkommen von Rekurrenslähmung und Nystagmus ziehen kann, zweitens die Möglichkeit einer Fehldiagnose erörtert hat, die durch das Auftreten dieses Syndroms gegeben ist.

Vereinsberichte.

Österreichische otologische Gesellschaft.

Sitzung vom 28. Juni 1922.

Vorsitzender: V. Hammerschlag.
Schriftführer: E. Urbantschitsch.

Der Vorsitzende hält einen warm empfundenen Nachruf auf weiland Dr. Siegfried Tenzer. Die Anwesenden erheben sich von den Sitzen.

I. E. Urbantschitsch: **Einseitige isolierte Vestibularisausschaltung mit diagonalem, später vertikalem Nystagmus bei multipler Sklerose.**

Die jetzt 24jährige Wilhelmine St. war bereits im Jahre 1914 wegen Erbrechen, Stirnkopfschmerzen und etwas Schwindel durch 4 Wochen in Spitalsbehandlung, nachdem bereits 1912 ein ähnlicher Anfall bestanden haben soll. Ende Februar 1922 neuerliche Erkrankung. Patientin hatte anfangs eigentümliche Sensationen in der rechten unteren Extremität; sie hatte ein pamstiges Gefühl, wie wenn sie auf einem weichen Teppich stünde, bzw. ginge; beim Gehen schnappte das rechte Knie ein. Dann wurde die linke Gesichtshälfte unempfindlich; 1 Woche später Erbrechen. Seit 18. März Schwindel, sogar beim Sitzen, mit Fallrichtung nach rechts.

Status praesens (1. IV. 1922): Pupillen gleichweit, langsam, aber prompt, auf L. u. A. reagierend. Spontaner diagonaler Nystagmus ↑,

Digitized by Google
Original from UNIVERSITY OF MINNESOTA
Generated on 2019-10-24 18:11 GMT / http://hdl.handle.net/2027/umn.31951002684121b
Public Domain in the United States, Google-digitized / http://www.hathitrust.org/access_use#pd-us-google

Fundus normal. Die Zunge weicht beim Herausstrecken etwas nach rechts ab. Motorische Kraft der r. und l. Extremität gleich. Geringe Ataxie, kein Intentionstumor, Bauchdeckenreflex nicht auslösbar. P. S. R. =. Babinski negativ. Romberg stark positiv mit Fallrichtung nach rechts. Sensibilität für Schmerz- und Temperatursinn normal. Wassermann negativ.

Ohrenbefund (6. IV. 1922): Trommelfell und Stimmgabelprüfung beiderseits normal. v = beiderseits + 6 m (mit Lärmapparat). Spontaner Nystagmus III. Grades ↙. Kalorische Reaktion: rechts nach 3 l. 15° bzw. 2 l. 41·5° nicht auszulösen, links Übererregbarkeit (nach 8 cm^3 15° Wasser). Zeigeversuch: Spontan beiderseits Ablenkung nach rechts, nach rechtsseitiger Kalorisation keine Änderung, nach linksseitiger typische Beeinflußung.

Verlauf (8. IV.): Spont. Nyst. ↙ (II). Zeigeversuch: Spontan rechts keine, links Ablenkung nach rechts; beim Seitwärtsbewegen der Arme weichen diese bei der Bewegung gegen die Medianebene beiderseits nach unten ab. Kalorische Reaktion unverändert; nach einigen Tropfen links schlägt der spontane Nystagmus sofort in einen horiz.-rotat. Nyst. nach rechts um.

9. IV.: Nach dem Frühstück und Mittagessen Erbrechen.

10. IV.: Spont. Nyst. ↙ wieder stärker. Zeigeversuch: rechts wie links in keiner Ebene Ablenkung. Kein Bauchdeckenreflex, kein ausgesprochener Babinski, hie und da vielleicht Andeutung eines solchen.

18. IV. Zeitweise morgens Erbrechen. Spont. Nyst. r. ^{1}↺↙^{2} l. Zeigeversuch ohne Ablenkung, jedoch Andeutung von Ataxie.

20. IV. Zunahme des spont. Nyst. nach rechts, Abnahme desselben nach links. Kalorische Reaktion: rechts nach $^1/_2$ l 15° Wasser positiv, hierbei jedoch keine Ablenkung beim Zeigeversuch. Bei späterer Wiederholung des Versuches tritt bei positiv kalorischer Reaktion deutliche Ablenkung auf.

22. IV. Links kein diagonales Nystagmus mehr; beiderseits spontan horizontaler Nystagmus I. Grades.

24. IV. Wieder spontaner Nystagmus diagonalis ↙. Zeigeversuch: Spontane Ablenkung beiderseits nach links.

25. IV. Spont. diag. Nyst. im Zunehmen.

27. IV. Erbrechen nach dem Mittagmahl.

29. IV. Deutlicher vertikaler Nystagmus beim Aufwärtsblick, diagonaler bei Blick nach oben. Zeigeversuch spontan ohne Ablenkung.

2. V. Nystagmus nach beiden Seiten ziemlich unverändert, nach oben stark. Zeigeversuch wechselnd. Nervenbefund (Prim. Infeld): Sympathicusparese auf dem rechten Auge (geringer Enophthalmus, Lidspalte und Pupille etwas enger, Sympath.-Reaktion höchstens minimal,

Digitized by Google
Original from UNIVERSITY OF MINNESOTA
Generated on 2019-10-24 18:12 GMT / http://hdl.handle.net/2027/umn.31951002684121b
Public Domain in the United States, Google-digitized / http://www.hathitrust.org/access_use#pd-us-google

auch links gering) ist wohl angeboren. Nicht vestibulärer Nystagmus nach oben und rechts schon in Mittelstellung. Die Zunge wird nach rechts abwechselnd vorgestreckt, die rechte Hälfte ist schmäler. Skandierende Sprache gelegentlich angedeutet, starkes Intentionszittern. Geringer Rigor beider Gliedmaßen, rechts dürfte dadurch Fehlen der A. S. R. vorgetäuscht werden. Fehlen der Bauchdeckenreflexe. Geringer Babinski bzw. Oppenheim. Starke Unsicherheit beim Stehen mit regelmäßigem Linksfallen. Diagnose: Multiple Sklerose.

9. V. Spont. Nyst. sowohl nach rechts wie links minimal, vertikal etwas stärker. Kalor. Reaktion rechts nach 4, links nach 6 cm^3 kalten Wassers äußerst lebhaft. Zeigeversuch ohne Ablenkung.

21. VI. Nachdem Pat. mit Silbersalvarsan behandelt worden war, kann sie, wenn auch mit etwas Unterstützung, gehen. Ataxie. Kein spontaner Nystagmus mehr. Kalorische Reaktion beiderseits sehr lebhaft; Zeigeversuch ohne Ablenkung.

Epikrise: Bei der 24jährigen Pat. trat plötzlich starker Schwindel und Erbrechen auf, wofür zunächst eine interne Ursache nicht nachweisbar war. Der Ohrenbefund ergab eine rechtsseitige isolierte Vestibularisausschaltung bei vestibulärer Übererregbarkeit der anderen Seite und spontanem diagonalen, später vertikalen Nystagmus. Auffallenderweise war der Kochlearapparat aber annähernd normal. In diesem Fall konnte aus der Inkongruenz der otologischen Erscheinungen die Wahrscheinlichkeitsdiagnose einer multiplen Sklerose gestellt werden, eine Diagnose, die später durch den neurologischen Befund ihre Bestätigung fand. Interessant ist hier hauptsächlich das Auftreten des spontanen diagonalen, später vertikalen Nystagmus bei vestibulärer Unerregbarkeit rechts, Übererregbarkeit links und ausgezeichnetem Gehör.

Diskussion.

O. Beck. An dem von Herrn Urbantschitsch demonstrierten, interessanten Fall erscheint mir auch noch eine andere Tatsache sehr erwähnenswert. Das ist der Wechsel von vestibularer Erregbarkeit und Unerregbarkeit ohne daß gleichzeitig irgendwelche subjektiven Reize bzw. Ausfallserscheinungen von seiten des Vestibularapparates bestanden haben und ohne daß deutliche Änderungen im Verhalten des spontanen Nystagmus beobachtet wurden. Ich habe seinerzeit darauf verwiesen, daß der Wechsel von erhaltener und ausgeschalteter Funktion im kochlearen und vestibularen Anteil des Labyrinthes für die multiple Sklerose fast pathognomonisch sind und habe in Analogie der Uthoffschen transitorischen Amaurose für dieses Verhalten die Bezeichnung einer transitorischen Oktavusausschaltung vorgeschlagen. Allerdings hat es sich bei den von mir publizierten Fällen um Erscheinungen am kochlearen und vestibularen Anteil des Labyrinthes gehandelt, während es sich im Urbantschitsch'schen Falle um eine isolierte Erkrankung des Vestibularis handelt. Es wird aber immer, wie auch Herr Urbantschitsch hervorhob, ein solcher Wechsel in der Funktion den Verdacht auf eine multiple Sklerose lenken.

H. Brunner: Zu dem Falle wäre Folgendes zu bemerken: Bekanntlich hat Uhthoff seinerzeit behauptet, daß oszillierender oder diagonaler Nystagmus nur bei multipler Sklerose vorkommt und für diese auch charakteristisch ist. Bei der Untersuchung solcher Fälle hat sich nun herausgestellt, daß dieser

Digitized by Google
Original from UNIVERSITY OF MINNESOTA
Generated on 2019-10-24 18:11 GMT / http://hdl.handle.net/2027/umn.31951002684121b
Public Domain in the United States, Google-digitized / http://www.hathitrust.org/access_use#pd-us-google

Nystagmus auch bei der multiplen Sklerose nicht auf diese zurückzuführen ist, sondern eine akzidentelle Erscheinung darstellt. Dasselbe gilt auch für den undulierenden Nystagmus bei der Friedrichschen Krankheit, eine Anschauung, die sich gut am Falle Hammerschlags demonstrieren läßt. In diesem Falle von Friedrichscher Krankheit bestand ein oszillierender Nystagmus, der aber nicht auf diese Krankheit sondern auf den bestehenden Albinismus zurückzuführen war. Ich möchte daher empfehlen, solche Fälle zur näheren Bestimmung des spontanen Nystagmus die Untersuchung auf dem von mir angegebenen Drehschirm vorzunehmen.

II. Fremel, **Doppelseitige rheumatische Fazialislähmung mit symptomloser einseitiger Vestibularisausschaltung bei normalem Gehör.**

Die 15jährige Patientin erkrankte vor drei Wochen mit ziehenden Schmerzen in beiden Ohren, mit einer leichten ödematösen Anschwellung um die Lippen. Wegen der Ohrenschmerzen suchte Patientin die Ohrenklinik auf, wir konnten aber einen normalen Befund erheben und bemerkten eine beiderseitige Fazialislähmung, Pat. konnte die Augen nicht schließen, die Lippen nicht spitzen, die Wangen nicht aufblasen usw. Der Nervenbefund ergab eine komplette Entartungsreaktion, eine Hyperalgesie im Trigeminusgebiete, alle übrigen Befunde sind normal. Die Vestibularprüfung ergab für die Links- und Rechtsdrehung 6 bis 8 Schläge. Kein Schwindel, die Kaltspülung links ergab nach 40 Sek. typische Reaktionen, rechts war kein Nystagmus auszulösen. Der ganzen Genese nach ist die Diplegia facialis als eine rheumatische aufzufaßen und ebenso die rechtsseitige Vestibularisausschaltung. Beiderseitige Fazialislähmungen wurden in dieser Gesellschaft von Ruttin und Beck demonstriert, bemerkenswert ist an diesem Falle die Symptomlosigkeit der Vestibularausschaltung. Pat. hat nie Schwindel oder Gleichgewichtsstörungen gehabt, ferner die Kompensation für den Drehreiz. Wir müssen zugeben, daß die Ausschaltung vielleicht schon bestanden hat, vielleicht nach der Mumpserkrankung im vorigen Jahre. Es ist aber auch denkbar und wahrscheinlicher, daß die Vestibularerkrankung gleichzeitig mit der Fazialiserkrankung aufgetreten ist und gleichzeitig durch zentrale nicht näher definierbare Vorgänge Kompensationswerte geschaffen wurden, ähnlich wie wir ja die Herabsetzung oder das Verschwinden der Erregbarkeit der Vestibularfunktion der gesunden Seite für kalorische Reize nach einseitiger Vestibularausschaltung kennen. Der Prozeß scheint ein regressiver zu sein. Pat. kann jetzt schon besser die Augen schließen, nach 3 Minuten langer Spülung mit kaltem Wasser rechts konnte ein schwacher Nystagmus ausgelöst werden.

III. R. Leidler: **Multiple Sklerose mit beiderseitiger isolierter Ausschaltung des Vestibularapparates.**

26jähr. Manipulatin, ledig, aus Wien.

Anamnese. Ein Bruder starb an Hirntumor vor 3 Jahren. Mit 9 Jahren Scharlach, seit damals Nierenentzündung und Herzfehler. Vor 4 Jahren im Sophienspital wegen Nierenentzündung (3 Monate). Damals

Digitized by Google
Original from UNIVERSITY OF MINNESOTA
Generated on 2019-10-24 18:11 GMT / http://hdl.handle.net/2027/umn.31951002684121b
Public Domain in the United States, Google-digitized / http://www.hathitrust.org/access_use#pd-us-google

häufiges Erbrechen mit Kopfschmerzen. 1916 plötzlich aufgetretene, nach einigen Tagen wieder verschwindende spast. Parese der rechten ob. Extr. und Parese des r. Fazialis (beobachtet in der Wr. Nervenklinik).

Seit der Nierenentzündung vor 4 Jahren leidet Pat. an Schwindel. Besonders in der Früh beim Aufstehen dreht sich das Zimmer und Pat. bekommt Brechreiz. Auch beim Gehen stellt sich Schwindel ein. Im November 1921 trat er jeden Tag auf. Am 6. XII. 1921 bekam Pat. nach dem Aufstehen beim Waschen einen so heftigen Schwindelanfall mit Erbrechen, daß sie sich ins Bett zurücklegen und daselbst ruhig liegen bleiben mußte. Sie konnte 3 Tage lang nicht urinieren und mußte katheterisiert werden.

Aufnahme ins Sophienspital (inn. Abt. Prof. Jagic) am 9. XII. 1921.

Aus dem Status: Pupillen reagieren träge auf Licht und Akkomodation. Tremor der Zunge. Bauchdeckenreflex gesteigert. P. S. R. stark gesteigert, r. > l. Pastellarklonus r., Achillessehnenreflex beiderseits vorhanden. Fußklonus r. > l. Babinski r. (nicht konstant!) Keine Sensibilitätsstörung, keine Herabsetzung der mot. Kraft. Temperatursinn normal.

18. XII. 1921. Ohrbefund (Dr. Leidler). Trommelfell, Gehör und Stimmgabelbefund beiderseits normal. Akute, komplette Ausschaltung des r. Vestibullarapparates mit allen typischen objekt. und subjekt. Symptomen. (Schwindel mit Drehen, Reißen und Fallen n. rechts). Nyst. rot. + hor. III. Grades nach l. Romberg entsprechend dem Nystagmus. Kein spont. Vorbeizeigen.

Linker Vestibularis erregbar.

Dekursus. 19. XII. Babinski 0. Schwindel und Erbrechen gebessert. 31. XII. Ohrbefund (Dr. Leidler). Kein Drehschwindel mehr. Beim Gehen noch öfters Ziehen nach der Seite, doch viel weniger als früher und nicht mehr nach r. allein, sondern verschieden. Hor. Nystagmus I. Grades nach beiden Seiten, l. etwas > als r. Gehör normal. Gang leicht schwankend. Romberg: Spur Schwanken nach links hinten. Kopfstellung ohne Einfluß. Kalor. Reaktion (kalt) r. negativ (auch nach Kobrak).

Wassermann negativ. Augenbefund negativ. Temperatur normal.

10. I. 1922. Pat. fühlte sich während der ganzen Zeit wohl. Sie geht herum. Kein Brechreiz. Seit gestern Kopfschmerzen (die sie bis jetzt nicht hatte). Klopfempfindlichkeit des Schädels hinter dem l. Warzenfortsatz. Heute Erbrechen. Kein Schwindel.

12. I. Erbrechen sistiert.

16. I. Nervenbefund (Prof. Schüller): Psychisch ohne Besonderheiten. Subj. Beschwerden: mäßiger Kopfschmerz der Stirngegend, Erbrechen, Schwäche. Objektiv: Bulbi etwas prominent. Kopf nicht klopf- oder druckempfindlich. Hirnnerven 0. Ob. Extr.: Motilität, Sensibilität, Reflexe normal. Bauchdeckenreflex beiderseits gleich, lebhaft. Unt. Extr.: tiefe Reflexe sehr lebhaft, ohne Differenz beider Seiten. Oppenheim und Babinski negativ.

Digitized by Google
Original from UNIVERSITY OF MINNESOTA
Generated on 2019-10-24 18:11 GMT / http://hdl.handle.net/2027/umn.31951002684121b
Public Domain in the United States, Google-digitized / http://www.hathitrust.org/access_use#pd-us-google

Diagnose: Möglicherweise kleiner Erweichungsherd in der Medulla.

21. I. 1922. Ohrbefund (Dr. Leidler). Drehstuhl. Horiz. Drehstuhl: Drehnachnyst. nach l. 12" schwach: nach r. 0. Rotat. Drehnachnyst. nach r. 0, n. l. einige Zuckungen. Kalor. R. r nach 600 cm³ Wasser von 10° leichter Nyst. I. Grad. nach l. ohne Schwindel (vielleicht 0, da auch spontan leichter Nyst. nach l. besteht), ohne Vorbeizeigen. Links prompte Reaktion. Gehör beiderseits normal. Wohlbefinden.

Pat. verließ am 26. I. das Sophienspital und blieb in ambulatorischer Beobachtung. Der Zustand änderte sich insofern, als anfangs der Kopfschmerz immer heftiger wurde, so daß Pat. sehr viel liegen mußte und arbeitsunfähig war. Mehrfach vorgenommene Ohruntersuchungen ergaben denselben Befund wie oben.

31. III. 1922. Subjekt. Besserung. Wenig Kopfschmerzen. Gutes Aussehen. Pat. muß nicht mehr konstant liegen. Kalor. Prüfung ergibt r. deutliche, wenn auch geringere Reaktion als l. Spontan etwas Nyst. I. Grades beidersseits, l. > r.

21. VI. 1922. Aufnahme auf die Klinik für Hals-, Nasen- und Ohrenkrankheiten (Prof. Hajek). Ende April erwachte Pat. mit Kopfschmerzen, Schwindel und Erbrechen, Benommenheit. Pat. blieb liegen. Angeblich konnte sie beim Aufstehen aus dem Bette die umgebenden Personen nicht erkennen. In den letzten Tagen wieder Besserung.

Status praesens: Erbrechen, allgemeine Schwäche. Psychisch klar. Keine Kopfschmerzen.

Neurolog. Befund: (Klinik Prof. Wagner-Jauregg, Assist. Dr. Dimitz): Klopfempfindlichkeit beiderseits am Jochbogen, l. > r. Rechter Mundast des Facialis schwächer. Fibrilläre Zuckungen in der Zunge. Grobe Kraft beiderseits mäßig. Refl. der ob. Extr. beiderseits pos. Intentionstremor l. angedeutet, vielleicht auch r. Sensibilität überall intakt (auch tiefe). B. D. R. r. = l. pos. Unt. Extr.: Spurweise Spasmen bei brüsker passiver Bewegung nachweisbar. P. S. R., A. S. R. r. = l. + +, Plantarrefl. beiderseits +, Babinski beiderseits + +. K. H. Versuch ohne Ataxie, jedoch vielleicht mit Intentionstremor. Gang schwankend. Romberg + ohne bestimmte Fallrichtung. Hartnäckige Obstipation, keine Blasenstörung.

Diagnose: Multiple Sklerose.

Augenbefund (Klinik Prof. Meller, Assist. Dr. Seidler): Fundus und Gesichtsfeld vollkommen normal.

Wassermann im Blut und Liquor negativ.

Ohrbefund: 24. VI. 1922. (In den nächsten Tagen mehrfach nachgeprüft.) Trommelfell, Gehör-, Stimmgabelbefund vollkommen normal. Vestibuläre Erregbarkeit für alle Proben (auch galvanisch) beiderseits vollkommen erloschen. Spront. Nystagmus I. Grades horiz. + rotat. l. > r. Kein Schwindel, kein Vorbeizeigen, auch nach Drehen bzw. Kalor. nicht. Nur bei der galvanischen Prüfung bekommt Pat. bei raschen Unterbrechungen des Stromes am l. Ohr (Anode und Kathode za. 6 MA.) etwas Schwindel ohne Nystagmus.

Generated on 2019-10-24 18:11 GMT / http://hdl.handle.net/2027/umn.31951002684121b
Public Domain in the United States, Google-digitized / http://www.hathitrust.org/access_use#pd-us-google
Digitized by Google
Original from UNIVERSITY OF MINNESOTA

Epikrise: Kurz zusammengefaßt, handelt es sich hier also um einen Fall von multipler Sklerose, bei welchem allmählich beide Vestibulares ausgeschaltet wurden. Dieser Fall unterscheidet sich wesentlich von den seinerzeit von Beck mitgeteilten, bei denen es sich um rasch und symptomlos auftretende und wieder verschwindende Ausschaltungen des Vestibularis, meist unter Mitbeteiligung des Kochlearis gehandelt hat. Als pathologisch-anatomisches Substrat müssen wir uns am ehesten sklerotische Plaques der N. vestibulares (etwa analog der Neuritis optica) vorstellen, welche — was allerdings bei dieser Erkrankung in diesem Stadium sehr merkwürdig ist — die Leitungsfähigkeit des Nerven vollkommen aufgehoben haben.

Das Krankheitsbild ist noch nicht abgeschlossen und darum eine weitere Erörterung ohne Zweck. Wir werden über den Fall gelegentlich wieder berichten.

Diskussion.

J. Fischer: Ich habe hier vor 2 Jahren einen unter dem Bilde eines Akustikustumors verlaufenden Fall von multipler Sklerose vorgestellt. Die Pat. war auf einer Seite taub und vestibulär und hatte Störungen im Trigeminus usw. Bei der wegen angenommenen Kleinhirnbrückenwinkeltumor später vorgenommenen Operation ergab sich m. Sklerose. Auch hier bestand Ausschaltung des Vestibularis. Ob sie auch zurückgegangen wäre, wenn Pat. nicht operiert worden wäre, läßt sich heute nicht mehr konstatieren. Hervorheben möchte ich, wie schwer die Differentialdiagnose zwischen Akustikustumor und multipler Sklerose sein kann.

O. Beck: Den von Herrn Fischer eben erwähnten Fall hatte auch ich Gelegenheit, vor und nach der Operation durch längere Zeit zu beobachten und öfters zu untersuchen. Es wird immer Fälle geben, und das ist ja bereits bekannt, bei denen die Differentialdiagnose zwischen Akustikustumor und einer bulbären Form der multiplen Sklerose sehr schwierig ist. Ich erlaube mir nur darauf zu verweisen, daß ich vor zirka 10 Jahren in der „Wiener medizinischen Wochenschrift" eine Anzahl von Fällen zusammengestellt habe, teils von mir, teils von anderen untersucht, die mit der Diagnose Akustikustumor zur Operation kamen und bei denen kein Tumor gefunden wurde. Erst nach mehr oder minder langer Zeit nach der Operation traten noch andere Symptome auf, welche die Diagnose einer multiplen Sklerose außer Frage stellten. Auch in dem von Fischer zitierten Fall traten, soweit ich mich jetzt erinnere, zwei bis drei Monate nach der Operation Intentionstremor der Extremitäten und skandierende Sprache auf, welche die Diagnose bestätigten. Bei nicht eindeutigen Fällen wird aber die Diagnose erst durch längere Beobachtung festgestellt werden können.

IV. H. Neumann: **Durch Galvanokaustik geheilte Parotisfistel.**

Ich erlaube mir, den Pat. noch einmal zu demonstrieren, den ich in der letzten Sitzung mit einer postoperativen Parotisfistel hinter dem Ohrläppchen nach Radikaloperation gezeigt habe. Ich habe die Fistel in Lokalanästhesie kauterisiert; sie ist jetzt, nachdem Pat. ein Ekzem überstanden hat, glatt verheilt.

Digitized by Google
Original from UNIVERSITY OF MINNESOTA
Generated on 2019-10-24 18:11 GMT / http://hdl.handle.net/2027/umn.31951002684121b
Public Domain in the United States, Google-digitized / http://www.hathitrust.org/access_use#pd-us-google

V. H. Neumann: **Weitgehende Blutsuffusion nach Kieferhöhlenoperation.**

Bei diesem Pat. wurde eine einfache Radikaloperation der Kieferhöhle gemacht, welche ganz glatt ohne Besonderheiten verlief. Ein kleines Knochengefäß, welches vor Beendigung der Operation spritzte, stand bald von selbst. Die Wunde wurde in der üblichen Weise versorgt. Nach der Operation trat eine Schwellung der Wange auf, die immer mehr zunahm, eine Schwellung der Ober- und Unterlippe, von suffundiertem Blute blaurot verfärbt, eine ebensolche Schwellung um das rechte Auge herum, die den Nasenrücken überschreitend, auch auf die linke Augengegend übergriff. Nach abwärts reichten die Suffusionen weit über die Klavikula. Die Schleimhautnähte haben gehalten. In der Kieferhöhle befand sich ein kleines Koagulum, eine wesentliche Blutung war nicht nachzuweisen. Eine Erklärung für diese Blutungen in das Gewebe, welche längs der Muskelscheiden und Faszien sich erstreckt haben, kann ich nicht geben, ich finde nur eine Analogie in den von Kriegschirurgen berichteten Verblutungen in das Gewebe z. B. bei Oberschenkelschüssen, ohne daß dabei eine Blutung nach außen zu sehen gewesen war. Wegen der Seltenheit des Phänomens habe ich Ihnen den Pat. gezeigt.

VI. Cemach: **Hämatogene Vermittlung einer Mittelohrtuberkulose.**

17jähriges Mädchen vom Lande, bis zum 15. Lebensjahr angeblich gesund gewesen. Die Mutter soll vor der Geburt der Pat. viel gehustet haben. Vor 2 Jahren, im Anschlusse an Kontusion Schwellung und „Vereiterung“ des linken Ellbogens, trotz Behandlung bis jetzt anhaltend. Seit 2 Wochen mäßige Schwerhörigkeit links, kein Ohrfluß, niemals Schmerzen. Sonst Pat. beschwerdefrei, hustet nicht (ihre Lunge soll bei wiederholter Untersuchung gesund befunden worden sein).

Befund (Mitte März): Zart, anämisch. Fungus des l. Ellbogens mit 2 Fisteln. Nase, Rachen ohne pathol. Befund. Links Hörschärfe mäßig herabgesetzt. Otoskopisch: graues, im hinteren und unteren Abschnitt rötlich-gelb verfärbtes Trommelfell (exsudativer Katarrh?). Lufteintreibung ohne Einfluß. Weber nach links, Rinne neg., Schwabach kaum verlängert. Kein spontaner Nystagmus.

Pat. blieb nun aus und erschien wieder Mitte Juni. Anfangs April soll das Gehör ziemlich plötzlich noch mehr abgenommen haben, Pat. habe wiederholt leichten Stichschmerz im Ohr verspürt und einige Tage darauf eitrige Absonderung bemerkt. Seither fließe das Ohr ununterbrochen, Gehör verschlechtere sich zusehends. Seit einer Woche linksseitiger Kopfschmerz, bisher kein Schwindel. Das Ohr wurde vom Gemeindearzt mit „Tropfen“ und Spülungen behandelt.

Befund am 16. IV.: Im l. Gehörgang eitriges, leicht fötides Sekret. Trommelfell gerötet, geschwollen, vorn oben ulzeriert. Große rand-

Digitized by Google
Original from UNIVERSITY OF MINNESOTA
Generated on 2019-10-24 18:11 GMT / http://hdl.handle.net/2027/umn.31951002684121b
Public Domain in the United States, Google-digitized / http://www.hathitrust.org/access_use#pd-us-google

ständige Perforation im hint. ob. Quadranten, aus der ein Polyp hervorragt. Zwischen der Öffnung und der erwähnten Ulzeration stecknadelkopfgroße Granulation am Trommelfell. Gehör: akz. Flüstersprache a. c., laute Sprache 2 bis 2·5 m. Schalleitungsstörung mit starker Herabsetzung der oberen Tongrenze. Kleinschlägiger Ny (I)⌒. Labyrinth normal erregbar. Nase, Mund, Kehlkopf, Rachen und Ostium der l. Tube intakt. Am Schädel keine Anhaltspunkte für Tbc. Lunge klinisch und radiologisch ohne pathol. Veränderungen, Halsdrüsen nicht vergrößert. Mastoidaldrüsen l. erbsengroß, hart. Am l. Ellbogen st. idem. — Histologischer Befund: Der größere Polyp besteht aus unspezifischem Granulationsgewebe, dagegen finden sich in der kleinen Granulation und dem mitexzidierten Trommelfellstückchen reichlich Epitheloidtuberkel mit Riesenzellen. Im Sekret Muchsche Granula, keine Bazillen.

Da Lunge und Luftwege frei von Tbc. sind, auch am Schädel in unmittelbarer Nähe des Ohres keine tuberkulösen Herde gefunden wurden, kann man sich die Entstehung des Mittelohrprozesses wohl nur durch direkte Zufuhr der Erreger auf dem Blutwege vom kranken Ellbogen derselben Seite erklären. Der Fall gewinnt dadurch erhöhte Bedeutung für das Studium der Pathogenese der Mittelohrtuberkulose.

Obwohl mehrere Autoren seit jeher die Anschauung vertreten haben, daß Tuberkelbazillen auch dem Mittelohr im Wege der Blutbahn zugeführt werden können, kann diese Frage noch bis jetzt nicht als gelöst gelten und Brieger faßte seine diesbezüglichen Ausführungen in Stuttgart 1913 dahin zusammen, daß diese Anschauungen lediglich eine auf prinzipiellen Unterlegungen und Analogieschlüssen beruhende, aber durch keine speziell für die Mittelohrtuberkulose geltenden Tatsachen gestützte Hypothese sei, weshalb „nach den gegenwärtigen Feststellungen nicht mehr als die prinzipielle Möglichkeit dieses Infektionsmodus" feststehe. Mein Fall kann wohl als Stütze der bestrittenen Anschauung gelten, deshalb habe ich mir erlaubt, ihn vorzustellen.

Diskussion.

H. Neumann: Der von Cemach demonstrierte Fall ist sehr interessant und unterscheidet sich im Prinzip gar nicht von dem von mir vor mehr als einem Jahre vorgestellten Fall, zu dem Kollege Cemach selbst das Wort ergriffen hat. Es handelt sich um einen achtjährigen Jungen, der wegen einer Appendizitis operiert wurde; die Wunde zeigte gar keine Tendenz der Heilung, einige Wochen nachher bekam Pat. Ausfluß aus dem linken Ohr, die Untersuchung ergab eine erbsengroße Granulation in der Tiefe des Gehörganges, die histologische Untersuchung eine typische Epitheloidtuberkulose bei absolut negativem Lungenbefund. Der Pat., der auch jetzt noch in unserer Beobachtung steht, hat eine sehr langwierige und komplizierte Krankengeschichte, von der ich nur vorbringen möchte, daß er radikal operiert werden mußte, das Labyrinth nachher in seiner Funktion vernichtet wurde. Zur selben Zeit bekam Pat. eine Erkrankung am bisher gesunden rechten Ohr unter dem Bilde einer akuten Otitis. Der Warzenfortsatz mußte eröffnet und der Sinus freigelegt werden. Knochenstücke aus dem Warzenfortsatz ergaben histologisch typische Tuberkulose, im Laufe der Nachbehandlung traten periaurikuläre Drüsenschwellungen von spezifischem Charakter auf.

Digitized by Google
Original from UNIVERSITY OF MINNESOTA
Generated on 2019-10-24 18:11 GMT / http://hdl.handle.net/2027/umn.31951002684121b
Public Domain in the United States, Google-digitized / http://www.hathitrust.org/access_use#pd-us-google

VII. E. Schlander: **Postanginöse Sepsis mit beiderseitiger akuter Mitttelohreiterung einhergehend.**

Patientin H. F. wurde am 14. Mai 1922 mit beiderseitiger akuter Mittelohrentzündung, welche vor vier Tagen im Verlaufe einer Angina auftrat, aufgenommen. Parazentese beiderseits, Fieber bis 40°.

Befund bei der Aufnahme: R. O. Trf. gerötet, Details nicht erkennbar; h. u. Parazenteseöffnung. Keine Sekretion. Keine Senkung. Wf. nicht druckempfindlich. L. O. Reichliche eitrige Sekretion; Perforation v. u. Wf. nicht druckempfindlich. Konversationssprache beiderseits $1^1/_2$ m, Flüstersprache beiderseits $^1/_2$ m. Weber im Kopf, Rinne beiderseits negativ. Pat. blaß, Zunge belegt, trocken. Beide Tonsillen gerötet, belegt. Intern leichte Bronchitis. Cor o. B.

Am 25. Mai Temp. 39·5 I. Immunvollvaccine intramusc. Tags darauf Parazentese rechts, Allgemeinbefinden besser, Temp. 39·1. II. Vakzine. Im Armvenenblut: Diplostreptokokken in Reinkultur. Am 28. und 29. Mai III. und IV. Vakzine. Beiderseits starke Sekretion. Am 5. Juni Temp. bis 38·5. Schmerzen im rechten Ohr. Neuerliche Parazentese rechts fördert dicken schleimigen Eiter zutage. Täglich Vakzine. Der interne Befund ergibt: Bronchitis, systolisches Geräusch über der Mitralis. Milz vergrößert. Anisokorie, langsame Pupillenreaktion. Kernig? Am 9. Juni im Armvenenblut Diplostrepkokken. Die am 10. Juni ausgeführte Operation ergab: R. O. Wf. diploetisch, pneumatisch. Schleimhaut geschwollen. Im Antrum Eiter unter Druck. Sinus breit freigelegt, normal. L. O. Sinus vorgelagert. Im Antrum Eiter unter Druck. Freilegung des Sinus, normal. Beiderseits Tamponade, Klammern. Am fünften Tage werden die Tampons entfernt. Die Operationshöhlen sezernieren mäßig, granulieren rein. Aus dem Mittelohr faßt keine Sekretion. In den folgenden Tagen Temperaturen anhaltend bis 38·5, im Armvenenblut Streptokokken. Am 23. Juni r. O. mäßige Sekretion l. O. trocken. Ab 24. Juni fieberfrei. Am 28. Juni Schwellung in der rechten Kniegelenksgegend, die unter Umschlägen nach zwei Tagen zurückgeht.

Im Verlaufe einer lakunären Angina entwickelt sich bei der Pat. eine beiderseitige Mittelohreiterung. Das Krankheitsbild läßt zunächst an eine otogene Sepsis denken, jedoch mit Rücksicht darauf, daß im Verlauf der Eiterung alle otiatrischen Eingriffe (beiderseitige Parazentese, beiderseitige Trepanation) auf das Verhalten der Temperatur ohne Einfluß blieben, das Fieber sich jeweils entsprechend dem Tonsillarbefunde verhielt, ist die Annahme einer postanginösen Sepsis mit einhergehender beiderseitiger Mittelohrentzündung gerechtfertigt.

VIII. E. Urbantschitsch: **Dreifache traumatische Ruptur des linken Trommelfelles infolge Zerreißung des Gewehres durch eine Ekrasitpatrone.**

Der vorgestellte Pat. wollte am 24. Mai 1922 auf einen Bock schießen. Durch Beimischung von Ekrasit zum Pulver kam dieses zur

Digitized by Google
Original from UNIVERSITY OF MINNESOTA
Generated on 2019-10-24 18:11 GMT / http://hdl.handle.net/2027/umn.31951002684121b
Public Domain in the United States, Google-digitized / http://www.hathitrust.org/access_use#pd-us-google

Explosion und das ganze Gewehr wurde hierdurch zerissen; das Fernrohr des Gewehres wurde später in einer Entfernung von 50 Schritten aufgefunden. Infolge einer schwereren Verletzung der linken Hand des Pat. und des Chokes beachtete Pat. die Hörstörung zunächst nicht, erst am nächsten Tage trat diese ebenso wie Ohrensausen mehr in den Vordergrund.

Der allerdings erst nach zwei Wochen erhobene Ohrenbefund ergab ein normales rechtes Gehörorgan bei einer dreifachen Rupturierung des linken Trommelfelles und einer Hörweite von v = a.c. Keine Vestibularisstörung. Im Laufe von weiteren zehn Tagen vereinigten sich zwei nur durch eine schmale Brücke getrennte Perforationen, so daß derzeit nur mehr zwei Perforationen zu sehen sind, von denen die große den ganzen hinteren unteren und einen Teil des hinteren oberen Quadranten umfaßt, die kleine großstecknadelkopfgroße sich im vorderen unteren Quadranten befindet. Am restlichen Trommelfell Blutkrusten. Das Amboßsteigbügelgelenk liegt frei. Das Gehör ist, trotzdem inzwischen fünf Wochen verstrichen sind, unverändert schlecht.

Bücherbesprechungen.

Diagnostische und therapeutische Irrtümer und deren Verhütung. Ohrenheilkunde. Herausgegeben von Prof. Dr. J. Schwalbe, Geh. San.-Rat in Berlin. Erstes Heft: Krankheiten des äußeren und mittleren Ohres. Von Prof. Dr. Alfred Brüggemann, Direktor der Universitätsklinik für Ohren-, Nasen- und Halskranke in Gießen. Mit 16 Abbildungen und 3 Kurven. Leipzig 1922, Georg Thieme. (Preis M 33.)

Verf. bespricht das Thema nach folgenden Gesichtspunkten: Ohrschmerzen, Ohreiterungen, Ohrblutungen, Pfropfbildungen im Gehörgange, Fremdkörper im Gehörgange, Schwellungszustände der Ohrmuschel, Entzündungen des äußeren Gehörganges, Neubildungen, Irrtümer bei Beurteilung des normalen und krankhaft veränderten, nicht entzündeten Trommelfelles (Residuen), Tubenabschluß und seine Folgen, Allgemeines über Mittelohrentzündungen, akute Mittelohrentzündung und chronische Mittelohrentzündung. Bei jedem Kapitel werden zuerst die diagnostischen, hierauf die therapeutischen Irrtümer erörtert.

Das 86 Seiten umfassende Bändchen ist wohl in erster Linie für den allgemein praktizierenden Arzt, der auch Kenntnisse in der Otologie besitzt, bestimmt; es wird aber auch von dem jungen Otologen mit Vorteil benutzt werden. Die Darlegungen sind ebenso instruktiv wie präzis und sind öfters durch charakteristische Beispiele sowie gute Abbildungen illustriert. Die für den Praktiker so außerordentlich wichtige Mucosus-Otitis ist leider nicht gewürdigt; ebenso wenig die Tubeneiterung, deren Diagnose nach der vom Ref. angegebenen „Alkohol-Methode“ auch vom Nicht-Facharzt so außerordentlich leicht zu stellen und die doch für Prognose wie Therapie von so großer Bedeutung ist.

Digitized by Google
Original from UNIVERSITY OF MINNESOTA
Generated on 2019-10-24 18:11 GMT / http://hdl.handle.net/2027/umn.31951002684121b
Public Domain in the United States, Google-digitized / http://www.hathitrust.org/access_use#pd-us-google

Die Arbeit des Verf. bedeutet jedenfalls eine wertvolle Bereicherung der Bibliothek des praktischen Arztes und erscheint in hohem Grade berufen, diesem in ihm unklaren Fällen ein treuer Berater zu sein. Die Ausstattung ist erstklassig. E. U.

Der praktische Hals-Nasen-Ohrenarzt. Von Rudolf Panse, Dresden. Mit 8 Abbildungen im Text. Leipzig 1922, Kurt Kabitzsch.

Das Buch unterscheidet sich von allen bisher erschienenen Ausgaben äußerlich ähnlicher Art vor allem dadurch, daß es für den Facharzt, und zwar nur für diesen, geschrieben ist, nicht etwa für den allgemein praktischen Arzt, der sich gelegentlich auch spezialistisch betätigen will oder muß. Wir finden hier alles, worauf der Autor in der Praxis Wert legt, woran er bei Stellung der Diagnose denkt, welche Mittel er bei der Behandlung verwendet usw. Er räumt der Schilderung des Ordinationszimmers, der Sprechstunde, Buchführung, Bezahlung, den Fachschriften, Instrumenten, A- und Antisepsis einen verhältnismäßig breiten Raum in seinen Darlegungen ein. Dann bespricht Verf. die wichtigsten Krankheiten des Mundes, des Rachens, der Nase und der Nebenhöhlen, des Kehlkopfes, des Gehörorgans und die Folgekrankheiten der Ohreiterungen, es ist aber nicht etwa eine kurze Abhandlung der einzelnen Krankheiten, vielmehr bringt Verf. in Schlagworten die wichtigsten Gesichtspunkte derselben. „Aus der Werkstatt des Facharztes für Hals-, Nasen-, Ohrenkrankheiten" könnte es heißen, „Aus der Werkstatt von Rudolf Panse" sollte es heißen; denn das Buch bietet ein lebendiges Bild der praktischen Tätigkeit des Autors. Hauptsächlich von diesem Gesichtspunkt ist es für den Oto-rhino-laryngologen besonders wertvoll. Die individuellen Ansichten werden anschaulich durch die Bemerkungen illustriert, daß für Aufmeißelungen „natürlich"[1]) ein Metallhammer mit Bleiknopf zur Verwendung kommt (vielfach werden von anderen gerade Holzhämmer bevorzugt), daß „für seltene[1]) Fälle" Knochenzangen ganz angenehm sind (die doch von vielen sehr häufig verwendet werden), daß der Autor die Michelschen Klammern bald wieder aufgegeben hat (die sich an anderen Stationen ausgezeichnet bewährt haben) u. dgl. m. Ref. führt diese Bemerkungen nicht etwa an, um einen Gegensatz mit anderen Stationen, sondern nur, um das ganz persönliche Moment der Darlegungen zu beleuchten. E. U.

[1]) Im Original nicht gesperrt gedruckt.

Corrigenda.

In Heft 6 dieses Jahrganges soll es auf S. 451, 4. Zeile von unten, statt Brunner: Brenner und in der Fußnote dieser Seite statt III.: II. Jahresversammlung heißen.

Für den wissenschaftlichen Teil verantwortliche Redakteure: Dr. E. Urbantschitsch, Dr. H. Marschik.
Herausgeber, Eigentümer und Verleger: Urban & Schwarzenberg.
Druck R. Spies & Co. Wien V.

Digitized by Google
Original from UNIVERSITY OF MINNESOTA
Generated on 2019-10-24 18:11 GMT / http://hdl.handle.net/2027/umn.31951002684121b
Public Domain in the United States, Google-digitized / http://www.hathitrust.org/access_use#pd-us-google

MONATSSCHRIFT FÜR OHRENHEILKUNDE
UND
LARYNGO-RHINOLOGIE

56. Jahrg. 1922. 9./10. Heft.

Nachdruck verboten.

Original-Artikel.

Über die Endigung des Cortischen Organs am Vorhofblindsack nebst Bemerkungen über Bau und Funktion des perilymphatischen Gewebes.

Von
Gustav Alexander, Wien.

(Mit 10 Figuren auf Tafel I bis V und 1 schem. Textfigur.)

Mit der Aufdeckung von im Ohrlabyrinth typisch vorkommenden epithelialen Knospen, Leisten usw. und in der Diskussion darüber, ob dieselben rudimentären Nervenendstellen entsprechen, oder nicht, haben diejenigen Regionen des häutigen inneren Ohres an Interesse gewonnen, die normalerweise histologisch zwischen dem Nervenepithel und der einfachen epithelialen Wand stehen: die Randgebiete der Nervenendstellen. Im folgenden wird an einer Serie von Schnitten gezeigt, unter welcher architektonischen Umformung die Papilla basilaris cochleae im Vorhofblindsack ausstreicht.

Gelegentlich vergleichend anatomischer Untersuchungen über das Labyrinthpigment (Arch. f. mikr. Anatomie u. Entwicklungsgeschichte Bd. 58, 1901) ist mir der durchgreifende Unterschied im Bau des perilymphatischen Gewebes der Pars superior und desjenigen der Pars inferior aufgefallen. Ich habe schon in dieser Arbeit hervorgehoben, daß ein festgefügtes Bindegewebspolster nur im Bereich der Pars inferior angetroffen wird, andrerseits die aus einem zarten Bindegewebsnetz bestehende intermediäre Schichte des perilymphatischen Gewebes eine Eigentümlichkeit der Pars superior darstellt. Auch habe ich bereits damals eine von der Umrandung der knöchernen sagittalen Ampulle nach oben und außen streichende Bindegewebsplatte beschrieben, die die innere Begrenzung der Cysterna perilymphatica vestibuli bildet und in der Ansicht vom Vorhoffenster den Sinus utricularis inferior verdeckt (S. 140). Diese Bindegewebsplatte strahlt seitlich in die endostale Schichte des perilymphatischen Gewebes der nächsten Umgebung aus und schließt die Cysterna perilymphatica vestibuli nach innen und oben ab.

Digitized by Google
Original from UNIVERSITY OF MINNESOTA
Generated on 2019-10-24 18:11 GMT / http://hdl.handle.net/2027/umn.31951002684121b
Public Domain in the United States, Google-digitized / http://www.hathitrust.org/access_use#pd-us-google

Seither haben mich wiederholt klinische und anatomische Befunde von der Wichtigkeit, den feineren Verlauf und die Anordnung des perilymphatischen Gewebes beim Menschen genau festzustellen, überzeugt. An einem großen Serienmaterial von inneren Gehörorganen Normaler und Kranker suchte ich folgende Fragen zu beantworten:

1. Besteht ein durchgreifender Unterschied in der Anordnung des perilymphatischen Gewebes der Pars superior gegen die der Pars inferior?

2. Welche sind die konstanten perilymphatischen Wände (Septa)? welchem Zwecke dienen sie?

3. Welche Anteile des perilymphatischen Gewebes zeigen variable Ausbildung?

4. Zu welcher Auffassung gelangen wir auf Grund der Anordnung des perilymphatischen Gewebes in bezug auf die Frage des gegenseitigen Zusammenhanges der perilymphatischen Räume?

5. Welche Bedeutung hat die Anordnung des perilymphatischen Gewebes und der perilymphatischen Räume für die physiologische Funktion des inneren Ohres? Welche Anhaltspunkte lassen sich hieraus gewinnen für den Weg der Reizleitung bis an das Sinnesepithel?

6. Welche Bedeutung kommt dem perilymphatischen Gewebe bei Erkrankungen des inneren Ohres zu?

An die Untersuchung der menschlichen Serien schloß ich die Durchsicht von Serien der verschiedensten Säuger, um festzustellen, ob sich hier die Anordnung des perilymphatischen Gewebes mit der beim Menschen deckt bzw. um Verschiedenheiten in der Anordnung aufzudecken.

Das perilymphatische Gewebe besteht aus drei Zonen. Die endostale liegt den Knochenwänden der Innenohrkapsel an und besteht aus einer einfachen Lage von Bindegewebe. Die subepitheliale Zone umkleidet das epitheliale Weichteilinnenohr und dient stellenweise unter Zwischenschiebung einer hyalinen Schichte der Wandverstärkung des membranösen inneren Ohres. Eine besondere Ausbildung erreicht das perilymphatische Gewebe im Bereich der endostalen und subepithelialen Schichte nur in der Schnecke, indem es die tympanale Belegschichte liefert (Koelliker), möglicherweise auch an der Bildung der unteren Schichte der Basilarmembran teilnimmt. In der tympanalen Belegschichte handelt es sich um die Anhäufung einer kernreichen dichten Schichte an der tympanalen Fläche der Membrana basilaris. Im übrigen verhalten sich die subepitheliale und die endostale Schichte des perilymphatischen Gewebes in der Ausdehnung des gesamten inneren Ohres gleich. Die intermediäre Schichte zeigt dagegen ein verschiedenes Verhalten: Im Bereich der Pars superior finden sich zarte Bindegewebsnetze und dünne Bindegewebsplatten (Scheidewände, Grenzmembranen, Septa), im Bereiche der Pars inferior dichte Binde-

Digitized by Google
Original from UNIVERSITY OF MINNESOTA
Generated on 2019-10-24 18:11 GMT / http://hdl.handle.net/2027/umn.31951002684121b
Public Domain in the United States, Google-digitized / http://www.hathitrust.org/access_use#pd-us-google

gewebszüge und dicke Bindegewebspolster. Der Unterschied wird dadurch verstärkt, daß in der Pars superior nur die eine, in der Pars inferior nur die andere Gattung des perilymphatischen Gewebes vorkommt.

Um den Verlauf der erwähnten Bindegewebswände in der Pars superior festzustellen, und um zu untersuchen, welche unter ihnen in Lage und Auftreten konstant sind, reicht die Untersuchung von Serien von Erwachsenen nicht aus. Ursprünglich glaubte ich annehmen zu können, daß die gefäßführenden, perilymphatischen Wände in Ausdehnung und Lage konstant sind. Dies trifft aber nicht zu. Einen besseren Aufschluß ergibt die Untersuchung von Serien älterer Embryonen (vom 5. Fötalmonat aufwärts). Bereits an einem 5monatlichen menschlichen Fötus läßt sich innerhalb des in diesem Stadium noch sehr reichlich entwickelten perilymphatischen Gewebes wahrnehmen, daß dasselbe in bestimmten Gegenden zu Wänden verdichtet verlauft. In diesem Stadium lassen sich drei solche Membranen Septa) unterscheiden:

1. Eine perilymphatische Membran, die von der äußeren Umrandung der sagittalen knöchernen Ampulle entspringt, nach oben außen gegen den Utrikulus, nach vorn gegen das perilymphatische Gewebe des Sakkulus, nach hinten in das der hinteren Vorhofswand ausstreicht.

2. Eine Membran, die vom hinteren Rand der Gegend der Crista vestibuli entspringend, sich bis an die hintere Zirkumferenz des Vorhofs erstreckt. Sie deckt den Utrikulus und die Ampulla horizontalis gegen die Vorhofszysterne jenseits der Macula utriculi bzw. des Recessus utriculi.

3. Eine Grenzmembran findet sich an der vestibularen Mündungsstelle des Aquaeductus vestibuli. Diese Grenzmembran wird vom Ductus endolymphaticus durchzogen.

Die drei erwähnten Bindegewebsplatten sind in ihrer Lage konstant, in ihrer Ausdehnung jedoch variant. In manchen Fällen sind nämlich die beiden Vorhofsmembranen so weit gegeneinander fortgesetzt, daß sie sich unter dem Utrikulus treffen, wobei sie allerdings im mittleren Teile der unteren Wand des Utrikulus angeschlossen verlaufen. In diesem Falle ist also der perilymphatische Spaltraum zwischen der hinteren Wand des Utrikulus und der hinteren Wand des Vorhofes gegen die Vorhofszysterne vollständig geschlossen. Weiters wird mitunter die Grenzmembran am Aquaeductus vestibuli beim Erwachsenen unvollständig getroffen.

Im Bereiche der Pars inferior findet sich lediglich ein dichtes Bindegewebslager. Auf ihm ruhen der Sakkulus, der Ductus reuniens und der Vorhofsblindsack, und es findet in Form des Ligamentum spirale eine bis in die Schneckenspitze reichende Fortsetzung. Das Bindegewebslager des Sakkulus, des Ductus reuniens und des

Digitized by Google
Original from UNIVERSITY OF MINNESOTA
Generated on 2019-10-24 18:11 GMT / http://hdl.handle.net/2027/umn.31951002684121b
Public Domain in the United States, Google-digitized / http://www.hathitrust.org/access_use#pd-us-google

Vorhofsblindsacks besteht im normalen Zustande aus dichten Bindegewebszügen. Aufhellungen bedeuten hier stets eine pathologische Veränderung. Variant ist dagegen die Lagerung der Bindegewebszüge im Ligamentum spirale. Auch in normaler Weise sind die Randzonen des Ligamentum in der Nähe des Endosts des knöchernen Schneckenkanals und der Stria vascularis und an der Prominentia spiralis dichter als in den übrigen Teilen. Typisch kernlos und faserreich ist das Ligamentum an der Inserationsstelle der Membrana basilaris. Der Körper des Ligamentum spirale selber gibt sehr verschiedene Bilder. Der Substanzreichtum schwankt. Überaus häufig finden sich Aufhellungsbezirke, nicht unähnlich hyalin degenerierten Partien, in das Ligament eingetragen. Solche Aufhellungsbezirke müssen aber entsprechend ihrem Vorkommen als Varietäten im Bereiche der Norm angesehen werden.

Durch die beschriebenen perilymphatischen Grenzwände ist, falls dieselben ideal ausgebildet sind, ein vollständiger Abschluß der Cysterna perilymphatica vestibuli gegen die Pars superior des inneren Ohres gegeben. Denn der Recessus utriculi, der nach abwärts nicht von einer perilymphatischen Membran überzogen ist, wird beim vollentwickelten Individuum durch das vorspringende Ende der Crista vestibuli und durch die auf ihrem Zuge von der Macula utriculi flächenhaft konvergent verlaufenden Nervenfasern gegen die Vorhofzysterne gedeckt. In diesen Fällen kommuniziert die Cysterna perilymphatica vestibuli bloß mit der Scala vestibuli. Reichen die vestibularen perilymphatischen Septa weniger weit, dann kann ein Zusammenhang der Cysterna perilymphatica vestibuli mit den perilymphatischen Spalträumen um den verjüngten medialen Anteil des Utrikulus und von da mit den perilymphatischen Räumen im Bereich der Sinusenden der Bogengänge bestehen.

Es kommen somit Fälle vor, in welchen die Cysterna perilymphatica vestibuli mit den perilymphatischen Räumen der Pars superior des inneren Ohres keinerlei direkten Zusammenhang besitzt. Aber auch in Fällen von unvollkommener Ausbildung der Grenzmembranen ist nur eine spaltförmige und feine Kommunikationsöffnung im Bereiche des medialen verjüngten Anteiles des Utrikulus gegeben.

E. Ruttin (Zur normalen und pathologischen Anatomie des Utrikulus und der Cysterna perilymphatica vestibuli, Acta otolaryngologica, Vol. III., Fasc. 3, 1922) hat Serien von normalen und pathologischen Fällen untersucht und das Septum an der sagittalen Ampulle gleichfalls in allen Fällen ausgebildet gefunden.

H. M. de Burlet (Der perilymphatische Raum des Meerschweinchenohres, Anatomischer Anzeiger, Bd. 55, Nr. 12, 13, 1920) hat den perilymphatischen Raum des Meerschweinchenohres untersucht. Meine eingangs erwähnte Arbeit ist ihm entgangen. Er gelangt

Generated on 2019-10-24 18:11 GMT / http://hdl.handle.net/2027/umn.31951002684121b
Public Domain in the United States, Google-digitized / http://www.hathitrust.org/access_use#pd-us-google
Digitized by Google
Original from UNIVERSITY OF MINNESOTA

zur Bestätigung der aus meiner vergleichenden Arbeit folgenden Tatsachen. Die Grenzmembranen zeigen beim Meerschweinchen dieselbe topographische Lage wie beim Menschen. Varietäten in der Ausbildung des perilymphatischen Gewebes sind nur zu finden in bezug auf die Größenausdehnung der vestibularen Septa nach hinten. Der Ductus utriculo-sacculari liegt mitunter innerhalb, mitunter außerhalb der Cysterna perilymphatica vestibuli.

Die einzelnen perilymphatischen Spalträume der Pars superior stehen untereinander in kontinuierlichem Zusammenhange, der allerdings durch die reichlich vorhandenen Bindegewebsnetze im Bereiche der Ampullen und der Sinus utriculares beeinträchtigt wird. Der Aquaeductus vestibuli erscheint bis zu einem gewissen Grade gegen die perilymphatischen Räume des Labyrinthes isoliert.

Dagegen besteht ein freier im normalen Zustand stets uneingeschränkter Zusammenhang der Cysterna perilymphatica vestibuli und der Scala vestibuli.

Dieser Typus der perilymphatischen Räume gilt auch für alle höheren Säugetiere. Eine Ausnahme macht nur der Hund, bei welchem normalerweise im blinden Ende der Scala tympani, nahe dem sekundären Trommelfell, ein zartes weitmaschiges Bindegewebsnetz angetroffen werden kann.

Die Fixation der membranösen Wände der Pars superior wird durch die Bindegewebsnetze der intermediären perilymphatischen Zone besorgt. Man braucht nicht anzunehmen, daß die erwähnten perilymphatischen Membranen der Fixation der membranösen Wände dienen. Es ist daher auch richtig, diese Bindegewebsplatten als perilymphatische Septa zu bezeichnen und nicht als Ligamente. Denn sie erfüllen lediglich die Aufgabe, einzelne perilymphatische Abschnitte des inneren Ohres gegen die Umgebung abzuschließen.

Nach Lage und Ausbildung des perilymphatischen Gewebes und der Topographie der Nervenendstellen läßt sich in bezug auf die Funktion folgendes feststellen: Im Bereich der gesamten Pars superior und im Bereich des Sakkulus vermag eine Bewegung der Perilymphe nicht unvermittelt bis zu den die Nervenendstellen tragenden häutigen Wandteilen vorzudringen. Die Macula utriculi selbst ist gegen die Zysterne des Vorhofs durch die unter ihr durch Bindegewebe verstärkt hinwegziehenden Nervenfasern gedeckt, die häutigen Ampullen und die Cristae ampullares durch die oben erwähnten Septa. Der Sakkulus kehrt seine freie Wand der Vorhofzysterne zu. Eine Bewegung der Perilymphe wird daher unvermittelt lediglich zu einer Bewegung der freien Wand führen und nicht direkt bis an die vordere, auf dem Bindegewebspolster ruhende, die Makula tragende Wand vorzudringen vermögen. Die periphere Sakkuluswand hat hier die Funktion, die im

Digitized by Google
Original from UNIVERSITY OF MINNESOTA
Generated on 2019-10-24 18:11 GMT / http://hdl.handle.net/2027/umn.31951002684121b
Public Domain in the United States, Google-digitized / http://www.hathitrust.org/access_use#pd-us-google

übrigen inneren Ohr die perilymphatischen Septa des Vorhofes erfüllen. Die Funktion der Grenzmembranen an der Pars superior ist hier von der freien Sakkuluswand selbst übernommen und in der Ausbildung dieser Membranen ist somit ein Mechanismus zu erblicken, welcher die labyrintären Nervenendstellen von Bewegungen der Perilymphe nicht direkt beeinflußbar halten soll.

Einem gänzlich anderen Typus ist die Unterbringung des Cortischen Organes gefolgt. Jede Bewegung der Perilymphe in der Scala tympani muß hier unvermittelt zu einer Bewegung der Basilarmembran führen. Die Nervenendstelle in der Schnecke ist den Bewegungen der Perilymphe direkt erreichbar. Die perilymphatischen Septa (Grenzmembranen) ergeben eine fast vollständige Absperrung der Nervenendstellen der Pars superior gegen die direkte Einwirkung von Bewegungen der Perilymphe, die von der Vorhofzysterne oder der Schnecke kommen. Das Widerspiel dieses Verhaltens zeigt sich in der durch die Enge des Ductus reuniens gegebenen Isoliertheit des Ductus cochlearis gegen Bewegungen der Endolymphe im Bereich des Labyrinths.

In bezug auf die funktionelle Bedeutung sind somit die perilymphatischen Grenzmembranen des Vorhofes zu vergleichen mit der Einengung des endolymphatischen Zusammenhanges durch den Ductus reuniens zwischen Sakkulus und Ductus cochlearis.

Im großen und ganzen sind die Wandteile der Pars superior des inneren Ohres dicker als die der Pars inferior. Auch hierfür bildet das perilymphatische Gewebe die Ursache, von dem wohl größtenteils die homogene subepitheliale Schichte der Pars superior stammt. Die Funktion des perilymphatischen Gewebes am Sakkulus ist von der Funktion verschieden, die dieses Gewebe in der Schnecke zu erfüllen hat. Im gesamten Labyrinth, d. h. im Bereiche der Pars superior samt dem Sakkulus, dient das perilymphatische Bindegewebsnetz der Fixation der häutigen Wandteile und der unverrückbaren Erhaltung der normalen Form der Pars superior. Im Ductus cochlearis dagegen werden durch das perilymphatische Gewebe die beiden Hauptwände des häutigen Schneckenkanals in einer elastischen Spannung erhalten. An der oberen Fläche der elastisch gespannten Basilarmembran liegt die Nervenendstelle selbst. Sie ist frei über der Scala tympani untergebracht.

Es ist interessant, dieses Verhältnis am Vorhofende des Schneckenkanals genau zu verfolgen.

Digitized by Google
Original from UNIVERSITY OF MINNESOTA
Generated on 2019-10-24 18:11 GMT / http://hdl.handle.net/2027/umn.31951002684121b
Public Domain in the United States, Google-digitized / http://www.hathitrust.org/access_use#pd-us-google

Die Objekte, welche ich dieser Darstellung zugrunde lege, stammen von einem erwachsenen Kaninchen.

Die Schnittrichtung ist so gewählt, daß an ein und demselben Schnitt Sakkulus, Ductus reuniens und Vorhofsblindsack im Zusammenhange zu sehen sind. Ich darf also annehmen, den Ductus reuniens in Längsschnitten, den Vorhofsblindsack und den Vorhofsabschnitt der Schnecke in Querschnitten zu sehen, im idealen Querschnitt freilich nur die Teile an der Mündungsregion, jedoch bleiben auch die Schnitte der nächsten Umgebung, infolge der Krümmung des Vorhofsabschnittes und des Vorhofsblindsackes um einen verhältnismäßig großen Radius, als Querschnitte verwendbar.

Scharf vom Sakkulus durch eine Knickung der freien Wand ist der Ductus reuniens getrennt, die dem Knochen zugekehrte Wand des Ductus reuniens ändert ihre Verlaufsrichtung am Übergang in den Ductus reuniens nicht. Vom Hauptteil des Sacculus aus erstreckt sich unter den Sinus utricularis anterior hin der Processus utricularis sacculi (Tafelfig. 7).

Unter der Macula sacculi finden wir eine breite bindegewebige Schicht, eine Art flächenhaft ausgebreitetes Ligament, das den Sakkulus im Recessus sphaericus fixiert. Im Bereiche der Makula wird die Schichte von Nervenfasern durchzogen. Die bindegewebige Lage setzt sich, an Dicke etwas abnehmend, entsprechend der dem Knochen zugewendeten Wand des Ductus reuniens nach ab- und vorwärts gegen den Ductus cochlearis und den Vorhofsblindsack fort. Die freie Wand des runden Säckchens ist aus platten, polygonalen Epithelzellen zusammengesetzt. Eine ähnliche Struktur zeigt die freie, äußere Wand des Ductus reuniens. Ein eigentümliches Verhalten zeigt jedoch die dem Knochen zugekehrte Wand des Ductus reuniens.

Es ist bekannt, daß die Struktur der epithelialen Säckchenwand in der direkten Umgebung der Nervenendstelle ein ganz charakteristisches Aussehen bietet. Schwalbe sagt hierüber unter Berücksichtigung des menschlichen Labyrinthes folgendes: „Das Epithel des Utrikulus und Sakkulus ist überall, abgesehen von den Nervenendstellen, den Maculae acusticae, ein niedriges Pflasterepithel, welches im Utrikulus und Sakkulus bei 12 bis 21 μ Breite nur 3 bis 4 μ hoch gefunden wird. Es ist also stark abgeplattet und zeigt bei Flächenansichten polygonale Umrisse der einzelnen Zellen. In der nächsten Umgebung der Maculae acusticae nehmen die Zellen an Höhe zu (9 bis 10 μ) und erscheinen nunmehr kubisch um dann rasch unter Streckung zu Zylinderzellen sich in das charakteristische Nervenepithel der Makula umzuwandeln".

In der Umgebung des oberen Randes der Macula sacculi finde ich an meinen Präparaten das von Schwalbe beschriebene Verhalten. Die Zelleiber werden größer, höher, die Kerne erscheinen rund, dicht angeordnet und endlich in mehreren Reihen übereinander. Die Breite dieser Zone beträgt in der Mittellinie der Makula 80 μ. Im Anschluß an den unteren Rand der Makula finden wir eine einfache Schichte eines kubischen Epithels mit großen, runden Kernen. Dieser Epithelstreifen liegt im Ductus reuniens, er bildet die Makulawand desselben, ist in der Mittellinie 213 μ lang und hört im Ductus reuniens mit scharfer Grenze gegen das umgebende Plattenepithel hin auf (Tafelfig. 5 bis 7).

Die bindegewebige Unterlage ist hier schmäler als in der Gegend der Makula, doch dichter gefügt (Tafelfig. 6, 7, 8).

Die Höhe des Sakkulus und Ductus reuniens bis zur peripheren Wand des Schneckenkanals oder Vorhofsblindsackes beträgt 2·25 mm, der Durchmesser des Ductus reuniens inkl. Wanddicke am Abgang vom Sakkulus 67 μ, an der engsten Stelle vor der Mündung in den Canalis cochlearis 34 μ, die Weite des Lumens an den bezüglichen Stellen 50 μ bzw. 16·6 μ. Der Ductus reuniens ist nach Schnittmessung 700 μ lang; der nach abwärts vom kubischen Epithel liegende Teil der dem Knochen zugekehrten Wand wird von Plattenepithel gebildet (Tafelfig. 6, 7, 8).

Der Vorhofsblindsack ruht auf einer dicken bindegewebigen Schichte, die der Struktur nach dem Ligamentum spirale und dem bindegewebigen Lager

Digitized by Google
Original from UNIVERSITY OF MINNESOTA
Generated on 2019-10-24 18:11 GMT / http://hdl.handle.net/2027/umn.31951002684121b
Public Domain in the United States, Google-digitized / http://www.hathitrust.org/access_use#pd-us-google

des Sakkulus und des Ductus reuniens gleicht. Der Bau der oberen Wand deckt sich mit dem der Reissnerschen Membran. Am Übergang des Lumens des Blindsackes in das des Ductus reuniens verbindet sich die obere Wand des ersteren mit der freien Wand des letzteren in einer Linie, welche dem oberen Teil der Zirkumferenz des unteren Endes des Ductus entspricht.

Die Struktur der oberen Wand bleibt bis in den Fundus des Blindsackes ungeändert, wo sie unter allmählicher Abnahme an Breite nach hinten innen verlaufend endet.

Die basale Wand erstreckt sich mit ihrer Unterlage unter Verschmälerung bis in den Fundus des Blindsackes und verschmilzt schließlich mit der oberen Wand. Das Lumen erscheint im Fundus spaltförmig und endet rundlich abgeschlossen. Das perilymphatische bindegewebige Lager setzt sich ungefähr in einer Länge von 140 μ über das blinde Ende des Vorhofsblindsackes hinaus nach hinten und innen auf den Boden des Vestibulum fort. In der Umgebung finden wir eine größere Zahl teils in teils auf dem Knochen verlaufender Blutgefäße.

Nach vorne geht der Vorhofsblindsack in den Ductus cochlearis über. Sowohl bindegewebige Anteile des Ductus cochlearis als auch Bestandteile der Papille haben sich im Laufe der Entwicklung sekundär mehr wenig tief in den Blindsack fortgesetzt. Verfolgen wir die einzelnen Schnittbilder vom Ductus cochlearis gegen den Vorhofsblindsack, so ergibt sich folgendes:

In einem Querschnitt des Ductus cochlearis in der Nähe des Vorhofsblindsackes (Tafelfig. 1) (M. VI. 16) sind alle epithelialen Elemente vorhanden, ebenso Ganglion spirale und Nervenfasern. Die Lamina spiralis ossea ist im Querschnitt langgestreckt. Die Scala vestibuli ist bereits in das Vestibulum übergegangen, die Scala tympani klein, nach abwärts durch den dünneren Teil der Membrana tympani secundaria geschlossen. Ich möchte hier erwähnen, daß ich an einer Reihe von Säugetieren die Membrana tympani secundaria von der des Menschen wesentlich verschieden gefunden habe. Es mag dies durch die relative und absolute Vergrößerung des runden Fensters bei diesen Tieren, bei welchen das Promontorium mehr vorspringt, höher gelegen ist, bedingt sein. Die Membran inseriert eine Strecke weit an der Lamina spiralis ossea (Tafelfig. 2), von dieser zieht ein oberer Teil gegen die Unterseite der Lamina spiralis ossea secundaria, ein unterer gegen den Contur des runden Fensters. Nach vorn verliert die Membran ihre Ansatzlinie an der Lamina spiralis, nach hinten gabelt sich die Linie, an der peripherwärts gelegenen entspringt der obere, an der zentralen der untere Abschnitt der Membran, beide enden allmählich schmäler werdend, getrennt voneinander durch Näherung ihrer Insertionspunkte. Bei diesen Tieren nimmt also an der Begrenzung des runden Fensters auch die Lamina spiralis ossea teil.

Das Ligamentum spirale erscheint infolge der Verkleinerung der Scala tympani und des Vorhandenseins der Lamina spir. oss. sec., welche das Ligamentum spirale nach unten begrenzt, kurz und breit.

Verfolgen wir die Schnittbilder gegen den Blindsack hin, so sehen wir zunächst das Ganglion spirale schwinden. Die Membrana basilaris wird schmäler, der Limbus spiralis kürzer, die Membrana tectoria verflacht (Tafelfig. 3). Die Prominentia spiralis ändert sich gleichmäßig mit dem Limbus, Sulcus spiralis internus und externus verschwinden allmälig.

Mit der Verschmälerung der Membrana basilaris schiebt sich der kernlose Teil des Ligamentum spirale immer weiter axial unter die Basilar-Membran (Tafelfig. 3), er bildet endlich den Boden für die Stützzellen (Tafelg. 4, 5). Die Membrana basilaris verdickt sich, die Cortischen Pfeiler werden kleiner (Tafelfig. 4), steiler gestellt, der Tunnelraum ein vertikaler Spalt (Tafelfig. 5). Der Hensensche Bogen und der Nuelsche Raum werden breiter. In der Substantia propria der verdickten Basilarmembran treten reichliche Kerne auf.

Damit haben wir das Ende des Ductus cochlearis erreicht und der folgende Schnitt der Serie trifft bereits den Vorhofsblindsack im Querschnitt (Tafelfig. 6).

Digitized by Google
Original from UNIVERSITY OF MINNESOTA
Generated on 2019-10-24 18:11 GMT / http://hdl.handle.net/2027/umn.31951002684121b
Public Domain in the United States, Google-digitized / http://www.hathitrust.org/access_use#pd-us-google

Die Übergangsregion hat eine Länge von 60 bis 80 μ. Sie ist nun dadurch als Ganzes charakterisiert, daß sie keine normale Scala tympani mehr besitzt. An der unteren Lefze der Lamina spiralis ossea entspringt eine Knochenlamelle, die am folgenden Schnitt (M VI 4) (Tafelfig. 4) an Ausdehnung gewonnen hat und mit der Lamina spiralis ossea secundaria verschmilzt (Tafelfig. 4, 5).

Das nunmehrige Fehlen der Scala tympani ist das wichtigste Merkmal des Vorhofsblindsackes (Tafelfig. 1 bis 6).

Im folgenden Schnitt (Tafelfig. 6) hat sich der glashelle Abschnitt des Ligamentum spirale, der sich schon früher an der Unterseite des Kanals befand, vollends daruntergeschoben und sich mit dem Bindegewebslager des Ductus reuniens verschmolzen (Tafelfig. 6), das ganze Lager ruht auf der Knochenplatte, welche aus der Verbindung der beiden Laminae spiralis osseae resultiert (Tafelfig. 6). Noch am vorhergehenden Schnitt fanden wir zwischen dem Bindegewebe und der Knochenplatte den oberen Abschnitt der Scala tympani, hier sind beide miteinander verbunden, der obere Abschnitt der Skala ist nicht mehr vorhanden. An die Knochenplatte schließt sich nach abwärts ein fibröser Teil, der Rest der Membrana tympani secundaria. Fanden wir zwischen dieser und der oben beschriebenen Knochenlamelle früher einen Raum (Tafelfig. 3, 4, 5), den unteren Abschnitt der Scala tympani, so sehen wir jetzt, daß auch hier die beiden Teile in volle gegenseitige Verbindung geraten sind. Die Scala tympani hat somit ihr Ende erreicht. Weiter basalwärts finden wir den Vestibulumboden, auf welchem nun der Blindsack ruht.

Im Blindsack finden wir die ganze Reihe der äußeren Stützzellen, die Hensenschen und Böttcherschen Zellen (Tafelg. 6, 7), als flache Erhabenheit gegen den Ductus reuniens hin den Rest des Limbus spiralis. Zwischen beiden sehen wir eine Lücke: Cortische Pfeiler und Deiters'sche Zellen sind weggefallen. Der obere Contur des Limbus spiralis-Restes ist von einer Reihe platter Epithelzellen bedeckt, nach außen finden wir kubische Zellen, welche den Zellen des nicht mehr vorhandenen Sulcus spiralis internus vollständig entsprechen.

Der axiale Teil der Lamina spiralis ossea ist im Vestibulumboden aufgegangen, der periphere, mit welchen die Nervenfasern an die Papille gelangen, ist mit den Nerven verschwunden (Tafelfig. 3 bis 7).

An der Lücke zwischen inneren und äußeren Zellresten der Papille tritt das platte Epithel der unteren Wand des Blindsackes selbst zutage (Tafelfig. 6). An der Außenseite finden wir als flache kaum sichtbare Erhabenheit die Prominentia spiralis, basal von ihr, nur angedeutet, den Sulcus spiralis externus sowie sein Epithel: kubische Zellen mit großen, runden Kernen und wenig Protoplasma. An den peripheren Contur des Blindsackes schließen sich das Ligamentum spirale und die Stria vascularis an.

Die Knochenplatte ist mit dem Vestibulumboden nahezu vollkommen vereinigt (Textfigur). Unter ihr ist nur eine ganz kleine Menge von Bindegewebe als Rest der Membrana tympani secundaria zu sehen (Tafelfig. 6). Der glashelle Teil der Unterlage ist stellenweise kernhaltig, an der früher durch Ausfall der Sinneszellen leeren Gegend des Papillenquerschnittes sehen wir kubische Zellen, welche von der Gruppe der axial gelegenen Zellen zu kommen scheinen und sich bis zu den äußeren Stützzellen erstrecken; die Zahl und Höhe dieser hat abgenommen. Im übrigen hat sich das Bild nicht geändert.

M V 16 (Tafelfig. 7). Die Knochenmasse, auf welcher der Blindsack ruht, ist in den Boden des Vestibulum übergegangen, der nunmehr die Unterlage des Caecum bildet (Tafelfig. 7). Der Rest des Limbus spiralis und Prominentia spiralis sind nahezu geschwunden.

Die Teile der Papille, welche sich noch bis dahin im Querschnitt des Caecum finden, werden an den folgenden Schnitten kleiner und an Zahl geringer, und am drittfolgenden Schnitt (M V 13) (Tafelfig. 8), einer Entfernung von ungefähr 60 μ entsprechend finden wir einen leeren Vorhofsblindsack, dessen

Digitized by Google
Original from UNIVERSITY OF MINNESOTA
Generated on 2019-10-24 18:11 GMT / http://hdl.handle.net/2027/umn.31951002684121b
Public Domain in the United States, Google-digitized / http://www.hathitrust.org/access_use#pd-us-google

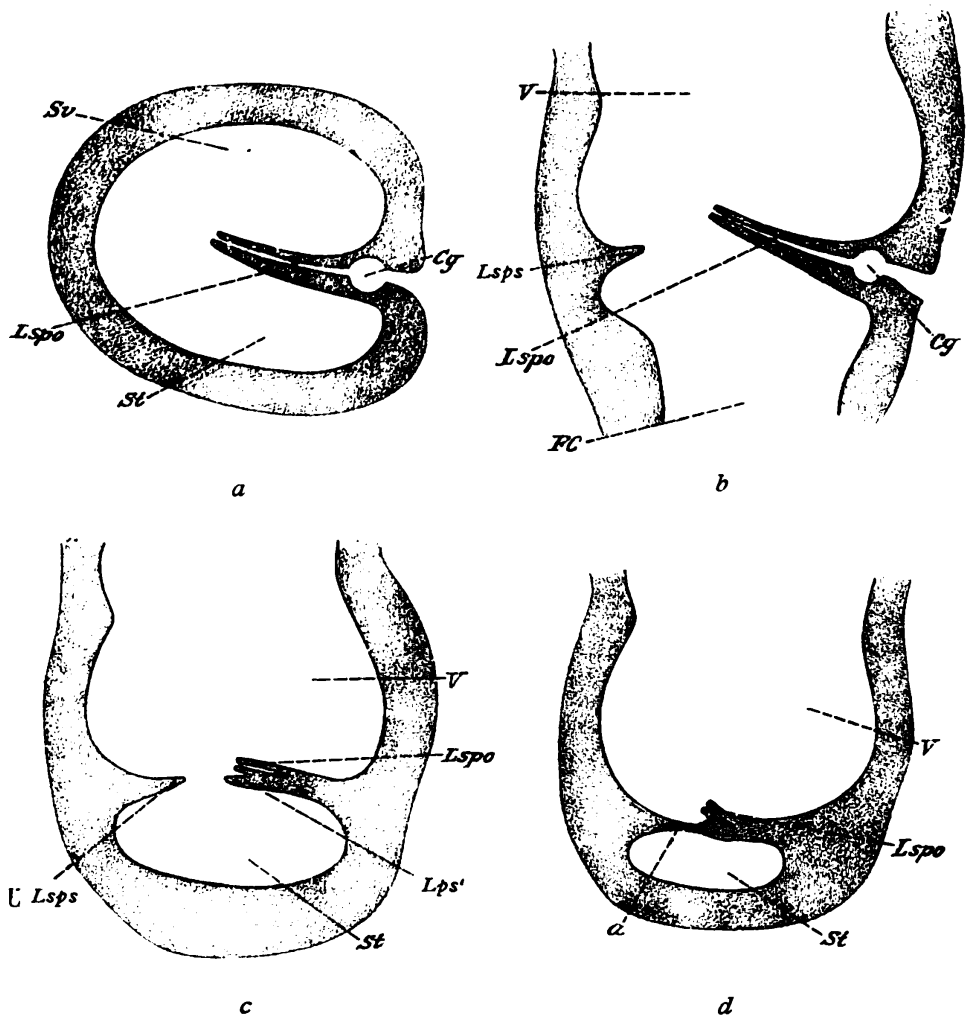

Fig. 1 (*a—f*). Verstreichen der Scala tympani am Vorhof.

a = Knochengerüst der Basalwindung.
b = Knochengerüst des Vorhofteiles des Schneckenkanals.
c = Annäherung der Lamina spiralis ossea secundaria (Lsps) in die untere Lefze der Lamina spiralis ossea (Lspo), die eine kleine, gegen die Lamina spiralis ossea secundaria gerichtete Leiste (Lspo) aufweist.
d = Lamina spiralis ossea secundaria und Lamina spiralis ossea (Lspo) sind miteinander verschmolzen (*a*) und gehen (*e*) in den Vorhofboden über.
e = unter dem Vorhofboden ein Rest der Scala tympani.
f = solider Vorhofboden (*a*) ohne Skalenrest.

Erklärung der Abkürzungen.

Cg	Canalis ganglionaris	*St*	Scala tympani
Fc	Fenestra cochleae	*V*	Vorhof
Lspo	Lamina spiralis ossea (primaria)	*v*	Vorhofboden.
Lsps	Lamina spiralis ossea secundaria		

Digitized by Google
Original from UNIVERSITY OF MINNESOTA
Generated on 2019-10-24 18:12 GMT / http://hdl.handle.net/2027/umn.31951002684121b
Public Domain in the United States, Google-digitized / http://www.hathitrust.org/access_use#pd-us-google

Wand aus einem niedrigen Epithel zusammengesetzt ist, der im Bau der eingangs beschriebenen Form gleich ist. Wir sehen ein niedriges Epithel mit runden, dunkel gefärbten Kernen, an der Außenseite die Stria vascularis. Das bindegewebige Polster, das den Kanal unten und peripher umgibt, gleicht dem der übrigen Teile der Pars inferior.

Der Blindsack ruht zum größten Teile auf dem Vestibulumboden, in dem als Recessus cochlearis Reichert bezeichneten Grübchen, nur eine ganz schmale, an den Ductus cochlearis angeschlossene Zone liegt auf den verschmolzenen Spiralblättern an deren Übergang in den Vorhofsboden an einer Stelle, wo eine Scala tympani nicht mehr vorhanden ist (Tafelfig. 6).

In das Lumen des Blindsackes setzen sich in geringe Tiefe vom Ductus cochlearis her Limbus spiralis und Prominentia spiralis in nicht mehr charakteristischer Gestalt fort, weiters von epithelialen Gebilden die inneren und die äußeren Stützzellen, die Zellen des Sulcus spiralis internus und externus. Zunächst verstreichen die Erhabenheiten vollständig, sodann die inneren und endlich durch Schwund an Zahl und Größe die äußeren Stützzellen. Der übrige Teil des Blindsacklumens ist von Papillenresten frei (Tafelfig. 9, 10).

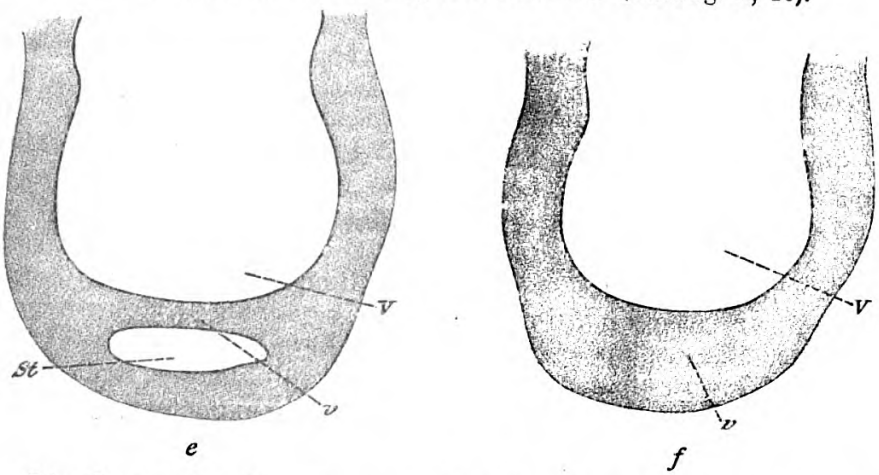

e *f*

Die Grenze des Caecum gegen den Ductus cochlearis ist scharf ausgebildet.

Der die Papille tragende Wandabschnitt liegt nicht dem Knochen an, sondern ist frei zwischen zwei Knochenplatten ausgespannt; zwischen der Lamina spiralis ossea primaria und dem peripheren Contur der Schneckenkapsel. Das Vorhandensein einer Scala tympani und einer charakteristischen Nervenendstelle sind der Schnecke eigentümlich und bei phylogenetischen Untersuchungen als Merkmale der Schnecke von einziger Bedeutung.

Der Vorhofsblindsack ist nun dadurch vom Ductus cochlearis zu unterscheiden, daß an ihn keine Nervenfasern gelangen, daß der die Nervenfasern gegen die Papille hinleitende Abschnitt der Lamina spiralis, die beiden Lefzen derselben, die Sinnesepithelien (Haarzellen, Cortische Pfeiler mit den Bodenzellen, Deiterssche Zellen) und die Scala tympani nicht vorhanden sind: indem die genannten Teile im gleichen Querschnitt, mit scharfer Grenze unvermittelt schwinden, ist eine scharfe Grenze des Caecum gegen den Ductus cochlearis auch am erwachsenen Individuum gegeben.

Der Ductus cochlearis, im besonderen die Basilarmembran besitzen einen gewissen Grad von Beweglichkeit: eine z. B. von der Fenestra cochleae her sich fortpflanzende Welle der perilymphatischen Flüssigkeit wird sich bis zur Membrana basilaris fortsetzen und eine Bewegung derselben hervorrufen.

Digitized by Google
Original from UNIVERSITY OF MINNESOTA
Generated on 2019-10-24 18:12 GMT / http://hdl.handle.net/2027/umn.31951002684121b
Public Domain in the United States, Google-digitized / http://www.hathitrust.org/access_use#pd-us-google

Der Vorhofsblindsack, auf welchen sich ein von unten her kommende Perilymphbewegung infolge des Fehlens der Scala tympani nicht fortsetzen kann, und der Ductus cochlearis, welcher eine Bewegung speziell seiner die Nervenendstelle tragenden Wand zuläßt, grenzen unmittelbar aneinander.

Durch die besondere Form des Ligamentum spirale wird die ausgespannte Basilarmembran der perilymphatischen Lymphwelle geradezu entgegengehalten.

Im radialen Querschnitt reicht das funktionsfähig ausgebildete Cortische Organ ebensoweit gegen den Vorhof als die Membrana basilaris frei über der Scala tympani zwischen der bindegewebigen Decke der Lamina spiralis ossea und dem Ligamentum spirale ausgespannt ist. Gegen den Vorhofblindsack fließen diese beiden Bindegewebslager ineinander und in dem gleichen Querschnitt, in welchem der häutige Schneckenkanal durch dieses Bindegewebslager gegen die Scala tympani hin isoliert erscheint, so daß nun die Basilarmembran nicht mehr elastisch ausgespannt verlauft, sondern ähnlich den medialen Wänden des Ductus reuniens und des Sacculus auf dem Bindegewebspolster fixiert erscheint, in diesem selben Querschnitt hört auch das funktionierende Cortische Organ auf. Von da an finden sich bis zum völligen Verstreichen der Papille im Vorhofsblindsack nur Stützelemente der Papille, aber keine Sinneszellen.

Die Ausbildung der Grenzmembranen entspricht somit einer durch die physiologische Funktion gegebenen Notwendigkeit. Es scheint, daß die kochleare Nervenendstelle ebenso notwendig den perilymphatischen Lymphbewegungen ausgesetzt sein muß, wie die labyrintheren Nervenendstellen von einer direkten Einwirkung der Bewegungen der Perilymphe geschützt bleiben müssen.

Zu ähnlichen Schlußfolgerungen gelangt auch de Burlet. Er erblickt jedoch im Spatium perilymphaticum inferius des Säugers die freie Bahn nach dem Cortischen Organ und (meines Erachtens nicht richtigerweise) auch nach den Maculae acusticae. Die letzteren sind ja, wie ich oben dargelegt habe, gegen das Spatium perilymphaticum inferius ebenso isoliert wie die Cristae ampullares. De Burlet hält die Grenzmembranen für umso wichtiger, je windungsreicher die Schnecke ist, wodurch besonders einem Energieverlust in der Auswirkung des Reizes vorgebeugt wird. Voll-

Digitized by Google
Original from UNIVERSITY OF MINNESOTA
Generated on 2019-10-24 18:12 GMT / http://hdl.handle.net/2027/umn.31951002684121b
Public Domain in the United States, Google-digitized / http://www.hathitrust.org/access_use#pd-us-google

ständig wird die Isolierung der perilymphatischen Räume nicht in allen Fällen erreicht. Dies folgt schon aus der Tatsache der varianten Ausbildung der medialen Anteile der beiden Grenzmembranen im Vorhof, wonach beim Menschen in manchen Fällen die Vorhofszysterne gegen die perilymphatischen Räume der Pars superior abgeschlossen ist, in anderen nicht. Andrerseits hindert die Grenzmembran einen Energieverlust bei den dem Kochlearorgan zukommenden Reizen (de Burlet) und schützt nicht bloß, wie de Burlet meint, die Cristae ampullares, sondern auch die Maculae des Vorhofs gegen einen nicht adäquaten Reiz.

Gehen wir von der Tatsache aus, daß die Nervenendstellen des inneren Ohres in Bewegungen der das innere Ohr erfüllenden Flüssigkeit ihren adäquaten Reiz erhalten, so ist aus der Anordnung des perilymphatischen Gewebes ersichtlich, daß der kochleare Apparat vor allem durch Lageverschiebungen der Perilymphe, die labyrinthären Nervenendstellen dagegen vor allem durch Lageverschiebungen der Endolymphe angesprochen werden. Nur die Hauptwände des häutigen Schneckenkanals (Membrana basilaris und Membrana verstibularis) sind schwingungsfähig untergebracht, die die labyrinthären Nervenendstellen tragenden Wandteile der Pars superior sind dagegen in ihrer Lage durch Bindegewebe fixiert. Am meisten fixiert sind die auf dem Bindegewebepolster fest ruhende Macula sacculi, fast ebenso sehr die auf den unter ihr ausgebreiteten Nervenfaserzügen ruhende Macula utriculi und endlich auch die durch Bindegewebswände isolierten, im übrigen durch sternförmig verästelte Bindegewebnetze fixierten Cristae ampullares.

In pathologischer Beziehung ist das Vorhandensein der Grenzmembranen nicht ohne Bedeutung. Es kann hierdurch ein Erkrankungsprozeß auf die perilymphatischen Spalträume im Bereich der Pars superior beschränkt bleiben. Eine erhebliche Widerstandsfähigkeit kommt den erwähnten Membranen jedoch nicht zu. Es wird von einem Beschränktbleiben nur dort die Rede sein können, wo der pathologische Prozeß von vornherein keine besondere Neigung zu einer weiteren aktiven Ausbreitung zeigt.

Im tierischen inneren Ohr findet man mitunter frische perilymphatische Blutungen. Sie treten besonders beim Äthertod auf und sind als agonale Blutungen anzusehen. Diese Blutungen zeigen häufig eine Begrenztheit nach der durch die perilymphatischen Septa gegebenen Ausdehnung. Die mechanische Widerstandsfähigkeit der Septa spielt jedoch hierbei nur eine untergeordnete Rolle. Es handelt sich hier eben um agonale Blutaustritte, wobei eine weitere Ausbreitung der Blutungen nicht so sehr durch die Septa, als den eintretenden Tod gehindert wird. Doch hat de Burlet umschriebene perilymphatische Labyrinthblutungen an zentrifugierten Versuchs-

Digitized by Google
Original from UNIVERSITY OF MINNESOTA
Generated on 2019-10-24 18:12 GMT / http://hdl.handle.net/2027/umn.31951002684121b
Public Domain in the United States, Google-digitized / http://www.hathitrust.org/access_use#pd-us-google

tieren gefunden, wobei sich zeigte, daß sich das Blut hinter der Grenzmembran staute und dieselbe teilweise aufbauscht.

Eine größere mechanische Widerstandsfähigkeit kommt wohl nur der Grenzmembran vor der sagittalen Ampulle zu, bebesonders dahingehend, daß eine Erkrankung im Gebiet der Vorhofzysterne längere Zeit beschränkt gehalten wird. Aber auch hier dürfte es sich nur um Prozesse handeln, die an sich überhaupt keine oder nur eine geringe Neigung zur weiteren Ausbreitung zeigen. Bei foudroyanter Labyrinthentzündung, bei akuter lymphomatöser Labyrinthblutung u. f. f. macht der pathologische Prozeß für längere Zeit kaum jemals an den Grenzmembranen halt. Besonders bei leukämischen Labyrinthblutungen findet man nicht selten die perilymphatischen Septen ebenso zerrissen, wie manche Wandteile des membranösen inneren Ohres, so besonders die Membrana vestibularis.

Der Unterschied in der Ausbildung des perilymphatischen Gewebes der Pars superior und der Pars inferior und der Unterschied in der Widerstandsfähigkeit der häutigen Wände selbst äußert sich auch in Fällen von Erkrankung. Bei allen Erkrankungen, bei welchen sich Veränderungen ergeben, die den Ausgangspunkt für einen endolymphatischen Überdruck bilden, kann man beobachten, daß sich sehr rasch weitgehende Ektasien der Pars inferior entwickeln, während die Pars superior in denselben Fällen keine oder nur eine geringe Erweiterung (meist fast lediglich im Ausmaße des flaschenhalsförmigen Teiles des Utrikulus) zeigt. Die höchstmögliche Ektasie der Pars superior ist nach ihrem geringen Grade mit den typisch hochgradigen Ektasien der Pars inferior und der Schnecke gar nicht vergleichbar. Diese letzteren können an Lumen so bedeutend gewinnen, daß durch die endolymphatischen Anteile die der Pars inferior entsprechenden Hohlräume der Innenohrkapsel gänzlich ausgefüllt werden, außerdem sich noch unregelmäßig verlaufende Divertikel bilden und die Zysterna perilymphatica vestibuli vollständig aufgegeben erscheint. So hochgradige Erweiterungen kommen im Bereich der Pars superior niemals vor und diese Tatsache ist zu erklären aus der verhältnismäßig bedeutenderen Dicke und der diffusen Fixation der Wandteile der Pars superior gegen die Wanddünne und die elastische Freispannung der Hauptwände der Pars inferior. Gerade die vollständige Fixation der medialen Wand des Sakkulus, des Ductus reuniens und des Vorhofblindsacks führt dazu, daß die völlig freistehende dünne periphere Wand sich bis zur Bildung hochgradiger Ektasien und Divertikel ausbilden kann.

Auch bei akuten Blutungen in das innere Ohr lassen sich Verschiedenheiten in der Reaktion der häutigen Wände auf die ein-

Digitized by Google
Original from UNIVERSITY OF MINNESOTA
Generated on 2019-10-24 18:12 GMT / http://hdl.handle.net/2027/umn.31951002684121b
Public Domain in the United States, Google-digitized / http://www.hathitrust.org/access_use#pd-us-google

strömende Blutwelle feststellen, die aus der Anordnung des perilymphatischen Gewebes folgen. In Fällen von hämorrhagischer Diathese, im Verlaufe von Lymphomatosen kommt es mitunter zu apoplektiformen Blutungen ins innere Ohr. Im Verlaufe dieser Blutungen kommt es gewöhnlich im Bereich der Pars inferior zu einem Einreißen der elastisch gespannten häutigen Wände, besonders oft der peripheren Sacculuswand und der Membrana vestibularis, seltener der Membrana basilaris. Im Bereiche der Pars superior werden dagegen Zerreißungen fast nie angetroffen, dagegen häufig Kompressionen, namentlich im Gebiete der Bogengänge nach der Zerstörung des perilymphatischen Bindegewebenetzes durch die Blutungen. Man findet daher häufig bei akuten Blutungen in das innere Ohr die Wände der Pars superior normal erhalten oder durch die perilymphatischen Blutungen bis zur Obliteration der endolymphatischen Räume komprimiert, die Wände der Pars inferior dagegen gerissen oder gedehnt.

Einer auffallenden Tatsache sei noch Erwähnung getan. Entwickeln sich im Zuge der Ausheilung einer Entzündung des inneren Ohres bindegewebige, später verknöchernde Schwarten, so findet man nur höchst selten, daß diese in der Flucht der labyrinthären Grenzmembranen gelegen sind. Ein nach seiner Lage geradezu als typisch auffallendes Septum nach Ausheilung von Entzündungen ist an einer Stelle gelegen, an welcher normalerweise nicht das geringste intermediäre perilymphatische Gewebe zu finden ist. Es ist das in Fällen von ausgeheilter Labyrinthentzündung ziemlich häufig angetroffene bindegewebige, teilweise oder ganz verknöcherte Septum vestibulo-cochleare. Dieses führt, am Übergang der Zysterna perilymphatica vestibuli in die Scala vestibuli gelegen, je nach seiner Ausdehnung zu einer teilweisen oder vollständigen Trennung des Vorhofes gegen die Schnecke und entwickelt sich typisch an einer Stelle, an der normalerweise der freieste Zusammenhang zwischen Vorhof und Schnecke besteht.

Zusammenfassung.

1. In der Anordnung des perilymphatischen Gewebes der Pars superior und der Pars inferior besteht ein grundlegender Unterschied. Das perilymphatische Gewebe der Pars superior dient der Wandverstärkung und der Fixation der Wände. An der Pars inferior dagegen wird eine elastische Spannung der freien Wände gegenüber einer durch solide Bindegewebelager vollständigen Fixation der dem Knochen nahen Wände erzielt.

2. Die großen zusammenhängenden perilymphatischen Räume im Bereiche der Pars inferior sind durch Scheidewände (Grenzmembranen) gegen die spaltförmigen perilymphatischen Räume der

Digitized by Google
Original from UNIVERSITY OF MINNESOTA
Generated on 2019-10-24 18:12 GMT / http://hdl.handle.net/2027/umn.31951002684121b
Public Domain in the United States, Google-digitized / http://www.hathitrust.org/access_use#pd-us-google

Pars superior getrennt. Die Trennung läßt in manchen Fällen einen geringen Zusammenhang übrig, in anderen besteht ein Zusammenhang überhaupt nicht.

3. Es besteht auch meist kein Zusammenhang zwischen dem Aquaeductus vestibuli und den perilymphatischen Rämen der Pars inferior, da auch an seiner Abgangsstelle sich zumeist ein Septum findet.

4. Das am meisten konstante Septum findet sich vor der sagittalen Ampulle, ein zweites lateral und nach hinten von der Crista vestibuli.

5. Durch die normale Abgrenzung der perilymphatischen Räume der Pars inferior und der Pars superior und durch die besondere Lagerung der Macula sacculi wird die Tatsache illustriert, daß das Endorgan in der Schnecke primär durch Bewegungen der Perilymphe, die Endorgane im Labyrinth durch Bewegung der Endolymphe ihren adäquaten Reiz erhalten.

6. Die perilymphatischen Septa sind in gewissem Sinne ein Schutzapparat, der verhindert, daß perilymphatische Wellen, die auf das Endorgan der Schnecke zu wirken haben, einen Labyrinthreiz verursachen.

7. Die Enge des Ductus reuniens hat zur Folge, daß durch die endolymphatischen Bewegungen bzw. Strömungen, dem ädaquaten Reiz für das Labyrinth, nicht der Kochlearapparat in Erregungszustand versetzt wird.

8. Die mehr diffuse Fixation der Pars superior hat zur Folge, daß die häutigen Wände der Pars superior in Krankheitsfällen ihre Lage behalten oder nach Lösung der Ligamente durch Kollaps der Wände oder Kompression das endolymphatische Lumen zu bestehen aufhört. Dagegen hat die umschriebene aber an diesen Punkten sehr feste Fixation der Wandteile der Pars inferior und die Wanddünne der freien Teile zur Folge, daß bei endolymphatischer Drucksteigerung die dünnwandige Pars inferior zur Ektasie neigt und bei apoplektiformen Blutungen wie auch bei Traumen leicht Einrisse an den frei ausgespannten Wandteilen auftreten.

9. Ein physiologisch funktionierendes Cortisches Organ ist im Ausmaße des Schneckenkanals nur so weit zu finden, als die Membrana basilaris frei über der Scala tympani ausgespannt ist. Mit der Unterschiebung des soliden Bindegewebelagers im Bereiche des Vorhofblindsacks schwinden die Haarzellen des Cortischen Organs.

* * *

Digitized by Google
Original from UNIVERSITY OF MINNESOTA
Generated on 2019-10-24 18:12 GMT / http://hdl.handle.net/2027/umn.31951002684121b
Public Domain in the United States, Google-digitized / http://www.hathitrust.org/access_use#pd-us-google

G. Alexander. Die Endigung des Cortischen Organs am Vorhofblindsack.

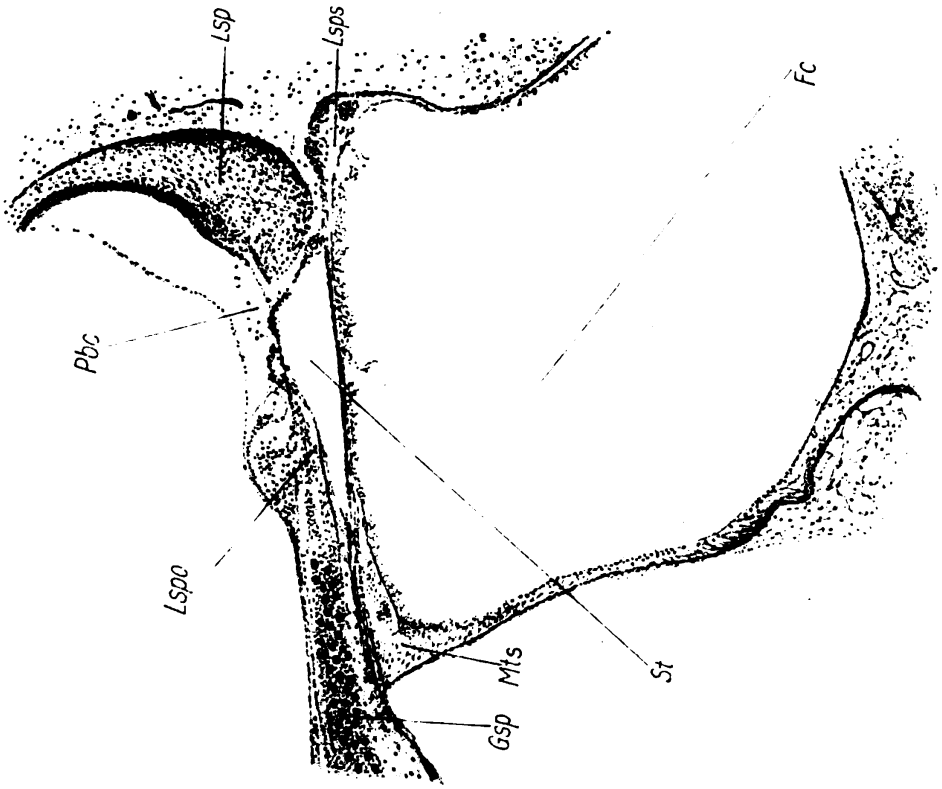

Fig. 2.

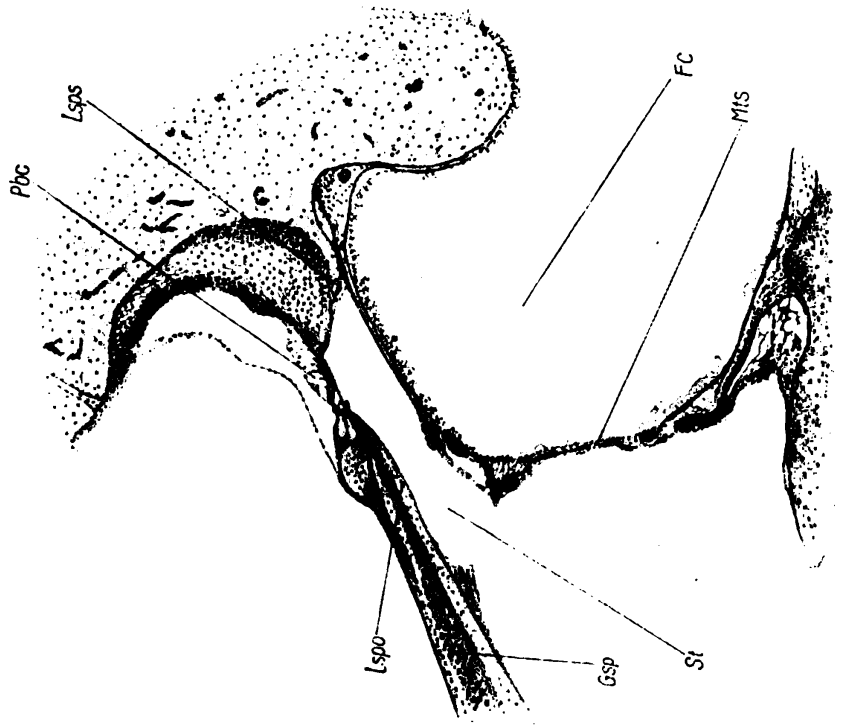

Fig. 1.

Verlag von Urban & Schwarzenberg, Berlin und Wien
Druck R. Spies & Co. Wien V

Digitized by Google
Original from UNIVERSITY OF MINNESOTA
Generated on 2019-10-24 18:12 GMT / http://hdl.handle.net/2027/umn.31951002684121b
Public Domain in the United States, Google-digitized / http://www.hathitrust.org/access_use#pd-us-google

Generated on 2019-10-24 18:12 GMT / http://hdl.handle.net/2027/umn.31951002684121b
Public Domain in the United States, Google-digitized / http://www.hathitrust.org/access_use#pd-us-google

Digitized by Google

Original from
UNIVERSITY OF MINNESOTA

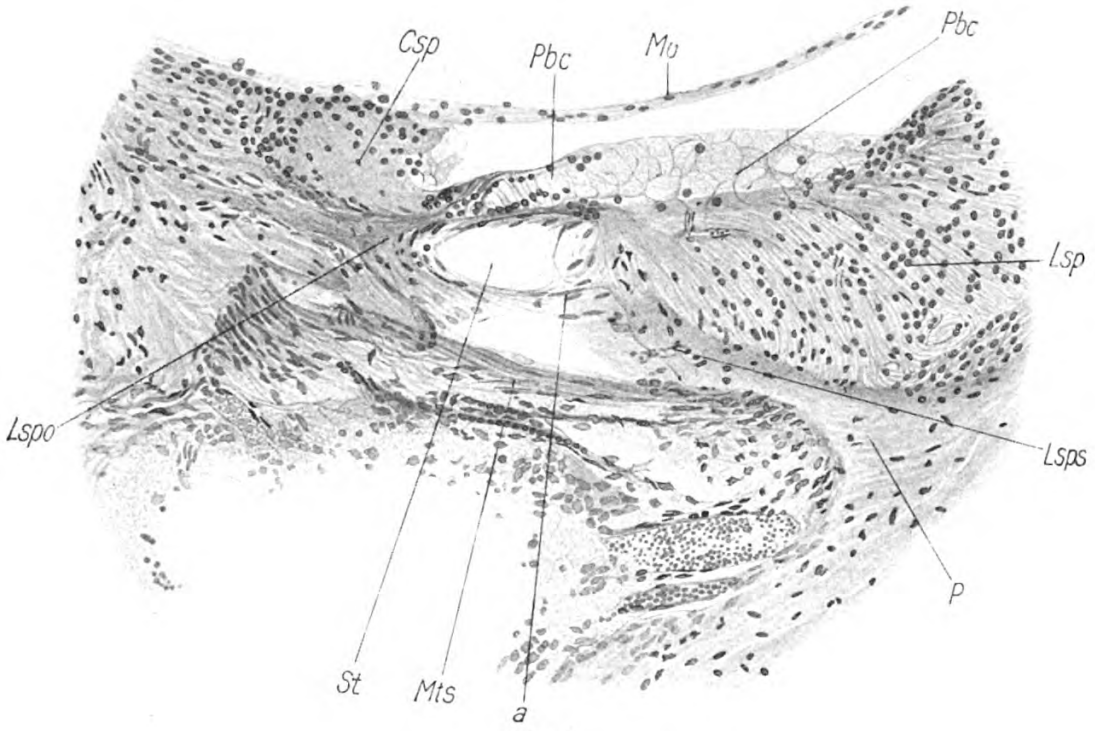

Fig. 3.

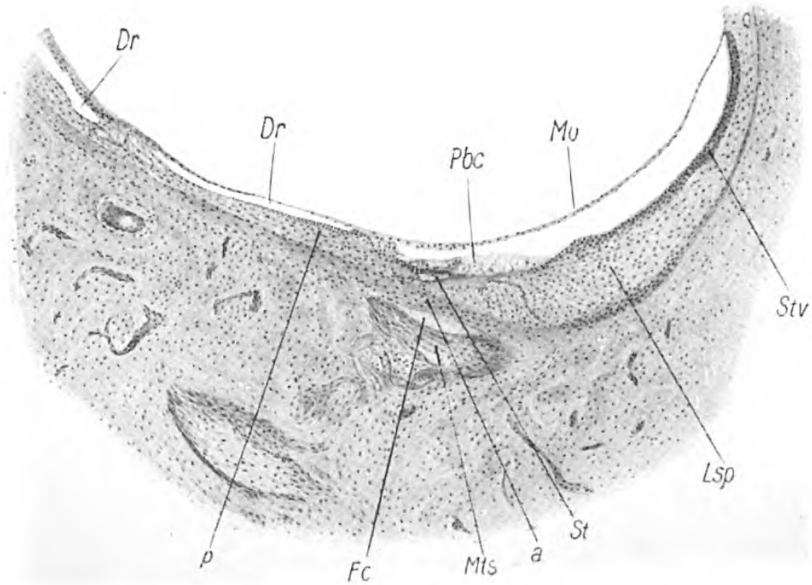

Fig. 4.

Digitized by Google
Original from UNIVERSITY OF MINNESOTA
Generated on 2019-10-24 18:12 GMT / http://hdl.handle.net/2027/umn.31951002684121b
Public Domain in the United States, Google-digitized / http://www.hathitrust.org/access_use#pd-us-google

Generated on 2019-10-24 18:12 GMT / http://hdl.handle.net/2027/umn.31951002684121b
Public Domain in the United States, Google-digitized / http://www.hathitrust.org/access_use#pd-us-google

Digitized by Google

Original from
UNIVERSITY OF MINNESOTA

G. Alexander. Die Endigung des Cortischen Organs am Vorhofblindsack.

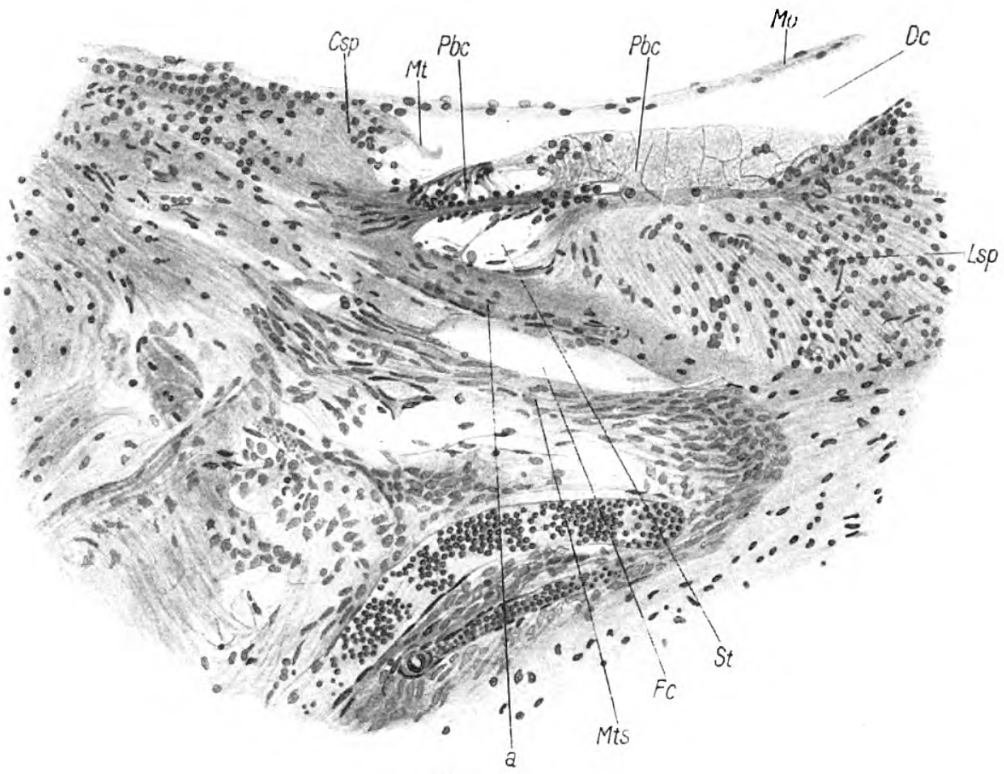

Fig. 5.

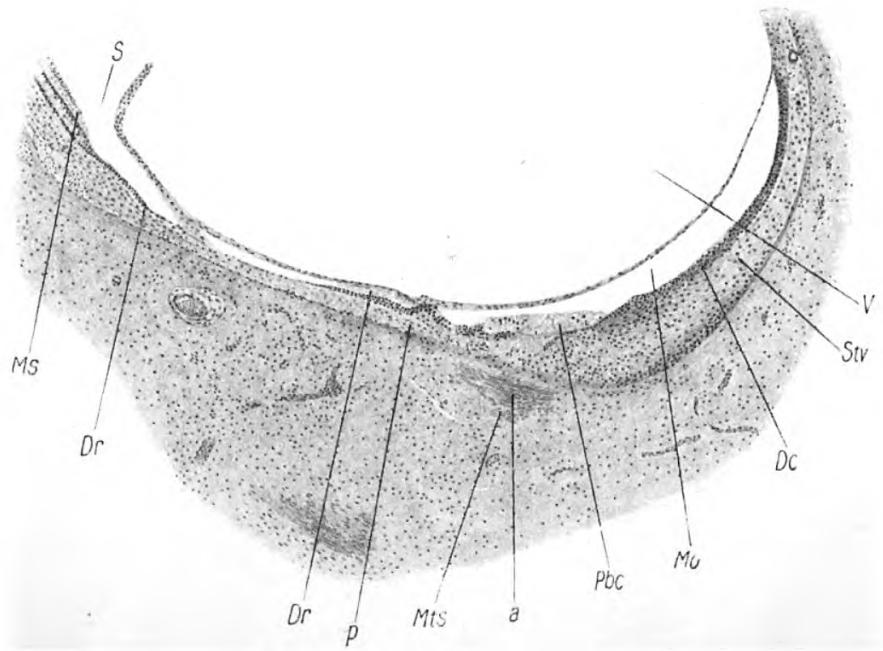

Fig. 6.

Digitized by Google
Original from UNIVERSITY OF MINNESOTA
Druck R. Spies & Co. Wien
Generated on 2019-10-24 18:12 GMT / http://hdl.handle.net/2027/umn.31951002684121b
Public Domain in the United States, Google-digitized / http://www.hathitrust.org/access_use#pd-us-google

Generated on 2019-10-24 18:12 GMT / http://hdl.handle.net/2027/umn.31951002684121b
Public Domain in the United States, Google-digitized / http://www.hathitrust.org/access_use#pd-us-google

Digitized by Google

Original from
UNIVERSITY OF MINNESOTA

G. Alexander. Die Endigung des Cortischen Organs am Vorhofblindsack.

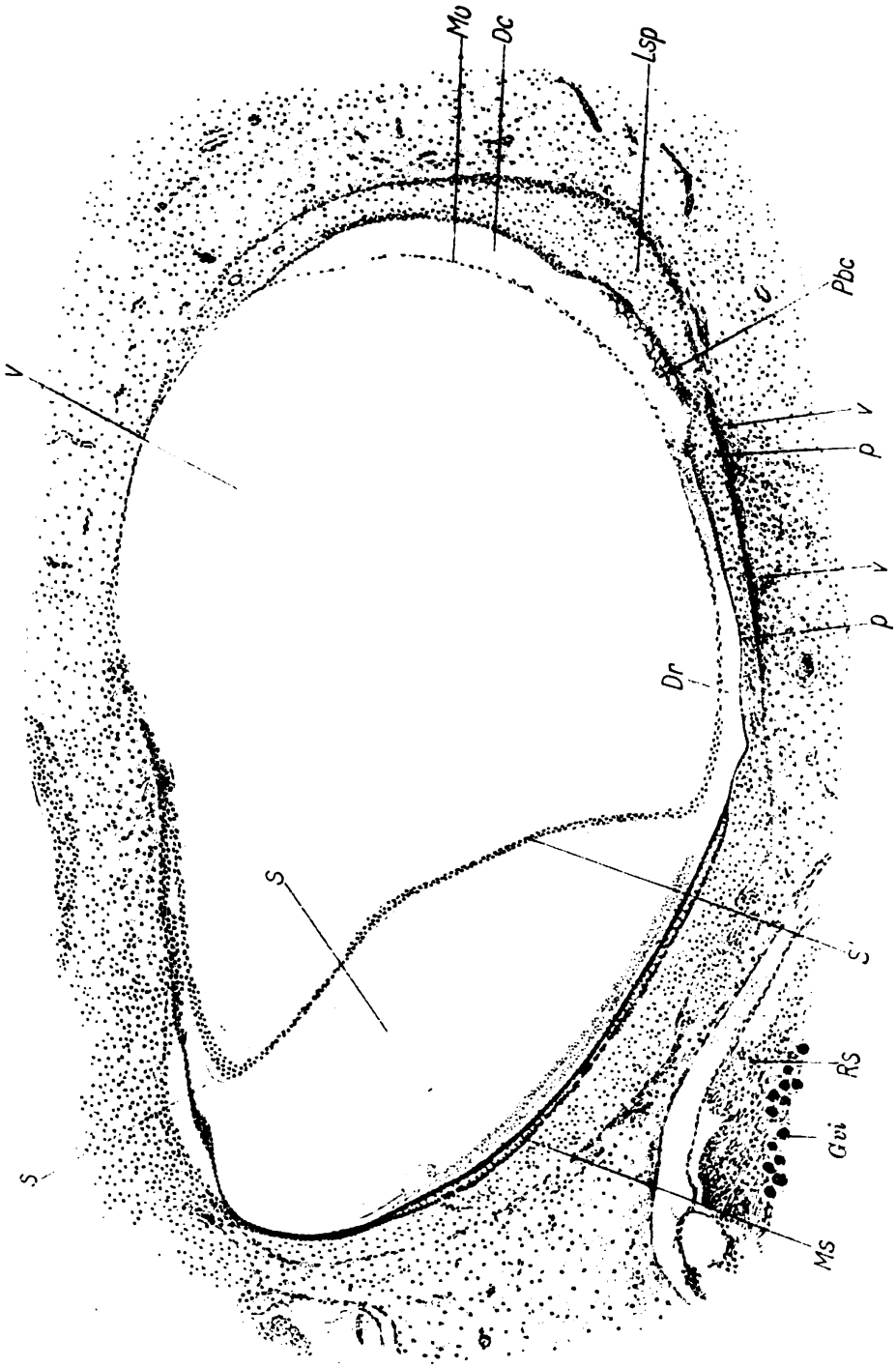

Fig. 7.

Verlag von Urban & Schwarzenberg in Berlin und Wien

Digitized by Google
Original from UNIVERSITY OF MINNESOTA
Generated on 2019-10-24 18:12 GMT / http://hdl.handle.net/2027/umn.31951002684121b
Public Domain in the United States, Google-digitized / http://www.hathitrust.org/access_use#pd-us-google

Generated on 2019-10-24 18:12 GMT / http://hdl.handle.net/2027/umn.31951002684121b
Public Domain in the United States, Google-digitized / http://www.hathitrust.org/access_use#pd-us-google

Digitized by Google

Original from
UNIVERSITY OF MINNESOTA

G. Alexander. Die Endigung des Cortischen Organs am Vorhofblindsack.



Fig. 8.

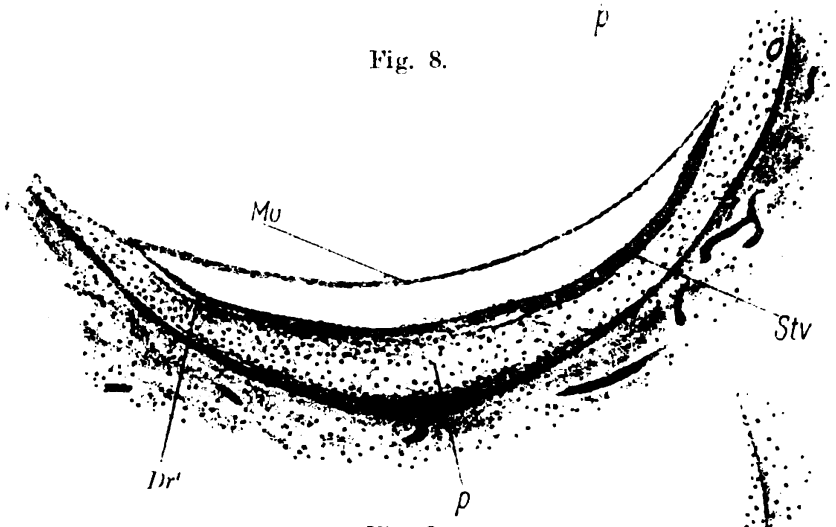

Fig. 9.

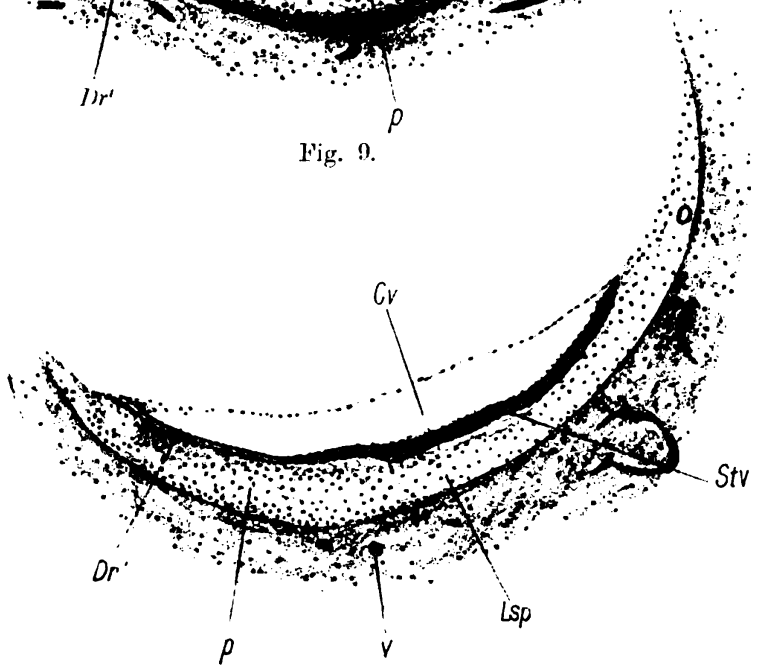

Fig. 10.

Digitized by Google
Original from UNIVERSITY OF MINNESOTA
Generated on 2019-10-24 18:12 GMT / http://hdl.handle.net/2027/umn.31951002684121b
Public Domain in the United States, Google-digitized / http://www.hathitrust.org/access_use#pd-us-google

Digitized by Google
Original from UNIVERSITY OF MINNESOTA
Generated on 2019-10-24 18:12 GMT / http://hdl.handle.net/2027/umn.31951002684121b
Public Domain in the United States, Google-digitized / http://www.hathitrust.org/access_use#pd-us-google

Erklärung der Abkürzungen der Tafelfiguren.

a	Stelle des Ineinanderflusses der beiden knöchernen Spirallamellen.	*Ms*	Macula sacculi.
Csp	Crista spiralis.	*Mt*	Membrana tectoria.
Cv	Caecum vestibulare.	*Mto*	Membrana tympani secund.
Dc	Ductus cochlearis.	*Mv*	Membrana vestibularis.
Dr	Ductus reuniens.	*P*	Promontorium.
Dr_1	Fixierte Wand des Duct. reun.	*Pbc*	Papilla basilaris cochlearis.
Fc	Fenestra cochleae.	*Rs*	Ramulus sacculi.
Gsp	Ganglion spirale.	*S*	Sacculus.
Gvi	Ganglion vestibulare inf.	S_1	Freie Wand des Sacculus.
Lsp	Ligamentum spirale.	*St*	Scala tympani.
Lspo	Lamina spiralis ossea.	*Stv*	Stria vascularis.
Lsps	Lamina spiralis ossea secundaria.	*V*	Vorhof.
		v	Vorhofboden.

Aus der Universitätsklinik für Ohren-, Nasen- und Kehlkopfkrankheiten in Erlangen (Prof. Dr. Scheibe).

Drei neue Fälle von persistierender Arteria stapedia beim Menschen.

Von Prof. Dr. **W. Brock**, Oberarzt der Klinik.

(Mit 1 Figur.)

Gelegentlich der Untersuchung von Taubstummenlabyrinthen fand ich in 3 von 2 Individuen stammenden Felsenbeinen in der Pauke ein sonst beim Menschen nicht vorkommendes Gefäß, das wegen seines Verlaufes durch die Steigbügelschenkel den Namen Arteria stapedialis oder Arteria stapedia erhalten hat.

Präparat Nr. 1 (s. Fig.) stammt von einem in frühester Jugend nach Genickstarre ertaubten Jungen, den ich in der Nürnberger Taubstummenanstalt genau zu untersuchen Gelegenheit gehabt habe. Der Junge war absolut taub, kalorische und Drehreaktion war erloschen; Trommelfell, wie überhaupt die Mittelohrräume, waren normal. Man sieht auf dem Schnitt durch die Fenstergegend der Pauke (s. Fig.) das Gefäß über das Promontorium nach oben, durch die Steigbügelschenkel hindurch und in den Fallopischen Kanal ziehen. Wie sich an Hand der Serienschnitte verfolgen läßt, verläuft das Gefäß im Fallopischen Kanal weiter bis in die Gegend des Ganglion geniculi. Noch vor demselben verläßt das Gefäß den Fallopischen Kanal wieder, tritt in einem eigenen Knochenkanal ein und zieht nun schräg nach lateral und vorn, um in der Gegend der Fissura petro-squamosa den Knochen zu durchbrechen und in die Dura der mittleren Schädelgrube einzutreten. Seinen Ursprung nimmt das Gefäß, wie sich ebenfalls an der Hand der Serienschnitte nachweisen läßt, aus der Carotis interna während ihres Verlaufes durch das Felsenbein. Eine begleitende Vene hat die Arterie nicht.

Digitized by Google
Original from UNIVERSITY OF MINNESOTA
Generated on 2019-10-24 18:12 GMT / http://hdl.handle.net/2027/umn.31951002684121b
Public Domain in the United States, Google-digitized / http://www.hathitrust.org/access_use#pd-us-google

Die beiden anderen Felsenbeine, in denen ich diese Arterie gefunden habe, stammen von einem gleichfalls in der Jugend im Anschluß an Genickstarre ertaubten 45jährigen Mann, der in der hiesigen chirurg. Klinik den konsumptiven Wirkungen eines Rektumkarzinoms erlegen ist. Auch bei diesem Falle nimmt das Gefäß seinen Ursprung aus der Carotis interna; wendet sich sofort nach seinem Abgang aus derselben scharf nach medial und hinten, durchbricht den Boden der Eustachischen Röhre bzw. der Paukenhöhle und zieht nun über das Promontorium, eingeschlossen in einen Knochenkanal

Schnitt durch die Fenster. Salfuor R.

nach oben, durchsetzt die Steigbügelschenkel und tritt gleichfalls in den Fallopischen Kanal ein. Der weitere Verlauf ist der gleiche wie bei dem ersten Falle. Während bei dem Jungen das Gefäß sich nur auf der einen Seite vorgefunden hat, findet es sich im 2. Falle auf beiden Seiten.

Es handelt sich, wie ich nochmals besonders betonen möchte, in den beiden Fällen nicht etwa um eine auf Entwicklungsstörung zurückzuführende Taubstummheit, sondern wie sowohl aus der Anamnese als auch aus den Labyrinthveränderungen hervorgeht, mit Sicherheit um erworbene, und zwar nach Abschluß der Ent-

Digitized by Google
Original from UNIVERSITY OF MINNESOTA
Generated on 2019-10-24 18:12 GMT / http://hdl.handle.net/2027/umn.31951002684121b
Public Domain in the United States, Google-digitized / http://www.hathitrust.org/access_use#pd-us-google

wicklung erworbene Taubheit. Irgend eine andere Entwicklungstörung im Labyrinth oder in der Paukenhöhle als diese Arteria stapedia ist nicht vorhanden.

Eine Arteria stapedia beim Menschen ist immerhin eine Seltenheit; bis jetzt sind in der Literatur erst 4 solche Fälle veröffentlicht: 2 von Hyrtl, 1 von Alexander und 1 von Lewin. (Genauere Beschreibung meiner Fälle unter Berücksichtigung der einschlägigen Literatur siehe bei Paul Geus: Inaugural-Dissertation. Drei neue Fälle von persistierender Arteria stapedia beim Menschen, Erlangen 1921.)

Der 1. Fall Hyrtls weicht insofern von allen anderen ab als hier die Steigbügelarterie nicht aus der Carotis interna, sondern aus der Maxillaris interna entspringt. In allen anderen Fällen inklusive der meinigen geht die Steigbügelarterie von der Carotis interna ab.

Auf die entwicklungsgeschichtliche und vergleichend anatomische Bedeutung dieses Gefäßes näher einzugehen, würde zu weit führen. Es sei hier nur erwähnt, daß es sich nach den Untersuchungen Tandlers um das Fortbestehen eines Gefäßes handelt, das wie bei den meisten Säugern so auch beim Menschen im Embryonalzustand angelegt ist und bei einer großen Zahl von Säugern auch im postembryonalen Leben bestehen bleibt. Beim Menschen verschwindet die Arteria stapedia bald wieder; normaler Weise beim menschlichen Embryo von 70 mm Nacken-Steißlänge; Teile von ihr werden zum Aufbau wichtiger Kopfarterien verwendet.

Es sei noch kurz erwähnt, daß die typische Form des Säugetierstapes, nach der er ja benannt ist, die Steigbügelform zurückzuführen ist auf diese Arteria stapedia oder genauer gesagt auf das Verhalten des embryonalen Stapes-Blastem, das sich rings um diese Arteria stapedia anlegt.

Literatur: Hyrtl: Vergleichende anatom. Untersuchungen über das Gehörorgan des Menschen und der Säugetiere. Prag 1845. — Ders.: Neue Beobachtungen aus dem Gebiet der menschlichen und vergleichenden Anatomie. Med. Jahrb. des österr. Staates. Wien 1836. — Tandler: Zur vergleichenden Anatomie der Kopfarterien des Menschen. Denkschrift d. k. Akad. d. Wissensch. in Wien. Bd. 67, 1898. — Alexander: Ein Fall von Persistenz der Arteria stapedia beim Menschen. Mschr. f. Ohrenhlk. 1893, Nr. 7. — Lewin: Das Vorkommen von Persistenz der Arteria stapedia beim Menschen und die vergleichende anatomische und entwicklungsgeschichtliche Bedeutung dieses Phänomens. Arch. f. Ohrenhlk. Bd. 70.

Digitized by Google
Original from UNIVERSITY OF MINNESOTA
Generated on 2019-10-24 18:12 GMT / http://hdl.handle.net/2027/umn.31951002684121b
Public Domain in the United States, Google-digitized / http://www.hathitrust.org/access_use#pd-us-google

Aus der Universitätsklinik für Ohren-, Nasen- und Kehlkopfkrankheiten (Vorstand: Prof. Dr. Heinrich Neumann).

Über Lidödem bei Erkrankungen des Ohres.

Von Dr. **Leo Deutsch**, Aspirant der Klinik.

Das Lidödem als Komplikation entzündlicher Ohrerkrankungen wurde bisher fast gar nicht einer eingehenden Darstellung gewürdigt, wenn auch Friedenberg in seinen Erörterungen über den diagnostischen und prognostischen Wert der Augensymptome bei otitischen Erkrankungen einen Abschnitt dem „Lidödem" widmet. Ferner geben Uthoff und Hölscher statistische Daten über das Vorkommen von Lidödem bei der Thrombose des Sinus cavernosus an. Schließlich beschäftigt sich Kümmel mit diesem Symptom anschließend an die Publikation zweier Fälle von Sinusthrombose. Im allgemeinen jedoch begnügen sich die Autoren (Politzer, Brieger, Jansen, Körner, Urbantschitsch u. a.) bei Besprechung der von Lidödem begleiteten Ohraffektionen auf das in Rede stehende Symptom hinzuweisen. Der diagnostische Wert dieses vieldeutigen Symptoms, die Ursache des Auftretens und der Entstehungsmechanismus wurden bisher nicht systematisch erörtert.

Das otogene Lidödem kann zwei voneinander grundsätzlich verschiedene Typen zeigen:

a) den Typus des kollateral entzündlichen Ödems,

b) den Typus des Stauungsödems bei behindertem Abflusse des Blutes aus der Orbita.

Das kollateral entzündliche Ödem kann seine engere Ursache haben in:

1. einer Entzündung des Gehörganges (Otitis externa diffusa oder tiefsitzender Furunkel),

2. einem vom Ohre ausgehenden Erysipel vor Auftreten der Rötung der Haut,

3. einer ödematösen Schwellung am Warzenfortsatz (Periostalabszeß),

4. einer Zygomatizitis,

5. einer Retention nach einer Operation am Warzenfortsatz bei primären Wundschluß und Wundinfektion,

6. kommen schließlich osteomyelitische Prozesse der Schädelkapsel als ganz seltene Ursache in Betracht.

Keine Schwierigkeiten wird die Erkennung des Zusammenhanges zwischen Lidödem und Ohr bieten, wenn sich die am Planum mastoideum

Digitized by Google
Original from UNIVERSITY OF MINNESOTA
Generated on 2019-10-24 18:12 GMT / http://hdl.handle.net/2027/umn.31951002684121b
Public Domain in the United States, Google-digitized / http://www.hathitrust.org/access_use#pd-us-google

oder sonst in der Ohrgegend etablierte Schwellung kontinuierlich auf das Lid fortsetzen. Häufig jedoch, besonders in beginnenden Fällen, besteht zwischen der Schwellung in der Gegend des Ohres und der des Auges ein freies unbeteiligtes Spatium. Dann allerdings müssen — bevor das Ohr als Ursprungsherd angenommen wird — andere Ursachen ausgeschlossen und weitere Momente ins Auge gefaßt werden, die ein Lidödem hervorrufen können. Es können ja neben der Ohrerkrankung vorliegen:

a) eine lokale Augenerkrankung bzw. lokale Hautinfektion,

b) eine Nephritis,

c) ein Quinkesches Ödem,

d) eine Nasennebenhöhlenaffektion,

e) eine Zahnperiostitis.

Differentialdiagnostisch ist hierzu zu bemerken: die Entzündung einer Nebenhöhle der Nase (es handelt sich hauptsächlich um den Sinus frontalis oder ethmoidalis) setzt ihr Ödem meist am Oberlide. Das Ödem tritt nur im Verlaufe jener schweren akuten bzw. akutexarzerbierten Fälle auf, wo die subjektiven Symptome (Schmerzen, Druckempfindlichkeit, Klopfempfindlichkeit) ohnehin auf die Lokalisation der Erkrankung hinweisen. Abgesehen davon wird eine rhinologische Untersuchung in den meisten Fällen Klarheit in die Diagnose bringen. Ein Lidödem, das seine Ursache in einer Zahnperiostitis hat, wird diagnostisch kaum Schwierigkeiten machen. Das Quinkesche Ödem ist fast ausnahmslos beiderseitig, sehr flüchtig, oft nur Stunden andauernd, ferner sehr häufig syndromal mit Urtikaria. Die Nephritis macht zuerst Ödem des Unterlides — analog dem beginnenden Erysipel. Es wird also besonders ein beginnendes Erysipel die Diagnose „Nephritis" verschleiern können und vice versa eine Nephritis Anlaß zur Fehldiagnose: vom Ohre ausgehendes Erysipel geben. Für beide Erkrankungen ist ja das Auftreten des Lidödems am Unterlide charakteristisch, dort, wo die außerordentliche Schlaffheit des Unterhautzellgewebes, oberhalb der Wangenlidfurche Ödemen gestattet, sich sehr leicht auszudehnen. In den meisten Fällen wird jedoch dem Untersucher gelingen, die Nephritis wegen ihrer distinkteren sonstigen Symptome auszuschließen bzw. zu diagnostizieren. Es muß eben nur an die Niere als eventuelle Ursache gedacht werden, um keine Fehldiagnose zu begehen.

Die Möglichkeit derartiger Fehldiagnosen besteht besonders dort, wo schon a priori das Interesse auf ein bestimmtes Gebiet konzentriert ist, also in der fachärztlichen Tätigkeit. Hier kann eine einseitige Einstellung, wenn sie durch vorgefaßte Meinung verstärkt ist, besonders leicht Fehldiagnosen obiger Art zeitigen.

Vielleicht tut man am besten daran, das Symptom „Lidödem" zuerst so ins diagnostische Kalkül zu fassen, als ob keine Ohrerkrankung vorläge. Erst nach Beurteilung aller Eventualitäten, denke man an die

Digitized by Google
Original from UNIVERSITY OF MINNESOTA
Generated on 2019-10-24 18:12 GMT / http://hdl.handle.net/2027/umn.31951002684121b
Public Domain in the United States, Google-digitized / http://www.hathitrust.org/access_use#pd-us-google

otogene Ursache, um nicht eine vorhandene andere Veranlassung der Lidschwellung zu übersehen.

Größere Schwierigkeiten bezüglich der Erkennung der Ursache können sich ergeben, wenn es im postoperativen Verlaufe nach Operationen am Warzenfortsatz zur Bildung eines Lidödems kommt. Ein derartiger Zwischenfall ereignet sich besonders bei primärem Wundschluß, wenn unter der Naht Retention eintritt, die zu einer Temperatursteigerung und zur Ausbildung eines kollateral entzündlichen Lidödems Anlaß gibt. Diese Symptome isoliert betrachtet, müssen uns an die Komplikation von seiten des Venenapparates (Blutleiter Vena facialis) denken lassen, da ja Lidödem, plötzlicher Temperaturanstieg, Kopfschmerz usw., Symptome einer entzündlichen Affektion des Venenapparates sind. Eine genauere Beobachtung des Falles, oft nur die Revision der Wunde und Entfernung der Nähte wird den Operateur von einer Wundinfektion oder Retension überzeugen und eventuell vor einem übereilten Eingriff Abstand nehmen lassen. Meist wird dem erfahrenen Kliniker schon der äußere Aspekt des Patienten (Fehlen der Facies septica, feuchte Zunge usw.) auf die richtige Diagnose bringen.

Eine ganz seltene und nur der kasuistischen Vollständigkeit halber hier angeführte Ursache des entzündlichen Ödems sind osteomyelitische Prozesse der Schädelkapsel. Der auf der Klinik Prof. Dr. H. Neumann beobachtete Fall einer derartigen Osteomyelitis zeigte folgenden Krankheitsverlauf:

F. D., 16 Jahre alt. Am 27. April 1920 Aufnahme auf die Klinik Neumann. (Vorgestellt in der Österreichischen otologischen Gesellschaft. Sitzung vom Mai 1920 durch Doz. Beck.)

Als Kind Masern und Scharlach. Seither Ohrfluß, der aber durch Jahre sistiert war. Vor 2 Jahren am l. O. neuerlich Aufflackern der Eiterung. Vor 4 Tagen starke Schmerzen und heftiger Ohrfluß links; gestern und heute Schüttelfrost und Erbrechen. Temperatur bei der Aufnahme 39·2.

L. O.: Sehr mächtige fötide Sekretion. Cholesteatom. Perforation im h. o. Quadranten. Druckschmerzhaftigkeit über dem ganzen Warzenfortsatz, die fast gegen die Medianlinie nach hinten, bis in die Höhe des oberen Ohrmuschelrandes nach oben, halben Halshöhe nach unten reicht. Großes Ödem hinter der Ohrmuschel.

R. O.: Normal.

Gehör l. V = a. c. Einige Schläge Einstellungsnystagmus bei Linksblick. Kein Fistelsymptom. Kalorische Reaktion: typisch.

Operation (Doz. Beck). Totalaufmeißelung. Der Knochen des W. F. grünschwarz verfärbt, in den Zellen freier Eiter. Äußerst fötider Geruch. Im Mittelohr und Attik verjauchtes Cholesteatom. Gehörknöchelchen nicht zu finden, Dura im Bereich der Radikaloperationshöhle freigelegt. Freilegung des Sinus, der von mißfärbigen, eingeschmolzenen Knochen bedeckt ist, von nahe dem Bulbus bis zirka 4 cm oberhalb des Petrosuswinkels. Seine Wand verfärbt, eitrig belegt, an manchen Stellen grünlich. Gegen den Bulbus zu wird keine gesunde Sinuswand erreicht. Die dem Sinus anliegende Dura im Bereiche der mittleren Schädelgrube, sowohl medial als auch lateral vom Sinus, stark pachymeningitisch verändert, so daß an der Außenfläche des Kleinhirns die Grenze zwischen Sinus und Dura nicht zu erkennen ist. Torkularwärts wird anscheinend gesunde Sinuswand erreicht. Unterbindung der Vena jugularis interna. Am vorderen Rande der Musculus sterno-cleido liegt eine sehr breite blutgefüllte, von der Tiefe gegen die Haut wangenwärts

Digitized by Google
Original from UNIVERSITY OF MINNESOTA
Generated on 2019-10-24 18:12 GMT / http://hdl.handle.net/2027/umn.31951002684121b
Public Domain in the United States, Google-digitized / http://www.hathitrust.org/access_use#pd-us-google

ziehende Vene, die beim Präparieren nach unten in die Verna facialis communis einmündet. Letztere geht aber sehr tief in die Jugularis und sendet einige ziemlich breite Venen gegen die Nackengegend, die die Jugularis int. kreuzend, dieser direkt aufliegen. Die Vena facialis communis selbst teilt sich 1 cm oberhalb der Einmündungsstelle in die Jugularis. Unterbindung dieser Venen. Oberes Jugularisende wenig bluthältig. Die Jugularis wird an der Haut fixiert. Inzision des Sinus ergibt Blutung. Ein Thrombus wird nicht gefunden und auch ein solcher nicht mit dem Blutstrom herausgeschleudert gesehen. Vom oberen Sinusende Blutung in vollem Strahl. Tamponade. Blutversorgung.

Bakteriologischer Befund: Blut aus dem Sinus: Staphylokokken und ein kurzer Streptokokkus. Blut aus der Armvene: steril.

In den nächsten 2 Tagen Schüttelfrost. Temperatur bis 40·2. Verbandwechsel: Oberes Jugularisende bluthaltig. Die den Sinus deckenden Tampons riechen aashaft. Umgehende Weichteile nekrotisch. Aus dem unteren Inzisionsende des Sinus Blutung. Der Knochen grün, äußerst fötid. Oberes Sinusende bluthaltig.

Augenbefund: Keine Stauungspapille. Normaler Befund.

1. V. Deutliches Ödem des linken Oberlides. Die Konjunktiven normal. Keine Protrusio bulbi. Patient schwer besinnlich. Links leichte Fazialisparese im Mundast. Augenast wegen des Ödems, Stirnast wegen des Verbandes nicht prüfbar. V. W.: Aus dem Bulbus Blut, jedoch in geringer Menge. Mit dem Löffel wird aus dem Bulbus ein Thrombus entfernt. Aus dem zentralen Ende der Jugularis dunkles, tintenfarbenes Blut. Vom oberen Ende des Sinus Blut in vollem Strahl. Weichteil und Knochennekrose. Der nekrotische Knochen wird mit der Luerschen Zange abgetragen. Im Thrombus reichlich Staphylokokken. Elektragolintravenös.

2. V. Seit gestern abends ist Patient schwer benommen. V. W.: Durchspülung des Sinus von der Jugularis gelingt leicht. Vom oberen Sinusende gute Blutung. Die Nekrose des Knochens und der Weichteile schreitet fort. Knochennekrose mit der Luerschen Zange wieder abgetragen. Das obere Augenlid und die Konjunktiva bulbi sind stark ödematös, doch keine Protrusio bulbi. Seit der Operation täglich Temperatur von 37 bis 40°. 1/4 8 Uhr abends Exitus.

Obduktion (Prof. Wiesner). Diffuse Osteomyelitis des linken Scheitel- und Stirnbeines und des Anfangteiles der Hinterhauptschuppe sowie der rechten Hälfte des Stirnbeines. Osteomyelitis der Schädelbasisknochen in der linken mittleren und vorderen Schädelgrube. Thrombophlebitis der ein- und ausmündenden Emissare. Ferner bestand eine eitrige Konvexitätsmeningitis und eine Pachymeningitis externa und interna der mittleren Schädelgrube. Blander Thrombus im rechten Sinus transversus. Jauchige Periostitis über dem linken Scheitelbein und phlegmonöse Entzündung des Musculus temporalis.

Es ist wahrscheinlich, daß es sich hier um ein rein entzündliches Ödem infolge Ostitis und Periostitis des Scheitelbeines und phlegmonöse Entzündung des Musculus temporalis handelte. Ob eventuell die Unterbindung der Vene facialis communis und der Jugularis interna für die ödematöse Schwellung am Lide mitverantwortlich zu machen sind, ist kaum zu entscheiden. Am Krankenbette war die Deutung des Lidödems in diesem Falle nicht möglich.

Es wurde eingangs betont, daß das entzündliche Ödem und das Stauungsödem zwei voneinander grundsätzlich verschiedene Typen darstellt. Diese strenge Trennung kann wohl nur in bezug auf die Entstehung aufrecht erhalten werden. Klinisch betrachtet, wird sich das entzündliche Lidödem in seinem Aussehen kaum vom sogenannten

Digitized by Google
Original from UNIVERSITY OF MINNESOTA
Generated on 2019-10-24 18:12 GMT / http://hdl.handle.net/2027/umn.31951002684121b
Public Domain in the United States, Google-digitized / http://www.hathitrust.org/access_use#pd-us-google

Stauungsödem unterscheiden lassen, besonders wenn das Ödem des Entzündungsherdes nicht kontinuierlich auf das Lid übergegriffen hat.

Es wurde bei Besprechung des Lidödems im postoperativen Verlauf bei primärem Wundschluß erwähnt, daß sich in diesen Fällen häufig die Erkennung der Ursache des Ödems mit der Differentialdiagnose: Komplikation oder nicht, deckt.

Das dort Gesagte gilt mutatis mutandis für alle Fälle, wo zwischen Stauungsödem und entzündlichem Ödem entschieden werden muß. Der Untersucher wird, vor diese Aufgabe gestellt, sich nicht auf das eine Symptom „Lidödem" beschränken können, sondern wird erst mit Berücksichtigung des gesamten Krankheitsbildes dies eine Symptom deuten können. Die otogene Konvenienz des Lidödems vorausgesetzt, wird die Entscheidung: kollaterales Ödem oder Stauungsödem auf Grund einer Thrombose, demnach oft nur nach Stellung obenerwähnter Differentialdiagnose zu treffen sein.

Bevor auf die näheren Umstände, unter denen ein solches Stauungsödem am Lide entsteht, eingegangen wird, mögen die in Betracht kommenden anatomischen Verhältnisse dargelegt werden. In eingehender Weise sind die Venen des Lides von Langer und Fuchs, die Anastomosen der Orbital- und Gesichtsvenen von Gurwitsch studiert worden. Ferner beschäftigt sich Sesemann, Merkl und Gurwitsch mit der Frage, welche Richtung der Blutstrom in der Ophthalmika habe. Unter den Otiatern glaubt Hansen auf Grund seiner otologischen Erfahrungen eine Entscheidung in dieser Frage treffen zu können. Nachfolgenden anatomischen Darstellungen liegen obige Arbeiten zugrunde.

Die Venen des Lides tauchen etwas oberhalb des freien Lidrandes als sehr zarte Ästchen auf, vereinigen sich zu einigen Stämmchen, die mehr oder weniger gerade nach oben ziehen; 3 bis 5 mm oberhalb des freien Lidrandes vereinigen sie sich zu einem groben Netzwerk, um schließlich als Vena palpebralis interna bzw. externa das aus Haut, dem Musculus orbicularis oculi, dem Tarsus nebst Tarsaldrüsen und aus dem freien Lidrande gesammelte Blut den Venen des inneren bzw. äußeren Augenwinkels zuzuführen. In die Venae palpebrales münden Gefäße (Conjunctivales anteriores), die das Blut aus dem Tarsalteil der Konjunktiva, der Konjunktiva der Übergangsfalte und dem größten Teil der Skleralbindehaut abführen. Ein kleiner, die Hornhaut umgebender Teil der Skleralbindehaut sendet sein Blut durch die Venae conjunctivales posteriores in die vorderen Ziliarvenen, d. h. in das System der Ophthalmika.

Die Venae palpebrales münden, wie oben bereits erwähnt, im äußeren bzw. inneren Augenwinkel in die abführenden Gefäße. Die Einmündungsstellen sind Venenknotenpunkte, und zwar vereinigen sich am inneren Augenlid die Venae frontalis, supraorbitalis, angularis (Anfangsteil der Vena facialis) und die Vena ophthalmica. Am äußeren

Digitized by Google
Original from UNIVERSITY OF MINNESOTA
Generated on 2019-10-24 18:12 GMT / http://hdl.handle.net/2027/umn.31951002684121b
Public Domain in the United States, Google-digitized / http://www.hathitrust.org/access_use#pd-us-google

Augenwinkel befindet sich der Kommunikationspunkt für die Vena temporalis superficialis, media und den anastomosierenden Ast der supraorbitalis. Diesen zwei Vereinigungspunkten streben die Venen des Lides zu.

Die Vena angularis stellt eine der Verbindungen der Gesichtsvenen mit den Orbitalvenen dar. Außer dieser Anastomose werden dadurch, daß der Plexus pterigoideus und die ophthalmofacialis (Walter) die Vena facialis mit der Vena ophthalmica inferior verbinden, weitere kollaterale Abflußwege geschaffen. Ferner bestehen zahlreiche Verbindungen zwischen den Venen des äußeren und inneren Augenwinkels durch die Lidvenen selbst und weitere Anastomosen sind durch die Vena frontalis gegeben, die die Venen der einen Gesichtsseite mit denen der anderen Seite verbindet.

Die Frage, ob die Gesichtsvenen ihr Blut in die Orbita entleeren, ferner, ob die Vena ophthalmica ihr Blut in den Sinus cavernosus oder in die Venen des Gesichtes schickt, ist vielfach diskutiert worden. Feststehend und außer Diskussion scheinen folgende anatomische Details. An der Einmündungsstelle der Angularis in die Ophthalmika finden sich Klappen. Die Vena ophthalmica selbst ist klappenlos, der Blutstrom in der Ophthalmika also an keine bestimmte Strömungsrichtung gebunden.

Die Ansicht, daß der Abfluß aus der Vena ophthalmica in die Schädeldecke erfolgt, scheint besser fundiert zu sein und wird damit begründet, daß sämtliche Zuflüsse der Ohpthalmika in einem nach hinten gerichteten spitzen Winkel einmündend, die Richtung des Abflusses angeben. Gegenteiliger Ansicht ist Sesemann, der aus einer Verengung der Ophthalmika an ihrer Einmündungsstelle in den Sinus cavernosus schließt, daß das ganze Blut der Orbita in die Vena facialis ströme. Wenn nun auch die reichen Anastomosen der Gesichtsvenen mit den Orbitalvenen hauptsächlich die Bedeutung haben, dem Blut der Orbita für alle Fälle einen Ausweg zu sichern, so wird doch andrerseits von prominenter Seite bemerkt, daß wohl nicht das ganze Blut der Wange, Stirne und der Augenlider in das Augeninnere, aber doch ein Teil dahin abfließen könne, so daß also bei etwaigem Verschluß und insuffizienten Kollateralwegen das Blut der Augenlider und des Gesichtes auch in die Orbita abgeführt werden kann.

Bei so reichlich vorgesehenen Abflußmöglichkeiten scheint es bei theoretischer Überlegung unwahrscheinlich, daß ein bloßer Verschluß eines einzigen Abflußweges ohne Mitbeteiligung der Lidvenen schon Lidödem herbeiführen könne. Nun führt aber Brieger einen Fall von Lidödem auf die Thrombose des Sinus petrosus allein zurück, unter der zwar selten gegebenen, aber durch Angabe Merkels immerhin unterstützten Voraussetzung, daß die Ophthalmika mit dem Sinus petrosus in direkter Verbindung steht. Im Gegensatz zu Brieger behauptet Navratil, daß die Thrombose des Sinus petrosus superior symptomlos

Digitized by Google
Original from UNIVERSITY OF MINNESOTA
Generated on 2019-10-24 18:13 GMT / http://hdl.handle.net/2027/umn.31951002684121b
Public Domain in the United States, Google-digitized / http://www.hathitrust.org/access_use#pd-us-google

verlaufe und auch Kramm und Beyer berichten in demselben Sinne. Dennoch erscheint die Erklärung Briegers akzeptabel, da, obige anatomische Varietät angenommen, die Möglichkeit des Übergreifens des phlebitischen Prozesses auf die Orbitalvenen nicht von der Hand zu weisen ist. Sehr problematisch dagegen scheint die Erklärung Manns für das Auftreten des Lidödems bei einer in betreff auf den Sinus unkomplizierten Otitis media acuta. Er sagt nämlich: Durch kollaterales Ödem vom Mittelohr bzw. vom Kuppelraum aus, war der Plexus caroticus verschlossen und die Stauung habe sich von hier auf den Sinus cavernosus und die Orbitalvenen fortgesetzt.

Es ist schwer vorstellbar, daß eine so geringe Rückstauung schon genügen sollte, um ein Lidödem hervorzurufen, zumal da Tierexperimente von Ferrari vorliegen, der nach völliger Verstopfung selbst des Sinus cavernosus keine Stauungserscheinungen provozieren konnte. Allerdings schaffen Experimente nicht immer dieselben Bedingungen, wie die Erscheinungen am Krankenbette. Es fehlen vor allem die gefäßschädigende Komponente der Sepsis und die eventuelle Mitbeteiligung des perivaskulären Gewebes an den entzündlichen Vorgängen.

Nach Kümmel soll die Sepsis allein durch bloße Gefäßwandschädigung imstande sein, ein Lidödem zu verursachen. Toxinämi als alleinige Ursache des Lidödems gibt Kümmel bei Besprechung seines Falles III. an. Diese Erklärung ist natürlich eine hypothetische. Wir waren nie veranlaßt, bei unseren Fällen eine derartige Ursache als dominierende herbeizuholen. Die Deutung des Lidödems ergab sich zwanglos aus der Thrombophletitis der Vene. d. h. es wurde die mechanische Behinderung des Abflusses kombiniert mit entzündlichen Vorgängen als Ursache des Lidödems angenommen.

Drei Fälle von Lidödem bzw. Ödem der Wange bei Thrombophletitis der Vena facialis, die an der Klinik Prof. Dr. Neumann beobachtet wurden, seien hier angeführt:

Fall I. (Vorgestellt in der Österreichischen otologischen Gesellschaft. Juni 1920 durch Assistenten Dr. Schlander.)

Maria H., 14 Jahre alt, am 5. V. 1920 auf Klinik aufgenommen. Am 6. V. wegen akuter Mastoiditis des rechten Ohres operiert. Die bereits 2 Tage vor der Operation bestandenen Fiebertemperaturen von 39 bis 39·4 gehen nach der Ausräumung des W. F. zur Norm und bleiben normal durch 10 Tage. Am 2. Tage nach der Operation Fieberanstieg bis 38·9 mit Schwindel, Erbrechen und Kopfschmerzen. Objektiv zeigte die Patientin einen großen rotatorischen Nystagmus zur gesunden Seite, schwächeren zur operierten Seite. Weber im kranken Ohre. v (m. L. A.) hört Patientin durch den Verband durch. Fieberkurve pyämisch bis 39·8. Zu den Labyrinthsymptomen, die unverändert bleiben, gesellen sich am dritten Tage heftige Schluckbeschwerden bei vollkommen normalem Halsbefunde. Beim V. W. wird der nekrotisch aussehende Sinus sigmoideus inzidiert und erweist sich als thrombosiert. Ligatur der thrombotischen Vena jugularis unterhalb der Vena facialis communis. Diese selbst wird doppelt ligiert und durchtrennt. Ausräumung des Sinusbulbusjugularisthrombosus. Zwischen dem vorderen Sinusrande und der Bogengangpromisnenz erweichter Knochen, der entfernt wird. Nach der Operation

Digitized by Google
Original from UNIVERSITY OF MINNESOTA
Generated on 2019-10-24 18:12 GMT / http://hdl.handle.net/2027/umn.31951002684121b
Public Domain in the United States, Google-digitized / http://www.hathitrust.org/access_use#pd-us-google

fiebert Patientin weiter pyämisch. Am dritten Tag nach der Jugularisligatur tritt unter prodromalen Schmerzen und Stechen in der rechten Gesichtshälfte und im rechten Auge ein ausgedehntes Ödem der rechten Gesichtshälfte und des rechten Oberlides auf. Bulbusbewegungen und Visus nicht gestört. Das Ödem klingt nach sechstägigem Bestande zur Norm ab, Temperatur subfebril.

8 Tage nach Abklingen des ersten Ödems stellt sich abermals unter heftigen Augenschmerzen und leichter Temperatursteigerung bis 37·9 ein Lidödem ein, begleitet von starker Chemosis. Der rechte Bulbus scheint nach außen verdrängt, ist jedoch während der ganzen Dauer des Ödems frei beweglich. Keine Sehstörungen. Nach 4 Tagen bildet sich das Ödem wieder völlig zurück.

Nach 3 beschwerdefreien Tagen, nochmaliges Ödem des rechten Oberlides, das nach 2 Tagen wieder verschwindet. Patientin seither beschwerdefrei, afebril. Operationswunde granulierend.

Die Ursache des Lidödems liegt in diesem Falle nicht allein in der Abflußbehinderung, sondern auch in der Thrombophletitis der Vena facialis und der Lidvene. Denn das Moment der mechanischen Behinderung des Abflusses kann unmöglich allein Schuld an der Ödembildung sein, da in so zahlreich an der Klinik operierten Fällen mit Unterbindung der Vena facialis kein Lidödem auftritt. Die schief durch das Zellgewebe der Wange verlaufende Vene zeichnet sich durch eine große Neigung zu thrombotischen Prozessen, zu eitrigem Zerfall und zu thromboembolischen Metastasen aus (Hüter). Die Unterbindung des Gefäßes wird bei der bestehenden Disposition der Vene für das Entstehen derartiger Prozesse ein unterstützendes Moment abgeben. Daß es sich im obigen Falle nicht bloß um ein Ödem infolge einer mechanischen Behinderung des Abflusses handelte, sondern vor allem auch die Entzündung für das Auftreten des Ödems mitverantwortlich zu machen sei, beweisen die subjektiven Beschwerden der Patientin, die die Vermutung einer Phlebitis der Vena facialis rechtfertigen. Das nach Abklingen der Erscheinungen zweimalige Wiederauftreten des Ödems deutet auf ein Aufflackern des Prozesses hin, die begleitende Chemosis läßt auf eine Mitbeteiligung der Konjunktivalvenen an der Entzündung schließen. Die leichte Verdrängung des Bulbus nach außen, kann dahin gedeutet werden, daß im inneren Augenwinkel das Ödem infolge der zahlreicher als überall vorhandenen Venen daselbst am stärksten war und den Bulbus nach außen verdrängte. Nicht zu vergessen ist, daß in diesem Falle auch die Vena jugularis interna unterbunden war, was zweifellos auf die Bildung eines Ödems infolge Rückstauung in den Sinus cavernosus fördernd wirkte. Wir hielten an der Diagnose Thrombose der Vena facialis fest, trotz gegenteiliger Ansicht des Ophthalmologen, der aus der Verdrängung des Bulbus auf eine Cavernosus thrombose geschlossen hatte, wobei von unserer Seite angenommen war, daß eine Cavernosus thrombose infolge retrobulbären Ödems eine bedeutendere Bewegungseinschränkung des Bulbus hätte zur Folge haben müssen.

Fall II. Johanna L., 15 Jahre alt. Aufnahme am 14. IX. 1920.

4 Wochen alte akute Otitis links. Seit 3 Tagen Fieber. Aufnahmstemperatur 40·2. Kopfschmerzen. Erbrechen.

Digitized by Google
Original from UNIVERSITY OF MINNESOTA
Generated on 2019-10-24 18:12 GMT / http://hdl.handle.net/2027/umn.31951002684121b
Public Domain in the United States, Google-digitized / http://www.hathitrust.org/access_use#pd-us-google

L. O.: Äußere Teile normal, Senkung und ödematöse Schwellung der h. o. Gehörgangswand. Behinderung des Tiefenblickes. W. F. an seinem hinteren Rande druckempfindlich.

R. O.: o. B. Links v = l m. Weber ins kranke Ohr. Rinne negativ. Schwabach verlängert. Typische kalorische Reaktion.

15. IX. starke Druckempfindlichkeit des W. F. an seinem hinteren Rande und an der Spitze. Starke, nicht fötide Sekretion. Obere Gehörgangswand gesenkt. Trommelfell gerötet. Details und Perforation nicht sichtbar. Hohe Kontinua bis 40·1. Kein Schüttelfrost.

Operation (Doz. Ruttin) am 15. IX.: I. Antrotomie. An der Spitze eitererfüllte Zellen. Aus dem Antrum eitrigschleimiges Sekret. Sinusschale stellenweise erweicht. Freilegung des Sinus gegen den Bulbus zu bis zirka 1 cm oberhalb des oberen Knies. Peribulbärer Abszeß. — II. Freilegung der Vena jugularis am Halse. Dieselbe ist bis zur Mitte zwischen Kieferwinkel und Apertur thrombosiert. Unterbindung derselben im Gesunden. — III. Exzision eines Stückes der Sinuswand. Ausräumung eines roten Thrombus.

16. IX. Temperatur von 36·2 bis 39.

17. IX. Beim ersten Verband bereits Durchspülung des Bulbus. Temperatur 38·7 bis 37·3.

19. IX. Temperatur 40·4. Durchspülung und Lüftung des Tampons am oberen Ende. Volle Blutung.

20. IX. bis 24. IX. Typisch pyämischer Verlauf. Interner Befund: Bronchitis. Augenbefund: o. B.

24. IX. bis 1. X. keine Veränderung.

1. X. Temperatur etwas niedriger, intern: Bronchitis. Subjektives Befinden gut.

2. X. Ödematöse Schwellung des linken oberen und unteren Augenlides. Temperatur 39·3.

3. X. Ödematöse Schwellung der linken Augenlider und Wange, keine Chemosis, Temperatur 40·2. Am linken Unterarm ein Furunkel seit zirka 8 Tagen bestehend, seit heute jedoch größer und schmerzhafter.

5. X. Temperatur 39. Augenbefund: Fundi normal. Lidödem von einer Entzündung der Tränendrüse herrührend. (? !)

6. X. Das Lidödem geht zurück, der Furunkel am Arm fluktuiert. Pneumonische Herde im linken Lungenunterlappen.

Bis zum 18. bestehen noch hohe Temperaturen, dann entfiebert Patientin ziemlich plötzlich und wird am 13. XI. geheilt entlassen.

Auch hier läßt sich konform mit Fall I das Lidödem auf eine Thrombose der Gesichtsvene zurückführen. Die Vermutung auf eine metastatische Entzündung der Tränendrüse dürfte kaum zutreffend gewesen sein. Auch hier abermals Wange und Lid von Ödem betroffen, allerdings bei fehlender Chemosis.

Fall III. (Vorgestellt in der Österr. otologischen Gesellschaft, Jänner 1921, von Doz. Ruttin.)

Rudolf H., 11jähriger Knabe, erkrankte angeblich erst am 14. XII. 1920 mit Fieber, Schüttelfrost, Schmerzen und Ausfluß aus dem linken Ohre. Bei der Aufnahme am 29. XII. 1920 wurde die Parazentese gemacht und 2 Tage darauf wiederholt. Wegen andauernd intermittierenden Fiebers und Druckschmerzhaftigkeit am W. F. Operation (Doz. Ruttin, 23. XII. 1920). Der W. F. erweist sich als frei, nur über der Sinusschale einige wenige mit Eiter erfüllte Zellen. In der Sinusschale eine kleine Fistel aus der flüssiger Eiter kommt. Freilegung, Eröffnung und Ausräumung des thrombosierten Sinus, bis Blutung von oben und vom Bulbus erreicht wird. Unterbindung der Jugularis und eines Trunkus, der die Fazialis enthält.

Digitized by Google
Original from UNIVERSITY OF MINNESOTA
Generated on 2019-10-24 18:12 GMT / http://hdl.handle.net/2027/umn.31951002684121b
Public Domain in the United States, Google-digitized / http://www.hathitrust.org/access_use#pd-us-google

Am 26. XII. V. W. Dabei reißt das periphere Jugularisende ab und muß neuerlich, höher oben, unterbunden werden.

Am 28. XII. Ödem der linken unteren Gesichtshälfte, ziemlich scharf an der linken Wange abschneidend. V. W. Neuerliches Abreißen des morschen peripheren Jugularisendes und neuerliche Ligatur hoch oben. In den nächsten Tagen Zunahme der erwähnten Schwellung im Gesichte. Langsames Zurückgehen derselben. Heilung.

Ruttin führt das Ödem auf Thrombose und Rückstauung in den Gesichtsvenen zurück.

Die Nebeneinanderstellung der 3 Fälle ergibt eine Art Abstufung in der Ausdehnung des Ödems.

Im ersten Falle: starke Schwellung der Wange mit Mitbeteiligung der Lider und Chemosis.

Im zweiten Falle: Schwellung der Wange und der Lider. Fehlende Chemosis.

Im dritten Falle: Schwellung der Wange, fehlende Chemosis und fehlendes Lidödem.

Die Erklärung hierzu liegt möglicherweise darin, daß in den Fällen II und III doch ein Teil der Vene wegsam blieb und die Kollataralen das Blut aus diesem Teil der Vena facialis abführen konnten, während die unter stürmischen subjektiven Symptomen einhergehende schwere Form des Falles I die ganze Vene und die Lidvenen mitergriffen hat. Fall I und II zeigen das Gemeinsame, daß die Thrombose bei der Unterbindung sich bereits bis in die Jugularis erstreckte, also eine Infektion der Vena facialis per continuitatem erfolgte, während bei Fall III die Vena facialis erst infolge retrograder Verschleppung des infektiösen Materials auf dem Blutwege erkrankte. Allen 3 Fällen gemeinsam ist das Auftreten von ödematösen Schwellungen im Gesichte infolge Thrombose der Vena facialis bei unterbundener Venia jugularis interna.

Welche Bedeutung haben wir dem Symptom des Lidödems bei der Thrombose des Sinus cavernosus beizumessen?

Uthoff betrachtet das Lidödem als absolutes, d. h. immer vorhandenes Symptom der Sinus cavernosusthrombose. Er ist der Meinung, daß ausgesprochenes einseitiges Lidödem auch ohne Exophthalmus schon zur Diagnose einer Thrombophlebitis des Sinus cavernosus mit Beteiligung der Orbitalvenen ausreiche. Immerhin scheint ein solches Vorkommen von Exophthalmus ohne Lidödem nach Ansicht dieses Autors, selten zu sein. Bei dem zusammengestellten Beweismaterial handelt es sich in 4 Fünftel der einschlägigen Fälle um Exophthalmus und Lidödem, in einem Fünftel der Fälle um Lidödem allein. Körner findet, daß die Entzündung eines anderen Sinus niemals diesen Symptomenkomplex mache, ja nicht einmal eines der äußeren wahrnehmbaren Symptome, sondern höchstens Stauungserscheinungen am Augenhintergrunde. Hessler dagegen gelangt auf Grund seiner Beobachtungen zu dem Resultate, daß weder die Doppelseitigkeit, noch das gleichzeitige Auftreten von Exophthalmus für die Diagnose Sinuscavernosusthrombose

Digitized by Google
Original from UNIVERSITY OF MINNESOTA
Generated on 2019-10-24 18:12 GMT / http://hdl.handle.net/2027/umn.31951002684121b
Public Domain in the United States, Google-digitized / http://www.hathitrust.org/access_use#pd-us-google

entscheidend sei. Er sah derartige Symptome auch bei bloßer Thrombose des Sinus transversus. Es sei hier auch nochmals an den Fall Briegers erinnert, der das Lidödem bei freiem Sinus cavernosus auf eine Thrombose des Sinus petrosus zurückführte. Schließlich führt Kümmel das Auftreten des Lidödems auf eine Thrombose des Sinus longitudinalis zurück. In dem von ihm angeführten Fall 8 stütze sich die Diagnose auf das von Gradenigo beschriebene Symptom des Auftretens einer Schwellung an Stelle des Emmissarium parietale und auf die Dilatation der Venen der behaarten Kopfhaut (Lermoyez).

Betreffs der Häufigkeit des Auftretens von Lidödem bei Sinus cavernosusthrombose sei folgendes bemerkt:

Hölscher referiert über 44 Fälle von Sinus cavernosusthrombosen. Von diesen 44 Fällen zeigten

26 Fälle vollen Symptomenkomplex,
7 Fälle einzelne Symptome,
11 Fälle verliefen symptomlos.

Von den 7 Fällen mit einzelnen Symptomen waren mir die Krankengeschichten von 4 Fällen zugänglich. 3 Fälle verliefen mit Lidödem, 1 Fall (Baar, Zbl. f. Ohrenhlk., Bd. 32) kam 2 Tage nach Auftreten der ersten allgemeinen auf Thrombose deutenden Symptome ad exitum.

Von den 11 Fällen ohne Symptome habe ich die Krankengeschichten von 7 Fällen nachlesen können. Von diesen sind nur zwei für eine Statistik einwandfrei verwendbar. Nur in diesen Fällen stellte der Obduzent eine Thrombose des Sinus cavernosus fest; am Krankenbette fehlten jedoch Symptome einer solchen vollkommen.

Es bestand also in 32 für die Statistik verwertbaren Fällen 29mal Lidödem. In 3 Fällen fehlte das Symptom des Lidödems, wobei der Fall Baars eingerechnet wird, der aber so rasch verlief, daß es kaum zur Ausbildung von Symptomen kommen konnte.

Jansen berichtet über 9 Fälle von Cavernosus thrombose. 7mal trat Lidödem auf. Navratil publiziert Fälle von Cavernosus thrombose ohne Lidödem und auch Körner teilt mit, daß bei der Sinus cavernosus-Thrombose nicht selten alle Symptome fehlten. In den sonst in der Literatur diagnostizierten Fällen von Cavernosus thrombose bestand ausnahmslos Lidödem (Brat, Boonacker, Johnsen, Lodge, Lombard usw.).

Resumierend kann also hervorgehoben werden:

Das Lidödem fehlt bei der Thrombophlebitis des Sinus cavernosus selten. In Fällen, wo nur ein Teil der Symptome zutage tritt, ist unter den vorhandenen das Lidödem das häufigste Symptom. Meist ist das Lidödem eines der ersten Symptome am Auge. Das frühe Auftreten des Lidödems bei fehlenden Zeichen der Stauung in der Orbita ist darauf zurückzuführen, daß eine venöse Stase sich an den äußeren Gefäßen infolge Prädisposition des lockeren Unterhautzellgewebes zur ödematösen

Digitized by Google
Original from UNIVERSITY OF MINNESOTA
Generated on 2019-10-24 18:13 GMT / http://hdl.handle.net/2027/umn.31951002684121b
Public Domain in the United States, Google-digitized / http://www.hathitrust.org/access_use#pd-us-google

Schwellung schon zu einer Zeit manifestieren wird, wo in das dichte Gefüge, des in eine starre Kapsel eingeschlossenen Orbitalinhalts noch kein Austritt von Blutflüssigkeit stattfand.

Das Symptom „Lidödem" ist jedoch nicht beweisend für die Diagnose einer Sinus cavernosusthrombose, welch letztere nur bei Gegenwart der Mehrzahl der Symptome gestellt werden kann. Ein wichtiger Anhaltspunkt ist hierbei die Beiderseitigkeit des Auftretens der Symptome, also auch die Beiderseitigkeit des Lidödems.

Von den in den letzten 3 Jahren an der Klinik Prof. Neumann beobachteten Fällen von Sinus cavernosusthrombosen verlief einer völlig symptomlos. Bei 2 Fällen konnte auf Grund des vorhandenen Symptomenkomplexes die Diagnose intra vitam gestellt werden. Nachfolgend Krankengeschichten der ? Fälle, über welche wegen der vorhandenen Augensymptome berichtet wird:

Johanna B., 12 Jahre alt.

Erste Aufnahme am 23. VIII. 1920. Beiderseits Otitis media chronica mit zeitweisem Auftreten von Schwindelattacken. Konservative Behandlung. Temperatur während derselben, mit Ausnahme einer Zacke bis auf 38, immer normal.

Zweite Aufnahme am 2. X. 1920.

In der Anamnese Schwindel, Kopfschmerzen, Erbrechen und Fieber. Kein Schüttelfrost. Es besteht eine beiderseitige Otitis media chronica, links akut exarzerbiert. Spontannystagmus III. Grades. vorwiegend zur gesunden Seite. Kochlear- und Vestibularapparat ansprechbar. Neurologisch: Babinski links positiv, rechts Oppenheim positiv.

Operation am 3. X. 1920 (Doz. Beck). Große Zerstörungen im Warzenfortsatz bis an den Sinus und an die Dura der mittleren Schädelgrube heranreichend. Pachymeningitis externa. Extraduraler und perisinuöser Abszeß.

Lumbalpunktat klar.

Nach der Operation Temperaturen bis 39°. Am 3. X. Augenuntersuchung: F undi normal.

Am 6. X. Temperatur 39·5.

Am 7. X. Unterbindung der Jugularis am Halse.

Der weitere Verlauf bietet das Bild einer Sepsis mit charakteristischen Temperaturen.

Am 18. X. tritt am linken Oberlide ein Ödem auf. Der Augenbefund lautet: An beiden Augen Papillen rötlicher, Venen eine Spur breiter, an der Gabelung zweier Venen unterhalb der Papille des rechten Auges eine kleine Hämorrhagie. Peripheriewärts daran anschließend ein halbpapillengroßer retinitischer Exsudatherd mit leichtem Ödem der Retina längs der Gefäße. Linkes Auge sonst negativ.

20. X. Ödem auch des rechten Oberlides. Die Konjunktiva normal. Ophthalmoskopisch beiderseits unverändert.

21. X. Die Schwellung beiderseits besteht weiter fort. Die Konjunktiven beiderseits unverändert. Keine Protrusio bulbi. Die Wangen beiderseits machen einen pastös ödematösen Eindruck.

22. X. Wegen Thrombosierung des oberen Endes des Sinus und dabei bestehender Temperatur wird der Sinus beiderseits bis zum Torkular freigelegt.

24. X. Die Ödeme scheinen im Rückgang begriffen. Am darauffolgenden Tage Exitus.

Obduktionsbefund: Thrombose des linken Sinus transversus bis zum Torkular des linken Sinus sigmoideus, petrosus inferior, Cavernosus sinister und der linken Jugularis. Eine kleine Vene im linken Tentorium mündet frei in den linken Sinus transversus ohne thrombosiert zu sein.

Digitized by Google
Original from UNIVERSITY OF MINNESOTA
Generated on 2019-10-24 18:13 GMT / http://hdl.handle.net/2027/umn.31951002684121b
Public Domain in the United States, Google-digitized / http://www.hathitrust.org/access_use#pd-us-google

Emmerich L., 12 Jahre, Aufnahme am 3. III. 1921.

Beiderseitige, seit zirka einem Jahre bestehende Otitis media chronica. Rechts seit einer Woche akut exarzerbiert, bei bestehenden Kopfschmerzen und seit 3 Tagen bestehenden Anschwellung hinter dem Ohr. Schüttelfrost. Schwindel und Erbrechen. Mundsperre. Rechts V = 20 cm. Stimmgabelbefund spricht für ein Schalleitungshindernis mit Mitergriffensein des schallempfindenden Apparates. Vestibularapparat ansprechbar.

Operation (Ass. Rauch) am 3. III. 1921. Entleerung eines periostalen Abszesses, der bis gegen Jochfortsatz reicht. Auch die Außenfläche der Kiefergelenkkapsel vom Eiter umspült. Antrotomie. Perisinuöser Abszeß. Der Sinus durch Granulationen verändert, Freilegung desselben bis ins Gesunde. Radikaloperation. Freilegung der Dura der mittleren Schädelgrube. Dieselbe fibrinös aufgelagert. Punktion des Sinus ergibt Blut.

4. III. Temperatur bis 37·9. Subjektives Befinden gut.

5. III. Temperaturbewegung zwischen 36·6 und 39·3. V. W.: Sinus bluthaltig.

6. III. Unterbindung der Jugularis unterhalb der Fazialis sowie Unterbindung der letzteren.

7. III. Temperaturbewegung zwischen 37·9 und 40·1.

11. III. Ödem der rechten Gesichtshälfte.

12. III. Auffallende Schlafsucht. Ödem im Gesichte zugenommen. Mäßige Protrusio bulbi rechts und Chemosis. Abduzensparese. Kernig positiv. Mäßige Nackensteifigkeit, Kniereflexe nicht auslösbar.

V. W.: Die mediale Sinuswand zeigt etwa in der Mitte des Sinus sigmoideus eine 1 cm lange Kontinuitätstrennung, durch welche verfärbte und erweichte Gehirnmasse sichtbar ist.

13. III. Protrusio bulbi links keine Chemosis. Patient verbringt die ganze Zeit somnolent zu. Lumbalpunktat trüb. Vaguspuls.

14. III. Patient ist vollkommen bewußtlos. Urinretention. Zyanose des Gesichtes.

15. III. Exitus.

Obduktion (Dr. Norer). Eitrige Pachymeningitis der hinteren Schädelgrube, übergreifend auf den rückwärtigen Anteil der mittleren Schädelgrube. Eitrige Leptomeningitis besonders an der Basis. Vereiterte Thrombophlebitis des Sinus sigmoideus, Petrosus superior und inferior sowie des Sinus cavernosus und intercavernosus.

Die bei der Sinus cavernosusthrombose zu beobachtenden Krankheitserscheinungen ähneln sehr dem Bilde der Panophthalmitis metastatica, eine Art der Metastase, die bei otogener Pyämie selten zur Beobachtung kommt. In der Literatur sind bisher 5 Fälle bekannt: 1 Fall von Milligan, 1 Fall von Hinsberg, 1 Fall Bondys, 1 Fall von Merkens und 1 Fall Becks. Letzterer wurde an der Klinik Prof. Neumann beobachtet. Die Krankengeschichte eines zweiten an obiger Klinik beobachteten Falles sei nachfolgend bekanntgegeben:

Hermine H., 13 Jahre. Aufnahme am 21. XI. 1921.

10 Tage akute Otitis media rechts, 5 Tage alte akute Otitis media links. Am Vortag der Aufnahme Temperatur 38·2, starke Kopfschmerzen und Schmerzen in beiden Ohren.

Während am rechten Ohr die Otitis einen unkomplizierten Verlauf nimmt, bildet sich auf der linken Seite eine Mastoiditis aus. Antrotomie (Dr. Gumpertz) am 7. XII. Die Erkrankung des W. F. reicht bis an den Sinus, der in 1 cm Länge freigelegt wird.

8. XII. bis 12. XII. Temperaturen bis 38. Am letzten Tage Temperatur

Digitized by Google
Original from UNIVERSITY OF MINNESOTA
Generated on 2019-10-24 18:13 GMT / http://hdl.handle.net/2027/umn.31951002684121b
Public Domain in the United States, Google-digitized / http://www.hathitrust.org/access_use#pd-us-google

bis 38·9. V. W. Punktion des Sinus, derselbe bluthaltig. Weitere Freilegung des Sinus, Freilegung der Dura der mittleren Schädelgrube.

15. XII. Morgentemperatur 39·4. Zunge belegt. Somnolenz. V. W.: Punktion des Sinus ergibt kein Blut. Inzision des Sinus zeigt Thrombosierung.

Operation (Doz. Ruttin) am 15. XII. Freilegung der Jugularis am Halse, die Wand graurot verdickt, entzündete Drüsen perivaskulär. Unterbindung der Jugularis und der Fazialis communis. Die Jugularis erwies sich als thrombosiert. Weitere Freilegung des Sinus weit über das obere Knie bis an den Bulbus. Entfernung grauroter Thromben.

17. XII. Durchspülung der Jugularis gelingt. Im Blute Streptokokken. 40·1 Temperatur.

18. XII. bis 23. XII. Intermittierendes Fieber bis gegen 40° ansteigend, Klage über Kopfschmerzen, Apathie und Somnolenz bei freiem Sensorium.

24. XII. V. W. (Doz. Ruttin). Freilegung der Jugularis bis gegen die Pleurakuppe in Lokalanästhesie. Das freigelegte Venenlumen leer.

25. XII. Schmerzen bei Bewegungen der linken Hand.

27. XII. Gesamthabitus seit gestern stark verschlechtert. Große Somnolenz. Augenlid geschwollen. Hornhaut getrübt.

Augenbefund (Dr. Birnbacher). Chemosis der Bindehaut. Parenchymatöse Hornhauttrübung. Trübung des Kammerwassers. Die Irisstruktur verwaschen. Die Iris grünlich verfärbt. Die Pupille rund weit. Ophthalmoskopisch trübe Medien. Diffuses rotes Licht ohne Details erkennen zu lassen.

28. XII. bis 30. XII. Temperaturen meist über 39°. Klagen über Gelenkschmerzen, Eiterpusteln an Händen und Füßen.

31. XII. Patientin reagiert nicht auf Fragen, Grimassieren und Unruhe.

1. I. 1922. Exitus.

Obduktion am 2. I. 1922. Eitermetastasen auf der Decke des Kleinhirns. Hyperämie und Ödem des Gehirns. Thrombose des linken Sinus transversus. Frische ausgebildete verruköse Endekarditis an der Mitral- und Aortenklappe. Hochgradige Lobulärpneumonie in beiden Unterlappen. Septische Blutungen der Pleura, an der Dura mater längs des Klivus. Septischer Infarkt im subakuten Milztumor. Hochgradige parenchymatöse, teilweise fettige Degeneration der Niere mit mehreren kleinen Abszeßchen und vereinzelten Infarkten. Pyarthros des linken Fußes und Kniegelenks.

Bakteriologisch: Streptokokken in kurzen Ketten.

Auch bei der Ophthalmie können wir also das Auftreten des Lidödems beobachten. Die charakteristischen Symptome der Ophthalmie am Auge selbst (Hypopyon, Trübung der Hornhaut begleitende Iritis) werden die Diagnose sichern und geben zugleich die wichtigsten differentialdiagnostischen Kennzeichen gegenüber einer Thrombose des Sinus cavernosus und einer Thrombose der Vena facialis.

Obige Erörterungen versuchten klarzulegen, welche Erkrankungen des Ohres mit dem Symptom „Lidödem" einhergehen können. Als ein ins Auge springendes Symptom verlockt das Lidödem den Untersucher, dasselbe isoliert zur Diagnosestellung heranzuziehen, sozusagen intuitiv auf dieses Symptom allein die Diagnose aufzubauen, ohne dabei zu bedenken, daß die Stellung der Diagnose als auch die Wertung des Symptoms nur im Rahmen des gesamten Symptomenkomplexes erfolgen kann. Wenn nun auch bei näherer Betrachtung das in Rede stehende Symptom wegen seiner Vieldeutigkeit an pathognomonischer Prägnanz verliert, so wohnt demselben doch ein diagnostischer und prognostischer Wert inne.

Digitized by Google
Original from UNIVERSITY OF MINNESOTA
Generated on 2019-10-24 18:13 GMT / http://hdl.handle.net/2027/umn.31951002684121b
Public Domain in the United States, Google-digitized / http://www.hathitrust.org/access_use#pd-us-google

Literatur. O. Beck: Österr. otologische Gesellschaft. Mai 1920. — Ders.: Österr. otologische Gesellschaft. 31. Oktober 1921. — Bondy: Österr. otologische Gesellschaft. 31. Oktober 1921. — Boonacker: Thrombose des Sinus cavernosus. Niederländische Gesellschaft für Hals-, Nasen- und Ohrenärzte 1913. — Brat: Thrombose des Sinus cavernosus nach Scharlach otitis. — Brieger: Die pyämische Allgemeininfektion nach Ohreiterungen. Zschr. f. Ohrenhlk. B. 29. — Beyer: Sinus petrosus thrombose isoliert. Passow-Schäfer. Bd. IV. H. 6. — Friedenberg: Über den diagnostischen und prognostischen Wert der Augensymptome bei den otitischen Erkrankungen des Hirns. Arch. f. Ohrenhlk. Bd. 74. — Fuchs E.: Zur Anatomie der Blut- und Lymphgefäße der Augenlider. Arch. f. Ophthalmologie. Bd. 24. Abt. 3. S. 1—58. — Gradenigo: Über ein charakteristisches Symptom der eitrigen Thrombose des Sinus longitudinalis superior. Arch. f. Ohrenhlk. Bd. 66 — Groenouw: Handbuch der Augenheilkunde Graefe Saemisch. — Gurwitsch: Über die Anastomosen zwischen Gesichts- und Orbitalvenen. Arch. f. Ophthalmologie. Bd. 29. — Hansen: Über das Verhalten des Augenhintergrundes bei den otitischen interkraniellen Erkrankungen. Arch. f. Ohrenhlk. Bd. 53. — Hausmann: Ein Beitrag zur Beurteilung von Augenhintergrundveränderungen bei Ohrkranken. Arch. f. Ohrenhlk. Bd. LXXX. — Hessler: Otogene Pyämie. Jena (Fischer) 1906. — Hinsberg: Ein Fall von otogener metastatischer Ophthalmie, zitiert nach Ulhoff (Handb. v. Graefe Saemisch. Bd. XI. Kap. XXII. Teil II. — Hölscher: Die otitische Thrombose des Sinus cavernosus. Sammelref. im Zbl. f. Ohrenhlk. Bd. 2. — H. R. Johnson: The Laryngoscope Vol. 23 Februar 1913, zitiert nach Arch. f. Ohrenhlk. Nr. 91. — Jansen: Über Hirnsinusthrombose bei Mittelohreiterungen. A. f. Ohrenhlk. Bd. 35. — Kramm: Sinus petrosus thrombose. Zschr. f. Ohrenhlk. Bd. 14. — Kümmel: Über die vom Ohre ausgehenden septischen Allgemeinerkrankungen. Supp.-Bd. der Grenzgebiete der Chirurgie. Nr. 3. — Körner: Die otitischen Erkrankungen des Hirns, der Hirnhäute und der Blutleiter. — Langer: Blutgefäße des Augenlides. Med. Jahrbücher, redigiert von Stricker 1878. — Lombard: Phlebite supperée des sinus caverneux de origine otique sans thrombophlebite du sinus lateral. Annal. des maladiée de l'oreille 1902, zitiert nach A. f. Ohrenhlk. Bd. 58. — Macewen: Die infektiös eitrigen Erkrankungen des Gehirns und Rückenmarks. — Mann: Versammlung deutscher Naturforscherärzte in Dresden. Sitzungsber. vom 17. IX. 1907. — Mercken s: Deutsche Zschr. f. Chir. Bd. 59. — Milligau: Ein Fall von otogener metastatischer Ophthalmie, zitiert nach Ulhoff. — Navratil: Cas. lek. cesk. 1920. Nr. 35—37. — Politzer: Lehrbuch der Ohrenheilkunde, 1901. — Ruttin: Österr. otologische Gesellschaft. Jänner 1921. — Schlander: Österr. otologische Gesellschaft. Juni 1920. — Uthoff: Handbuch der Augenheilkunde von Graefe Saemisch. — V. Urbantschitsch: Lehrbuch der Ohrenheilkunde, 5. Aufl. 1910.

Digitized by Google
Original from UNIVERSITY OF MINNESOTA
Generated on 2019-10-24 18:13 GMT / http://hdl.handle.net/2027/umn.31951002684121b
Public Domain in the United States, Google-digitized / http://www.hathitrust.org/access_use#pd-us-google

Aus der Ohrenabteilung der Wiener Allgemeinen Poliklinik
(Vorstand: Prof. Dr. Gustav Alexander).

Klinische Untersuchungen über die Verwendbarkeit von Hörapparaten.

Von Dr. **Josef Schnierer**, Assistenten der Abteilung.

Da die bisher erschienenen Arbeiten über Hörapparate (Zwaardemaker[1]), Barth[2]), Nadoleczny[3]) usw.) sich vorwiegend mit den akustischen Eigenschaften der Apparate beschäftigten, ohne ihrer praktischen klinischen Verwendung größere Aufmerksamkeit zu schenken, habe ich es mir auf Anregung meines Chefs, Prof. Alexander, zur Aufgabe gemacht, zwischen den der Schwerhörigkeit zugrundeliegenden einzelnen Krankheitsformen und der Verwendungsmöglichkeit der verschiedenen Hörapparate gewisse Beziehungen festzustellen, die praktisch, therapeutisch und prognostisch zu werten wären. Da mir das gesamte Krankenmaterial der Beratungsstelle für Schwerhörige und der damit zusammenhängenden Prüfungsstelle für Hörapparate an der Ohrenabteilung der allgemeinen Poliklinik zur Verfügung stand, hatte ich Gelegenheit, 160 Schwerhörige zu untersuchen und die Verwendbarkeit der Hörapparate bei ihnen zu prüfen.

Bei der Untersuchung Schwerhöriger ließ ich es nicht dabei bewenden, den klinischen Befund zu erheben und die Hörweite (Flüsterstimme und Konversationsstimme) für das freie und mit den einzelnen Typen von Hörapparaten bewaffnete Ohr festzustellen, sondern ich bestrebte mich, bei einer möglichst großen Anzahl von Fällen dem Hörrelief des schwerhörigen Ohres die durch die verschiedenen Hörapparate modifizierten Hörreliefs gegenüberzustellen, um durch den Stimmgabelbefund ein mehr oder minder objektives Bild der Hörverbesserung zu erhalten und um festzustellen, wie weit die Veränderung des Hörreliefs mit der erzielten Hörverbesserung zusammenhängt und ob diese überhaupt eine Erweiterung des Hörreliefs zur Voraussetzung hat. Daß die langwierige Untersuchungsmethode für viele Patienten oft sehr ermüdend war, war leider nicht zu umgehen und bildete die Hauptschwierigkeit einer exakten Hörprüfung. Um dieselbe so einheitlich wie möglich zu gestalten und zu vereinfachen, habe ich sämtliche Untersuchungen nur mit drei Typen von Hörapparaten vorgenommen, mit einem Hörschlauch,

[1]) H. Zwaardemaker: Über Hörapparate. Archiv für Ohren-, Nasen- und Halskrankheiten. Bd. 104, 1919.

[2]) A. Barth: Elektrische Hörapparate für Schwerhörige. Archiv für Ohren-, Nasen- und Halskrankheiten. Bd. 105, 1920.

[3]) M. Nadoleczny: Untersuchungen mit Bezolds Tonreihe über die Leistung von Hörapparaten. Passows Beiträge. Bd. 16, H. 4/6.

Digitized by Google
Original from UNIVERSITY OF MINNESOTA
Generated on 2019-10-24 18:13 GMT / http://hdl.handle.net/2027/umn.31951002684121b
Public Domain in the United States, Google-digitized / http://www.hathitrust.org/access_use#pd-us-google

dem parabolischen Höhrrohr und einem elektrischen Apparate, die später beschrieben werden sollen. Andere Apparate, wie sie der Gruppe 1 und 3 der Einteilung Zwaardemakers entsprechen, z. B. das Audiphon oder das Megaphon, habe ich schon aus dem Grunde nicht erprobt, weil ihre praktische Verwendung ein Ding der Unmöglichkeit wäre. An dieser Untersuchungsform hielt ich bei sämtlichen Untersuchungen fest, aber auch in dieser vereinfachten Form war es selten möglich, die Untersuchung in einer Sitzung durchzuführen; das labile Gehör schwerhöriger Patienten, wie es ganz besonders Otosklerotiker zeigen, führte sehr rasch zur Ermüdung, weshalb die Untersuchung erst in der zweiten oder dritten Sitzung zu Ende geführt werden konnte. Aus demselben Grunde mußten viele Fälle nachgeprüft werden, wobei ich jedoch zur Überzeugung kam, daß die Resultate im Durchschnitte keine ins Gewicht fallenden Verschiedenheiten aufwiesen.

Ohne auf die physikalischen Charakterzüge der einzelnen Hörapparate näher einzugehen, möchte ich nur eine Beschreibung derselben geben und die Art ihrer Wirksamkeit kurz erwähnen: Der Hörschlauch verstärkt nach Barth in keiner Weise Töne oder Geräusche, schwächt sie vielmehr eher ab; seine Wirkungsweise besteht hauptsächlich darin, daß er den Mund des Sprechenden bzw. produzierte Töne dem Ohr quasi nahe bringt. Ich habe einen Schlauch von $1^1/_2$ m Länge, 15 mm sich allmählich bis 5 mm verjüngendem Schlauchkaliber und einem Schalltrichter von 5 cm Durchmesser verwendet. Auch bei den Apparaten, welche durch Resonanz fördernd auf das Gehör wirken, konnte ich mich nicht darauf einlassen, eine Auswahl unter den Apparaten zu treffen, welche das dem Patienten fehlende bzw. abgeschwächte Tonbereich durch ihre Resonanz in der betreffenden Tonlage verstärken; ich nahm vielmehr zu einem Apparate Zuflucht, dessen Resonanz im Sprachbereich, also zwischen a_1 und e_3 gelegen ist und der durch die Größe seines Resonanzkörpers auch in hohen Graden von Schwerhörigkeit seine Wirkung übt. Diesen Anforderungen entspricht in vollem Maße das von mir verwendete parabolische Hörrohr mit einem Durchmesser von 9 cm. Über die störende Wirkung des Nachhalles, wie sie Zwaardemaker besonders beim Pleophon hervorhebt, wurde von den von mir untersuchten Schwerhörigen bei Verwendung des parabolischen Hörrohres kaum jemals geklagt. Auch möchte ich mich der Ansicht Nadolecznys anschließen, welcher der von Zwaardemaker festgestellten Modifikation in der Abschwingungsart der Stimmgabeln durch die Nähe des Hörapparates keine große Bedeutung beimißt. Sie kommt praktisch ganz bestimmt nicht in Betracht, da ich beim Ablauschen der Stimmgabel vor der Mündung des parabolischen Hörrohres durch ein Normalohr keinen Unterschied gegenüber der frei schwingenden Gabel feststellen konnte. Auch über den Nachteil der stoßweisen Verstärkung von Tönen durch den parabolischen Apparat, wie er nach Zwaardemaker bie Resonanzapparaten häufig ist, hörte ich nicht klagen.

Digitized by Google
Original from UNIVERSITY OF MINNESOTA
Generated on 2019-10-24 18:13 GMT / http://hdl.handle.net/2027/umn.31951002684121b
Public Domain in the United States, Google-digitized / http://www.hathitrust.org/access_use#pd-us-google

Die elektrischen Apparate wirken nach der Definition Zwaardemakers dadurch: „daß sie die Transformation des Schalles in eine andere Energieform und deren Zurücktransformierung in Schall bewirken". Ich verwende einen Apparat mit zwei Mikrophonen, der den Fabriksnamen „Akustikapparat" führt und der ähnliche Eigenschaften besitzt, wie die von Barth beschriebenen Apparate, d. h. er besteht aus Schallempfänger (Mikrophon), Schallgeber (Telephon) und einer Kapsel, welche die elektrische Batterie enthält. Mikrophon- und Telephonmembran sind auf denselben Ton gestimmt (bei meinem Apparat h_2); dieser Ton ertönt, wenn man Mikrophon und Schallgeber mit der offenen Seite zueinander parallel hält. Er ist bei unserem Apparat auf eine Distanz von 9 cm bei Entfernung voneinander und von 3 cm bei Annäherung aneinander zu hören. Stellt man beide Teile auf eine Unterlage, ist der Ton bis 18 cm hörbar. Barth nennt diese Distanz Reaktionsstrecke. Eine zweite, oder gar mehrfache Reaktionsstrecken auf weitere Entfernungen konnte ich bei dem von mir erprobten Apparat nicht beobachten, trotzdem genügte er allen Anforderungen bezüglich Schallverstärkung. Leider habe ich mit dieser Verstärkung dieselbe Erfahrung machen müssen wie Barth, nämlich daß nicht so sehr die mit dem Quadrate der Entfernung abnehmende Schallintensität als vielmehr die bedeutend rascher abnehmende Deutlichkeit der Töne und des gesprochenen Wortes ungemein störend wirken. Die Schallverstärkung, welche bei dem Normalen unangenehm, ja direkt schmerzhaft wirkt, macht sich bei Schwerhörigen lange nicht in diesem Maße geltend, wohl aber machen sich die Nebengeräusche auch bei diesen sehr störend bemerkbar, ja bei akustischer Hyperästhesie (besonders in Fällen beginnender Otosklerose) wirkt sie im ersten Moment so abschreckend, daß es energischen Zuredens meinerseits bedurfte, um den Apparat überhaupt erproben zu können; an eine Verwendung war in solchen Fällen überhaupt nicht zu denken.

Der Meinung Barths, daß bei Personen, die beim Telephon noch auffallend gut verstehen, im voraus anzunehmen sei, daß sie von einem elektrischen Apparat befriedigt sein werden, kann ich nur bedingt beipflichten, da ich wiederholt Otosklerosen beobachtet habe, die ein telephonisches Gespräch noch zu führen vermochten und doch, hauptsächlich infolge der starken Schallverstärkung und der störenden Nebengeräusche nur eine geringe oder gar keine Besserung durch den elektrischen Hörapparat hatten. Andrerseits habe ich selbst (mit meinem rechten, hochgradig schwerhörigen Ohr) und mehrere meiner Patienten die Erfahrung gemacht, daß sie bei Verwendung des Akustikapparates ein Telephongespräch noch lückenlos führen können, was ihnen mit dem unbewaffneten Ohr nicht mehr gelingt. Es wird hierbei das Mikrophon des Hörapparates auf den Schallgeber des Telephons gelegt und der Schallgeber des elektrischen Apparates an das Ohr geführt. Im allgemeinen läßt sich feststellen, daß fast alle Patienten mit dem Akustikapparat besser hören, aber nicht besser verstehen. Barth hat bereits die Ansicht ausgesprochen,

Digitized by Google
Original from UNIVERSITY OF MINNESOTA
Generated on 2019-10-24 18:13 GMT / http://hdl.handle.net/2027/umn.31951002684121b
Public Domain in the United States, Google-digitized / http://www.hathitrust.org/access_use#pd-us-google

daß ein Schwerhöriger sich durch Arbeit und Gewöhnung eine „Verstehverbesserung" aneignen könne, das hat sich auch bei zahlreichen der von mir Untersuchten bewahrheitet. Sie haben es mit der Zeit gelernt, von den Nebengeräuschen zu abstrahieren und ein besseres Wortverständnis zu erwerben. Die Hörprüfung wird stets monaural vorgenommen; selbstverständlich deckte sich die Hördistanz für unzusammenhängende Worte niemals mit der für zusammenhängende Sprache, letztere war stets kürzer. Um die Untersuchung aber zu vereinfachen, und um dem Kombinationsvermögen der Patienten nicht Vorschub zu leisten (was bei der zusammenhängenden Sprache entschieden geschieht), wurde nur mit unzusammenhängenden Worten geprüft. Der Ansicht Zwaardemakers, daß sich die Verwendung eines Hörapparates erst bei einem Gehör von unter 0·5 m für Flüstersprache empfiehlt, kann ich mich nicht anschließen, da diese und selbst größere Hördistanzen für Flüstersprache nicht selten mit einem Gehör für Konversationssprache von nicht über 3 m verbunden sind, eine Entfernung, die unbedingt die Verwendung eines Hörapparates noch angezeigt erscheinen läßt. Erwähnenswert wäre ferner, daß manche Patienten bei Verwendung eines Hörapparates häufig nicht auf größere Distanzen hören als mit freiem Ohr, daß sie aber doch im Hörbereich mit Hilfe von Apparaten rascher und präziser nachsprechen als ohne dieselben. Es hat vielfach auf mich den Eindruck gemacht, als ob diese Patienten nicht eigentlich besser hören, sondern infolge der Verwendung des Hörapparates unwillkürlich ihre Aufmerksamkeit anspannen und dadurch eine bessere zerebrale Verwertung der Hörempfindung erzielt wird. Um mich über die Dauerresultate äußern zu können, ist die Zeit meiner Beobachtungen (ein halbes Jahr) noch zu kurz. Ich habe mit Ausnahme eines Falles nicht die Beobachtung gemacht, daß die Patienten von den ihnen verordneten Apparat wieder ablassen. Ich habe auch niemals über Gehörschädigung infolge der Verwendung eines Hörapparates klagen gehört, ohne daß man deswegen behaupten dürfte, daß die im Wesen des Leidens begründete Progredienz der Schwerhörigkeit dadurch gehemmt würde. Über die Verwendungsmöglichkeit der Hörapparate gehen die Meinungen der Schwerhörigen eigentlich bei sämtlichen Apparaten auffallend wenig auseinander. Das parabolische Hörrohr wird wegen seiner weniger gefälligen Form und seiner geringen Handlichkeit selten spontan begehrt. Es bedurfte häufig meines Zuredens, damit ihn der Patient als den in diesem Falle wirksamsten Apparat akzeptiert. Alle drei Arten von Apparaten werden gerne und häufig bei Zwiegesprächen in der Nähe benutzt. Schon bei geringen Entfernungen versagt der Hörschlauch. Am ehesten leistet das parabolische Hörrohr auf größere Distanzen noch brauchbare Dienste, im Gegensatz zum Akustikapparat, dessen Deutlichkeit meistens schon von 6 m ab rapid abnimmt, so daß er bei Sitzungen und Vorträgen ausnahmslos versagt. Musik wird durch den parabolischen Apparat im allgemeinen reiner wiedergegeben, wobei nur die Erscheinung des Nachhalles manchmal störend wirkt. Beim

Digitized by Google
Original from UNIVERSITY OF MINNESOTA
Generated on 2019-10-24 18:13 GMT / http://hdl.handle.net/2027/umn.31951002684121b
Public Domain in the United States, Google-digitized / http://www.hathitrust.org/access_use#pd-us-google

Akustikapparat kommt die Singstimme meistens noch am besten weg, während Soloinstrumente nur mangelhaft gehört werden. Vom Orchesterklang wird das Blech am deutlichsten, der Streicherklang erst beim Forte deutlich gehört.

Es wurden im ganzen 160 Fälle untersucht, darunter 60 Fälle von Folgezuständen nach chronisch-katarrhalischen und eitrigen Mittelohrprozessen, 39 Fälle von Otosklerose, 25 Fälle von Innenohraffektionen, 25 Fälle von Altersschwerhörigkeit und 11 Fälle von Ohrlues.

Von den 60 Fällen der ersten Kategorie waren 28 Folgezustände nach chronischen Mittelohreiterungen mit trockenen Perforationen, Narben oder trockener Totaldestruktion, 4 Radikaloperierte und 28 Fälle von chronischem Adhäsivprozeß. Von diesen zeigten 36 Fälle beträchtliche Hörverbesserungen bei Benützung des parabolischen Höhrrohres, in 7 Fällen konnte mit dem Akustikapparat und dem parabolischen Hörrohr der gleiche Erfolg erzielt werden; in 2 Fällen erwies sich der Akustikapparat wirksamer als das parabolische Hörrohr und in 5 Fällen konnte ausschließlich mit dem Akustikapparat eine Hörverbesserung erzielt werden. In einem Falle wirkte der Hörschlauch allein hörverbessernd, in einem anderen Hörschlauch und parabolisches Rohr in gleicher Weise und endlich reagierte ein Fall auf alle 3 Arten von Hörapparaten gleich gut. In 7 Fällen konnte mit keinem der 3 Hörapparattypen eine Hörverbesserung erzielt werden. Interessant ist, daß sowohl in den 2 Fällen, in denen der Akustikapparat eine bessere Wirkung als das parabolische Rohr übte, als auch in 4 von den 5 Fällen, in denen nur mit dem Akustikapparat eine Hörverbesserung erzielt werden konnte, eine Mitbeteiligung des Innenohres nachgewiesen werden konnte. Bemerkenswert ist ferner das Versagen oder die nur geringe Hörverbesserung mittels des parabolischen Hörrohres bei den untersuchten Fällen von Radikaloperation. Bei Verwendung der Hörapparate weist das Hörrelief ausnahmslos eine wesentliche Beeinträchtigung der tiefen Töne der Bezoldschen Stimmgabelreihe auf, während sich die hohen Töne bis c_4 verschieden verhalten, bald länger, bald gleich lang perzipiert werden. Die letzten zwei Stimmgabeln (g_4 und c_5) weisen allerdings immer eine Beeinträchtigung auf. Überzeugend ist die Verbesserung der Stimmgabelperzeption in der Sprachenzone a_1 bis e_3. Sie tritt, wenn auch nicht im gleichen Maße, bei allen Hörverbesserungen auf und hält fast stets mit dem Grade der Verbesserung Schritt. Manchmal ließ diese Regel im Stich, dann war aber stets die Ermüdung der Patienten infolge der langwierigen Untersuchung schuld und bei einer wiederholten Untersuchung am ausgeruhten Ohr stellte sich die erwähnte Beziehung wieder ein. Nur in einem einzigen Falle wurde für den Akustikapparat ein auffallend weiteres Hörrelief gefunden als für den parabolischen Apparat, trotzdem beide gleich gute Wirkung hatten. Ähnliche Erscheinungen wurden schon von Nadoleczny festgestellt, der dies damit erklärte, daß mit den elektrischen Apparaten wohl eine beträchtliche Zunahme der Hördauer

Digitized by Google
Original from UNIVERSITY OF MINNESOTA
Generated on 2019-10-24 18:13 GMT / http://hdl.handle.net/2027/umn.31951002684121b
Public Domain in the United States, Google-digitized / http://www.hathitrust.org/access_use#pd-us-google

in der zwei-drei-gestrichenen Oktave gefunden wird, ohne daß sich die Hörweite für Sprache bessern müsse, da die Voraussetzung einer fast normalen oberen Hörgrenze fehle, letztere im Gegenteil bisweilen durch den Apparat selbst oder durch die Erkrankung wesentlich eingeschränkt sei. Darum hören die Kranken mit elektrischem Apparat oft noch schlechter als mit einem einfachen Hörrohr oder, wie in unserem Falle, mit dem parabolischen Rohr. In einigen wenigen Fällen von hochgradiger Schwerhörigkeit konnte allerdings der Parallelismus zwischen Hörrelief und Hörverbesserung für Sprache im Stiche lassen, was wohl darauf zurückzuführen ist, daß die Stimmgabeln selbst bei Verwendung von Hörapparaten nicht die nötige Intensität hatten, während z. B. Pfeifen besser gehört wurden.

Hördistanzen zwischen 6 und 10 m Konversationssprache zeigten fast ausnahmslos keine ins Gewicht fallende Besserung, weder mit dem Hörschlauch, noch mit dem parabolischen Hörrohr, noch mit dem Akustikapparat, häufig sogar eine Beeinträchtigung der normalen Hördistanz. Ganz besonders hervorzuheben ist noch das Versagen des Hörschlauches in fast sämtlichen Fällen mit nur wenigen Ausnahmen. Ich kann mich daher dem von Zwaardemaker geäußerten Lob des Hörschlauches nicht anschließen, trotzdem der von mir benutzte Apparat allen von Zwaardemaker aufgestellten Postulaten in bezug auf Länge, Kaliber usw. entspricht. Spontanes Hören der Konversationssprache über 6 m oder sehr hochgradige Schwerhörigkeit waren die Hauptfaktoren für das vollkommene Versagen der Hörapparate in 7 Fällen. Wir erzielten also bei den Fällen katarrhalischer und eitriger Prozesse des Mittelohres mit dem parabolischen Hörrohr in 60% der Fälle, mit dem Akustikapparat in 12% (diese wiesen zum größten Teil Innenohrschädigungen auf), in 12% mit dem Akustikapparat und dem parabolischen Apparat Hörverbesserungen. Bloß 4% der Fälle ergaben eine erhöhte Wirksamkeit des Hörschlauches, während bei 12% sämtliche Hörapparate versagten. Anschließend 2 kurze Krankengeschichten.

H. Z., 30 Jahre, Schriftsetzer. Residuen nach beiderseitigem eitrigem Mittelohrprozeß. v (Flüsterstimme) bds. 0, V (Konversationssprache) r. ½ m, l. ¾ m, S (Schwabach) bds. verlängert, Vestibularapparat normal. Hörschlauch und Akustikapparat haben keine oder nur geringfügige Hörbesserung zur Folge, während mit dem parabolischen Hörrohr v l. am Rohr, V bds. 4 m gehört wird.

F. M., 28 Jahre, Lehrer. Nach traumatischer Ruptur beider Trommelfelle im August 1917 infolge Granatschuß beiderseitige anhaltende Ohreiterung, besonders links. Ist im Lehrberuf gestört. R. O.: Trockene Perforation hinten unten, Verkalkung. L. O.: Totaldestruktion und fötide Sekretion. v r. 2 m, l. ¾ m, V r. + 8 m, l. 6 m. S bds. verl., Vestibularapparat normal. Alle 3 Hörapparate geben für V die gleiche Hörbesserung beiderseits, nämlich + 10 m, während v am ehesten durch das parabolische Hörrohr (r. 3½, l. 2½ m) verstärkt wird. Die Stimmgabelkurve zeigt mit allen 3 Apparaten zwischen G und c_4 deutliche Verbreiterung.

In 39 Fällen von Otosklerose wurde ebenfalls in der Mehrzahl der Fälle mit dem parabolischen Hörrohr ein ganz wesentlicher Erfolg erzielt,

Digitized by Google
Original from UNIVERSITY OF MINNESOTA
Generated on 2019-10-24 18:13 GMT / http://hdl.handle.net/2027/umn.31951002684121b
Public Domain in the United States, Google-digitized / http://www.hathitrust.org/access_use#pd-us-google

und zwar bei 23 Fällen = 60%, 8 Fälle = 20% ergaben für den Akustikapparat und das parabolische Hörrohr dieselbe Hörverbesserung und in 3 Fällen = 8% wurde mit dem Akustikapparat der größere Erfolg erzielt. Nur in 2% der Fälle ließ sich mit dem Hörschlauch eine dem parabolischen Rohr gleiche Wirkung erzielen. In 4 Fällen = 10% ergab keine der drei Hörapparattypen eine Hörverbesserung. Diese Fälle wiesen eine sehr hochgradige Schwerhörigkeit von lauter Konversationssprache ad concham oder gar nur differenzierendem Vokalgehör auf. Sämtliche Fälle bis auf 5 hatten eine verlängerte Kopfknochenleitung. Von diesen 5 Fällen reagierten 3 auf den Akustikapparat besser als auf das parabolische Hörrohr. Der erstere bewirkte in diesen Fällen auch eine stärkere Erweiterung des Hörreliefs in der Sprachzone und in den hohen Stimmgabeltönen als das letztere. Die Einschränkung der tiefen Stimmgabeltöne durch die Hörapparate ist im allgemeinen eine weitergehende als in der ersten Gruppe. Die erzielte Hörverbesserung geht auch hier bei der Mehrzahl der Fälle streng parallel mit einer Verbesserung der Stimmgabelperzeption in der Sprachzone, aber auch im Bereiche der hohen Stimmgabeln über g_3, so daß man selbst geringe Differenzen der Hörverbesserung zwischen rechtem und linkem Ohr an dem Hörrelief ablesen konnte. Wie bei den Fällen der ersten Gruppe, so hat sich auch bei der Otosklorese die Erscheinung wiederholt, daß sich der Hörschlauch nur in wenigen Ausnahmsfällen den anderen Hörapparaten überlegen gezeigt hat. In der Mehrzahl der Fälle hatte er sogar, wie in der früheren Gruppe, eine wesentliche Gehörsbeeinträchtigung zur Folge. Auf die Schwierigkeiten der Untersuchung gerade bei Otosklerotikern habe ich schon hingewiesen. In kaum einem Falle konnte die Untersuchung in einer Sitzung beendet werden.

M. L., 25 Jahre, Private. Nach Infektionskrankheit (ohne Eiterung) seit 9 Jahren bestehende Otosklerose, erblich belastet. Nervöse Atembeschwerden und Kopfschmerzen. Otosk.: mäßige Trübung und Retraktion mit rötlichem Promontorialschimmer beiderseits. v bds. 0, V r. 1 m, l. 30 cm. S bds. verl., Vestibularapparat normal. Hörschlauch zeigt keine Hörverbesserung, Akustikapparat wird wegen seiner Nebengeräusche von Patientin nicht vertragen. Parabolisches Hörrohr v bds. 0, V r. 4 m, l. 1½ m. Das Hörrelief zeigt nur r. mit dem parabolischen Hörrohr eine Verbreiterung der Kurve zwischen e und g_3.

K. W., 30 Jahre, Polizeibeamter. Mit 12 Jahren Eiterung links. Seit 1915 rapide Gehörverschlechterung ohne äußere Veranlassung. Mutter hochgradig schwerhörig. Otosk.: rötlicher Promontorialschimmer bds. v bds. ad conch. V. bds. 1 m. S verl. (bds.), Gellé bds. negativ. Vestibularapparat normal erregbar. Hörschlauch: v bds. 0, V bds. 5 m, Akustikapparat v bds. 0, V r. 1½ m, l. 3 m. Parabolisches Hörrohr: v bds. ad Appar. V r. 1½ m, l. 6 m. Eine ausgesprochene Verbreiterung des Hörreliefs im Sprachgebiet mit Hörschlauch und parabolischem Hörrohr.

F. B., 45 Jahre, Staatsbeamter. Seit 20 Jahren langsam abnehmendes Gehör. Zahlreiche Familienmitglieder schwerhörig. War nie ohrenkrank. Otoskop. Befund: Rötlicher Promontorialschimmer bds., v bds. ad conch. V bds. ½ m, S bds. verl. Vestibularapparat normal. Hörschlauch bewirkt keine Hörbesserung, parabolisches Hörrohr v bds. ad App., V bds. 2 m. Akustikapparat

Digitized by Google
Original from UNIVERSITY OF MINNESOTA
Generated on 2019-10-24 18:13 GMT / http://hdl.handle.net/2027/umn.31951002684121b
Public Domain in the United States, Google-digitized / http://www.hathitrust.org/access_use#pd-us-google

v bds. ad App., V r. 4 m, l. 3 m. Patient lernt gleichzeitig Ablesen, was ihm die Benutzung des Akustikapparates wesentlich erleichtert. Der Akustikapparat ermöglicht ihm auch das Telephonieren, welches ihm ohne denselben unmöglich ist. In Versammlungen und im Konzertsaal versagt der Apparat. Das Hörrelief zeigt weder mit dem parabolischen Hörrohr noch mit dem Akustikapparat bemerkenswerte Abweichungen.

Unter 25 Fällen von Innenohrerkrankung (7 Fälle ohne bestimmte Ätiologie, 6 Fälle von auf das Innenohr übergreifenden Mittelohrprozessen, 3 traumatische Innenohraffektionen, 3 Fälle von hereditärer, degenerativer, progressiver Schwerhörigkeit, 2 Gewerbeschädigungen, 2 Fälle von Innenohrschädigungen nach Infektionskrankheiten, 1 Bleiintoxikation und eine Taubstummheit nach Meningitis) wiesen 14 Fälle = 56% eine ausgesprochene Hörverbesserung durch den Akustikapparat auf. In 5 Fällen = 20% erwies sich das parabolische Hörrohr als wirksamer; diese letzteren Fälle hatten auch schwere Mittelohrprozesse. In einem Falle (Taubstummheit nach Meningitis) = 4% ergab der Hörschlauch die bessere Wirkung. 5 Fälle = 20% zeigten sich gegen alle Hörbehelfe refraktär. Auch diese Fälle wiesen eine hochgradige Schwerhörigkeit von lauter Konversationssprache ad concham oder differenzierendem Vokalgehör auf. Bemerkenswert ist also bei den Fällen nicht spezifischer Innenohraffektion die überwiegende Wirksamkeit des elektrischen Apparates.

B. L., 51 Jahre, Agent. Seit 10 Jahren im Anschluß an einen Schlag mit einem Pferdehuf stets zunehmende Schwerhörigkeit. Patient war nie ohrenkrank. Vener. Aff. negiert. Wassermann negativ. Otosk. Befund: bds. weißliche Trübung und leichte Retraktion. v. bds. 0, V r. 20 cm, l. nur differenz. Vokalgehör. S bds. verk. W nach r. R r. +, l. —. Vestibularapparat normal. Hörschlauch: v bds. 0, V bds. 0. Parabolisches Hörrohr v bds. 0, V r. 40 cm, l. ad App. Akustikapparat: v bds. 0, V r. 5 m, l. 1 m. Hörrelief weist in den hohen Tönen bis c_4 mit dem Akustikapparat eine Verbreiterung auf.

R. K., 62 Jahre, Offizier. Seit 5 Jahren nach mehrmonatlicher Kanonade in belagerter Stadt zunehmende Schwerhörigkeit und hohe klingende Ohrgeräusche. Vener. Aff. negiert. Otosk. Bef. ohne Besonderheiten. Leichte Arteriosklerose. Wassermann negativ; v bds. 0, V r. 2 m, l. 1½ m, S bds. verk. Vestibularapparat normal. Hörschlauch v bds. 0, V bds. ad App. Parabolisches Hörrohr: v bds. 0, V bds. 2 m. Akustikapparat: v bds. 0, V r. 4, l. 3½ m. Die Nebengeräusche werden absolut nicht störend empfunden. In den mittleren und hohen Tönen bis g_4 Verbreiterung des Hörreliefs mittels des Akustikapparates.

B. W., 65 Jahre, Rentnerin. Nach Scharlach und Typhus in der Jugend keine Eiterung, jedoch Schwerhörigkeit, die seit 6 Jahren besonders zugenommen hat. Mann an Paralyse gestorben. Selbst nie ohrkrank, 2 Kinder ohrgesund. Wassermann negativ. Otosk. Befund: r. leichte Retraktion, l. normal, S bds. verk. Bds. nur differenzierendes Vokalgehör ad conch. Mit Hörschlauch und parabolischem Hörrohr keine Hörverbesserung. Akustikapparat: v bds. 0, V bds. + ½ m.

Bei 25 Fällen von Altersschwerhörigkeit erwies sich das parabolische Hörrohr in 12 Fällen = 48% als wirksam. 8 Fälle = 22% blieben refraktär gegen alle Hörapparate. In 2 Fällen = 8% konnte mit dem

Digitized by Google
Original from UNIVERSITY OF MINNESOTA
Generated on 2019-10-24 18:13 GMT / http://hdl.handle.net/2027/umn.31951002684121b
Public Domain in the United States, Google-digitized / http://www.hathitrust.org/access_use#pd-us-google

Hörschlauch eine größere Hörverbesserung erzielt werden, in einem Falle = 4% mit dem Hörschlauch und dem parabolischen Hörrohr. In einem Falle = 4% waren Hörschlauch und parabolisches Rohr von gleicher Wirksamkeit und nur in einem Falle (4%) war der Akustikapparat ausschließlich wirksam. In einem Falle = 4% entfalten Akustikapparat und parabolisches Hörrohr die gleiche Wirkung. Hervorzuheben wäre noch, daß der Hörschlauch in 5 weiteren Fällen neben dem parabolischen Hörrohre, wenn auch nicht in demselben Maße, wirksam war.

Die Altersschwerhörigkeit ist also die einzige Krankheitsgruppe, in welcher der Hörschlauch eine größere Wirksamkeit entfaltet. Bemerkenswert ist ferner die geringe Wirkung des Akustikapparates im Gegensatz zur früheren Gruppe, trotzdem mit Ausnahme von 3 Fällen alle weit fortgeschrittene Innenohrschädigungen aufwiesen.

J. H., 78 Jahre, Eisenbahner i. R. Seit 7 Jahren pulsierende Geräusche und rasch abnehmendes Gehör, besonders rechts. Otosk. Befund normal. Arteriosklerose, r. nur differenzierendes Vokalgehör. l. v ad conch., V 2 m. S bds. mäßig verk., W nach l., R bds. neg. Vestibularapparat normal. Hörschlauch keine Hörverbesserung. Akustikapparat: v r. 0, l. ad App., V r. 1 m, l. 2 m. Parabolisches Hörrohr: v r. 0, l. ad App., V r. 20 cm, l. 3 m. Hörrelief zeigt mit Akustikapparat und parabolischem Hörrohr in den tiefen Tönen eine Einengung, in den mittleren und hohen Tönen keine wesentliche Änderung.

Im allgemeinen wiesen die Fälle von Innenohrschwerhörigkeit in ihren durch die Hörapparate modifizierten Hörreliefs keine besonderen Merkmale gegenüber der Mittelohrschwerhörigkeit auf, außer, daß ausgiebige Hörverbesserungen stets mit einer Erweiterung des Hörreliefs in den hohen Tönen c_4 bis c_5 einhergehen.

Besonders bemerkenswert ist das Resultat in 11 Fällen von Lues des Innenohres. (Ein Fall wies rezente Erscheinungen kongenitaler Lues auf, 3 Fälle älterer Lues congenita, 7 Fälle akquirierter luetischer Innenohraffektion). Sämtliche Fälle verhielten sich gegen Hörapparate aller Typen mehr oder weniger refraktär. 8 Fälle = 73% reagierent überhaupt nicht. 2 Fälle = 18% zeigten mit dem parabolischen Hörrohr, 1 Fall = 9% mit dem Akustikapparat eine minimale Hörverbesserung.

J. G., 63 Jahre, Hilfsarbeiter. Vor 40 Jahren bds. kurzdauernder Ohrenfluß. Damals Lues. Vor 3 und 2 Jahren spez. Ausschlag, der nach antiluetischer Kur verschwand. Wassermann Anfang Jänner 1922 und derzeit +. Schwerhörigkeit besteht seit 30 Jahren, hat sich aber in den letzten Jahren wesentlich verschlimmert. Kurz dauernde Schwindelanfälle (die jedoch nicht als Drehschwindel beschrieben werden). Otosk. Befund: r. Narbe vorne unten, l. trockene Perf., S bds. stark verk. v bds. 0, V r. ad conch., l. ½ m. Sp. N. nicht vorhanden. Labyrinth kalor. übererregbar (bds. mit 3 cm³ 15° Wassers nach 3 Sek. Latenzzeit Nyst. II. Grades von 130 Sek. Dauer unter Schwindel und Brechreiz). Mit allen 3 Hörapparaten ist nicht die geringste Hörbesserung zu erzielen.

F. R., 22 Jahre, Bürstenbinder. Bis zum 12. Lebensjahre normal. Im 13. Jahre beiderseits Keratitis, infolge deren das r. Auge einige Jahre später enukleiert

Digitized by Google
Original from UNIVERSITY OF MINNESOTA
Generated on 2019-10-24 18:13 GMT / http://hdl.handle.net/2027/umn.31951002684121b
Public Domain in the United States, Google-digitized / http://www.hathitrust.org/access_use#pd-us-google

werden mußte. Mit 14 Jahren r. plötzlich nach einer Verkühlung starke Schwerhörigkeit mit Ohrgeräuschen, die innerhalb weniger Tage bis zu fast völliger Ertaubung des Ohres führte; l. nach einigen Monaten ebenfalls Schwerhörigkeit, die aber stabil blieb. 2 jüngere Geschwister gesund, 2 gestorben. Vater negiert Lu., die zweite Frau hat 2 Kinder beim Partus verloren und wiederholt abortiert. Wassermann +. Otoskopischer Befund: Trübung und Retrakt. bds., l. Narbe, r. Auge Prothese, l. Narben der Kornea, Pupille verzogen. v r. 0, l. 10 cm, V r. ad C, l. 5 m. S bds. verk. R bds. neg. Kochleopalpebralreflex r. nicht auslösbar, l. +. Das l. Auge zeigt in Mittelstellung vertikalen, in den Endstellungen grobschlägigen, langsamen ↻ Sp. N. I. Grades. Kal. N. r. mit 20 cm³, 35 Sek. Latenzzeit, 50 Sek. Nyst.-Dauer, l. normale Erregbarkeit. Hörschlauch v bds. 0, V r. 0, l. 4 m. Parabolisches Rohr v r. 0, l. ½ m, V r. ad App., l. 5 m. Akustikapparat v bds. 0, V r. 0, l. ½ m. Hörrelief zeigt außer Einengung der hohen und tiefen Töne keine Änderung.

Wenn man die gewonnenen Resultate überblickt, so fällt vor allem das Überwiegen der Wirksamkeit des parabolischen Hörrohres in allen Fällen reiner Mittelohrerkrankungen auf, und zwar in 60% der Fälle, seien diese nun Folgezustände nach katarrhalischen und eitrigen Mittelohrprozessen oder Otosklerose. Bemerkenswert ist bei diesen ferner der geringe Prozentsatz versagender Wirkung der Hörapparate überhaupt (12 und 10%) sowie die geringe Wirkung des Akustikapparates (in 12 bzw. 8%). Noch bedeutend geringer war die Wirkung des Hörschlauches. Diese Ergebnisse lassen sich zwanglos damit erklären, daß durch die Mittelohrprozesse die für den Hörakt so wichtige Resonanz der Mittelohrräume stark leidet und daß diese durch die Resonanzapparate zum Teil ersetzt bzw. erhöht wird.

Im Gegensatz dazu wirkt bei Innenohraffektionen der Akustikapparat in einem hohen Prozentsatz der Fälle (56%). Relativ hoch ist hier auch der Prozentsatz der Unwirksamkeit der Hörapparate überhaupt (20%), wobei es sich allerdings zum großen Teil (12%) um hereditär degenerative, progressive Schwerhörigkeit handelt und in den übrigen Fällen um sehr hohe Grade von Schwerhörigkeit. Zur Erklärung der Wirksamkeit, gerade des elektrischen Apparates, ließe sich die Tatsache des Eigentones dieser Apparate heranziehen. Sie beweist uns, daß die beiden schwingenden Platten des Mikrophons und Schallgebers nicht nur durch die Drahtleitung miteinander in Verbindung stehen, sondern einander auch auf dem Wege durch die Luft beeinflussen und daß dadurch gewissermaßen ein Ring geschlossen wird. (Siehe auch Barth.) Man könnte sich die Wirkung des Akustikapparates also so vorstellen, daß das Gehörorgan bzw. der Nervus acust. in einen Stromkreis eingeschaltet wird und daß dadurch eine erhöhte Leistungsfähigkeit der Nerven (eine Art Kochlearisreaktion nach Brenner) zustande käme. Da aber der Eigenton lediglich eine Folge der gegenseitigen Beeinflussung der beiden schwingenden Membranen durch Luftschwingungen ist, kann von einem geschlossenen Stromkreis nicht die Rede sein und muß zur Erklärung der Wirkung des Akustikapparates die Verstärkung und Verbreiterung

Digitized by Google
Original from UNIVERSITY OF MINNESOTA
Generated on 2019-10-24 18:13 GMT / http://hdl.handle.net/2027/umn.31951002684121b
Public Domain in the United States, Google-digitized / http://www.hathitrust.org/access_use#pd-us-google

der Kopfknochenleitung durch das Anlegen des Mikrophons an die Ohrmuschel herangezogen werden.

Schwieriger wird die Erklärung der geringen Wirksamkeit des Akustikapparates (4%) bei den mit Innenohrschädigung verbundenen Fällen von Altersschwerhörigkeit. Es ließe sich vielleicht aus der großen Anzahl von Fällen, bei denen Hörapparate überhaupt versagen (32%), der Schluß ziehen, daß eine Erhöhung der Leistungsfähigkeit des Nervus acusticus durch Verstärkung der Kopfknochenleitung bei Altersschwerhörigkeit nicht mehr möglich ist. Andrerseits läßt sich mit Bestimmtheit behaupten, daß eine Verbesserung der Luftleitung bzw. eine Erhöhung der Resonanzfähigkeit des Mittelohres in einer großen Anzahl von Fällen möglich ist, was aus dem hohen Prozentsatz der Wirksamkeit des Hörschlauches und des parabolischen Hörrohres (48%) hervorgeht.

Endlich ist das Verhalten von Luetikern gegenüber Hörapparaten ganz besonders interessant. Man kann eigentlich durchwegs von einem Versagen derselben sprechen. Ich möchte als Erklärung für dieses Verhalten, gestützt auf einen von Koenigstein und Spiegel erhobenen Befund (Zeitschr. f. d. ges. Neurol. u. Psychol. 1920), das Vorhandensein meningealer luetischer Erscheinungen oder malazischer bzw. hyperplastischer Herde im Gehirn bzw. den Hintersträngen heranziehen, durch welche die Verwertung der Gehörseindrücke gestört wird.

Meine Resultate und besonders die Befunde bei Innenohrschwerhörigkeit rufen in mir die Überzeugung wach, daß neben den rein akustischen Problemen bei der Herstellung und Auswahl von Hörapparaten es hauptsächlich physiologisch-physikalische Probleme anderer Natur sind, die uns einen Fortschritt in der Herstellung und Anwendung von Hörapparaten bringen können.

Das Instrumentarium des Otologen ist nicht vollständig, wenn sich darin nicht eine Anzahl von Hörapparaten befindet, welche es demselben ermöglichen, zumindest für die oben erwähnten Krankheitsformen und für die verschiedenen Intensitätsgrade der Schwerhörigkeit, den passenden Hörbehelf festzustellen. Ich möchte, gestützt auf meine Erfahrungen raten, für die Untersuchung Schwerhöriger folgende Hörapparate bereitzuhalten. Einen Hörschlauch von 0·75 und einen solchen von 1·5 m Länge, mindestens 2 Größen parabolischer Hörrohre von 5 und 9 cm Durchmesser, endlich 2 bis 3 elektrische Apparate mit 1 bis 3 Mikrophonen und womöglich verschiedenem Eigenton. Mit dieser relativ geringen Zahl von Hörapparaten wird es wohl in der Mehrzahl der Fälle bei nicht zu hohen Graden von Schwerhörigkeit gelingen, die Möglichkeit einer Hörverbesserung festzustellen.

Digitized by Google
Original from UNIVERSITY OF MINNESOTA
Generated on 2019-10-24 18:13 GMT / http://hdl.handle.net/2027/umn.31951002684121b
Public Domain in the United States, Google-digitized / http://www.hathitrust.org/access_use#pd-us-google

Bemerkungen zu dem Artikel: „Bárány und die Wiener Universität“

der Herren H. Burger (Amsterdam), A. af Forselles (Helsingfors), G. Holmgren (Stockholm), E. Schmigelow (Kopenhagen), V. Uchermann (Kristiania)

(Acta Oto-Laryngologica, Stockholm, 1922, Vol. III, Fasc. 4).

Von **Martin Sugár,** Budapest.

Die akademischen Bürger der Universität Upsala nahmen seinerzeit gegen den Unfug der Virtuosenvergötterung Stellung, indem sie den berühmten Ole Bull bei seiner Ankunft statt des von ihm erwarteten Fackelzuges, Pferdeauspannens und der Blumenkränze, eine Tracht Ehrenprügel zukommen ließen, eine wahrhaft nordische Sürprise, über die uns die deutsche Literatur berichtet (1).

Auch in der Wissenschaft gebührt der Vergötterung kein Raum, vielmehr gelten für mich die Worte Lessings, daß das Suchen der Wahrheit größere Befriedigung gewährt als der Besitz derselben.

Nach meiner wiederholten Polemik mit Bárány (Upsala) im Interesse der Priorität weiland Andreas Högyes', zuletzt im Oktoberhefte 1921 dieser Monatsschrift (2), kann es wohl nicht als Unbescheidenheit gedeutet werden, wenn ich in dieser Kontroverse mit der Wiener Universität, seit jeher eine feste Burg otiatrischer Forschung, das Wort ergreife. Sprechen doch die obigen nordischen Forscher wegen der Ablehnung der Professur Báránys von einer wahren „Kampagne“ gegen Bárány und vielleicht halten dieselben auch mich für ein „Instrument“ derselben, indem sie wörtlich hervorheben, daß Báránys „Feinde und Neider nicht schweigen, weshalb sie auch gegen die im Verborgenen üppig wuchernde Verleumdung öffentlich einschreiten“.

Die wissenschaftliche Kontroverse mit Bárány interessiert bereits nachgerade die Fachkollegen aller Herren Länder, deshalb erkläre ich feierlich und mit vollem sittlichen Ernste an dieser Stelle, daß ich niemandens Schachfigur bin und meine wissenschaftliche Fehde mit Bárány von keiner Seite beeinflußt wurde.

Ich kämpfe lediglich für die Anerkennung der Verdienste unseres Högyes', das war und bleibt das Alpha und Omega meiner Polemik und vielleicht die auslösende Ursache vieler berechtigter und unberechtigter Anschuldigungen gegen Bárány, möglicherweise auch die Causa movens obigen Artikels.

Meinen Standpunkt Bárány gegenüber will ich in folgendem Satze präzisieren: Man kann große Geister nicht schöner ehren, indem man ihre Mängel ebenso gewissenhaft wie ihre Tugend beleuchtet. Und

Digitized by Google
Original from UNIVERSITY OF MINNESOTA
Generated on 2019-10-24 18:13 GMT / http://hdl.handle.net/2027/umn.31951002684121b
Public Domain in the United States, Google-digitized / http://www.hathitrust.org/access_use#pd-us-google

Breuer, dem wir so vieles zu danken haben, würdigt in seiner Arbeit „Über Bogengänge und Raumsinn" das Verdienst de Cyons mit folgenden schönen Worten: „Dieses Verdienst wird nicht geringer dadurch, daß der Gedanke nahe liegt und gewiß auch anderen sich aufgedrängt hat. Darin liegt ja das Überraschende jedes Aperçus, daß so nahe liegt, was doch bis dahin niemand ausgesprochen hat. Sage etwas, das sich von selbst versteht, zum ersten mal und du bist unsterblich" (Ebner) (3).

Nicht der kleinliche Neid, den der kleine Tambour-Maître gegen den großen Tambour-Major empfindet, leitet mich daher gegen Bárány, wenn ich nun punktweise auf den Artikel unserer nordischen Kollegen eingehe und zunächst die Frage aufwerfe, hat Bárány den kalorischen Nystagmus tatsächlich entdeckt?

Ich muß obigen nordischen Autoren beipflichten, daß die schöpferischen Grundgedanken des kalorischen Nystagmus weder von Ewald noch von Breuer herrühren, da letzterer übrigens selber die Priorität ablehnte, im Werke des an erster Stelle genannten Autors aber hierzu tatsächlich keine Stütze zu finden ist. Vor dem wissenschaftlichen Forum der ganzen Welt beanspruche ich aber diese Priorität für unseren Högyes auf Grund seiner bereits aus dem Jahre 1879 stammenden experimentellen Arbeiten „Über den Nervenmechanismus der assoziierten Augenbewegungen", die von mir mit einem längeren Vorwort versehen, mit Subvention der ungarischen Akademie der Wissenschaften in das Deutsche übertragen, in dieser Monatsschrift erschienen sind (4) und deren Sonderabdruck in 216 Seiten umfassender Buchform von mir fast sämtlichen Universitätsbibliotheken Europas, so auch der Wiener Universitäts- und der Hofbibliothek, eingesandt wurde.

In dieser seiner Arbeit macht Högyes des Auftretens des thermischen Nystagmus, nach seiner Versuchsreihe zur Erzeugung des rotatorischen, postrotatorischen und galvanischen Nystagmus, als etwas Selbstverständlichem Erwähnung, ja er korrigiert die Auffassung Hitzigs, daß beim Einbringen von Eisstückchen in die fossa mastoidea nicht der Flocculus, sondern die Bogengänge gereizt wurden (S. 100).

Wohl findet sich schon einige Jahre früher bei Bornhardt (5) die experimentelle Angabe, daß der Vestibularapparat auf thermische Reize reagiert, speziell daß man durch Anwendung von Wärme und Kälte die entgegengesetzte Wirkung beobachten kann. Die Bemerkung des durchaus wahren und edlen Gelehrtencharakters, unseres Högyes', daß er nämlich seine Reizungs- und Zerstörungsversuche am Labyrinthe und die hierdurch erscheinenden eigentümlichen bilateralen Augenbewegungen schon zu einer Zeit beobachtet hat, bevor er die Versuche anderer Autoren gekannt hat (S. 106), verdient jedoch volles Vertrauen.

Wie oben ersichtlich, kommentiert Högyes sehr richtig selbst Hitzig und, wenn die obigen nordischen Autoren behaupten, daß

Digitized by Google
Original from UNIVERSITY OF MINNESOTA
Generated on 2019-10-24 18:13 GMT / http://hdl.handle.net/2027/umn.31951002684121b
Public Domain in the United States, Google-digitized / http://www.hathitrust.org/access_use#pd-us-google

Hitzigs Versuch „in der Tat noch heute ungeklärt ist“ (S. 392 des Sonderabdruckes), finden sie die bequeme Erklärung eben bei Högyes. Aber auch anderes finden sie im Högyesschen Werke, das Martin Bartels in seinem Werke (6) folgenderweise zusammenfaßt: 1. Högyes hatte zuerst einen ständigen Einfluß des Labyrinthes auf die Augenmuskeln angenommen. Ewald ging nur in seinen Fußstapfen weiter und baute diese Lehre vom „Labyrinthtonus“ für die Körpermuskulatur (ein reflektorisch bedingter mittlerer Kontraktionszustand) aus. 2. Högyes stellte zuerst fest, daß nach Zerstörung beider Labyrinthe oder nach Durchschneidung beider Hörnerven die kompensatorischen Augenbewegungen völlig fehlen. 3. Högyes klassifizierte zuerst genauer die einzelnen kompensatorischen Bewegungen beim Kaninchen und benannte sie, wies ferner nochmals gegen Baginsky und Andere nach, daß ihre Ursache im Labyrinthe zu suchen sei. 4. Über den Verlauf der einschlägigen Bahnen in der Medulla und höher hinauf sind wir wenig unterrichtet; dies trifft besonders für physiologische Experimente zu. Nur Högyes hat bis jetzt solche angestellt. 5. Durch sorgfältige Durchschneidungsversuche hat Högyes supranukleäre Zentren zu begründen versucht und bekanntlich verlegt auch Bárány die Entstehung der schnellen Phase des Nystagmus in ein Zentrum oberhalb des Reflexbogens für die langsame Bewegung. 6. Högyes fand zuerst, daß jedes Labyrinth mit jedem Augenmuskel eines jeden Auges verbunden ist, wie er dies durch Erforschung der nervösen Bahnen erwies und übrigens Ewald nur ergänzte, daß jedes Labyrinth hauptsächlich eine Bewegung beider Augen nach der Gegenseite bewirkt, welche Gegenbewegung der langsamen Phase des Nystagmus entspricht.

Bartels hätte bei der Abfassung seiner experimentellen Arbeit noch viel mehr Verdienste von Högyes entdeckt, wenn ihm nicht nur das kurze deutsche Referat der ursprünglich nur in ungarischer Sprache erschienenen Werke Högyes', auf die er wohl durch meine bereits im Jahre 1909 im Archive f. O. erschienene erste Arbeit über Högyes (7) aufmerksam gemacht wurde, sondern auch die von mir im Jahre 1912 übertragenen und in sechs Heften dieser Monatsschrift erschienenen Originalwerke Högyes zur Verfügung gestanden wären. Dann würde er unter anderem auch nicht behaupten (S. 45), daß wir noch gar nichts über den Einfluß des Utrikulus und Sakkulus auf die Augenstellung und eventuell auf die Richtung des Nystagmus wissen.

Nach Högyes (8) gehen vom Utrikulus und Sakkulus ständig funktionierende, reflexinnervierende Ströme zu sämtlichen Muskeln, insbesondere zu jenen des Auges, Kopfes, Halses, Rumpfes und der Extremitäten aus und diese bilateralen Reflexströme erhalten den Körper im Ruhezustande, die an beiden Körperhälften befindlichen synergisch und antagonistisch wirkenden Muskeln in labilem, bilateralem Gleichgewicht, welch labiles Gleichgewicht eine Veränderung erfährt, wenn die Körperbewegungen unter Willenseinfluß oder in Folge anderer Reflex-

Digitized by Google
Original from UNIVERSITY OF MINNESOTA
Generated on 2019-10-24 18:13 GMT / http://hdl.handle.net/2027/umn.31951002684121b
Public Domain in the United States, Google-digitized / http://www.hathitrust.org/access_use#pd-us-google

wirkungen zu aktiven sich modifizieren und die sogenannten assoziierten bilateralen Augen- und Körperbewegungen in die Erscheinung treten.

Aber auch Ino Kubo (9) hätte Belehrung aus Högyes' Werken schöpfen können, daß die Exstirpation des Großhirnes bei Kaninchen ohne Einfluß auf das Auftreten des Nystagmus bleibt, was Högyes bereits anderthalb Jahrzehnte vorher auf S. 88 und 208 seines Werkes experimentell feststellte und was für den Beweis der labyrinthären Entstehung der langsamen Phase des Nystagmus heute herangezogen wird. Ebenso fand Högyes bereits viele Jahrzehnte vor de Kleijn und Magnus durch seine Exstirpationsversuche, daß dem Kleinhirne keine direkte Rolle beim Zustandekommen der assoziierten Augenbewegungen gebührt, daß beide Vestibularapparate mit den Extremitätenmuskeln zusammenhängen, wodurch wir heute eine sichere Erklärung für die Erfahrungstatsache besitzen, daß sich das „Vorbeizeigen" im Allgemeinen seltener beobachten läßt als „Fallneigung", weil eben eine Kompensation durch die bilaterale Versorgung leichter eintritt, während die der Fallneigung vorstehende Rumpfmuskulatur nur mit einem Labyrinthe zusammenhängt, somit schwerer eine Kompensation stattfinden kann (10).

Die Lehre über die zahlreichen Verbindungen des Bogengangapparates mit dem Kleinhirn, den Weg der Akustikusbündel zum Kleinhirn und von da zu den Zentren der Großhirnhirnde, dessen Entdeckung Bárány dem spanischen Forscher Ramon y Cajal zuschreibt, die Lehre über bestimmte Lokalisationen für bestimmte Muskelgruppen im Kleinhirn, deren Entdeckung Bárány dem holländischen Anatomen Louis Bolk vindiziert, finden sich samt und sonders schon bei Högyes begründet (11).

Schon auf Grund des oben erwähnten kurzen deutschen Referates über die Werke Högyes erklärt auch Ewald bei der Schilderung der Etappen der Labyrinthforschung, daß den Drehschwindel wohl Purkinje und Mach sorgfältig untersuchten, aber erst Högyes bewies die Abhängigkeit des Drehschwindels vom Labyrinthe (Ewald, Kapitel XV, S. 309) und das ist das Punktum saliens der Frage, wie ich hinzufügen muß, wodurch Högyes der Labyrinthforschung unvergängliche Dienste erwies (12).

Purkinje glaubte noch, daß der Augenschwindel bedingt sei durch einen „Kampf bewußtloser unwillkürlicher Muskelaktionen und willkürlicher bewußter nach der entgegengesetzten Richtung" (13).

Mach nahm an, daß das bloße Drehungsmoment, „der Druck des Bogeninhaltes ohne merkliche Drehung auf den Nerven wirkt, so wie etwa der Druck die Tastnerven erregt", er negierte daher die Endolymphströmung als auslösende Ursache des Augenschwindels (14).

Nebenbei bemerkt, fand diese Theorie jüngst eine merkwürdige Auferstehung in den Arbeiten der hiesigen Kollegen Lorenz und

Digitized by Google
Original from UNIVERSITY OF MINNESOTA
Generated on 2019-10-24 18:13 GMT / http://hdl.handle.net/2027/umn.31951002684121b
Public Domain in the United States, Google-digitized / http://www.hathitrust.org/access_use#pd-us-google

Rejtö, die ebenfalls den Druck der Endolymphe, sohin nicht die Endolymphströmung für das auslösende Moment des Vestibularreizes betrachten (15). Und Hitzig entdeckte bereits im Jahre 1870 den galvanischen Augenschwindel, doch blieb ihm der Gedanke ganz fern, die Augenbewegungen auf das Labyrinth zurückzuführen, ja, merkwürdigerweise, trotzdem er folgende Bemerkung machte: „Ich will nicht von dem eigentümlichen Zusammenhang der halbzirkelförmigen Kanäle mit der Erhaltung des Gleichgewichtes reden" (16).

Erst Högyes, der hier mit seinem von ihm konstruierten Magnetinduktor experimentierte (S. 99), führte auch den galvanischen Schwindel einwandfrei auf das Labyrinth zurück.

Gewiß irrig und unhaltbar ist es daher, wenn das erste, indeß aufgehobene Urteil des Wiener akademischen Senates gegen Bárány behauptet, daß Hitzig der Entdecker des kalorischen Nystagmus sei, was der Artikel obiger nordischer Autoren richtig beanständet (S. 392), und man Bárány deshalb verbot, sich als Entdecker des kalorischen Nystagmus zu gerieren. Richtig ist vielmehr Folgendes, wie dies Bartels sehr eingehend erörtert.

Augenbewegungen beim Ausspritzen des Ohres waren schon lange bekannt; am Menschen untersuchte dieselben aber zuerst weiland Viktor Urbantschitsch mit seiner selten scharfen Beobachtungsgabe, indem er die laut Angabe der Pat. nach Wasserausspritzung des Ohres auftretenden Scheinbewegungen prüfte, ohne aber, wie Bartels meint, eine Erklärung dieses Phänomens zu geben. In diesem Punkte muß ich Bartels widersprechen, denn die einschlägigen Verdienste Viktor Urbantschitsch's habe ich bereits vor Bartels in meiner im Jahre 1909 erschienenen ersten Arbeit über Högyes (7) gewürdigt, indem ich betonte, daß Urbantschitsch schon von einer „thermischen Reflexeinwirkung" auf das Labyrinth sprach (17). Urbantschitsch war daher auf der richtigen Spur, leider waren ihm die damals nur in ungarischer Sprache publiziert gewesenen Werke Högyes' unbekannt, sonst hätte er den thermischen Nystagmus erfinden müssen! Die allseits bekannte Gründlichkeit weiland Viktor Urbantschitsch's erhellt auch daraus, daß er betont, eine kalte Ausspritzung des Ohres ruft eher Schwindel hervor als eine warme. Heute ist es uns bereits allen geläufig, daß die Anwendung von heißem Wasser bei der kalorischen Prüfung des Vestibularapparates beim Menschen in der Praxis unzuverlässig ist, oft versagt, während kaltes Wasser sicher Nystagmus nach der entgegengesetzten Seite bei intaktem Labyrinthe hervorruft.

Auch Bartels hebt dies hervor und fand bei einseitiger Durchschneidung eines Akustikus und Kältereizung des anderen Labyrinthes entgegen von Bornardt, der da meinte, daß die Kälteanwendung ebenso wirke wie die Akustikusdurchschneidung, noch immer deutlich

Digitized by Google
Original from UNIVERSITY OF MINNESOTA
Generated on 2019-10-24 18:13 GMT / http://hdl.handle.net/2027/umn.31951002684121b
Public Domain in the United States, Google-digitized / http://www.hathitrust.org/access_use#pd-us-google

Nystagmus auftreten, welche Beobachtung man übrigens gegen Báránys Theorie der Endolymphbewegung ins Treffen führt (S. 46).

Seitdem übrigens Kobrak gezeigt, daß zur Auslösung der kalorischen Reaktion eine geringe Wassermenge (5 cm³ mittels kleiner Rekordspritze) genügt, scheint mir die Theorie der Endolymphbewegung Breuer-Báránys erschüttert, so daß wir der Auffassung Bartels von einer Reizung bzw. Herabsetzung der Tätigkeit des Nervenendapparates unabhängig von Endolymphströmungen zuneigen.

Nun kam Bárány mit seinen Aufsehen erregenden Untersuchungen am Menschen und der historischen Gerechtigkeit schulden wir es, wenn wir konstatieren, daß er tatsächlich zuerst systematisch den verschiedenen Einfluß von Wärme und Kälte auf die Richtung des Nystagmus festgestellt und die Augenerscheinungen klinisch unanfechtbar auf Temperaturdifferenzen zurückgeführt, zuerst kalorischen Nystagmus benannt hat.

Im eigentlichen Sinne des Wortes kann von einer Entdeckung des thermischen Nystagmus durch ihn nicht die Rede sein, denn Ewalds trefflicherer, vielleicht etwas outrierter Satz fällt mir ein, der über die Funktion des Labyrinthes handelnd, sagt, daß man das Labyrinth schon für alles Erdenkbare verantwortlich gemacht hat, so daß von der Priorität einer neuen Ansicht eigentlich nicht mehr die Rede sein könne (S. 309, Kapitel XV). Bedenkt man aber, daß bis Bárány auf diesem Gebiet keinerlei Fortschritt zu verzeichnen war, daß wir wohl grundlegende Experimente von Högyes, Breuer, Cum Browne, Mach, Urbantschitsch hatten, aber klinisch noch keiner vor ihm die Resultate derselben verwertete, sie zur Dignität einer exakten Diagnose der Labyrintherkrankungen erhob, so dürfen wir Bárány unsere Anerkennung nicht versagen.

Die Umkehr der Bewegungsrichtung des Nystagmus bei Veränderung der Kopfstellung um 180° und die Abhängigkeit des Nystagmus von der Kopfstellung überhaupt, ist zwar ebenfalls zuerst von Högyes experimentell begründet worden (18), doch hat Bárány zuerst auch diese Angaben beim Menschen klinisch verwertet.

Heinrich Heine beweist in seinen prosaischen Schriften, daß „in der Kunst kein Vorwurf des Plagiates, kein siebentes biblisches Gebot existiert, der schaffende Künstler kann überall zugreifen, wo er Material zu seinem Werke findet und selbst ganze Säulen mit ausgemeißelten Kapitälern darf er sich zueignen, wenn nur der Tempel herrlich ist, den er damit stützt“ (19). Bárány hat aber das wirklich imposante Gebäude der Labyrinthdiagnose errichtet, zur Ehre der Wiener Schule, der er entstammt, uns zur Freude, denen er wenigstens seinen Namen nach angehört!

Wenn wir uns mit seinen Werken viel beschäftigen, muß ich Bárány, mir gleichzeitig zur Rechtfertigung, an die Worte des deutschen Philosophen Johann Gottlieb Fichte erinnern: „Wisse, daß jedes Werk, das da wert war, zu erscheinen, sogleich bei seiner

Digitized by Google
Original from UNIVERSITY OF MINNESOTA
Generated on 2019-10-24 18:13 GMT / http://hdl.handle.net/2027/umn.31951002684121b
Public Domain in the United States, Google-digitized / http://www.hathitrust.org/access_use#pd-us-google

Erscheinung gar keinen Richter finden kann; es soll sich erst sein Publikum erziehen und einen Richterstuhl für sich bilden. Findet ein Buch sogleich bei seiner Erscheinung seinen kompetenten Richter, so ist dies der treffende Beweis, daß dieses Buch ebensowohl auch ungeschrieben hätte bleiben können".

Báránys Werke aber waren wert zu erscheinen und überdauern eine mir fernliegende hämische Kritik!

Ich komme nun zur Beantwortung der Frage, hat Bárány das Naturgesetz der Abhängigkeit der Fallrichtung von der Kopfhaltung bei vestibulären Reizen tatsächlich entdeckt?

Der Artikel obiger nordischer Forscher gibt zu, daß Bárány am Budapester Kongresse 1909 und später sich selbst die Entdeckung dieses Gesetzes zugeschrieben hat. Am VIII. internationalen Kongresse für Otologie in Budapest im Jahre 1909 trat ich zuerst anläßlich einer Diskussion gegen Bárány auf, als dieser seinen Vortrag: „Ein neues vestibulares Symptom bei Erkrankungen des Kleinhirnes" hielt (10). Leider sind meine Bemerkungen durch den Redakteur dieses Generalberichtes, den Sekretär des gleichzeitig stattgefundenen XVI. internationalen Kongresses für Medizin und Kinderarzte, Dozent Franz von Torday, nicht ganz entsprechend zum Abdrucke gebracht worden, doch so viel geht aus denselben noch heute hervor, daß ich an dieser Stelle zuerst die Priorität unseres Högyes' wahren wollte.

Mir mißfiel die Art und Weise Báránys, die den ganzen labyrinthogenen Nystagmus als seine Domäne und Erfindung darstellte, so daß ich mich bereits im Herbste desselben Jahres veranlaßt fand, meinen Standpunkt des Näheren im Archiv f. Ohrenheilk. zu entwickeln (7). Bárány erklärte in obigem Vortrage, das von ihm angeblich gefundene Gesetz in Kürze wie folgt: „Besteht ein Nystagmus rotatorius vestibularen Ursprunges nach links, so fällt Pat. beim Rombergschen Versuch nach rechts, dreht man ihm den Kopf 90° nach rechts, so fällt er nach rückwärts, dreht man ihm den Kopf 90° nach links, so fällt er nach vorne" (S. 554) und war bestrebt, seine Beobachtung theoretisch durch den Verlauf der vestibularen Fasern im Hirne bzw. Rückenmarke zu erklären.

Wenigstens hier habe ich es erwartet, daß Bárány unseres von ihm stets totgeschwiegenen Högyes endlich gedenkt, da wie auch der oben zitierte Bartels betont, ausschließlich Högyes physiologische Experimente über den Verlauf der einschlägigen Bahnen in der Medulla oblongata und höher hinauf anstellte. Was wir über den Verlauf der Nervenbahnen wissen, haben wir ausschließlich Högyes zu danken! Die vestibularen Fasern ziehen zum Deiters'schen Kerne, von hier am Wege des hinteren Längsbündels zu den Augenmuskelkernen und machen Nystagmus, andererseits vom Deiters-Kerne zu den Vorderhörnern des Rückenmarkes und bewirken die vestibularen Gleichgewichtsstörungen, während aufsteigende Fasern aus dem Zervikal-

Digitized by Google
Original from UNIVERSITY OF MINNESOTA
Generated on 2019-10-24 18:13 GMT / http://hdl.handle.net/2027/umn.31951002684121b
Public Domain in the United States, Google-digitized / http://www.hathitrust.org/access_use#pd-us-google

mark den Einfluß der Stellung des Kopfes auf die Richtung der Gleichgewichtsstörungen vermitteln. Bárány wirft die Frage auf, wo diese Beeinflussung vor sich gehe, in dem Deiters-Kerne oder Kleinhirn und vermutet, daß wahrscheinlich im Kleinhirne, in das ja zahlreiche Fasern vom Deiters-Kerne ausziehen. Klar und deutlich geht aus dem Högyes schen Werke (S. 199) hervor, daß dies nur im Kleinhirne erfolgen kann, denn die zentripetalen Bahnen gelangen jenseits der Akustikusganglien alle zuerst in das Kleinhirn und nur unter Vermittlung desselben ziehen sie zum Großhirne. Das Verständnis für Gleichgewichtsstörung und Fallrichtung haben wir auch in den experimentellen Arbeiten Högyes' gefunden. Mit logischer Konsequenz folgt dies aus dem Befunde Högyes' über Umkehr der Bewegungsrichtung des Nystagmus bei Veränderung der Kopfstellung um 180° und der Abhängigkeit des Nystagmus von der Kopflage überhaupt, da ja die vestibularen Fasern nicht nur Nystagmus, sondern auch Gleichgewichtsstörungen bewirken.

Die Abhängigkeitsbeziehung zwischen Fallrichtung und Kopfhaltung stammt nach allgemeiner Anerkennung von Breuer (21), ist daher keinesfalls Báránys Erfindung, ergibt sich aber auch aus den Högyes schen Befunden.

Auch bei Ewald finden wir die wörtliche Angabe (S. 287), daß „die Zentralteile für die nicht akustischen Oktavusfunktionen wohl in dem Kopfmarke (Kleinhirn) zu suchen sein werden; jedenfalls müssen von ihnen aus zahlreiche Verbindungen zu allen Muskeln vorhanden sein, wie Ewalds Versuche über Beziehungen zwischen Muskulatur und Labyrinth lehren". Ich habe mich oben auf Bartels berufen, daß diese Beziehungen zuerst Högyes konstatierte. Schon der große Gräfe fand, daß die Augenrollbewegungen beim Kaninchen durch Kopfbewegungen um die Längsachse der Obliqui stattfinden, die letzteren Augenmuskeln durchschnitten, wieder aufhören (22).

Aber selbst das Genie eines Alfred Gräfe kam nicht auf die Idee Högyes' daß diese Rollbewegungen vom Ohrapparate abhängen könnten!

Den Einfluß der Wendung des Kopfes um die vertikale Achse auf den Romberg hat dagegen tatsächlich nur Bárány untersucht, mit seltener heuristischer Gabe durch Modifikation des Gräfe schen Tastversuches den diagnostisch wichtigen „Zeigeversuch" angegeben, er hat durch Modifikation einer Methode des Physiologen Trendelenburg durch Abkühlung der Haut über dem freiliegenden Kleinhirne die darunterliegende Partie desselben temporär gelähmt und derart auch experimentell „Vorbeizeigen" erzeugt, schließlich auf diese Weise in fünf Bezirken an der Kleinhirnhemisphäre Zentren für die Bewegungen der oberen Extremitäten in den verschiedenen Richtungen des Raumes angegeben. Wer dies alles unparteiisch prüft, muß neidlos zugestehen, Bárány hatte wohl Vordermänner, insbesondere Högyes und Breuer, vielleicht ließ er sich auch — menschlich begreiflich — von

Digitized by Google
Original from UNIVERSITY OF MINNESOTA
Generated on 2019-10-24 18:13 GMT / http://hdl.handle.net/2027/umn.31951002684121b
Public Domain in the United States, Google-digitized / http://www.hathitrust.org/access_use#pd-us-google

der Sucht verführen, eigenes großes Verdienst auf Kosten des Fremden zu vergrößern, er gehört jedoch zweifellos zu jenen intuitiven Naturen, denen Kant das „spontaneische Begreifen der Dinge in ihrer Totalität" zuschreibt, im Gegensatze zu uns gewöhnlichen „analytischen Naturen, die wir erst durch ein Nacheinander und durch Kombination der Einzelteile die Dinge zu begreifen wissen".

Den inkulpierenden Ausdruck des Wiener akademischen Senates „Verdunklung" der Verdienste anderer, im speziellen unseres Andreas Högyes' durch Bárány, habe ich in meinem ersten Angriffe gegen Bárány im Archiv f. Ohrenheilk. gebraucht. Ich selber wollte mit Nachdruck auf die unsterblichen Werke Högyes' hinweisen, anerkenne aber gerne die klinischen Verdienste Báránys.

Wenn endlich seitens unserer nordischen Kollegen strikte widersprochen wird (S. 385), daß laut Urteil des Wiener Senates der Schluß vom Tierversuch auf den Menschen die Regel sei und sohin im gegebenen Falle von einem Verdienst Báránys nicht die Rede sein könne, erwähnt Högyes allerdings auf S. 136, daß seine Folgerungen auch auf das menschliche Auge übertragbar seien. Die Beantwortung dieser Frage ist aber nicht so einfach, denn die meisten experimentellen Beobachtungen wurden an Tieren mit seitlich stehenden Augen gemacht, deren Deviatio vertikalis diagonalis (Hertwig-Magendiesche Schielstellung, id est, das eine Auge nach oben, das andere nach unten abgewichen) beim Menschen nicht vorkommt, wie dies richtig auch Bartels betont (S. 51).

Ich eile zum Ende meiner Betrachtungen, mit denen ich den Beweis erbringen wollte, daß noch auf Jahrzehnte die von mir bekannt gemachten Werke Högyes' eine Fundgrube der Labyrinthforschung sein werden. Bei der Hervorhebung derselben schwebten mir die Worte eines unserer größten Geister, des unsere Nation beim Friedensschlusse in Trianon bei Paris vertretenen Grafen Apponyi vor: „Unsere Armut macht uns bereits den Anschluß der heimischen Wissenschaft mit jener der übrigen Kulturvölker unmöglich. Nicht von Weiterentwicklung der heimischen Wissenschaft spricht unser Notschrei, nur von Rettung und Bergung des bislang Erworbenen!" (23).

Und deshalb erlahme ich nicht, das zu retten, was uns und der Menschheit für ewige Zeiten Högyes bot!

Für Robert Bárány aber, dem in Wien erzogenen, ehemaligen Wiener Privatdozenten, gelten die Worte Heinrich Heines: „Die Gesellschaft ist eine Republik. Wenn der Einzelne emporstrebt, drängt ihn die Gesamtheit zurück..... Keiner soll tugenhafter und geistreicher sein als die übrigen. Wer aber durch die unbeugsame Gewalt des Genies hinausragt über das banale Gemeindemaß, diesen trifft der Ostrakismus der Gesellschaft....., so daß er sich endlich zurückziehen muß in die Einsamkeit seiner Gedanken....." (24).

Digitized by Google
Original from UNIVERSITY OF MINNESOTA
Generated on 2019-10-24 18:13 GMT / http://hdl.handle.net/2027/umn.31951002684121b
Public Domain in the United States, Google-digitized / http://www.hathitrust.org/access_use#pd-us-google

Von dieser nicht alltäglichen Gedankenwelt Báránys, bar einer jeden Erbitternng, erwarten wir noch vieles im Interesse der uns allen am Herzen liegenden wissenschaftlichen Disziplin!

Literatur: (1) Heinr. Heines sämtliche Werke, bei Campe (Hamburg) 1890. X. Bd. S. 264 bis 265. — (2) Mart. Sugár: Labyrinth und Nystagmus. Mschr. f. Ohrenhlk. 1921. H. 10. — (3) Jos. Breuer: Über Bogengänge und Raumsinn. Pflügers Arch. 68. Bd. 1897. S. 603. — (4) Andreas Högyes-Mart. Sugár: Über den Nervenmechanism. der assoc. Augenbew. Mschr. f. Ohrenhlk. XLVII. Jahrg. 1912. — (5) Bornardt: Exper. Beiträge zur Physiol. der Bogengänge des Ohrlabyrinthes. Pflügers Arch. Bd. XII. 1875. S. 471. — (6) Mart. Bartels: Über Regul. der Augenstellung durch den Ohrapp. Gräfes Arch. Ed. 76 bis 78. 1910 bis 1911. — (7) Mart. Sugár: Labyrinth u. Nyst. „In Memoriam Prof. Andr. Högyes". Arch. f. Ohrenhlk. Bd. 81. Jahrg. 1909. — (8) Andr. Högyes: Neue Untersuchungsmethode zum Stud. der Funktion des N. vestibul., Orvosi Hatilap 1902, Nr. 27 und Akad. d. Wiss. III. Abt. 1902. 16. Juni. Pflügers Arch. 98. Bd. — (9) Ino Kubo: Über die vom N. acust. ausgelöste Augenbeweg. Pflügers Arch. Bd. CXIV. 1906. — II Mitteil. Ebenda. Bd. CXV (zitiert bei Bartels. Gräfes Arch. Bd. 76). — (10) De Kleijn u. Magnus: Zitiert bei Sugár. Mschr. f. Ohrenhlk. 1921. H. 10. Früheres Werk. — (11) A. Högyes: Zitiert bei Sugár wie oben ebenda. — (12) J. Rich. Ewald: Physiol. Untersuch. über das Endorgan des N. octavus (Bergmann. Wiesbaden) 1892. — (13) Purkinje: Mitteil. über Scheinbewegungen. S. Aubert: Phys. Studien über die Orientierung. Tübingen 1888. Abdruck daselbst. — (14) Ernst Mach: Grundlinien der Lehre von den Bewegungsempfindungen. Leipzig 1875 (Engelmann). Zitiert bei Bartels. — (15) Hugo Lorenz: Über die phys. Funktion des N. vestibul. Referiert von Mart. Sugár. Mschr. f. Ohrenhlk. 1920. XII. H. S. 1156; Alex. Rejtö: Über die Gleichgewichtsfunktion der Bogengänge. Mschr. f. Ohrenhlk. LXVIII. Jahrg. Siehe obiges Referat ebenda. — (16) Hitzig: Über die beim Galvanisieren des Kopfes entsteh. Störungen der Muskelinnervation und der Vorstellungen vom Verhalten im Raume. Du Bois Arch. 1871. Zitiert bei Bartels. — (17) Viktor Urbantschitsch: Lehrbuch. IV. Aufl. 1901. S. 105; Wr. klin. Wschr. 1896. Nr. 1. Zitiert bei Sugár. Arch. f. Ohrenhlk. Bd. 81. Jahrg. 1909; Über die Beeinflussung subjektiver Gesichtsempfindung. Pflügers Arch. Bd. XCIV. 1903. S. 362. — (18) Högyes: Pflügers Arch. 98. Bd. S. 285 und Orvosi Hetilap 1902. Nr. 27. — (19) Heinr. Heine: l. c. X. Bd. S. 197 über Alexander Dumas. — (20) Rob. Bárány: Ein neues vestibul. Symptom bei Erkrank. des Kleinhirnes. Compte rendu de VIIIe Congrès intern. D'Otologie Budapest Août-Sept. 1909. pag. 554 und Martin Sugár: Procès-Verbaux. Pag. XXXII. — (21) Jos. Breuer: Über die Funktion der Bogengänge des Ohrlabyrinthes. Med. Jahrb. d. Gesellsch. d. Ärzte. Wien 1874. S. 25. — (22) Alfr. Gräfe: Beitrag zur Phys. u. Path. der schiefen Augenmuskeln. Arch. f. Ophthalm. Bd. I. S. 1. 1854. — (23) Graf Albert Apponyi: Eröffnungsrede an der Enquête des Vereins für Hochschulbildung im Prunksaale der Akad. d. Wiss. am 18. Juni 1922 in Budapest. — (24) Heinr. Heine l. c. XII. Bd. S. 64. Vermischte Schriften.

Digitized by Google
Original from UNIVERSITY OF MINNESOTA
Generated on 2019-10-24 18:13 GMT / http://hdl.handle.net/2027/umn.31951002684121b
Public Domain in the United States, Google-digitized / http://www.hathitrust.org/access_use#pd-us-google

Aus der laryngologischen Abteilung der Wiener Allgemeinen Poliklinik.

Beiträge zur Chirurgie der oberen Luftwege[1]).

Von Professor Dr. **H. Marschik.**

(Mit 4 Figuren.)

A. Tracheotomie oder Tracheostomie?

Seit Gluck auf Grund seiner Tierversuche das einzeitige Verfahren bei den Kehlkopfresektionen eingeführt hat, hat der Kampf in dieser Frage nicht aufgehört. Nun schreibt ja Gluck der Aspiration während oder nach der Operation die alleinige Schuld an den postoperativen Lungenkomplikationen zu, und hat auf den Ergebnissen seiner diesbezüglichen eindeutigen Tierexperimente seine Methode der Radikaloperation aufgebaut. Andrerseits aber wird auch (Chiari u. a.) für das zweizeitige Verfahren geltend gemacht, daß die Luftwege sich an den Ausfall der Vorwärmung, Reinigung und Durchfeuchtung der Atemluft durch die Nasenatmung vermittelst einer unvermeidlichen reaktiven Bronchitis erst gewöhnen müßen, und diese Bronchitis gefährlicher sei, wenn der Patient durch den schweren Operationschock einer Totalexstirpation geschwächt ist. Die Wahrheit dürfte auch nach meinen Erfahrungen in der Mitte liegen: Beide haben Recht. Lungenkomplikationen können jedenfalls auch als reine Erkältungsschäden durch die kalte Außenluft hervorgerufen werden. Andrerseits läßt sich auch bei strikter Einhaltung der Gluckschen Methodik die Aspiration nicht mit Sicherheit vermeiden, vielleicht eher bei der Operation, schwieriger aber schon bei der Nachbehandlung, wenn, was ja oft genug passiert, doch am Rande des Tracheostomas kleine Dehiszenzen auftreten, die sich belegen und eine gewiße Zeit lang infektiöses Sekret produzieren, das auch mit sorgfältigster Abdichtung nicht mit Sicherheit von dem Hinabrinnen in die tieferen Luftwege abzuhalten ist. Sind nun diese durch die erste Reizbronchitis nach der Eröffnung, wenn auch nur leicht, geschädigt, so können wenige Tropfen dieses Sekrets genügen, um eine Bronchopneumonie hervorzurufen. Gluck hat ja nun durch mustergültige Einrichtung seiner Klinik die Gefährdung durch Erkältung und Austrocknung der einzeitig eröffneten Trachea auf ein Mindestmaß reduziert. Der Operierte befindet sich vermittelst verschiedener Zerstäubungsapparate, sorgfältiger Temperierung der Krankenzimmertemperatur, sowie allseitiger Umstellung des Kranken-

[1]) Nach einer Demonstration in der Wiener laryngo-rhinologischen Gesellschaft.

Digitized by Google
Original from UNIVERSITY OF MINNESOTA
Generated on 2019-10-24 18:13 GMT / http://hdl.handle.net/2027/umn.31951002684121b
Public Domain in the United States, Google-digitized / http://www.hathitrust.org/access_use#pd-us-google

bettes mit Schirmen von feuchter und warmer Leinwand konstant in einer Treibhausatmosphäre, die dem wahren Zustand der in die Trachea gelangenden Atmungsluft beim Gesunden möglichst nahe kommt. Die Expektoration der auch von Gluck selbst zugegebenen vermehrten Bronchialsekretion während der ersten Zeit nach der Operation wird durch fortwährende Atemübungen, Anhaltung und Unterstützung des Patienten zu kräftigem Aushusten in Gang erhalten, und ich glaube, daß unter solchen Umständen das einzeitige Verfahren seine Berechtigung und auch seine Vorteile hat. Wenn aber jene Einrichtungen nicht in so idealer Weise zur Verfügung stehen, wenn, wie es leider auf meiner Abteilung an der Allgemeinen Poliklinik bei den teilweise dürftigen Spitalseinrichtungen und der bekannten Kohlennot der letzten Jahre in Wien der Fall war, jene Treibhausatmosphäre nicht herstellbar ist, dann dürfte sich doch das zweizeitige Verfahren empfehlen. Es wird also immer wieder Fälle und Orte geben, wo dieses zweckmäßig in Anwendung kommt. In neuerer Zeit ist Hajek diesem Verfahren wieder nähergetreten und hat die präliminäre Einnähung der Trachea nach Gluckscher Manier versucht. Ich halte dieses Verfahren, welches übrigens auch Chiari seinerzeit erprobt hat, insofern als nicht empfehlungswert, als die nachfolgende Radikaloperation dadurch gehemmt wird. Um das Operationsterrain der Larynxexstirpation ausgiebig und vor allem mit Aussicht auf radikale Exstirpation freilegen zu können, wird wohl meist nichts anderes übrig bleiben, als die Einnähung wieder zum größten Teil zu lösen, und demnach doch die einfache Tracheotomie vorzuziehen sein, diese möglichst hoch, eventuell sogarim Ringknorpel nach entsprechender Exzision des vorderen Bogens anzulegen sein, damit dann für die Tracheoplastik ein genügender Abschnitt der Halspartie der Trachea zur Verfügung steht und kein so großer Zug ausgeübt zu werden braucht. Da aber die einfache Tracheotomie eine Sekundaheilung bedingt, während der es ja, was man nie voraussehen kann, immer zu einer gewißen Infektion und Eiterung der Wunde von verschiedenem Grade der Schwere und Ausdehnung kommt, so wird der Zeitpunkt der Radikaloperation, die man ja eigentlich erst nach vollkommener Überhäutung machen kann oder sollte, oft ungebührlich lange hinaus gerückt. Aber selbst dann ist nach den Erfahrungen der neueren Pathologie noch mit der Anwesenheit von Bakterien in dem einst phlegmonös entzündeten Gewebe zu rechnen, die dann bei der Radikaloperation eine Sekundärinfektion der Totalexstirpationswunde herbeiführen und die Trachealplastik gefährden können.

Ich habe daher in neuerer Zeit die von mir schon vor zehn Jahren an der Klink Chiari begonnenen Versuche mit der Tracheostomie wieder aufgenommen, i. e. der primären, vollkommenen und dauernden Versorgung der Tracheo-

Digitized by Google
Original from UNIVERSITY OF MINNESOTA
Generated on 2019-10-24 18:13 GMT / http://hdl.handle.net/2027/umn.31951002684121b
Public Domain in the United States, Google-digitized / http://www.hathitrust.org/access_use#pd-us-google

tomiewunde. Dieses Verfahren, das in primärer Vernähung der Haut mit den Tracheotomierändern besteht, hat eine ehrwürdige Vergangenheit. Schon Diefenbach, Marshall Hall u. a. haben es angegegeben, um die Kanüle entbehrlich zu machen. Es ist dann weiterhin hauptsächlich von amerikanischen Chirurgen (Roberts, Lee, v. Donkhoff u. a.) angewendet worden. Immer wieder wurde es aufgenommen und verworfen. In neuerer Zeit ist es von Lejars für Fremdkörper der Luftwege für die nächste Zeit nach deren Entfernung angegeben, um für den Fall eines Glottisödems ein Sicherheitsventil zu haben. Die metallische Trachealkanüle bildet leider trotz aller Technik und Vorsichtsmaßregeln, wie Wechsel der Kanülenform und Krümmung, häufigeres Weglassen, sorgfältige Beobachtung und Nachbehandlung der Trachealschleimhaut, eine stete Gefahr für den Patienten. Jeder, der viele Tracheotomien gemacht und sorgfältig nachbehandelt und beobachtet hat, wird die Erfahrung gemacht haben, daß der Dekubitus an irgendeiner Stelle fast die Regel ist, und gewiß ist manche postoperative Pneumonie auch nach einfacher Tracheotomie durch Aspiration des hinabfließenden Sekrets aus einem Dekubitalgeschwür entstanden. Thost, der sich viel mit den Mängeln der heute üblichen Technik der Tracheotomie beschäftigt hat, empfiehlt die Durhamsche Kanüle, die mehr rechtwinkelig gebogen ist, deren Trachealschenkel daher gerade in der Achse der Trachea verläuft, gegenüber der in einfachem Kreisbogen verlaufenden Luerschen Kanüle. Der Wunsch der Chirurgen aber, die Trachealkanüle entbehrlich zu machen, hat zu allen Zeiten bestanden. Gewiß verläuft, wie ich mich selbst überzeugen konnte, auch die unvermeidliche Bronchitis nach der Eröffnung des Luftrohrs leichter. Andrerseits ist auch die Aussicht auf eine Primaheilung der Trachealnaht sicherer, wenn nicht die Kanüle drückt.

Die Tracheostomie ohne Kanüle, so oft immer wieder aufgenommen, konnte sich aber bisher nicht einbürgern, weil die starre, aus verschiedenartigem Gewebe, nämlich dem harten Knorpel und den weichen Zwischenbändern bestehende, dünne Trachealwand zu wenig Fläche bietet, um mit den Hautlefzen primär zu verwachsen. Es kommt immer zur Dehiszenz, dann aber auch sehr leicht zur Perichondritis der so empfindlichen eröffneten Perichondriumscheiden der Trachealringe, mit Fortsetzung eventuell bis an die hinteren Enden des Knorpelbogens, Sequestration usw., danach Striktur oder wenigstens dauernde Schwellung der Trachealwand und Einengung des Lumens. Das chirurgische Problem ist also nur zu befriedigender Lösung zu bringen, wenn es gelingt, die starre Trachealwand der weichen äußeren Haut adäquat zu machen. Ich habe dies erreicht durch subperichondrale Auslösung der Trachealknorpel, eine Technik, die schon Koschier bei der zirkulären Trachealplastik nach Totalexstirpation behufs Erzielung einer genügend breiten

Digitized by Google
Original from UNIVERSITY OF MINNESOTA
Generated on 2019-10-24 18:13 GMT / http://hdl.handle.net/2027/umn.31951002684121b
Public Domain in the United States, Google-digitized / http://www.hathitrust.org/access_use#pd-us-google

Manschette nahtfähiger Trachealschleimhaut mit Erfolg anwendete und mit der auch ich bei der Totalexstirpation immer zufrieden gewesen bin. Es gelingt damit, die ganze Trachealöffnung mit den Hautlefzen primär zu vereinigen und jede Wunde primär zu decken.

Ich habe diese Methode nun bei verschiedenen Fällen von Tracheotomie versucht, namentlich dann, wenn die Kanüle voraussichtlich dauernd zu tragen war. Verläuft die ganze Operation aseptisch — und wir erreichen dies durch möglichst anämisches Operieren, vorbereitende Morphin-Atropininjektion, wodurch die Schleimsekretion und der Hustenreiz unterdrückt wird, sowie die endotracheale Kokain-Adrenalininjektion unmittelbar vor Eröffnung der Luftröhre —, so kommt es zu primärer Heilung, damit zur Vermeidung jeder Sekundärinfektion oder Eiterung. Die Bedingungen für die Radikaloperation sind wesentlich günstiger geworden, sie kann auch viel früher, eventuell schon in acht Tagen angeschlossen werden. Die Tracheostomie ist auch besonders bei Tbc. laryngis von Vorteil, da sie die Sekundärinfektion der Tracheotomiewunde mit tuberkulösem Sputum verhindert, eine bekanntlich höchst unangenehme Komplikation, die die Wunde mit der Zeit in ein zerfallendes, immer weiter werdendes tuberkulöses Geschwür mit allen üblen Eigenschaften desselben verwandelt.

Wird nun nach dieser künstlichen Erweichung der Trachealwand diese einfach oder kreuzweise gespalten und mit der Haut vernäht, so muß dann natürlich eine Kanüle eingelegt werden. Wird aber, wie ich dies schon vor zehn Jahren an der Klinik eingeführt habe, nach dem Vorschlage T h o s t s ein entsprechendes Stück aus der Vorderwand ausgeschnitten, um der so häufig beobachteten Drucknekrose der Knorpelringe zu entgehen, dann bleibt nach beendeter Naht eine der gewöhnlichen Kanüle entsprechende, vollkommen trockene und keinerlei Verband benötigende Lücke in der Luftröhrenvorderwand übrig, die dauernd offen bleibt und solcher Art die Kanüle ganz entbehrlich macht. Um die äußeren Hautlefzen an die Trachealwunde heranzubringen, ist nötig, alle Zwischengewebe, also insbesondere den Isthmus der Schilddrüse zu resezieren.

Meine Erfahrungen in einer Reihe von Tracheostomiefällen haben nun ergeben, daß die postoperative Schwellung doch schließlich bald so groß wird, daß die ursprünglich hinreichend weit erscheinende Öffnung sich mehr und mehr verengt und zur Einführung der Kanüle zwingt, insbesondere tritt dies bei fettreichen Hälsen ein, wenn die Trachea tief gelagert ist. Auch die gegen die Mittellinie zu wieder zusammendrängenden Resektionsstümpfe des Isthmus und die Mm. sternohyoidei und Sternothyreoidei schwellen an und pressen die beiderseitigen Hautränder gegeneinander. Es muß daher der prätracheale Raum bis zur Haut von allem Zwischengewebe, also insbesondere Schilddrüse und Fett, in weiterem Umfange ge-

Digitized by Google
Original from UNIVERSITY OF MINNESOTA
Generated on 2019-10-24 18:13 GMT / http://hdl.handle.net/2027/umn.31951002684121b
Public Domain in the United States, Google-digitized / http://www.hathitrust.org/access_use#pd-us-google

säubert werden. Ferner kommt es auch bei exaktester, vollkommener Naht im Anfang immer zur unvermeidlichen Nachblutung, dann zu leichter Wundsekretion, wie übrigens bei jeder anderen primären Naht. Diese Sekretion, bei anderen primären Nähten sofort in den schützenden Deckverband aufgenommen, der dann einen dauernden Schutz gegen Sekundärinfektion bietet, bleibt hier, soweit sie nicht in die Trachea hinabfließt und ausgehustet wird, an der Naht kleben und bildet mit dem ausgehusteten Schleim bald eine zähe, zu Krusten eintrocknende, sich mit Bakterien anreichernde Masse, die einerseits die Öffnung verlegt, andrerseits auch aspiriert werden und Lungenkomplikationen hervorrufen kann. Ja, ich kann mich des Eindruckes nicht erwehren, als würde dieses gerade an der Nahtstelle eintrocknende Sekret zur Retention und Sekundärinfektion der Naht mit nachfolgender Dehiszenz beitragen. Es dürfte sich also doch empfehlen, wenigstens in den ersten 4 bis 6 Tagen, bis die Naht vollständig trocken geworden ist, eine mit Jodoformgaze gut gepolsterte, die Naht in keiner Weise drückende Kanüle einzulegen, weshalb die Tracheostomieöffnung genügend breit und besonders auch lang, in Form eines Ovals, anzulegen ist. Ein weiterer Umstand, der gegen die Tracheostomie ohne Kanüle spricht, liegt in der erschwerten Expektoration in gewissen Fällen. Der Luftstrom des Hustenstoßes führt nämlich ursprünglich in der Achse der Trachea, also gegen den Larynx hinauf, namentlich dann, wenn das Luftrohr nach oben nicht vollständig abgeschlossen ist. Das Sekret wird daher zum größten Teil in dem Luftrohr hinaufgehustet und wieder aspiriert, anstatt, wie es bei liegender Kanüle geschieht, durch die tiefer liegende Tracheostomieöffnung herausgeschleudert zu werden. Es geben auch die meisten Patienten diesen Umstand als belästigend an. Nur bei vollkommenem Verschluß nach oben führt der Luftstrom ziemlich geradewegs nach außen.

Die Operation ist weiters, worauf schon Chiari in seinem, die Tracheotomie ohne Kanüle behandelnden Abschnitt seines Buches der Chirurgie des Kehlkopfes und der Luftröhre (Neue deutsche Chirurgie) aufmerksam gemacht hat, bei Patienten mit tief liegender Trachea, also mit kurzem und dickem Hals ungeheuer erschwert oder ganz unmöglich. Dennoch aber möchte ich sie, in den geeigneten Fällen und mit richtiger Technik ausgeführt, empfehlen.

Diese Technik ist also die folgende: Querer oder longitudinaler Hautschnitt. Ich habe mich an anderer Stelle bereits über die Vorteile des queren Hautschnittes als einzig brauchbaren Überrestes der in neuerer Zeit wieder aus der Vergessenheit hervorgeholten queren Tracheotomie ausgesprochen. Der Nachteil des queren Hautschnittes ist, daß man die Wunde nicht beliebig nach unten oder oben verlängern kann und bei größerem Isthmus das Arbeiten unbequem werden kann, doch ist die Halshaut meist so dehn- und

Digitized by Google
Original from UNIVERSITY OF MINNESOTA
Generated on 2019-10-24 18:13 GMT / http://hdl.handle.net/2027/umn.31951002684121b
Public Domain in the United States, Google-digitized / http://www.hathitrust.org/access_use#pd-us-google

verziehbar, daß bei entsprechender Erweiterung nach den Seiten die untere Lefze leicht bis ins Jugulum mobilisiert werden kann, eventuell kann sie durch einen Medianschnitt nach unten gespalten werden, wodurch ein dreieckiges Hautloch entsteht. Ich erinnere übrigens daran, daß heute die Struma jeder Größe fast nur mit querem Hautschnitt operiert wird. Die Trachea wird in weitem Umfang freigelegt, der Isthmus stets reseziert, sodann im Ausmaß eines Ovals von za. $1^1/_2$ bis $2^1/_2$ cm Vertikaldurchmesser, d. i. meist drei Ringe, das äußere Perichondrium der für die Inzision passendsten Trachealringe inzidiert und mit einem Freerschen Septumraspatorium die Knorpel ausgelöst. Es folgt die Eröffnung der Trachea nach vorheriger endotrachealer Kokain-Adrenalininjektion mittels Ausschneidung eines entsprechend kleineren Ovals, aus der nun des Stützgerüstes beraubten Stelle der Vorderwand, so daß allseitig eine ringförmige, bloß aus den Perichondriumscheiden und Trachealschleimhaut bestehende weiche Manschette von mehreren Millimetern Breite für die Adaptierung der Hautlefzen zur Verfügung steht.

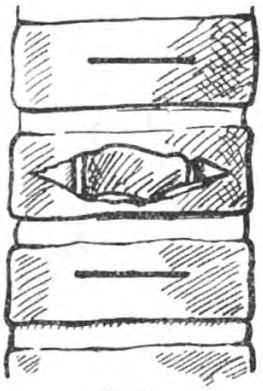

Fig. 1.



Fig. 2.

Die Halshaut ist nun in der Regel, wie oben bemerkt, so dehnbar, daß sie ohne besondere Spannung, namentlich bei abgemagerten Leuten, wo die Trachea meist ganz oberflächlich liegt, mit der Schleimhautmanschette sich vereinigen läßt. Doch ist zu bedenken, daß diese einfache Haut-Schleimhautnaht, wenn auch viel zugfester als mit den starren Knorpelringen, besonders in der ersten Woche p. o. durch den unvermeidlichen Hustenreiz, die Schluckbewegungen usw. einer recht erheblichen Belastung ausgesetzt is. Es ist daher, wie ich es bei der Trachealplastik nach Totalexstirpation schon seit jeher übe, empfehlenswert, die Naht durch Fixations- und Situationsnähte zu stützen und damit ruhig zu stellen. Auch ist zu erwarten, daß durch die postoperative Schwellung und die all-

Digitized by Google
Original from UNIVERSITY OF MINNESOTA
Generated on 2019-10-24 18:13 GMT / http://hdl.handle.net/2027/umn.31951002684121b
Public Domain in the United States, Google-digitized / http://www.hathitrust.org/access_use#pd-us-google

gemeine Tendenz der Halsorgane an dieser Stelle, besonders auch durch die Wirkung der Halsmuskeln, zunächst der beiden nur während der Operation durch die Haken auseinander gehaltenen Mm. sternohyoidei und sternothyreoidei, weiterhin aber auch der beiden Sternocleidomastoidei die Fistel mehr und mehr zu einem Längsspalt wieder verengt wird. Die Hautränder werden daher zweckmäßig durch subkutane Nähte in der Umgebung, und zwar am Ringknorpel und an der seitlichen Trachealwand festgelegt und dann erst die Haut-Schleimhautnaht ausgeführt. Außerdem empfiehlt sich, die die Trachea vorn bedeckenden, äußeren Kehlkopfmuskeln durch entsprechende, schlingenartige Nähte nach außen zu verlagern;

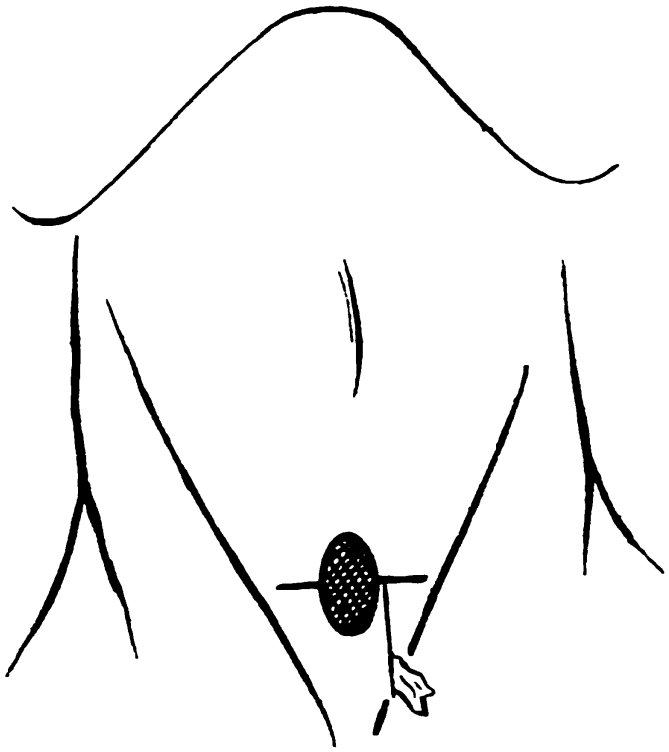

Fig. 3.

am einfachsten dürfte ihre Fixation an die Sternokleidomastoidei sein. Die tiefen Nähte werden mit Katgut oder Seide, die Schleimhautnähte mit feinster Seide oder (nach G l u c k) Aluminium-Bronzedraht angelegt.

Ist die Operation mit geringer Blutung einhergegangen, die Naht exakt angelegt und sind darnach keine toten Räume entstanden, in denen sich Blut oder Exsudat ansammeln könnte, so ist eine Drainage nicht nötig. Andernfalls, es ist das besonders bei

Digitized by Google
Original from UNIVERSITY OF MINNESOTA
Generated on 2019-10-24 18:13 GMT / http://hdl.handle.net/2027/umn.31951002684121b
Public Domain in the United States, Google-digitized / http://www.hathitrust.org/access_use#pd-us-google

stark ausgebildetem Isthmus und tiefliegender Trachea zu erwarten, empfiehlt sich, in den ersten Tagen einen Jodoformgazedocht in den unteren Mundwinkel, fern der Trachealnaht einzulegen, bei querem Hautschnitt durch ein unterhalb eigens angelegtes Knopfloch. (Fig. 3.)

Nun wird aus den oben angeführten Gründen für die ersten sechs Tage eine Kanüle eingelegt, die so klein gewählt wird, als irgend angängig, was namentlich für die nicht kompletten Stenosen und die vorbereitende Tracheotomie beim Larynxkarzinom gilt, und ausgiebig gepolstert ist. Besonders wichtig ist die Polsterung der unteren Umrandung, die den meisten Druck auszuhalten hat, und wo anch die meisten Dehiszenzen zustande kommen.

B. Zum Hautschnitt bei der Totalexstirpation des Kehlkopfes.

Bei der Totalexstirpation geschieht die Versorgung des Trachealstumpfes im zweizeitigen Verfahren in der Regel in der Weise, daß die Tracheotomie umschnitten und nach erfolgter Abtrennung des Larynx die Trachea unterhalb quer durchtrennt und der frische Schnittrand zur Plastik nach Gluck verwendet wird. Die Erfahrung aber bei den aus irgendwelchen Gründen schon längere Zeit vorher Tracheotomierten und daher eine vollständig übernarbte Fistel tragenden Patienten hat ergeben, daß dann durch Schonung bzw. Verwendung des mit der Haut bereits verwachsenen unteren Tracheostomarandes die Haut viel sicherer an der Trachea hält und das gefürchtete Hinabsinken, wenn die Nähte aufgehen, mit Sicherheit verhütet ist. Die Hautnaht hat in der vorderen festen Narbe eine wertvolle Stütze, ein Vorteil, den seinerzeit Gluck bei seiner präliminaren Einnähung und in letzter Zeit Hajek bei Wiederaufnahme der alten Gluckschen Methode, die aber heute von Gluck bereits aufgegeben ist, verwendet hat. Es wäre also beim zweizeitigen Verfahren der untere Rand der Tracheostomie möglichst intakt zu erhalten. Da aber bei der Totalexstirpation, namentlich bei querer Pharynx-Larynxresektion mit Drüsenausräumung eine umfangreiche Freilegung des Operationsterrains und damit auch der Trachea unumgänglich ist, entschied ich mich ebenfalls für den von Hajek bei seiner Trachealplastik verwendeten Hautschnitt in H-Form, so daß die untere Lefze des Tracheostomas in der Breite von 2 bis 3 cm mit der Trachea in Verbindung bleibt, mit ihr abgelöst wird und somit die Abtrennung der Trachea in der Höhe der Mitte des präliminären Tracheostomas erfolgt. Daher empfiehlt sich auch; bei der Anlegung der Tracheostomie den etwa nötig werdenden Vertikalschnitt nach unten nicht median, sondern seitlich anzulegen. In derselben Linie wird auch der Vertikalschnitt bei der Totalexstirpation gemacht, dabei zweckmä

Digitized by Google
Original from UNIVERSITY OF MINNESOTA
Generated on 2019-10-24 18:13 GMT / http://hdl.handle.net/2027/umn.31951002684121b
Public Domain in the United States, Google-digitized / http://www.hathitrust.org/access_use#pd-us-google

Teil des Medianschnittes bis zum Zungenbein ebenfalls extramedian ausgeführt, was den Vorteil hat, daß die Pharynxnaht nicht durch die äußere Naht gedeckt wird. Dies wurde schon von Gluck durch Bildung eines einzigen Türflügellappens zu erreichen versucht, in neuester Zeit von Moure wieder aufgenommen. Mit Gluck aber, dem ich in dieser Beziehung wohl die größte Erfahrung zubilligen möchte, glaube ich, daß man doch beim alten Medianschnitt bleiben soll, da ein einseitiger Türflügellappen, namentlich bei ausgedehnten Resektionen der Halsorgane — auch bei der einfachen Totalexstirpation wird ein gewissenhafter Chirurg die beiderseitige Drüsenausräumung nie verabsäumen — in der Ernährung gefährdet ist, auch die Drainageverhältnisse ungünstig werden. Dagegen verschlägt es nichts, wenn man den Medianschnitt

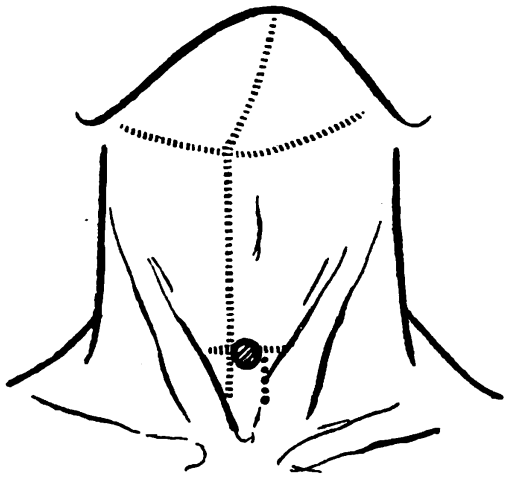

Fig. 4.

um einige Zentimeter nach der Seite verschiebt, am besten nach der Seite des Tumors, weil dort immer die ausgedehntere Weichteilresektion stattfindet und demnach auch der kürzere, in der Ernährung weniger gefährdete Türflügellappen dort angelegt wird. Demnach gestaltet sich die Operation beim Larynxkarzinom wie folgt:

1. Bei zweizeitigem Verfahren präliminare Tracheostomie: Querer Hautschnitt in der Höhe der Tracheostomie, eventuell mit T-Schnitt nach unten, seitlich der Trachea, bis zum Jugulum, und zwar auf der Seite des Tumors. Drainage im unteren Winkel des Vertikalschnittes oder durch ein Knopfloch. Der Endeffekt ist der Hajekschen Operation sehr ähnlich, doch bleibt es bei der einfachen Tracheotomie ohne Freilegung und Abtrennung. (Fig. 4.)

Digitized by Google
Original from UNIVERSITY OF MINNESOTA
Generated on 2019-10-24 18:13 GMT / http://hdl.handle.net/2027/umn.31951002684121b
Public Domain in the United States, Google-digitized / http://www.hathitrust.org/access_use#pd-us-google

2. Totalexstirpation: Der Vertikalschnitt beginnt submental genau median, vom Zungenbein an weicht er gegen die Seite des Neoplasmas ab und führt dann im Vertikalschnitt der Tracheostomie bis zum Jugulum. Die oberen Querschnitte führen in der Höhe des Zungenbeines in leichtem Bogen nach außen und aufwärts bis hinter den Unterkieferwinkel. Beim Hypopharynxkarzinom müssen die oberen Querschnitte wegen der voraussichtlichen Gluckschen Ösophagusplastik bei Männern an der unteren Bartgrenze angelegt werden. Die kurzen unteren Querschnitte fallen in die Höhe des Tracheostomas, und zwar von der Mitte der seitlichen Umrandung mit Umschneidung des oberen Randes bis zum Außenrand des M. sternocleido. Erweist sich die ausgiebige Freilegung der Trachea, etwa wegen der Arbeit an der Schilddrüse auch auf der anderen Seite als nötig, dann mag auch hier im gleichen Abstand von der Mittellinie ein Vertikalschnitt bis zum Jugulum hinzugefügt werden, so daß unter allen Umständen ein mehrere Zentimeter breiter Hautlappen mit der unteren Hälfte des Tracheostomas in ungestörter Verbindung bleibt.

Bemerkungen

zu Hanszels Artikel: „Ostitis fibrosa Recklinghausen einer Oberkieferhöhle“ und zur Hyperostosis maxillarum.

Von Dr. **Fritz Hutter.**

In der Festschrift Hajek dieser Monatsschrift schildert Hanszel einen Fall von knöcherner Auftreibung des linken Oberkiefers, die bei einem jungen Mädchen nach Scharlach sich allmählich entwickelte. Der endonasale Befund war dabei normal, das Röntgenbild zeigte deutliche Verschattung der linken Kieferhöhle; die erste Operation 1913 ergab weiche krümelige Massen, deren mikroskopische Untersuchung (Dr. Löwenfeld) folgenden Befund lieferte: „Spongiöses Knochengewebe mit fibröser Markumwandlung ohne entzündliche Veränderungen, vereinzelt kleine Nekrosestellen — also das Bild einer Ostitis fibrosa Recklinghausen.“ Während einer weiteren 8jährigen Beobachtungszeit blieb der Prozeß auf den Oberkiefer beschränkt, der die Kieferhöhle allmählich ganz ausfüllende (bei Röntgen verdunkelnde) Knochen zeigte bei mehreren nachfolgenden Eingriffen zunehmende Verhärtung, histologisch erwies er sich nunmehr von normaler Struktur (Prof. Störk).

Digitized by Google
Original from UNIVERSITY OF MINNESOTA
Generated on 2019-10-24 18:13 GMT / http://hdl.handle.net/2027/umn.31951002684121b
Public Domain in the United States, Google-digitized / http://www.hathitrust.org/access_use#pd-us-google

Da Hanszel in der weiteren Besprechung seines Falles nun mich zitiert, dabei aber zu einer mißverständlichen Auffassung eines der Schlußsätze in meiner von ihm angeführten Arbeit gelangt, sehe ich mich vorerst veranlaßt, dieses Mißverständnis aufzuklären: 1914 habe ich in dieser Monatsschrift die Arbeit: „Über Hyperostosen der Gesichts- und Schädelknochen und die „Hyperostosis maxillarum" veröffentlicht, worin der genauen klinischen Beschreibung zweier Beobachtungen von Oberkieferhyperostose und der Beschreibung des mikroskopischen Befundes des erkrankten Knochens eine Studie über ähnliche und solche Fälle der Literatur angeschlossen war, die unberechtigter Weise alle miteinander vermengt werden. Es kamen dabei Leontiasis ossea, diffuse Gesichts- und Schädelhyperostosen, Ostitis deformans, Ostitis fibrosa und die diesen Namen und Begriffen entsprechenden klinischen wie histologischen Bilder zur Sprache. Mein, als Ergebnis dessen von Hanszel angeführter ersten Schlußsatz lautete: „Bockenheimers Annahme, die diffusen Hyperostosen der Gesichts- und Schädelknochen seien nichts anderes als Ostitis deformans, erscheint durch die bisnun vorliegenden histologischen Befunde nicht erwiesen, denn nur in einem Teil der Fälle fand sich Ostitis fibrosa als mikroskopisches Bild des erkrankten Knochens". Hierzu bemerkt Hanszel . . . „daß Ostitis deformans und Ostitis fibrosa in den sicher maßgebenden Lehrbüchern von Kaufmann und Aschoff denn doch als gleichartige Krankheitsbilder bezeichnet werden". Nun, ich habe nichts anderes sagen wollen und die richtige Auffassung meines obigen Satzes, dessen Passus „ein Teil der Fälle" sich auf „diffuse Hyperostosen" bezieht, zeigt ja eben, daß ich dabei in der Ostitis fibrosa das histologische Korrelat für Ostitis deformans erblicke. Dies geht auch aus einer anderen Stelle deutlich hervor, wo ich von einem von Recklinghausen als pathologisch-histologisches Charakteristikon der Ostitis deformans bezeichneten Befund spreche und sage: „R. nannte diese pathologische Knochenveränderung Ostitis fibrosa". Soviel zur Richtigstellung, und nun nochmals zu Hanszels Fall: „Ostitis fibrosa einer Oberkieferhöhle".

Was verstehen wir unter Ostitis fibrosa? Recklinghausen gelangte zu dieser Bezeichnung auf Grund von Untersuchungen, deren Resultat seither für den Begriff maßgebend ist. Die der Bezeichnung entsprechenden Befunde konnte er in einer Reihe von Fällen feststellen, die ausgedehnte Erweichung, Auftreibung und Deformation des Knochensystems gemeinsam hatten und größtenteils den Krankheitstypus der Ostitis deformans Paget darstellten. Es würde den Rahmen und Zweck dieser Ausführungen überschreiten, wollte ich auf die Histologie der Ostitis fibrosa hier allzu sehr eingehen, folgendes ist aber zum Verständnis meiner nachfolgenden Ausführungen nötig:

R. beschreibt einen chronischentzündlichen Knochenprozeß, der immer vom Knochenmark in Gestalt bindegewebiger Proliferation des letzteren ausgeht (daher auch Osteomyelitis fibrosa). Das Markgewebe wandelt sich in faseriges, zellreicheres oder ärmeres Bindegewebe um, innerhalb dessen sich Arterien und auffallend weite Venen finden, während Pigmentzellen von stattgehabten Blutungen, Lücken und größere zystenartige Räume von regressiven Vorgängen zeugen. Daneben sieht man aber noch einerseits die Produktion jugendlichen Knochens als osteoides Gewebe, andrerseits die Einschmelzung des alten Knochens in Form lakunären Abbaues und haufenweise auftretender Osteoklasten usw. Dies im

Digitized by Google
Original from UNIVERSITY OF MINNESOTA
Generated on 2019-10-24 18:13 GMT / http://hdl.handle.net/2027/umn.31951002684121b
Public Domain in the United States, Google-digitized / http://www.hathitrust.org/access_use#pd-us-google

großen und ganzen die wichtigsten Merkmale des in verschiedenen Stadien sich natürlich verschieden darstellenden histologischen Bildes. Das Untersuchungsmaterial lieferten ihm Leichen von älteren oder senilen Individuen, deren Knochensystem sich bei makro- und mikroskopischer Betrachtung in ausgedehntem Maße befallen zeigte.

Gemäß dieser Erörterung halte ich es nun für unzureichend, wenn sich in Hanszels Fall die Diagnose „Ostitis fibrosa" lediglich auf die Konstatierung der fibrösen Markumwandlung und vereinzelter kleiner Nekrosen stützt. Denn, um zur sichern Diagnose dieser Knochenveränderung zu gelangen, müßte man außerdem doch noch den Befund einiger der andern angeführten Merkmale vor sich haben. Ich kann natürlich selbst kein sicheres Urteil über die histologische Natur von Hanszels Fall abgeben, glaube aber, daß der zitierte histologische Befund einfach mit der Annahme einer Proliferation spongiösen Knochengewebes genügend erklärt wäre. Hingegen, wo immer ich das Bild der Ostitis fibrosa beschrieben finde, begnügen sich die Autoren, z. B. Frangenheim, Amersbach, nicht mit der Angabe der bloßen Markfibrose. Letztere lag auch in meinen beiden und Kahlers Fall isolierter Oberkieferhyperostose vor, doch konnte der die Knochenschnitte begutachtende Gewährsmann (Erdheim) mangels sonstiger Hinweise nicht zur Diagnose Ostitis fibrosa gelangen. Es ist auch darauf hinzuweisen, daß z. B. beim Osteom die Marksubstanz häufig ebenfalls derbfaserigen fibrösen Bau zeigt. (Dürck, pathol. Histologie). Mir ist überhaupt nur ein klinisch ähnlicher Fall aus der Literatur bekannt, wo der histologische Befund des erkrankten Knochens diese Diagnose zu gestatten scheint, und zwar von Grünwald als Osteofibromatosis maxillaris beschrieben. (In Amersbachs Fall, wo die Diagnose zwischen Ostitis fibrosa und Osteoidfibrom-, bzw. -sarkom schwankte, war nebst dem Oberkiefer auch das Stirnbein ergriffen). Grünwald knüpft an die Beschreibung die Mahnung, das Bild der fibrösen Knochenentartung nur in rein semiotischen Sinn, d. h. als identisches Symptom sonst ganz verschiedener Prozesse aufzufassen, wie Paget, dieser meist jenseits der Vierzigerjahre auftretenden Erkrankung, diffuser Gesichts- und Schädelhyperostosen oder streng lokaler Prozesse, wie am Oberkiefer. Er warnt vor dem unitarischen Standpunkt Bockenheimers und ich möchte mich dieser Warnung anschließen. Dies hat insofern praktische Bedeutung, als selbst der einwandfreie Befund im Sinne einer Ostitis fibrosa bei isolierter Affektion des Oberkiefers uns noch nicht berechtigen würde, an den Beginn einer Erkrankung des Knochensystems zu denken. Hanszels Beobachtung zeigt nun neuerdings, daß in gewissen Fällen innerhalb vieljähriger Kontrolle das primäre Ausbreitungsgebiet der Erkrankung nicht überschritten wird, ich betrachte die-

Digitized by Google
Original from UNIVERSITY OF MINNESOTA
Generated on 2019-10-24 18:13 GMT / http://hdl.handle.net/2027/umn.31951002684121b
Public Domain in the United States, Google-digitized / http://www.hathitrust.org/access_use#pd-us-google

selbe in Übereinstimmung mit dem Autor als weiteren Beweis für die Richtigkeit meiner zweiten Schlußfolgerung in oben zitierter Arbeit: „Es gibt Formen von Hyperostosen des Oberkiefers, die anatomisch und klinisch eine Erkrankungsform für sich vorstellen und von den diffusen Gesichts- und Schädelhyperostosen (Leontiasis ossea) zu trennen sind.

Die Frage scheint mir nun wichtig genug, um sie nochmals, selbst unter Wiederholung von bereits früher gesagten, zu besprechen, da sich mir für die Beurteilung einige neue Gesichtspunkte ergeben haben und ich 2 weitere Beschreibungen gleichartiger Fälle aus der Literatur anführen kann. Mit diesen und dem von Hanszel beschriebenen sind es im ganzen 12 Fälle, deren Vergleich gewisse, ihnen gemeinsame Merkmale zeigt. Vor allem die bereits erwähnte Beschränkung auf den Oberkiefer, der meist beiderseitig, wenn auch nicht immer gleichzeitig ergriffen wird. Wir finden Intervalle bis zu 17 Jahren dazwischen. Weiters der Beginn der Erkrankung im jugendlichen Alter, und zwar zumeist im zweiten Jahrzehnt; nur Grünwalds Fall beginnt erst im 34. Lebensjahr. Operativ angegangen scheint der Prozeß mehr oder weniger lange Zeit stillzustehen; Zeigt sich ein Rezidiv der Knochenwucherung, so tritt dasselbe wieder nur im Bereich des Oberkiefers auf. Auch bei dem von mir 1912 bis 1913 beobachteten Fall (9), wo damals der rechte Oberkiefer befallen war, zeigte sich acht Jahre später unter O. Hirschs Beobachtung rechts wieder nur dieser Knochen, hingegen nun auch die linke Seite symmetrisch ergriffen. Äußerlich tritt die Affektion in Form diffuser Anschwellung der Wange bzw. der fossa canina, anfänglich oft unter umschriebenen Auftreibungen seitlich der Nase (proz. frontalis) in Erscheinung. In der überwiegenden Mehrzahl der Fälle sind die entsprechenden Nasenhöhlen durch Vortreibung von lateraler Wand und Boden verengt, mitunter total verlegt, und letztere Beschwerden sind es, die manchen Fall zu allererst in rhinologische Beobachtung führen. Das Wachstum nach innen zu, gegen die Kieferhöhle, wird durch die Operation oder durch Röntgen erkannt. Immer erwies sich die betreffende Kieferhöhle verengt oder gänzlich obliteriert. Nur im Falle Grünwalds ist hierüber keine Angabe zu finden. Bemerkenswert ist die bei der operativen Abtragung häufig gefundene weiche morsche Konsistenz umschriebener oder ausgedehnter Partien des die Kieferhöhle substituierenden Knochengewebes. Dementsprechend ergab dann die histologische Untersuchung dieser erweichten Massen den Befund von fibrösem Mark oder die Angabe: Bindegewebswucherung zwischen Knochenbälkchen. Zur bessern Veranschaulichung des Gegenstandes bringe ich nochmals die Tabelle aus meiner mehrfach zitierten Arbeit, ergänzt durch die drei neuen Fälle, zum Abdruck.

Digitized by Google
Original from UNIVERSITY OF MINNESOTA
Generated on 2019-10-24 18:13 GMT / http://hdl.handle.net/2027/umn.31951002684121b
Public Domain in the United States, Google-digitized / http://www.hathitrust.org/access_use#pd-us-google

Es wurde seinerzeit von mir auch darauf hingewiesen, daß Paget und Stanley als „Osseons prowths in the upper jaw", Schuh unter der Bezeichnung „primäre Osteoide des Oberkiefers" anscheinend die gleiche Erscheinung beschrieben haben, indes könnte es sich hierbei doch auch um echte Tumoren gehandelt haben, z. B. um Osteofibrome des Oberkiefers. Letztere, von O. Hildebrand und Uyeno beschrieben, treten gleichfalls im jugendlichen Alter auf, verdrängen die Kieferhöhle, scheiden sich aber nach der Beschreibung schon äußerlich durch tumorartige Form und enorme Dimensionen von der mehr diffus flächenhaft und in bescheidenerem Ausmaß sich haltenden „Hyperostosis maxillarum".

Daß auch in einzelnen Fällen der Tabelle (z. B. F. 2 u. 3) wirklich Osteome bestanden, ist wohl möglich. Im allgemeinen gilt ja die Abgrenzung der Osteome gegenüber umschriebenen Knochenhyperplasien als schwierig. In der weitaus überwiegenden Zahl der angeführten Reihe schließt schon der diffuse Charakter diese Benennung aus, die sich den betreffenden Beobachtern weder aus dem Aussehen noch aus dem Befund bei der Operation ergab. Auch unterscheiden sich die Osteome, ob sie nun von der Wandung oder der Höhle des Oberkiefers ausgehen, durch aggressiveres Wachstum, das mitunter zur Perforation der Orbitalwand und Schädigung des Auges führt.

Wichtiger noch als diese Frage der Nomenklatur erscheint mir eine Erörterung über den primären Ausgangspunkt der Knochenwucherung, umsomehr als wir von der Klärung dieser Frage erwarten können, dem Verständnis des Prozesses überhaupt näher zu kommen. Ist derselbe periostalen bzw. enostalen Ursprungs oder haben wir es hier mit einer Entwicklung von innen heraus, d. h. von der Kieferhöhle ausgehend, zu tun? Keine dieser Entstehungsarten ist mit Sicherheit anzunehmen oder auszuschließen, wenngleich die landläufige Auffassung in solchen Fällen einfach von chronisch-periostitischen und ostitischen Vorgängen als Ursache der Hyperostosen zu sprechen pflegt. Aus den Operationsbefunden ist diesbezüglich kein sicherer Anhaltspunkt zu gewinnen. Hingegen scheint mir die Entstehung aus dem Innenperiost der Kieferhöhle das Wahrscheinliche, was ich in folgendem zu begründen versuchen will.

Schon Giraldès, später Zuckerkandl und Hajek betonen die große plastische, d. h. knochenbildende Fähigkeit der tiefen periostalen Schicht der Kieferhöhlenschleimhaut.

Zuckerkandl spricht von der im Gefolge des chronischen Katarrhs der Kieferhöhlenschleimhaut häufig entstehenden Periostitis, die entweder kleinere und größere lose Knochenstücke bilden kann, in denen er die Vorstufe der freien Osteome der Kieferhöhle erblickt, oder die mitunter zur Hyperostose und Wulstung der Kieferwände führt. Auch im Kapitel über die Knochenneubildungen des Oberkiefers werden Exostosenbildungen im Innern der Kieferhöhle beschrieben, die sich von Entzündungen der Kieferhöhlenauskleidung herleiten lassen, z. B. ein Fall, wo die obere und äußere Wand des sin. maxillaris verdickt und mit ausgebreiteten Lagen verschiedenartigst geformter und geflechtartig untereinander verbundener Knochenbildungen (Osteophyten) besetzt ist. Es wird zwar von Z. kein Fall angeführt, in dem die Kieferhöhle sich nahezu oder gänzlich durch derartige Bildungen ausgefüllt zeigte, es ist aber sehr wohl möglich, daß eine Steigerung solcher osteoplastischer Vorgänge zu Befunden führt, wie sie in den verschiedenen Operationsbefunden der Tabelle angegeben sind.

Digitized by Google
Original from UNIVERSITY OF MINNESOTA
Generated on 2019-10-24 18:14 GMT / http://hdl.handle.net/2027/umn.31951002684121b
Public Domain in the United States, Google-digitized / http://www.hathitrust.org/access_use#pd-us-google

Isolierte Hyperostosen

Autor, Datum der Publikation	Vermutete Ätiologie	Beginn	Verlauf und äußere Symptome	Beobacht.-Dauer	Rhinologischer Befund (Röntgenbefund)
Stanley 1849 1.	Zahnreiz	9. J.	Beständig wachsender Tumor der Pars nasalis des ? Oberkiefers ohne Auftreibung d. Wange	6 J.	Die knöcherne Auftreibung erstreckt sich bis in den Nasengang
Poisson 1890 2.	Trophische Störung neuropathischen Ursprungs?	16. J.	Anschwellung unter recht. inneren Augenwinkel, nach 1 Jahr Verengung d. rechten Nasenlumens, nach 14 Jahr. Beginn links, endlich knöcherne Tumoren beiderseits der Nase, rechts hühnereigroß, diffuse Hyperostose beider Oberkiefer	26 J.	Totale Obliteration beider Nasenhöhlen
Forgue-Guignes 1903 3.	—	12. J.	Geschwulst beiderseits der Nase, links bohnengroß, rechts größer. Nach 2 Jahren stärkeres Wachstum, Verlegung der Nase; Tumoren von Talergröße	4 J.	—
B. Fränkel 1906 4.	Bajonettverletzung der rechten Wange im 20. Lebensjahre	21. J.	Beginn wie Tränensackleiden, Auftreibung des rechten Proc. nasalis, von dem ein Stück abgemeißelt wird. Nach 17 Jahren linke Seite befallen mit Tränen u. nasaler Obstruktion. 4 Jahre später Vorwölbung des rechten Gaumens	23 J.	Nasenhöhlen völlig verlegt. Infolge zahlreicher endonasaler Eingriffe narbige Verwachsung zwischen Septum und Muscheln. Radiol. Befund: Highmorshöhlen verengt
Walliczek 1907 5.	Zahnreiz? (Caries dentium) Wassermann —	21. J.	Knöcherne Auftreibung unter d. rechten, 3 Jahre später unter dem linken Augenwinkel. Verengung der inneren Nase. Ausfüllung beider foss. canina	6 J.	R.: Verengung des Meatus communis und inferior. L.: Partielle knöcherne Obliteration. Röntgenbild: Kieferhöhlen undeutlich sichtbar

Digitized by Google
Original from UNIVERSITY OF MINNESOTA
Generated on 2019-10-24 18:14 GMT / http://hdl.handle.net/2027/umn.31951002684121b
Public Domain in the United States, Google-digitized / http://www.hathitrust.org/access_use#pd-us-google

des Oberkiefers.

Therapie (Operationsbefund)	Histologischer Befund	Anmerkung
Resektion des Oberkiefers: Die erkrankten Partien bestehen aus soliden Knochenmassen, Highmorshöhlen, von Knochengewebe ausgefüllt	—	Tod nach 9 Tagen an Erysipel
Inzision, beiderseits am inneren Augenwinkel beginnend, bis zum Nasenflügel reichend. Exstirpation der sehr zerreiblichen Knochenmassen, die sich ohne Meißel entfernen lassen. Sin. Highm. obliteriert	Rarefizierende Ostitis	—
Exstirpation der resistenten Knochenmassen	—	Autoren bezeichnen Tumoren als Osteome
Arsenkur	—	Laut brieflicher Mitteilung seit 1909 unter Beobachtung
T-förmiger Schnitt: median längs des Dorsum nasi, rechts und links entlang dem oberen Orbitalrand. Knochen graurötlich, von rauher Oberfläche, im Bereich des rechten Proc. alveol. erweicht, sonst hart. Rechte Kieferhöhle auf Haselnußgröße verengt	—	Laut brieflichem Bericht (Septemb. 1912) sind 6 Jahre nach der Operation die Hyperostosen nicht wieder aufgetreten

Digitized by Google
Original from UNIVERSITY OF MINNESOTA
Generated on 2019-10-24 18:14 GMT / http://hdl.handle.net/2027/umn.31951002684121b
Public Domain in the United States, Google-digitized / http://www.hathitrust.org/access_use#pd-us-google

Autor, Datum der Publikation	Vermutete Ätiologie	Beginn	Verlauf und äußere Symptome	Beobacht.-Dauer	Rhinologischer Befund (Röntgenbefund)
Kahler 1910 6.	Wassermann — Fehlerhafte Anlage	12. J.	Schwellung d. rechten Gesichts-, Verbreiterung der rechten Nasenhälfte, Verlegung der nasalen Atmung; nach 5 Jahren Vorwölbung der rechten Fossa canina, 2 Jahre später Prominenz des linken Prozess. nasofrontalis	7 J.	Vorwölbung der lateral. Nasenwand, unt. Muschel gegen Septum gedrängt. Radiologisch: entsprechend d. Schwellungen Schatten von Knochendichte
Grünwald 1911 7.	?	34. J.	Beginn mit Auftreibung ober dem linken oberen Eckzahn, nach Abmeißeln rapides Wachstum. Operation, nach welcher jahrelang kein Fortschreiten bemerbar	16 J.	—
Hutter 1914 8.	Wassermann +	20. J.	Beginn mit Auftreibung unter d. rechten inneren Augenwinkel (Proc. front.), Vorwölbung d. rechten Fossa canina, Verlegung der rechten Nase	$3^1/_2$ J.	Knöcherne Auftreibung im rechten unteren Nasengang Hyperostose der unteren Muschel, links kleinere Hyperostose. Radiologisch: Kieferhöhlen sehr klein
Hutter-Hirsch 1914—1921 9.	Kongenitale Lues? Wassermann +	12. J.	Verstopfung d. rechten Nase; leichte Auftreibung d. recht. Wange Hyperostose oberhalb des Proc. alveolaris	$1^1/_2$ J.	Knöcherne Auftreibung im rechten unteren Nasengang. Radiolog.: Schattengebende Masse im Bereich der rechten Nasen- und Kieferhöhle

Digitized by Google
Original from UNIVERSITY OF MINNESOTA
Generated on 2019-10-24 18:14 GMT / http://hdl.handle.net/2027/umn.31951002684121b
Public Domain in the United States, Google-digitized / http://www.hathitrust.org/access_use#pd-us-google

Therapie (Operationsbefund)	Histologischer Befund	Anmerkung
Antiluetische Behandlung erfolglos. Operat.: Schnitt nach Rouge in der Übergangsfalte am Proc. alveol. Hinaufpräparieren der Gesichtsmaske. Knochen rot, porös, sehr weich. Kieferhöhle beiderseits obliteriert. Entfernung der hyperostotischen Partien.	Spongiöser Knochen, fibröses Mark, spärlich Osteoblasten. Keine Ostitis fibrosa	1 Jahr nach der Operation rezidivfrei. Juli 1912 lokales Rezidiv
Operat.: Knochen so morsch, daß er ausgelöffelt werden kann	Knocheninseln zwischen derbem Fasergewebe. Reichlich Osteoblasten, lakunäre Resorption und Osteoklasten (Ostitis fibrosa)	Verfasser nennt Prozeß: Osteofibromatosis. Nach 16 Jahren zeigen sich andere Teile des linken und rechten Oberkiefers ergriffen
Antiluetische Therapie ohne Effekt. Operation: Freilegung der rechten Fossa canina nach Apertura piriformis. Periost anhaftend, Knochen von rauher Oberfläche, stellenweise blutreich und morsch, leicht auszulöffeln. Rechte Kieferhöhle spaltförmig verengt, Abtragung der Hyperostose	Spongiöser Knochen, mit fibrösem Mark, vereinzelt Osteoblasten. Keine Ostitis fibrosa	Nach $3^1/_2$ Jahren geringe Zunahme der Auftreibung am Proc. frontalis konstatiert
Antiluetische Therapie erfolglos. Operation: Freilegung der Fossa canina und Apertura piriformis rechts. Ausmeißeln der sehr harten Knochenpartien	Dicht gebauter Knochen, gegen die Markräume viel Osteoblasten, selten Howshipsche Lakunen und Osteoklasten. Fibröses Mark. Keine Ostitis fibrosa	Nach $^1/_2$ Jahr: Befund unverändert. 8 Jahre später Verlegung beider Nasenhöhlen durch Hyperostosen, Auftreibung beider Wangen (bzw. Fossa canina). Operation (1920 O. Hirsch): Diffuse hyperost. Verdickung beider Oberkieferknochen, Fossa canina beiderseits konvex; histol.: Hyperostose

Digitized by Google
Original from UNIVERSITY OF MINNESOTA
Generated on 2019-10-24 18:14 GMT / http://hdl.handle.net/2027/umn.31951002684121b
Public Domain in the United States, Google-digitized / http://www.hathitrust.org/access_use#pd-us-google

Autor, Datum der Publikation	Vermutete Ätiologie	Beginn	Verlauf und äußere Symptome	Beobacht.-Dauer	Rhinologischer Befund (Röntgenbefund)
Silberberg 1911 10	Caries dentium, Trauma.	?	Resistente, den ganzen l. Oberkiefer einnehmende Geschwulst an 22j. Individ.		Röntgen: Starker Schatten an Stelle der l. Oberkieferhöhle
Hecht 1919 11	Wassermann +	Vor dem 15. J.	Dezemb. 17, von außen tastbarer Tumor des r. Oberkiefers, beide fossae caninae vorgetrieben.	2 J.	Vertreibung der hyperoemnischen unt. Muscheln durch harte Vorwölbung der later. Nasenwand u. des Nasenbodens. Punktionsnadel gelangt in keine Höhle. Röntgen 17: Unregelmäß. Verdichtung eines Teiles des rechten Oberkiefers u. beider Kieferhöhlen im untern Teil
Hanszel 1921 12	Scharlach	Im Kindesalter	Im Anschluß an Rekonvalesc. nach Scharlach eintret. Schwellung des l. Oberkiefers. 1913 halbkugelig bis Infraorb. Rand und oszypomat. reichend. Innerh. 7 J. die Grenzen des Oberk. nicht überschreitend.	7 J.	Rhinoshop. normal. Röntgen: deutl. Verschattung der l. Kieferhöhle

Dieser Gedankengang im Anschluß an die zitierten Bemerkungen und Befunde legte mir, wie bereits gesagt, die Vermutung nahe, daß die Hyperostosis maxillarum vom Innenperiost der Kieferhöhle ihren ursprünglichen Ausgang nimmt. Ich bin mir wohl bewußt, damit nur eine Hypothese aufzustellen, die erst noch zu beweisen wäre, und zwar müßte man das Verhalten der Kieferhöhle in den Frühstadien des Prozesses und durch genaue Operationsbefunde bzw. anatomisch-histologische Untersuchung der innersten Schichten die eigentliche Matrix festzustellen suchen, von der die Knochenproliferation ausgeht.

Ein ziemlich genauer Operationsbefund liegt von Seiten Walliczeks vor: er fand nach Entfernung erweichter Knochenmassen die ganz verengte Kiefer-

Digitized by Google
Original from UNIVERSITY OF MINNESOTA
Generated on 2019-10-24 18:15 GMT / http://hdl.handle.net/2027/umn.31951002684121b
Public Domain in the United States, Google-digitized / http://www.hathitrust.org/access_use#pd-us-google

Therapie (Operationsbefund)	Histologischer Befund	Anmerkung
Exstirpation des l. Oberkiefers. Höhle von dichter Masse erfüllt.	Zwischen den Knochenbälkchen erheblich gewuchertes vascularis. Bindegewebe.	Autor hält den Fall vielleicht für Ostit. fibros; andere, die ihn sahen, für Osteofibrom.
Auf antiluet. Kur im J. 17 Rückgang der äußern Auftreibung; im J. 19 antiluet. Kur erfolglos. Zunahme d. nasalen Auftreibung rechts.	—	—
Oper.: Entfernung d. weichen, die l. Kieferhöhle ganz ausfüllenden Knochenmassen mit scharf. Löffel. Haupterweichungsherd gegen Orbitalboden. Bei späteren Eingriffen zunehmende Verhärtung.	Spongiöses Gewebe m. fibr. Markumwandlung ohne entzündl. Veränderungen, vereinzelt kleine Nekrosen, Ostitis fibrosa. Recklingh (?)* 1920: normales Knochenbild.	—

höhle von stark bis zu 5 mm verdickten Wänden umgeben. Diese verdickten innersten Schichten stellen jedenfalls die älteren, die erweichten die jüngeren Partien der Knochenwucherung vor, woraus der Schluß gerechtfertigt erscheint, daß hier der Prozeß von innen nach außen fortgeschritten ist.

Einiges läßt sich zugunsten dieser Anschauung auch vom klinischen Standpunkt aus anführen. Vor allem die bereits hervorgehobene starke Verengung oder gänzliche Obliteration der Kieferhöhle, die fast in allen Fällen erwähnt wird. Dieses Symptom ist also das konstante, die Innenwand der Kieferhöhle anscheinend immer ergriffen. Die anderen Symptome wie die Verlegung des Naseninnern durch Auftreibung der lateralen Wand, die Prominenz

*) Im Original ohne Fragezeichen.

Digitized by Google
Original from UNIVERSITY OF MINNESOTA
Generated on 2019-10-24 18:15 GMT / http://hdl.handle.net/2027/umn.31951002684121b
Public Domain in the United States, Google-digitized / http://www.hathitrust.org/access_use#pd-us-google

des proz. frontalis und die Vorwölbung der fossa canina finden sich nicht ganz so häufig angeführt. Ich möchte aber letzterem Moment mit Rücksicht auf die Ungenauigkeit und Unsicherheit mancher Angaben nicht so hohe Bedeutung beimessen als dem Umstand, daß die Kieferhöhle in den Fällen, wo es zur Operation kam, sich hochgradig verengt, ja meist schon völlig von knöchernem Gewebe ausgefüllt fand. Hieraus geht hervor, daß der osteoplastische Prozeß gegen das Innere der Kieferhöhle sehr frühzeitig beginnen muß, und die Annahme, daß er vom inneren Periostblatt ausgeht, gewinnt damit an Wahrscheinlichkeit. Wenn das äußere Symptomenbild der Erkrankung häufig mit der Auftreibung des proz. nasalis (unter dem inneren Augenwinkel) beginnt, so läßt sich dies mit der Verjüngung der Kieferhöhle gegen den Nasenfortsatz bzw. mit dessen mitunter bestehenden Aushöhlung (Infraorbitalbucht) erklären. In diesem raumbeschränkten Ausläufer der Kieferhöhle kommt es rascher zur Obliteration und nachfolgenden Auftreibung durch Expansion oder Übergreifen des hyperostos. Prozesses auf die Corticalis. Mit der Erkrankung von innen, von der Kieferhöhle heraus, fände auch die auffallende Erscheinung ihre Erklärung, daß der Prozeß immer an den Grenzen des Oberkiefers Halt macht und z. B. gegen das os nasale auch nach Jahren nicht fortschreitet. Bei einer vom äußeren Periost und vom Knochen selbst ausgehenden Erkrankung wäre dies minder leicht zu verstehen. Gemäß dieser Annahme würde das Symptomenbild und die Entwicklung des Prozesses ganz von den Dimensionen und der Gestaltung der Kieferhöhle sowie vom Zeitpunkt des operativen Einschreitens abhängen. Es ist damit auch erklärlich, daß es nicht immer zu nasalen Erscheinungen kommt und der Prozeß sich, wie im Falle Hanszel, auf die Umrandung der Kieferhöhle, beschränkt, d. h. er ist noch nicht über die zentralen Partien, den Körper des Oberkiefers hinaus vorgeschritten. Ich stelle mir also die Hyperostosenbildung derart vor, daß dieselbe, von der Innenwand der Kieferhöhle als Zentrum ausgehend, zur partiellen oder gänzlichen Substituierung derselben führt und zugleich konzentrisch um sich greifend auf die Wandung übergeht, die nun an verschiedenen Stellen aufgetrieben werden kann. Diese Auftreibungen sind demnach gleichsam das Relief der inneren Vorgänge.

Man kann nun einwenden, daß der supponierten Erkrankung des Innenperiosts die der eigentlichen Schleimhaut vorangehen und sich in den entsprechenden bekannten Erscheinungen bemerkbar machen müßte. Einerseits könnten nun derartige Erscheinungen den osteoplastischen Vorgängen vorausgehen, ohne vom Pat. beachtet zu werden, andrerseits letztere, ob nun von der Schleimhaut, hämatogen oder von außen induziert, sich latent abspielen, gleichwie dies bei Polypen oder Zystenbildung der Kieferhöhle möglich ist. Schließlich

Digitized by Google
Original from UNIVERSITY OF MINNESOTA
Generated on 2019-10-24 18:15 GMT / http://hdl.handle.net/2027/umn.31951002684121b
Public Domain in the United States, Google-digitized / http://www.hathitrust.org/access_use#pd-us-google

handelt es sich hier um Vorgänge von noch ungeklärter Ätiologie; meine Auffassung läßt sich aber mit den verschiedensten ätiologischen Faktoren der einzelnen Beobachter in Einklang bringen, ob diese nun vorausgegangene Infektionen, ein gegen die Wange gerichtetes Trauma, Zahnreiz oder eine kongenitale Anlage anführen. Manches spricht für letztere, so das häufige Befallenwerden beider Seiten und das jugendliche Alter. Auch Kahler ist dieser Meinung, ebenso Perthes bezüglich der nahestehenden Osteome des Oberkiefers. Mit der geschilderten Annahme würde der kardinale Gegensatz zu den diffusen Gesichts- und Schädelhyperostosen, die eine Erkrankung des Knochensystems darstellen, erst offenbar und die Ausscheidung der Hyperostosis maxillarum als eines separaten nicht nur durch zufällige Lokalisation bedingten Krankheitsbildes gerechtfertigt.

Ich hoffe, daß meine Darstellung die Anregung gibt, sich mit dieser Frage an der Hand einschlägiger Fälle noch weiter zu befassen.

Literatur: Amersbach: Zur Frage der diffusen Hyperostosen des Gesichts- und Schädelknochens. Verhandlungen des Vereines Deutscher Laryngologen 1914. — Fraugenheim: Die Ostitis fibrosa (cyst.) des Schädels. Bruns' Beitr., 1914. — Hanszel: Ostitis fibrosa Recklinghausen einer Oberkieferhöhle. Mschr. f. Ohrenhlk. Festschr. Hajek 1921. — Hajek: Pathologie und Therapie der entzündlichen Erkrankung der Nebenhöhlen. — Hecht: Sitzung der Münchner lar.-otol. Gesellschaft, Dezember 1919, Mschr. f. Ohrenhlk. 1920. — Hirsch O.: Wiener lar. Gesellschaft, Demonstrationen November 1920 und Juli 1921, Mschr. f. Ohrenhlk. — v. Recklinghausen: Fibröse oder deform. Ostitis. Virchows Festschrift 1891. — Silberberg: Ein Fall von sogenannter Hyperostose des Oberkiefers. Breslauer chir. Gesellschaft, Berliner klin. Wschr. 1911. — Uyeno: Das Osteofibrom des Oberkiefers, eine typische Geschwulst. Beitr. zur klin. Chir., 69. — Zuckerkandl: Norm. und Pathologische Anatomie der Nasenhöhle u. pneum. Anh. Bd. I. — Hutter: Über Hyperostose des Gesichts- und Schädelknochens und die Hyperostosis maxillarum. Mschr. f. Ohrenhlk. 1914; ibidem die übrige Literatur.

Vereinsberichte.

Wiener laryngo-rhinologische Gesellschaft.

Sitzung vom 5. April 1922.

Vorsitzender: Hanszel.

Schriftführer: W. Weiß.

Hajek beantragt:

1. Der Vortragende soll das Referat gleich zur Sitzung mitbringen und abgeben.
2. Diskussionsbemerkungen sollen sofort nach stattgehabter Diskussion nieder geschrieben und dem Schriftführer abgegeben werden. (Angenommen.)

Digitized by Google
Original from UNIVERSITY OF MINNESOTA
Generated on 2019-10-24 18:14 GMT / http://hdl.handle.net/2027/umn.31951002684121b
Public Domain in the United States, Google-digitized / http://www.hathitrust.org/access_use#pd-us-google

Marschik (Sekretär) berichtet über die Vorbereitungen zur Fahrt nach Wiesbaden zur Gesellschaft deutscher Hals-, Nasen- und Ohrenärzte und nimmt Anmeldungen hierzu entgegen.

Wissenschaftliche Sitzung.

I. Kofler: **1. Zweigeteilte Kieferhöhle.** (Sektionspräparat.)

Ich zeige hier ein an der Leiche gewonnenes Präparat, das Ihnen eine beinahe vollständige Zweiteilung der Kieferhöhle vor Augen führt. Diese Zweiteilung ist einerseits durch ein sehr hohes Dissepiment, andrerseits durch eine große, lateralwärts sich ausbuchtende vordere und untere Siebbeinzelle gegeben. Die Kommunikationsöffnung zwischen beiden Kieferhöhlenräumen war ursprünglich sehr klein, ist aber jetzt durch die schrumpfende Wirkung der Aufbewahrungsflüssigkeit größer geworden. Man kann sich nun ganz leicht vorstellen, daß diese Öffnung entweder durch eine noch stärkere Ausbildung des Dissepiments oder durch eine noch bedeutendere Ausbuchtung einer solchen Siebbeinzelle bei gleichzeitiger Verschwellung infolge akuter Entzündung oder durch Ventilwirkung bei Vorhandensein von Polypen in der Nähe derart verschlossen werden kann, daß Phänomene einer faktischen Zweiteilung klinisch in Erscheinung treten können.

Aussprache:

Hajek: Das Präparat von Kofler ist interessant; es repräsentiert eine besondere Form von Nischenbildung an einer seltenen Stelle.

Kofler (Schlußwort): Dieses Präparat wurde gelegentlich eines Operationskurses an der Leiche gewonnen.

2. Rezidiv nach Kieferhöhlenoperation wegen chronischer Eiterung.

Die 27jährige Pat., welche ich Ihnen hier vorstelle, wurde vor 6 Jahren an der Klinik weiland O. Chiari wegen doppelseitiger chronischer Eiterung der Kieferhöhle nach Caldwell-Luc operiert und war bis Mitte Jänner dieses Jahres vollkommen beschwerdefrei. Um diese Zeit bekam sie bohrende Schmerzen im linken Proc. alveol. sup. und in den restlichen 3 oberen Zähnen (2 linke und 1 rechter Schneidezahn). Die Schmerzen nahmen an Intensität zu und wurden der Pat. unerträglich. Angeblich soll 4 Wochen lang etwas Eiter in der leeren Alveole des Augenzahnes zum Vorschein gekommen, hernach ein kleiner Abszeß etwas oberhalb spontan aufgebrochen sein, worauf dieser Prozeß abheilte, aber dafür die Nase eitrig zu fließen begann. Bei der ersten Untersuchung sah ich nur wenig schleimig-eitriges Sekret im unteren Nasengange und am Nasenboden links. Da in diesem Falle wegen der vorausgegangenen Radikaloperation sowohl die Transillumination als auch die Röntgenuntersuchung naturgemäß keinen diagnostischen Aufschluß geben konnte, entschloß ich mich zur Probeeröffnung der schon einmal operierten Höhle. Ich fand nun zu meiner Überraschung einen mit Eiter und Polypen erfüllten Rezessus zygomaticus, der nasalwärts durch Narbengewebe so abgeschlossen war, daß der Eiter förmlich unter Druck sich entleerte. Ich reinigte sorgfältig den erkrankten Rezessus und schuf wieder eine breite Kommuni-

Digitized by Google
Original from UNIVERSITY OF MINNESOTA
Generated on 2019-10-24 18:15 GMT / http://hdl.handle.net/2027/umn.31951002684121b
Public Domain in the United States, Google-digitized / http://www.hathitrust.org/access_use#pd-us-google

kation mit der Nase; auf besonderen Wunsch der Pat. extrahierte ich auch die restlichen Zähne des Oberkiefers. Jetzt ist die Pat. von ihren Beschwerden vollkommen befreit.

Aussprache:

Emil Glas fragt an, ob in diesem Falle sein Stimmgabelversuch gemacht worden sei, da es ihm wahrscheinlich erscheint, daß man mittels des Glasschen Stimmgabelversuches (bei intaktem Ohre) das Vorhandensein eines eitergefüllten größeren Rezessus durch Lateralisation der median aufgesetzten Stimmgabel nach der erkrankten Seite hätte mutmaßen können.

3. Störung der Nahrungsaufnahme durch die bei der Laryngektomie zurückgelassene gesunde Epiglottis.

Der 59jährige Pat., den ich Ihnen hier vorstelle, wurde von mir im Juli 1921 wegen eines umschriebenen, zirka bohnengroßen, der pharyngealen Oberfläche des r. Aryknorpels aufsitzenden „verhornenden Plattenepithelkarzinoms" operiert, und zwar zweizeitig, zuerst tracheotomiert, worauf 2 Wochen später der Larynx und die linksseitigen Halslymphdrüsen entfernt wurden; die gesunde Epiglottis und ein kleiner, unterer Anteil der gesunden Ringknorpelplatte wurden zurückgelassen, der letztere zur Erzielung eines schönen, weiten Tracheolaryngostoma bestimmt. Pat. überstand die Operation sehr gut, die Heilung verzögerte sich indessen, weil der zurückgelassene Rest der Ringknorpelplatte zu einer Fisteleiterung Veranlassung gab, die erst nach zirka 2 Wochen abheilte. Heute sind fast 9 Monate seit der Operation verstrichen, die Wunde ist schön geheilt, das Tracheolaryngostoma geradezu ideal, so daß Pat. nie eine Kanüle benötigt, von einem Rezidiv ist nichts zu sehen, nur klagte Pat. ständig darüber, daß er seit der Operation nicht essen, im besten Falle nur dünne Flüssigkeiten zu sich nehmen könne. Er gab an, er habe beim Essen das Gefühl gehabt, als ob eine Klappe sich auf die Speiseröhre lege, welche die Speisen nicht hinunterlasse, und als ob er ersticken müsse, so daß das Genossene wieder heraus mußte. Pat. wurde deshalb fast nur mittels Schlundsonde ernährt. Die Einführung derselben war jedoch mit einer gewissen Schwierigkeit verbunden, indem man zuerst auf ein Hindernis, eine Stufe, stieß, nach deren Überwindung man dann allerdings mühelos in die Speiseröhre gelangen konnte. Anfänglich dachte ich, daß das Hindernis im Speiseröhreneingange durch eine Perichondritis des zurückgelassenen Ringknorpelplattenrestes bedingt wäre, später glaubte ich, daß eine narbige Verengerung nach Abheilung dieser Perichondritis vorliege, ja sogar an eine Metastase dachte ich schon, bis eine Röntgenaufnahme endlich die wahre Ursache dieser Störung aufdeckte. Der vom Zentralröntgeninstitut Professor Holzknecht ausgestellte Befund von Pharynx und Ösophagus lautete: „Beim Schlucken von Flüssigkeit sowohl als von Paste bildet sich unterhalb des Zungengrundes ein länglicher, mehr als pflaumengroßer, an der unteren Wand gekerbter, dem Ösophagus sich vorlagernder Sack aus, der sich dann beim Schlucken nach hinten in den Ösophagus allmählich entleert. Der Ösophagus selbst erscheint überall normal weit und glatt konturiert."

Digitized by Google
Original from UNIVERSITY OF MINNESOTA
Generated on 2019-10-24 18:15 GMT / http://hdl.handle.net/2027/umn.31951002684121b
Public Domain in the United States, Google-digitized / http://www.hathitrust.org/access_use#pd-us-google

Die beigegebenen zwei Skizzen, die Sie hier sehen, zeigen, daß sich die Kontrastmasse in dem Raume zwischen Zungengrund und Epiglottis ansammelt, bei weiterer Zufuhr diesen Raum ausdehnt und den Kehldeckel nach hinten niederdrückt, so daß er sich wie ein Ventil auf die Ösophagusmündung legt. Die Ösophagoskopie zeigte normale Verhältnisse.

Diese Ernährungsstörung konnte somit nur durch die bei der Totalexstirpation zurückgelassene gesunde Epiglottis bedingt sein, es war also zu erwarten, daß eine nachträgliche Entfernung derselben die Störung beheben würde. Die Epiglottis wurde denn auch entfernt und das Resultat bestätigte vollauf unsere Erwartung. Pat. kann nunmehr alles essen und braucht keine Bongie mehr.

Eine Ernährungsstörung dieser Art und von dieser Intensität wurde bisher nirgends beschrieben und konnte bis jetzt in keinen der zahlreichen, an der Klinik ausgeführten Fällen von Totalexstirpation beobachtet werden, obwohl die gesunde Epiglottis fast nie mitentfernt worden war. Allerdings befürworteten schon ältere Autoren die Entfernung der überflüssig gewordenen gesunden Epiglottis und gaben hierfür teils einen Grund, teils keinen an.

Maas riet schon im Jahre 1876 gelegentlich seines zweiten Falles von Laryngektomie, die Epiglottis immer zu entfernen, weil sie das Schlingen nicht erleichterte. Andere Operateure machten ähnliche Erfahrungen, indem sie beobachteten, daß die Epiglottis nachher manchmal ein Hindernis für die Einlegung des künstlichen Kehlkopfes bildete und manchmal der Ausgangspunkt eines Rezidivs war. Billroth und Sebileau messen dieser Frage keinerlei Bedeutung bei, übergehen sie sozusagen, während Gluck die Epiglottis immer mitentfernt. Nur Föderl nimmt in dieser Frage einen eigenen Standpunkt ein, indem er die Erhaltung der Epiglottis für besonders zweckmäßig bei Anwendung seiner Methode der Laryngektomie ansieht.

Der demonstrierte Fall lehrt also, daß wir in jedem Falle von Totalexstirpation die gesunde Epiglottis als überflüssig gewordenes Organ mitentfernen sollen. Eine Ausnahme bilden nur jene wenigen Fälle, bei denen wir wie bei der Methode von Föderl oder zu plastischen Zwecken ein spezielles Interesse an deren Erhaltung haben.

Aussprache.

G. Hofer: Klinisch war das leichtere Schlucken von Flüssigkeiten, das schwerere Schlucken von breiigen Ingestis auffallend.

Marschik: Die Entfernung der gesunden Epiglottis ist von Chiari und seinen Assistenten an der Klinik wohl in der größeren Anzahl der Fälle, namentlich in letzterer Zeit, ausgeführt worden, schon weil bei der Abtrennung des Schildknorpels von der Membrana hyothyreoidea die Epiglottis am Schildknorpel bleibt und man ganz typisch mit der Scheere immer in die Vallekula kommt. Doch habe ich in mehreren Fällen die zurückgebliebene Epiglottis mit Erfolg zur Ausfüllung der Pharynxlücke benutzt und damit meines Wissens zweimal die postoperative Pharynxfistel vermeiden können. Die Plastik geschah in der Weise, daß die Epiglottis herabgebogen und die nun nach außen, also wundwärts sehende laryngeale Fläche

Digitized by Google
Original from UNIVERSITY OF MINNESOTA
Generated on 2019-10-24 18:16 GMT / http://hdl.handle.net/2027/umn.31951002684121b
Public Domain in the United States, Google-digitized / http://www.hathitrust.org/access_use#pd-us-google

durch Abschaben ihres Schleimhautüberzuges beraubt wurde. Nun fügte sie sich sehr geschickt in die dreieckige Lücke der Pharynxschleimhaut ein. Jedenfalls möchte ich mit Kofler die Belassung der Epiglottis als überflüssig erklären.

Was die von Hofer erwähnte, auch röntgenologisch festgestellte Divertikelbildung an der Vorderwand betrifft, so ist sie nicht verwunderlich, wenn die ganze hintere Schleimhautbekleidung des Kehlkopfes belassen und zur Pharynxnaht verwendet worden ist. Diese hintere Schleimhaut = vordere Hypopharynxschleimhaut ist nämlich, wie man sich an jedem Kadaver überzeugen kann, in eigenartige Querfalten gelegt, d. h. also in der Vertikalen entfaltbar und verlängerbar. Dies ist nötig, um dem Kehlkopf die so wichtige Beweglichkeit beim Schluckakt zu verleihen, wo er ja Exkursionen von 3 bis 4 cm in die Höhe macht. Während sich diese Schleimhaut also bei vorhandenem Kehlkopf während des Schluckaktes streckt und der Hypopharynx einen geraden Trichter bildet, bleibt die Entfaltung nach der Totalexstirpation mehr weniger aus und es kommt zur Divertikelbildung und Schluckstörungen daselbst. Ich reseziere daher prinzipiell nach Entfernung des Kehlkopfes von der Hypopharynxschleimhaut, wenn sie vollständig erhalten werden kann, in der Mitte einen dreieckigen Zipfel, bis sie ohne Spannung vollkommen entfaltet ist. Es ist überhaupt für die Pharynxplastik, worauf auch Killian in letzter Zeit aufmerksam gemacht hat, nur vorteilhaft, alle überflüssigen Schleimhaut- und Weichteile, die ja nur für die Topographie des eingebauten Kehlkopfes und der Grenzscheide zwischen Luft- und Speisewegen Bedeutung haben, mitzuentfernen, mag auch das Neoplasma weit von ihnen entfernt sein.

II. Hirsch: **Gallertkarzinom des linken Siebbeines. Radikaloperation des Tumors und sämtlicher Nebenhöhlen in Lokalanästhesie.**

Der 52jährige Pat., den ich Ihnen heute vorstelle, kam zum Kollegen Dr. R. Reiss wegen Nasenverstopfung. Dr. Reiss fand Polypen, die bei Berührung leicht bluteten und nach der Operation rasch rezidivierten, weshalb er eine histologische Untersuchung vornahm. Diese ergab, daß es sich um ein Gallertkarzinom handelt. Dr. Reiss überwies mir den Pat. zur Radikaloperation.

Ich fand die linke Siebbeingegend und den hinteren Abschnitt des Septums bedeckt mit Polypen, die mit zähem Schleim überzogen waren. Nachdem ausgiebige endonasale Eingriffe und wiederholte histologische Untersuchungen mit dem Befund des Kollegen übereinstimmten, nahm ich am 2. Dezember 1921 die Radikaloperation in Lokalanästhesie vor.

Das Röntgenbild ergab Verschattung aller Nebenhöhlen der linken Seite, daher mußte ich erwarten, daß alle Höhlen von dieser Seite vom Tumor erfüllt sind und eröffnet werden müssen.

Morphiuminjektion. Infiltration des Septums, der lateralen Nasenwand und des Nasenbodens mit Schleichscher Lösung, Leitungsanästhesie der fazialen Oberkieferfläche mit 1% Novokain. Injektion der gleichen Lösung in die Orbita entsprechend den Austrittstellen der Nervi ethmoidales, des Nervus supraorbitalis und Umspritzung der Stirn-, Nasenrücken- und Oberkieferfortsatzgegend.

Es wurde die linke Stirnhöhle nach Killian operiert, das ganze Siebbein und das Keilbein ausgeräumt, das linke Nasenbein und der Processus frontalis und der hintere Abschnitt des Septums abgetragen und zum Schluß auch die Kieferhöhle weit eröffnet. Die Knochen des Schädels waren außer-

Digitized by Google
Original from UNIVERSITY OF MINNESOTA
Generated on 2019-10-24 18:16 GMT / http://hdl.handle.net/2027/umn.31951002684121b
Public Domain in the United States, Google-digitized / http://www.hathitrust.org/access_use#pd-us-google

ordentlich blutreich, jedoch wurde in der Stirnhöhle und in der Kieferhöhle trotz positiven Röntgenbefundes nur düsterrote Schleimhaut, aber kein Tumor gefunden. Die Operation dauerte $2^3/_4$ Stunden, die Anästhesie mit eingerechnet. Die Heilung erfolgte ohne Zwischenfall und das kosmetische Resultat ist ein sehr schönes.

Ich stelle diesen Fall vor wegen Seltenheit eines Gallertkarzinoms in der Nase, wegen Seltenheit eines so großen Eingriffes in Lokalanästhesie, wegen des positiven Röntgenbefundes bei negativem Befund in der Stirn- und Kieferhöhle und wegen des Befundes einer sphenoidalen Siebbeinzelle. Bisher ist kein Zeichen einer Rezidive. Eine Radiumbestrahlung wurde bisher nicht vorgenommen.

Aussprache:

G. Hofer: Die Lokalanästhesie ist an der laryngologischen Klinik seit mehreren Jahren die Regel. Die Radiumbestrahlung wäre in dem Falle von Karzinom für alle Fälle in Form der Dauerbestrahlung am Platze gewesen.

Glas fragt, ob sich ermitteln ließ, von wo (Siebbein?) der Tumor seinen Ausgang genommen habe und fragt weiter, ob der Sinus frontalis frei war.

Marschik: Die Lokalanästhesie der Nebenhöhlen ist an der Klinik nicht seit einigen, sondern schon seit 12 Jahren eingeführt, zu welcher Zeit M. die ersten Stirnhöhlen in Lokalanästhesie operiert hat. Es ist auch in dieser Gesellschaft darüber berichtet worden.

Hirsch (Schlußwort): Herren Hofer und Marschik möchte ich erwidern, daß Radikaloperationen sämtlicher Nebenhöhlen in einer Sitzung mit ausgedehnten Resektionen in Lokalanästhesie zu den selteneren Vorkommnissen gehören, doch habe ich deswegen allein den Fall nicht vorgestellt. Jedenfalls ist es mir nicht bekannt, daß in den letzten 8 Jahren hier solche Fälle vorgestellt wurden, wenn ich auch weiß, daß solche Operationen gemacht wurden. Es war mir darum zu tun, die Vorzüge der Lokalanästhesie bei Operationen des Gesichtes hervorzuheben, ganz besonders: die geringe Blutung, das freie, vom Narkotiseur nicht eingeschränkte Operationsfeld, der Wegfall der Folgezustände einer langen Narkose. Eine Radiumbestrahlung ist beabsichtigt.

III. Tschiassny: **Stomatitis aphtosa.**

Der Fall erscheint deshalb besonders interessant, weil er die verschiedenen Stadien der Affektion nebeneinander vergesellschaftet aufweist. Neben den typischen, grauweiß belegten, mit einem entzündlichen Hof umgebenen Aphten am weichen Gaumen und am linken vorderen Gaumenbogen sieht man auch Bläschen und geplatzte Bläschen, die Initialformen der Affektion. Am Zungenrücken überdies eine größere oberflächliche Geschwürsfläche.

Aussprache:

G. Hofer hält die Affektion für Herpes.

Glas: Der jetzige Aspekt der Schleimhaut spricht für disseminierte Herpeseffloreszenzen. Die Lokalisation der Effloreszenzen (Gaumen befallen, Wangenschleimhaut frei) sowie die Form derselben und das typische Dekollement sind für Herpes charakteristisch. Hierzu kommen die subfebrilen Temperaturen im Sinne einer Infektion. An einzelnen Stellen sieht die Affektion jenen Bildern gleich, die in die Gruppe als Erythema multiforme exsudativum Einreihung finden.

Digitized by Google
Original from UNIVERSITY OF MINNESOTA
Generated on 2019-10-24 18:15 GMT / http://hdl.handle.net/2027/umn.31951002684121b
Public Domain in the United States, Google-digitized / http://www.hathitrust.org/access_use#pd-us-google

Hutter: Bezüglich der Therapie derartiger Fälle möchte ich einen Versuch mit Urotropin anempfehlen. Bei einem vor kurzem beobachteten Fall von Herpes pharyngis et laryngis sah ich die reichlich ausgebildeten, bereits längere Zeit bestehenden Effloreszenzen auf Urotropin bzw. Hexamethylentetramin innerlich binnen 2 Tagen schwinden.

Tschiassny (Schlußwort): Ich habe den Fall erst seit 2 Tagen in Beobachtung. Die Möglichkeit, daß es sich um Aphten handelt, die auf Basis eines Schleimhautherpes entstanden sind, will ich daher nicht von der Hand weisen.

IV. Schrötter: Vortrag: **Über Sklerom.**

Demonstration von Bildern und Karten aus eigener Sammlung. (Fortsetzung aus der Märzsitzung. Bericht nicht eingelangt.)

V. Hutter: **Neuralgiforme Reflexneurose der Nase nach Grippe. Besserung durch Trichloressigsäure an den Reizpunkten.**

Ich stelle eine Patientin vor, die seit einer im Jänner 1921 durchgemachten angeblich grippeartigen Erkrankung, in deren Verlauf kurzer, sehr heftiger Schnupfen auftrat, an rechtseitigem Stirnkopfschmerz von wechselnder Intensität, unregelmäßigem Auftreten und andauernd dumpfem Gefühl im Kopf leidet. Sie ist hierdurch auch geistig und psychisch alteriert, klagt über zunehmende Gedächtnisschwäche, Unmöglichkeit, Musik anzuhören usw. Aus der Anamnese ist noch hervorzuheben, daß sie im Alter von 16 bis 17 Jahren an „Krämpfen" gelitten hat. Pat. stand durch ein Viertel Jahr in neurologischer Behandlung und wurde elektrisiert, ohne mehr als vorübergehende Besserung. Pulver vertrug sie nicht. Die von einem Neurologen eingeholte Diagnose lautete auf neurasthenischen Kopfschmerz, eventuell im Zusammenhang mit der durchgemachten Grippe. Bezüglich der Konstitution der Patientin weist neben dem allgemeinen Habitus eine enorme Steigerung der Patellarreflexe auf die Neurasthenie hin. Der regionäre und rhinoskopische Befund, wie er sich als Resultat einer Reihe von Untersuchungen ergab, ist folgender: Sehr starke Druck- und Klopfempfindlichkeit über der rechten Stirnhöhle. Hyperalgesie der Haut darüber gegenüber links bei Prüfung mit Nadelspitze. Rhinoskopisch beiderseits weder pathologische Schleimhautschwellung, Hypertrophie, Spina oder Crista, noch jemals abnorme Sekretion zu beobachten, die auf eine nasale bzw. Nebenhöhlenursache der Kopfschmerzen hindeuten würden. Um letztere noch sicherer auszuschließen, wurden die Diaphanoskopie und Durchleuchtung vorgenommen, die beide ein absolut negatives Resultat gaben. Eine Ausspülung der Nebenhöhlen erwies sich aus Gründen der nun zu erwähnenden Überempfindlichkeit als kaum durchführbar. Das von Anbeginn nämlich bei der rhinologischen Untersuchung auffälligste Symptom war die enorme Hyperästhesie der rechten, und zwar nur der rechten Nasenhöhle, die sich schon bei Einführung des Nasenspiegels stets zu erkennen gab, mehr noch bei Berührung der Mukosa lateral und am Septum mit der Nasensonde, ja schon mit dem Knizometer (Fadensonde). Dabei zeigte sich eine Zunahme der Hyperästhesie nach hinten zu, die sich bei Berührung bestimmter Stellen zu so heftigen Schmerzen steigert,

Digitized by Google
Original from UNIVERSITY OF MINNESOTA
Generated on 2019-10-24 18:15 GMT / http://hdl.handle.net/2027/umn.31951002684121b
Public Domain in the United States, Google-digitized / http://www.hathitrust.org/access_use#pd-us-google

daß Pat. mitunter zu wimmern anfängt. Den Höhepunkt erreicht sie an 2 Stellen, und zwar an einer kleinen Zone am Septum in halber Tiefe der Nasenhöhle und in der Höhe des mittleren Nasenganges, zweitens an der dem Septum zugewandten Fläche der mittleren Muschel entsprechend ihrem hinteren Abschnitt. Die Berührung dieser Stellen erzeugt Schmerzen an der Glabella, r. Stirn- und Scheitelgegend, löst mitunter sogar klonischen Masseterenkrampf aus. Kokain, mit dem Pinsel eingebracht, reizt vor allem durch die Berührung und läßt eine Anästhesie schwer erzielen; Kokainbäuschchen, in das vordere oder hintere Sensibilitätsgebiet oder an die Hauptreizpunkte appliziert, beheben den Kopfschmerz und befreien vom Druckgefühl nach wenigen Minuten, wie sich einigemale konstatieren ließ, nur die Empfindlichkeit der Stirngegend bleibt bestehen. Diagnostisch und therapeutisch wichtig erscheint mir die Wirkung der Verätzung. Während Trichloressigsäureätzung der zwei von Killian empfohlenen Punkte (Tub. septi und vorderes Ende der unteren Muschel) erfolglos bleibt, schwindet nach Ätzung der früher genannten Hauptreizstellen der Stirnschmerz und ein freieres Gefühl im ganzen Kopf stellt sich ein. Letzteres hat in den letzten Tagen wieder nachgelassen, im großen und ganzen fühlt sich aber Pat. bedeutend besser wie zuvor. Die Empfindlichkeit der äußeren Stirngegend ist geblieben. Durch interne Mittel, wie Arsen, Brom, Akonitin, die Pat. vorher von mir erhielt, ließ sich keine erwähnenswerte Besserung erzielen.

Fassen wir die Haupterscheinungen zusammen: Rechtseitiger Stirnschmerz und gleichseitige Hyperästhesie der nasalen Schleimhaut, Auslösen der Beschwerden auf Berührung, Schwinden bzw. Abschwächung nach Kokainisierung oder Verätzung bestimmter Stellen, so gestatten dieselben wohl, hier von einer nasalen Reflexneurose zu sprechen, die sich diesmal in Erscheinungen aus der sensiblen Sphäre präsentiert. Bekanntlich hat schon Hack u. a. auch auf solche Formen hingewiesen, man ist aber mit Recht seinen zu weit gehenden Annahmen gegenüber skeptisch geworden. Zum Teil auch deshalb, da man sich solche Erscheinungen als reflektorische Vorgänge nicht so gut vorstellen kann wie das Überspringen auf zentrifugale Bahnen. In letzter Zeit haben aber wieder Killian, Sluder, Amersbach u. a. auf den reflexneurotischen Charakter mancher neuralgiformer und migräneartiger Zustände aufmerksam gemacht und besonders Amersbach hat 2 Fälle einwandfrei beschrieben, wo lange Zeit Nebenhöhlenschmerz bestand und nach Ätzung bestimmter Stellen der Mukosa verging. Auch der heutige Fall täuscht eine Stirnhöhlenaffektion vor und scheint besonders prägnant durch die Kombination mit motorischen Erscheinungen, die sich auslösen lassen. Therapeutisch käme, wenn die Schmerzen wieder zunehmen, eine Wiederholung, eventuell stärkere Ätzung oder Alkoholinjektion in vorderes oder hinteres Sensibilitätsgebiet in Betracht, um eine größere Zone auf einmal auszuschalten. Ich habe noch 2 andere derartige Fälle beobachtet, deren einer dem hier vorgestelltem Fall besonders ähnelt. Hier bestand nach im letzten Sommer durchgemachter heftiger Rhinitis konstant Scheiteldruck. Nasal fand sich beiderseits bedeutende Hyperästhesie der Schleimhaut, die Erscheinungen

Digitized by Google
Original from UNIVERSITY OF MINNESOTA
Generated on 2019-10-24 18:15 GMT / http://hdl.handle.net/2027/umn.31951002684121b
Public Domain in the United States, Google-digitized / http://www.hathitrust.org/access_use#pd-us-google

gingen auf Kokain temporär, auf einmalige Ätzung der 4 Punkte dauernd zurück. Wahrscheinlich spielt die Grippe bei Entstehung dieser Fälle eine Rolle. Vortr. bittet denselben Aufmerksamkeit zuzuwenden. Es handelt sich um ein Grenzgebiet zwischen Neurologie und Rhinologie. Aber um diese Fälle der Heilung zuzuführen, bedarf es rhinologischer Behandlung.

Aussprache:

Hajek: Die Untersuchungen Hutters sind interessant in klinischer Beziehung, insofern bisher die nasalen Trigeminusäste hinsichtlich ihrer Beteiligung an der Neuralgie nicht genügend gewürdigt worden sind. Auf das therapeutische Gebiet mag ich ihm jedoch nicht zu folgen, da der Zusammenhang zwischen Neuralgie und dem therapeutischen Effekt nach der Kauterisation mir durchaus nicht einleuchtet.

Glas fragt, ob eine gewisse Abhängigkeit der Kopfschmerzen von der Menstruation nachweisbar war und betont den neuropathischen Habitus der Patientin. Er fragt nach Ovarie, Korneal- und Uvulareflex. Von diesem Befunde hängt es ab, ob dieser Fall in die Gruppe der Fließ-Haagschen Fälle einzureihen sei oder als postgrippöse Affektion zu deuten ist.

Hutter (Schlußwort): Auf die Anfrage von Prof. Glas: Über das Verhalten der Kopfschmerzen bei Pat. zur Menstruation ist mir nichts bekannt. Im allgemeinen treten die Kopfschmerzen bei ihr ziemlich unregelmäßig auf, nur in bezug auf die Tageszeit am häufigsten Vormittag, um Nachmittag abzuklingen, was an das Auftreten bei Nebenhöhlenaffektionen erinnert. Prof. Hajek gegenüber betone ich, daß der Neurologe nicht die Diagnose auf Neuralgie stellte. Man kann übrigens, wenn man will, von einer Neuralgie der Nasennerven sprechen, wobei sich der Stirnschmerz damit erklären läßt, daß ein Ästchen des N. ethmoid. die Stirnhöhle versorgt. Bezüglich der therapeutischen Wirkung habe ich mich sehr bemüht, objektiv zu bleiben und konnte konstatieren, daß nur die zweite Ätzung der Hauptreizpunkte Erfolg brachte. Daß in derartigen Fällen aber die Suggestion eine große Rolle spielt, will ich gerne zugeben.

VI: Marschik: 1. **Totalexstirpation wegen Ca. laryngis mit Hautschnitt nach Killian.**

Bekanntlich hat Killian im Jahre 1920 einen neuen Hautschnitt angegeben, bestehend in zwei seitlichen bogenförmigen Schnitten entlang dem Vorderrand der beiden Sternokleido. Dadurch wird erreicht, daß Pharynx- und Hautnaht sich nicht decken, wodurch einerseits die primäre Heilung der beiden Nähte gefördert wird, aber auch für den Fall als die Pharynxnaht aufgeht, es nicht zur dauernden Pharynxfistel kommt, da sie noch immer durch die mediane genügend breite Hautbrücke gedeckt ist und die granulierenden Flächen endlich miteinander verkleben.

Ich stelle heute einen nach dieser Methode operierten Fall von Ca. laryngis vor. Es kam hier überhaupt nicht zur Ausbildung einer Pharynxfistel, die Pharynxnaht heilte primär und der Fall scheint tatsächlich die Brauchbarkeit der Methode zu bestätigen. Der Trachealstumpf wird in ein eigens angelegtes medianes Knopfloch eingenäht. Auch diese Naht heilte primär. Ich stellte dieses Knopfloch mittels eines Y-förmigen Einschnittes her, wodurch die Spannungsverhältnisse der Haut der Form der Trachea nämlich einer hinteren, gerade ausgespannten Fläche und des Bogens der Seiten- und Vorderwand mehr angeglichen werden. Sie sehen den vor 4 Wochen

Digitized by Google
Original from UNIVERSITY OF MINNESOTA
Generated on 2019-10-24 18:15 GMT / http://hdl.handle.net/2027/umn.31951002684121b
Public Domain in the United States, Google-digitized / http://www.hathitrust.org/access_use#pd-us-google

operierten Patienten mit allseitig verheilten Wunden und einem dauernd weit und offen bleibenden Tracheostoma. Entsprechend meiner Methode, die untere Drainage am hinteren Sternokleidorand anzulegen, empfehle ich die beiden seitlichen Hautschnitte von der Gegend des Warzenfortsatzes zuerst leicht nach unten und innen geneigt bis in die Gegend des oberen Schildknorpelhornes, dann mehr gerade oder leicht nach außen gewendet über den unteren Anteil des Sternokleido zu führen, so daß die unteren Winkel am äußeren Rand des Muskels zu liegen kommen. Der einzige Nachteil dieses Schnittes scheint mir die mangelhafte Verschieblichkeit für den Fall, als mehr reseziert werden muß als nur der Kehlkopf, z. B. Zungenbein, Zungengrund o. dgl. und insbesondere die Festlegung auf die reine Kehlkopfexstirpation und den vollkommenen Pharynxverschluß. Falls auch der Hypopharynx reseziert werden muß, dürfte die Plastik nach Gluck, wenn nicht unmöglich, so doch sehr erschwert sein. Es ist also, falls diese Operation beabsichtigt ist, mit allen diagnostischen Mitteln, besonders Hypopharyngoskopie, die Eignung des Falles für diese Methode vorher festzustellen.

Ich habe in diesem Fall auch noch eine andere sehr bemerkenswerte, durch Killian eingeführte Verbesserung angewendet. K. fragte sich, was eigentlich die Ursache des so häufigen Aufgehens der Naht sei und kam zum Schluß, daß neben der Spannung vor allem die Ernährungsstörung durch ausgedehnte Abhebung der Pharynxschleimhaut von der ernährenden Unterlage schuld sei, und befürwortete daher in seinem Vortrag auf der Naturforscherversammlung 1920 in Nauheim, auf der er auch über den neuen Hautschnitt berichtete, die Präparation, Gefäßunterbindungen usw. bei der Totalexstirpation auf das Mindestmaß zu beschränken. So läßt sich auf der gesunden Seite meist sehr viel vom Gewebe erhalten, äußere Muskulatur, ja auch das äußere Perichondrium. Auch von der Unterbindung der Art. laryng. sup., die Gluck als typische Phase fordert, rät er ab, welchem Vorschlag ich mich allerdings nicht anschließen möchte. Auch in meinem Fall habe ich das äußere Perichondrium der gesunden Schildknorpelhälfte sowie die vorderen Kehlkopfhalsmuskeln erhalten. Die Erhaltung dieser hat ja auch Schlemmer zur Sicherung der Pharynxnaht empfohlen. Die typische Kehlkopfexstirpation erhält durch dieses Vorgehen immer eine gewisse, im Einzelfall wechselnde Atypie, die allerdings große Erfahrung erfordert, soll das Prinzip der Radikaloperation intakt gewahrt bleiben. Der ausgedehnten Resektion der Seite des Neoplasmas bei der Drüsenausräumung und Kehlkopfresektion entspricht weitgehender Konservativismus auf der gesunden Seite. Die Gefahr der Ernährungsstörung wird dadurch gegenseitig verringert.

Aussprache:

G. Hofer: Der Killiansche Brückenlappen hat schon Vorläufer. H. erinnert an Versuche der Klinik 1917 bis 1919, sodann als solche von Prof. Hajek, die Lappenbildung durch 1. extramedianen Lappen, 2. durch Hängelappen mit Basis kinnwärts usw. zu verbessern; gegen alle diese Versuche ist neben Marschiks Einwänden noch hinzuzufügen, daß bei den gewöhnlich älteren Individuen die Ernährung des Lappens leiden kann und zweitens die regelmäßig vorhandene Suppu-

Digitized by Google
Original from UNIVERSITY OF MINNESOTA
Generated on 2019-10-24 18:15 GMT / http://hdl.handle.net/2027/umn.31951002684121b
Public Domain in the United States, Google-digitized / http://www.hathitrust.org/access_use#pd-us-google

ration dann ganz gegen die Gefäßscheiden abgelenkt wird. Hierfür sprechen die wenig günstigen Erfahrungen der Klinik.

Mayer: Der Erfolg in dem von Marschik vorgestellten Falle ist jedenfalls sehr schön. Der Einwand, daß die Drainage nicht ausreichend gemacht werden könne, ist wohl nicht stichhältig, weil man ja das Sekret seitwärts ableiten kann. Schwerwiegender ist der zweite, von Herrn Hofer gemachte Einwand, daß der Lappen nekrotisch werden könne. Tatsächlich hat schon Gluck aus diesem Grunde den einseitigen großen Türflügellappen abgelehnt. Durch die Bildung des Killianschen Lappens wird es vermieden, daß die Pharynxnaht durch die Hautnaht gedeckt wird, womit eine wichtige Forderung erfüllt ist; die zweite Forderung ist aber die, daß die Bildung einer großen Höhle zwischen Pharynxnaht und Haut vermieden wird, denn wenn eine solche Höhle besteht, so ist nicht nur die Gefahr eines Platzens der Pharynxnaht und einer Infektion der Höhle gegeben, sondern es ist dann überhaupt eine Heilung per priman ausgeschlossen, weil diese Höhle nur per granulationem ausheilen kann. Ich möchte fragen, wie sich die Sache in dem von Herrn Marschik vorgestellten Falle verhalten hat. Ich habe gemeinsam mit meinem Assistenten Schwarz an der Leiche Versuche gemacht und habe einerseits durch extra-medianen Hautschnitt das Decken von Hautnaht und Pharynxnaht vermieden und zweitens unter Weglassung der Naht im Bereiche des unteren Wundrandes die Hautlappen auf die darunter liegende Pharynxwand aufgelagert. Die Trachea wurde in einen nach unten verlängerten median geführten Schnitt eingenäht. Es liegt dann auf eine ziemliche Strecke die äußere Wand des nicht eröffneten Pharynx bloß. Dieser Teil der Wunde kann sich entweder per granulationem schließen, oder man kann ihn durch eine Plastik mit Entnahme von Hautlappen aus der Sternalgegend decken.

Marschik (Schlußwort): Ich beabsichtige heute nicht, mich in eine Diskussion über die Technik der Totalexstirpation überhaupt einzulassen. Ich wollte nur einen nach Killian operierten Fall und die Vorteile der Methode zeigen. Herrn Mayer erwidere ich, daß tatsächlich der Lappen von der Unterlage sich wieder abhob und eine längere (aber nur subkutane) Eiterung und Fistelung entstand. Es kommt aber ebenso auch bei den anderen Schnittmethoden vor. Herrn Hofer möchte ich bemerken, daß bei der Breite der oben und unten liegenden Basis des Brückenlappens eine Ernährungsstörung wohl nicht wahrscheinlich ist. Bei den Fällen Killians kam sie jedenfalls nicht vor, sonst hätte dieser darüber berichtet. Der Wert der Methode kann jedenfalls nur durch weitere Anwendung derselben am Lebenden erwiesen werden, was ich auch angelegentlichst empfehle.

2. **Partielle Kehlkopfresektion wegen Ca. laryngis. Das technische Problem des Kehlkopfeinganges.**

Wie ich gelegentlich der Demonstration eines Falles von Zungen-Kehlkopfresektion bei vorgeschrittenem Epiglottiskarzinom vor kurzem in der Gesellschaft der Ärzte ausgeführt habe, bestehen die Schwierigkeiten der Resektion von Teilen des Kehlkopfeinganges bei beginnendem Ca., wenn die Intaktheit des Kehlkopfinnern vor allem von Stimmlippen und Stimme die Erhaltung dieses Organs indiziert, in den funktionellen Störungen, vor allem in der steten Gefahr des Verschluckens. Von den Gebilden des Kehlkopfeinganges ist die Epiglottis, der sogenannte Kehldeckel gewiß von der geringsten Bedeutung, was schon die Erfahrung ihrer Amputation bei Tbc. beweist. Weit wichtiger ist die Intaktheit des Reflexmechanismus sowie des muskulären Ringes um den Aditus, der sich, bevor ein Fremdkörper in den Kehlkopf kommt, besonders aber beim Schluckakt kontrahiert und den Kehlkopf hermetisch abschließt. Da nun bei Ca. dieser Gegend so häufig größere

Digitized by Google
Original from UNIVERSITY OF MINNESOTA
Generated on 2019-10-24 18:15 GMT / http://hdl.handle.net/2027/umn.31951002684121b
Public Domain in the United States, Google-digitized / http://www.hathitrust.org/access_use#pd-us-google

Teile dieses Ringes wegfallen müssen, wird der Verschlußmechanismus mehr weniger undicht, und nun kommt es dazu, daß ein größtenteils erhaltener, ganz gesunder Kehlkopf für den Patienten nicht nur funktionell unbrauchbar, sondern geradezu eine ständige Gefahr geworden ist. Der Patient muß dauernd seinen Kehlkopf tamponiert tragen. Denn nicht nur die Speisen, auch der Speichel fließt unablässig hinab und es bleibt dann nichts anderes übrig, als einen ganz gesunden Kehlkopf zu opfern, um das Leben des Patienten zu retten.

Der heute von mir gezeigte Fall bildet ein instruktives Beispiel für das soeben Gesagte. Der 65jährige Pat. wurde vor 2 Jahren an anderer Stelle wegen beginnendem Ca. des l. Aryknorpels radikal operiert. Es wurde (mittels Thyreotomie) nur ein Stück des Aryknorpels mitsamt der Umgebung (aryepiglottische Falte und Hypopharynxschleimhaut weggenommen. Pat. befand sich bisher wohl, doch war die Entfernung der Kanüle wegen perichondritischer Schwellung nach der Tracheotomie nicht möglich. In letzter Zeit Zunahme der Kehlkopfschwellung und Schluckbeschwerden links. Die Laryngoskopie ergab undifferenzierbare Schwellung der l. Seite mit Fixation des Aryknorpels. Die vor 3 Monaten von mir vorgenommene Operation ergab den Aryknorpel und Umgebung links wohl ödematös, aber geheilt und frei von Karzinom. Dagegen hatte sich gegenüber an der Vorderhand des Laryngopharynx id est linker Epiglottisrand und vordere Pharynxwand ein szirrhöses Ca. entwickelt. Es ergab sich die Notwendigkeit der Resektion von zwei Dritteln der Epiglottis und der angrenzenden Teile der vorderen Pharynxwand sowie der linken Hälfte der Membrana hyothyreoidea samt oberem Teil der l. Schildknorpelplatte, deren äußeres Perichondrium erhalten werden konnte. Natürlich mußte auch der ganz in dem Tumor aufgegangene Nervus laryngeus superior fallen. Nach erfolgter Heilung ergab sich der heutige Befund: Sie sehen ein weit offenes Laryngostoma, das für gewöhnlich mit einem Tampon abgeschlossen ist. Die linke Wand desselben führt in einer glatten Schleimhautnarbenfläche ohne Absatz in den Pharynx hinauf. Dieser unvermittelte Übergang von Pharynx und Larynx, diese glatte, direkte Straße leitet alle Speisen, Flüssigkeiten und Speichel geradewegs in den Larynx. Dazu kommt, daß gerade an diesem kritischen Punkte infolge der Resektion des Nerv. lar. sup. (der übrigens schon vor der Operation ausgeschaltet gewesen sein dürfte) auch die Sensibilität erloschen ist, so daß auch kein Hustenreiz dem Pat. die Fremdkörperaspiration anzeigt und zur rechtzeitigen Ausstoßung verhilft. Der Pat. konnte nun bisher über dem Larynxtampon, der einzig die ständige Aspirationsgefahr zu bannen vermag, leidlich schlucken, er ist aber immer von Flüssigkeiten und Speichel durchnäßt, die Expektoration ist immer sehr reichlich, wir müssen täglich den Ausbruch einer Pneumonie befürchten. Die Gefahr wird so lange nicht beseitigt sein, als nicht ein dauernder gewebsdichter Abschluß der Luft von den Speisewegen geschaffen wird. Man könnte dies einfach durch typische Totalexstirpation des durch den ganz und gar unerläßlichen Tampon ohnehin für Atmung und Sprache untauglich gewordenen Kehlkopfes erreichen; einfacher aber erscheint mir die von mir schon einmal in einem ähn-

Digitized by Google
Original from UNIVERSITY OF MINNESOTA
Generated on 2019-10-24 18:15 GMT / http://hdl.handle.net/2027/umn.31951002684121b
Public Domain in the United States, Google-digitized / http://www.hathitrust.org/access_use#pd-us-google

lichen Fall erfolgreich ausgeführte und auch hier demonstrierte Kehlkopfausschaltung zu sein, bestehend in subperichondraler Resektion der beiden Schildknorpelplatten, Mobilisierung der hierdurch der Befestigung beraubten Innenweichteile des Kehlkopfes, Anfrischung und Naht. Das Laryngostoma im Ringknorpel bleibt dabei zugleich als Tracheostoma bestehen. Diese Operation ist bei unserem Fall in nächster Zeit beabsichtigt.

Aussprache:

Hajek: Auch nach meiner Erfahrung ist die halbseitige Exstirpation oft nicht zufriedenstellend. Liegen überdies die Verhältnisse so, daß man auch viel von dem Kehlkopfeingang entfernen muß, dann ist es besser, sich für die Totalexstirpation zu entscheiden, da das Schlucken unmöglich ist.

VII. Kellner: 1. **Laryngitis ulcero-membranacea?**

Vortr. demonstriert aus dem Ambulatorium des Doz. Hirsch eine 44jährige Frau, bei welcher im Anschlusse an eine hoch fieberhafte Grippe mit Pneumonie Schluckbeschwerden mit heftigen, gegen die Ohren ausstrahlenden Schmerzen auftraten. Laryngologischer Befund: Linsengroßes, scharfrandiges, isoliertes Ulkus am Rande der Epiglottis mit weißem Belag. Im Abstrich aus dem Geschwür Spirochaeta refringens und Bacillus fusiformis. Wenn diese Bakterien auch häufig saprophytisch vorkommen, so glaubt Vortr. doch, daß man in diesem Falle auch an die von Hirsch beschriebene Laryngitis membranacea denken müsse.

Aussprache:

Menzel macht darauf aufmerksam, daß in der näheren und weiteren Umgebung des Geschwüres kleine gelbe Knötchen sichtbar sind, welche im Zusammenhalte mit der Infiltration der oberen Epiglottishälfte eher für die Diagnose einer Tbc. der Epiglottis zu sprechen scheinen.

Fein ist der Ansicht, daß es sich bei dem vorgestellten Fall um irgendeine mykotische Ulzeration handelt, bei der der Befund von fusiformen Bazillen nur eine saprophytische Bedeutung hat. Er fragt den Vortragenden, ob denn nicht auch andere Bakterien gefunden wurden.

2. **Rhinolith. Entfernung mittels Denkers Operation.**

35 Jahre alter Herr, bei dem ein über wallnußgroßer Rhinolith aus der linken Nasenseite auf dem Wege der Denkerschen Operation entfernt wurde, da die Entfernung per vias naturales nicht oder nur mit erheblichen Läsionen möglich gewesen wäre. Bemerkenswert ist, daß der große Stein keinerlei Beschwerden machte und nur entdeckt wurde, weil Pat. an einem sekretorischen Mittelohrkatarrh erkrankte.

VIII. Menzel: 1. **Gefäßreiches Kavernom des Recessus piriformis. Entfernung mit der kalten Schlinge. Heilung.**

Vortr. demonstriert eine 56jährige Frau, die vor 14 Tagen in seiner Ambulanz erschien, mit der Klage, seit 3 Wochen Schluckschmerzen von großer Intensität auf der rechten Halsseite zu haben.

Einige Tage vor ihrem Erscheinen sei ihr etwas im Halse aufgebrochen, wobei sie eine große Menge Blutes aushustete.

Digitized by Google
Original from UNIVERSITY OF MINNESOTA
Generated on 2019-10-24 18:15 GMT / http://hdl.handle.net/2027/umn.31951002684121b
Public Domain in the United States, Google-digitized / http://www.hathitrust.org/access_use#pd-us-google

Die laryngoskopische Untersuchung zeigte ein leichtes Ödem der rechten Aryknorpelschleimhaut und an der Grenze zwischen hinterer Fläche der hinteren Larynxwand und medialer Wand des Sinus piriformis einen haselnußgroßen, graugrünlich verfärbten, breit aufsitzenden Tumor mit höckeriger Oberfläche.

Nach dem klinischen Befund müßte jeder Untersucher ein Ca. des Sinus pirif. diagnostizieren. Vortr. entfernte mit der kalten Schlinge einen großen Teil der Geschwulst behufs histologischer Untersuchung. Dieselbe ergab eine Überraschung: der von Prof. Sternberg stammende Bericht lautet: „Sehr gefäßreiches kavernomähnliches, oberflächlich exulzeriertes Gewebe, offenbar Granulationsgewebe. Das Oberflächenepithel — soweit erhalten — verdickt, aber kein Karzinom."

10 Tage nach der Exzision sah man noch einen linsengroßen breit aufsitzenden Tumor im Sinus piriformis. Die Reaktion war geschwunden. Derzeit zeigt die laryngoskopische Untersuchung nur mehr einen etwa hanfkorngroßen, roten, im Niveau der umgebenden Schleimhaut liegenden Fleck an der betreffenden Stelle des Sinus pirif. Die anamnestischen Daten könnten die Entstehung des exulzerierten Granuloms in der Weise erklären, daß ein vielleicht traumatischer Abszeß an der betreffenden Stelle zum Durchbruch kam und daß sich auf der Basis der Fistel das Granulom entwickelte.

Der Fall hat diagnostisches Interesse wegen der Ähnlichkeit mit dem klinischen Bilde eines Ca.

2. **Tonsilla pendula-Präparat.**

Ferner zeigt Menzel ein durch Operation gewonnenes Präparat, darstellend eine Tonsille, welcher ein weißer, walzenförmiger Tumor von 4 cm Länge und 6 mm Breite gestielt aufsitzt, eine Art Tonsilla pendula.

Nach der von Prof. Sternberg vorgenommenen histologischen Untersuchung besteht der walzenförmige Tumor aus aufgelockertem Bindegewebe, in dessen Randpartien einzelne kleine Lymphfollikeln sitzen. Oberflächlich eingeschichtetes regelmäßiges Plattenepithel. Der Tumor reichte bis an die Epiglottis und rief bei Berührung derselben Würgreflexe hervor. Daher mußte er entfernt werden.

3. Zum Schlusse berichtet Menzel noch über das in der letzten Sitzung der Gesellschaft demonstrierte pathologisch-anatomische Präparat eines **Ca. des Larynx und des Ösophagus**. Die histologische Untersuchung hat ergeben, daß das Ca. des Larynx tatsächlich eine Metastase des Oesoph.-Ca. darstellt. Die histologischen Befunde des pathologisch-anatomischen Institutes (Assistent Dr. Feller) lauten:

1. Schnitt aus dem Primärkarzinom des Ösophagus:

Große Krebsnester vom Typus des Basalzellenkarzinoms mit ausgedehnten zentralen Nekrosen. Sehr zellreiches medulläres Karzinom mit reichlichen Exulzerationen gegen die Schleimhautoberfläche. Während an einzelnen Stellen schon fast der Typus eines Plattenepithelkarzinoms vorliegt, sehen andere Stellen wie Ca simplex aus, wenn auch an solchen der Zellcharakter nicht sicher erkennbar ist.

Digitized by Google
Original from UNIVERSITY OF MINNESOTA
Generated on 2019-10-24 18:15 GMT / http://hdl.handle.net/2027/umn.31951002684121b
Public Domain in the United States, Google-digitized / http://www.hathitrust.org/access_use#pd-us-google

Wahrscheinlich handelt es sich in diesen Nestern um jüngere Gebilde, an denen die Differenzierung noch nicht soweit vorgeschritten ist.

2. Schnitte aus den lymphogenen Schleimhautmetastasen im Ösophagus oberhalb des primären Tumors:

Ebenfalls große Krebsnester mit breiten zentralen Nekrosen. Der Basalzellentypus und der Übergang in Plattenepithelkarzinom viel mehr ausgesprochen. An mehreren Stellen Hornperlen.

3. Schnitt aus der Larynxmetastase. Typisches Plattenepithelkarzinom, teilweise mit beginnender Verhornung.

Somit scheint ein einheitliches Karzinom vorzuliegen, das teilweise mehr den Typus des Basalzellenkrebses zeigt, teilweise den des Plattenepithelkrebses, wobei jedoch Übergänge des einen Typus in den anderen zu finden sind."

Jurasz hat im Handbuch von Heymann nur 4 Fälle von metastatischem Ca. des Larynx aus der Literatur zusammenstellen können.

Menzel hebt nochmals die Besonderheit des laryngoskopischen Bildes in dem in Rede stehenden Fall hervor, indem das Ca. nicht tumorartig ins Larynxlumen hineinwucherte, sondern Taschenband und Stimmband infiltrierte, wie man es bei der Tuberkulose so oft sieht.

Aussprache:

Hajek: Die Genese des Falles 1 ist nicht geklärt.

Menzel (Schlußwort): glaubt an einen vorausgegangenen Abszeß.

IX. Marschik: **Multiple Metastasen nach Ca. mammae. Multiple Hirnnervenschädigung. Röntgen- und Radiumbestrahlung. Tracheotomie. Exitus. Sektionspräparat.**

Eine 53jährige Frau war 1912 wegen Ca. mammae sin. radikal operiert worden. 1918 erschienen die ersten Rezidiven in der Haut der Operationsstelle und des ganzen Körpers, auch am Scheitel, die sich aber durch Röntgenbestrahlung zumeist günstig beeinflussen oder zum Verschwinden bringen ließen. 1920 zeigten sich die ersten Hirnnervenstörungen, und zwar $V/_1$, VI, Diabetes insipidus, Schwäche und Ataxie der Beine. Nach Röntgenbestrahlung der Hypophysengegend soll der Diabetes damals wieder verschwunden sein. Seit einem halben Jahr bestand auch Hustenreiz, manchmal Erstickungsanfälle und Heiserkeit, Knoten am Hals. Anfang Februar d. J. wurde ich zum erstenmal zu der Pat. ans Krankenbett gerufen, die damals nicht mehr fähig war zu gehen und zu stehen. Es bestanden zumeist geschrumpfte vereinzelte Knoten am Stamme, an den Armen und am Scheitel, lentikuläre Metastasen im Operationsgebiet, typische Rekurrensstimme und inspiratorisches Kehlkopfschnarchen. Die Untersuchung ergab Dämpfung über der ganzen l. Lunge (wahrscheinlich karzinomatöse Pleuritis), eine teils knotige, teils diffuse derbe Infiltration im Bereich der Schilddrüse um den Kehlkopf herum, am Hals verstreute derbe Lymphknoten, V- und VI-Lähmung links, laryngoskopisch beidseitige Rekurrenslähmung, die l. Stimmlippe nahe der Mittellinie fixiert, die r. ganz wenig beweglich, Glottisspalt höchstens 2 mm breit.

Über Wunsch des Hausarztes und der Pat. wurde in der Annahme, daß vielleicht das Rezidiv in der Schilddrüse die Rekurrensschädigung bewirke,

Digitized by Google
Original from UNIVERSITY OF MINNESOTA
Generated on 2019-10-24 18:15 GMT / http://hdl.handle.net/2027/umn.31951002684121b
Public Domain in the United States, Google-digitized / http://www.hathitrust.org/access_use#pd-us-google

eine Radiumbestrahlung derselben besonders auf der l. Seite versucht. Es kam zu 3 Bestrahlungen mit zirka 500 mg St. Wie zu erwarten, trat bald Reaktion im Kehlkopfinnern auf, die den engen Glottisspalt zum völligen Verschluß brachte und die Tracheotomie nötig machte. 4 Tage darauf unter Herzschwäche und Lungenödem Exitus. Die Obduktion (Prof. Sternberg) ergab: Multiples metastatisches Karzinom des Großhirnes, Kleinhirnes, der Haut, der Leber, der zervikalen und mediastinalen Lymphdrüsen, pleuritisches serofibrinöses Exsudat, Verfettung und Konkretio des Herzens, Atelektase des l. Unterlappens, kroupöse Pleuropneumonie (graue Hepatisation) des l. Oberlappens, Cholelithiasis und Cholecystitis purulenta chronica, Zyste in der r. Niere.

An dem Fall ist zunächst die lange Pause zwischen der Radikaloperation und dem Auftreten der ersten Rezidive bemerkenswert, die die jetzt geltende Respektfrist für Radikalheilung von 5 Jahren erheblich überschreitet, ferner der ungemein langsame Verlauf des Rezidivstadiums, die günstige Beeinflussung durch Röntgen, endlich das multiple, von der gewöhnlichen Lokalisation abweichende Auftreten der Rezidive, weiters fiel auf, daß obwohl anscheinend schon im Hirn und an der Schädelbasis Rezidive bestanden, von den letzten Hirnnerven nur die beiden Vagi ergriffen zu sein schienen.

Die beiderseitige Rekurrenslähmung ließ auf den zentralen Prozeß schließen, möglicherweise war die karzinomatöse Schilddrüse daran beteiligt. Die Obduktion deckte nun den wahren Sachverhalt dahin auf, daß weder zentral noch ganz peripher, sondern in der Mitte ihres Verlaufes die Ursache der beiderseitigen Schädigung zu suchen war. Der Spezialbefund lautete nämlich: Der linke Nervus vagus verläuft in der Höhe des unteren Randes der Schilddrüse durch ein Schwielengewebe. Seine äußeren Schichten sind hier stärker durchfeuchtet, leicht gelblich. Am Aortenbogen ist er innig an denselben fixiert, kaum isolierbar.

Am rechten Nervus vagus findet sich entsprechend der Art. anonyma die gleiche Veränderung, allerdings geringeren Grades. Auch hier ist der Nerv in Schwielen eingebettet.

Wir haben somit den seltenen Fall beiderseitiger Rekurrenslähmung aus endothorakaler Ursache vor uns, bei gleichzeitigem, aber belanglosem Befund von pathologischen Prozessen im übrigen zentralen und peripheren Vagusverlauf.

Sitzung am 3. Mai 1922.

(Offizielle Verhandlungsschrift.)

Vorsitzender: Glas.
Schriftführer: Schwarz.

Marschik berichtet über die Vorbereitungen zur Tagung der Gesellschaft deutscher Hals-, Nasen- und Ohrenärzte in Wiesbaden — Anmeldungen zu den Vorträgen sind bis längstens 15. V. ihm einzusenden — und fragt an, ob die obige Gesellschaft zur nächsten oder zweitnächsten Tagung nach Wien oder Österreich eingeladen werden soll.

Digitized by Google
Original from UNIVERSITY OF MINNESOTA
Generated on 2019-10-24 18:15 GMT / http://hdl.handle.net/2027/umn.31951002684121b
Public Domain in the United States, Google-digitized / http://www.hathitrust.org/access_use#pd-us-google

Hajek beantragt, daß die Sitzung nächstes Jahr in Wien stattfinden soll. Der Antrag wird angenommen und Sekretär Marschik beauftragt, die Verhandlungen darüber aufzunehmen.

Marschik ersucht, daß die Verhandlungsberichte nur auf einer Seite und nicht im Telegrammstil, sondern druckfähig, d. h. ohne Abkürzung und orthographisch geschrieben werden mögen.

I. Aussprache über den Vortrag Kneuckers: **Über die Verwendung der 4%igen Novokain-Adrenalinlösung in der Zahnchirurgie.** (Sitzung vom 1. II. 1922).

Fein: Es war ein epochemachendes Ereignis, als Schleich zeigte, daß man durch Injektion von Lösungen, die nur ganz geringe Mengen von Kokain enthielten, eine vorzügliche lokale Anästhesie hervorrufen könne. Man hat sich später bemüht, einerseits die Menge des verwendeten Giftes noch weiter herabzusetzen, andrerseits das Kokain durch weniger giftig wirkende Substanzen zu ersetzen. So sind wir allmählich zu der jetzt allgemein in Gebrauch stehenden schwachprozentigen Novokainlösung gelangt. Nun meint Kneucker, daß diese schwache Lösung für gewisse Operationen der Zahnchirurgie nicht ausreiche, schlägt die Anwendung von höherprozentigen Lösungen vor und empfiehlt diese stärkeren Lösungen auch für Hals- und Nasenoperationen. Dieser Empfehlung möchte ich nicht das Wort reden. Die Zahnoperationen spielen sich auf einem sehr kleinen Territorium ab und es mag da wirklich harmlos sein, wenn eine etwas stärkere Lösung verwendet wird, weil das verbrauchte Gesamtquantum der Lösung und des darin enthaltenen Giftes ja ein sehr geringes ist. Anders bei unseren Eingriffen. Bei größeren Kehlkopf- und bei den Nebenhöhlenoperationen werden recht große Mengen von Flüssigkeiten injiziert, so daß es durchaus nicht gleichgültig erscheint, wenn die Menge des Novokains vervielfacht wird. Unser Streben muß es vielmehr sein, die Lösungen, ohne ihre Wirkung zu beeinträchtigen, eher zu verdünnen, als sie konzentrierter zu machen.

Ein zweiter Punkt betrifft die Anwendung der Nebennierenpräparate. Kneucker scheint hier eine übergroße Vorsicht walten zu lassen wollen; denn er warnt vor Verdichtung der Lösungen mit Bruchteilen von Zentigraden. Diese Ängstlichkeit ist wohl überflüssig. Die Anwendung der Nebennierenpräparate in der jetzt allgemein üblichen Konzentration ist bei herz- und gefäßgesunden Personen wohl ganz ungefährlich und könnte sicher ohne Schaden auch mit stärkeren Lösungen geschehen. Denn wir sehen ja alltäglich, daß z. B. bei Asthmaanfällen die Injektion der Originalpräparate (1:1000) in Mengen von 1 cm^3 ohne den geringsten Schaden vertragen werden.

Ich glaube also, daß für die Operationen in der Laryngorhinologie eine 4%ige Novokainlösung in der Norm nicht angewendet werden soll, daß hingegen ein Zusatz von einigen Tropfen von Adrenalin o. dgl. zur 1 bis 2%igen Novokainlösung vollkommen harmlos ist. Die leichten Intoxikationserscheinungen, die Kneucker nach seinen Injektionen manchmal gesehen hat, dürften viel wahrscheinlicher auf das Novokain als auf das Adrenalin zurückzuführen sein.

Marschik schließt sich im allgemeinen den Ausführungen Feins an. Das Gebiet der hochprozentigen Novokainlösungen wird in der Rhino-Laryngologie immer klein bleiben, weil man bei den größeren Eingriffen im ganzen zu viel Anästhetikum braucht und die Grenze der Toleranz dann überschritten würde. Die neuere ausgedehnte Erfahrung mit der Lokalanästhesie, wie sie speziell in der Debatte in der Wiener Chirurgenvereinigung vor kurzem zum Ausdruck gekommen ist, hat gezeigt, daß auch das Novokain ein, wenn auch schwächer wirkendes Gift ist und auch da eine Grenze besteht, über die man nicht hinausgehen darf, die bei den einzelnen Individuen in den einzelnen Lebensaltern und auch bei verschiedenen Ernährungs- und Krankheitszuständen verschieden ist. Man ist heute in der Chirurgie eher geneigt, die Konzentration der Lösungen noch mehr herabzusetzen.

Digitized by Google
Original from UNIVERSITY OF MINNESOTA
Generated on 2019-10-24 18:15 GMT / http://hdl.handle.net/2027/umn.31951002684121b
Public Domain in the United States, Google-digitized / http://www.hathitrust.org/access_use#pd-us-google

So wird bei großen Eingriffen, geschwächten alten Personen schon mit 0·25%igen Lösungen gearbeitet. Was die Intoxikationserscheinungen anbelangt, so ist da zwischen Adrenalin- und Novokainwirkung zu unterscheiden. Wenn auch Herrn Kneucker zuzugeben ist, daß die Nebenerscheinungen meist durch Adrenalin bedingt sind, so sind andrerseits auch schon Novokainintoxikationen beobachtet. Daß sie so selten sind, verdanken wir eben der Mischung mit Adrenalin, über deren Bedeutung nicht weiter gesprochen werden soll, da darüber bei Braun und Härtel nachzulesen ist. Während die Adrenalinüberdosierung, wie sie namentlich bei Injektion in eine Vene eintritt, durch maximale Gefäßkontraktion im peripheren Aortenkreislauf, Blässe der Schleimhäute, Angstgefühle und die bekannten Herzpalpitationen, die bis zum zeitweiligen Herzstillstand führen können, sich kundgibt, ist beim Novokain das Bild ein ganz anderes. So beobachtete ich bei einer Totalexstirpation, wo die seitliche Abmauerung des Plexus cervicalis versehentlich mit 2%iger anstatt mit 1%iger Lösung gemacht wurde, Zyanose, Erbrechen, Unruhe bis zu deliriumartigen Zuständen, bei endonasalen Eingriffen, namentlich bei Injektion in die Muschel mehrmals ein ganz eigenartiges Symptomenbild: Zyanose, Unruhe, heftigste Kopfschmerzen, die die Patienten zum Schreien bringen, eigenartiges Kältegefühl, Ameisenlaufen, auch Schmerzen die Wirbelsäule entlang, Zustände, die sich glücklicherweise in allen Fällen nach 5 bis 10 Minuten gaben. Immerhin ist der Zustand so eigenartig und beunruhigend, daß ich von Injektionen giftiger Medikamente in die Schwellkörper überhaupt abraten möchte. Während in dem ersten Fall (Totalexstirpation) sicher auch die Menge im ganzen zu groß war, ist in den anderen Fällen die Konzentration und Gesamtmenge nicht überschritten worden. Wenn also schon bei gewöhnlicher Konzentration solche Zufälle möglich sind, wieviel mehr dann bei 4%iger Lösung. Es muß also noch weiterer Erprobung anheimgestellt werden, ob die 4%ige Lösung auch bei Eingriffen in der Nase, die immerhin ein Gebiet von anderer Empfindlichkeit als die Gingiva darstellt, zulässig ist.

Hutter hat im letzten Jahr sehr oft Novokaininjektionen endonasal zur Herstellung einer Leitungsanästhesie bei Operationen an der lateralen Nasenwand ausgeführt. Man spritzt zweckmäßig ein: Vorn hoch oben an der lateralen Wand ins Ethmoidalis, hinten im mittleren Nasengang ins sphenopalatine Gebiet und erzielt so gute Anästhesie der entsprechenden Partien, erspart dabei dem Pat. die langwierige, oft schmerzhafte Prozedur des Einpinselns mit Kokain. Dieses Verfahren empfiehlt sich für tiefer in den Knochen greifende Operationen, wie endonasale Kieferhöhlen- oder Siebbeineröffnung, einseitige Eingriffe an unterer und mittlerer Muschel usw. Die hintere Injektion scheint auch zur schmerzlosen Adenotomie beim Erwachsenen, wie zur Eröffnung der Keilbeinhöhle geeignet. Dies nur beiläufig. Angeregt durch Kneuckers Vortrag hat Hutter in letzter Zeit nun auch 4%ige Novokainlösung versucht, da ja nur sehr geringe Mengen, zirka ½ cm³ pro Injektion, gebraucht werden und konnte damit noch bessere Resultate verzeichnen. Gewisse unangenehme Erscheinungen nach Novokain-Adrenalin-Injektionen schreibt er auch der leichten Zersetzlichkeit des Adrenalins zu und verwendet neuerdings gern Algolysin, welches das Adrenalin immer unzersetzt erhält.

Kofler: Die anästhesierende Wirkung des Novokains hängt nach Braun nicht nur von der Höhe der Konzentration der Lösung, sondern auch davon ab, daß man der Lösung genügend Zeit läßt, die Gewebe zu durchtränken; das geschieht durchschnittlich in ungefähr 20 Minuten. Es ist ein Fehler, den viele Chirurgen machen, daß sie, anstatt diese Zeit abzuwarten, sofort mit der Operation beginnen. Was die Höhe der Konzentration der Lösung anlangt, glaube ich, wie meine beiden Vorredner, daß wir dort, wo wir viel Lösung brauchen, niedriger konzentrierte Lösungen, wie ½ bis 1%, und dort, wo wir wenig Lösung brauchen, höherprozentige anwenden sollen. Mehr als 2%ige Lösungen habe ich jedoch bisher nicht anwenden müssen, weil ich mit dieser Höchstkonzentration (2%) stets gut ausgekommen bin. Ich möchte nur noch erwähnen, daß ich an der Klinik weiland O. Chiari zwei Fälle von Novokainvergiftung gesehen habe, sicherlich verursacht durch direkte Injektion in eine Vene.

Digitized by Google
Original from UNIVERSITY OF MINNESOTA
Generated on 2019-10-24 18:15 GMT / http://hdl.handle.net/2027/umn.31951002684121b
Public Domain in the United States, Google-digitized / http://www.hathitrust.org/access_use#pd-us-google

In beiden Fällen, in dem einen handelte es sich um eine Resectio Tracheae partialis wegen Sarkom, in dem anderen um eine Strumektomie, wurde eine 1%ige Lösung verwendet. Bald nach der Injektion wurde Pat. ganz blaß, kalter Schweiß trat auf die Stirne; hochgradige Zyanose der Lippen, Asphyxie und Dysarthrie. In beiden Fällen verschwanden die Symptome der Novokainvergiftung nach einigen Minuten spurlos.

Schlemmer: Auf die interessanten Ausführungen des Kollegen Kneucker möchte ich bemerken, daß ich es in den letzten 10 Jahren bei Operationen im Bereiche des Gesichtsschädels niemals beobachtet habe, daß die Lokalanästheise wegen der von mir immer bevorzugten schwachen Konzentrationen der verwendeten Novokainlösungen insuffizient gewesen wäre oder gar versagt hätte. Ich bin der Meinung, daß man mit den schwachen Lösungen dann den gleichen Effekt wie mit den starken Konzentrationen erzielen kann, wenn man größere Flüssigkeitsmengen verwendet.

Was meine im Felde gewonnenen Erfahrungen anlangt, kann ich sagen, daß ich namentlich in den letzten 2 Kriegsjahren wiederholt bei Operationen am Oberkiefer 10 (zehn) cm³ und mehr von einer 1%igen Novokainlösung gegen das Foramen rotundum bzw. ovale injizierte. Während meiner langen Assistentenzeit an dieser Klinik habe ich ferner bei einer Anzahl von Oberkieferresektionen oder bei temporären Unterkiefer durchtrennungen zur radikalen Entfernung von Tonsillartumoren stets nur die 1%ige Novokainlösung verwendet und niemals Gelegenheit zu einer Klage gehabt. Aus diesem Grunde bin ich der Meinung, daß es sich gleich bleiben dürfte, ob schwache Konzentrationen in großer Flüssigkeitsmenge, oder wenige Kubikzentimeter einer stärkeren Lösung Anwendung finden. Ich bevorzuge aber das erstere Verfahren, weil es mir eine größere Sicherheit namentlich bei langdauernden Eingriffen für absolute Schmerzfreiheit bis zum Ende der Operation zu gewährleisten scheint. Das Plus an Flüssigkeit ist für die Pat. nach meinen Erfahrungen völlig unschädlich.

Stern: Die von Kollegen Kofler erwähnten Dysarthrien sind in solchen Fällen nicht bulbären Ursprunges, sondern gehen vom Cortex aus. Meist bestehen zugleich mehr oder minder schwere Erscheinungen asphyktischer Natur.

Kneucker (Schlußwort): Um Mißverständnisse zu vermeiden, sei betont, daß die 4%ige Novokain-Adrenalinlösung nur dort zur Verwendung kommen soll, wo man mit einer besonderen Hyperästhesie zu rechnen hat und wo man mit nur geringen Injektionsmengen (höchstens 3 cm³) auskommt. Es ist nicht gleichgültig, in welchen Mengen Adrenalin angewendet wird, da wir ja mit der Summierung der Wirkung der beiden Medikamente (Novokain und Adrenalin) zu rechnen haben. Ein besonderer Vorteil der 4%igen Lösung ist der, daß man die Wartezeit, bis man die Operation vornehmen kann, ungefähr auf die Hälfte herabsetzen kann. Es ist natürlich, daß man bei großen Operationen, wie etwa bei der eines Sarkoms der Trachea, unbedingt zu den nieder dosierten Lösungen greifen muß — wie ja das die Chirurgen bekanntlich tun — da dabei sehr große Mengen injiziert werden müssen.

II. Marschik: **Zur Behandlung des Peritonsillarabszesses.** (Der Vortrag erscheint ausführlich in dieser Monatsschrift.)

Redner spricht über die Behandlung des Peritonsillarabszesses im Entstehen, über die Stauungs- und Aspirationsbehandlung, die schon Flatau und Chiari gemacht hat, und empfiehlt, die Saugung häufiger zu machen. Die Erfolge der Serumbehandlung seien nicht sehr versprechend. Henke injiziert polyvalentes Streptokokkenserum in die Umgebung des Abszesses und berichtet über einige günstige Erfolge, die aber nicht so günstig seien, wie die Stauungs- und Aspirationsbehandlung. Marschik empfiehlt die Behandlung mit Pyozyanase, deren biologische Wirkung allerdings nicht ganz geklärt sei. Eine Reihe von Autoren enukleieren die Tonsillen im akuten Sta-

Digitized by Google
Original from UNIVERSITY OF MINNESOTA
Generated on 2019-10-24 18:15 GMT / http://hdl.handle.net/2027/umn.31951002684121b
Public Domain in the United States, Google-digitized / http://www.hathitrust.org/access_use#pd-us-google

dium während des Abszesses. Levinger macht die Tonsillektomie nur des oberen Pols; die untere Hälfte wird stehen gelassen. Kraus macht gegen die Methode geltend, daß es mit der Lokalanästhesie nicht gehe, die Enukleation im akuten Stadium und im Ödem sei schwierig, oft gestatte das Ankylostoma den Eingriff nicht. Marschik hat seit 2 Jahren die Killiansche Methode versucht. Er ist damit so zufrieden, daß er sie allein jetzt anwendet. Die Inzision soll deshalb nicht abgeschafft werden. In über 50 Fällen hat Marschik nur Killian gemacht. In 8 Fällen war die Eröffnung negativ, aber wenn auch kein Eiter kam, ging die Peritonsillitis doch zurück. Die Eröffnung wird mit der Nasenpinzette gemacht. Die Inzision möge nur dort gemacht werden, wo die Killiansche Methode versagt. Demonstration der Zange für „stumpfe" Inzision (Apostymatom) von Metzianu.

Hajek beantragt die nächste Sitzung für Mittwoch, den 14. VI., und verliest das untenstehende Schreiben Schrötters, worin die Gesellschaft aufgefordert wird, die Bearbeitung der Rhinoskleromfrage anzugeben, und fordert auf, wenn jemand über Rhinosklerom etwas Material habe, es ihm bis 1. VII. d. J. mitzuteilen. Das Schreiben lautet:

„Im Verfolge der hierortigen Bestrebungen, die zur Abhaltung einer Internationalen Skleromkonferenz in Wien notwendigen Vorbereitungen in gesicherte Bahnen zu leiten, gestattet sich der Unterzeichnete, den Mitgliedern der Wiener laryngologischen Gesellschaft die nachfolgende Bitte durch deren Präsidenten zu unterbreiten:

In Rücksicht darauf, ein möglichst breites Beobachtungs- und Erfahrungsmaterial vorlegen zu können, auf Basis dessen dann eine nähere Einteilung des Arbeitsprogrammes erfolgen kann, wurde die geplante Konferenz nunmehr für den Herbstbeginn 1922 in Aussicht genommen und wird den P. T. Mitgliedern demgemäß das Ersuchen unterbreitet, diese, für die medizinische Forschung der Wiener Schule ehrens volle Tagung durch die Beibringung eines möglichst erschöpften Materialunterstützen zu wollen.

In diesem Sinne wird an Sie die besondere Bitte gestellt, sich gütigst der, und zwar möglichst eingehenden Bearbeitung, sei es der ganzen Frage oder eines Ihnen besonders zusagenden Kapitels, gemäß des etwa beistehenden Arbeitsprogrammes unterziehen zu wollen und dem Gefertigten gütigst bis Anfang Juli Ihr geschätztes Referat nebst den von Ihnen gewünschten Beilagen zuzusenden, damit an der Hand desselben auch die, unterdessen seitens des Auslandes einlaufenden Berichte einer näheren Gruppierung zugeführt und der Stoff für die weitere Bearbeitung bzw. Drucklegung vorbereitet werden kann. Im besonderen erschiene es wertvoll, wenn die einzelnen Herren Veranlassung nehmen könnten, den etwa in Wien beobachteten und daselbst lebenden Fällen hinsichtlich ihrer familiären Verhältnisse nachzugehen und bezügliche Familienmitglieder, die schon durch längere Zeit im innigen Kontakte mit dem Erkrankten leben, auf das Vorhandensein skleromatöser Veränderungen zu untersuchen.

Digitized by Google
Original from UNIVERSITY OF MINNESOTA
Generated on 2019-10-24 18:15 GMT / http://hdl.handle.net/2027/umn.31951002684121b
Public Domain in the United States, Google-digitized / http://www.hathitrust.org/access_use#pd-us-google

Es wird noch die besondere Bitte gestellt, ehemöglichst an den Gefertigten bekanntgeben zu wollen, über welches Thema der eine oder der andere der Herren zu referieren geneigt wäre und in welchem Umfange etwa sein Bericht gedacht ist.

*

Einteilung des Arbeitsgebietes bzw. der Referate.

1. Geschichte, Vorkommen und Verbreitung des Skleroms, Statistik, Topographie und Ethnographie desselben, bezügliche Karten.

2. Klinik der Erkrankung, Form des Auftretens, Verlauf u. a., womöglich Photogramme und Abbildungen.

3. Begriffsbestimmung der Erkrankung, Biologie des Erregers, pathologische Anatomie und experimentelle Pathologie (womöglich Kulturen (Stämme) und bezügliche Präparate).

4. Beziehungen des Skleroms zu anderen Infektionskrankheiten, im besonderen zur Ozaena.

5. Übertragungsmodus und Kontagiosität der Erkrankung.

6. Therapie des Skleroms: *a*) mechanische und physikalische; *b*) spezifische, Immuntherapie (serologische Erfahrungen).

7. Prophylaktische und sozialhygienische Maßnahmen.

8. Bildung eines permanenten Komitees zum weiteren Studium der Erkrankung und der Schaffung entsprechender Maßnahmen, um das epidemische Auftreten derselben zum Erlöschen zu bringen.

Dr. Hermann Schrötter.

III. Schlemmer: **Weitere Bemerkungen zum Tonsillarproblem.** (Der Vortrag erscheint ausführlich in der Wiener klinischen Wochenschrift.)

Der Vortr. erläutert an der Hand von 19 Abbildungen zunächst den Lymphabfluß aus der Nase und dem Pharynx mit Bezug auf die tonsillären Lymphbahnen; dann die Richtung des Lymphstromes in den Tonsillen und endlich die Lymphwege in den Tonsillen selber. Die Schlußfolgerungen wurden bereits im Heft 11 (Suppl. II) der Monatsschr. f. Ohrenhlk. 1921, S. 1567 ff. mitgeteilt. Der Vortr. bespricht nun unter Zugrundelegung seiner Untersuchungsergebnisse die von Fein 1921 erschienene Arbeit „Die Anginose". Er führt den Nachweis, daß Fein manches in seiner Publikation behauptet, was einer ernsten Kritik deshalb nicht standhalten kann, weil es sich dabei um Schlüsse handelt, die aus falschen Prämissen gezogen werden. Es wird das Verdienst Feins hervorgehoben, der die herkömmliche Symptomatologie der chronischen Tonsillitis auf ihre Stichhaltigkeit geprüft und zum Teil als unrichtig nachgewiesen hat. Der Vortr. teilt die Ansicht Feins nicht, daß bei der Angina (Anginose) die lymphadenoide Substanz der Mundrachenhöhle immer gleichzeitig und gleich heftig miterkranken müsse. Er beleuchtet insbesondere die Momente, die das von Fein aufgestellte Krankheitsbild der Anginose als unnötig, ja sogar als unrichtig erweisen.

Weil beantragt eine außerordentliche Sitzung nur für die Aussprache zum Vortrag Schlemmer und Marschik.

Digitized by Google
Original from UNIVERSITY OF MINNESOTA
Generated on 2019-10-24 18:15 GMT / http://hdl.handle.net/2027/umn.31951002684121b
Public Domain in the United States, Google-digitized / http://www.hathitrust.org/access_use#pd-us-google

Nach längerer Wechselrede der Herren Fein, Marschik, Hirsch und Hajek wird der Antrag Weil, daß Dienstag, den 16 Mai, ½7 Uhr, eine Sitzung nur für die Aussprache zu den Vorträgen Marschik und Schlemmer und die nächste Sitzung am 14. Juni stattfinden soll, angenommen.

Außerordentliche Sitzung am 16. Mai 1922.

(Offizielle Verhandlungsschrift.)

Vorsitzender: Hajek.
Schriftführer: Schwarz.

I. Aussprache zum Vortrag des Herrn Marschik: **Zur Behandlung des Peritonsillarabszesses.**

Hanszel: Kann auf Grund seiner klinischen Versuche, die von Marschik erwähnten Vorteile der stumpfen Sondierung bei Angina phlegmonosa nach Killian nicht bestätigen, denn erstens kann man den Verlauf der Phlegmone dadurch nicht abkürzen, gegenüber den durch Inzision Behandelten, und zweitens ist die stumpfe Sondierung auch recht schmerzhaft. Durch die Infiltration der Tonsillar-Peritonsillargegend ist es oft nicht bestimmt zu sagen, ob man in der Prädilektionsstelle Killians oder Marschiks sondiert. Ich sehe im allgemeinen keinen Vorzug der stumpfen Sondierung bei Angina phlegmonosa gegenüber der Inzision.

Heindl: Was die Prophylaxe des Peritonsillarabszesses an belangt, empfiehlt Redner neben der Anwendung der Pyozyanase die Allgemein-Desinfektion der Blutbahn durch innerliche Gaben von 3 bis 4mal täglich 1·0 Salophen, deren ausgezeichnete Wirkung auf die doppelte Wirkung der Salizylsäure und der des Phenols, bezogen werden muß. Was die Technik der Eröffnung anbelangt, so macht Redner aufmerksam, daß er 4 Arten, was die Lokalisation des Abszesses anbelangt, beobachtete. I. den typischen Abszeß am oberen Pole der Tonsille, II. lateral hinter der Tonsille, hinter dem vorderen Gaumenbogen. Dieser ist besonders gefährlich, weil er frühzeitig Ankylostoma erzeugt und gern in das Gefäßdreieck ausweicht. III. der Abszess, der sich unter dem unteren Pole entwickelt hat, ebenfalls Ankylostoma erzeugt und gern zur Larynxphlegmone führt. Die I. Sorte ist nach Methode Chiari und Killian leicht erreichbar, letztere Methode ist aber schmerzhaft. Die II. Sorte kann lateral durch den vorderen Gaumenbogen erreicht werden (Vorsicht wegen der großen Gefäße) häufig aber auch so wie die III. Sorte hinter dem vorderen Gaumenbogen oder durch die Tonsille mit einem Sichelmesser. Eine IV. Sorte ist die, welche ebenfalls von dem oberen Pole der Tonsille ausgehen und sich hinter die Tonsille senken. Diese erzeugen gern besonders bei den Kindern, die retropharyngealen Abszesse und sind durch Ödeme der hinteren Gaumenbogen erkennbar. Diese Sorte eröffnet Redner an der tiefsten Stelle mit einem Sichelmesser, von unten nach oben gehend, zwischen Kapsel und hinterem Gaumenbogen. Jedoch das wichtigste ist bei Behandlung eines Tonsillarabszesses, eine womöglich tägliche Beobachtung des Arztes, wenn es möglich ist, um die Richtung, nach welcher der Abszeß sich entwickelt, feststellen zu können und sich über seine

Digitized by Google
Original from UNIVERSITY OF MINNESOTA
Generated on 2019-10-24 18:16 GMT / http://hdl.handle.net/2027/umn.31951002684121b
Public Domain in the United States, Google-digitized / http://www.hathitrust.org/access_use#pd-us-google

Lokalisation klar zu werden. Der Arzt läßt sich häufig durch die Ungeduld des Patienten verleiten, zu früh chirurgisch einzugreifen, bevor noch der Abszeß sich lokalisiert hat. Feuchte Wärme von innen angewandt, wird diesen Vorgang beschleunigen und das Bild des Abszesses aufhellen.

Kofler: Ich habe die Erfahrung gemacht, daß zirka 30% aller beginnenden Peritonsillarabszesse auf warme Behandlung zurückgehen. Ich erlaube mir nun die Frage an Kollegen Marschik zu richten, ob er die Pyozyanasebehandlung allein oder in Kombination mit warmer Behandlung durchführt; in letzterem Falle könnte die Besserung ja auch auf die warme Behandlung zurückzuführen sein. Ich kann mir nicht recht vorstellen, daß durch bloßes Aufsprayen von Medikamenten ein Rückgang des Abszesses zu erzielen wäre. Was den Vorschlag mancher Autoren anlangt, bei Peritonsillarabszessen den oberen Pol der Tonsille zu exstirpieren, so möchte ich diesen Vorschlag zurückweisen, denn ohne Narkose operieren, verursacht zu große Schmerzen, gebraucht man aber eine Narkose, so besteht die erhöhte Gefahr der Aspiration sehr septischen Materials in die tieferen Luftwege.

Hirsch: Es kommt bei der Angina phlegmonosa nicht so sehr auf die Methode der Eröffnung, als auf den Zeitpunkt an. Der Abszeß muß „reif" sein. Dies ist nicht nur die Erfahrung der Laryngologen, sondern auch der Chirurgen aller Zeiten.

Die stumpfe Eröffnung ist überdies schmerzhaft. Ich möchte auf einen kleinen Behelf bei der Inzision aufmerksam machen. Nicht der Schnitt ist das Schmerzhafteste, sondern der Druck des eindringenden Messers. Deshalb benutze ich seit Jahren, ähnlich wie M. Schmidt, für diesen Zweck ein Gräfesches Messer, das sehr spitz, schmal und scharf ist und ohne besonderen Schmerz in das Gewebe eingestochen werden kann. Ich kann die Technik der Eröffnung aufs wärmste empfehlen.

Weil: Seit mehr als 30 Jahren eröffne ich die peritonsillären Absezesse analog einer damals von Gersuny geübten Methode mit einer scharf zugespitzten Drainzange. Diese wird nach vorheriger Palpation und Kokainisierung in geschlossenem Zustande 1 bis 2 cm tief eingestochen, und auf 1 mm gelüftet; erscheint zwischen den Branchen Eiter, dann werden sie im gleichen Momente ad maximum geöffnet und damit die Wunde auf etwa 3 cm stumpf erweitert. Die Spreizung von Metzianu ist also schon etwas altes; die Sporne, die er in 2½ cm Distanz von der Spitze angebracht hat, sind für den Geübten entbehrlich, für den Anfänger immerhin recht zweckmäßig. Der größte Vorteil bei meinem Verfahren besteht aber in der Möglichkeit der Operation im Frühstadium, wo oft noch eine dicke Schichte infiltrierten Gewebes zu durchtrennen ist, aus dem es nach Durchschneidung oft zu gefährlichen Blutungen kommt, wogegen es nach dem Einstiche mit der Drainzange niemals nennenswert blutet; man kann also, wenn man nach der leichten Spreizung keinen Eiter sieht, ruhig an einer zweiten und dritten Stelle suchen, ohne den Kranken irgendwie zu schädigen, denn die kleine Stichwunde verklebt sofort wieder.

Digitized by Google
Original from UNIVERSITY OF MINNESOTA
Generated on 2019-10-24 18:16 GMT / http://hdl.handle.net/2027/umn.31951002684121b
Public Domain in the United States, Google-digitized / http://www.hathitrust.org/access_use#pd-us-google

Fein: Es ist mit Freude zu begrüßen, daß in einer Zeit, in der die bizarrsten Einfälle zur Verbesserung der Behandlung des Peritonsillarabszesses empfohlen werden, — ich erinnere an Levingers Vorschlag zur Tonsillektomie noch während der Abszeßbildung, an Menzels Empfehlung der Einführung seines Knopfes und an Tschiassnys Idee von der Drainage, — daß in einer solchen Zeit sich wieder einmal eine Stimme erhebt für die gute, alte, einfache und so vollkommen ausreichende Inzision.

Marschik hat zwar der Eröffnung des Abszesses nach Killian, in der Fossa supratonsillaris, die ich nur für besondere Fälle empfehlen möchte, das Wort geredet; immerhin bleibt er dabei, daß man einen durch Tage und Nächte von Schmerz gequälten, durstenden, hungernden und fiebernden Kranken, der kaum imstande ist, den Mund zu öffnen und oft der Erstickung nahe ist, mit einem einfachen, wenige Sekunden dauernden Eingriff, wie mit einem Schlage von seinen Qualen befreit und nicht mit umständlichen, schmerzhaften — und ich muß sagen — überflüssigen Manipulationen quäle. Nur in einem Punkte erscheinen mir seine Ausführungen unvollkommen. Er hat nur von der Methode des Eingriffs gesprochen, hat aber kein Wort über den Zeitpunkt gesagt, wann die Inzision auszuführen ist; und dieser ist nach meiner Ansicht von ungeheurer Wichtigkeit. Ich gehöre nicht zu den Ärzten, die sich und den Kranken, wenn ein frustraner Schnitt gemacht wurde, damit trösten, daß die Entspannung Erleichterung verschaffen werde, oder der Eiter nun leichter durchbrechen könne. Das ist eine Fabel. Ein solcher Schnitt mag vielleicht in der ersten halben Stunde als Erleichterung empfunden werden; nach dieser Zeit klopft und tobt der Schmerz unvermindert weiter und wird noch durch den Wundschmerz und die Wundschwellung vergrößert. Um sich vor einem solchen, für beide Teile höchst peinlichen Vorfall zu schützen, gibt es nur eine Regel: Man mache die Inzision—Ausnahmsfälle ausgenommen—nicht vor dem 5. Tage seit Beginn der Schmerzen an derselben Seite. Das Aussehen der Abszeßgegend ist in den ersten Tagen oft sehr täuschend, eine Schwellung des Gaumenbogens ist oft von einer Vorwölbung nicht zu unterscheiden, Fluktuationsgefühl ist ebenso täuschend; und wer von uns hat es nicht oft erlebt, daß er in vollstem Vertrauen auf das Aussehen der Geschwulst den Einschnitt gemacht hat und nicht auf den Eiter gekommen ist, weil der Abszeß eben noch in der Tiefe saß. Am 5. Tage kann man die Inzision selbst dann mit Aussicht auf Erfolg vornehmen, wenn die Vorwölbung nicht exzessiv ist, weil dann der Abszeß schon ziemlich ausgedehnt und leicht erreichbar ist.

Das Abwarten bis zum 5. Tage hätte nur dann eine Gefahr, wenn sich der Prozeß gegen den Larynx zu ausbreiten sollte. Diese Gefahr besteht nun außerordentlich selten und wird nach meiner Erfahrung gewöhnlich nur dort künstlich hervorgerufen, wo durch das so beliebte intensive Gurgeln, oder durch Husten, aufgeregtes Räuspern oder ähnliche mechanische Insulte das Ödem vergrößert wird.

Wenn man den Patienten auf die Zeit vertröstet, bis der Abszeß reif zur Inzision geworden ist und ihn vor starken Gurgelungen warnt — gegen das Hinhalten heißer Flüssigkeiten ist ja nichts einzuwenden — wartet er gern und geduldig.

Digitized by Google
Original from UNIVERSITY OF MINNESOTA
Generated on 2019-10-24 18:16 GMT / http://hdl.handle.net/2027/umn.31951002684121b
Public Domain in the United States, Google-digitized / http://www.hathitrust.org/access_use#pd-us-google

Eine zu früh vorgenommene, frustrane Inzision hat aber noch einen anderen großen Nachteil. Sie verwischt das Bild derartig, daß nachher auch der erfahrenste Arzt keinen sicheren Anhaltspunkt für den richtigen Ort der Inzision — der Chiarische Punkt ist ja nur ein Orientierungspunkt — finden kann; während, wenn gewartet worden wäre, am 5. Tage die prominente Stelle sich deutlich dargeboten hätte, wird sie bei verfrüht vorgenommenem Schnitt ganz verdeckt, d. h. reaktive Schwellung ist von Vorwölbung nicht zu unterscheiden, man tappt im Finstern, macht eine Inzision nach der anderen und das geht so fort, bis der Eiter an einer unsichtbaren Stelle spontan perforiert. Es wird also der höchst leidensvolle Krankheitsprozeß durch eine verfrühte Inzision um viele Tage verzögert anstatt abgekürzt. Ich warte daher mit der Inzision — Ausnahmsfälle ausgenommen — prinzipiell bis zum 5. Tage, weil dann durch die sichere Erleichterung und die rasche Heilung die ein- bis zweitägige, schmerzliche Wartezeit reichlich aufgewogen erscheint.

Hutter: hat das von Marschik empfohlene Verfahren zwar nicht bei ausgebildeten Abszessen, hingegen in solchen Fällen erprobt, wo der Abszeß erst im Werden ist, was sich durch die beginnende Vorwölbung des vorderen Gaumenbogens zu erkennen gibt, ohne daß von einer Inzision an typischer Stelle eine Erleichterung zu erwarten wäre. Hier pflegt er mit einer starken, am Ende seitlich abgebogenen und im Spiegelgriff festgeschraubten Knopfsonde oder mit dem Tonsillenschlitzer zwischen oberem Tonsillenteil und vorderem Gaumenbogen, in den sogenannten Recess. prätonsill. und die obere Gipfelbucht (Recess. palat. sup.) einzugehen und die Adhäsionen daselbst zu lösen. Dies ist mit 1 bis 2 Zügen zu bewerkstelligen und damit sind die erwähnten Buchten, bzw. der peritonsilläre Raum medialwärts eröffnet, das eventuell bereits angesammelte Sekret findet einen natürlichen Abfluß. Man kann auf diese Weise dem Patienten meistens das schmerzhafte Ausreifen des Abszesses überhaupt ersparen, wenigstens hat Redner stets diese Erfahrung gemacht und möchte daher vor allem für die Anwendung des Verfahrens im Frühstadium der Angina phlegmonosa eintreten.

Menzel konstatiert mit Bedauern, daß Marschik in seinem Vortrage von der 1912 im Archiv für Laryngologie erschienenen Arbeit Menzels über die Behandlung des Peritonsillarabszesses keine Notiz genommen hat. Er kann deshalb einige schon darin enthaltene und auch noch heute von ihm als zu Recht bestehend erkannte Tatsachen nicht unerwähnt lassen, welche mit Marschiks Ausführungen in Widerspruch stehen.

Menzel ist nicht der Meinung, daß man den Eiter in dem Abszeß nicht tasten kann und daß man deshalb eine typische Linie als Richtschnur für die Inzision wählen soll. Vielfache Erfahrungen haben ihm gezeigt, daß man nahezu in jedem Falle den Sitz des Eiters durch Palpation feststellen kann. Es entspricht der Ort der derbsten Infiltration, wenn nicht bereits Fluktuation eingetreten ist, jener Stelle, unter welcher der Eiter sich befindet und wo auch die Inzision zu machen ist. Die Grundsätze der allgemeinen

Digitized by Google
Original from UNIVERSITY OF MINNESOTA
Generated on 2019-10-24 18:16 GMT / http://hdl.handle.net/2027/umn.31951002684121b
Public Domain in the United States, Google-digitized / http://www.hathitrust.org/access_use#pd-us-google

Chirurgie stimmen mit diesen Erfahrungen überein. Wir wissen zur Genüge, daß diese Stelle nicht immer der Chiarischen Linie entspricht, da sich häufig der Abszeß lateral oder unterhalb der Tonsille entwickelt, namentlich kommt dies vor in Fällen von Rezidiven des Peritonsillarabszesses. Menzel kann sich auch der Behauptung Marschiks nicht anschließen, daß die Eröffnung eines Abszesses mit stumpfen Instrumenten chirurgischer ist, als mit scharfen, bei welchen ja Quetschungen, Zerrungen und Zerreißungen des Gewebes wegfallen, deren Heilung immer länger dauert, als die einer glatten Inzision.

Gefährliche Blutungen bei der Eröffnung von Peritonsillarabszessen hat Menzel trotz radikalen Vorgehens bisher noch nicht erlebt und kann aus diesem Grunde auch in der Anwendung von scharfen Instrumenten keine Gefahr erblicken. Übrigens haben Dr. Weleminsky und Menzel während ihrer Assistentenzeit bei Hajek die von Marschik bzw. Killian angegebene Methode in einer größeren Anzahl von Fällen systematisch versucht und haben sich hierbei eines zu diesem Zwecke konstruierten, der Fläche nach abgebogenen Messerchens bedient. Man muß sagen, daß die Resultate nichts weniger als ermutigend waren, weshalb die Methode von Vortr. auch wieder aufgegeben wurde. In den meisten Fällen konnte der Abszeß auf diesem Wege nicht eröffnet werden, abgesehen von den starken Schmerzen, die diese Inzisionsmethode den Kranken bereitete. Es zeigt ja auch die von Marschik angeführte Statistik, daß die Methode nicht sehr gut ist, da es ihm ja unter 50 Fällen nur in 28 Fällen gelungen ist, den Eiterherd freizulegen.

Wenn man damit die Resultate der Inzision von vorn nach vorheriger Palpation vergleicht, bei welcher es nahezu immer bei der ersten Inzision gelingt, den Eiter zu entleeren, so kann man über die vorzuziehende Methode wohl nicht im Zweifel sein. Es entspricht auch nicht unserer Erfahrung, daß ein größerer Prozentsatz der Abszesse, bei denen der Eiter nicht entleert wurde, spontan zurückgeht und es ist deshalb auch nicht einzusehen, warum Abszesse, welche von der Mandelbucht aus ohne Erfolg inzidiert wurden, einen günstigeren Verlauf nehmen sollten, als andere. Bei der Schmerzhaftigkeit sowohl des Leidens an sich, als auch der Inzision geht es auch nicht an, nur dort durch den vorderen Gaumenbogen zu inzidieren, wo die Killiansche Methode versagt hat. Es ist vielmehr unsere Pflicht, sofort jene Methode anzuwenden, welche erfahrungsgemäß die größtmögliche Sicherheit bietet.

Menzel kann diese Gelegenheit einer Diskussion der Behandlung des Peritonsillarabszesses nicht vorübergehen lassen, ohne nachdrücklich auf die Zweckmäßigkeit der von ihm empfohlenen Drainage nach der Inzision mittels des selbsthaltenden Drains hinzuweisen. Er hat seither die Methode in vielen hunderten von Fällen angewendet und kann nur auf das Tiefste bedauern, daß dieselbe viel zu wenig geübt wird.

Hofer: An der Klinik haben wir bisher 4mal die peritonsillären Abszesse nach Killian operiert. Bis auf einen Fall konnten wir gute Resultate erzielen.

Digitized by Google
Original from UNIVERSITY OF MINNESOTA
Generated on 2019-10-24 18:16 GMT / http://hdl.handle.net/2027/umn.31951002684121b
Public Domain in the United States, Google-digitized / http://www.hathitrust.org/access_use#pd-us-google

Doch ist die Schmerzhaftigkeit des Eingriffes einmal nicht abzuleugnen. Was den Zeitpunkt betrifft, so wird meiner Ansicht nach, immer noch zu wenig als Richtlinie die absolute Starre des weichen Gaumens herangezogen. Ich inzidiere nur bei absoluter Starre des weichen Gaumens bei Phonation und bin mit diesem Symptom als Anhaltspunkt für die Inzisionsreife immer gut ausgekommen.

Hajek: Ich kann mich nicht zu einem unbedingten Anhänger einer einzigen Methode bekennen, da meines Erachtens auch hinsichtlich der Eröffnung der peritonsillären Abszesse ein individualisierendes Vorgehen angezeigt ist. Die meisten Abszesse sind wohl um den oberen Pol der Tonsille herum gelegen, so daß ihre Eröffnung vom Chiarischen Punkte aus, zum Ziele führt. Aber auch die Methode nach Killian ist zuweilen sehr praktisch, wenn bei der Sondierung einer Lakune ohne weitere Läsion schon der Eiterherd getroffen wird. Diesfalls wäre jeder andere Vorgang komplizierter und schmerzhafter. Bei Senkung des Abszesses in den hinteren Gaumenbogen, muß der Abszeß von dieser Stelle aus eröffnet werden. Des weiteren stimme ich mit Fein überein, daß die frühzeitigen Inzisionen zu vermeiden sind; sie sind sehr schmerzhaft und verlängern den Krankheitsprozeß. Ich bin entschieden dagegen, daß man, wie Weil es tut, den Versuch macht, an verschiedenen Stellen einzudringen und den Abszeß förmlich zu suchen, das sind überflüssige Quälereien. Bei einiger Übung trifft man bei dem Abtasten doch die fluktuierende Stelle, wo der Eiterherd sitzt. Daß man gerade am 5. Tage den Abszeß eröffnen soll, wie es Fein meint, kann ich nicht unbedingt einstimmen, da ja der Verlauf doch verschieden ist.

Marschik (Schlußwort): Ich betone noch einmal, wie ich schon in der Einleitung zu meinem Vortrag gesagt habe, daß ich nicht die Killiansche Methode als Standard gegenüber der Inzision durch den vorderen Gaumenbogen hindurch hinstellen, sondern nur auf Grund eigener zweijähriger Erfahrung zu einer neuerlichen Prüfung auffordern wollte. Ich habe mir ja auch in meinem Vortrag ein abschließendes Urteil versagt und nur die Vor- und Nachteile beider Methoden gegeneinander abzuwägen erlaubt. Ich müßte nicht Schüler Chiaris sein, um nicht die Methode stets verfochten und ausgeübt zu haben, die Chiari immer gelehrt hat. Trotzdem stehe ich nicht an, von anderen Methoden das anzunehmen, was Vorteil bringt. Die von Hanszel erwähnten Versuche mit der Grünwald-Killianschen Methode an der Klinik Chiari sind mir bekannt, ebenso wie die damals gefundene Schmerzhaftigkeit des Eingriffs, was ja auch dazu führte, sie wieder aufzugeben. Ich glaube aber, daß dies durch strikte Befolgung der Killianschen Vorschrift, mit einer starken dicken Sonde zu perforieren, bedingt ist. Es ist klar, daß dies meist nur unter großem Kraftaufwand und Schmerzen vor sich geht. Ich habe deshalb eine etwas zugespitzte Nasenpinzette empfohlen, mit der man leicht auch durch eine dickere Tonsillarkapsel durchkommt. Die von Weil schon seit 30 Jahren gebrauchte zugespitzte Kornzange ist gewiß auch ausgezeichnet, es fällt mir nicht ein, auf irgendein gewisses oder besonderes Instrument das Hauptgewicht zu legen. Auch das Apostymatom

Digitized by Google
Original from UNIVERSITY OF MINNESOTA
Generated on 2019-10-24 18:16 GMT / http://hdl.handle.net/2027/umn.31951002684121b
Public Domain in the United States, Google-digitized / http://www.hathitrust.org/access_use#pd-us-google

von Metzianu habe ich nur gezeigt, weil es für beide Methoden gleich brauchbar, vor kurzem in der Festschrift für Hajek veröffentlicht worden ist. Für die Darstellung des verschiedenen Sitzes der Abszesse durch Hajek und besonders die Einteilung des Heindl sind wir zu Dank verpflichtet, und ich bin mit ihren Ausführungen durchaus einverstanden. Es ist nicht weiter zu erörtern, daß der alte Grundsatz ubi pus ibi evacua auch mit Betonung der Präposition nach wie vor zurecht besteht. Auch ich bin für das Individualisieren. Doch aber müssen dem Studenten und besonders dem praktischen Arzt, der ja doch die meisten Peritonsillarabszesse zur Behandlung bekommt, gewisse Richtlinien an die Hand gegeben werden, um so mehr als, wie ich im Gegensatz zu Menzel betonen möchte, der genaue Sitz des Eiterherdes meist nicht oder nur sehr spät zu ermitteln ist. Auch könnte der Praktiker in den Fehler des anderen Extrems verfallen zu glauben, es sei ganz gleichgültig, wo man einsteche. Daß dem nicht so ist, weiß jeder von uns und beweisen die zahlreichen, auch in meinem Vortrag erwähnten Fälle schwerer oder tödlicher Blutung nach peritonsillarer Inzision. Da ist nun die Erfahrung von Wichtigkeit, daß eben die weitaus größte Anzahl der Abszesse sich an einer ganz typischen Stelle entwickelt, nämlich außen und oben von der Tonsille, in dem sogenannten Spatium pharyngo-maxillare, wofür eben Chiari seinen typischen Inzisionspunkt angegeben hat, der somit für die meisten Abszesse der richtige ist, aber auch am ehesten gefährliche Blutungen vermeidet. Daß sich der Abszeß gelegentlich weiter außen, unterhalb oder im hinteren Gaumenbogen entwickeln kann und dann auch dort inzidiert werden muß, hat weder Chiari noch sonst jemand je in Abrede gestellt. Die ganz unvergleichliche Bevorzugung dieser Gegend ist nun nicht so auffallend, wenn man den Bau der Tonsille in Betracht zieht mit ihrer meist, wie ich ja gezeigt habe, bis hart an die Kapsel herantretenden obersten Lakune bzw. Fossa tonsillaris superior. Sicher gehen von dort wegen der engen Nachbarschaft des peritonsillaren Gewebes die meisten Infektionen aus und diese Erfahrung hat ja auch Killian und Grünwald veranlaßt, den Weg, den die Natur nicht nur bei der Ausbildung des Abszesses, sondern auch bei der spontanen Entleerung und Heilung geht, mit ihrer Methode zu beschreiten. Gewiß ist dies der kürzeste und sozusagen physiologische Weg. Er vermeidet aber auch die üblen Zufälle bei der Inzision am Chiarischen Punkt oder anderswo mit Sicherheit. Ich möchte hier übrigens bemerken, daß ich seit jeher diese letztere Inzision so übe und lehre, wie man etwa eine Phlegmone am Unterarm inzidiert: Nur die Schleimhaut, die dem stumpfen Vordringen zu großen Widerstand leistet, ist einzuschneiden, der Abszeß wird stumpf mit der Kornzange eröffnet. Die Killiansche Inzision vermeidet weiter die störenden Narben. Bezüglich der Rezidive nach dieser Methode kann ich nur wiederholen, daß ich solche in bisher zweijähriger Erprobung nicht beobachtet habe. Sicher scheinen sie nicht häufiger zu sein als bei der Inzision durch den weichen Gaumen, daß sie aber vielleicht sogar seltener sein können, zeigt die Levingersche Statistik, der auf Grund der oben erwähnten Erfahrung seine Methode ausgearbeitet und in 7 Jahren noch kein Rezidiv gesehen hat!

Digitized by Google
Original from UNIVERSITY OF MINNESOTA
Generated on 2019-10-24 18:16 GMT / http://hdl.handle.net/2027/umn.31951002684121b
Public Domain in the United States, Google-digitized / http://www.hathitrust.org/access_use#pd-us-google

Bezüglich des von den Herren Hirsch und Fein herangezogenen Zeitpunktes der Inzision gebe ich zu, daß der Abszeß um so größer ist, man um so leichter auf Eiter stößt, je länger man wartet. Doch möchte ich nicht so strikte auf der Spätinzision erst am fünften Tag oder später bestehen. Meine Erfahrung zeigt, in Übereinstimmung mit Herrn Hutter, daß auch schon am zweiten oder dritten Tag, wenn die Inzision noch keinen Eiter ergeben hat, die durch sie erzeugte Depletio sanguinis und Änderung des Saftstroms ausreichen kann, eine Peritonsillitis ohne Eiterung zur Rückbildung zu bringen. Ich muß dabei von der geehrten Gesellschaft voraussetzen, daß sie mir glaubt, daß es sich in diesen Fällen auch wirklich um echte Peritonsillitis gehandelt hat. Die mir zustimmende Beobachtung Herrn Heindls bezüglich der Pyozyanose verzeichne ich mit Befriedigung. Ihre Wirkung in die Tiefe wird von den Pathologen, wie dies auch Herr Kofler tut, geleugnet; sie ist gewiß noch nicht ganz geklärt, aber die Promptheit, mit der sie oft eintritt, nachdem alle anderen Methoden versagt haben, kann nicht anders als zauberhaft genannt werden. Herrn Kofler möchte ich übrigens bemerken, daß ich bei der Peritonsillitis neben der Pyozyanase immer auch Wärme von innen und außen angewendet habe, und daher der Anteil der ersteren an den Erfolg in diesen Fällen gewiß zweifelhaft ist. Doch habe ich die oft schlagartig eintretende Wirkung der Pyozyanase auch sonst bei den regionären Schmerzen und Beschwerden bei subakuter und chronischer Tonsillitis beobachtet. Das Präparat hat mir besonders auch in der Kinderpraxis wertvolle Dienste geleistet. Die Drainagemethode Menzels, sowie Brünings und Tschiassnys habe ich zu besprechen vergessen, weil ich vom Präsidium wegen Zeitmangels zu kurzer Fassung gedrängt wurde. Mein Schlußwort ist, daß ich die weitere Nachprüfung der Killian-Grünwaldschen Methode den Herren nur dringend empfehlen kann.

II. Aussprache zum Vortrag Schlemmers: **Weitere Bemerkungen zum Tonsillarproblem.**

Fein: Der Vortrag Schlemmers besteht aus zwei Abschnitten. Der erste Abschnitt ist der Feststellung seiner anatomischen Untersuchungsergebnisse gewidmet, während sich der zweite Teil nur mit der Widerlegung meiner in der Monographie „Die Anginose“ niedergelegten Anschauungen beschäftigt.

Wenn man in Betracht zieht, welch ein Wust von wiedersprechenden und nicht fundierten Ansichten über das Tonsillarproblem in unseren Köpfen herumspukt und wie wenige gut und wissenschaftlich begründete Tatsachen uns über diese Frage bekannt sind, so muß man mit Freude eine Arbeit begrüßen, durch die nach zielbewußtem und exaktem Studium ein neuer tragfähiger Baustein geliefert wird, der es ermöglicht, das Gebäude unseres Problems zu stützen und zu erweitern.

Schlemmer hat nun im ersten Abschnitt seines Vortrages zweifellos einen solchen Baustein herbeigeschafft. Er ist, vorausgesetzt, daß die Ergebnisse seiner Untersuchungen durch Nachprüfungen werden bestätigt werden, zu

Digitized by Google
Original from UNIVERSITY OF MINNESOTA
Generated on 2019-10-24 18:16 GMT / http://hdl.handle.net/2027/umn.31951002684121b
Public Domain in the United States, Google-digitized / http://www.hathitrust.org/access_use#pd-us-google

dem wichtigen Ergebnis gekommen, daß der lymphatische Rachenkomplex keine zuführenden Lymphgefäße besitzt und daß die Lymphbahnen im Pharynx, wie auch anderswo, blinde Endigungen besitzen.

Man muß ihm Recht geben, wenn er sagt, daß durch diese Feststellungen die bisher vielfach verbreitete Vorstellung, daß das adenoide Gewebe des Pharynx in seiner Funktion den Lymphdrüsen gleiche, sich als unrichtig erwiesen hat. Er ist aber irriger Ansicht, wenn er glaubt — und damit gelangen wir bereits zum zweiten Abschnitte seiner Besprechungen — mit dieser Feststelluug das Fundament meiner Auffassung der Anginose erschüttert zu haben.

Eine der wichtigsten Stützen meiner Lehre von der Anginose beruht auf der Annahme, daß die Infektion des tonsillaren Rachenkomplexes nicht von der Oberfläche her, sondern auf endogenem Wege erfolge. Ich komme später noch auf die Kritik Schlemmers in diesem Punkte zurück. Für den Augenblick will ich nur teststellen, daß es den Tatsachen durchaus nicht entspricht, wenn Schlemmer behauptet, daß ich diese meine Annahme allein auf die als unrichtig nachgewiesenen Lehren von Fränkel, Schönemann, Lenart und Henke gestützt habe. Denn erstens ist ihre Unrichtigkeit nur zum Teil nachgewiesen und ihre Richtigkeit in anderen Teilen feststehend, und zweitens legte und lege ich dem Umstand, daß die endogene Infektion gerade auf dem Wege der Lymphbahnen erfolgen könne, nur eine ganz nebensächliche Bedeutung bei. Ich habe überall nur von „Blut- oder Lymphbahnen" gesprochen und damit die Entscheidung dieser Frage als weniger belangvoll für spätere Zeiten offen gelassen.

Wenn uns nun Schlemmer zeigt, daß das lymphatische System des Rachens keine zuführenden Gefäße besitzt und daher eine zentrifugale Beeinflussung des tonsillaren Komplexes unmöglich ist, — die unwahrscheinliche Annahme einer retrograden Bewegung in den Lymphräumen wollen wir außer Betracht lassen — so sind wir ihm für diese Feststellung dankbar und nehmen nunmehr zur Kenntnis, daß es, wenn die endogene Infektion zu Recht besteht, die Blutbahnen sein müssen, die die Noxe dem Rachen zuführen. Die Existenz von zuführenden Blutgefäßen wird er wohl zugeben.

Welche sind denn nun die wichtigsten Gründe, auf die wir die Annahme der endogenen Infektion des Rachens stützen? In erster Linie die Beobachtungen von Fällen, die Fränkel als Angina traumatica beschrieben hat, die aber auch in der allgemeinen Chirurgie und in der Geburtshilfe Analoga besitzen. Diese Beobachtungen sind so feststehend und so kennzeichnend, daß sie nicht übergangen werden können und daß sie uns veranlassen müssen, nach einer einwandfreien und zwanglosen Erklärung für ihre Entstehung zu suchen. Jeder Laryngologe hat wiederholt Fälle beobachtet, bei denen, um es kurz zu sagen, einige Tage nach Eingriffen in der Nase, besonders wenn dieselbe tamponiert wurde, nach einem kurzen fieberhaften Vorstadium eine sogenannte Angina auftrat, mit allen klassischen Symptomen. Nach kürzerer oder längerer Zeit Ablauf der Erscheinungen,

Digitized by Google
Original from UNIVERSITY OF MINNESOTA
Generated on 2019-10-24 18:16 GMT / http://hdl.handle.net/2027/umn.31951002684121b
Public Domain in the United States, Google-digitized / http://www.hathitrust.org/access_use#pd-us-google

manchmal unter Zurücklassung von Temperaturerhöhungen, die eine Zeit lang andauerten, oder von sogenannten Komplikationen in anderen Organen (Exantheme, Gelenkentzündungen, Nephritis, Endokarditis usw.).

In der Zeit vor Fränkel wurde das als ein Zufall angesehen, Fränkel selbst hat sich vorgestellt, daß die Infektionserreger auf dem Lymphwege von der Nase in den Pharynx gelangen, und meine Erklärung geht dahin, daß es sich in diesen Fällen um eine von der Nase ausgegangene Sepsis handelt, deren erste deutliche Manifestation die sogenannte Angina vorstellt.

Bei chirurgischen Operationen in anderen Körpergegenden und bei den Zufällen im Puerperium verhält es sich ebenso. Zunächst Fieber, eventuell auch Schüttelfrost. Im Bereiche des Operationsgebietes keine Ursache nachzuweisen. Nach einigen Stunden kommt die Erklärung — eine Angina tritt in die Erscheinung. Alles atmet nun erleichtert auf. Ein zufälliges Zusammentreffen, das keinen Zusammenhang mit der Operation hat, wird angenommen. Nur der erfahrene und denkende Chirurg weiß, daß es sich hier nicht um eine gewöhnliche Angina, sondern um eine Sepsis handle, deren erstes auffälliges Symptom die Angina vorstellt. Häufig auch hier Ausgang in Heilung, manchmal Auftreten der vielgestaltigen sogenannten Nachkrankheiten, über die wir hier nicht ausführlicher sprechen wollen.

Diese Fälle, die jeder von uns erlebt hat, sind wohl für die endogene Infektion vollkommen beweisend. Fränkel hat sie als erster beschrieben und sich damit ein großes Verdienst erworben, er hat nur in dem Punkte geirrt, daß er sie auf regionärem lymphogenem Wege entstanden auffaßte.

Der zweite wichtige Faktor, auf dem die Annahme einer endogenen Infektion des Rachenkomplexes fußt, liegt in folgender Beobachtung, die ich als Regel formuliert habe: Der anginöse Prozeß ergreift alle Teile des lymphatischen Rachenkomplexes so gut wie gleichzeitig.

Schlemmer meint nun, daß diese Äußerung nicht überall Zustimmung finden dürfte. Ich bin mir bewußt, daß es einer langjährigen, direkt daraufhin gerichteten systematischen Untersuchung aller Anginenfälle bedarf, um eine Bestätigung meiner Beobachtung zu finden. Es muß jeder Fall, auch wenn die Gaumentonsillen das Bild der Angina noch so deutlich beherrschen, auch in allen Teilen des Epi- und Hypopharynx untersucht werden. Man wird dann finden, daß nicht nur die Gaumentonsillen, sondern alle lymphatischen Lager dieselben Zeichen der Entzündung in größerem oder geringerem Ausmaße zeigen. Sie zeigen Röte oder vermehrte Sukkulenz, oder geschwellte Follikel, oder mit Detritus gefüllte Krypten.

Für die Fälle von Fränkelscher Angina gilt dieses Gesetz ausnahmslos. Bei den Anginosen mit unbekannter Einbruchspforte, die nicht so fondroyant einsetzen, können manchmal Verhältnisse vorliegen, die ein Abweichen von dieser Regel vortäuschen. Es können kleine Zeitdifferenzen von Stunden in der Intensität der Ausbildung vorliegen, es können an einer

Digitized by Google
Original from UNIVERSITY OF MINNESOTA
Generated on 2019-10-24 18:16 GMT / http://hdl.handle.net/2027/umn.31951002684121b
Public Domain in the United States, Google-digitized / http://www.hathitrust.org/access_use#pd-us-google

Stelle die Detrituspfröpfe zu sehen sein, während sie an anderen Stellen aus anatomischen Gründen, wie ich dies in meiner Monographie ausführlich auseinandergesetzt habe, gar nicht zur Ausbildung gelangen. Auch das kommt vor, daß bei Kindern, die eine große Rachenmandel, aber wenig entwickelte lymphatische Lager im Mesopharynx besitzen, die Entzündungserscheinungen im Epipharynx prävalieren, weil sie größere Störungen verursachen. Für mich steht es aber fest, daß eine akute Entzündung, die nur eine Seite oder nur einen Abschnitt des lymphatischen Rachenkomplexes betrifft, aus diesem einzigen Symptom allein, in der Diagnose als Angina ausgeschaltet werden kann. Nach 1 bis 2 Tagen wird die Bestätigung immer klar. Nur die Zungentonsille macht tatsächlich manchmal eine Ausnahme, sie bleibt manchmal — nicht immer — von den Zeichen der Entzündung verschont. Ich habe dafür noch keine plausible Erklärung und kann nur, natürlich ganz hypothetisch, annehmen, daß vielleicht die anatomische Gefäßanordnung dem Zufließen der Noxe ungünstig ist.

Aber selbst wenn es richtig sein sollte, daß es Ausnahmen von dieser Regel gibt, kann niemand leugnen, daß, wenn auch nicht alle, so doch die allermeisten Fälle von follikulärer und lakunärer Angina so verlaufen, daß alle lymphatischen Lager der Rachenschleimhaut gleichzeitig von der Entzündung ergriffen werden. Ich glaube mich nicht zu irren, daß Hajek nach dem Vortrage meiner vorläufigen Mitteilung über die Anginose am 26. März 1920 in der Gesellschaft der Ärzte mir mündlich mitteilte, daß ihm diese Beobachtung schon seit langem geläufig sei, daß er sie auch in seinen Vorlesungen erwähne, daß er ihr aber nicht diese weittragende Bedeutung geben möchte, wie ich dies getan habe.

Wie ließe sich nun die Entstehung dieser Fälle anders erklären, als durch endogene Zuführung der Noxe?

Die Erklärung, die Schlemmer versucht, die dahin geht, daß im Augenblicke, als die Vorbedingungen, die das Eindringen der Bakterien überhaupt ermöglichen können, erfüllt sind, dieses Eindringen von allen Schleimhautstellen des Pharynx aus ganz gleichzeitig erfolgen soll, diese Erklärung ist weder originell — ich besprach sie schon in meiner Arbeit — noch wahrscheinlich, vor allem aber nicht „frei von Spekulation" wie er behauptet. Denn sie gründet sich überhaupt nur auf Spekulation und ist durch keine Tatsache irgendwie gestützt.

Und gerade das ist es, was ich angestrebt habe.

Ich wollte eine nicht nur auf Spekulation beruhende Erklärung für die obenerwähnte regelmäßige Beobachtung finden; dieAnnahme der endogenen Infektion erklärt diese Erscheinung ungezwungen.

Schlemmer meint, daß ich, um den Verhältnissen, die durch den von ihm geleugneten, von innen nach außen gerichteten „Saftstrom" bedingt zu sein schienen, Rechnung zu tragen, genötigt war, auf einem Umweg zu dem Krankheitsbilde der Anginose zu gelangen und die Angina als sekundären Prozeß zu erklären.

Digitized by Google
Original from UNIVERSITY OF MINNESOTA
Generated on 2019-10-24 18:16 GMT / http://hdl.handle.net/2027/umn.31951002684121b
Public Domain in the United States, Google-digitized / http://www.hathitrust.org/access_use#pd-us-google

Das Umgekehrte ist der Fall. Um mir die Tatsache des gleichzeitigen Befallenseins des ganzen Rachens zu erklären, zog ich unter anderem auch den Saftstrom in den Kreis der Betrachtung.

Wenn nun Schlemmer ihn nicht anerkennt, wird dadurch meine Lehre, da ich die Frage, Lymph- oder Blutbahnen, wie erwähnt, offen gelassen hatte, durchaus nicht erschüttert, sondern nur geklärt; es sind eben die Blutbahnen die zuführenden Wege und nicht die Lymphwege.

Im übrigen muß ich ohne Berücksichtigung dieses Umstandes meine Behauptung, daß der von den Autoren nachgewiesene Saftstrom — ob wir ihn nun so oder „die nach außen gerichtete Wanderung von Leukozyten", die auch Schlemmer zugibt, nennen — für das Eindringen von Bakterien eher als hindernd, denn als fördernd zu betrachten ist, aufrechthalten. Eine darauf fußende Verteidigung der Abwehrtheorie, die mir Schlemmer, ich weiß nicht aus welchen Gründen, imputiert, lag mir schon aus dem Grunde fern, weil ich an sie ebensowenig glaube, wie an die Infektionstheorie.

Daß Schlemmer mir Inkonsequenz vorwirft, weil ich noch immer von „Funktion der Tonsillen" spreche, wiewohl diese zu dem ganzen lymphatischen System gehören, muß ich als Haarspalterei bezeichnen. Findet er doch auf fast jeder Seite meines Buches den nachdrücklichen Hinweis, daß ich alle Anhäufungen lymphatischen Gewebes im Rachen als ein zusammengehöriges, mit gleichen anatomischen, physiologischen und pathologischen Eigenschaften ausgestattetes System aufgefaßt wissen will. Er rennt auch offene Türen ein, wenn er mir gegenüber betont, daß der lymphatische Rachenkomplex einen integrierenden Bestandteil der Schleimhaut bilde — er sagt dasselbe mit anderen Worten, mag sein deutlicher, was ich immer und immer wieder auseinandergesetzt habe.

Hierher gehört endlich auch Schlemmers Vorhalt, daß man, wenn man das in der Rachenschleimhaut eingelagerte lymphatische System als ein Ganzes ansieht, ja auch noch den im Darm befindlichen lymphatischen Apparat hinzunehmen müsse und diese Gesamtheit als ein einziges System ansprechen müsse. Diese Auffassung entspricht vollkommen meiner Anschauung, und es finden sich auch diesbezügliche Andeutungen in meiner Arbeit. Daß ich nicht direkt darauf hingewiesen habe, daß bei der Anginose auch der lymphatische Apparat des Darmes beteiligt sei, hat seinen Grund darin, daß ich mit den Erkrankungen dieses Organs zu wenig vertraut bin, und nur hypothetische Vermutungen über die Vorgänge natürlich nicht vorbringen wollte.

Nun komme ich auf einen Punkt zu sprechen, der allerdings mit der „Anginose" nicht viel zu tun hat, dennoch aber eine sehr große Wichtigkeit für das ganze Tonsillarproblem besitzt. Es ist die Frage der sogenannten „chronischen Tonsillitis". Schlemmer will wissen, ob ich überhaupt die Existenz dieses Zustandes ablehne, oder nur ihre Symptomatologie. Ich habe es in meiner Schrift als allerdings wahrscheinlich bezeichnet, daß es „eine chronische Entzündung des lymphatischen Gewebes

Digitized by Google
Original from UNIVERSITY OF MINNESOTA
Generated on 2019-10-24 18:16 GMT / http://hdl.handle.net/2027/umn.31951002684121b
Public Domain in the United States, Google-digitized / http://www.hathitrust.org/access_use#pd-us-google

im allgemeinen Sinne überhaupt nicht gibt". Aus den Arbeiten, die bisher vorliegen, muß man den Eindruck gewinnen, daß die der chronischen Entzündung zugeschriebenen histologischen Kennzeichen nicht charakteristisch sind und sich einerseits bei allen noch in lebhafter Lebenstätigkeit befindlichen und andrerseits bei akut entzündeten tonsillaren Lagern finden, ob sie nun mächtig entwickelt sind oder klein, zerklüftet oder glatt, von Pfröpfen durchsetzt sind oder nicht. Ich räume ein, daß da noch lange nicht das letzte Wort gesprochen ist und gebe Schlemmer vollkommen recht, wenn er sagt, daß da die klinische Beobachtung allein nicht ausreicht. Er selbst führt aber an, daß derzeit keine exakten Befunde vorliegen, die beweisen, ob und wodurch sich das chronische entzündete lymphatische Gewebe der Schleimhaut von dem normalen unterscheidet. Erst dann — meint er — wenn gründliche Beobachtungen und exakte Färbungen mit dem spezifischen Blutfärbemethoden in größerer Anzahl vorliegen werden, werden sich die obigen Fragen beantworten lassen. Es wird, wie ich glaube, der wichtigste Teil unseres Problems sein, diese Frage vom histologischen Standpunkt aus einer Lösung zuzuführen, und ich habe bereits vor geraumer Zeit die Anregung hierzu gegeben, daß dieses Kapitel auf dem Boden eines reichen Materials von pathologisch-anatomischer Seite aus bearbeitet werde. Die Ergebnisse stehen derzeit noch aus und ich muß mich daher vorläufig der Existenz der „chronischen Tonsillitis" gegenüber, wenn auch nicht absolut ablehnend, so doch sehr skeptisch verhalten.

Was nun die Symptomatologie dieses Zustandes betrifft, so halte ich nach wie vor an ihrer strikten Ablehnung fest.

Eine große Genugtuung empfinde ich dabei, daß Schlemmer meiner immer und immer wieder betonten Anschauung, daß die als klinischen Merkmale der „chronischen Entzündung" allgemein geltenden Symptome (Mächtigkeit der Entwicklung, stärkere Rötung, Zerklüftung der Tonsillaroberfläche) keine pathologischen, sondern Normalbefunde vorstellen, rückhaltslos zustimmt. Ich gehe daher weiter auf diese Punkte nicht ein.

Wenn aber von den „Pfröpfen" die Rede ist, kann ich von meiner Ansicht, daß es sich da um ganz banale und bedeutungslose Befunde handelt, nicht abgehen.

Schlemmer sagt: „Richtig ist wohl, daß fast alle Menschen Tonsillarpfröpfe haben, aber weil nur verhältnismäßig wenige davon Beschwerden haben, darf man noch immer nicht sagen, daß es sich deshalb um einen Normalbefund handelt". Diese Darstellung Schlemmers ist unrichtig. Ich habe die Bedeutungslosigkeit der Pfröpfe nicht nur aus dem Mangel an Beschwerden deduziert, sondern ausführlich die Entstehung der Pfröpfe dargelegt und es geht nicht an, da nur einen Faktor herauszugreifen und die Sache so darzustellen, wie wenn die Beweisführung nur auf diesem Punkt ruhen würde. Im übrigen hinken seine Vergleiche mit anderen pathologischen Zuständen (Hernie, Struma, kariöse Zähne, tuberkulöse Herde), die manchmal ebenfalls beschwerdelos herumgetragen werden können, so deutlich, daß es sich füglich erübrigt, sie ausführlich zu entkräften.

Digitized by Google
Original from UNIVERSITY OF MINNESOTA
Generated on 2019-10-24 18:16 GMT / http://hdl.handle.net/2027/umn.31951002684121b
Public Domain in the United States, Google-digitized / http://www.hathitrust.org/access_use#pd-us-google

Merkwürdig ist es auch, daß Schlemmer sich schon deshalb, wie er sagt, nicht entschließen kann, von einem Normalbefund zu sprechen, weil es Fälle von widerlichem Fötor der Tonsillarkonkremente gibt. Ja, ist etwa z. B. das Smegma praeputii, das man vielleicht am besten mit dem Kryptenінhalt vergleichen kann und das in zersetztem Zustande wohl auch nicht zu den gut duftenden Substanzen gehört, ein pathologischer Befund von besonderer Bedeutung, weil es auf Zersetzung hinweist? Schlemmer gibt zu, daß die Pfröpfe aus Detritus bestehen, behauptet aber, daß sie massenhaft pathogene Bakterien enthalten. Abgesehen davon, daß diese Behauptung fast allen Angaben anderer Autoren widerspricht, die nur selten und vereinzelt pathogene Keime gefunden haben, muß doch die Tatsache berücksichtigt werden, daß nachgewiesenermaßen allüberall in Nase und Mund, Rachen usw. bei vollkommen gesunden Personen derartige Keime vereinzelt gefunden werden. Wie sollte nicht der Detritus solche Keime vereinzelt enthalten? Schlemmer sagt, daß „diese massenhaft vorhandenen pathogenen Bakterien aus irgendwelchen Gründen, die hier gar nicht näher besprochen werden sollen, keinen Schaden stiften". Das heißt wohl, meine Herren, sich die Sache sehr leicht machen! Welches sind die Gründe, die hier nicht näher besprochen werden sollen? Kennt er sie? Sie wären, wenn sie bekannt wären, so bedeutungsvoll, daß wohl darüber zur Klärung des Sachverhaltes sehr ausführlich gesprochen werden müßte.

Was schließlich das klinische Bild betrifft, das Schlemmer als sogenannte „chronische Tonsillitis" beschreibt, kann ich nur meine Verwunderung darüber aussprechen, daß derart vage und unbestimmte Symptome, von denen jedes einzelne die verschiedensten Deutungen zuläßt und die man noch aus der früheren Zeit einer weniger kritischen Beurteilung mitführt, daß derartige Symptome noch immer herangezogen werden, um ein angeblich gut umrissenes Krankheitsbild zu schaffen; und zwar rein nur aus dem Grunde, weil man sich nicht vorstellen will, daß große, zerklüftete oder mit Einschlüssen versehene Mandeln normale Befunde sein können; es ist außerordentlich bequem, sie für alle erdenklichen Beschwerden verantwortlich zu machen.

Das von Schlemmer skizzierte Krankheitsbild mag vielleicht in einzelnen Fällen oberflächlichen Entzündungsprozessen umschriebener Schleimhautpartien entsprechen, mit der sogenannten „chronischen Tonsillitis" hat es nichts zu tun.

Ich halte daran fest, daß die gemeinhin für die chronische Entzündung der Mandelsubstanz als kennzeichnend geltenden Merkmale (Mächtigkeit der Entwicklung, Färbung, Zerklüftung, Pfropfbildung) als normale Befunde anzusehen und für die Diagnose „krank" nicht verwertbar sind.

Es ist unmöglich, im Rahmen dieser kurzen Bemerkungen auf alle Einzelheiten der Schlemmerschen Einwände einzugehen. Müßte ich doch, um beispielsweise seine mir zugeschriebenen Ansichten über die Ton-

Digitized by Google
Original from UNIVERSITY OF MINNESOTA
Generated on 2019-10-24 18:16 GMT / http://hdl.handle.net/2027/umn.31951002684121b
Public Domain in the United States, Google-digitized / http://www.hathitrust.org/access_use#pd-us-google

sillektomie richtigzustellen oder ihn über die Richtigkeit meines Vergleiches mit den septischen Prozessen, die von der Haut ausgehen, aufzuklären, so weit zurückgreifen, daß ich Ihre Geduld allzulange in Anspruch nehmen müßte. Die wichtigsten Momente habe ich hervorgehoben.

Das Tonsillarproblem enthält eine solche Fülle von Einzelproblemen, daß im Augenblicke, da man sich mit dem Studium des einen beschäftigt, ein Dutzend neuer Fragen anatomischer, physiologischer und pathologischer Art auftauchen, deren Lösung nicht minder wichtig und nicht minder schwierig ist.

Zu einem gedeihlichen Ergebnis können wir nicht kommen, wenn wir einfach die unbewiesenen, aus der Tradition übernommenen Anschauungen, ohne sie mit strenger Kritik auf ihre Richtigkeit zu prüfen, nur deshalb weiterschleppen, weil wir nichts Besseres wissen.

Es ist viel ersprießlicher zu sagen: „Diese alte Anschauung ist unrichtig, sie muß verworfen werden, auch wenn ich derzeit noch keine bessere Erklärung kenne", als immer und immer wieder die alten unbewiesenen Fiktionen aufrechtzuhalten und vorzubringen.

Der Weg, den Schlemmer in der Hajekschen Festschrift eingeschlagen hat, ist der einzig richtige. Er hat auf anatomischer und biologisch-experimenteller Grundlage versucht, bestimmte Tatsachen festzustellen. Das ist ihm zweifellos gelungen. Er hat uns, wie er im ersten Abschnitt seines Vortrages mit Erfolg auseinandergesetzt hat, in der Beleuchtung des Tonsillarproblems um einen positiven Schritt vorwärtsgebracht.

Ob ihm aber auch die spekulative Kritik meiner bescheidenen Arbeit, die er im zweiten Abschnitt seines Vortrages mit viel Emphase und mit großem Stimmenaufwand vorgebracht hat, ebenso restlos geglückt ist und ob er damit die Klärung des Tonsillarproblems auch nur um eine Spur gefördert hat, dies zu entscheiden überlasse ich getrost dem Urteile Anderer.

Weil: Ich möchte auf zwei Beobachtungen zu sprechen kommen. Vor vielen Jahren, als die Galvanokaustik die herrschende Methode war, haben wir sowohl nach Muschelamputationen als nach Kauterisation der Schleimhaut sehr häufig Anginen gesehen; da ich mich jetzt seit mehr als 25 Jahren ausschließlich der kalten Schlinge und der Trichloressigsäure bediene, sind sie sehr selten geworden. Wir stellten uns vor, daß die galvanokaustischen Wunden mit ihrer heftigen Reaktion einen günstigen Nährboden für die infizierenden Bakterien bilden. Die wenigen Anginen aber, die wir noch nach endonasalen Eingriffen sehen, treten fast immer auf der Seite der Operation früher auf (bleiben sogar in seltenen Fällen auf diese beschränkt) und gehen erst nach 1 bis 2 Tagen auf die andere Seite über; das stimmt nicht mit Feins Hypothese. Ferner: Ich nehme im Ambulatorium wegen Mangel der hausärztlichen Nachbehandlung und der unkontrollierbaren, meist schlechten Beschaffenheit der Wohnungen niemals die Entfernung aller drei Mandeln auf einmal vor, sondern immer in zwei Sitzungen, zwischen welchen Wochen und Monate, manchmal auch Jahre vergehen. Ich habe nun

Digitized by Google
Original from UNIVERSITY OF MINNESOTA
Generated on 2019-10-24 18:16 GMT / http://hdl.handle.net/2027/umn.31951002684121b
Public Domain in the United States, Google-digitized / http://www.hathitrust.org/access_use#pd-us-google

systematisch den Verlauf beobachtet, wenn man zuerst die Tonsillen oder die Adenoiden entfernt hat, und folgendes gefunden: Die Entfernung der Gaumenmandeln bleibt ohne jeden Einfluß auf die Adenoiden; umgekehrt werden die Tonsillarwunden durch die fortbestehende Eiterung der Vegetationen niemals infiziert. Wenn aber diese zuerst entfernt werden, sieht man häufig die Tonsillen, mitunter sogar recht rasch zurückgehen, so daß ihre Entfernung dann nicht mehr indiziert erscheint. Auffallend war mir aber in mehreren Fällen das völlige Ausbleiben der vorher häufig rezidivierenden Anginen nach alleiniger Adenotomie. Auf Grund beider Beobachtungsreihen mußte man annehmen, daß die Tonsillen die Lymphdrüsen für die Nase und den Nasenrachenraum bilden; die ausgezeichnete Arbeit von Schlemmer widerlegt diese Anschauung, vermag uns aber die Erklärung für die angeführten Erscheinungen ebensowenig zu geben, als Feins Theorie.

Von den Mandelpfröpfen meine ich im Gegensatz zu Schlemmer, daß sie zwar oft pathologische Erscheinungen veranlassen können, aber selbst nicht pathologisch sind — trotz des Fötors. Ich vergleiche sie mit den Schmutzansammlungen zwischen den Zehen, wie sie bei mangelhafter Reinigung der Füße zu finden sind.

Der Hinweis auf den Mangel von Ausfallserscheinungen nach Tonsillotomie erscheint mir nicht beweiskräftig. Ich erinnere daran, daß Kocher schon sehr viele Strumektomien gemacht hatte, bis er durch ein zufälliges Gespräch mit einem französischen Chirurgen auf die Erscheinungen der Cachexia strumipriva aufmerksam wurde; und erst viele Jahre später gelang es, die Tetanie als selbständiges Krankheitsbild mit den Epithelkörperchen in Verbindung zu bringen. Setzen wir nun den Fall, daß die Ausfallserscheinungen nach der Tonsillotomie, z. B. auf dem Gebiete der Verdauung oder der sexuellen Funktionen liegen würden, dann wäre es selbst bei systematischer Forschung beinahe unmöglich, den Zusammenhang festzustellen.

Hajek: Wenn wir den großen technischen Fortschritt unseres Spezialfaches betrachten, müssen wir mit Bedauern konstatieren, daß wir in der Erkenntnis der klinischen und ätiologischen Probleme weit im Rückstand sind. Diese Lücken auszufüllen, ist niemand eher geeignet, als die wissenschaftliche Laryngologie. Diese Worte waren meine Antrittsrede bei Übernahme der Klinik im intimen Kreise meiner Assistenten. Nur zu lange hat man sich auch hinsichtlich der Ätiologie der Anginen mit defekten Hypothesen abgefunden und es gereicht mir zu besonderer Genugtuung, daß die Frage der Angina in ernster Weise zuerst bei uns in Wien angegangen wurde. Nach meiner Ansicht ist für die wissenschaftliche Erforschung der Angina am zweckmäßigsten, wenn wir das Problem der Angina von drei Gesichtspunkten aus angehen. 1. von der Anatomie des am meisten beteiligten Organs, des adenoiden Gewebes, 2. von der klinischen Beobachtung aus, 3. von der ätiologischen Seite aus.

Die Anatomie der Tonsille geht voran; denn man muß zuerst das Organ genau kennen, dessen Pathologie man mit Erfolg studieren soll; darum war

Digitized by Google
Original from UNIVERSITY OF MINNESOTA
Generated on 2019-10-24 18:16 GMT / http://hdl.handle.net/2027/umn.31951002684121b
Public Domain in the United States, Google-digitized / http://www.hathitrust.org/access_use#pd-us-google

es mir so überaus wichtig, daß ich von meiner Klinik einen Herrn beauftragte diese Sache einmal, soweit es mit den heutigen Methoden möglich ist, zur Lösung zu bringen. Die Arbeit Schlemmers hat die wichtige Erkenntnis der Lymphwege gebracht, eine unentbehrliche Grundlage jeder möglichen Diskussion.

Der zweite Standpunkt ist der klinische. Seit jeher beobachten wir die Angina als typische Infektionskrankheit, ohne daß es uns bisher, trotz aller anerkennenswerten Studien, gelungen wäre, die Bedeutung der Erkrankung in ihrem ganzen Umfange zu erkennen. Fein gebührt das Verdienst, die Klinik der Angina von einem zweiten Gesichtspunkte aus zu studieren. Man könnte seine Resultate kurz bezeichnen: Die Angina sei eine Systemerkrankung des adenoiden Gewebes der oberen Luftwege. Ich muß zugeben, daß Schlemmer mit Unrecht diese Möglichkeit bestritten hat, denn seine anatomischen Untersuchungen berechtigen ihn hierzu nicht. Was ich gegen die allgemeine Formulierung Feins einzuwenden habe, ist vor allem, daß meine Beobachtungen mit den seinigen nicht übereinstimmen. Ich kann nicht zugeben, daß die objektive Betrachtung der adenoiden Lager bei Angina die gleichzeitige Beteiligung aller adenoiden Anhäufungen ergibt. Ich finde vielmehr, daß die Rachenmandel häufig gar nicht erkrankt aussieht trotz der Angina der Gaumenmandel, sowie andrerseits es eine regelmäßige Erfahrung beim Drüsenfieber der Kinder ist, daß oft genug nur die Rachenmandel entzündet ist, während die Gaumentonsillen und die Follikeln des Rachens allem Anscheine nach ganz unbeteiligt bleiben. Ich sage allem Anscheine nach, da ich das Gegenteil nicht ausschließen kann. Es ist jedoch nicht meine Sache, das Gegenteil auszuschließen, da immer derjenige, der behauptet, auch den Beweis erbringen muß. Auch Feins letzte Arbeit, über die Entzündung der Larynxtonsille, spricht durchaus nicht für seine Ansicht, denn sicher ist die Larynxtonsille bei der Angina zumeist unbeteiligt, die Kehlkopfsymptome sind bei Kindern gewöhnlich so auffallend, daß wir dieselben ad notam nehmen müssen.

Was mir an Feins klinischen Untersuchungen am meisten einleuchtet, das ist die Idee, daß die Angina tonsillaris bereits der Ausdruck einer allgemeinen Infektion ist. Ich kann diese Behauptung nicht beweisen, aber auch nicht widerlegen; ebenso wenig, wie sie Fein bewiesen oder Schlemmer widerlegt hat. Beides ist möglich. Man muß sich hüten, allzuviele Hypothesen aufzustellen; es ist besser zu sagen, wir wissen nichts. Mir z. B. ist die Vorstellung aus verschiedenen hypothetischen Gründen äußerst sympathisch, daß die Angina lacunaris ein Exanthem darstellt, analog dem Exanthem bei Morbilli oder bei Variola. Ich könnte viele Analogien anführen, aber keine zwingenden Beweise. Ich habe schon einigemale erwähnt, daß man eine Gleichung, wo nur unbekannte Ziffern sind, nicht lösen kann, also forschen wir weiter, bis wir einiges wissen.

Der dritte und wichtigste Gesichtspunkt für die Erforschung der Angina endlich ist die Ätiologie. Von dieser haben wir, kurz gesagt, nicht die geringste Ahnung. Es wird doch kein denkender Mensch seine Befriedigung

Digitized by Google
Original from UNIVERSITY OF MINNESOTA
Generated on 2019-10-24 18:16 GMT / http://hdl.handle.net/2027/umn.31951002684121b
Public Domain in the United States, Google-digitized / http://www.hathitrust.org/access_use#pd-us-google

darin finden, daß die allgewärtigen Staphylokokken und Streptokokken die Angina induzieren. Die erwähnten Bakterien spielen bei der Angina allem Anscheine nach nur die Rolle einer sekundären Infektion, wie bei Skarlatina, Diphtherie usw. Hier muß der Laboratoriumsforschung die weitere Rolle zur Festigung des Anginenproblems zugesprochen werden.

Glas: Macht darauf aufmerksam, daß er wiederholt auf den wichtigen Zusammenhang aller Teile des lymphoiden Rachenapparates hingewiesen habe, zuletzt in einer in der Wiener klinischen Wochenschrift erschienenen Arbeit „Das Lymphgewebe des Waldeyerschen Schlundringes als Ursache der Temperatursteigerungen", in welcher chronische Entzündungen der Lymphknötchen der hinteren Rachenwand als Ursache subfebriler Temperaturen bezeichnet wurden. In diesem Punkte könne man Fein beistimmen, die Tonsille als Teil eines Ganzen zu bezeichnen und auch die Wahrnehmung, daß manchmal (nicht aber immer) auch andere Teile des Schlundringes miterkranken, ist richtig. Gegenüber der Auffassung, daß es sich bei der Angina um eine endogene Infektion handelt, führt Glas folgendes an: Der Zusammenhang zwischen Tonsillarerkrankung und gewissen septischen Prozessen wird kaum von irgendeiner Seite geleugnet. Die Zahl der Beobachtungen, wo nach ausgeführten Mandelausschälungen ein lange Zeit vorhandener septischer Prozeß beseitigt wurde, ist groß und jeder Operateur, der eine größere Zahl solcher Fälle beobachtet hat, wird ad oculos die Richtigkeit dieser Annahme bestätigt finden (siehe Glas: Mandeloperationen bei Sepsis). Wenn also in den Tonsillen die Quelle septischer Infektionen liegt — und wie wären die vielen günstigen Operationsresultate anders zu deuten, als daß mit der Entfernung der Tonsillen gleichzeitig die Quelle des septischen Prozesses beseitigt wird — warum soll man bei einer Allgemeinerkrankung, die wir Angina oder meinetwegen mit Fein Anginose heißen, die Tonsille als Eintrittspforte der Infektion ausschalten, um eine entferntere Quelle der Infektion (auch Fein weiß darüber nichts zu sagen) anzunehmen? Klingt (vom rein logischen Standpunkte) bei Unterstreichung dieser Parallele die Annahme Feins von einer endogenen Infektion nicht paradox, zumal da er für diese seine Hypothese keinerlei einwandfreie Beweismomente erbracht? [1])

[1]) Ich habe in der Diskussion darauf hingewiesen, daß Fein den kausalen Zusammenhang zwischen Tonsillarerkrankung und Allgemeinerkrankung leugnet bzw. zu negieren sucht, was Fein als nicht richtig bezeichnet hat. Da ich die Arbeit Feins nicht zur Hand hatte, kann ich erst hier jene Sätze anführen, die für die Richtigkeit meiner Annahme sprechen. (Aus Feins Arbeit: Die Anginose 1921): „Zunächst wissen wir, daß es sich bei der Ausführung der tonsillaren Operationen in derartigen Fällen um ein Ultimum Refugium handelt, d. h., daß der Eingriff erst zu einer Zeit unternommen wird, zu welcher die mit den Tonsillen in Zusammenhang gebrachte Krankheit schon lange bestanden hat, somit die Wahrscheinlichkeit einer schließlichen Spontanheilung groß ist. (Gerade umgekehrt! Anmerkung des Schreibers.) Es fällt demnach gewiß häufig spontane Heilung und Eingriff zufällig zusammen. Zweitens lehrt die Erfahrung, daß es sich sehr oft gar nicht um Dauererfolge handelt, sondern um Erfolge, wie sie so ziemlich nach jeder eingreifenden Änderung therapeutischer Maßnahmen auftreten. (Nicht richig. Anmerkung des Schreibers.) Nach einiger Zeit kehren die früheren Zustände wieder usw." (Seite 44, 45.) Diese Sätze

Digitized by Google
Original from UNIVERSITY OF MINNESOTA
Generated on 2019-10-24 18:16 GMT / http://hdl.handle.net/2027/umn.31951002684121b
Public Domain in the United States, Google-digitized / http://www.hathitrust.org/access_use#pd-us-google

H. Neumann: Diese Debatte wäre geeignet, bei so manchem den Eindruck zu erwecken, als wäre die Tonsillektomie so wie überhaupt die Abtragung ein überflüssiger Eingriff. Es wird jeder Operateur doch viel häufiger gesehen haben, daß die Anginen nach der Entfernung viel seltener werden als das Gegenteil. Denn selbst die Tonsillotomie, eine partielle Entfernung der Mandeln, hat in sehr vielen Fällen diesen Erfolg gezeitigt. Und so scheint mir doch trotz der sehr hübschen Hypothese Feins der bisher allgemein geübte Standpunkt vorläufig als gerechtfertigt.

Fein: Die Beobachtung Weils, daß die im Anschluß an Nasenoperationen vorkommende Angina manchmal nur an der operierten Seite auftritt, kann ich nicht bestätigen. Herrn Glas gegenüber sei bemerkt, daß es ein großer Unterschied ist, ob von einer Tonsille aus oder von der ganzen Oberfläche des Tonsillarkomplexes eine Sepsis ausgehen soll. Das letztere halte ich für unmöglich; das erstere kann, wie von jeder Körperstelle aus, wenn die Bedingungen dazu vorhanden sind, geschehen. Das ist aber keine Anginose. Herr Neumann fragt, wozu wir die Tonsillen abtragen, wenn sie nicht die Einbruchspforte vorstellen. Er entfernt sie, weil nacher keine Anginen mehr auftreten. Dieser letzteren Bemerkung kann durchaus nicht zugestimmt werden. Es treten wohl ab und zu auch noch nachher Anginen auf, aber sie haben einen außerordentlichen milden Verlauf, weil ihr Hauptsitz entfernt wurde. Aus meinen Beobachtungen, die ich in meiner Schrift niedergelegt habe, ging nämlich auch noch ein zweites wichtiges Gesetz hervor. Die Intensität des lokalen anginösen Prozesses ist — ceteris paribus — proportional dem Volumen des vorhandenen tonsillaren Gewebes. Wenn die drei großen Tonsillen entfernt sind, verläuft die Anginose außerordentlich leicht, weil sie nur in den Granulis der Rachenhinterwand und eventuell in der Larynxtonsille ihren Sitz hat. Sie wird dann fälschlich als akuter Rachenkatarrh angesprochen. Mit Herrn Hajeks Ansicht, daß das Studium der Angina nur durch Tatsachen gefördert werden könne und noch gründlichsten Studiums bedarf, stimme ich voll überein. Auch ich habe betont, daß Kliniker, pathologischer Anatom und Bakteriolog werden zusammenarbeiten müssen, um zu einem Ziele zu gelangen.

Schlemmer (Schlußwort). Nicht eingelangt.

---

aus Feins Arbeit zum Nachweis der Richtigkeit meiner Behauptung, daß Fein auch diesen sonst anerkannten Zusammenhang zwischen Tonsillarerkrankung und Allgemeinaffektion bekämpft.

Digitized by Google
Original from UNIVERSITY OF MINNESOTA
Generated on 2019-10-24 18:16 GMT / http://hdl.handle.net/2027/umn.31951002684121b
Public Domain in the United States, Google-digitized / http://www.hathitrust.org/access_use#pd-us-google

Bücherbesprechungen.

Die Anginose. Kritische Betrachtungen zur Lehre vom lymphatischen Rachenring. Von Professor Dr. Johann Fein, Wien. 76 Seiten. Wien-Berlin 1921. Urban und Schwarzenberg.

Eine Streitaxt hat Fein mit seiner Broschüre ausgegraben, die wohl nicht sobald zur Ruhe kommen dürfte. Wenn auch vieles davon den Widerspruch der engeren und weiteren Fachgenossen hervorrufen dürfte und auch schon hervorgerufen hat, so ist doch in dem Werke eine ganze Reihe von Bemerkungen und Folgerungen enthalten, deren zwingender Logik sich keiner entziehen kann, der ehrlich denkend, sich mit dem ganzen Komplex der Tonsillenfrage befaßt hat, und wenn selbst der größte Teil der Fein schen Thesen sich mit der Zeit als nicht stichhältig erweisen sollte, müßte ihm die Wissenschaft auf immer Dank wissen, daß er mutig den Stier bei den Hörnern gepackt und es unternommen hat, mit viel altem, überkommenem und gedankenlos übernommenem Gerümpel von Lehrsätzen und Anschauungen aufzuräumen — ich nenne hier nur die Bedeutung der sogenannten zerklüfteten Mandeln und der „Eiterpfröpfe", die, vielleicht weniger bei den Laryngologen als bei den Internisten und praktischen Ärzten, heute noch allgemein als sichere Kennzeichnen von Erkrankung der Tonsillen angesehen werden —, daß er den alten Erfahrungssatz wieder ins Gedächtnis gerufen hat, daß noch so fest gefügte und plausible Theorien vor der Gefahr des einstigen Zusammenbruches nicht sicher sind, daß er eine neue Epoche der Tonsillenforschung angeregt und in die in letzter Zeit allerdings stagnierende und im Technischen verflachende Frage frisches Leben gebracht hat. Es ist nun wohl hier nicht der Ort, sich mit dem Verfasser über seine Anschauungen auf Grund eigener Erfahrung und Überlegung auseinanderzusetzen, und ich glaube, es ist vielleicht auch nicht die rechte Zeit hierfür. Zu viel Teilfragen bedürfen noch eingehender experimenteller Forschung und klinischer Nachprüfung. So mag sich annoch jeder für sich seinen Teil dabei denken. Nur die von manchen Gelehrten schon angedeutete (Killian) und manchem wissenschaftlich denkenden Arzt gewiß schon unbewußt aufgetauchte Hypothese der Fein schen Broschüre, die Lehre von der Anginose, der Angina als einer endogen entstandenen, allgemeinen akuten Infektionskrankheit, von der die als Angina bezeichnete Erkrankung des lymphatischen Rachenringes nur ein Anfangssymptom, etwa wie das Exanthem bei anderen akuten Infektionen, darstellt, sei hier verzeichnet. In fünf Abschnitten bespricht der Verf. das bisher Gültige an Anschauungen und wissenschaftlichen Ergebnissen sowie die demgegenüber eingenommene eigene Stellung bezüglich des lymphatischen Rachenkomplexes, der akuten Angina, der chronischen Entzündung, der „Anginose" und der Indikationen für operative Eingriffe. Das Werk kann nicht nur dem Laryngologen, sondern ebenso sehr auch dem Internisten und praktischen Arzt als das eigene Nachdenken und das kritische Literaturstudium anregend angelegentlich empfohlen werden.

Marschik.

Digitized by Google
Original from UNIVERSITY OF MINNESOTA
Generated on 2019-10-24 18:16 GMT / http://hdl.handle.net/2027/umn.31951002684121b
Public Domain in the United States, Google-digitized / http://www.hathitrust.org/access_use#pd-us-google

Anleitung zur Diagnose und Therapie der Kehlkopf-, Nasen- und Ohrenkrankheiten. Vorlesungen, gehalten in Fortbildungskursen für praktische Ärzte von Dr. Richard Kayser, Breslau. 11. und 12. Auflage. Mit 136 Abbildungen. 236 Seiten. Berlin 1921, S. Karger.

Es kann dem bekannten Buche wohl nichts Besseres zum Lobe gesagt werden, als daß von ihm seit 1900 nun schon die 12. Auflage erscheint. Der Umfang ist auf das Doppelte des früheren angewachsen und längst hat der Verf. eingesehen, daß nichts so sehr zum Verständnis und gedächtnismäßigen Festhalten geeignet ist, wie gelegentliche Abbildungen und Skizzen. Wie in dem Vorwort zur 1. Auflage betont, will das Buch keine kurze Ausgabe einer umfassenden Lehre der Kehlkopf-, Nasen- und Ohrenkrankheiten sein, sondern nur von dem in letzter Zeit enorm ausgebreiteten Gebiet das für den praktischen Arzt Wichtige und Zugängliche ausführlich und sorgfältig behandeln, alles dem Spezialisten zu Überlassende aber nur andeuten. Es will uns nun allerdings scheinen, als wäre dieses richtige Prinzip doch stellenweise durchbrochen. So verweilt der Autor wohl mit etwas zu großer Liebe beim Kapitel Untersuchung. Eine Anzahl von Seiten ist den Errungenschaften der neueren direkten endoskopischen Untersuchungsmethoden gewidmet, mit ihren modernen Apparaten und Verbesserungen, die, so interessant sie auch für jeden sein mögen, immer dem Spezialisten reserviert bleiben dürften und wohl auch sollen. Dieselbe Ausführlichkeit bezüglich der modernen Apparate und Instrumente vermissen wir hinwiederum beim Kapitel Ohr. Wenn auch augenscheinlich der Text ziemlich unmittelbar die Wiedergabe des in den Ärztekursen des beliebten Lehrers Gesprochenen darstellt, so wäre dem vielbegehrten Buch, das so rasch eine Auflage der anderen folgen läßt, doch eine Revision des Stoffes und der Einteilung zu wünschen, vor allem mit Rücksicht auf die in dem Vorwort zur 1. Auflage niedergelegten Prinzipien. Insbesondere gilt dies von den Abbildungen. Wenn auch in der heutigen Zeit aus der dürftigen Ausstattung, dem minderwertigen Papier und den meist armseligen Abbildungen dem Verlag kein Vorwurf gemacht werden soll, möchten wir doch zu bedenken geben, daß ein so begehrtes Buch, das es in kurzem zur 12. Auflage gebracht hat, zu einer größeren Sorgfalt der Bilder nicht nur das Recht, sondern auch die Pflicht hat, um so mehr, als es hauptsächlich für den praktischen Arzt bestimmt und damit zu rechnen ist, daß es für viele Ärzte das einzige Hilfs- und Nachschlagewerk aus dem Gebiet der Oto-Laryngologie bleiben dürfte, bei den heutigen, so enorm verteuerten Gestehungskosten des ärztlichen Inventars. So halten wir in allen Kapiteln passende instruktive Übersichtsbilder der Anatomie, wie sie uns in den verschiedenen anatomischen und spezialistischen Lehr- und Handbüchern in Unmenge und sorgfältiger Ausführung längst zur Verfügung stehen, nicht nur für ratsam, sondern für unerläßlich. Entbehrlich dagegen manche der Abbildungen, so z. B. die Skizze der drei Phasen der Einführung des Brüningschen Autoskopiespatels, eines Fremdkörpers im Gehörgang u. a. m. Besonders vermissen wir die anatomischen aufklärenden Abbildungen im Kapitel Ohr, wie dieses uns überhaupt im allgemeinen am meisten stiefmütterlich behandelt erscheint. Daß bei schematischen Skizzen immer die einfachere die bessere

Digitized by Google
Original from UNIVERSITY OF MINNESOTA
Generated on 2019-10-24 18:16 GMT / http://hdl.handle.net/2027/umn.31951002684121b
Public Domain in the United States, Google-digitized / http://www.hathitrust.org/access_use#pd-us-google

ist, geben auch wir ohne weiteres zu und ich halte z. B. das Bild der nervösen und funktionellen Versorgung des Kehlkopfes auf S. 43 trotz seiner groben Schematik für ganz vorzüglich. Dagegen sind die meisten sonstigen Bilder mit ihren zuweilen an die naiven Holzschnitte der mittelalterlichen Primitiven erinnernden Vernachlässigung von Perspektive und Größenrelation von gar zu großer, befremdender Dürftigkeit, hinsichtlich dessen, was man sonst aus dem Verlag S. Karger zu sehen gewohnt ist, einer Dürftigkeit, die weit eher geeignet ist, Verwirrung als Aufklärung den Lesern zu bringen. Am besten sind noch die von dem Autor gebrachten photographischen Reproduktionen. Warum hat er nicht, wenn es schon in dem Werk zu 136 Abbildungen gekommen ist, diese Zahl zugunsten weniger, aber klarer und hinreichend großer Phototypien reduziert? Einer auffallenden Reichhaltigkeit beim Kapitel Endoskopie der oberen Luftwege steht eine ebenso auffallende Leere im otologischen Teil gegenüber. Warum sind dort nicht auch das Otoskop nach Haike, die verschiedenen Lupen und insbesondere das so wertvolle und gegenüber dem abgebildeten Pharyngoskop, das nur ein Luxusinstument ist, wirklich praktische Salpingoskop gebracht? Auch im Kapitel endokranielle Komplikationen wäre wenigstens ein anatomisches Übersichtsbild dringend erwünscht. Viele Bilder sind verkehrt (Kehlkopfbilder, Nasenrachenraum, Trommelfelle), die Bilder aus derselben Kategorie sehr ungleichmäßig, obwohl uns eine Reihe von gleichartigen Bildersammlungen zur Verfügung steht usw. Wenn wir somit zum Schluß dem Verf. noch einmal eine Revision seines Buches bei der nächsten Auflage bezüglich der angeführten Mängel ans Herz legen möchten, so geschieht dies nur deshalb, weil wir dem Werk wegen seiner sonstigen Vorzüge, vor allem des leichtflüssigen Stils und der für den Praktiker so geeigneten, von gelehrten Hypothesen, Streitfragen und Fremdwörtern sich freihaltenden Ausdrucksweise, die weiteste Verbreitung und weitere, rasch aufeinanderfolgende Auflagen wünschen. Marschik.

Die Therapie der Nasentuberkulose. Von Dr. Walter Stupka, Innsbruck. 59 Seiten. Leipzig 1921, C. Kabitzsch.

Die Übersicht über ein größeres Material eigener Beobachtung aus der Klinik Herzog in Innsbruck (25 Fälle) gibt dem Verf. Gelegenheit, sich über ein Thema ausführlicher zu äußern, das heute vielleicht zu Unrecht etwas vernachlässigt erscheint. Nach einem sehr sorgfältigen Literaturreferat erscheinen die Fälle St.s in extenso angeführt, jeder mit einer sachlichen Epikrise versehen, die sich in der Beurteilung der Erfolge den strengsten Maßstab anlegt, im allgemeinen erst nach mindestens sechsmonatlicher Beobachtung von Heilung zu sprechen wagt. Aus Literaturübersicht und eigener Erfahrung geht hervor, daß die Einteilung der Nasentuberkulose sich hauptsächlich auf zwei Formen, die ulzeröse und die proliferative, beschränken darf, wobei die klinische Sonderstellung des Lupus auch der inneren Nase vorderhand noch beibehalten werden soll. Für die Behandlung hat sich ein gewisser Radikalismus, die Exzision im Gesunden, wie er von O. Körner eingeführt worden ist, als die aussichtsreichste Methode er-

Digitized by Google
Original from UNIVERSITY OF MINNESOTA
Generated on 2019-10-24 18:16 GMT / http://hdl.handle.net/2027/umn.31951002684121b
Public Domain in the United States, Google-digitized / http://www.hathitrust.org/access_use#pd-us-google

wiesen, die aber nur ausnahmsweise den früher von Chirurgen oft versuchten Weg von außen zu beschreiten braucht. Am günstigsten sind die proliferativen (Tumor-) Formen. Für die flächenhaften, mukösen Formen ist Chemo- und Strahlentherapie vorzuziehen. Auf die sehr gewählte, von dem landläufigen wissenschaftlich-journalistischen Stil sich möglichst freihaltende Ausdrucksweise glauben wir noch besonders hinweisen zu dürfen. Marschik.

Diagnose und Therapie der Ohrenkrankheiten. Ein Hilfsbuch für den praktischen Arzt. Von Dr. Conrad Stein.

Schon in der erklärenden Beifügung gibt der Verfasser die dem Buche zugrunde liegende Tendenz kund, mit der dieses Buch abgefaßt ist und welche in dem Vorwort weiter ausgeführt wird: Es soll ein Buch sein nicht für den vollkommen geschulten Spezialisten, es soll ein Lern- und Nachschlagebuch sein für den praktischen Arzt, besonders für den Praktiker, dem nicht die Hilfsmittel der großen Kliniken und die Konsiliarärzte der Großstadt zur Verfügung stehen, der vielmehr, auf sich allein angewiesen, gezwungen ist, Ohrenkranke zu behandeln.

Während seiner langjährigen Lehrtätigkeit hatte der Verfasser Gelegenheit, den Werdegang der dem Studium des Ohrenfaches sich zuwendenden Praktiker zu verfolgen und hat den Wert einer wenn auch kurzen Ausbildung wohl zu würdigen, aber auch die Gefahren, die eine unvollkommene Schulung für den Patienten bergen, richtig einzuschätzen gelernt. In der richtigen Erkenntnis der Grenzen, welche dem Praktiker bei dem Studium eines Spezialfaches gestellt sind, will Verfasser mit seinem Buche dem Arzt die Möglichkeit geben, Ohrenkranke (mit gutem Erfolge) selbst zu behandeln und ihn aufzuklären — und dies ist ein nicht genügend hoch einzuschätzender Punkt —, wann die Grenzen seiner Behandlung beginnen und er den Facharzt zurate zu ziehen verpflichtet ist.

Hierbei verfolgt Stein einen ganz originellen, von den bisherigen vollkommen abweichenden Weg.

Mit Verzicht auf die Wiedergabe zusammenhängender klinischer Krankheitsbilder, die für den Nichtspezialisten nur verwirrend wären, gibt er jedem Kapitel als Überschrift den Namen eines Symptomes, welches bei Ohrenerkrankungen vorkommt, und behandelt in diesem Kapitel erschöpfend alle Möglichkeiten otogener und nicht otogener Natur, welche dieses Symptom auslösen können. Durch die Zusammenfassung mehrerer, vom Patienten angegebener Symptome wird es auch dem weniger Geübten ermöglicht, sich ein Urteil über den Charakter der Erkrankung zu machen.

Der ganze Stoff ist dementsprechend in folgende Kapitel geteilt: 1. Ohrenschmerzen, 2. Ohrenfluß, 3. Schwerhörigkeit, 4. Subjektive Hörempfindungen, 5. Hörstörungen anderer Art, 6. Schwindel und Gleichgewichtsstörungen, 7. Schwellung der Weichteile der Ohrgegend, 8. Fieber, 9. Kopfschmerzen, 10. Zerebrale Krankheitserscheinungen, 11. Otogene Fazialislähmung, 12. Otogene Abduzenzlähmung, 13. Sprachstörungen.

Für die zu ergreifenden therapeutischen Maßnahmen findet der Arzt in dem zweiten Teil des Buches Aufklärung, welches in dem ersten Teile

Generated on 2019-10-24 18:16 GMT / http://hdl.handle.net/2027/umn.31951002684121b
Public Domain in the United States, Google-digitized / http://www.hathitrust.org/access_use#pd-us-google
Digitized by Google
Original from UNIVERSITY OF MINNESOTA

analoge Kapitel zerfällt, so daß z. B. dem Kapitel 1 (Ohrenschmerzen) des I. Teiles Kapitel 1 (Therapie der Ohrenschmerzen) des II. Teiles entspricht. Die Vorteile einer derartigen Anordnung für den Nichtspezialisten sind ohne weiteres einleuchtend.

Es ist nicht möglich, in dem Rahmen dieser Besprechung jedes einzelne Kapitel zu würdigen, deren jedes von der reichen Erfahrung und dem klinisch geschulten, kritischen Blick des Verfassers beredtes Zeugnis ablegt. Doch möchte ich das 1. Kapitel „Ohrenschmerzen" als für den Praktiker besonders wichtig speziell hervorheben. Als häufigstes und meistens erstes Symptom wird vom Patienten Klage über Ohrenschmerzen geführt und in der richtigen Erkenntnis der Wichtigkeit, in der Wertung dieses Symptoms hat Verfasser dieses Symptom besonders ausführlich behandelt und von allen Seiten beleuchtet. A. Ohrenschmerzen infolge von Ohrenkrankheiten, B. Ohrenschmerzen infolge von pathologischen Zuständen in den Nachbarorganen des Ohres, C. Ohrenschmerzen als Begleiterscheinungen und Folgeerscheinungen von Allgemeinerkrankungen.

Besonders erwähnen möchte ich noch den Absatz über den Gleichgewichtsapparat, der in besonders übersichtlicher und leichtverständlicher Weise auch dem weniger Geschulten Einblick in die komplizierten Verhältnisse und Reaktionserscheinungen dieses Sinnesorgans gewährt.

Ist somit dieses Buch ein unentbehrliches Studien- und Nachschlagewerk für den Praktiker, so wird auch der Facharzt manches Neue und Wissenswerte darin finden und mit Interesse Bestätigung eigener Beobachtungen und Anregung zu weiteren Forschungen suchen.

Nicht unerwähnt will ich die einwandfreie, in jeder Beziehung gefällige Ausstattung des Buches lassen, wofür der bekannte A. Marcus- und E. Weber-Verlag (Dr. jur. Albert Ahn) in Bonn vollste Anerkennung verdient.

Das Buch kostet broschiert M 48, gebunden M 55. Bénési.

Handbuch der speziellen Chirurgie des Ohres und der oberen Luftwege. Von L. Katz und F. Blumenfeld. 3. Auflage. Bd. 4. 831 Seiten mit 250 Abbildungen und 63 Tafeln. Leipzig 1922. Curt Kabitzsch.

Dem ersten Bande der dritten Auflage, der vor etwa $^3/_4$ Jahren erschien, ist nun der vierte Band gefolgt. Er enthält im wesentlichen die Operationen an und im Halse, woran sich dann die Darstellung der direkten Untersuchungsmethoden, der Tracheobronchoskopie und der Ösophagoskopie anschließen. Die Aufsätze sind im wesentlichen in denselben bewährten Händen geblieben, nur an Stelle des San.-Rat Hansberg ist Priv.-Doz. Dr. Ernst Seifert getreten. Wenn es gestattet ist, ein gemeinsames Urteil abzugeben, so kann ich nur betonen, daß auch im vierten Teile die dritte Auflage fast überall einen wesentlichen Fortschritt gegenüber der zweiten Auflage darstellt. Die einzelnen Abschnitte sind nicht nur alle erheblich überarbeitet, sondern namentlich in den ersten Abschnitten haben die Autoren sogar eine gründliche Umarbeitung für notwendig gehalten. Somit bringt auch der vierte Band

Digitized by Google
Original from UNIVERSITY OF MINNESOTA
Generated on 2019-10-24 18:17 GMT / http://hdl.handle.net/2027/umn.31951002684121b
Public Domain in the United States, Google-digitized / http://www.hathitrust.org/access_use#pd-us-google

überall eine Darstellung der betreffenden Gebiete, die den neuesten Erfahrungen und Forschungen entspricht.

Noch eine allgemeine Vorbemerkung. Es scheint mir nicht ganz logisch zu sein, daß die Laryngofissur und die Tracheotomie von den anderen Operationen am Halse abgetrennt ist, und es wäre nach dem Rücktritte des Herrn Hansberg vielleicht empfehlenswert gewesen, auch dieses Kapitel den Herren Gluck und Soerensen zu übergeben. Es soll das aber etwa kein wertverminderndes Urteil über die Arbeit des Herrn Ernst Seifert bedeuten, sondern nur eine Bemerkung für die redaktionelle Einteilung, durch die notgedrungene Wiederholungen nicht zu umgehen waren, die sich bei der Bearbeitung in einer Hand wenigstens teilweise hätten vermeiden lassen. Gerade die wichtige Aufstellung der Indikationen für die verschiedenen Operationen hätte einheitlicher gestaltet werden können, wenn dieselbe nicht von verschiedenen Seiten eine verschiedene Darstellung hätte erfahren müssen.

Mehr als ein Dritteil des Bandes nehmen die von Gluck und Soerensen bearbeiteten und fast völlig umgearbeiteten Abschnitte über Kehlkopfexstirpation, über Operationen am Pharynx und am Ösophagus, an der Trachea, an der Mandibula, an der Zunge, der Karotis, der Schilddrüse und dem Thymus ein. Im Interesse der Darstellung sind die einzelnen Abschnitte mehr selbständig behandelt wie in voriger Auflage. Es ist ganz unmöglich, die zahllosen Verbesserungen, neuen Vorschläge und interessanten Ergebnisse im einzelnen zu berichten, welche die so ideenreichen Autoren der neuen Darstellung einzufügen imstande waren. Haben doch Gluck und Soerensen wohl von allen Operateuren auf diesem Gebiete die umfangreichsten und mannigfachsten Erfahrungen. Es sei gestattet, nur einiges aus der großen Fülle der Fortschritte und des Neuen hervorzuheben. Wohl die fundamentalste Änderung und Verbesserung ist, daß Gluck und Soerensen alle diese Operationen, selbst die Resektion des Kehlkopfes, meist unter Lokalanästhesie ausführen, während sie früher — noch in der zweiten Auflage — eine Allgemeinnarkose für wünschenswert oder erforderlich hielten. Sie anästhesieren durch Einspritzungen von ½%iger Novokainlösung und wenden eine Kombination von Leitungs- und Infiltrationsanästhesie an. Bemerkenswert ist, daß sie ohne Zusatz von Adrenalin arbeiten und Wert darauf legen, jedes Gefäß auf das exakteste zu unterbinden. Die anämisierende Wirkung der Nebenniere erschwert das Auffinden der kleinen blutenden Gefäße. — Auch die Schnittführung hat sich etwas geändert; sie wenden bei der Exstirpation des Kehlkopfes jetzt einen Bogenschnitt mit oberer Basis an und legen Gewicht darauf, daß die Nahtlinien, welche die Hautschnitte vereinigen, und die des Pharynx und des Ösophagus sich nicht decken, damit prima intentiv zustande kommen kann. Völlig neu dürften die angegebenen Methoden sein, Ösophagusdivertikel zu operieren. Der erweiterte Ösophagus wird freigelegt und auf beiden Seiten durch „Raffnähte" verengt. — Ebenso neu, wenigstens für das Handbuch, die vorliegenden Fälle liegen nach dem Erscheinen der zweiten Auflage, sind die Erfahrungen über die Totalexstirpation der krebsig erkrankten Luftröhre und kutaner Rekonstruktion derselben.

Digitized by Google
Original from UNIVERSITY OF MINNESOTA
Generated on 2019-10-24 18:17 GMT / http://hdl.handle.net/2027/umn.31951002684121b
Public Domain in the United States, Google-digitized / http://www.hathitrust.org/access_use#pd-us-google

Es sind dies wenige Proben, mit welcher Sorgfalt und mit welchem unendlichen Fleiße die beiden Autoren praktisch und theoretisch an den Fortschritten der Chirurgie der von ihnen dargestellten Gebiete gearbeitet haben. Wenige Proben; eine wirkliche Darstellung der Fortschritte, welche seit dem Erscheinen der zweiten Auflage errungen wurden, dürfte mehrere Bogen füllen.

Nur noch ein Wort über die Erfolge; Gluck und Soerensen haben zu berichten über mehrere Serien von Totalexstirpation des Kehlkopfes mit nur 2% Mortalität. Die große Verbesserung der Methodik und die Erweiterung der Erfahrungen haben notwendigerweise auch zu einem größeren Umfange der Arbeit und einer Vermehrung der Abbildungen geführt. Hervorheben möchte ich übrigens, daß wenigstens in dem mir zugänglichen Exemplar des Buches der Druck der Abbildungen ganz besonders gut ist und nicht hinter der zweiten Auflage zurücksteht.

Das Kapitel „Laryngofissur" hat an Stelle von Hansberg Ernst Seifert bearbeitet. Er hat mit großer Sorgfalt die Hansbergsche Einteilung und den Hansbergschen Text soweit möglich zu wahren gesucht, aber überall merkt man, daß die Darstellung von S. doch im wesentlichen auf eigenen Erfahrungen beruht, welche durch eine ganz besonders ausgedehnte Kenntnis der Literatur auch der fremdländischen unterstützt wird. — Somit ist die Arbeit von Seifert als eine durchaus selbständige aufzufassen, die auch in vielen Punkten von der Hansbergschen abzuweichen sich nicht scheut. Er plädiert ganz besonders für die Operation in Lokalanästhesie, er empfiehlt regionäre subkutane Umspritzung und Leitungsanästhesie der Zervikalwurzeln nach Braun; ist Allgemeinnarkose nicht zu umgehen (benommene Erwachsene und Kinder), rät er zur „Halbnarkose mit Chloroform". Während Hansberg noch in der zweiten Auflage es als Regel hinstellt, der Laryngofissur die Tracheotomie vorangehen zu lassen, tritt Seifert dafür ein in den meisten Fällen, die Operation einzeitig zu machen und die Tracheotomie wenn möglich überhaupt zu vermeiden. Sehr ausführlich ist die Beschreibung der Operation selbst. — Bedauern möchte ich, daß die dritte Tafel Hansbergs, welche namentlich die anatomischen Verhältnisse besonders schön darstellte, fortgefallen ist. Auch die Methoden der Nachbehandlung usw. sind mit besonderer Sorgfalt behandelt. Natürlich haben auch die Erfahrungen des Krieges gebührende Berücksichtigung gefunden.

In den nun folgenden vier Abschnitten hat sich eine so vollständige Umarbeitung wie in den Arbeiten von Gluck und Soerensen und von Seifert nicht als notwendig erwiesen, es genügte im wesentlichen ein Überarbeitung und Hinzufügung etwaiger neuer Erfahrungen. Waren doch z. B. für die von Felix Blumenfeld dargestellten „endolaryngealen Operationen" sowohl die Operationsmethodik als auch die pathologische Auffassung der in Frage kommenden Krankheiten schon bei dem Erscheinen der früheren Auflagen soweit ausgearbeitet, daß in den fraglichen Jahren wohl zahlreiche Einzelheiten, aber kaum eine irgend grundlegende Änderung oder Erweiterung stattgefunden hat. Der Abschnitt ist aber von dem Autor auf

Digitized by Google
Original from UNIVERSITY OF MINNESOTA
Generated on 2019-10-24 18:17 GMT / http://hdl.handle.net/2027/umn.31951002684121b
Public Domain in the United States, Google-digitized / http://www.hathitrust.org/access_use#pd-us-google

das Sorgfältigste durchgearbeitet und an sehr zahlreichen Stellen finden sich Erweiterungen und Zusätze, so daß die Darstellung Blumenfelds auch in der dritten Auflage bezeichnet werden kann als durchaus auf der Höhe der Zeit stehend und den Gegenstand völlig erschöpfend.

Etwa ähnlich dürfte das Werturteil über die drei folgenden Arbeiten „die Tracheotomie von Bockenheimer, die Tracheobronchoskopie von Mann und die Ösophagoskopie von Starck" ausfallen. Beim Vergleichen findet man in der dritten Auflage unter wesentlicher Erhaltung des früheren Textes zahlreiche Verbesserungen und Erweiterungen. Am Schlusse des Bockenheimerschen Aufsatzes findet sich ein kurzer, aber sehr lehrreicher Abschnitt über Erfahrungen im Kriege und eine Erörterung darüber, ob in jedem Falle von Kehlkopfverletzung die prophylaktische Tracheotomie gemacht werden solle; er ist in Übereinstimmung mit Franz dafür, „denn eine prophylaktische Tracheotomie ist im Gegensatz zu einer Notoperation ein einfacher Eingriff". Andrerseits aber unterläßt er auch nicht, dem Zweifel von Imhofer gegen die wahllose Tracheotomie Ausdruck zu geben. Das Literaturverzeichnis hat erhebliche Ausdehnung erfahren.

Was Mann veranlaßt hat, bei seiner Neubearbeitung die Schwebelaryngoskopie ganz fortzulassen, ist mir nicht ganz erfindlich gewesen; die beiden Fälle von Trachealkarzinom, die von mir und von Soerensen veröffentlicht worden sind (1914 und 1915), scheint der Autor übersehen zu haben. In beiden Fällen war die Diagnose durch das Tracheoskop gestellt und auch in meinem Falle auf diesem Wege durch eine Abtragung der Geschwulst eine vorübergehende Besserung erreicht worden. — Sehr interessant und sehr wichtig ist in der neuen Auflage der Hinweis auf die Bedeutung des klinischen Bildes und namentlich der Anamnese bei Fremdkörperaspiration.

Der Aufsatz von Starck „Ösophagoskopie" steht auf der Höhe der zahlreichen Arbeiten des renommierten Autors auf diesem Gebiete. Die neue Auflage bietet sehr zahlreiche Verbesserungen und Erweiterungen. Neben der großen persönlichen Erfahrung Starcks ist namentlich die sorgfältige Benutzung der Literatur hervorzuheben. Zu bedauern ist, daß Starck in seinem Literaturverzeichnis nur die größeren benutzten Werke anführt, die zahlreichen Einzelaufsätze zwar gewissenhaftest, aber ohne Ortsangabe anführt.

Ich möchte mit denselben Worten wie die Besprechung des Bandes I schließen, daß auch Band IV einen wesentlichen Fortschritt darstellt zur Ehre deutscher Wissenschaft und deutscher Arbeit. Auch der Leistungen des Verlages muß rühmend gedacht werden. P. Heymann.

Digitized by Google
Original from UNIVERSITY OF MINNESOTA
Generated on 2019-10-24 18:17 GMT / http://hdl.handle.net/2027/umn.31951002684121b
Public Domain in the United States, Google-digitized / http://www.hathitrust.org/access_use#pd-us-google

Personalien und Notizen.

Ernannt: Die a. o. Professoren Dr. Bernhard Heine (Ohrenheilkunde) in München und Dr. P. Manasse (Laryngo-Rhino-Otologie) in Würzburg zu ordentlichen Professoren. — Professor Dr. Oppikofer zum Vorstand der Klinik für Ohren- und Kehlkopfkrankheiten in Basel.

Verliehen: Dem Privatdozenten für Otologie Dr. Erich Ruttin in Wien der Titel eines a. o. Professors. — Dem Privatdozenten für Oto-Rhino-Laryngologie Dr. W. Klestadt in Breslau die Dienstbezeichnung a. o. Professor.

Gestorben: Der a. o. Professor der Laryngo-Otologie Dr. Jakob Katzenstein in Berlin.

Gewählt: Professor Dr. Manasse zum Dekan der medizinischen Fakultät in Würzburg.

Medizinisch-literarische Zentralstelle. Der bisherige Leiter, Herr Oberstabsarzt a. D. Berger, hat aus Gesundheitsrücksichten die Leitung der „Medizin.-literar. Zentralstelle" niedergelegt. An seine Stelle ist deren langjähriger Mitarbeiter, Herr Dr. M. Schwab, Berlin, getreten, der auch die Verwaltung der „Sonderdruckzentrale" übernommen hat. — Alle Zuschriften nur an: Dr. M. Schwab, Berlin W 15, Pariserstraße 3.

Acta otolaryngologica. *Bd. III. H. 3.* E. Schmiegelow (Kopenhagen): Sir Felix Semon. H. Burger (Amsterdam): Gustav Killian. R. Bárány (Upsala): Zur Klinik und Theorie des Eisenbahnnystagmus. H. W. Stenvers (Utrecht): Roentgenography of the os petrosum. H. W. Stenvers (Utrecht): Deformities in patients, who have suffered from meningitis cerebrospinalis epidemica. Roentgenological-otological examination. E. Ruttin (Wien): Zur normalen und pathologischen Anatomie des Utriculus und der Cysterna perilymphatica. A. de Kleyn und C. Versteegh (Utrecht): Anomalies in patients, who suffered from epidemic cerebrospinal meningitis. R. Lund (Copenhague): La neurolabyrinthite syphilitique. G. V. Th. Borries (Nestved): Vestibular Nystagmus in the Nineteenth Century. H. J. L. Struycken (Breda): Das Thermophon. H. J. L. Struycken (Breda): Vereinfachung der mikroptischen Stimmgabel und deren Verwendung. Thérapeutique pratique. Analyses. — *H. 4.* H. Burger (Amsterdam), A. af Forselles (Helsingfors), G. Holmgren (Stockholm), E. Schmiegelow (Kopenhagen), V. Uchermann (Kristiania): Bárány und die Wiener Universität. R. Lund (Copenhague): Recherches sur la fonction acoustique, avec étude particulière du raccourcissement pathologique de la transmission osseuse chez les syphilitiques dont l'audition est normale en apparence. I. Kiproff (Sofia): Eine neue Methode zur Operation der Antritis frontalis abscedens bilateralis. A. Binnerts (Hague): Fistula of the Parotid gland after Mastoid Operation. H. Key-Aberg (Stockholm): La rhinolithiase. Monographie et étude de cas. J. Karlefors (Upsala): Untersuchungsmethoden der pontocerebellaren Subdural- und Subarachnoidalräume. R. Lund (Copenhague): Observations cliniques pour contribuer à élucider la question de la neuro-labyrinthite syphilitique. A. Verhagen (Padang): Un cas d'otite moyenne occasionnée par un ver. C. O. Nylén (Stockholm): A Nystagmus Phenomenon. Recueil de faits cliniques. Sociétés savantes: Sitzungsberichte der Dänischen oto-laryngologischen Gesellschaft. Analyses. — *Bd. IV. H. 1.* H. Burger (Amsterdam): Un cas de pierre du poumon enlevée par bronchoscopie. G. V. Th. Borries (Copenhagen): Studies on normal caloric Nystagmus. B. Magnus (Utrecht): Beiträge zur Pharmakologie der Körperstellung und der Labyrinthreflexe. I. Vorbemerkungen. V. Nasiell (Stockholm): Inhibition du Nystagmus spontané et expérimentalement provoqué, par l'occlusion des yeux, la fixation et la convergence. J. Kragh (Copenhagen): Tuberculous diverticula of the oesophagus. H. Burger (Amsterdam): Ascaris lumbricoides in the nose. R. Bárány (Upsala): Kortikale Hemmung

Digitized by Google
Original from UNIVERSITY OF MINNESOTA
Generated on 2019-10-24 18:17 GMT / http://hdl.handle.net/2027/umn.31951002684121b
Public Domain in the United States, Google-digitized / http://www.hathitrust.org/access_use#pd-us-google

des Nystagmus bei Augenmuskellähmungen. N. Rhodin (Stockholm): A case of joint affection in the Larynx with Gonorrhoea. R. Bárány (Upsala): Zur Zerlegung der Fallreaktion in zwei Komponenten. P. H. G. van Gilse (Haarlem): Zur Diagnostik der Fremdkörperstenose im Bronchialbaum. G. Portmann (Bordeaux): Contribution à l'étude de l'ulcère perforant de la cloison nasale. R. Bárány (Upsala): Das Fischersche und Kisssche Vorbeizeigen bei Seitenwendung der Augen. A. Plum (Copenhague): Les affections de l'oreille moyenne dans le lupus vulgaire. Thérapeutique pratique. Analyses. — *H. 2.* R. Bárány (Upsala): J. R. Ewald †. G. Riehl (Wien): Erwiderung auf den Artikel: „Bárány und die Wiener Universität". Mit redaktioneller Antwort. E. Schmiegelow (Copenhague): Contributions cliniques à la localisation des centres de coordination du cervelet. J. Karlefors (Upsala): Pointing reaction weaker outwards, stronger inwards. A general Symptom of intra-cranial pressure produced from the side of the cerebellum. D. J. Jonkhoff (Utrecht): Beiträge zur Pharmakologie der Körperstellung und der Labyrinthreflexe. II. Strychnin. H. Mygind (Copenhagen): The Surgical Complications of Acute Middle-Ear Suppuration in 1000 Cases of Mastoid Operation. J. Kragh (Copenhague): La réaction vestibulaire de la tête R. Lund (Copenhague): Deux chas d'affection des canaux semi-circulaires et de 'appareil otolotique. R. Bárány (Upsala): Bemerkungen zur Arbeit von J. Fischer. Hirntumor und Gehörorgan, in der Monatschr. f. Ohrenheilkunde 1921. A. Hofvendahl (Stockholm): Die Bekämpfung der Kokainvergiftung. Praktische Ratschläge. Analyses.

Zur gefälligen Beachtung!

Die in der letzten Zeit eingetretene ungeahnte Geldentwertung, verbunden mit den ständig wachsenden Herstellungskosten, Papierpreisen und sonstigen Unkosten hat auch die Fachschriften ganz empfindlich in Mitleidenschaft gezogen. — Der Mitte Mai für das III. Quartal festgesetzte Bezugspreis entsprach nicht annähernd unseren Eigenkosten, immerhin haben wir von einer begründeten größeren Erhöhung für das abgelaufene Vierteljahr Abstand genommen.

Unter dem Drucke der wirtschaftlichen Verhältnisse sehen wir uns nun gezwungen, den Bezugspreis für das IV. Quartal zu erhöhen, bemerken jedoch ausdrücklich, daß auch der neue Preis unsere Kosten nicht deckt, doch wollen wir unseren geschätzten Abonnenten auch weiterhin ein möglichst billiges Fachblatt bieten. —

Der Bezugspreis für das IV. Quartal 1922 beträgt: für Deutschland und Deutschösterreich: ö. K. 20.000·—, für Ungarn: ung. K 1000·—, für die Tschechoslowakei: č. K 50·—, für Polen: poln. M 4000·—, für Jugoslawien: Dinar 80·—, für Rumänien: Lei 100·—, für Italien: Lire 20·—, für das übrige Ausland Schw. Fr.: 10·— exklusive Porto.

Die Verlagsbuchhandlung.

Verleger, Herausgeber und Eigentümer: Urban & Schwarzenberg, Verlagsbuchhandlung in Wien I, Mahlerstraße 4 (verantwortlich: Karl Urban in Wien IV, Brucknerstraße 8). — Verantwortliche Schriftleiter: Für den otologischen Teil: Dr. E. Urbantschitsch in Wien I, Schottenring 24; für den laryngologischen Teil: Prof. Dr. H. Marschik in Wien IX, Severingasse 1a; für den übrigen Teil: Karl Urban in Wien IV, Brucknerstraße 8. — Druck R. Spies & Co. in Wien V, Straußengasse 16 (verantwortlich: Rudolf Wielinger in Wien IV, Schleifmühlgasse 7).

Digitized by Google
Original from UNIVERSITY OF MINNESOTA
Generated on 2019-10-24 18:18 GMT / http://hdl.handle.net/2027/umn.31951002684121b
Public Domain in the United States, Google-digitized / http://www.hathitrust.org/access_use#pd-us-google

MONATSSCHRIFT FÜR OHRENHEILKUNDE
UND
LARYNGO-RHINOLOGIE

56. Jahrg. 1922. 11. Heft.

Nachdruck verboten.

Original-Artikel.

Aus dem Leopoldstädter Kinderspitale (Primarius: Dr. Fritz Passini).

Persistenz des Canalis cranio-pharyngeus mit Rachendachhypophyse und Kephalokele.

Von
Dr. **Rahel Pilpel**, Assistentin.

(Mit 2 Figuren.)

Zu den häufigsten Resten des embryonalen Entwicklungsganges der Hypophyse gehört ein das Keilbein durchbohrender Kanal, der Canalis cranio-pharyngeus. Derselbe zeigt den Weg an, den der Drüsenanteil der Hypophyse genommen hat, seine Ausmündung liegt an der höchsten Partie der Sattelgrube. An der Stelle, die dem ursprünglichen Ende des Canalis cr.-phar. ventralwärts entspricht, findet sich beim Menschen, und zwar ausschließlich bei diesem, ein Gebilde, die Rachendachhypophyse. Sie ist ein abgesprengtes Stück des Darmteiles der Hypophyse, das den Schädel nicht durchwandert hat. Sie wird von derbem Bindegewebe umschlossen, welches die Schleimhaut des Rachendaches mit dem Periost der Unterfläche des Keilbeinkörpers verbindet. Als erster beschrieb die Rachendachhypophyse Kilian, der sie bei 5 von 11 untersuchten Föten vorfand, ihr jedoch keine Bedeutung zuschrieb. Später fanden sie auch Erdheim, ferner Arai. Alle diese Autoren aber glaubten, die Rachendachhypophyse verschwinde im extrauterinen Leben, bis Civalerri sie zum ersten Male auch bei Erwachsenen vorfand, und zwar in 8 von 11 untersuchten Leichen. Ferner fand Lunghettini die Rachendachhypophyse bei 4 Frauen. Citelli, der umfassende Untersuchungen über die Rachendachhypophyse bei Kindern jeden Alters anstellte, da er ihrem Vorhandensein eine wichtige Bedeutung zuschrieb, fand dieselbe in 18 von 25 untersuchten Kinderleichen. Es gelang ihm auch, in allen diesen Fällen nachzuweisen, daß die Blutgefäße einen Zusammenhang vermitteln zwischen Rachendachhypophyse, Schleimhaut, Mandeln, Periost, Basisphenoid bis zur Sella turcica und zentraler Hypophyse, welche Gefäße bei Entzündungen im Nasenrachenraum sämtlich kongestioniert erscheinen. Es können sich also nach der Ansicht von Citelli entzündliche Erscheinungen im Nasenrachen-

Digitized by Google
Original from UNIVERSITY OF MINNESOTA
Generated on 2019-10-24 18:17 GMT / http://hdl.handle.net/2027/umn.31951002684121b
Public Domain in the United States, Google-digitized / http://www.hathitrust.org/access_use#pd-us-google

raume auf die Rachendachhypophyse fortpflanzen und in der Zeit der Entwicklung des Kindes den Entwicklungsprozeß der Hypophyse und des ganzen Organismus stören. Damit erklärt auch Citelli, warum nach der Entfernung von Adenoiden oft eine überraschende Entwicklung des Skelettes erfolgt. Auch Poppi schreibt die günstigen Erfolge nach Entfernung der Adenoide der wahrscheinlichen Unterbrechung anomaler Gefäßkommunikationen zwischen hyperplastischen Tonsillen und Rachendachhypophyse und durch eventuelle Reste des Canalis cr.-phar. mit der zentralen Hypophyse zu, die in irgendeiner Weise die Funktion der Hypophyse beeinträchtigen sollen. Dagegen glaubt Christelli, der 31mal bei menschlichen Leichen die Rachendachhypophyse vorfand, sie sei ein rudimentäres Organ, dessen Funktion im Haushalt des Gesamtorganismus keine erhebliche Rolle spielt.

Das Vorhandensein des Canalis cr.-phar. ist nicht an das der Rachendachhypophyse gebunden, er kommt auch viel seltener als letztere vor, doch kann sich in einen offen gebliebenen Canalis cr.-phar. die Rachendachhypophyse fortsetzen. Ebenso können sich in demselben Drüsenreste, ja sogar der ganze Darmteil der Hypophyse vorfinden, dessen normaler Aufstieg in die Schädelhöhle ausgeblieben ist.

Die Angaben über persistierenden Canalis cr.-phar. in der Literatur sind sehr zahlreich. Haberfeld zählte 73 Fälle auf, Sokolow stellte fest, daß der Prozentsatz des Canalis cr.-phar. bei Säuglingen größer ist als bei Erwachsenen. Die Erklärung für das Vorhandensein des Canalis cr.-phar. ist bei den einzelnen Autoren eine verschiedene. So halten Sokolow, Le Double usw. die Persistenz des Canalis cr.-phar. für Atavismus, Exner spricht die Störung im Bereiche des Canalis cr.-phar. als das Primäre an, der sekundär hinzugetretene Hydrozephalus erweitert ihn und macht Raum für eine Kephalokele. Ettore Levi glaubt an eine Persistenz des Canalis cr.-phar. in allen Fällen von Akromegalie und schließt daraus auf die schon im frühesten Embryonalstadium stattfindende Störung der Hypophysenentwicklung bei dieser Anomalie. Während Erdheim in einem Falle von Akromegalie den Canalis cr.-phar. vorfand, konnte Haberfeld einen derartigen Befund bei den von ihm untersuchten Schädeln von Akromegalen niemals erheben. Bei einem Anenzephalus fand der letztgenannte Autor einen Canalis cr.-phar. ausgefüllt von der stark deformierten Hypophyse, die mit ihrem oberen Ende — dem Hinterlappen — ins Schädelinnere hineinragte, während das untere Ende in Form eines Polypen, mit Rachenschleimhaut überzogen, in den Rachen hineinhing. Die Hypophyse war normal angelegt und ausgebildet, doch war der Aszensus unkomplett, während der Kontakt mit dem Infundibulum normal erfolgt war, wie der normale Hinterlappen bewies. Haberfeld stellte auch bei weiteren fünf Anenzephalen bei gleichzeitig vorliegenden Mißbildungen anderer Art (doppelseitige Gaumenspalte und Hasenscharte, Hydrozephalus internus usw.) den persistierenden Canalis cr.-phar. fest.

Digitized by Google
Original from UNIVERSITY OF MINNESOTA
Generated on 2019-10-24 18:18 GMT / http://hdl.handle.net/2027/umn.31951002684121b
Public Domain in the United States, Google-digitized / http://www.hathitrust.org/access_use#pd-us-google

Bei den systematischen Untersuchungen von 256 Schädeln von Erwachsenen und 30 Schädeln von anatomisch normalen Neugeborenen und Föten, konnte dieser Autor kein einziges Mal einen durchgängigen Canalis cr.-phar. nachweisen. Das veranlaßte Haberfeld zur Ansicht, daß die Angaben anderer Forscher auf einem Irrtum beruhen dürften, den er dahin aufklärte, daß sich am mazerierten Schädel die Synchrondrosis intersphenoidalis, die in vivo mit Knorpel ausgefüllt ist, als Kanal präsentiert. Auch Citelli, dessen Untersuchungen in die gleiche Zeit fallen wie die von Haberfeld, fand bloß viermal bei 25 Kinderleichen einen Canalis cr.-phar. vor und schreibt demselben eben wegen dieser Seltenheit des Vorkommens keine weitere Bedeutung zu. Schultz untersuchte 800 Menschenschädel und fand nur viermal einen ganz erhaltenen, 71mal einen unvollständigen Canalis cr.-phar.

Erwähnenswert ist die Angabe von Suchanek über einen Befund von persistierendem Canalis cr.-phar. bei einem 4 Jahre alten, an Diphtherie verstorbenen Mädchen. Vier Millimeter oberhalb der normalen Rachentonsille war eine Einsenkung im Rachendach, in der ein Gebilde von 3½ mm Durchmesser lag. Im histologischen Präparate fand sich der vordere und hintere Keilbeinkörper durch die bis in die Rachenschleimhaut reichende Hypophyse getrennt, dieselbe war von der Dura umgeben. Suchanek deutete diesen Fall als persistierenden Canalis cr.-phar. Von besonderem Interesse erscheint der von Priesel berichtete Fall bei einem 91 Jahre alten Zwerge. Eine Lücke in der Sella turcica führte in eine Höhle im Keilbeinkörper, die sich in einen Canalis cr.-phar. fortsetzte, der hinter dem Vomer mündete. Die Höhle war ausgefüllt von einem sehr dünnwandigen Säckchen von Haselnußgröße, mit Liquor gefüllt, das am oberen Pol gegen das Dorsum sellae zu verdickt war. Es setzte sich nach oben in einen 0·5 mm dünnen Stiel fort, der weiter hinaufzu dicker wurde und in ein 5 mm in Durchmesser haltendes Gebilde überging, das dem Infundibulum bzw. Tuber cinereum zu entsprechen schien. Die histologische Untersuchung ergab, daß das beschriebene Gebilde die nicht veränderte Neurokypophyse darstellte, für deren Verweilen an dieser Stelle ein mangelhafter Deszensus schuldtragend ist. An ihrer vorderen Fläche und auf die Seitenteile übergreifend fand sich ein dünnes Lager von Vorderlappenzellen, welches kontinuierlich in den dünnen Stiel überging und auch eine sehr dünne Lage in der Wand des Säckchens bildete. Priesel erklärt seinen Fall als Ossifikationsstörung im Keilbeinkörper, vielleicht hervorgerufen durch abnorm langes Persistieren des Hypophysenganges. Als die normale Ossifikation ausblieb, und Mesenchym und Knorpelmasse im Basissphenoid schwand, rückte unter intrakraniellem Druck der Vorderlappen der Hypophyse in die Höhle. Die an sich durch mangelhafte Verbindungen mit der Neurohypophyse schlechten Zirkulationsverhältnisse wurden noch schlechter und es kam zur Rarifizierung des Vorderlappenparenchyms. Es sei erwähnt, daß ein fehlender Deszensus der Neurohypophyse, wenn auch

Digitized by Google
Original from UNIVERSITY OF MINNESOTA
Generated on 2019-10-24 18:18 GMT / http://hdl.handle.net/2027/umn.31951002684121b
Public Domain in the United States, Google-digitized / http://www.hathitrust.org/access_use#pd-us-google

selten, ohne sonstige Anomalie vorkommt, wofür derzeit eine Erklärung fehlt.

Weiters hat Mauksch 9 Fälle von Kranioschisis untersucht und fand in 5 Fällen einen zum Teil erhaltenen Canalis cr.-phar., der immer Bindegewebe enthielt, welches bei noch nicht erfolgtem Verschluß einerseits mit dem Bindegewebe der Sella turcica, andrerseits mit dem des Rachendaches in Verbindung stand. Die gesetzmäßig vorhandenen Gefäße des Canalis cr.-phar. kommunizierten mit den Gefäßen der Schädelbasis und des Rachendaches und stellten die Verbindung des extra- und intrakraniellen Kreislaufes dar. Diese Gefäße lassen sich nach Mauksch vielleicht als Ursache für das Offenbleiben des Canalis cr.-phar. auffassen. Die durch die Kranioschisis bedingten schweren Zirkulationsstörungen scheinen starke Überfüllung der Gefäße an der Schädelbasis zu bewirken, die dann teilweise Abfluß durch die Gefäße des Canalis cr.-phar. finden können. Er fand in 7 seiner 9 Fälle nur einen Vorderlappen, nur 2 hatten alle 3 Lappen, wobei der Hinterlappen zu Gunsten des Mittellappens stark zurückgeblieben war. Nie war ein Mittellappen bei fehlendem Hirnanteil der Hypophyse zu sehen. Daraus schließt dieser Autor, daß die Ausbildung des Mittellappens eng an das Vorhandensein des Hinterlappens gebunden ist.

Zu den oben genannten Fällen gehört in ausgesprochenem Maße der nunmehr zu beschreibende, der sowohl in klinischer als in anatomischer Hinsicht besonderes Interesse zu wecken geeignet erscheint. Es handelt sich um ein 3 Jahre altes Kind, Maria R., das am 18. Juli d. J. 1920 in das Leopoldstädter Kinderspital eingeliefert wurde.

Der Aufnahmsstatus ergab: Ein kleines, sehr mageres, blasses Kind, bewußtlos, schreit bei Berührung auf, reagiert jedoch nicht auf Anrufen. Weite, ungleiche Pupillen, starker Trismus, hochgradige Nackenstarre, Opisthotonus, Kernig +, Reflexe gesteigert. Innerer Befund o. B. Aus der Anamnese war folgendes zu entnehmen: Das Kind kam mit einer intrafötal ausgeheilten Hasenscharte zur Welt, überstand als einzige Kinderkrankheit Masern und entwickelte sich bis zur jetzigen Erkrankung geistig normal, körperlich war es etwas zurückgeblieben. Wegen seit längerer Zeit bestehenden Schnarchens und Offenhalten des Mundes wurde die Patientin 6 Tage vor der Spitalsaufnahme anderenorts an „Wucherungen" operiert. In der Nacht nach der Operation trat Fieber, Erbrechen und Benommenheit auf. Seit 3 Tagen besteht Nackenstarre, das Kind liegt immer auf der Seite, nimmt keine Nahrung zu sich.

Die sofort nach der Aufnahme ausgeführte Lumbalpunktion lieferte eine langsam abfließende, sehr trübe Flüssigkeit. Im gefärbten Präparat fanden sich reichlich Eiterzellen, große und kleine Kokkenformen und verschiedene Arten von Stäbchen.

Am 19. Juli nachts Exitus letalis. Die Diagnose lautete: Meningitis purulenta. Aus dem zeitlichen Zusammenhange und aus dem bakteriologischen Befunde wurde gefolgert, daß durch die Operation die Bakterien

Digitized by Google
Original from UNIVERSITY OF MINNESOTA
Generated on 2019-10-24 18:17 GMT / http://hdl.handle.net/2027/umn.31951002684121b
Public Domain in the United States, Google-digitized / http://www.hathitrust.org/access_use#pd-us-google

der Rachenflora in die Meningen inokuliert worden waren. Der Weg, auf dem dies geschah, war unklar.

Eine ganz überraschende Erklärung gab nun der Obduktionsbefund. Derselbe bestätigte zunächst die klinische Diagnose, indem sich eine eiterige Entzündung der Gehirnhaut vorfand mit besonderer Beteiligung der Hirnbasis, ferner bestand Empyem der Ventrikel.

Bei der Untersuchung der Schädelbasis nach der Herausnahme des Gehirnes fiel sofort ein großer Defekt im Bereich des Keilbeinkörpers auf, indem an Stelle der Sella turcica ein längsovales Loch sich vorfand, in welches ein Hirnanteil hineinragte. Es wurde der Keilbeinkörper unter Abtragung der Alae magnae und parvae herausgemeißelt. Die beigegebene Abbildung zeigt klar die auffallenden Verhältnisse am Keilbeinkörper.

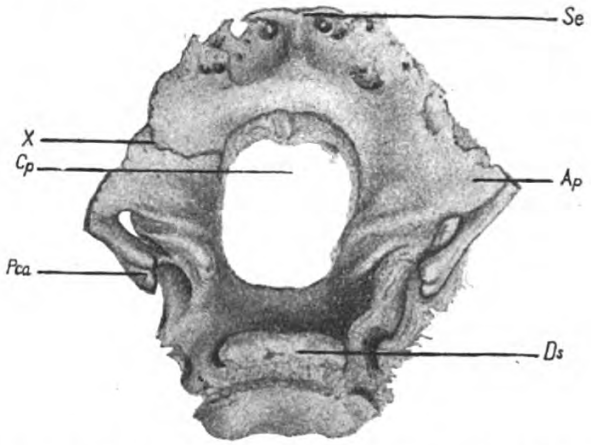

Keilbeinkörper von oben gesehen. Die Alae magnae und parvae knapp am Körper abgetragen. *Ap* Ala parva, *Cp* Canali cranio-pharyngeus, *Ds* Dorsum sellae, *Pca* Processus clionoideus ant., *Se* Spina ethmoidalis, *X* Spalte im Knochen, wahrscheinlich bei der Präparation entstanden. (Natürliche Größe.)

Man sieht ein mächtiges Loch, dessen Durchmesser in medianer Richtung 21 mm und in frontaler 14 mm beträgt und das von Weichteilen erfüllt war, die zur mikroskopischen Untersuchung herausgeschält wurden. Das Loch nimmt die gesamte Sella turcica ein und reicht nach vorn bis knapp an die Spina ethmoidalis, so daß von einem Tuberculum sellae sowie vom Sulcus chiasmatis nichts zu sehen ist. Seitlich reicht es an die Wurzeln der Keilbeinflügel und nach rückwärts ist es vom Dorsum sellae mit dem Processus clinoideus posterior begrenzt. Es fehlt jedweder knöcherne Boden zu dieser Partie, Keilbeinhöhlen sind nicht vorhanden, die Flügelfortsätze zeigen nichts besonderes.

Bei der Entnahme des Gehirnes konnte dieses nicht in seiner Kontinuität erhalten werden, die Hypophysengegend wurde teilweise zerstört. Das übrige Gehirn war in seinem Baue normal.

Digitized by Google
Original from UNIVERSITY OF MINNESOTA
Generated on 2019-10-24 18:18 GMT / http://hdl.handle.net/2027/umn.31951002684121b
Public Domain in the United States, Google-digitized / http://www.hathitrust.org/access_use#pd-us-google

Der Keilbeinkörper mitsamt den Weichteilen und dem entsprechenden Stücke des Pharynxdaches wurde zum Zwecke der mikroskopischen Untersuchung in Alkohol fixiert. Die aus dem Loche an der Schädelbasis herausgeschälten Weichteile wurden in Zelloidin eingebettet und in den verschiedenen Richtungen geschnitten. Die Färbung erfolgte in Delafillds Hämatoxylineosin. Die histologische Untersuchung ergab folgendes (s. Abbildung).

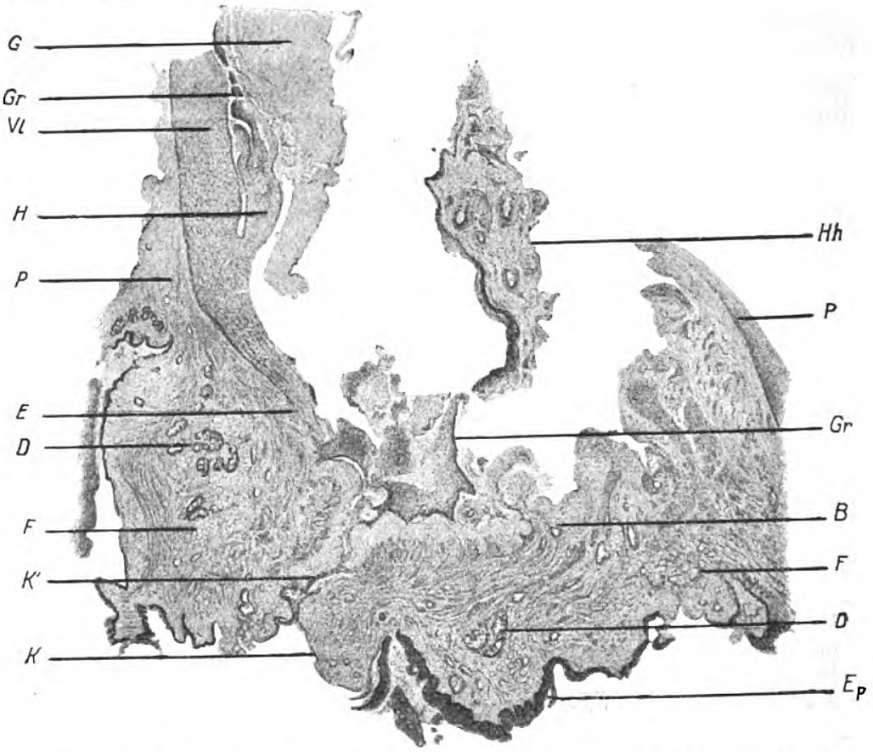

Weichteile des Canalis cranio-pharyngeus am medianen Längsschnitt. *B* Boden des Canalis cr.-phar., *D* Drüsen des Pharynxdaches, *E* unteres Ende der Adenophpophyse, *Ep* Epithel des Pharynxdaches, *F* Fettgewebe, *G* Gehirnstückchen, *Gr* Gerinnsel von Leukozyten durchsetzt, *H* Hinterlappen?, *Hh* Hirnhäute, *K* und K^1 Kontinuitätstrennung durch die Operation gesetzt, *P* Periost, *Vl* Vorderlappen der Hypophyse. (Fast 5fache Vergrößerung.)

Den größeren Teil des Knochendefektes nimmt ein Hohlgebilde ein, in dem verhältnismäßig spärliche Fetzen von Hirnhäuten mit größeren Gefäßen, die sämtlich eitrig infiltriert erscheinen (*HL*) sowie Stückchen von Hirnsubstanz (*G*) liegen. Periost (*P*) und Hirnhäute scheinen die Begrenzung dieser Höhle nach rückwärts zu bilden, während die vordere Wand von der wie zusammengedrückt erscheinenden Hypophyse (*VI*) gebildet wird. Nach unten (rachenwärts) ist der Knochendefekt durch

Digitized by Google
Original from UNIVERSITY OF MINNESOTA
Generated on 2019-10-24 18:18 GMT / http://hdl.handle.net/2027/umn.31951002684121b
Public Domain in the United States, Google-digitized / http://www.hathitrust.org/access_use#pd-us-google

eine derbe, bindegewebige Haut (*B*) abgeschlossen, die ohne scharfe Grenze in die Schleimhaut des Rachendaches, in der auch Drüsen (*D*) und Fettgewebsläppchen (*F*) nachgewiesen sind, übergeht und seitwärts und nach oben ihre Fortsetzung in das Periost findet. Welche Beziehung diese die Höhle rachenwärts abschließende Bindegewebsplatte zu den Gehirnhäuten eingenommen hat, kann man — da das Präparat bei der Herausnahme eine teilweise Zerstörung erlitt — nicht feststellen. Auch sie zeigt herdweise zum Teil diffuse Infiltrierungen, die Gefäße und Spalten sind reichlich mit Eiterzellen erfüllt. An der oberen Fläche dieser Platte liegen mächtige Balken von außerordentlich stark von Eiterzellen durchsetztem Gerinnsel. Aus demselben Grunde ist auch die hintere und seitliche Begrenzung des Keilbeindefektes nicht klar zu erkennen. An einzelnen Stellen der hinteren Zirkumferenz (in der Gegend von *P*) scheint bindegewebige und nervöse Substanz gemengt vorhanden zu sein.

Besonderes Interesse erfordert die vordere Wand der Höhle, die von Periost (*P*) und der darauf liegenden Hypophyse (*Vl* und *H*) gebildet wird. Von der Hypophyse ist vor allem der Vorderlappen zu erkennen, der wie angepreßt an die vordere Wand erscheint. Sein Durchmesser von vorn nach hinten gemessen beträgt $1^3/_4$ mm. Von oben nach unten kann er nicht gemessen werden, nachdem das obere Ende abgerissen ist, während nach unten zu die Hypophyse ohne scharfe Grenze in die Rachenschleimhaut übergeht. Das auf dem Schnitte vorhandene Stück mißt in der genannten Richtung, so weit sich die Hypophyse kompakt begrenzt, 9 mm.

Hinsichtlich des feineren Baues dieses Vorderlappens kann folgendes erhoben werden: Vom derben Periost, welches eine mäßige Zellvermehrung — vorzüglich durch lymphoide Zellen — zeigt, ist er scharf abgegrenzt. Die Drüsenzellen zeigen eine Anordnung in Strängen und Haufen, zwischen welchen eng anliegende Gefäße zu sehen sind, so daß das normale Bild des Vorderlappens ziemlich gut wiederzuerkennen ist. Die Gefäße klaffen teilweise und sind dann mit Blut gefüllt. Die Drüsenzellen sind teils oxyphile, teils chromophobe, basophile können nicht festgestellt werden. Im allgemeinen überwiegen die oxyphilen Zellen, besonders sind sie nach oben zu stark vertreten. Es wäre noch zu erwähnen, daß einerseits bezüglich der Kerne bedeutende Größenunterschiede zu erkennen sind, andrerseits, daß die kleineren Kerne stellenweise pyknotisch erscheinen, wie solche Befunde auch an normalen Hypophysen erhoben werden können. Neben den beschriebenen Zellen sind auch allenthalten Lymphozyten in mäßiger Zahl zu sehen.

Das obere Ende der Hypophyse ist wie erwähnt weggeschnitten.

Die nach hinten gegen das Lumen der beschriebenen Höhle zeigende Fläche ist im oberen, größeren Teil scharf abgesetzt und zeigt daselbst größere Haufen eitrig infiltrierten Gewebes und von Eiterzellen durchsetzte Gerinnsel. Der untere Teil dieser hinteren Fläche geht in ein Bindegewebe (*H*) über, in dem sich anfänglich noch einzelne Drüsenstränge

Digitized by Google
Original from UNIVERSITY OF MINNESOTA
Generated on 2019-10-24 18:18 GMT / http://hdl.handle.net/2027/umn.31951002684121b
Public Domain in the United States, Google-digitized / http://www.hathitrust.org/access_use#pd-us-google

verlieren. Weiter nach rückwärts erscheint dieser bindegewebige Anhang der Hypophyse reichlich von Eiterzellen infiltriert und endet in den früher erwähnten eitrigen Gerinnseln und Gewebsmassen. Nach unten gegen die Rachenschleimhaut zu setzt sich das Drüsengewebe lockerer werdend, ohne scharfe Grenze fort. Man sieht da zunächst noch Zellstränge und Haufen, durch reichliches Bindegewebe voneinander getrennt, die immer kleiner werdend, zuletzt nur noch als einzelne oder ganz kleine Gruppen sicherer Drüsenzellen in lockerer Verteilung weit, bis fast in die Rachenschleimhaut hinein zu finden sind.

Auffallend ist noch, daß von diesem unteren Rand des Vorderlappens (bei *E*) ein schmaler Strang von Drüsenzellen nach vorn in das periostale Bindegewebe eine Strecke weit hinauf verfolgt werden kann. Die Schleimhaut ist in den peripheren Partien des Präparates von einem mehrreihigen flimmernden Zylinderepithel besetzt und weist auch reichlich Wanderzellen auf. Die mittleren Partien der Oberfläche erscheinen zum Teil frei von Epithel (*K*), zum Teil mit geschichtetem Plattenepithel (*Ep*) überzogen, das eine papillentragende Schleimhaut bedeckt. Die eptihellosen Partien sind begrenzt, zum größten Teil stark zellig infiltriert und teilweise von nekrotischen Gewebsfetzen und Gerinnsel bedeckt.

Typisch adenoides Gewebe der Schleimhaut ist im größten Teil nicht aufzufinden, nur ganz peripher ist das Schleimhautepithel von Lymphozyten durchsetzt. Auch Drüsen und Fettgewebsläppchen (*Dr* und *F*) sind zu sehen.

Gegen den vorderen Rand zu sieht man im Bereich einer epithellosen Schleimhautpartie eine Kontinuitätstrennung (*K*), nach oben (K^1) ins Gewebe verfolgbar und von einer reichlich von Eiterzellen durchsetzten Gerinnselmasse erfüllt. Sie setzt sich durch das ganze Gewebe hindurch fort, welches den Boden des Canalis cr.-phar. bildet und stellt auf diese Weise dessen Kommunikation mit der Rachenhöhle dar. In der Umgebung dieser Kontinutitätstrennung erscheint das Gewebe besonders stark zellig infiltriert, gegen die Schleimhautoberfläche zu stellenweise nekrotisch.

Aus dem osteologischen sowie aus dem histologischen Befund ergibt sich nun wohl mit Sicherheit, daß der die Sella turcica ersetzende Defekt im Keilbeinkörper als Canalis cr.-phar. von gewaltiger Größe bezeichnet werden darf, denn als ein wichtiger Bestand seines Inhaltes wurde die bis in die Rachenschleimhaut sich fortsetzende Hypophyse nachgewiesen. Doch nimmt die Hypophyse selbst nur einen kleinen Teil des Canalis cr.-phar. ein, während den Hauptanteil am Inhalt der zystische Hohlraum hat, der nach der oben gegebenen Beschreibung wohl als Kephalokele zu bezeichnen ist (eine sichere Entscheidung ist jedoch infolge der durch die Präparation geschaffenen ungünstigen Verhältnisse nicht zu treffen).

Damit schließt unser Fall an die Befunde Erdheim-Haberfeld und Exners an. Hinsichtlich der Hypophyse ist zu betonen,

Digitized by Google
Original from UNIVERSITY OF MINNESOTA
Generated on 2019-10-24 18:18 GMT / http://hdl.handle.net/2027/umn.31951002684121b
Public Domain in the United States, Google-digitized / http://www.hathitrust.org/access_use#pd-us-google

daß nur ein Vorderlappen nachgewiesen werden konnte, von einem Zwischenlappen war keine Spur zu finden. Die von der hinteren Fläche der Hypophyse sich fortsetzende Bindegewebsmasse (in der Abbildung mit *H* bezeichnet) konnte histologisch nicht als Hinterlappen identifiziert werden. Mit dem Nichtvorhandensein des Hinterlappens stimmt auch das Fehlen eines Zwischenlappens überein, wie aus Befunden von Mauksch hervorgeht. Ob, wie Priesel bei seinem Fall beschreibt, höher oben ein Hinterlappen, der mit der Adenohypophyse nicht in Berührung kam, vorhanden war, konnte nicht entschieden werden, da diese Partien: Infundibulum usw. bei der Entnahme des Präparates zerstört wurden.

Demnach können wohl bezüglich der die Mißbildung bedingenden Ursachen aus obigen Befunden keine sicheren Schlüsse gezogen werden. Es liegt aber, ähnlich wie bei den Befunden Exners, nahe, auch hier die abnormale Lagerung der Hypophyse als das Primäre und die Kephalokele als das Sekundäre, durch den intrakraniellen Druck bedingte, anzusehen.

Hinsichtlich der ärztlichen Praxis läßt sich hinzufügen, daß, wenn auch Fälle wie der beschriebene zu den größten Seltenheiten gehören dürften, sie doch zu äußerster Vorsicht bei der Feststellung und Operation der adenoiden Wucherungen mahnen. Ob es sich in unserem Falle tatsächlich um adenoide Vegetationen handelte, die eine Operation erheischten, ist höchst zweifelhaft, da bei der histologischen Untersuchung der Rachenschleimhaut kaum eine Spur von adenoiden Wucherungen nachgewiesen wurde. Andrerseits muß bezweifelt werden, daß bei der Operation die so vollständige Entfernung eventuell vorhanden gewesener Wucherungen gelungen ist.

Wir können vielmehr annehmen, daß die sich bis in die Rachenschleimhaut fortsetzende Hypophyse an der Stelle das Rachendach vorgewölbt hat, wodurch sie dem Auge und dem tastenden Finger den Eindruck von „Wucherungen" machen konnte und auch Anlaß zu dem Schnarchen des Kindes und den anderen klinischen Symptomen von adenoiden Vegetationen gab. Ob eine Pulsation vorhanden war, läßt sich nur vermuten.

Der Eingriff nun, der den vermeintlichen adenoiden Wucherungen galt, hatte die Eröffnung der oben beschriebenen Zyste zur Folge, die den großen Teil des Canalis cr.-phar. ausfüllte; die unmittelbare Folge der Eröffnung war die Infektion mit den Mundbakterien und die eitrige Gehirnhautentzündung.

Ein solcher Fall mahnt zur Vorsicht und es wird von Nutzen sein, insbesondere bei gleichzeitig bestehender anderweitiger Anomalie des Kopfes (die Hasenscharte in unserem Falle) vor einem operativen Eingriff an die Möglichkeit einer Rachendachhypophyse und eines Canalis cr.-phar. zu denken.

An dieser Stelle will ich mir erlauben, dem Assistenten des histologischen Institutes der Universität in Wien, Herrn Dr. Josef Lehner

Digitized by Google
Original from UNIVERSITY OF MINNESOTA
Generated on 2019-10-24 18:18 GMT / http://hdl.handle.net/2027/umn.31951002684121b
Public Domain in the United States, Google-digitized / http://www.hathitrust.org/access_use#pd-us-google

meinen herzlichsten Dank für seine Liebenswürdigkeit auszusprechen, mit der er mich bei der Herstellung der histologischen Präparate sowie bei der Untersuchung und Deutung derselben mit seinen fachmännichen Kenntnissen unterstützt hat.

Literatur. Stendal: Die Hypophysis cerebri in Oppels Lehrbuch der vergleichenden mikroskop. Anatomie der Wirbeltiere. VIII. Teil, 1914. — Haberfeld: Zur Pathologie des Canalis cr. phar. Frankfurter Zschr. f. Path. Bd. 4, 1910. — Priesel A.: Ein Fall von hypophysärem Zwergwuchs. Zieglers Beiträge Bd. 67, S. 220. — Mauksch H.: Das Verhalten der Hypophyse und des Canalis cr. phar. in neun Fällen von Kranioschisis. Anat. Anzeiger Bd. 54, S. 248/264, 1921. — Citelli: L'Hypophyse pharyngée dans la première et la deuxième enfance. les rapports avec la muqueuse pharyngée et hypophyse central. Annales des maladies de l'oreille et du larynx Tome XXVI, Nr. 11. — Poppi: L'ipofisi cerebrale, faryngea e la glandola pineale in Patologia. Bologna. Tip. Paoli Neri 1911, S. XII, 214. — Christelli: Die Rachendachhypophyse des Menschen unter normalen und pathologischen Verhältnissen. Inaug.-Dissertation 1914, Berlin. — Schultz (Zürich): Der Canalis cranio-phar. persistens beim Menschen und Affen. Gegenbaurs morphol. Jahrb., Bd. 50, S. 417, 1917. — Lunghettini: 1915: Dimenstrazione di preparati dipofisi faringea. Atti della R. Accademia dei fisiocritici N. 7, Siena.

Aus der laryngologischen Abteilung der Allgemeinen Poliklinik in Wien.

Neue Kanülen.

Von

Professor Dr. Hermann Marschik.

(Mit 4 Figuren.)

1. Dilatationskanüle für die Totalexstirpation.

Bei der Totalexstirpation des Kehlkopfs kommt es leider sehr häufig zur Dehiszenz der Trachealplastik, die dann per secundam wieder heilen muß. Die Folge ist ein Ring von Granulationsgewebe mit nachfolgender Narbenstriktur und das ideale Ziel der Gluckschen Operation — die Entbehrlichkeit der Kanüle — wird unerreichbar, die Kanüle muß dauernd getragen werden. In den verschiedenen Arbeiten Glucks über die Technik seiner Methode sind einzelne, allerdings nicht sehr ausführliche Angaben enthalten, wie die Trachealnaht gesichert werden kann. Ich habe an verschiedenen Stellen über die an der Klinik Chiari eingeführte und auch heute von mir angewendete Methodik dieser Sicherung berichtet. Sie besteht im wesentlichen in der Anlage von drei Situationsnähten zwischen Trachealvorder- und -seitenwand einerseits und Subkutis und Faszie der das Tracheostoma umsäumenden Hautlefzen andererseits, bei tiefliegender Trachea und zu gewärtigender starker Spannung außerdem noch je eine Birchersche Naht an die Sternalansätze der

Digitized by Google
Original from UNIVERSITY OF MINNESOTA
Generated on 2019-10-24 18:18 GMT / http://hdl.handle.net/2027/umn.31951002684121b
Public Domain in the United States, Google-digitized / http://www.hathitrust.org/access_use#pd-us-google

Sternokleido, ferner in der Herstellung einer hinreichend breiten Manschette weicher Trachealwand vermittelst subperichondraler Resektion des obersten Knorpelringes (Koschier), worüber ich in einer früheren Arbeit schon gesprochen habe. In letzter Zeit sind weitere Vorschläge zu diesem Thema von Hajek (Verhandlungen d. Ges. deutsch. Hals-, Nasen- und Ohrenärzte 1921) Hirsch (Mschr. f. Ohrenhlk. 1921) und Hofer (Mschr. f. Ohrenhlk. 1920) erschienen. Die Erreichung eines dauernd weit und atemfähig bleibenden Tracheostomas ist jedenfalls häufig unmöglich, so daß viele Chirurgen von vornherein darauf verzichten, was gerade auch nicht das Richtige ist. Abgesehen davon, daß die dauernd getragene Kanüle in der Trachea Dekubitus, Perichondritis, Fremdkörperwucherungen machen kann, wie 1921 Kofler einen sehr instruktiven Fall in der Wiener laryngo-rhinologischen Gesellelschaft vorgestellt hat, überhaupt die Trachealschleimhaut mit der Zeit im Sinne der äußeren Haut verändert, zum Schwund der Drüsen führt, stört sie anch durch das vordringende metallische Atemgeräusch bei der Betätigung der Pharynxstimme. Nur die wenigstens lernen nämlich wirklich die ideale Pharynxstimme nach Gutzmann mit völliger Ausschaltnng jeder Atmung, gewöhnlich ist jede ösophageale Luftausstoßung mit einem unwillkürlichen Exspirationsstoß aus den Luftwegen verbunden. Meines Erachtens nach ist aber diese Art der Pharynxstimme sogar die bessere Form, weil sie viel eher einer Modulation der Tonhöhe fähig ist, als die reine, mehr „passive“ Ösophagusstimme Gutzmanns, wo die Luft wie aus einer unbelebten Maschine gleichmäßig ausströmt. Ich erinnere mich aus den Tagen des III. intern. Laryngologenkongresses in Berlin 1911, als Gluck und Sörensen uns eine größere Reihe von ihren geheilten Kehlkopfexstirpierten vorführten, daß einige, die wirklich eine ideale Gutzmannsche Pharynxstimme hatten, mir durch den eigenartigen, traurig toten, modulationsarmen Klang ihrer Stimme auffielen.

Nun ist aber auch die Verwirklichung des Ideales, d. h. eines Tracheostomas von der Weite der normalen Trachealrichtung, wenn es also zu einer vollkommenen Primaheilung kommt, für den Patienten weder nötig noch erwünscht. Wir ersehen an dem Bau des normalen Kehlkopfs, daß eine relative Verengerung am Ausgang der Luftwege das Natürliche und auch der gleichkalibrigen Öffnung überlegen ist, vor allem wird dadurch die Expektoration erleichtert, da der Bronchialinhalt nach dem Gesetz der in Röhren strömenden Medien durch die Verengerung mit viel größerer Gewalt und Geschwindigkeit hinausgetrieben wird. Wenn es daher im weiteren Verlauf nach der Trachealplastik wieder zu einer mäßigen Verengerung auf Glottiskaliber oder noch etwas weniger kommt, so kann uns das für den Patienten nur erwünscht sein. Die Kanüle bleibt auch da entbehrlich. Leider aber ist die strikturierende Tendenz des narbigen Ringes am

Digitized by Google
Original from UNIVERSITY OF MINNESOTA
Generated on 2019-10-24 18:18 GMT / http://hdl.handle.net/2027/umn.31951002684121b
Public Domain in the United States, Google-digitized / http://www.hathitrust.org/access_use#pd-us-google

Tracheostoma meist so stark, daß es zum völligen Verschluß kommen würde, wenn der Patient nicht die Kanüle trüge. Wenn es nun aber gelingt, durch progressive Dilatation den Narbenring bis auf das Kaliber der normalen Trachea zu dehnen, dann ist, wenn das Tracheostoma längere Zeit in gedehnten Zustand gehalten wird, zu hoffen, daß nach Weglassen der Kanüle es sich nunmehr so weit wieder kontrahieren werde, als dem Lumen einer Kanüle Nr. 4 oder 5 entspricht. Durch Verwendung einer konischen Kanüle, welche infolge des Nachgebens der Narbe immer mehr und mehr in die Trachea eindringt, ist die ununterbrochene Dilatation möglich, welche eben dadurch auch wieder auf die beste und richtigste Art ausgeübt werden kann, nämlich zart und ununterbrochen. Eine solche konische Kanüle besitzen wir bereits in der Gersunyschen. Jedoch ist sie für unsere Zwecke nicht brauchbar: Sie ist zu stark gekrümmt, gegenüber dem fast geradlinigen Verlauf der bei der Totalexstirpation eingenähten Trachea. Sie ist sowohl am inneren als am äußeren Ende zu schmal, da sie hauptsächlich für Stenosen bei Kindern konstruiert ist. Endlich hat sie den Nachteil, daß ihre innere Kanüle gleich der äußeren konisch ist, also die äußere Mündung bedeutend größer als die innere. Dies bedingt, daß nach dem obigen Gesetz die Expektoration immer mangelhaft und erschwert ist, denn der Schleim bleibt in der immer weiter werdenden inneren Kanüle beim Aushusten liegen, da die Strömungsgeschwindigkeit sich vermindert, wenn das Medium aus dem engeren ins weitere Kaliber fließt, ein Umstand, der auch bei den tiefen Stenosen der Luftröhre für die Expektoration von schwerwiegender Bedeutung ist.

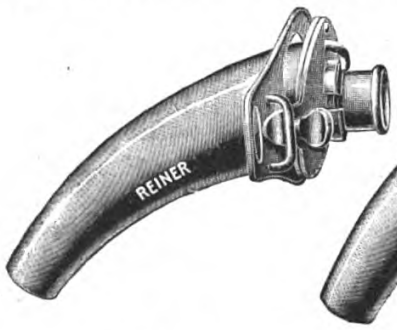

Fig. 1.

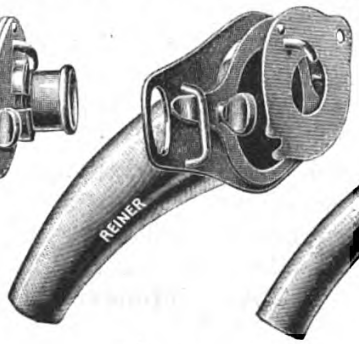

Fig. 2.

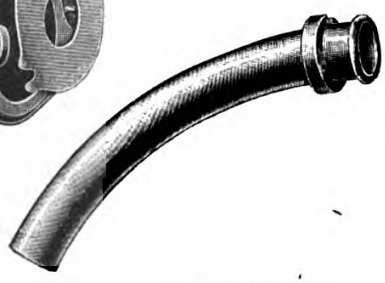

Fig. 3.

Die von mir angegebene konische Dilatationskanüle vermeidet all diese Nachteile. Sie hat eine sehr schwache Krümmung, das Kaliber der inneren Öffnung entspricht ungefähr Nr. 4/5 der gewöhnlichen Kanülen, das der äußeren ungefähr der Tracheallichtung eines großen erwachsenen Mannes. Wesentlich unterscheidet sie sich

Digitized by Google
Original from UNIVERSITY OF MINNESOTA
Generated on 2019-10-24 18:18 GMT / http://hdl.handle.net/2027/umn.31951002684121b
Public Domain in the United States, Google-digitized / http://www.hathitrust.org/access_use#pd-us-google

aber dadurch, daß die innere Kanüle gleichkalibrig, also nicht konisch ist, natürlich vom Kaliber der engeren inneren Öffnung (Fig. 1). Damit fällt die Erschwerung der Expektoration fort, für den Patienten bedeutet die Kanüle nicht mehr und nicht weniger als eine gewöhnliche Kanüle Nr. 4 oder Nr. 5, obwohl zugleich die Trachea kontinuierlich damit dilatiert wird. Diese Dilatation ist so gedacht, daß die Kanüle mit sanftem Druck in das Tracheostoma eingeführt, der Raum zwischen äußerem Schild und Haut entsprechend stark unterpolstert wird. In dem Maße, als der Narbenring mehr und mehr nachgibt, tritt die Kanüle mehr und mehr in die Trachea ein und wird die Polsterung verringert. Wie jede progressive Dilatation bei Narbenstenosen muß auch diese mit äußerster Geduld und Vorsicht geschehen. Die Polsterung verhindert eine zu energische Dehnung.

2. Entwöhnungskanüle für relative Stenosen.

In einer anderen Publikation habe ich über das Problem der relativen Stenosen gesprochen, sowie über die Schwierigkeiten und Gefahren, die jeder Tracheotomie anhaften und die in neuerer Zeit zur Wiederaufnahme der Versuche führten, durch Tracheostomie, i. e. Anlegung einer ohne Kanüle offenbleibenden überhäuteten Fistel jene entbehrlich zu machen. Die technische Frage ist nun allerdings derzeit noch durchaus nicht als gelöst zu betrachten und es bleibt daher noch immer die gewöhnliche Tracheotomie mit der dauernd getragenen Kanüle der einfachste, auch dem praktischen Arzt zugängliche Weg. Nur gibt es eine Reihe von relativen Stenosen— und die doppelseitige Postikuslähmung ist eine der häufigsten dieser Art —, die sich an die Einengung des Atemquerschnittes soweit gewöhnt haben, daß sie die Kanüle untertags vollkommen entbehren und nur des Nachts zufolge der während des Schlafes bestehenden, erhöhten Atemtätigkeit, aber auch wegen des die Umgebung störenden, unerträglich lauten inspiratorischen Geräusches, des „Stimmbandschnarchens“ ihrer bedürfen. Atmung, Phonation und Expektoration wäre bei solchen Patienten am Tag nach oben ganz frei. Sie werden aber bis zu einem gewißen Grad durch die lange, mehr weniger tief in die Trachea hinabreichende Kanüle behindert, von den Unannehmlichkeiten abgesehen, die eine Kanüle sonst mit sich bringt (siehe sub 1). Es sind daher schon seit langem für diese Fälle als Ersatz der gewöhnlichen Kanülen Atrappen konstruiert worden, sogenannte Entwöhnungkanülen, bei denen der in das Trachealinnere reichende Teil möglichst klein gealten ist. Die Erfahrung zeigt nun aber, daß das Gewebe um solche kleine Fortsätze gern infolge des Horror vacui naturae reaktive Wälle, Granulationswucherungen usw. bildet, die einerseits neuerdings Reizerscheinungen machen (und zur Wiedereinführung der gewöhnlichen, zufolge des allseitig glatten Rohres

Digitized by Google
Original from UNIVERSITY OF MINNESOTA
Generated on 2019-10-24 18:18 GMT / http://hdl.handle.net/2027/umn.31951002684121b
Public Domain in the United States, Google-digitized / http://www.hathitrust.org/access_use#pd-us-google

diese Erscheinungen vermeidenden Kanüle zwingen), andrerseits die Entwöhnungskanüle nach und nach aus der Fistel herausdrängen. Auch sonst kommt es wegen des innen nur wenig vorstehenden Kanülenrand bei den Bewegungen des Halses, beim Husten usw. leicht zum Herausgleiten desselben vor den inneren Rand der Fistel, der sich dann wie ein elastischer Ring sofort dahinter schließt und die Wiedereinführung verhindert. Die Befestigung der Kanüle mit einem straff angezogenen Bändchen und dergleichen kann diese Übelstände nicht beseitigen, nur die Befestigung an Ort und Stelle.



Fig. 4.

Ich habe dies nun durch Anbringung einer leichten, ringförmigen Anschwellung an der äußeren Kanüle zu erreichen gesucht. Diese Anschwellung kommt gerade in den Fistelkanal zu liegen und führt infolge der strikturierenden Elastizität des Kanales zur Ausbildung einer korrespondierenden Rinne (das Gewebe wächst um sie herum), welche die Kanüle elastisch aber sicher auch bei allen Bewegungen an derselben Stelle festhält. Der in die Trachea hineinragende Teil der Kanüle ist bis auf einen schmalen, zungenförmigen Fortsatz der unteren Wand, der zugleich als Induktor dient, reduziert. Die ganze Kanüle ist nur so lang, daß sie, vollständig eingeführt, mit ihrem inneren Ende den inneren Rand der Tracheotomiefistel eben noch etwas überragt. Dazu gehört eine innere Kanüle von derselben Form und Größe, deren innere Lichtung durch eine ihrer Form sich anpassende Platte verschlossen ist. Dadurch ist vermieden, daß bei Expektoration der Schleim in der Kanüle liegen bleibt. Der äußere bewegliche Ring ist, um dem Wäschekragen nicht hinderlich zu sein, möglichst niedrig gehalten. Damit ist einerseits die Kontinuität und Dichtigkeit des Trachealrohrs wieder vollständig hergestellt, ohne Beeinträchtigung der inneren Lichtung, andrerseits der Patient jederzeit in der Lage, das Luftrohr wie bei der gewöhnlichen Tracheo-

Digitized by Google
Original from UNIVERSITY OF MINNESOTA
Generated on 2019-10-24 18:18 GMT / http://hdl.handle.net/2027/umn.31951002684121b
Public Domain in the United States, Google-digitized / http://www.hathitrust.org/access_use#pd-us-google

tomie zu öffnen. Die Anfertigung einer solchen Kanüle, deren Dimensionen auf Millimeter genau der Form und Länge des Fistelkanals und seiner inneren Öffnung sich anpassen, ist natürlich erst möglich und gestattet, wenn diese Form sich nicht mehr ändert, wenn also alle Schwellungen, Enzündungen, Granulationswucherungen usw. verschwunden sind und ein vollständig überhäuteter, vernarbter Fistelkanal sich ausgebildet hat, was in der Regel erst nach Ablauf von einem Jahr nach der Tracheotomie zustande kommt.

Aus der Universitätsklinik für Ohren-, Nasen- und Kehlkopfkrankheiten (Vorstand: Professor Dr. H. Neumann).

Über die Behandlung breiter Synechien der Nase.

Von

Dozent Dr. Oscar Beck, Assistent der Klinik.

Ein verschwindend kleiner Teil von Synechien im Innern der Nase sind angeboren (Zuckerkandl). Die überwiegende Mehrzahl von strangartigen oder flächenhaften Verwachsungen sind die Folge ausgeheilter Ulzerationen oder sie stellen einen Folgezustand von operativen Eingriffen im Naseninnern dar. Die vorderen Synechien nahe dem Naseneingang sind in der Regel durch bindegewebige Schrumpfungen bedingt, und zwar nach ulzerösen Prozessen im Anschluß an Lupus, Syphilis, seltener Rhinosklerom; auch eine Perichondritis oder Periostitis des Nasenskelettes kann in vereinzelten Fällen mit der Bildung vorderer Synechien abheilen.

Die überwiegende Mehrzahl der mittleren Synechien repräsentiert sich als mehr oder minder breite Verwachsung zwischen der Nasenscheidewand und der unteren oder mittleren Muschel. Sie entsteht dadurch, daß zwei ihres Epithels beraubte Schleimhautpartien miteinander in Berührung kommen und längere Zeit in Berührung bleiben. Die Ursache sind meist Entzündungsvorgänge und reaktive Schwellungen; daher kommt der Kaustik eine ganz besondere Bedeutung in der Ätiologie der mittleren Synechien zu. Denn trotz der größten Vorsicht und trotz genauester Kokainisierung bzw. Adrenalisierung im Operationsgebiet ist die Verletzung gegenüberliegender Stellen bei der Galvanokaustik zuweilen unvermeidlich. Die Bildung solcher Synechien hat die kaustische Behandlung derart in Mißkredit gebracht, daß sie von manchen Rhinologen prinzipiell gemieden wird.

Eine Indikation zur operativen Behandlung von Synechien ist nur dann gegeben, wenn durch dieselben Beschwerden, vor allem eine verminderte Luftdurchgängigkeit der Nase bewirkt wird.

Digitized by Google
Original from UNIVERSITY OF MINNESOTA
Generated on 2019-10-24 18:18 GMT / http://hdl.handle.net/2027/umn.31951002684121b
Public Domain in the United States, Google-digitized / http://www.hathitrust.org/access_use#pd-us-google

Die schonendste Methode ist die Elektrolyse, die an die Geduld des Arztes und des Kranken gleich große Ansprüche stellt. Sie wird aber nur bei verhältnismäßig kleinen Verwachsungen zum Ziele führen. Nicht minder mühevoll und langwierig ist die Nachbehandlung von Synechien nach Durchschneidung mit dem Konchotom oder einer Nasenschere, eventuell nach Durchtrennung mit der Spitzsäge nach Beckmann. Hat man durch regelmäßige Abkokainisierung und Einlegen von gefetteten Gazen die Wiederverwachsung der durchtrennten Stellen durch einige Zeit hintangehalten, so treten doch häufig schon nach kurzem Aussetzen der isolierenden Einlagen neue Verklebungen bzw. neue Verwachsungen im durchtrennten Gebiete auf, die den bisher erreichten Erfolg vernichten. Bei breiteren Synechien wurde auch die Entfernung eines Teiles der verwachsenen Muschel empfohlen, ferner Einlagen von Hartgummiplättchen nach Örtel. Alle diese und noch andere Methoden, deren relativ große Anzahl schon dafür spricht, daß keine einzige in ihrem Erfolg verläßlich ist, sind aber nur dann anwendbar, wenn die Verwachsung sich in jenen Grenzen hält, wie wir sie — wenn ich so sagen darf — in der Friedensnase gesehen haben. Während des Krieges und auch jetzt, wo viele Kriegsbeschädigte Heilung suchen, kommen Synechien zur Beobachtung, wie sie im Frieden in solcher Ausdehnung kaum gesehen wurden. Meist sind es flächenhafte Verwachsungen des zuweilen zertrümmerten Septums mit mehr oder minder großen Partien der lateralen Nasenwand. Diese Art von Synechien ist derart zustande gekommen, daß ein größeres Sprengstück am Nasenrücken eingedrungen, entweder in der Nase stecken blieb und später entfernt wurde, oder daß das Sprengstück durch die Nase seinen Weg nach außen genommen hat. Da die Nachbehandlung häufig nicht von Spezialisten vorgenommen wurde, sind solche breite Synechien die Folge derartiger Verletzungen, bei denen zuweilen Eiterungen der Nebenhöhlen als Folgezustand gefunden werden. Durchschüsse von Gewehr- oder Schrapnellkugeln haben ebenfalls ausgedehnte Synechien zur Folge. Eine der vorher genannten Methoden bei solchen breiten Adhäsionen anzuwenden, schien von vornherein nicht sehr aussichtsvoll, wovon sich jeder Rhinologe wohl des öfteren überzeugt hat. Deshalb habe ich über Anregung und nach dem Vorschlag von Professor Neumann vor sieben Jahren im Garnisonsspital Nr. 1 breite Synechien in folgender Weise operiert, die sich seit langer Zeit bestens bewährt hat: Zuerst wurde eine breite und ausgiebige submuköse Septumresektion ausgeführt, wobei darauf Bedacht genommen wurde, daß an der der Synechie entsprechenden Stelle der Knorpel bzw. der Knochen in breitem Umfang abgetragen wurde. Nach beendeter Septumresektion wurden die Adhäsionen mit einer Nasenschere oder einem Skalpell durchtrennt und hernach zwischen lateraler Nasenwand und dem nun

Digitized by Google
Original from UNIVERSITY OF MINNESOTA
Generated on 2019-10-24 18:18 GMT / http://hdl.handle.net/2027/umn.31951002684121b
Public Domain in the United States, Google-digitized / http://www.hathitrust.org/access_use#pd-us-google

gut verbiegbaren Septum genügend gefettete Gaze eintamponiert. Da durch die Entfernung von Knorpel und Knochen das Septum sich gut zur Seite drängen läßt, ist genügend Platz für die Tamponade und eine entsprechend weite Distanz zwischen den beiden früher verwachsenen Flächen geschaffen.

Sind in der Nase die Synechien auf beiden Seiten, so werden erst auf der Seite der breiteren Verwachsung die Synechien gelöst und nach definitiver Heilung dieser Seite die Synechien der anderen Seite mit Schere oder Skalpell durchtrennt und bei der darauffolgenden Tamponade das Septum nach der bereits geheilten Seite abgedrängt. Es entspricht dieses Verfahren im Prinzip jenem, das von v. Eiken zur Behandlung von Choanalatresien angegeben wurde. v. Eiken entfernt bei der Septumresektion ein großes Stück der Lamina perpendicularis und den ganzen Vomer. Hernach wird die den knöchernen Choanalabschluß bedeckende Schleimhaut abpräpariert und der darunter liegende Knochen, der die Choanalatresie bildet, abgemeißelt; daraus resultiert eine häutige Synechie, welche mit einem Konchotom in entsprechender Größe durchtrennt wird, so daß man von vorn einen breiten Einblick in den Nasen-Rachenraum gewinnt. Die Nachbehandlung erfolgt durch Einlagen von mit Fett bestrichenen Gazetampons. Nach der früher skizzierten Methode habe ich im ganzen acht Fälle operiert, von denen drei doppelseitige Synechien aufwiesen. Bei fünf Fällen war der Erfolg ein vollständiger. Bei den wegen doppelseitiger Synechien Operierten hatte sich bei einem Fall auf der Seite der größeren Verwachsungen neuerlich eine allerdings nur schmale Verwachsung zwischen der mittleren Muschel und dem Septum gebildet. Die Ursache war darin gelegen, daß ich offenbar zu früh an die Operation der zweiten Seite geschritten bin und die zuerst operierte noch nicht vollständig ausgeheilt war. Bei zwei Fällen (ein Fall mit einseitiger Synechie und einer mit doppelseitiger) heilten mit einer Perforation des Septums. Bei dem Kranken mit doppelseitiger Verwachsung persistierte die Perforation in der Höhe der mittleren Muschel, die mit der Lamina perpendicularis flächenhaft verwachsen war. Bei einem Fall mit einseitiger Verwachsung bestand rechts eine breite Synechie entlang der unteren Muschel, links eine stark ausladende Krista im hinteren Anteil. Da die Krankengeschichten der nach dieser Methode operierten Fälle nichts besonderes bieten, wird von deren Wiedergabe Abstand genommen.

Bei der Durchsicht der Literatur fand ich eine Arbeit von Kahler und Amersbach, aus der hervorgeht, daß diese beiden Autoren bei breiten Verwachsungen in analoger Weise operiert haben: „Sehr häufig waren wir genötigt, zur dauernden Beseitigung der Verwachsungen, die sich mit Vorliebe zwischen ja meist in geringerem oder stärkerem Maß bestehenden Kristen des Septums

Digitized by Google
Original from UNIVERSITY OF MINNESOTA
Generated on 2019-10-24 18:18 GMT / http://hdl.handle.net/2027/umn.31951002684121b
Public Domain in the United States, Google-digitized / http://www.hathitrust.org/access_use#pd-us-google

und den anliegenden Muschelabschnitten zu bilden pflegen, die submuköse Septumresektion als einleitende Operation oder nach Durchtrennung der Synechien vorzunehmen. Es geschah dies unter 25 Fällen von Synechie neunmal".

Die submuköse Septumresektion erst nach Durchtrennung der Synechien auszuführen erscheint weniger vorteilhaft, weil dadurch die Bildung einer Perforation leichter zustande kommt und die durch die Durchschneidung der Synechie entstehende Blutung die Ausführung der Septumresektion unnötig stört.

Aus der Ohrenabteilung der Allgemeinen Poliklinik in Wien
(Vorstand: Prof. Dr. G. Alexander).

Über einen Fall von Pagetscher Krankheit[1]).

Von Dr. **Hans Brunner.**

(Mit 8 Figuren auf Taf. I bis IV.)

Während die durch die Pagetsche Erkrankung hervorgerufenen Veränderungen im Skelettsysteme des Menschen seit den grundlegenden Untersuchungen von Recklinghausens vielfach untersucht worden sind, hat erst O. Mayer auf die häufige Beteiligung des Felsenbeines an dieser Erkrankung hingewiesen. Mayer hat das anatomische Krankheitsbild an der Hand von 6 eigenen Fällen in ausgezeichneter Weise entworfen, so daß Nager, welcher später einen derartigen Fall beschrieben hat, die Angaben von Mayer im wesentlichen bestätigen konnte. Es sind also im ganzen 7 Fälle von Pagetscher Erkrankung des Felsenbeines bekannt. Von diesen 7 Fällen konnten aber nur 2 klinisch und anatomisch untersucht werden. Es erscheint daher gerechtfertigt, dieser spärlichen Kasuistik einen weiteren klinisch und anatomisch untersuchten Fall hinzuzufügen.

Für die Überlassung der Krankengeschichte dieses Falles danke ich Herrn Doz. Dr. Bauer, für die Überlassung des Präparates Herrn Prof. Sternberg ganz ergebenst.

P. J., 58 Jahre alt, Geschäftsreisender.

Im Jahre 1912 wurde Patient nach einer Influenza plötzlich schwerhörig. Seitdem leidet er an Schwindel und Kopfschmerz. Eine Zeit lang häufiges Erbrechen. Vor einigen Tagen traten allgemeine Ödeme auf.

1915 war Patient wegen Gallensteine in Karlsbad. Nach Gebrauch der Kur verschwanden die Ödeme.

Sonst war Patient immer gesund. Familienanamnese belanglos. Keine Nierenerkrankung durchgemacht. Patient gibt an, daß er beim Gehen taumle, so daß er den Eindruck eines Betrunkenen mache.

---

[1]) Auszugsweise vorgetragen auf der II. Jahresversammlung deutscher Hals-, Nasen-, Ohrenärzte in Wiesbaden 1922.

Digitized by Google
Original from UNIVERSITY OF MINNESOTA
Generated on 2019-10-24 18:18 GMT / http://hdl.handle.net/2027/umn.31951002684121b
Public Domain in the United States, Google-digitized / http://www.hathitrust.org/access_use#pd-us-google

Status praesens (11. VII. 1921): Mittelgroß, Muskulatur und Panniculus adiposus gut entwickelt. Gesichtsfarbe blaß. Ödeme der Augenlider, der Beine, des Scrotum und ad sacrum.

Pupillen etwas entrundet. Lichtreaktion erhalten. Hochgradig schwerhörig, so daß eine Verständigung mit dem Patienten nur schriftlich möglich ist. Über der Lunge hinten beiderseits von der Spina scapulae nach abwärts gedämpfter Perkussionsschall, respiratorische Verschieblichkeit vermindert.

Cor: Grenzen rechts Sternalrand, nach links, etwas außerhalb der Medioklavikularlinie. Systolische Geräusche an der Spitze am stärksten, leiser über der Basis. II. Aortenton ein wenig akzentuiert. Aszites. Flankendämpfung. Vorbeizeigen nach links mit der rechten Hand beim Fingernasenversuch. Keine Adiadochokinese. Taumelnder Gang. Keine Retropulsion. Beim Flankengang nach rechts hat Patient die Tendenz, nach rückwärts zu gehen. Kein Babinsky.

9. VII.: Ohrbefund: Chronischer Mittelohrkatarrh beiderseits. Labyrinthe übererregbar. Schon nach 40 bis 50 cm³ Wassers zirka 1 Minute dauernder Nystagmus höchsten Intensitätsgrades und Schwindel.

13. VII.: Im Harn reichlich Albumen. Im Sedimente Leukozyten, vereinzelte Erythrozyten und Zylinder.

23. VII.: Fingernasenversuch: Links vorbei, rechts gut. Kniehackenversuch gelingt. Schwindel geringer.

29. VII.: Ohrenbefund: Trommelfelle beiderseits getrübt und retrahiert. Links taub, rechts werden ins Ohr geschriene Worte verstanden. Weber nicht zu prüfen. Weder hohe noch tiefe Töne werden durch Luftleitung perzipiert. Durch Kopfknochenleitung wird die a^1-Gabel links etwa 3 bis 4″, rechts etwa 10″ perzipiert. Romberg nicht zu prüfen. Kein spontaner Nystagmus. Nach 3 Spritzen (je 100 cm³) kalten Wassers ins rechte Ohr ganz geringer Nystagmus nach links (5 bis 6 Schläge). Kein Schwindel. Nach 6 Spritzen kalten Wassers ins linke Ohr zirka 2 bis 3 Nystagmusschläge nach rechts, kein Schwindel.

Diagnose: Affectio auris internae bei Nephritis, links in höherem Grade als rechts. Unerregbarkeit der Labyrinthe:

16. VIII.: Diurese 1400 cm³

1. IX.: Keine Diurese.

5. IX.: Ödempunktion am rechten Unterschenkel.

10. IX.: Erysipel am rechten Unterschenkel.

24. IX.: Große Mattigkeit, hie und da Benommenheit. Erysipel breitet sich gegen den Oberschenkel aus.

26. IX.: Links hinten unten ziemlich kompakte Dämpfung.

14. X.: ½6 Uhr früh Exitus.

Klinische Diagnose: Nephritis, Erysipel.

Obduktion (Prof. Dr. Sternberg): Arteriosclerosis arteriarum coronariarum subsequente myocarditide fibrosa. Hypertrophia excentrica ventriculi sinistri cordis. Hyperaemia mechanica viscerum. Pneumonia lobularis lobi inferioris dextri. Oedema extremitatum sup. et inf. Hydrocephalus chronicus. Hyperostosis diffusa gravis cranii.

Makroskopische Beschreibung der Schläfebeine.

Rechtes Gehörorgan: Äußerer Gehörgang anscheinend etwas verlängert. Das ganze Ohr erscheint in der Richtung der Längsachse der Pyramide etwas länger als sonst, vornehmlich durch die Verdickung der Schuppe und des Warzenfortsatzes. Die Dicke der Schuppe beträgt an ihrem oberen Rande ungefähr 15 mm, sie wird dann gegen die Basis der mittleren Schädelgrube dünner und ist am dünnsten über dem Ursprung des Processus zygomaticus, woselbst ihre Dicke ungefähr

Digitized by Google
Original from UNIVERSITY OF MINNESOTA
Generated on 2019-10-24 18:18 GMT / http://hdl.handle.net/2027/umn.31951002684121b
Public Domain in the United States, Google-digitized / http://www.hathitrust.org/access_use#pd-us-google

4 mm mißt. Die Diploe des Knochens ist durch einen von feinen Poren siebartig durchsetzten Knochen ersetzt. Der Knochen ist relativ blutarm. Auffallend ist das geringe Gewicht der Schädelknochen (Fig. 1).

Soweit die Schnittfläche reicht, sieht man nur pathologischen, makroskopische Hohlräume nicht enthaltenden Knochen.

Der Bulbus der Vena jugularis reicht stark nach aufwärts und hinten bzw. gegen die Trommelhöhle und gegen die Hinterfläche der Pyramide.

An der Eustachschen Ohrtrompete, die nur im Querschnitt unweit des Beginnes der knöchernen Tube erhalten ist, nichts Abnormes. Innerer Gehörgang unverändert.

Eröffnung des Tegmen: Dasselbe zeigt sich von kleinen, pneumatischen Hohlräumen durchsetzt, hat eine Dicke von 3 mm. Antrum ohne Veränderungen.

Eröffnung des Scheitels des oberen Bogenganges: Knochen auffallend weich.

Linkes Ohr: Derselbe Befund wie rechts.

Mikroskopische Untersuchung.

Schläfebeinschuppe: Die Schuppe besteht durchaus aus Knochen von einem der Spongiosa ähnlichen Aufbau. Nur gegen das Periost hin findet sich eine kontinuierliche Knochenlamelle, welche jedoch an einzelnen Stellen von breiten Bindegewebssträngen durchbrochen wird, welche vom Periost in das Knochenmark einstrahlen. Die Knochenbälkchen enthalten zahlreiche Knochenzellen, die besonders an den nach Schmorl gefärbten Präparaten mit ihren Fortsätzen deutlich hervortreten. Diese Knochenzellen sind meist vollkommen unregelmäßig angeordnet. Nur selten findet man in den Knochenbälkchen Lamellenbildung und noch seltener typische Havers'sche Systeme. Hingegen sind die Bälkchen von zahlreichen, vollkommen unregelmäßig verlaufenden Kittlinien durchzogen, welche auf den lebhaften An- und Abbau hinweisen, der in diesem Knochen stattgefunden hat. Zeichen dieses lebhaften An- und Abbaues findet man auch an den Rändern der Bälkchen, die manchmal in Form gerader Linien, häufiger jedoch mit buchtenförmigen, gegen das Knocheninnere konkaven Einkerbungen an das Mark angrenzen.

Die Ränder der Knochenbälkchen sind meist mit Osteoblastensäumen besetzt, manchmal findet man aber auch an diesen Stellen osteoide Säume mit frisch eingelagerten, fortsatzarmen oder fortsatzlosen Osteozyten. An anderen Stellen wieder haben Osteoklasten Lakunen in den Knochen gegraben oder es liegen Osteoklasten in unmittelbarer Nähe eines Knochenbälkchens frei im Marke.

Das Mark ist an allen Stellen ein Fasermark, doch ist es nicht überall in gleicher Weise zusammengesetzt. An den meisten Stellen bilden die Bindegewebsfasern ein lockeres Maschennetz, in das spindelförmige

Digitized by Google
Original from UNIVERSITY OF MINNESOTA
Generated on 2019-10-24 18:18 GMT / http://hdl.handle.net/2027/umn.31951002684121b
Public Domain in the United States, Google-digitized / http://www.hathitrust.org/access_use#pd-us-google

Bindegewebszellen, „Wanderzellen“ (Maximow) oft in reicher Anzahl sowie freie Erythrozyten eingelagert sind. Daneben findet man in dem Marke aber auch Blutgefäße, die mit roten Blutkörperchen prall gefüllt sind. Weiße Blutkörperchen findet man in den Gefäßen nur selten.

An anderen Stellen treten aber die Bindegewebsfasern viel mehr in den Vordergrund, während die übrigen Bestandteile des Marks nur in sehr geringer Menge zu sehen sind. Man findet dann dichte Bindegewebsbündel mit den zugehörigen Zellen. Während sich nun die Bindegewebsfasern mit Eosin nur schwach rot färben, nehmen sie manchmal in der Nähe der Knochenbälkchen eine rosarote Farbe an, in derselben Weise wie die osteoide Substanz. In der Tat sieht man auch an manchen Stellen diese rosaroten Bindegewebsfasern mit ihren Zellen direkt in die osteoiden Säume übergehen. Es handelt sich hier nicht um eine metaplastische Verknöcherung von Bindegewebe, sondern um Einbeziehung von Bindegewebsfasern in die durch Zelltätigkeit gebildete Knochensubstanz, ein Vorgang, den auch Schaffer bei der „direkten Knochenbildung“, wie sie bei der Entwicklung der platten Schägelknochen in der Regel auftritt, beschreibt. Noch deutlicher ausgebildet ist dieser Vorgang in der Labyrinthkapsel.

Linkes Ohr.

Labyrinthkapsel und Fenstergegend: Der Knochen ist zum weitaus größten Teile in einen der Spongiosa ähnlichen Knochen umgewandelt, der im wesentlichen dieselbe Struktur zeigt, wie sie beim Knochen der Schläfebeinschuppe beschrieben wurde. Die Knochenbälkchen bestehen auch hier größtenteils aus geflechtartigem Knochen, zum geringeren Teil aus lamellärem Knochen. Typische Havers'sche Systeme sind selten. Auch hier sind die Knochenbälkchen von zahlreichen Kittlinien durchzogen. Dieser neugebildete Knochen dringt an manchen Stellen bis an das Endost der Labyrinthhohlräume. An diesen Stellen hat der Knochen dann nicht mehr die spongiöse Struktur, sondern bildet eine Kompakta, die besonders um die Querschnitte der Bogengänge oft eine beträchtliche Dicke erreicht. Man sieht dann, wie gleichsam von diesem kompakten Kerne die Bälkchen der Spongiosa nach allen Seiten ausstrahlen. Ein besonders umfangreicher Herd von kompakten Knochen findet sich in dem Raume zwischen dem frontalen Bogengange und der Dura der hinteren Schädelgrube.

In Übereinstimmung mit den Befunden von Mayer muß bemerkt werden, daß auch dieser kompakte Knochen zum größten Teile aus geflechtartigem, also unreifem Knochen besteht, der auffallend wenige Zellen enthält. An einzelnen Stellen findet man jedoch auch hier Lamellenbildung und hie und da ist es sogar zur Bildung von Havers'schen Systemen gekommen.

Die kleinen Markräume, welche dieser Knochen enthält, bestehen aus ziemlich dichtem, relativ zellenarmem Bindegewebe und grenzen sich manchmal gegen den Knochen durch blaue Kittlinien ab.

Digitized by Google
Original from UNIVERSITY OF MINNESOTA
Generated on 2019-10-24 18:18 GMT / http://hdl.handle.net/2027/umn.31951002684121b
Public Domain in the United States, Google-digitized / http://www.hathitrust.org/access_use#pd-us-google

Das Mark in den spongiösen Anteilen ist im wesentlichen gleich gebaut wie in dem Knochen der Schläfebeinschuppe. Es handelt sich hier also um ein zellig-fibröses, osteoplastisches Mark, in welchem vor allem zwei Bestandteile auffallen. Erstlich findet man häufig in dem lockeren Bindegewebe strotzend gefüllte Blutgefäße, in einzelnen Markräumen sogar gelbbräunliche Pigmentschollen, offenbar Reste alter Blutungen. Diese Stauung in den Gefäßen kann man aber auch in den bindegewebigen Anteilen der Schleimhaut finden, welche die pneumatischen Zellen in der Nähe der schädelwärts gerichteten Flächen des Felsenbeines auskleidet; man findet aber diese Stauung auch in den Gefäßen der Dura, welche die Felsenbeinflächen überzieht. Zweitens fällt auf, daß sich in den Markräumen häufig statt des lockeren Gewebes ein dichtes, rot gefärbtes Bindegewebe findet, das an einzelnen Stellen einen homogenen Eindruck macht und einige geblähte Zellen enthält. Es handelt sich hier um die Bildung von geflechtartigem Knochen im Bindegewebe, wie dies auch v. E b n e r beschreibt und wie ich dies auch in Fällen von Knochenbildung in alten Hirnnarben gefunden habe. Das Resultat dieses Prozesses scheint die Umwandlung des spongiösen Knochens in kompakten, durch Ausfüllung der Markräume mit Knochen zu sein.

Wie schon erwähnt, läßt sich an einzelnen Stellen der alte Knochen nachweisen, und zwar am häufigsten in der unmittelbaren Nachbarschaft des Endostes im Bereiche der allerdings etwas substanzarmen Knochenspindel und in den Maculae cribrosae (Fig. 2). Der alte, im Hämatoxylin-Eosinpräparate bläulich gefärbte Knochen setzt sich gegen den neuen, eosinrot gefärbten Knochen stets scharf in Form einer buchtigen Linie ab, deren vorspringende Buckel stets gegen den alten Knochen gerichtet sind. Sehr schön ließ sich der Abbau des alten Knochens durch vordringende Markräume, sowie die Bildung des neuen Knochens von den Markräumen her an dem Septum zwischen Basalwindung und Vorhofsteil der Schnecke verfolgen.

Auffallend ist das Vorkommen von Frakturen im Bereich der Schneckenspindel, wie dies auch M a y e r in seinen Fällen beobachtet hat (Fig. 3). Die Bildung größerer Markräume im Knochen, wie sie M a y e r in einzelnen seiner Fälle gefunden hat, habe ich nicht gesehen.

Von Interesse sind die Verhältnisse in der Fenstergegegnd. Untersucht man den Knochen vor Beginn des ovalen Fensters zwischen Sakkulus und Fazialiskanal, so findet man in ihm große Markräume, die mit dichtem Bindegewebe ausgefüllt sind, das in relativ großer Zahl stark gestaute Gefäße enthält.

Die „Knorpelfuge“ (M a y e r) besteht aus dichtem Bindegewebe, welches sich vom Endost des Sakkulus bis zur Mittelohrschleimhaut unterhalb des Fazialiskanals zieht. In diesem Bindegewebesstreifen, welcher in unmittelbarer Nachbarschaft des Knochens blau gefärbte Kalkkrümel zeigt, erscheint zunächst, wenn man die Serie von vorn nach hinten verfolgt, ein zystenförmiger Hohlraum, der von plattem Epithel

Digitized by Google
Original from UNIVERSITY OF MINNESOTA
Generated on 2019-10-24 18:18 GMT / http://hdl.handle.net/2027/umn.31951002684121b
Public Domain in the United States, Google-digitized / http://www.hathitrust.org/access_use#pd-us-google

ausgekleidet ist und daher nichts mit den Rissen zu tun hat, welche sich im Felsenbeine bei Ostitis deformans nachweisen lassen (Mayer). Dieser zystenförmige Holhraum ist zuerst gegen die Mittelohrschleimhaut durch einen dünnen Knochenbalken getrennt, welcher jedoch zahlreiche lakunäre Resorptionsräume enthält. Dieser Knochenbalken verschwindet bald und der zystenförmige Hohlraum öffnet sich zur Nische des ovalen Fensters.

Vor dem Auftreten des Stapes findet man ein dickes Bindegewebslager im Vorhoffenster (Fig. 4). Das Bindegewebslager ist gegen das Mittelohr mit kubischem Epithel bedeckt. Gegen das Labyrinthinnere zu ist das Bindegewebe mit dem äußeren Pole des Utrikulus verlötet. Der Stapes ist durchaus normal und zeigt auch den normalen Knorpelbelag. Sein unterer Schenkel ist durch einen bindegewebigen Strang mit dem Promontorium verbunden. Zwischen seinem oberen Schenkel und dem Knochen des oberen Fensterrahmens befindet sich ein zartes Fibrinnetz.

Der obere Fensterrahmen enthält in den vorderen Partien des Fensters seinen normalen Knorpelbelag. Dieser Knorpel grenzt nach unten an das straffe Ringband, lateralwärts an den neugebildeten Knochen, medialwärts an den alten Knochen des Labyrinthes, der selbst wieder in direktem Zusammenhange mit dem Knochen der Macula cribrosa sacculi steht, und nach oben an einen großen Markraum, in welchem sich lockeres Bindegewebe befindet, das reichlich Pigmentschollen und Reste des neugebildeten, geflechtartigen Knochens enthält.

Kommt man in der Serie weiter nach hinten, so sieht man, daß der Knorpel sowohl von medial her durch den alten Labyrinthknochen als auch von lateral her durch den neugebildeten Knochen verdrängt wird. Insbesondere sieht man, daß der alte Labyrinthknochen mit buchtigen, gegen den Knorpel zu konvexen Rändern in das Knorpelinnere vordringt und bald bemerkt man zwischen den Knorpelzellen blau geränderte Gefäße (perforierende Kanäle), umgeben von einer schmalen Schichte von Knochengewebe, die sich durch ihre im Hämatoxylin-Eosinpräparate leicht bläuliche Färbung als Reste des alten Labyrinthknochens zu erkennen geben. Gleichzeitig wird aber die aus altem Labyrinthknochen bestehende Spange durch einen Bindegewebsstreifen, welcher mit dem erwähnten, großen Markraume im Zusammenhange steht, unterbrochen, so daß nun dieser Markraum mit einem Ausläufer bis an das Endost des Vorhofes reicht.

Nach lateral hin geht der Knorpel mit unscharfen Grenzen in eine eosinrot gefärbte Substanz über, die Knorpelzellen wandeln sich in längliche, mehr spindelförmige Zellen um, die jedoch auch hier in einer deutlichen Höhle liegen. Diese Bilder sind aber nicht sehr lange zu sehen, denn kommt man etwas weiter nach hinten, so sieht man, wie von dem oberhalb des Knorpels gelegenen Markraume aus neugebildeter Knochen in den Knorpel vorwächst, der sich zunächst mit buchtigen Rändern gegen den Knorpel und den in diesem befindlichen alten Labyrinth-

Digitized by Google
Original from UNIVERSITY OF MINNESOTA
Generated on 2019-10-24 18:18 GMT / http://hdl.handle.net/2027/umn.31951002684121b
Public Domain in the United States, Google-digitized / http://www.hathitrust.org/access_use#pd-us-google

knochen abgrenzt. Der neu gebildete Knochen breitet sich immer mehr aus, bis schließlich von dem Knorpel nur ein schmaler Saum übrig bleibt, an dem sich das Ringband ansetzt.

Ähnliche Verhältnisse finden sich am unteren Fensterrahmen. Auch hier sieht man zunächst, wenn man die Serie von vorn nach hinten verfolgt, einen ausgedehnten Knorpelbelag am Promontorium. Auch hier ist der Knorpel von Anteilen bläulich gefärbten, alten Labyrinthknochens in Form von perforierenden Kanälen durchsetzt, der sich zum Teil mit buchtigen Kittlinien vom Knorpel absetzt, zum Teil ganz unscharf vom Knorpel abgrenzt. Der neugebildete, spongiöse Knochen setzt sich hier stets scharf von dem Knorpel ab. In den vorderen Partien des ovalen Fensters treten in dem neugebildeten Knochen große Markräume auf, welche sowohl den Knorpel, als auch den alten Labyrinthknochen, als auch schließlich den neugebildeten Knochen abgebaut haben. Man erkennt das sehr deutlich an den Lakunen, welche sich an den Rändern dieser Bestandteile des Fensterrahmens befinden. An den Präparaten selbst sind jedoch keine Resorptionsvorgänge mehr zu sehen, hier findet man vielmehr unter Anhäufung von Osteoblasten die Bildung neuen Knochens, der an manchen Schnitten weit in den Knorpel eindringt. Weiter nach hinten zu nimmt jedoch der alte Labyrinthknochen immer mehr an Ausdehnung zu, auf Kosten des neugebildeten Knochens, um schließlich hinter dem ovalen Fenster durch einen weitporigen, spongiösen, neugebildeten Knochen ersetzt zu werden.

Der Stapes ist nirgends mit der Labyrinthwand knöchern verwachsen.

Die Membrana tympani secundaria setzt nicht am neugebildeten Knochen des Promontoriums ab, sondern an einer Schichte eosinrot gefärbter, zellarmer Knochensubstanz, welche bald durch eine ziemlich breite Schichte grober Kalkschollen, bald durch eine Kittlinie von dem neugebildeten Knochen begrenzt ist.

Der gegenüber liegende Ansatz dieser Membran erfolgt ebenfalls nicht an dem neugebildeten Knochen, sondern am alten geflechtartigen Labyrinthknochen, der mit der Macula cribrosa inferior in direktem Zusammenhange steht. Dieser alte Labyrinthknochen setzt sich hier sehr scharf von dem neugebildeten Knochen ab, der gerade an dieser Stelle sehr schöne Lamellensysteme bildet. Weiter hinten wird der alte Knochen wieder durch Markräume, welche aus dem neuen Knochen kommen, abgebaut, und schließlich hinter dem runden Fenster vollkommen durch neugebildeten Knochen ersetzt. Doch ist bemerkenswert, daß die Membrana tympani secundaria nirgends an neugebildetem Knochen inseriert.

Häutiges Innenohr: An der Schnecke fällt zunächst die mächtige Ektasie des endolymphatischen Lumens auf. Die Membrana vestibularis ist in allen Teilen der Schnecke gegen die Scala vestibuli stark ausgedehnt (Fig. 2). Der Ektasiegrad ist an der Schneckenbasis und

Digitized by Google
Original from UNIVERSITY OF MINNESOTA
Generated on 2019-10-24 18:18 GMT / http://hdl.handle.net/2027/umn.31951002684121b
Public Domain in the United States, Google-digitized / http://www.hathitrust.org/access_use#pd-us-google

der Schneckenspitze am größten, am geringsten im unteren Teil der Schneckenwindung. Im Vorhofanteil hat die Ausdehnung des D. cochlearis einen solchen Grad erreicht, daß die Membrana vestibularis in der Bucht der knöchernen Skalenwand verläuft, nur durch einen schmalen Spalt von ihr getrennt. Noch höhergradig ist die Ektasie am oberen Ende des Schneckenkanals. Hier füllt der D. cochlearis die gesamte Scala vestibuli aus und entsendet noch eine durch das Helikotrema reichende Aussackung nach abwärts in die Scala tympani. Im oberen Teil der Basalwindung und in der Mittelwindung hat die Ektasie einen solchen Grad erreicht, daß die Scala vestibuli auf etwa ein Drittel ihres normalen Lumens verengt ist. Im unteren Teil der Basalwindung ist die Ektasie nicht so hochgradig; das nach der Verlagerung der Membrana vestibularis übrigbleibende Lumen beträgt 2 Drittel des normalen Lumens. Diese 2 Drittel werden aber stark eingeengt durch Aussackungen der Membrana vestibularis. Diese Blindsäcke ragen von einer verhältnismäßig eng begrenzten Basis, weit ausgedehnt gegen die Spitze und gegen den Vorhofteil des Schneckenkanals, so daß man Querschnitte findet, in welchen runde, vollkommen geschlossene Dissepimente der Membrana vestibularis angetroffen werden. Vereinzelte solche Aussackungen finden sich aber auch in der Mittelwindung.

Die Lamina basilaris ist vorhanden, nicht geknickt, die tympanale Belegschichte dürftig. Das Cortische Organ ist an keiner Stelle normal. Es ist ziemlich stark kadaverös verändert, trotzdem läßt sich aber mit Bestimmtheit behaupten, daß die Sinneszellen ausgefallen, während die Pfeiler- und Stützzellen erhalten sind. Die Cortische Membran verläuft gerade gestreckt peripheriewärts, steht mit der Papille nur an der Spitzenwindung in direktem Zusammenhange. Im Vorhofteil ist die Cortische Membran auf die Oberfläche der Crista spiralis zurückgeschlagen und hier bindegewebig eingeschlossen. Die Zellen des Sulcus spiralis internus und externus, sowie die Crista spiralis sind gut erhalten.

Das Lig. spirale ist ziemlich substanzreich. An manchen Stellen ist das Gewebe aufgelockert, an manchen Stellen wieder verdichtet. Die Stria vascularis ist im Vorhofabschnitt sowie im unteren Teil der Basalwindung hochgradig kadaverös verändert, im oberen Teil der Basalwindung ist die Stria histologisch normal, nur ist sie im ganzen etwas verschmälert. In der Mittelwindung nimmt die Verschmälerung zu, in der Spitzenwindung ist nur mehr ein Rest der Stria vorhanden. Hier ist auch offenbar infolge des endolymphatischen Druckes das Lig. spirale zu einem soliden Bindegewebslager komprimiert.

Der Schneckennerv ist hochgradig degeneriert, desgl. das Ganglion spirale (Fig. 3). Der Faserzerfall und die Verringerung der Ganglienzellen erscheint am weitesten vorgeschritten an der Schneckenbasis, bei Weigert-Färbung zeigt sich jedoch, daß auch die Ganglienzellen und die Faseranteile der höher oben liegenden Region, die quantitativ besser erhalten sind, zum Teil degeneriert sind. Zwischen den Bälkchen

Digitized by Google
Original from UNIVERSITY OF MINNESOTA
Generated on 2019-10-24 18:18 GMT / http://hdl.handle.net/2027/umn.31951002684121b
Public Domain in the United States, Google-digitized / http://www.hathitrust.org/access_use#pd-us-google

der Spindel, durch welche die Nervenfasern hindurch ziehen, sieht man ringsum die Bälkchen der Spindel osteoides, rosarot gefärbtes Gewebe. Der Ramus cochleae im inneren Gehörgang ist deutlich verschmälert. Hier befinden sich auch reichlich Sandkörperchen. Das Endost des inneren Gehörganges ist normal.

Der Vorhofteil des Schneckenkanals ist hochgradig erweitert, und zwar bis zum Kontakt mit dem ebenfalls hochgradig erweiterten Sakkulus (Fig. 4). Der D. reuniens ist deutlich nachweisbar, lumenhältig, aber nicht wesentlich weiter als normal. Der Canalis utriculo-saccularis ist mächtig erweitert, ebenso ist der Utrikulus besonders gegen das Vorhoffenster zu erweitert; ein taschenartiger Anteil ist durch Bindegewebe mit dem oben erwähnten pathologischen Gewebe im Vorhoffenster verbunden. Die Cysterna perilymphatica ist durch diese Ektasie des Vorhofinhalts eingeengt, stellt einen spaltförmigen Raum zwischen Utrikulus und Sakkulus dar, der nicht direkt an das Vorhoffenster heranreicht.

Die Macula sacculi ist bis auf einen spärlichen Epithelrest verkümmert. Sinneszellen und Otolithen fehlen. Die Macula utriculi ist kleiner als normal, jedoch stark kadaverös verändert. Otolithen fehlen auch hier. Der N. utricularis atrophisch. Der D. endolymphaticus etwas erweitert. Der Aquaeductus cochleae ist bindegewebig verschlossen und enthält Sandkörperchen (Fig. 5).

Die Cristae zeigen ziemlich hochgradige, kadaveröse Veränderungen, doch läßt sich auch hier mit Sicherheit der fast komplette Ausfall der Sinneszellen feststellen. Nur ganz wenige solcher Zellen sind zu sehen. Hingegen sind die Stützzellen zum größten Teile vorhanden. Die Cupulae fehlen. Die Bogengänge sind normal.

Mittelohr: Das Trommelfell ist diffus verdünnt und zeigt eine auffallend niedrige Epidermislage. Mittelohrräume sind leer. Knochenwucherungen im Epitympanon besonders vom Fazialis und Tensor tympani nach außen. Der Attik wird dadurch sehr stark eingeengt. Den Fazialis scheint der wuchernde Knochen vor sich hergeschoben zu haben, er liegt viel weiter von den Labyrinthräumen entfernt als normal und im Schnitte über dem Tensor tympani. Der letztere ist hochgradig degeneriert, enthält sehr viel Bindegewebe, zentral Fett und nur wenige Muskelfasern (Fig. 4). Die Knochenwucherungen umschließen auch die Chorda tympani. Die Nische des Vorhoffensters ist verengt, ebenso hat die pathologische Knochenwucherung zu einer Verlängerung der Nische des Schneckenfensters geführt.

Rechtes Ohr. Labyrinthkapsel: Der Knochen der Labyrinthkapsel verhält sich genau so wie auf der linken Seite, ebenso sind die Verhältnisse am ovalen Fenster die gleichen wie links. Die Veränderungen an der Nische des runden Fensters werden unten besprochen.

Häutiges Innenohr: Die Schneckenhohlräume sind normal gestaltet, es fehlt die Ektasie. Sonst verhalten sich die einzelnen Teile des Schneckenganges, die Skalen sowie die nervösen Anteile des Schnecken-

Digitized by Google
Original from UNIVERSITY OF MINNESOTA
Generated on 2019-10-24 18:18 GMT / http://hdl.handle.net/2027/umn.31951002684121b
Public Domain in the United States, Google-digitized / http://www.hathitrust.org/access_use#pd-us-google

körpers genau so wie links. Auffallend ist der reiche Pigmentgehalt im Modiolus. Auch die Vorhofgebilde sind nicht ektasiert, mit Ausnahme des medialen Anteiles des Utrikulus, der ein wenig erweitert ist. Die beiden Wasserleitungen sind durchgängig, der D. endolymphaticus etwas erweitert (Fig. 6). Die Maculae sind kadaverös verändert, es läßt sich daher ein sicherer Befund bezüglich der Sinneszellen nicht feststellen. An der Macula sacculi sind die Zellhaare zu einem Büschel zusammengesintert, die Otolithen fehlen zum größten Teile, an der Macula utriculi fehlen Sinneshaare und Otolithen vollständig. An der medialen Wand des Utrikulus eine atypische Epithelstelle (Fig. 7). Die Cristae der Ampullen zeigen wohl auch postmortale Veränderungen, es läßt sich jedoch hier mit Sicherheit der Ausfall des größten Teiles der Sinneszellen feststellen. Auch hier fehlen die Cupulae. Die nervösen Anteile zeigen eine mäßige Atrophie.

Mittelohr: Es liegen hier die gleichen Verhältnisse vor wie auf der linken Seite. Auffallend ist hier nur 1. die Verdickung der Tensorsehne und 2. die Veränderung am Boden der Paukenhöhle. Es ist nämlich hier die Nische des runden Fensters noch mehr verlängert und verengt durch die pathologische Knochenwucherung als auf der linken Seite. Ferner ist aber die für den Bulbus der Vena jugularis bestimmte Knochengrube in einem solchen Maße ektasiert, daß der Bulbus an einer Stelle nur durch eine Schleimhautschichte von der Paukenhöhle getrennt ist und daß weiter der knöcherne, sagittale Bogengang arrodiert wurde, wodurch der häutige, sagittale Bogengang freigelegt wurde (Fig. 8).

Heben wir aus der vorangegangenen Beschreibung die hauptsächlichsten Punkte hervor, so ergibt sich folgendes:

1. Ersatz des normalen Knochens der Labyrinthkapsel durch einen spongiösen, stark vaskularisierten Knochen, der zum Teil aus geflechtartigem, zum Teil aus lamellärem Knochen aufgebaut ist, unter vollständiger Erhaltung des alten Labyrinthknochens im Bereiche der Cristae vestibuli, im Bereiche der beiden Labyrinthfenster, in der Schneckenachse und in den Skalensepten des Schneckenkörpers.

2. Frakturen im alten Knochen im Bereiche des Schneckenkörpers.

3. Der pathologische Knochen hat nach Schwund des alten Knochens zum größten Teil das Endost der Labyrinthhohlräume erreicht, ausgenommen hiervon sind jedoch einzelne Teile der knöchernen Schnecke und des knöchernen Vorhofes.

4. Der Aquäductus vestibuli beiderseits frei, der Aquäductus cochleae links durch Knochenwucherung und Bindegewebe obliteriert.

5. Die Gestalt der Pars superior des Innenohres beiderseits bis auf eine Ektasie des medialen Utrikulusanteils normal.

6. Die Pars inferior ist links hochgradig ektasiert, unter teilweiser Erweiterung des endolymphatischen Kanals bis an die Knochenwand und Ausbildung umschriebener blindsackförmiger Ausstülpungen.

7. Die Stria vascularis ist links atrophiert.

Digitized by Google
Original from UNIVERSITY OF MINNESOTA
Generated on 2019-10-24 18:18 GMT / http://hdl.handle.net/2027/umn.31951002684121b
Public Domain in the United States, Google-digitized / http://www.hathitrust.org/access_use#pd-us-google

8. Der N. cochlearis und das Ganglion spirale beiderseits mittelgradig atrophiert; der Atrophiegrad ist am stärksten an der Schneckenbasis, nimmt gegen die Spitze kontinuierlich ab.

9. Der N. octavus im inneren Gehörgang ist mittelgradig atrophiert; die Atrophie ist stärker ausgesprochen im Kochlearanteile des Nerven als im Labyrinthanteile.

10. Sämtliche Neuroepithelstellen des Innenohres zeigen einen Defekt der Sinneszellen. In ihrer Form ist am besten die Papilla basilaris cochleae infolge der Intaktheit der Stützzellen erhalten. Diese letztere zeigt die typische Querschnittsgestalt bzw. Papillenform. Die Cristae ampullares sind etwas niedriger als normal. Die Macula utriculi ist beiderseits scheinbar gleichmäßig von dem Rande her der Fläche nach verkleinert, die Macula sacculi ist links hochgradig verkleinert, überhaupt nur auf wenigen Schnitten in Form eines topographisch der Makula entsprechenden Stützzellenhaufens nachweisbar. Rechts ist die Macula sacculi hochgradig kadaverös verändert. Vestibularganglien mittelgradig atrophisch

11. Von den kutikularen Auflagerungen ist vollständig erhalten die Membrana tectoria in der Schnecke, die Statolithenmembran der Macula sacculi ist links vollständig geschwunden, rechts ist sie in geringem Ausmaße vorhanden, die der Macula utriculi ist links in Resten vorhanden, doch infolge von postmortalen Veränderungen nicht mehr als Membran, sondern in Form von unregelmäßigen Auflagerungen auf der Macula utriculi zu sehen, rechts fehlt sie. Die Cupulae sind nicht zu sehen, dagegen findet man in den Cristae sowie übrigens auch in den Maculae noch vereinzelte Haarfortsätze. Die Stützzellen in den Cristae haben zum Teil ihre normale Topographie bewahrt, so daß im Neuroepithel die aus dem Schwund der Haarzellenkörper folgenden Lücken zu sehen sind, zum Teil aber erscheinen die Stützzellen zu einem geschlossenen, stellenweise zylindrischen, stellenweise unregelmäßigen, mehrschichtigem Epithel zusammengeschlossen.

12. Die perilymphatischen Räume in der Pars inferior sind links auf Reste beschränkt, die teilweise untereinander nicht mehr zusammenhängen. Die Cysterna perilymphatica ist links bis auf einen kleinen Rest durch die Ektasie des Sakkulus verlegt. Die perilymphatischen Räume in der Pars superior sind annähernd normal, verkleinert, nur durch die mittelgradige, umschriebene, beiderseitige Ektasie des medialen Anteils des Utrikulus.

13. Der Pigmentgehalt des Labyrinths ist normal.

14. Beiderseits findet sich im ovalen Fenster vor dem Auftreten des Stapes ein Bindegewebspolster.

15. Die Nische des runden Fensters ist beiderseits verengt, rechts mehr als links.

16. Die Knochengrube für den Bulbus der Vena jugularis ist rechts bedeutend ektasiert, so daß zum Teil der Boden der Paukenhöhle und der knöcherne, sagittale Bogengang arrodiert wurde.

Digitized by Google
Original from UNIVERSITY OF MINNESOTA
Generated on 2019-10-24 18:18 GMT / http://hdl.handle.net/2027/umn.31951002684121b
Public Domain in the United States, Google-digitized / http://www.hathitrust.org/access_use#pd-us-google

17. Der M. tensor tympani ist beiderseits hochgradig degeneriert. Die Sehne des Muskels ist rechts verdickt.

Aus der Menge der Einzelbefunde, welche die histologische Untersuchung der Felsenbeine dieses Falles ergeben hat, folgt die Notwendigkeit, die Lösung folgender 2 Fragen zu versuchen: 1. Ist es möglich, die verschiedenen histologischen Befunde in primäre und sekundäre Veränderungen zu unterteilen und so ein Bild der Genese des ganzen Krankheitsbildes zu gewinnen? 2. Läßt sich nach dem Stande unserer jetzigen Kenntnisse der in diesem Falle erhobene, funktionelle Befund vollkommen durch den histologischen Befund erklären oder nicht?

Wenn man den Zusammenhang der einzelnen histologischen Befunde sich erklären will, so muß man davon ausgehen, daß die wichtigste Veränderung in der Erkrankung der Labyrinthkapsel zu erblicken ist. Die genauen histologischen Verhältnisse, die sich dadurch ergeben, wurden von Mayer, Nager und in der obigen Schilderung dargelegt. Das Wesen des Prozesses ist unbekannt. Auch v. Recklinghausen konnte diese Frage nicht mit Sicherheit beantworten. Ebenso unbekannt ist es, wann und wo der Beginn des Prozesses anzusetzen ist, da Anfangsstadien von Paget scher Erkrankung des Felsenbeines nicht beschrieben wurden. Nur dies eine steht fest, daß diese Erkrankung nicht von den periostalen Überzügen des Felsenbeines oder von der Mittelohrschleimhaut ausgeht, daß es sich auch hier vielmehr um eine primäre Erkrankung der Labyrinthkapsel im Sinne von Politzer handelt.

Der Knochen der Labyrinthkapsel wird also resorbiert und durch pathologischen Knochen ersetzt. Dabei bleiben aber in der Mehrzahl der Fälle noch Reste des alten Labyrinthknochens bestehen, und zwar auch dann, wenn man den Beginn der Erkrankung mit Recht schon auf lange Zeit zurückverlegen muß. Es ist nun ganz charakteristisch, daß man diese Reste des alten Labyrinthknochens vor allem im Bereich der Schneckenspindel, der Skalensepten und der Maculae cribrosae findet, also vor allem an jenen Stellen, an denen der Labyrinthknochen durch „primäre Verknöcherung" nach v. Ebner entsteht. Es wäre aber verfehlt, anzunehmen, daß in der Histogenese der erwähnten Teile der Labyrinthkapsel der Grund dafür zu suchen ist, daß sie von dem Erkrankungsprozesse verschont bleiben, was schon daraus hervorgeht, daß ja stets auch Teile der enchondralen bzw. endostalen Labyrinthkapsel unverändert gefunden wurden. Der Grund für die erwähnte Beobachtung scheint mir vielmehr in zwei anderen Momenten zu liegen: Erstlich liegen die erwähnten Knochenpartien am meisten zentral in der Labyrinthkapsel. Nimmt man nun an, daß der Knochenprozeß von der Peripherie des Felsenbeines gegen das Zentrum vorschreitet, so ist es erklärlich, daß die am meisten zentral gelegenen Knochenpartien am spätesten von der Erkrankung ergriffen werden müssen. Daß nun wirklich der Knochenprozeß in der Peripherie des Felsenbeines, speziell an seinen dem Endokranium zugewendeten Flächen, seine stärkste Intensität

Digitized by Google
Original from UNIVERSITY OF MINNESOTA
Generated on 2019-10-24 18:19 GMT / http://hdl.handle.net/2027/umn.31951002684121b
Public Domain in the United States, Google-digitized / http://www.hathitrust.org/access_use#pd-us-google

erreicht, darauf deutet der Umstand hin, daß in diesem Bereiche der Labyrinthkapsel niemals Reste von altem Labyrinthknochen gefunden werden, zweitens die Verlagerungen, welche die Dura in einem Falle von Mayer oder der Fazialis in meinem Falle durch die pathologische Knochenwucherung erfahren haben. Dazu kommt noch folgendes: Die Knochenpartien, welche in der Labyrinthkapsel bei der Paget schen Erkrankung am längsten frei bleiben, stellen durchaus zarte Knochenspangen dar, und es ist sehr wahrscheinlich, daß diese zarten Knochenspangen nicht genügend Raum für die Ausbreitung des Erkrankungsprozesses bieten. Darin mag vielleicht auch der Grund liegen, daß bis jetzt in allen beschriebenen Fällen die Gehörknöchelchen frei gefunden wurden. Ob bezüglich der Intaktheit der Gehörknöchelchen auch ontogenetische Momente eine Rolle spielen, muß dahingestellt bleiben.

Aus all dem ergibt sich folgendes Bild in bezug auf das Fortschreiten der Paget schen Erkrankung im Felsenbeine. Der Krankheitsprozeß erreicht in der Nähe der endokraniellen Begrenzungsflächen des Felsenbeines seine größte Intensität, er führt hier vor allem zu einer Vergrößerung der Labyrinthkapsel und dadurch in manchen Fällen zu einer Verlagerung der Dura oder des Fazialis. Von hier aus schreitet der Krankheitsprozeß gegen den Labyrinthkern fort, den der wuchernde pathologische Knochen von allen Seiten hufeisenförmig umgibt.

Aus dieser Darstellung geht hervor, daß es infolge der pathologischen Knochenwucherung zu einer Erhöhung der Gewebespannung im Innern der Labyrinthkapsel kommen muß. Auf diesen erhöhten Gewebedruck möchte ich 2 Veränderungen zurückführen, die im obigen sowie in anderen Fällen von Paget scher Erkrankung des Felsenbeines gefunden wurden: Erstlich die Frakturen im Bereich der zarten Knochen der Spindel, die unter dem von allen Seiten wirkenden Druck des rasch wachsenden Knochens brechen, zweitens die Atrophie der Nerven. Was speziell den letzterwähnten Punkt betrifft, so darf man nicht vergessen, daß die Äste des N. octavus, welche in engen Knochenkanälen zu ihrem Endorgane verlaufen, den schädlichen Wirkungen des erhöhten Gewebedruckes besonders ausgesetzt sind, weil sie eben nach keiner Seite ausweichen können. Es darf hier vielleicht daran erinnert werden, daß auch in vielen Fällen von Otosklerose eine Erhöhung des Gewebedruckes stattfinden muß, wodurch sich dann die Beteiligung des nervösen Apparates im Innenohr an dem otosklerotischen Prozesse ohne weiteres erklären ließe. Diesbezügliche Untersuchungen stehen aber noch aus. In unserem Falle wurde diese schädliche Druckwirkung im Bereiche der Schneckennerven noch vermehrt durch das periostale (osteiode?) Gewebe, welches die Innenfläche der Nervenkanäle innerhalb der Schneckenspindel bekleidete.

Es ist eine selbstverständliche Folge, daß die Atrophie des Nerv-Ganglienapparates im Innenohre einen Ausfall der Sinneszellen in dem peripheren Sinnesorgane nach sich gezogen hat. Dazu kommt aber noch

Digitized by Google
Original from UNIVERSITY OF MINNESOTA
Generated on 2019-10-24 18:18 GMT / http://hdl.handle.net/2027/umn.31951002684121b
Public Domain in the United States, Google-digitized / http://www.hathitrust.org/access_use#pd-us-google

auf der linken Seite die mächtige Ektasie der Pars inferior. Wir möchten diese Ektasie in Übereinstimmung mit Habermann, Alexander, Nager u. a. auf die Verlegung des Aquäductus cochleae zurückführen. Gegen diese Annahme wurden vor allem von Panse und Wittmaack Bedenken erhoben. Panse behauptet, daß man sich durch Verlegung des Aquäductus cochleae wohl das Auftreten eines Kollapses des endolymphatischen Lumens infolge von Überdruck in den perilymphatischen Räumen, niemals aber die Entstehung einer Ektasie des Schneckenganges vorstellen könne. Dieser Einwurf trifft nicht ganz zu, denn die Endolymphe ist durchaus nicht streng von der Perilymphe abgesondert, es besteht vielmehr, wie dies erst jüngst Wittmaack gezeigt hat, die Möglichkeit der Diffusion zwischen diesen beiden Flüssigkeiten. Damit ist aber gleichzeitig gesagt, daß der Abfluß der Perilymphe durch den Aquäductus cochleae nicht nur die Druckverhältnisse in den perilymphatischen Räumen, sondern auch die Druckverhältnisse im endolymphatischen Kanale beeinflußt. Es ist nun Panse wohl zuzustimmen, daß bei Behinderung des Abflusses der Perilymphe durch den Aquädukt ein Überdruck zuerst in den perilymphatischen Räumen des Schneckenkanals auftreten wird, es ist aber zu bedenken, daß dieser Überdruck mikroskopisch nachweisbare Folgen zuerst in dem endolymphatischen Raume erzeugen wird, da dieser Kanal im Querschnitte weitaus kleiner ist als die perilymphatischen Räume. Es muß daher ein erhöhter Druck, der in den perilymphatischen Räumen noch ohne weiteres ausgeglichen werden kann, im endolymphatischen Kanale sehr bald zu einer Erweiterung des Lumens führen.

Wittmaack hat gelegentlich die Meinung ausgesprochen, daß die Ektasie des Schneckenkanals dadurch zustande komme, daß die durch den Knochenumbau in der endostalen Labyrinthkapsel frei werdenden chemischen Agentien in die Labyrinthflüssigkeit hinein diffundieren und die Stria zu erhöhter Liquorproduktion anregen. Daß diese Erklärung nicht zutrifft, beweist unser Fall recht gut. Denn hier findet auf beiden Ohrseiten der Knochenumbau in der nächsten Nähe der Labyrinthhohlräume statt, trotzdem ist es zur Ektasie nur auf der einen Seite gekommen, auf welcher der Aquäductus cochleae verlegt war. Die Angabe Wittmaacks, daß der Aquädukt sehr häufig verlegt angetroffen wird in Fällen, wo von einer Ektasie nicht die Rede ist, bedarf der Bestätigung. Jedenfalls stimmt diese Angabe mit den Erfahrungen von Alexander nicht überein.

Mit dem histologischen Befunde in der Schnecke stimmt der klinische Hörbefund wohl überein, denn es ist klar, daß ein Patient mit derartigen Veränderungen im Cortischen Organe und dessen Nervganglienapparate praktisch taub sein muß. Auffallen muß nur, daß der Patient auf der rechten Seite die *a* 1-Gabel 10″ lang durch Kopfknochenleitung perzipierte. Falls es sich hier nicht um eine falsche Angabe von seiten des Patienten handelt, so wäre die bessere Hörfähigkeit des Patienten

Digitized by Google
Original from UNIVERSITY OF MINNESOTA
Generated on 2019-10-24 18:18 GMT / http://hdl.handle.net/2027/umn.31951002684121b
Public Domain in the United States, Google-digitized / http://www.hathitrust.org/access_use#pd-us-google

auf der rechten Seite mit dem Fehlen der Ektasie auf dieser Seite zu erklären. Unter Berücksichtigung derselben Fehlerquelle wäre aus dem Umstande, daß der Patient trotz Erkrankung der Labyrinthkapsel und trotz des Ausfalles der Sinneszellen im Cortischen Organe, sowie der Atrophie im Nervganglienapparate der Schnecke eine mittlere Stimmgabel durch Kopfknochenleitung 10″ lang perzipierte, abzuleiten, daß erstlich die Umwandlung des kompakten Labyrinthknochens in einen spongiösen Knochen die Kopfknochenleitung nicht in ungünstigem Sinne beeinflußt, zweitens, daß es möglich ist, bei Ausfall der Sinneszellen im Cortischen Organe und bei Atrophie des Nervganglienapparates in der Schnecke noch mittlere Töne durch Kopfknochenleitung zu perzipieren, eine Möglichkeit, die bekanntlich schon von Wätzmann und Wittmaack erwogen wurde.

Während sich also der klinische Hörbefund mit dem histologischen Befunde in der Schnecke unschwer in Übereinstimmung bringen läßt, liegen die Verhältnisse bezüglich der Sinnesstellen im Vorhofe und in den Bogengängen komplizierter. Kurz zusammengefaßt ergab die histologische Untersuchung hier folgendes: Umwandlung der linken Macula sacculi in einen kleinen Stützzellenhaufen, an den übrigen Sinnesstellen den gleichmäßigen Befund des hochgradigen, aber nicht kompletten Ausfalles der Sinneszellen und Schwund der kutikularen Gebilde (Cupulae, Otolithenmembranen), mäßige Atrophie des zugehörigen Nerven. Diesem histologischen Befunde entsprach der klinische Befund einer beiderseitigen hochgradigen Untererregbarkeit, die einer Unerregbarkeit schon sehr nahe kam. Man könnte nun zunächst annehmen, daß die Sinnesendstellen des Vorhofes und der Ampullen in ähnlicher Weise wie die Sinnesendstellen in der Schnecke allmählich infolge der Atrophie des Nervganglienapparates zugrunde gegangen sind. Gegen diese Anschauung spricht jedoch schon der Umstand, daß die geringgradige Atrophie der Vorhofs- und Bogengangsnerven die hochgradigen, degenerativen Veränderungen an den zugehörigen Sinnesendstellen nicht erklären können. Vor allem spricht aber gegen diese Anschauung die klinische Beobachtung. Denn 9 Tage, bevor bei dem Patienten die kalorische Untererregbarkeit konstatiert worden war, hatte der Patient eine kalorische Übererregbarkeit gezeigt. Da der vorliegende histologische Befund jedoch, wie schon erwähnt, einer kalorischen Untererregbarkeit, wahrscheinlich sogar einer kalorischen Unerregbarkeit zugrunde liegt, so ergibt sich daraus der Schluß, daß sich entweder ein Teil oder alle Veränderungen an den Sinnesendstellen des Vorhofes und der Ampullen in den 9 Tagen zwischen der ersten und der zweiten Untersuchung entwickelt haben. Damit stimmt es auch vollständig überein, daß die Veränderungen an dem Nervganglienapparate des Vorhofes und der Ampullen gegenüber den Veränderungen des Nervganglienapparates der Schnecke viel zu gering waren, um die Defekte in den zugehörigen Sinnesendstellen zu erklären.

Digitized by Google
Original from UNIVERSITY OF MINNESOTA
Generated on 2019-10-24 18:18 GMT / http://hdl.handle.net/2027/umn.31951002684121b
Public Domain in the United States, Google-digitized / http://www.hathitrust.org/access_use#pd-us-google

Fig. 1: Sägeschnitt durch den Schädel. Die Sägeflächen zeigen die außerordentliche Dicke des Schädels.

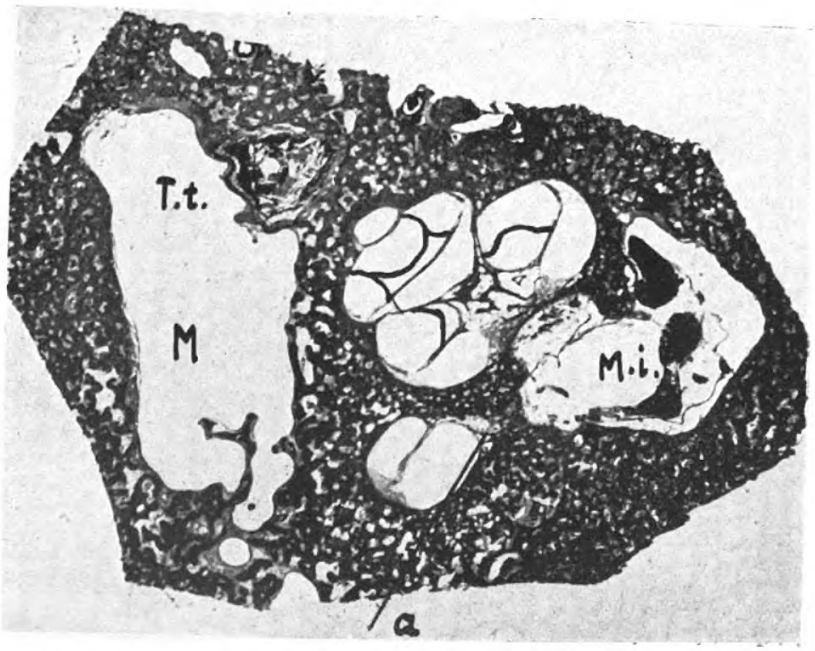

Fig. 2: Achsenschnitt durch die Schnecke. *M* = Mittelohr, *T. t.* = M. tensor tympani, *a* = diese Stelle ist in Fig. 3 in stärkerer Vergrößerung wiedergegeben. Der Schnitt zeigt die Umwandlung des Felsenbeinknochens in den Paget knochen, der nur zum Teil in den endostalen Partien den alten Labyrinthknochen nicht verdrängt hat. Ferner zeigt der Schnitt die mächtige Ektasie des Ductus cochlearis.

Digitized by Google
Original from UNIVERSITY OF MINNESOTA
Generated on 2019-10-24 18:18 GMT / http://hdl.handle.net/2027/umn.31951002684121b
Public Domain in the United States, Google-digitized / http://www.hathitrust.org/access_use#pd-us-google

Generated on 2019-10-24 18:18 GMT / http://hdl.handle.net/2027/umn.31951002684121b
Public Domain in the United States, Google-digitized / http://www.hathitrust.org/access_use#pd-us-google

Digitized by Google

Original from
UNIVERSITY OF MINNESOTA

Fig. 3: Die in Fig. 2 mit *a* bezeichnete Stelle bei stärkerer Vergrößerung. Bei × eine Fraktur im Knochen, zum Teil durch Bindegewebe ausgefüllt. Auffallende Armut an Nervenfasern in den Knochenkanälen und an Zellen im Ganglion cochleare des Vorhofteiles der Schnecke. *M. i.* = Meatus auditorius internus.

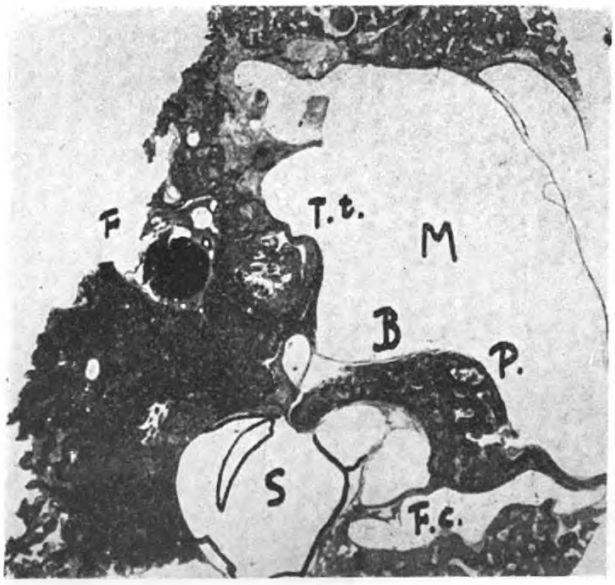

Fig. 4: *M.* = Mittelohr, *T. t.* = M. tensor tympani, dessen Muskelfasern größtenteils fettig degeneriert sind, *F* = N. facialis, *B* = Bindegewebspolster im ovalen Fenster, verwachsen mit der Wand des ektasierten Sacculus, *P.* = Promontorium, *F. c.* = stark verlängerte Nische des runden Fensters, *S* = mächtig erweiterter Sacculus, zum Teil verwachsen mit der Reisnerschen Membran des ebenfalls mächtig erweiterten Vorhofteiles der Schnecke.

Digitized by Google Original from UNIVERSITY OF MINNESOTA

Generated on 2019-10-24 18:18 GMT / http://hdl.handle.net/2027/umn.31951002684121b
Public Domain in the United States, Google-digitized / http://www.hathitrust.org/access_use#pd-us-google

Digitized by Google
Original from UNIVERSITY OF MINNESOTA
Generated on 2019-10-24 18:18 GMT / http://hdl.handle.net/2027/umn.31951002684121b
Public Domain in the United States, Google-digitized / http://www.hathitrust.org/access_use#pd-us-google

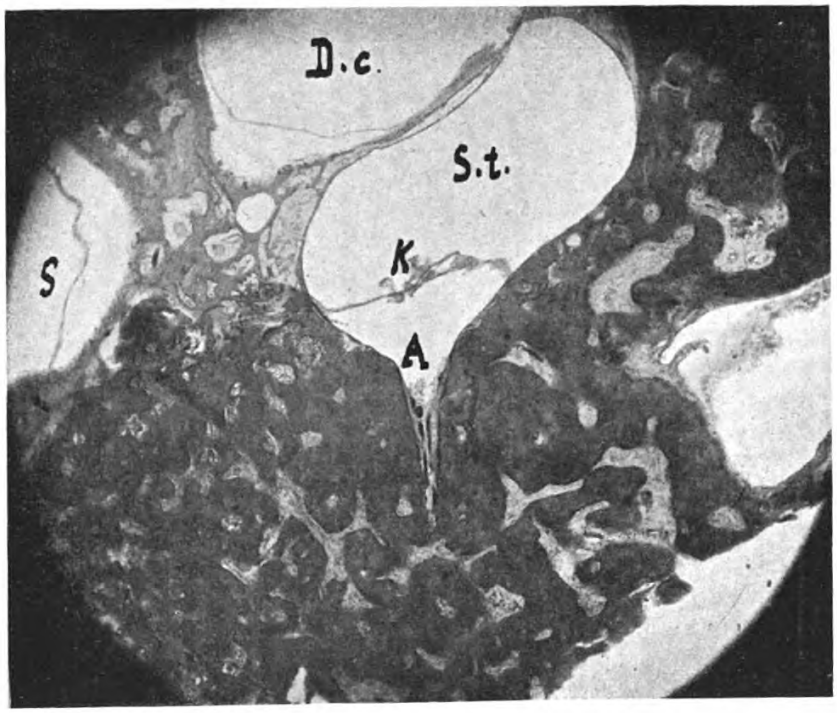

Fig. 5: *D. c.* = Ductus cochlearis (Vorhofsabschnitt), *S. t.* = Scala tympani, *k* = Artefakt, *A* = Aquaeductus chochleae bindegewebig verschlossen. Im Lumen des Kanals Kalk und Sandkörperchen. *S* = Sacculus.

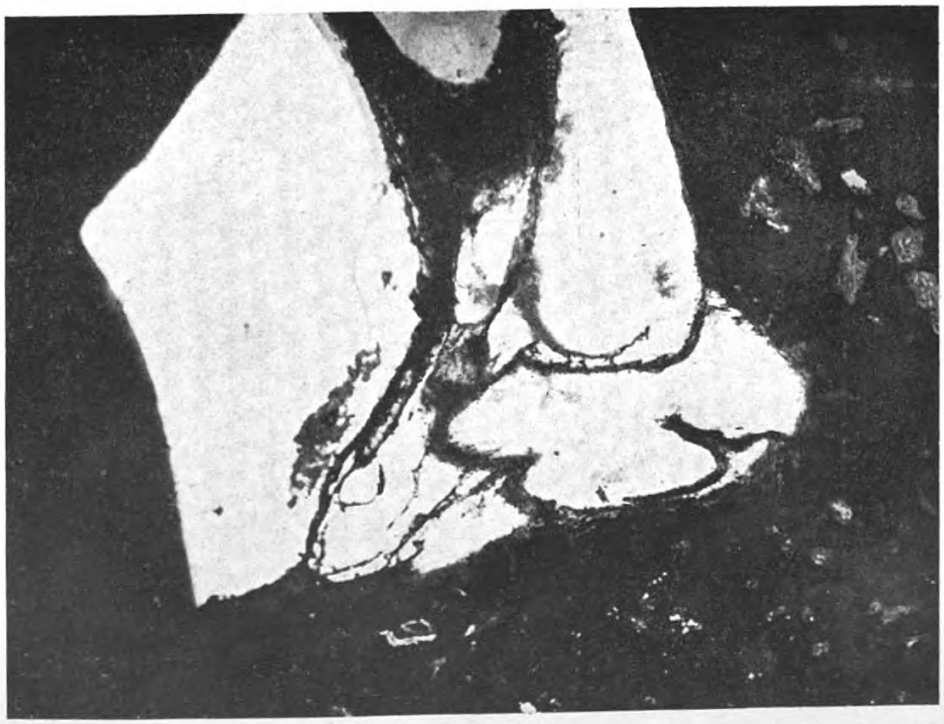

Fig. 6: Schnitt durch die erweiterte Übergangsstelle des Ductus endolymphaticus in die Vorhofsäcke.

Digitized by Google
Original from UNIVERSITY OF MINNESOTA
Generated on 2019-10-24 18:18 GMT / http://hdl.handle.net/2027/umn.31951002684121b
Public Domain in the United States, Google-digitized / http://www.hathitrust.org/access_use#pd-us-google

Generated on 2019-10-24 18:18 GMT / http://hdl.handle.net/2027/umn.31951002684121b
Public Domain in the United States, Google-digitized / http://www.hathitrust.org/access_use#pd-us-google

Digitized by Google

Original from
UNIVERSITY OF MINNESOTA

Fig. 7: Atypische Epithelstelle an der medialen Utrikuluswand.

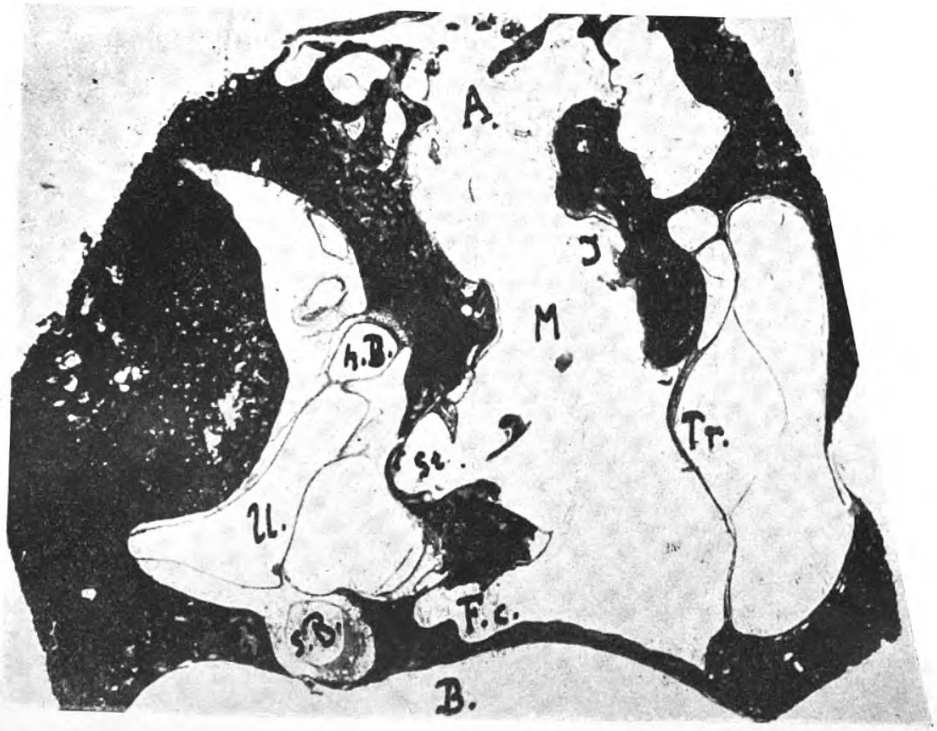

Fig. 8: *M* = Mittelohr, *J* = Amboß, *Tr.* = Trommelfell, *A* = Attik, *St* = Stapesplatte im ovalen Fenster, *F. c.* = rundes Fenster mit Membrana tympani secundaria, *h. B.* = horizontaler Bogengang, *U.* = Utriculus, *s. B.* = sagittaler Bogengang, vollkommen freigelegt durch den stark vorgewölbten Bulbus venae jugularis (*B*).

Generated on 2019-10-24 18:18 GMT / http://hdl.handle.net/2027/umn.31951002684121b
Public Domain in the United States, Google-digitized / http://www.hathitrust.org/access_use#pd-us-google
Digitized by Google
UNIVERSITY OF MINNESOTA

Generated on 2019-10-24 18:18 GMT / http://hdl.handle.net/2027/umn.31951002684121b
Public Domain in the United States, Google-digitized / http://www.hathitrust.org/access_use#pd-us-google

Digitized by Google

Original from
UNIVERSITY OF MINNESOTA

Untersucht man von diesem Gesichtspunkte aus die Veränderungen an den betreffenden Sinnesendstellen und bedenkt man, daß der Patient nach der zweiten Untersuchung nach etwa 3 Monate gelebt hat, so liegt keine Schwierigkeit vor, anzunehmen, daß sich der größte Teil der Veränderungen an den betreffenden Sinnesendstellen wirklich erst nach der ersten Ohruntersuchung eingestellt hat. Eine Ausnahme hiervon macht nur die hochgradige Verkümmerung der linken Macula sacculi, die viel schwerer degeneriert ist als die übrigen Maculae und Cristae. Diese Ausnahmsstellung der linken Macula sacculi läßt sich jedoch durch den hohen Druck erklären, unter dem diese Macula zu leiden hatte, worauf ja mit Sicherheit der außerordentlich stark ektasierte linke Sacculus hinweist. Wenn man nun von der linken Macula sacculi absieht, so muß die Gleichartigkeit der histologischen Bilder an den übrigen Sinnesendstellen des Vorhofes und der Bogengänge auffallen. Diese Gleichmäßigkeit spricht dafür, daß erstlich die Ursache dieser Veränderungen dieselbe war und daß die Erkrankung beiläufig zu derselben Zeit auf beiden Seiten eingesetzt hat. Nun hat aber der Patient in der kritischen Zeit vom 9. VII. bis 29. VII. keine Krankheit durchgemacht, welche etwa durch toxische Einflüsse das Sinnesepithel im Labyrinthe hätte schädigen können. Hingegen hatten sich in dieser Zeit infolge der zunehmenden Herzschwäche allenthalben am Körper hochgradige Ödeme entwickelt und schon daraus ergibt sich die Möglichkeit, daß auch das Gehirn nicht verschont geblieben ist. Für die Annahme eines Hirnödems sprechen auch die Kleinhirnsymptome, die der Patient bei der Aufnahme gezeigt hat, die man, da der Obduzent eine Erkrankung des Kleinhirns nicht nachweisen konnte, auf die allgemeine Hirndrucksteigerung zurückführen muß. Zieht man nun noch weiter in Betracht, daß die Obduktion einen chronischen Hydrozephalus ergeben hat, so ist die Möglichkeit eines akuten Nachschubes infolge der Herzschwäche durchaus nahegerückt. Ob es sich nun um ein Hirnödem bei chronischem Hydrozephalus oder um einen akuten Hydrozephalus gehandelt hat, mag dahingestellt bleiben, sicher ist nur, daß bei dem Patienten eine Steigerung des Hirndruckes bestanden hat, die in diesem Falle umso eher Symptome auslösen mußte, als der Binnenraum des Schädels durch die pathologischen Knochenwucherungen verkleinert war.

Zur Erklärung der Veränderungen an den Sinnesendstellen des Vorhofes und der Ampullen in beiden Labyrinthen könnte man nun annehmen, daß es durch diese akute und sehr bedeutende Steigerung des Hirndruckes zu einer Kompression des Saccus endolymphaticus an die hintere Felsenbeinfläche und damit zur Drucksteigerung vor allem in der Pars superior labyrinthi gekommen ist. Einen Hinweis hierauf erblicken wir in der beiderseitigen Erweiterung des medialen Utrikulusanteils sowie in der beiderseitigen Erweiterung der Mündungsstellen des D. endolymphaticus. Während wir also die Veränderungen an dem Corti schen Organe auf einen langsam fortschreitenden, primär am

Digitized by Google
Original from UNIVERSITY OF MINNESOTA
Generated on 2019-10-24 18:18 GMT / http://hdl.handle.net/2027/umn.31951002684121b
Public Domain in the United States, Google-digitized / http://www.hathitrust.org/access_use#pd-us-google

Nervganglienapparate einsetzenden Krankheitsprozeß zurückführen, liegt den Veränderungen an den Sinnesendstellen des Vorhofes und der Ampullen ein akut einsetzender, primär am Neuroepithel angreifender Krankheitsprozeß zugrunde. Mit dieser Anschauung stimmen die histologischen Bilder und der funktionelle Befund gut überein.

Aus dem physiologischen Institute der deutschen Universität in Prag (Vorstand: Prof. Dr. A. Tschermak).

Neue Beiträge zur Funktionsprüfung des Labyrinthes.

Von Dr. **Ernst Wodak.**

(Mit 6 Figuren.)

Die Untersuchungen über die Labyrinthreaktionen, die ich seit mehreren Jahren zum größten Teile gemeinsam mit M. H. Fischer anstellte, haben eine Reihe neuer Ergebnisse gebracht, die es vielleicht nicht unangebracht erscheinen lassen, sie einmal in einer hauptsächlich für den Kliniker bestimmten und verwertbaren Form zusammenzufassen. Daß unsere Kenntnisse über die Labyrinthphysiologie, speziell des Menschen, in den letzten Jahren — von wenigen Arbeiten abgesehen — gewissermaßen auf einen toten Punkt angelangt waren und die neuere Literatur sich hauptsächlich auf eine wohl reichhaltige und in ihrer Art sicher nützliche Kasuistik beschränkte, darauf haben wir ja schon an anderer Stelle (Verhandlung der Gesellschaft deutscher Hals-Nasen-Ohrenärzte, Wiesbaden 1922) hingewiesen. Hier scheint es am Platze, nur nochmals zu betonen, daß man die Ergebnisse der ausgezeichneten Arbeiten der Magnusschen Schule (de Klejn u. a.), die durch Versuche am Tiere gewonnen sind, nicht ohne weiteres auf den Menschen übertragen kann und darf, worauf ja erst kürzlich wieder unter andern Köllner aufmerksam machte. Einen Fortschritt auf dem so spröden Gebiete der menschlichen Labyrinthphysiologie können nur experimentelle Arbeiten bringen und da sich operative Experimente am Menschen von selbst verbieten, dürfte wohl in der beschränkten Experimentiermöglichkeit der Grund für den Stillstand unserer Erkenntnisse liegen. Als wir daher — einer Anregung A. Tschermaks folgend — daran gingen, die subjektivistischen Untersuchungsmethoden, die sich in der Optik vorzüglich bewährt und die Grundlage neuer Ergebnisse abgegeben hatten, auf die Labyrinthphysiologie anzuwenden, so betraten wir damit einen seit Johann Evangelista Purkinjes Zeiten so gut wie gänzlich unbegangen gebliebenen Weg. Es muß gleich hier betont werden, daß unsere Art zu experimentieren große Schulung erfordert, so daß es unberechtigt wäre, wenn ein ungeübter Be-

Digitized by Google
Original from UNIVERSITY OF MINNESOTA
Generated on 2019-10-24 18:18 GMT / http://hdl.handle.net/2027/umn.31951002684121b
Public Domain in the United States, Google-digitized / http://www.hathitrust.org/access_use#pd-us-google

obachter beim Nachprüfen unserer Ergebnisse vielleicht auf Grund einiger negativen Erfahrungen unsere Angaben bestreiten wollte. Es handelt sich ja bei unseren subjektivistischen Untersuchungsmethoden um überaus feine Beobachtungen, so etwa wie bei der Schwachreizmethode Kobraks, die ja ebenfalls ein überaus empfindliches Verfahren darstellt und von jedem, der sich damit befaßt, ein tiefes „Sichversenken in die Materie" verlangt.

Wir teilen die Labyrinthreaktionen in subjektive und objektive Effekte ein (siehe Tabelle in der Verhandlungsschrift der deutschen Hals-Nasen-Ohrenärzte, Wiesbaden 1922) und möchten heute aus der großen Zahl der Reaktionen einige herausgreifen, bei denen wir durch unsere empfindungsanalytischen Untersuchungen neue Erfahrungen beibringen können.

Subjektive Effekte:	Objektive Effekte:
1. *a*) Schwereempfindungsänderung.	Änderung des Skelettmuskeltonus (ATR).
b) Temperaturempfindungsänderung.	Änderung der Gefäßfüllung bzw. der Hauttemperatur.
c) —	Änderung des Augenmuskeltonus (Hertwig-Magendiesche Schielstellung).
2. Änderung der Richtungsvorstellung.	Bárányscher Zeigeversuch.
3. Empfindung unwillkürlicher Stellungsänderung der Arme.	Abweichreaktion.
4. Drehempfindung.	—
5. —	Vestibularer Pupillenreflex.
6. —	Nystagmus.

Ich möchte hier nur nochmals bemerken, daß die Nebeneinanderstellung von subjektiven und objektiven Effekten der Vestibularisbeeinflussung keineswegs besagen soll, daß dem subjektiven stets ein paralleler objektiver Effekt entsprechen müsse und umgekehrt, sondern wir wollen damit nur die nach unseren Erfahrungen zwischen beiden Effekten bestehenden Beziehungen aufzeigen.

1. a) Änderung der Schwereempfindung (ATR).

A. Allgemeines.

M. H. Fischer und ich haben vor einiger Zeit zum erstenmal den Nachweis erbracht, daß es durch Beeinflussung des Labyrinthes bzw. des N. Vestibularis zu ganz bestimmten Änderungen der subjektiven Schwereempfindung auf beiden Körperhälften kommt. Wir haben damals auch versucht, die Gesetze dieses von uns als Armtonusreaktion (ATR) bezeichneten Phänomens, das

Digitized by Google
Original from UNIVERSITY OF MINNESOTA
Generated on 2019-10-24 18:18 GMT / http://hdl.handle.net/2027/umn.31951002684121b
Public Domain in the United States, Google-digitized / http://www.hathitrust.org/access_use#pd-us-google

je nach Art der Beeinflussung des N. Vestibularis verschieden ist, zu studieren und unsere Erfahrungen darüber kurz veröffentlicht. Seitdem sind bereits von einigen Seiten teils mündliche Berichte [Sittig[1]), Charousek[2]), O. Beck[3]), Goldmann[3]) u. a.], teils Publikationen (J. Junger: Mschr. f. Ohrenhlk. 1922, H. 5) erschienen, die sich mit unserer ATR befassen. Wenn ich diese vorliegenden Berichte zusammenfasse, so haben alle Autoren die ATR gesehen, wenngleich sie z. B. bei der Galvanisation (Junger) selten gefunden wurde und nach O. Beck unter zirka 25 Normalen nur etwa 5mal vorkomme. Bezüglich der Häufigkeit der ATR bei Normalen habe ich bereits andernorts (Wiesbaden) Verschiedenes hervorgehoben und möchte hier nur das Notwendigste wiederholen:

Es geht nicht an, eine so empfindliche Reaktion vielleicht in der Weise zu prüfen, daß man die Versuchsperson dreht oder kalt spült, nachher die Arme ausstrecken läßt und, falls nicht sofort oder nach etwa $^1/_2$ bis 1 Minute eine Differenz zu sehen ist, den Fall als negativ erklärt. Die Prüfung auf ATR soll vielmehr nach unseren Erfahrungen ungefähr folgendermaßen vorgenommen werden: Zunächst muß man selbstverständlich vor jeder Beeinflussung des N. Vestibularis das Ausgangsverhalten genau prüfen, das heißt nachsehen, ob nicht spontane Differenzen in der Höhenlage der beiden ausgestreckten Arme bestehen. Es zeigt sich nun, daß normale Individuen in der Regel, auch wenn man die Arme 2 bis 3 Minuten — und das ist notwendig! — ausgestreckt halten läßt, die Arme gleich hoch halten, bzw. Differenzen — speziell bei Ermüdung — zeigen, die höchstens 1 bis 2 Querfingerbreiten betragen. Derartige Differenzen möchte ich als in den Rahmen des Normalen fallend ignorieren. Zeigt sich jedoch ein größerer Höhenunterschied beider Arme, und zwar bei wiederholter Prüfung stets im selben Sinne, so möchte ich darin nicht, wie O. Beck es tut, einen Gegenbeweis gegen die ATR erblicken, sondern im Gegenteil meiner Meinung dahin Ausdruck geben, daß in einem solchen Falle der Tonus der Skelettmuskulatur beider Körperhälften nicht im Gleichgewicht steht. Es scheint ganz gut möglich, daß auch bei anscheinend normalen Personen gewisse Differenzen in der Tonisierung beider Körperhälften bestehen, die uns mit den bisherigen Methoden nicht nachweisbar waren und die eben die — wie wir wissen — sehr empfindliche ATR prompt anzeigt.

Ist nun auch bei lange ausgestreckt gehaltenen Armen spontan keine deutliche Differenz nachweisbar, dann schreiten wir an die

[1]) Prager deutscher Ärzteverein, 3. III. 1922.
[2]) Verhandlung der Gesellschaft deutscher Hals-Nasen-Ohrenärzte in der Tschechoslowakischen Republik, 2. IV. 1922.
[3]) Verhandlung der deutschen Hals-Nasen-Ohrenärzte, Wiesbaden 1922.

Digitized by Google
Original from UNIVERSITY OF MINNESOTA
Generated on 2019-10-24 18:19 GMT / http://hdl.handle.net/2027/umn.31951002684121b
Public Domain in the United States, Google-digitized / http://www.hathitrust.org/access_use#pd-us-google

experimentelle Auslösung der ATR. Die Beeinflussung des N. Vestibularis kann entweder durch Drehung (wohl hier am leichtesten auslösbar) oder auch durch Kalorisation bzw. Galvanisation erfolgen. Wenn wir den einfacheren Fall der Drehung annehmen, so kann man, wenn man will, schon während der Rotation die Arme ausgestreckt halten lassen und sieht dann in vielen Fällen schon nach wenigen Umdrehungen eine deutliche Differenz. Zweckmäßiger jedoch wird man bis nach Beendigung der üblichen 10 Umdrehungen warten und dann die Arme ausstrecken lassen. Hier zeigt sich nun tatsächlich in einem relativ geringen Prozentsatz der Fälle sofort nach dem Anhalten eine deutliche ATR, so daß man wirklich, falls man hier die Prüfung abbricht, der Meinung sein könnte, die ATR stelle eine verhältnismäßig selten nachweisbare Reaktion dar. Diese Meinung ist aber irrig. Denn man muß nach dem Anhalten in vielen Fällen länger — bis 3 Minuten und darüber — zuwarten, bevor sich eine Differenz nachweisen läßt, die allerdings dann vielfach immer deutlicher und deutlicher wird. Wir dürfen eben nicht vergessen, daß die ATR einerseits relativ sehr lange (15 Minuten und länger) dauert und daß es andrerseits möglich ist, daß geringe Differenzen, die durch die Vestibularisbeeinflussung in der Tonisierung beider Körperhälften (Arme) entstehen, erst dann ausgesprochen zum Vorschein kommen, wenn die Arme ermüdet sind. Man kann auch manchmal den Kunstgriff anwenden, die Arme supinieren zu lassen, weil in dieser schwieriger zu haltenden Lage die Ermüdung früher einzutreten pflegt und dadurch die ATR oft rascher deutlich wird, doch muß man sich in jedem Falle vor der Beeinflussung des Vestibularapparates überzeugen, ob nicht auch spontan durch Supination eine Höhendifferenz beider Arme ausgelöst wird. Prüft man in der eben geschilderten Weise, indem man sich mit jedem einzelnen Fall Zeit läßt und Mühe gibt, so wird man zu wesentlich anderen Resultaten gelangen. Es ist ja nur selbstverständlich, daß die ATR nicht in allen Fällen nachweisbar sein wird, daß es also sicherlich normale Individuen mit negativer ATR auch bei sorgfältigster Untersuchung geben wird. Das ist nicht zu verwundern, da wir das gleiche ja bei allen Reaktionen finden und Reaktionen doch biologischen und nicht physikalischen Gesetzen unterworfen sind.

Ich habe im ganzen zirka 120 normale und pathologische Fälle auf ATR geprüft, und zwar zirka 100 davon nur mittels Rotation, den Rest außerdem auch kalorisch und teilweise galvanisch. Meine Ergebnisse lassen sich ungefähr folgendermaßen zusammenfassen: Von den normalen Versuchspersonen (normal in bezug auf das Gehörorgan!) zeigten zirka 20% spontan ein Sinken eines

Digitized by Google
Original from UNIVERSITY OF MINNESOTA
Generated on 2019-10-24 18:19 GMT / http://hdl.handle.net/2027/umn.31951002684121b
Public Domain in the United States, Google-digitized / http://www.hathitrust.org/access_use#pd-us-google

Armes, also eine spontane ATR. Allerdings konnte ich einen Teil aus äußeren Gründen nur einmal untersuchen, weshalb nach den oben stehenden Ausführungen auch diese Zahlen noch als zu hoch bezeichnet werden müssen. Meine zahlenmäßigen Ergebnisse weichen gegenüber den Angaben O. Becks, der das spontane Sinken eines Armes in der „Überzahl" fand, wesentlich ab und gestatten meines Erachtens höchstens den Schluß, daß man in Fällen von spontaner (wiederholt nachgewiesener) Differenz der Höhenstellung beider Arme den Ausfall der experimentellen ATR nicht so verwerten könne wie in normalen Fällen. Denn, wie ich nochmals betonen möchte, solche Patienten mit spontaner ATR können — streng genommen — nicht mehr als völlig normal bezeichnet werden, da in der Tonisierung beider Körperhälften offenbar kein Gleichgewicht besteht, und man muß weiter darauf achten, ob sich die spontane Höhendifferenz beider Arme durch die entsprechende Beeinflussung des N. Vestibularis ändert oder nicht. Bezüglich der Häufigkeit der Auslösbarkeit der experimentellen ATR bei Normalen zeigen meine Untersuchungen, daß man in der weitaus überwiegenden Mehrzahl der Fälle (zirka 90%) imstande ist, durch die rotatorische Reizung ATR hervorzurufen, daß es aber — trotz Anwendung aller erforderlichen Kunstgriffe — in zirka 10% der Versuchspersonen nicht gelingt. Selbstverständlich ist mein Material zu klein, um endgültige Folgerungen zu ziehen; diese bleiben der Nachprüfung an einem entsprechend großen Material vorbehalten. Weiters wird noch zu prüfen sein, ob die ATR häufiger vielleicht nach der Drehung als nach der Kalorisation und Galvanisation auftritt (wofür unsere Erfahrungen sprechen), kurz, es sind die maßgebenden statistischen Daten zu liefern, auf Grund deren dann entschieden werden kann, was die experimentelle ATR für die Praxis zu leisten imstande ist.

B. Gesetzmäßigkeit der ATR.

In unserer vorläufigen Mitteilung haben wir auch versucht, die Gesetze, denen die ATR je nach der Art der erfolgten Beeinflussung des N. Vestibularis unterworfen ist, zu ermitteln. Damals fanden wir, daß bei Kaltspülung in der Regel der gleichseitige, bei Warmspülung der kontralaterale Arm sinkt, daß während einer Rechtsdrehung im allgemeinen der linke Arm heruntergeht (nach dem Anhalten umgekehrt) und daß schließlich bei der Galvanisation sich die Seite der Kathode wie eine Warmspülung zu verhalten pflegte. Alle diese Daten haben aber, wie weitere Untersuchungen ergaben, durchaus nicht für alle Fälle Geltung. Es zeigt sich vielmehr bei manchen Individuen gerade das umgekehrte Verhalten, ja, gelegentlich können Befunde erhoben werden, die in gar kein Schema passen und sich vorderhand überhaupt nicht erklären lassen. So gab

Digitized by Google
Original from UNIVERSITY OF MINNESOTA
Generated on 2019-10-24 18:19 GMT / http://hdl.handle.net/2027/umn.31951002684121b
Public Domain in the United States, Google-digitized / http://www.hathitrust.org/access_use#pd-us-google

es eine Reihe von Fällen, bei denen eine experimentell erzeugte ATR r. ↓ (rechter Arm tiefer), hervorgerufen z. B. durch eine Kaltspülung rechts, selbst, nachdem man zirka 15 bis 20 Minuten zugewartet hatte, durch eine Kaltspülung links nicht beeinflußt werden konnte. Statt der zu erwartenden ATR l. ↓ blieb die ATR r. ↓ deutlich bestehen oder trat wieder auf, falls sie vor der Kaltspülung links vielleicht schon verschwunden war. Diese Befunde stellen ein Analogon zu ähnlichen Befunden Kobraks bei seiner Schwachreizmethode dar. Der Autor sagt an einer Stelle (Beitrag zur Lehre von den statischen Funktionen des menschlichen Körpers, S. Karger, 1922, Seite 10) darüber folgendes: „Überhaupt gewann man immer mehr die Ansicht, daß die Schwachreize, selbst von peripher labyrinthär antagonistischem Charakter, von denen man also nach der bisherigen Auffassung gewohnt war anzunehmen, daß ihre Wirkung sich mehr oder weniger aufhebt, zentral oft recht deutlich additiv zu wirken scheinen." Es ist auch bei der ATR nicht ausgeschlossen, daß es durch die vorangegangene Kaltspülung des rechten Ohres mit folgender ATR r. ↓ zu einer zentral bedingten charakteristischen Einstellung des Tonusverhältnisses beider Körperhälften kommt, die durch den entgegengesetzt gerichteten Reiz der Kaltspülung des anderen Ohres nicht umgestoßen werden kann.

C. Phasen der ATR.

Nachdem M. H. Fischer und ich nachgewiesen hatten, daß nicht nur die Drehempfindungen, sondern auch die anderen Vestibularisreaktionen wie Nystagmus, Fall-, Zeigereaktionen usw. in rhythmischen Phasen ablaufen, war es naheliegend, nachzusehen, ob diese Rhythmik auch für ATR Geltung habe. Tatsächlich ließen sich auch für die ATR Phasen nachweisen, die je nach der Art (Temperatur) des verwendeten Wassers bei der Kalorisation verschieden sind. Diese ATR-Phasen fallen zeitlich mit den Phasen der subjektiven Drehempfindung zusammen, wodurch also auch hier wieder die gemeinsame Abhängigkeit beider von der vorausgegangenen Vestibularisbeeinflussung ersichtlich ist. Bei Verwendung von kaltem Wasser scheint der Phasenablauf ein langsamerer zu sein als bei Spülung mit warmem Wasser. Inwieweit die Art des Phasenablaufes später Anhaltspunkte praktisch-diagnostischer Natur abgeben wird, entzieht sich heute — bei der Mangelhaftigkeit unserer Kenntnisse darüber — jeder Betrachtung.

Meine Untersuchungen an klinischen Fällen zeigten, daß man derartige Phasen grob klinisch verhältnismäßig selten nachweisen kann. Doch konnte man in einzelnen Fällen neben dem objektiv sichtbaren Umschlag auch spontane Angaben über den Wechsel der subjektiv schwereren Seite bekommen.

Digitized by Google
Original from UNIVERSITY OF MINNESOTA
Generated on 2019-10-24 18:19 GMT / http://hdl.handle.net/2027/umn.31951002684121b
Public Domain in the United States, Google-digitized / http://www.hathitrust.org/access_use#pd-us-google

D. Extralabyrinthäre Reize, die ATR auslösen.

In erster Linie sind hier Kopfstellungsänderungen zu nennen. Versuche an normalen Individuen ergeben, daß jede Kopfstellungsänderung in gesetzmäßiger Weise eine Änderung der Höhenstellung beider Arme zueinander zur Folge hat. So bedingt jede Linkswendung (und auch Neigung zur linken Schulter) des Kopfes Steigen des rechten Armes, jede Rechtswendung (Neigung) ein Steigen des linken Armes. Allerdings sahen wir auch von dieser Regel Ausnahmen, und zwar gegensätzliches Verhalten, dessen Ursachen uns bisher unbekannt blieben. Die Kopfneigung nach vorn unten und hinten unten zieht eine gleichsinnige wohl teilweise mechanisch bedingte Verlagerung beider Arme nach sich, ohne Höhendifferenzen beider Arme untereinander.

Überhaupt kann man auch auf andere Weise — ohne vestibulare Beeinflussung — der ATR ähnliche Differenzen auslösen. Es gelingt dies, worauf wir ja schon seinerzeit hingewiesen haben, durch jede an irgendeiner Stelle ansetzende und längerdauernde Muskelkontraktion. Am deutlichsten läßt sich das Phänomen durch den bekannten Versuch demonstrieren, der darin besteht, daß man den gestreckten Arm fest gegen die Wand durch zirka 1 bis 2 Minuten preßt. Prüft man dann auf ATR, so sinkt der vorher in Tätigkeit gewesene Arm deutlich. Alle diese ohne labyrinthäre Beeinflussung erzeugten Höhendifferenzen haben aber das gemeinsam, daß sie relativ schwach sind und nur 1 bis 2 Minuten dauern, wodurch sie sich von der echten ATR mit Sicherheit unterscheiden lassen.

Eingehender befaßte sich mit diesem Problem an unserem Institute B. Mittelmann, der nachwies, daß es bei aktiver Tätigkeit gewisser Muskelgruppen auch in anderen Teilen der Skelettmuskulatur zu bestimmten Beeinflussungen komme.

E. ATR bei Taubstummheit.

Unsere Versuche an Taubstummen ergaben, daß Fälle mit absolut (kalorisch und rotatorisch) unerregbarem Labyrinth keine experimentell auslösbare ATR zeigten, während bei Taubstummen mit erhaltener vestibularer Erregbarkeit ATR fast durchwegs zu erzielen war. Junger fand bei 4 von 19 taubstummen Kindern die ATR bei Galvanisation und betont, daß von diesen 19 Fällen 13 kalorisch und rotatorisch normal erregbar waren, während der Rest alle Grade der Untererregbarkeit vom leichtesten bis zum schwersten zeigte. Totale Unerregbarkeit bestand aber in keinem dieser Fälle. Bei unerregbaren Fällen fand er jedoch die Fallreaktion, also eine andere tonische Reaktion der Skelettmuskulatur, deutlich nachweisbar und erklärt diesen auffallenden Befund damit, daß „die Stammuskulatur auch schwächste labyrinthäre Einflüsse sicherer erkennen läßt als die Augenmuskulatur".

Digitized by Google
Original from UNIVERSITY OF MINNESOTA
Generated on 2019-10-24 18:19 GMT / http://hdl.handle.net/2027/umn.31951002684121b
Public Domain in the United States, Google-digitized / http://www.hathitrust.org/access_use#pd-us-google

Diese Erklärung könnte auch für unsere Fälle von ATR bei schwach erregbarem Vestibularapparat in Betracht kommen; sie würde sich mit unseren Anschauungen über die außerordentliche Empfindlichkeit der ATR decken.

F. Objektiver Nachweis der ATR durch das Experiment.

Wir versuchten auch experimentell nachzuweisen, daß es bei ATR im sinkenden Arm tatsächlich zu einer Gewichts- (Volums-) Vermehrung kommt. Die Versuchsanordnung bestand — grob skizziert — in folgendem: Eine Holzwanne von zirka 60 cm Länge und entsprechender Breite wurde mit Gips halb ausgegossen, sodann mit Quecksilber teilweise gefüllt, auf welches nach dessen Erwärmung[4]) auf zirka 37° C die Versuchsperson den entblößten Unterarm auflegte. Die Exkursionen des Armes, der durch seitlich am Oberarm angebrachte gepolsterte Stützen fixiert wurde, ließen sich mittels Luftransmission auf ein ganz langsam rotierendes Kymographion übertragen. Dann wurde mittels des Ruttinschen Spülapparates das gleichseitige Ohr kaltgespült (100 cm^3 H_2O von zirka 12° C Temperatur) und die Bewegungen des Armes registriert. Selbstverständlich ließ man vor der Spülung eine Zeitlang die spontanen Armbewegungen aufschreiben, die — nach entsprechender Schulung — immer geringer wurden, bis es uns gelang, selbe fast völlig auszuschalten. Erst dann, sobald der Arm völlig zur Ruhe gekommen war, wurde die Spülung vorgenommen. Die Versuche bestätigten nun die subjektive Beobachtung des Schwererwerdens des Armes, indem der Arm schon gegen Ende der Spülung und auch noch nachher tatsächlich in das Hg einsank. Weiters konnte man auch die subjektiv und objektiv beobachteten Phasen an der Kurve nachweisen. Nahm man statt der Kaltspülung eine Warmspülung vor, so war der Phasenablauf auch hier in Übereinstimmung mit unseren früheren Befunden in der Regel ein rascherer. Die Gewebszunahme des Armes rührt offenbar zum größten Teile von einer vermehrten Blutzufuhr her, eine Annahme, die sich mit dem Befund der Empfindung von erhöhter Temperatur im sinkenden Arme deckt, worauf wir noch zurückkommen werden.

G. Beziehung des subjektiven Effektes der ATR zum objektiven.

Zunächst sei bemerkt, daß eine ganze Reihe untersuchter Patienten spontan angab, die eine Hand schiene schwerer als die andere. Als selbstverständlich muß ich vorausschicken, daß es streng vermieden werden muß, durch eine diesbezügliche Frage die Auf-

[4]) Die Erwärmung durch heißes Wasser erwies sich als notwendig, weil die durch das kalte Hg erfolgte Abkühlung des Armes den Versuch störte.

Digitized by Google
Original from UNIVERSITY OF MINNESOTA
Generated on 2019-10-24 18:19 GMT / http://hdl.handle.net/2027/umn.31951002684121b
Public Domain in the United States, Google-digitized / http://www.hathitrust.org/access_use#pd-us-google

merksamkeit des Patienten nach dieser Richtung zu lenken bzw. vielleicht suggestiv zu wirken. In den meisten Fällen stimmt die subjektiv schwerere Seite mit der objektiv tieferen Seite überein, doch konnte ich auch eine Reihe von Fällen beobachten, wo der Befund ein anderer war. Die Abweichung von der Regel besteht meist in folgendem: Erhält man z. B. durch Kaltspülung rechts ATR r. ↓ mit dem entsprechenden subjektiven Äquivalent (Gefühl des Schwerersein des rechten Armes), so kann man, wenn man später durch Kaltspülung links ATR l. ↓ erzeugte, manchmal das zugehörige subjektive Äquivalent (Schwerersein des linken Armes) vermissen: Pat. gibt nach wie vor — trotz Tieferstehens des linken Armes — an, der rechte Arm sei schwerer. Es mögen hier zentrale Faktoren mitbestimmend sein, die in manchen Fällen eine Art Nachdauer der Erregung auf einer bestimmten Seite hervorrufen — sei es nun im subjektiven oder objektiven Effekt der ATR — welche Nachdauer auch durch peripher entgegengesetzt wirkende Reize nicht oder sehr schwer korrigiert werden kann. Neben dieser Art von Diskrepanzen zwischen subjektivem und objektivem Äquivalent der ATR kommen aber auch alle anderen Möglichkeiten vor: also subjektiv Schwerersein des objektiv höheren Armes, Fehlen eines subjektiven Unterschiedes bei objektiv deutlicher ATR und umgekehrt — Daten, die wir bislang nicht erklären können. In manchen Fällen lassen gewisse Faktoren, wie schwere körperliche Arbeit mit einem Arme oder eine krankhafte Veränderung in demselben (Rheumatismus, Parese usw.), daran denken, daß darin vielleicht die Ursache für das subjektive Schwerersein dieses Armes zu suchen ist.

Interessant ist auch die Erscheinung, auf die wir ja schon wiederholt hingewiesen haben, daß der subjektive Umschlag der ATR im allgemeinen etwas später als der objektive in Erscheinung tritt; man sieht objektiv schon lange ein deutliches Sinken des früher höher stehenden Armes, während die sich genau beobachtende Versuchsperson nur fühlt: „Es gehe etwas in ihr vor". Erst wenige Sekunden später kann sie exakt angeben, sie verspüre den Umschlag.

H. Spontane ATR.

Damit seien spontane Differenzen in der Höhenstellung beider Arme bezeichnet, sofern diese deutlich ausgesprochen und auch bei wiederholter Untersuchung stets in derselben Weise nachweisbar sind. Hier haben wir, wie wir schon an anderer Stelle betont haben, zu unterscheiden zwischen spontaner ATR, die experimentell unbeeinflußbar bleibt, und solcher, bei der es gelingt, die spontane Höhendifferenz beider Arme durch die entsprechende vestibulare Beeinflussung zum Verschwinden zu bringen bzw. zu überkorrigieren. Wir hatten Ge-

Digitized by Google
Original from UNIVERSITY OF MINNESOTA
Generated on 2019-10-24 18:19 GMT / http://hdl.handle.net/2027/umn.31951002684121b
Public Domain in the United States, Google-digitized / http://www.hathitrust.org/access_use#pd-us-google

legenheit, bereits an einer größeren Anzahl pathologischer Fälle, die teilweise durch Autopsie erhärtet wurden, die spontane ATR zu studieren, teils wurde auch von anderer Seite über Fälle mit spontaner ATR berichtet (Sittig, Charousek, Goldmann u. a.). Wir fanden die spontane ATR zunächst bei einer Reihe von Affektionen des Zentralnervensystems, die entweder im Kleinhirn lokalisiert waren (Tumoren, Abszesse o. dgl.) oder durch ihre Lage in nächster Nähe einen Druck auf das Kleinhirn ausübten. Diese Fälle gehörten auch durchwegs der ersten Gruppe der spontanen ATR an, d. h., sie waren durch vestibulare Reizung unbeeinflußbar.

Einer dieser Fälle[5]) ist folgender: Die 21jährige J. M. erkrankte unter Hirndrucksymptomen und zeigte unter andern Hypotonie sowie Adiadochoktinese rechts, ferner spontanes Vorbeizeigen im rechten Arm nach außen. ATR spontan r. ↓, keine Störung der Gewichtsschätzung. Kalorische Reaktion rechts gesteigert (nach 5 cm³ 20° H_2O sofort einsetzender Schwindel und Erbrechen). Klinische Diagnose: Kleinhirntumor. Bei der Sektion fand sich im rechten Schläfelappen ein Melanosarkom mit zahlreichen Blutungen in den hinteren Partien des Schläfelappens. Die Kleinhirnsymptome können hier — nach Ansicht der Neurologen — auf Grund des gegenseitigen topischen Verhaltens von Tumor und Blutungen so erklärt werden, daß der Tumor in der Richtung gegen das Kleinhirn einen Druck ausübte.

Im zweiten Falle[5]) handelte es sich um den Patienten H. K., der rechts herabgesetztes Hörvermögen und kalorische Reaktion, Facialisparese in allen drei Ästen sowie Parese des rechten Armes zeigte. Die Prüfung auf spontane ATR fiel folgendermaßen aus: Erst Sinken des rechten Armes, der allmählich die Mediane überschreitet, dann Ansteigen, bis der rechte Arm höher als der linke steht; also wohl Phasenwechsel. Spontanes Vorbeizeigen im rechten Arm nach innen. Die klinische Diagnose wird auf wahrscheinlichen Kleinhirnabszeß (Sittig) gestellt und durch die Sektion bestätigt.

Wir haben also in beiden Fällen eine spontane Höhendifferenz beider Arme mit Sinken des Armes auf der Seite der Erkrankung, und zwar das eine Mal bei einer bestehenden, das andere Mal bei einer supponierten Kleinhirnaffektion, wo die spontane ATR neben einer Reihe von Kleinhirnsymptomen vorkommt. Leider wurde in beiden Fällen der Versuch einer Beeinflussung der spontanen ATR durch Labyrinthreizung nicht unternommen, so daß wir nichts darüber

---

[5]) Beide Fälle lagen auf der hiesigen Ohrenklinik (Vorstand: Prof. Dr. Pifft) und wurden konsiliariter von dem Chef der hiesigen psychiatrischen Klinik Prof. Dr. Poetzl sowie den Herren dieser Klinik (Doz. Dr. Sittig, Dr. B. Fischer) untersucht. Ich möchte an dieser Stelle sämtlichen Genannten, insbesondere den Vorständen beider Kliniken, für die freundliche Erlaubnis der Einsichtnahme in die Krankengeschichten und ihrer Publizierung meinen wärmsten Dank aussprechen.

Digitized by Google
Original from UNIVERSITY OF MINNESOTA
Generated on 2019-10-24 18:19 GMT / http://hdl.handle.net/2027/umn.31951002684121b
Public Domain in the United States, Google-digitized / http://www.hathitrust.org/access_use#pd-us-google

aussagen können, welcher der beiden genannten Gruppen von spontaner ATR diese Fälle angehören. Beide Patienten hatten wohl auch Paresen des tiefer stehenden Armes, doch ist aus dem Verhalten des zweiten Falles (Ansteigen des paretischen Armes später über den nicht paretischen) wohl klar, daß hier der Ausfall der spontanen ATR nicht die alleinige Folge der Parese ist, sondern auch aus anderen Gründen erfolgt. Dies finde ich in einem anderen Falle bestätigt, den ich der Liebenswürdigkeit des Herrn Dr. B. Fischer verdanke, wo auf einer Seite im paretischen Arme Vorbeizeigen nach oben bestand, während derselbe Arm bei Prüfung auf spontane ATR sank.

Schon früher haben andere Autoren (Mendl, Lothmar) bei Kleinhirnerkrankungen Fehler in der Gewichtschätzung und gelegentlich auch Sinken eines Armes beim Ausstrecken beider Arme beobachtet, ohne aber speziell diesem letzteren Phänomen näher nachzugehen.

Mehr otologisches Interesse verdienen aber diejenigen Fälle, bei denen es offenbar infolge peripherer Affektion des N. Vestibularis zur spontanen ATR kommt. Hier konnten wir an einer stattlichen Anzahl von Fällen die Verhältnisse eingehender untersuchen.

Ohrenkranke überhaupt (ohne Spezifizierung ihres Leidens) zeigten in zirka 60% (!) spontane Differenzen der Höhenlage beider Arme, also um zirka 40% mehr als Normale, was ja nicht zu verwundern ist, da bereits feine, durch die Ohrenerkrankung bedingte Unterschiede in der Tonisierung beider Körperhälften genügen, um die überaus empfindliche ATR auszulösen. Bei näherer Betrachtung der einzelnen Gruppen der Ohraffektionen ersieht man, daß die spontane ATR um so häufiger anzutreffen ist, je näher an das Labyrinth die Erkrankung heranreicht. So zeigen z. B. Fälle von Menierescem Symptomenkomplex oder auf das Labyrinth übergreifende Otitiden spontane ATR in der erdrückenden Mehrzahl (zirka 80% [!]). Wenn wir nun die einzelnen Gruppen gesondert vornehmen, so zeigt sich folgendes:

Die erste Gruppe waren einfache (akute und chronische) Mittelohreiterungen ohne jeden Anhaltspunkt für irgendeine Komplikation. Von den untersuchten Fällen zeigte etwa die Hälfte spontan keine ATR, von den restlichen positiven Fällen hatten zirka 40% Sinken des dem kranken Ohre gleichseitigen Armes, etwa 10% des entgegengesetzten Armes. Man könnte vermuten, daß in den Fällen von spontaner ATR auf der kranken Seite einfach eine Beeinträchtigung des labyrinthogenen Dauertonus auf die Skelettmuskulatur der gleichen Seite besteht. Doch dürften die Verhältnisse viel komplizierter sein, als es auf den ersten Blick scheint. Man muß an die Möglichkeit des Prävalierens des Labyrinthes der gesunden Seite und einer konsekutiven Hemmung des Tonuseffektes der anderen Seite denken.

Digitized by Google
Original from UNIVERSITY OF MINNESOTA
Generated on 2019-10-24 18:19 GMT / http://hdl.handle.net/2027/umn.31951002684121b
Public Domain in the United States, Google-digitized / http://www.hathitrust.org/access_use#pd-us-google

Die zweite Gruppe umfaßte jene (akuten und chronischen) Mittelohreiterungen, bei denen es bereits zu irgend welchen Komplikationen, sei es in Form von Mastoiditis, Labyrinthitis oder von Seiten des Sinus, der Dura o. dgl. gekommen war bzw. eine solche Komplikation nach dem ganzen Befund unmittelbar bevorstand. Hier konnten wir in allen Fällen bis auf einen, der noch einer eingehenderen Erörterung bedarf, stets eine spontane ATR feststellen. Und zwar pflegte meist der dem kranken Ohre entgegengesetzte Arm zu sinken, so daß wir daraus den Schluß zogen, daß es sich auf dem erkrankten Ohre um einen Reizzustand handeln dürfte. Wir sind auf Grund dieses ziemlich häufigen Befundes mit Kobrak der Ansicht, daß der zum kranken Ohre schlagende Nystagmus oder mit anderen Worten der Reizzustand des Labyrinthes auf der erkrankten Seite viel öfter vorkommt als allgemein angenommen wird. Nur ist dieser Zustand eben in der Regel von kurzer Dauer, weshalb er der Beobachtung leicht entgehen kann. Einen Beweis dafür glauben wir in folgendem Falle gefunden zu haben, den ich hier kurz skizzieren will: Ein 30jähriger Mann mit einer seit 8 Wochen bestehenden akuten Otitis links erkrankt plötzlich des nachts unter Erbrechen und heftigen Schwindelanfällen. Die sofort vorgenommene Untersuchung stellt ↶ Nystagmus nach links beim Bewegen des Kopfes nach der linken Seite fest. Bei Ruhelage des Kopfes und bloßer Blickwendung nach links ganz schwacher Nystagmus ↶ nach links. Vorbeizeigen in der rechten Hand etwas nach außen. Spontane ATR r. ↓ über Handbreit. Rechter Arm auch subjektiv schwerer. Einige Stunden später der gleiche Befund. 14 Stunden später, unmittelbar vor der Operation, ist die ATR fast gänzlich geschwunden, höchstens noch angedeutet. Von da ab nach der Operation weder ATR noch spontanes Vorbeizeigen auslösbar, auch subjektiv keine Differenz zwischen beiden Armen mehr. Nystagmus verschwand erst 2 Tage nach der Operation. Hier bestand offenbar ein ganz frischer Reizzustand des linken Labyrinthes (rotatorischer Nystagmus zur kranken Seite und ATR r. ↓), der — nach der ATR zu schließen — rasch verschwand. Hierzu möchte ich nur bemerken, daß der Reizzustand des Labyrinthes nicht zwangsläufig vielleicht mit einer vestibularen Übererregbarkeit verbunden sein muß, es kann im Gegenteil normale, ja verminderte Erregbarkeit bestehen.

In vielen Fällen geht die ATR, wenn ich so sagen darf, Hand in Hand mit dem Bárányschen Vorbeizeigen nach außen, d. h., daß das Tieferstehen oft am gleichen Arm nachgewiesen werden kann wie das Vorbeizeigen nach außen. Doch beobachteten wir auch zahlreiche Fälle, in denen bei bestehender spontaner ATR spontanes Vorbeizeigen fehlte und umgekehrt. Weiters sahen wir z. B. ATR r. ↓ kombiniert mit Vorbeizeigen des linken Armes nach außen

Digitized by Google
Original from UNIVERSITY OF MINNESOTA
Generated on 2019-10-24 18:19 GMT / http://hdl.handle.net/2027/umn.31951002684121b
Public Domain in the United States, Google-digitized / http://www.hathitrust.org/access_use#pd-us-google

u. s. f. Kurz, es gibt alle möglichen Kombinationen und sichere Fälle von Dissoziierung beider Reaktionen, was bei der Verschiedenheit beider Phänomene a priori anzunehmen ist.

Wenn wir nun das Resultat der Prüfung auf ATR bei den verschiedenen einfachen und komplizierten Mittelohreiterungen überblicken, so hat es den Anschein, als würde man immer dort eine spontane ATR finden, wo sich ein schwerer Prozeß abspielt oder wenigstens vorbereitet. Dafür sprechen nicht nur die Zahlen, sondern auch ganz besonders das eigenartige Verhalten zweier spezieller Fälle: Der eine war eine chronische, rezidivierende Mittelohreiterung links mit randständiger Perforation und Granulationsbildung, die schon öfter bei mir wegen auftretender Schwindelerscheinungen, Kopfschmerzen, Brechreiz usw. behandelt worden war und bei der alle diese Erscheinungen unter Ruhe, Umschlägen u. dgl. prompt zurückgegangen waren. Zum Zeitpunkte der Untersuchung auf ATR ging es dem Patienten seit vielen Monaten ganz ausgezeichnet, die Sekretion war fast völlig geschwunden, Granulationen bestanden keine und auch Zeichen irgendwelcher Komplikation fehlten vollständig. Daher reihte ich Patienten damals in die Gruppe der nicht komplizierten Mittelohreiterungen ein. Bei der Prüfung auf spontane ATR zeigte er jedoch konstant ein Sinken des rechten Armes. Der zweite Fall stellte nach gewisser Hinsicht das Gegenteil dar: Ein 10jähriges Mädchen mit linksseitiger chronischer granulierender Otitis, die angeblich in der letzten Zeit appetitlos war, häufig Brechreiz und Kopfschmerzen hatte und auch schlecht aussah, bekam, als ich sie untersuchte, Schwindel, Erbrechen und einen Ohnmachtsanfall. Temperatur 37°. Warzenfortsatz frei. ATR spontan negativ. Kein Spontannystagmus, kein Vorbeizeigen, Vestibularapparat normal erregbar. Auf Grund dieser Symptome entschloß ich mich zur Radikaloperation, die außer Granulation und etwas Eiter im Antrum nichts besonderes zu Tage förderte. Speziell Dura und Sinus erwiesen sich als normal. Diese beiden Fälle bestärkten uns in dem Glauben, daß das Auftreten einer spontanen ATR im Verlaufe einer akuten oder chronischen Mittelohreiterung nicht ohne Bedeutung sei. Es drängt sich der Gedanke auf, daß die spontane ATR in solchen Fällen vielleicht ein Hinweis dafür sein könnte, in der Beurteilung eines einfach scheinenden Falles eine gewisse Vorsicht walten zu lassen. Es scheint möglicherweise die spontane ATR eine Art Indikator für die Schwere des betreffenden Falles zu sein. Unter diesem Gesichtswinkel betrachtet, würden beide eben zitierten Fälle verständlich sein[6]).

[6]) Die Ansicht wurde in letzter Zeit durch einen charakteristischen Fall sehr gefestigt: Ein 30jähriger Patient erkrankte an einer linksseitigen akuten Otitis, die von Anfang an mit profuser Sekretion einherging, ohne daß andere auf eine Komplikation deutende Symptome vorhanden gewesen wären. Spontane

Digitized by Google
Original from UNIVERSITY OF MINNESOTA
Generated on 2019-10-24 18:19 GMT / http://hdl.handle.net/2027/umn.31951002684121b
Public Domain in the United States, Google-digitized / http://www.hathitrust.org/access_use#pd-us-google

Viel weniger einheitlich ist das Bild bei den (luetischen, traumatischen und sonstigen) Affektionen des Stammes des N. Oktavus. Während z. B. bei einzelnen Fällen die spontane ATR auf dem Arme eintritt, der sich — nach dem sonstigen Befunde wie spontaner Nystagmus zu schließen — auf der Seite der Hemmung befindet, können wir an anderen Fällen wieder das Gegenteil und auch das Fehlen der spontanen ATR bei sicherer Labyrintherkrankung finden. Letzteres Verhalten konnten wir speziell bei einer Reihe alter Luetiker nachweisen, wo wir nebst den bekannten Anomalien des Zeigeversuches und einseitig stark untererregbarem Vestibularapparat vollkommen normale ATR beobachten konnten. Allerdings lag die Luesinfektion bei allen diesen Fällen sehr weit zurück, ebenso auch die Vestibularisaffektion und wir wissen ja nicht, wie lange nach erfolgter Schädigung des Vestibularapparates die doch offenbar eintretende spontane Korrektur von der gesunden Seite aus erfolgt, d. h. eine etwa positiv gewesene ATR wieder verschwindet. Theoretisch wäre diese Möglichkeit ohne weiteres zuzugeben. Andererseits könnte aber gerade das von uns beobachtete Fehlen der ATR für Lues möglicherweise charakteristisch sein.

Wohl noch die klarsten Befunde geben nicht die spezifischen, sondern die traumatischen Affektionen des N. Akustikus, wo wir fast regelmäßig ATR spontan antrafen, und zwar bei wiederholter Untersuchuug stets in derselben Weise. Eine Korrektur dieser spontanen ATR durch Vestibularisbeeinflussung gelang nur ganz vereinzelt.

Schließlich möchten wir noch auf eine Gruppe von Fällen verweisen, die über Schwindel klagten, ohne daß außer einer spontanen ATR (mit ihrem subjektiven Äquivalente) sonst irgendein Symptom einer Vestibulariserkrankung vorhanden gewesen wäre. So beobachtete ich eine 20jährige, sehr intelligente Dame, die an Schwindelanfällen beim Bücken usw. litt. Kein spontanes Vorbeizeigen, kein Spontannystagmus, Vestibularapparat rotatorisch und kalorisch normal erregbar, Kochlearis intakt. ATR spontan r. ↓, rechte Hand subjektiv schwerer. Derselbe Befund bei vier, zeitlich durch mehrere Tage getrennten Untersuchungen. Die spontane ATR war experimentell zu beeinflussen. Zirka 3 Wochen später sistierte der Schwindel unter entsprechender sedativer Behandlung. Gleichzeitig ist auch die spontane ATR verschwunden; beide Arme scheinen Patientin gleich schwer.

In einem anderen Falle handelte es sich um einen zirka 40jährigen Advokaten, der an heftigen Schwindelanfällen litt, die sich regelmäßig

ATR fehlte. (Wurde täglich geprüft!) Erst als sich im Verlaufe von zirka fünf Wochen allmählich eine schleichende Mastoiditis mit abendlichen Temperatursteigerungen entwickelte, trat spontane ATR r. ↓ auf. Hier ging ihr Auftreten ganz parallel mit der Zunahme der Erscheinungen.

Digitized by Google
Original from UNIVERSITY OF MINNESOTA
Generated on 2019-10-24 18:19 GMT / http://hdl.handle.net/2027/umn.31951002684121b
Public Domain in the United States, Google-digitized / http://www.hathitrust.org/access_use#pd-us-google

im Gefolge jedes starken Schnupfens einstellten. Als einziges objektiv nachweisbares Symptom fand ich ATR spontan l. ↕, welches Phänomen mit den Schwindelerscheinungen nach einigen Tagen von selbst verschwand.

In Fällen, wie die beiden eben erwähnten, hätte man allzuleicht die unbestimmten Schwindelanfälle ohne anscheinend nachweisbares Substrat als neurophatisch (hysterogen) deuten und dementsprechend ignorieren können. Ich möchte aber — auf Grund unserer Erfahrungen — in einem solchen Falle bei Auftreten einer spontanen ATR dem Patienten die gleiche Aufmerksamkeit schenken, wie wenn ich irgendein anderes bekannteres Symptom einer Vestibularis-erkrankung bei ihm festgestellt hätte. Da wir, wie unsere experimentellen Untersuchungen zeigen, in der ATR eine überaus feine Reaktion vor uns haben, ist es nicht auszuschließen, daß sie schon derartig feine Differenzen in der Tonisierung beider Körperhälften anzeigt, die uns mit den üblichen Methoden verborgen bleiben mußten.

Wenn wir also die klinische Bedeutung der ATR nach unseren heutigen gewiß noch mangelhaften Kenntnissen zusammen fassen wollten, so scheint es, als ob die spontane ATR bei gewissen Fällen von Mittelohreiterungen ein Memento sei, daß sich hier möglicherweise eine Komplikation vorbereite. Bei anderen Fällen wieder, speziell mit Schwindelanfällen, wo sie manchmal das einzige objektive Symptom darstellt, kann sie uns ein Fingerzeig dafür sein, daß der Vestibularapparat hier doch nicht völlig intakt ist.

Sowohl bezüglich der experimentellen als auch der spontanen ATR müssen natürlich Reihenuntersuchungen an großem Material abgewartet werden, bevor wir ein definitives Urteil über den praktischen Wert dieser Reaktion werden abgeben können. Doch gestatten die bisherigen Untersuchungen und Beobachtungen wohl den berechtigten Schluß, daß das Ergebnis dieser Prüfungen für Otologie, Neurologie und Physiologie manches Brauchbare zutage fördern dürfte.

1. b) Änderung der Temperaturempfindung.

Auf den Zusammenhang zwischen Temperaturempfindung und Labyrinth hat unseres Wissens zum erstemal Güttich aufmerksam gemacht, der Störung des Temperaturempfindens bei Labyrinthlosen nachwies. Bei unseren Versuchen über die ATR konnten wir wiederholt die Beobachtung machen, daß der Arm der subjektiv schwereren Seite auch als wärmer empfunden wurde. Ganz besonders gut gelang diese Beobachtung manchmal, wenn man die (ermüdeten) Arme ruhig entlang des Körpers herabhängen ließ, weil man in dieser Lage genau verspürte, wie in den subjektiv schwereren Arm mehr Blut

Digitized by Google
Original from UNIVERSITY OF MINNESOTA
Generated on 2019-10-24 18:19 GMT / http://hdl.handle.net/2027/umn.31951002684121b
Public Domain in the United States, Google-digitized / http://www.hathitrust.org/access_use#pd-us-google

einschoß als in den anderen und auch anscheinend der Puls auf dieser Seite kräftiger wurde. In vielen Fällen konnte auch der Versuchsleiter durch Befühlen der Hände diese Temperaturdifferenz objektiv bestätigen. In der Folge schenkten wir diesen Beobachtungen größere Aufmerksamkeit und konnten öfters spontane Angaben über Differenzen der Temperaturempfindung von den Patienten erhalten. Ja manchmal war das Gefühl der erhöhten Temperatur viel ausgesprochener als das Gefühl des Schwererwerdens. In der Regel ist die subjektiv schwerere Seite auch die subjektiv wärmere, doch konnten wir auch hier Abweichungen hiervon konstatieren. Einen Phasenablauf konnten wir nicht in derselben klaren Weise ermitteln wie z. B. bei der ATR, höchstens ließ sich öfter feststellen, daß die oben beschriebene charakteristische Empfindung für vermehrtes Einschießen von Blut synchron mit dem Umschlag der ATR wechselte. Wir sind bestrebt, diese Temperaturdifferenzen in objektiver Weise auf thermoelektrischem Wege zu messen.

1. c) Änderungen des Augenmuskeltonus (Hertwig-Magendiesche Schielstellung).

Während die Angaben über Anderungen des Extremitätentonus durch vestibulare Beeinflussung im Sinne unserer ATR in der Literatur überaus spärlich sind — wir fanden eigentlich nur die Berichte Manns am Kaninchen über Höhendifferenzen beider Pfoten bei Galvanisation —, liegen viel mehr Beobachtungen vor über Änderung des Augenmuskeltonus bei vestibularer Reizung: „Jedes Labyrinth hat“ so sagt Köllner in einer Abhandlung über die labyrinthäre Ophthalmostatik „die Neigung, das gleichseitige Auge nach oben, das entgegengesetzte nach unten zu treiben . . . Die Vertikalabweichung ist bei manchen Tieren sehr stark, aber auch beim Menschen nachweisbar.“ Speziell Bartels und Ohm haben sich damit in experimentellen Untersuchungen beschäftigt. Bartels konnte sogar bei sich selbst im Verlaufe einer akuten Mittelohrentzündung schnell vorübergehende vertikale Doppelbilder beobachten. Auch beim Affen fand er beim Durchschneiden des N. oktavus Vertikaldivergenz der Augen. Bei Pferd und Schaf fand Biehl ähnliches Verhalten nach Vestibularisdurchschneidung[7]).

Es lag nun nahe zu untersuchen, ob es nicht gelänge, beim Menschen eine Vertikaldivergenz bei vestibularer Beeinflussung regelmäßig nachzuweisen.

---

[7]) Zuerst hat Hertwig, was Magendie bestätigte, diese Beobachtung gemacht. Auf die schon vergessene Angabe hat später A. Tschermak hingewiesen und die Erscheinung als Hertwig-Magendiesche Schielstellung bezeichnet. Er beobachtete dieselbe speziell bei zwangsläufiger Seitenlage von Fischen, was ebenso Lee konstatierte.

Digitized by Google
Original from UNIVERSITY OF MINNESOTA
Generated on 2019-10-24 18:19 GMT / http://hdl.handle.net/2027/umn.31951002684121b
Public Domain in the United States, Google-digitized / http://www.hathitrust.org/access_use#pd-us-google

Zum Studium dieser Erscheinungen wurde eine Einrichtung verwendet, deren sich M. H. Fischer[8]) nach dem Vorschlage A. Tschermaks zur Prüfung der Heterophorie bediente. Der Beobachter fixiert seinen Kopf durch ein Beisbrettchen und sieht mit dem einen Auge frei in bestimmter Entfernung ein leuchtendes Kreuz (in schwarzes Papier eingeschnitten, von rückwärts durch eine Lampe beleuchtet); vor dem anderen Auge steht lichtdicht abschließend ein Momentverschluß. Derselbe muß so eingestellt werden, daß, wenn er geöffnet wird, auch dieses Auge durch eine feine Öffnung (nebst zwei Merkzeichen zur Charakterisierung dieses) das Kreuz sieht, das Kreuz somit binokular sichtbar ist. Wird der Momentverschluß längere Zeit unter Beibehaltung der Fixation des anderen Auges geschlossen gehalten und dann geöffnet, so sieht der Beobachter charakteristische Doppelbilder infolge Abwanderung des abgedeckten Auges. Die Doppelbilderdistanz kann gemessen und somit Art und Ausmaß der Heterophorie bestimmt werden. In gewisser Entfernung ist die Heterophorie, bei manchen Individuen, wenigstens für kurze Zeit (während der Prüfung) konstant. Wird nun unter Einhaltung der entsprechenden Vorsichtsmaßregeln Spülung eines Ohres oder Kopf-Quer-Galvanisation durchgeführt, so tritt eine meßbare Änderung der Lage der Doppelbilder ein, die darauf hinzudeuten scheint, daß die Augen nunmehr Vertikaldivergenzen im Sinne der Hertwig-Magendieschen Schielstellung aufweisen.

2. Änderung der Richtungsvorstellung. Bárányscher Zeigeversuch[9]).

Die physiologischen Grundlagen des Bárányschen Zeigeversuches sind auch heute noch — wie Seng[10]) kürlich in einem ausgezeichneten Sammelreferat über diesen Gegenstand hervorhebt — nicht völlig geklärt. Noch immer steht es dahin, ob es sich beim Zeigeversuch um eine Koordinationsstörung, wie Bárány anzunehmen scheint, oder um eine mehr psychisch bedingte Angelegenheit handelt, indem die Versuchsperson „sich nur über die Lage des Zieles täuscht, aber bezüglich dieser vermeintlichen Lage des Zieles richtig zeigt“ (Seng l. c.). In letzterem Falle würde also das Vorbeizeigen durch eine Änderung der Richtungsvorstellung bedingt sein (Brunner, Bondy), während Schilder wieder glaubt, daß der Zeigeversuch sich in einer gewissen Abhängigkeit von der gleichzeitig bestehenden Schwindelempfindung befinde, wie er durch Versuche von suggeriertem Schwindel nachzuweisen sucht.

[8]) M. H. Fischer. Beiträge und kritische Studien zur Heterophoriefrage auf Grund systematischer Untersuchungen. V. Graefes Arch. f. Ophthal. 108. 251—284. 1922.

[9]) Vorgetragen auf der Deutschen Naturforscherversammlung zu Leipzig 1922.

[10]) Int. Centralbl. f. Ohrenhlk. Bd. 19.

Digitized by Google
Original from UNIVERSITY OF MINNESOTA
Generated on 2019-10-24 18:19 GMT / http://hdl.handle.net/2027/umn.31951002684121b
Public Domain in the United States, Google-digitized / http://www.hathitrust.org/access_use#pd-us-google

Hier sind, wie Seng mit Recht betont, spekulative Untersuchungen belanglos und einzig exakte Experimente entscheidend.

Wir haben nun versucht, dem Problem des Zeigeversuches experimentell näher zu rücken und folgenden Versuch[11]) angestellt: Die Versuchsperson sitzt mit während des ganzen Versuches geschlossenen Augen vor einer schwarzen Tafel. Wichtig ist, daß sowohl der Stuhl als auch der Körper (Kopf) der Versuchsperson beständig tadellos fixiert wird, was wir bezüglich des Kopfes am besten mit unserem Beisbretthalter (Münch. med. Wschr. 1922. Nr. 11) erreichten. Die Versuchsperson bestimmt nun abwechselnd mit der rechten und linken Hand ihre subjektive Mediane, etwa in Schulterhöhe. (Der Abstand der Tafel vom äußeren Augenwinkel beträgt zirka 60 cm.) Diese subjektive Mediane wird von einer normalen Versuchsperson mühelos und ziemlich gut übereinstimmend mit der objektiven Mediane gefunden, die man sich eventuell auch — allerdings in anderer Weise — bestimmen kann. Diesen Versuch läßt man langsam mit jeder Hand zirka 10mal ausführen, wobei der Versuchsleiter immer den Punkt der Wand, den die Versuchsperson mit den Finger berührt, mit Kreide in charakteristischer Weise — mit verschiedenen Zeichen für jede Hand — festhält. Man erhält so einen Zerstreuungskreis von bei verschiedenen Individuen verschiedener Größe, der ein ziemlich gutes Abbild der subjektiven Mediane der Versuchsperson gibt. Die Differenzen zwischen beiden Armen sind gewöhnlich nicht bedeutend. — Sodann nahmen wir — bei stets gleichbleibender Fixation des Kopfes — eine Kaltspülung z. B. des rechten Ohres vor (100 cm^3 12° C H_2O). Nach der Kalorisierung wurde nun die subjektive Mediane in der oben beschriebenen Weise neuerlich bestimmt, wobei sich — wie zu erwarten stand — erwies, daß jetzt mit beiden Händen nach rechts vorbeigezeigt wurde. Die Zerstreuungskreise waren wieder etwa in den von früher her bekannten Fehlergrenzen, nur um zirka 10 bis 15 cm nach rechts verlagert. (Siehe Fig. 1.) Führte man nun aber z. B. den rechten Zeigefinger der Versuchsperson auf einen Punkt der subjektiven Mediane vor der Reizung (*A* in der Fig. 1) und forderte man die Versuchsperson auf, diesen Punkt zu zeigen, so erfolgt das Zeigen vollständig richtig. Dabei gibt die Versuchsperson jedoch an, sie zeige um ein gutes Stück links an ihrer jetzigen Medianen vorbei.

Dieses Ergebnis mag gewiß verwunderlich sein, da es mit dem Ausfall des Bárányschen Zeigeversuches eigentlich im Widerspruche steht. Doch traf es bei unseren Versuchspersonen regelmäßig zu, ähnlich wie im Selbstversuche Sengs nach der Rotation. Eine Erklärung für den scheinbaren Widerspruch finden wir wohl in der

[11]) Der hier geschilderte Versuch stellt einen grob orientierenden Versuch dar, die feinere Ausarbeitung ist im Gange.

Digitized by Google
Original from UNIVERSITY OF MINNESOTA
Generated on 2019-10-24 18:19 GMT / http://hdl.handle.net/2027/umn.31951002684121b
Public Domain in the United States, Google-digitized / http://www.hathitrust.org/access_use#pd-us-google

Annahme, daß in den geprüften Fällen die hapto-kinaesthetischen Eindrücke sehr intensive waren und im Sinne meiner späteren Ausführungen die geänderte Richtungsvorstellung korrigierten.

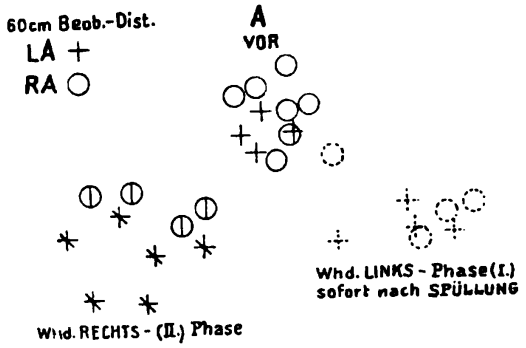

Fig. 1.

Was lehrt uns dieser einfache Versuch?

Zunächst glauben wir, daraus schließen zu können, daß durch die Kalorisierung keine Koordinationsstörung hervorgerufen wurde, da die Versuchsperson ja jeden beliebigen Punkt exakt zu zeigen imstande ist. Weiters, daß durch Kalorisierung eine partielle Änderung im Körperfühlbilde, und zwar in der Vorstellung der subjektiven Mediane eingetreten sein muß. Denn bei unserem Versuche ließen wir ja die subjektive Mediane einzig und allein auf Grund der räumlichen Vorstellung unter Benutzung des sensomotorischen Muskelapparates zeigen, ohne daß, wenigstens beim ersten Zeigen dazu noch irgendwelche Erinnerungsbilder sensibler hapto-kinaesthetischer Eindrücke — hervorgerufen durch eine vorangegangene Bewegung — hinzukämen.

Der Bárány'sche Zeigeversuch hat im Wesen zwei Hauptgrundlagen, nämlich:

1. die Erinnerungsbilder aller sensiblen (hapto-kinaesthetischen) Eindrücke, die die Versuchsperson infolge der geführten Bewegung empfängt;

2. die daraus resultierende räumliche Vorstellung des zu zeigenden Punktes.

Da nun bei unserer Versuchsanordnung diese sonst beim Zeigeversuch immer vorangehende geführte Bewegung der Hand wegfällt und der Zeigeversuch daher bloß auf Grund der räumlichen Vorstellung vorgenommen wurde, so konnten wir — wie wir glauben — einwandfrei nachweisen, daß diese räumlichen Vorstellungen hier gestört sind. Unser Zeigeversuch ist also durch den Wegfall der beim Bárány'schen Zeigeversuch hinzukommenden hapto-

Digitized by Google
Original from UNIVERSITY OF MINNESOTA
Generated on 2019-10-24 18:19 GMT / http://hdl.handle.net/2027/umn.31951002684121b
Public Domain in the United States, Google-digitized / http://www.hathitrust.org/access_use#pd-us-google

kinaesthetischen Erinnerungsbilder einfacher und unseres Erachtens auch reiner geworden. Das Hinzutreten der sensiblen Eindrücke der stattgehabten geführten Bewegung kann höchstens, wie ja der Selbstversuch Sengs (l. c.) zeigt, speziell bei Personen, die den sensiblen Eindrücken von Haut, Muskeln und Gelenken eine besondere Aufmerksamkeit zuwenden, beim Zeigen eine Kompensation der durch die Kalorisation gestörten Richtungsvorstellungen vornehmen und so das Bild des Zeigeversuches unklar gestalten: Sind die sensiblen Eindrücke nämlich nicht intensiv, dann überwiegt die Störung der Richtungsvorstellung und die Versuchsperson wird vorbeizeigen, sind sie aber stark entwickelt, dann können sie die geänderte Richtungsvorstellung kompensieren und die Versuchsperson wird richtig zeigen.

Gegen unsere Beweisführung könnte man noch den Einwand erheben, daß es durch die kräftige Kalorisierung des rechten Ohres zu einer Art Desorientierung käme, die im Sinne Schilders zum Vorbeizeigen führe, also man könnte das Vorbeizeigen auf den „Schwindelkomplex" zurückführen. Zu diesem Zwecke modifizierten wir den Versuch, von folgenden Beobachtungen ausgehend: Wenn man durch eine Versuchsperson dauernd einen galvanischen Strom von zirka 2 MA schickt (beide polarisierten Elektroden liegen am Warzenfortsatze an) so zeigt sich, daß nach wenigen Minuten sowohl Nystagmus, als auch Drehempfindung schwindet, während das Vorbeizeigen bestehen bleibt. Es scheint also für die beiden ersten Reaktionen eine Art Adaptation einzutreten, selbstverständlich auch für das im Anfange des Versuches ausgesprochene „Schwindelgefühl" bzw. Drehempfindung, welches ebenfalls bald sistiert. Führt man nun bei dieser „Dauergalvanisation" den oben geschilderten Versuch aus, so erhält man in bezug auf das Zeigen der subjektiven Mediane vor und nachher ähnliche Resultate wie bei der Kalorisierung. Es scheint also, als ob die Verlagerung des Körperfühlbildes trotzdem bestehen bliebe. Wir können daher unseres Erachtens den berechtigten Schluß ziehen, daß beim Zeigeversuch wohl hauptsächlich die Änderung der Richtungsvorstellung das maßgebende ist.

Zusammenfassend möchte ich nur noch betonen, daß unser Zeigeversuch und das Bárányche Zeigen durchaus nicht identisch sind: Bei unserem Versuche handelt es sich um die subjektive Mediane, also um etwas primär Egozentrisches, bei Bárány um etwas egozentrisch Bezogenes, das auf Grund des primären Eindruckes in das egozentrische System eingereiht und gedächtnismäßig festgehalten wird.

Unsere Probe reinigt sozusagen den Bárányschen Zeigeversuch von dem psychologischen Gedächtnismoment, indem sie reinlich die primär-egozentrische Lokalisation, also eigentlich ursprünglich etwas Physiologisches prüft.

Digitized by Google
Original from UNIVERSITY OF MINNESOTA
Generated on 2019-10-24 18:19 GMT / http://hdl.handle.net/2027/umn.31951002684121b
Public Domain in the United States, Google-digitized / http://www.hathitrust.org/access_use#pd-us-google

Diese eben beschriebenen Versuche wurden von uns an einigen normalen Versuchspersonen durchgeführt — stets mit dem gleichen Resultat —, die Versuchsergebnisse an der Wand im Original abgepaust. Ein derartiges Versuchsergebnis stellt die Figur dar. Interessant ist weiter, daß — analog Bárányes seinerzeitigen Beobachtung über die „Nachreaktion" und unseren Erkenntnissen über die Rhytmik aller Vestibularreaktionen — auch hier dieses rhytmische Verhalten deutlich nachweisbar ist. Denn — wie Figur zeigt — nach einigen Minuten schlägt auch die Zeigereaktion um, d. h. die Körpermediane, die bisher eine Verlagerung im Sinne der langsamen Nystagmuskomponente erfahren hatte, zeigt jetzt eine solche Verschiebung nach der Gegenseite. Betonen möchten wir, daß gleichzeitig damit auch die akustische Lokalisation, die ja nach Frey zunächst ebenfalls im Sinne der langsamen Nystagmuskomponente sich verschiebt, in dieser Phase eine gegensätzliche Verschiebung erfährt. Dem von uns gefundenen rhytmischen Verhalten der Labyrinthreaktion ist eben auch die Änderung der Richtungsvorstellung mit ihren Konsequenzen (Zeigeversuch — akustische Lokalisation) unterworfen.

3. Empfindung unwillkürlicher Stellungsänderung der Arme — Abweichreaktion.

Unter Abweichreaktion verstehen wir die von Bárány beschriebene Erscheinung, daß nach Vestibularisreizung der ruhig ausgestreckte Arm langsam im Sinne der langsamen Komponente des Nystagmus abweicht. Bárány betonte damals ausdrücklich, (Verhandlung der deutschen otol. Gesellschaft 1911), daß diese Abweichreaktion beim Menschen an eine willkürliche Bewegung geknüpft sein müsse. Auf diese Abweichreaktion scheint auch Bárány zunächst den Zeigeversuch aufgebant zu haben. In der Folge sehen wir nun, daß nicht nur Bárány selbst, sondern auch seine Schüler und fast alle Autoren den Ausdruck „Abweichreaktion" synonym mit Zeigeversuch oder Zeigereaktion (Reaktionszeigen) gebrauchen, etwas, womit wir uns nicht einverstanden erklären können. Wir möchten das von Bárány gefundenen Phänomen des Abweichens des ausgestreckten Armes streng scheiden vom eigentlichen Bárányschen Zeigeversuch und nur für jenes Phänomen die Bezeichnung „Abweichreaktion" reserviert wissen. Ob diese Erscheinung tatsächlich mit dem Zeigeversuch ursächlich zu tun hat in dem Sinne, daß vielleicht das Vorbeizeigen auf der Abweichreaktion beruht, erscheint uns — speziell nach den oben erörterten Versuchen über die Grundlagen des Bárányschen Zeigeversuches — sehr unwahrscheinlich.

Wir haben uns mit der Abweichreaktion eingehender beschäftigt und wollten zunächst feststellen, ob denn tatsächlich ihr Auftreten

Digitized by Google
Original from UNIVERSITY OF MINNESOTA
Generated on 2019-10-24 18:19 GMT / http://hdl.handle.net/2027/umn.31951002684121b
Public Domain in the United States, Google-digitized / http://www.hathitrust.org/access_use#pd-us-google

beim Menschen an eine willkürliche Bewegung geknüpft sei, was auch Bondy bezweifelt. Dagegen sprach zunächst der Umstand, daß wir es hier doch mit einer vestibularen Reaktionsbewegung zu tun haben, die sicher vom Willen im allgemeinen unabhängig verläuft, wenn sie auch vielleicht bewußt gehemmt werden kann. Andrerseits schien es uns unwahrscheinlich, daß die Abweichreaktion beim Tiere unwillkürlich, beim Menschen nur im Zusammenhange mit einer beabsichtigten Bewegung verlaufen solle. Die Versuche darüber waren vorderhand nur grob vorbereitender Art, doch ist eine Apparatur zur feineren Ausarbeitung im Bau. Wir machten bei der Versuchsperson eine 10malige Umdrehung, sodann hob der Versuchsleiter nach dem Anhalten einen Arm der Versuchsperson und fixierte ihn so, daß jede willkürliche Bewegung der im übrigen in üblicher Weise fixierten Versuchsperson auszuschließen war. Hierauf beobachteten wir, ob eine Abweichreaktion eintrat. Nach Bárány hätte dies hier — beim Fehlen jeder willkürlichen Bewegung — nicht der Fall sein dürfen, in Wirklichkeit traf es aber zu. Der Arm wich prompt und deutlich im Sinne der langsamen Nystagmusphase ab, ja die Versuchsperson, die während des ganzen Versuches die Augen geschlossen hatte, gab spontan an, daß sie deutlich ein Abweichen des Armes nach außen merke. Wir konnten also hiermit feststellen, daß die Abweichreaktion nicht an eine willkürliche Bewegung geknüpft ist, und andrerseits, daß auch diese Reaktion ein subjektives Gegenstück besitzt. Bei unseren weiteren Versuchen wird es sich vor allem darum handeln, durch eine entsprechende Anordnung der Apparatur jede willkürliche Bewegung der Versuchsperson mit Sicherheit auszuschließen und die dann eintretenden Bewegungen des Armes graphisch zu registrieren.

Weiters konnten wir nachweisen, daß die Abweichreaktion durchaus nicht so flüchtig ist, wie allgemein angenommen wird, sondern sicher 5 bis 10 Min. lang besteht, allerdings sehr schwach. Ebenso zeigt die Abweichreaktion, wie die anderen vestibularen Reaktionen, rhytmischen Phasenablauf.

Schließlich ergaben weitere Untersuchungen, daß ähnlich wie bei ATR auch andere Faktoren als die vestibulare Beeinflussung imstande seien, eine Abweichreaktion hervorzurufen. So gelang es, durch den bei der ATR beschriebenen Versuch des Anpressens des gestreckten Armes gegen die Wand in diesem eine deutliche Abweichreaktion auszulösen. Aber auch auf andere Weise läßt sich eine Abweichreaktion erzielen: Läßt man z. B. eine geeignete Versuchsperson beide Arme bei geschlossenen Augen ausgestreckt halten, so kann man gelegentlich sehen, wie beide Arme — ohne vorhergehende Beeinflussung des N. vestibularis — nach entgegengesetzten Richtungen auseinander weichen, bis sie eine gewisse Ruhe-

Digitized by Google
Original from UNIVERSITY OF MINNESOTA
Generated on 2019-10-24 18:19 GMT / http://hdl.handle.net/2027/umn.31951002684121b
Public Domain in the United States, Google-digitized / http://www.hathitrust.org/access_use#pd-us-google

lage erreicht haben. Es scheint, wie wenn sie der Mittelstellung des Schultergelenkes zustreben wollten. Selbstverständlich ist diese Erscheinung nicht bei jeder Versuchsperson zu beobachten und individuell sehr verschieden. Haben die Arme diese Ruhelage erreicht, die in einer etwas divergenten Stellung beider Arme besteht, und wird dann z. B. rechts kalt gespült, so tritt in vielen Fällen ein merkwürdiges Phänomen auf, das sich je nach Temperatur und Menge des verwendeten Wassers ändert. Hat man z. B. eine Starkreizmethode verwendet, so tritt die bekannte Erscheinung des Abweichens beider Arme im Sinne der langsamen Nystagmuskomponente ein, wobei der gleichseitige Arm, wie ja schon Güttich nachwies, die Bewegung nach rechts außen rascher und ausgiebiger mitmacht als der kontralaterale. Nimmt man aber einen Schwachreiz nach Kobrak, so kann man durch entsprechende Abkühlung der Spülflüssigkeit ziemlich gut den Grenzfall treffen, in dem z. B. der rechte (schon spontan nach außen rechts der Mittelstellung zustrebende) Arm durch den hinzutretenden im selben Sinne wirkenden vestibularen Reiz noch weiter nach außen getrieben wird (Additionseffekt), während beim linken (spontan der Mittelstellung nach links außen zustrebenden) Arm sich der Effekt des hinzukommenden, den linken Arm nach rechts außen treibenden vestibularen Reizes in einem Stillstand dieses linken Armes bemerkbar macht (Subtraktionseffekt). Es kommt also stets zu einer algebraischen Addition von vestibularem Effekt (im Sinne der langsamen Komponente des Nystagmus wirkend) und spontaner Abweichreaktion (der Mittelstellung zustrebend). Nimmt man statt der Kaltspülung eine Warmspülung vor, so tritt — wenn auch nicht so deutlich — die entgegengesetzte Wirkung ein.

Ähnliche Effekte wie das Ausstrecken der Arme bewirken auch andere indifferente Reize, wie z. B. Spülung mit Wasser von Körpertemperatur. Hier bekommt man — wieder nur bei entsprechend geeigneten Individuen — im Beginn der Spülung das oben beschriebene Auseinanderstreben beider Arme in entgegengesetztem Sinne. Bei anderen Fällen sind die Befunde jedoch nicht so klar, sondern weitaus komplizierter.

Die Kenntnis dieser und wohl noch anderer Faktoren, die ohne Labyrinthbeeinflussung eine Abweichreaktion hervorzurufen vermögen, ist unseres Erachtens sehr wichtig, da es bei näherem Studium vielleicht möglich sein wird, gewisse bisher unerklärliche Formen der Abweichreaktion (und eventuell auch des Zeigeversuches) einer Klärung näher zu bringen.

Digitized by Google
Original from UNIVERSITY OF MINNESOTA
Generated on 2019-10-24 18:19 GMT / http://hdl.handle.net/2027/umn.31951002684121b
Public Domain in the United States, Google-digitized / http://www.hathitrust.org/access_use#pd-us-google

4. Drehempfindung bei geschlossenen Augen.

A. Bei ausgiebiger Drehung.

Schon auf der Nürnberger Tagung der deutschen Hals-Nasen- und Ohrenärzte (1921) hatten wir Gelegenheit, über unsere Drehversuche zu berichten: Die Drehempfindung ist mit der bisher behannten, entgegengesetzt gerichteten Phase nach dem Anhalten nicht beendet, sondern es setzt nach einer gewissen Pause der scheinbaren Ruhe wieder eine Empfindung von Drehung in der ursprünglichen Richtung ein, der noch eine Reihe abwechselnd der ursprünglichen realen Drehung gleich- und entgegengerichteten scheinbaren Drehungen folgt. Wir konnten also damals zum ersten Male den rhytmischen Ablauf der Drehempfindungen nachweisen und bezeichneten die dabei auftretenden Phasen als I. II. III. IV. ... negative (der realen Drehung entgegengerichtete) und als I. II. III. IV. ... positive (der realen Drehung gleichgerichtete). Solche Phasen stellen wir in zahlreichen exakten Untersuchungen bis zu 10 und darüber fest, der Gesamtablauf erstreckte sich auf mehr als 15 Minuten. Damit war also zum ersten Male gezeigt, daß auch für die Labyrintherregung in ähnlicher Weise wie für das Sehorgan (farblose und farbige Nachbilder) ein rhythmischer Ablauf Geltung habe. (Siehe Fig. 2A).

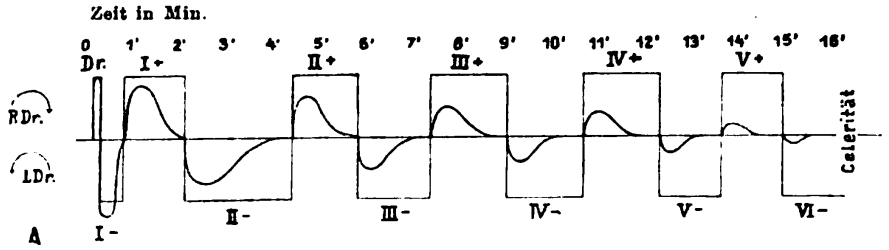

Fig. 2A.

In weiteren Versuchen beschäftigten wir uns mit dem Einfluß der Kopfstellungsänderung auf die Qualität der Drehempfindung also mit dem bekannten Purkinjeschen Gesetze, nach welchem die Ebene der scheinbaren Drehung ihre Lage in bezug auf den Kopf beibehält, d. h. sie wird bei jeder Kopfbewegung vom Kopfe gewissermaßen mitgenommen. Als Ergebnis unserer Experimente konnten wir dieses Gesetz bestätigen, allerdings mit der wesentlichen Einschränkung, daß es nur für die einzige, Purkinje bekannte I. negative Phase gelte, da Kopfstellungsänderungen in einer späteren Phase (von der I. positiven angefangen) ohne jeden Einfluß auf die scheinbare Drehbahn bleiben. Ein Beispiel möge dies erläutern: Wenn man die Versuchsperson bei einer Kopfstellung, bei der rechter vorderer und

Digitized by Google
Original from UNIVERSITY OF MINNESOTA
Generated on 2019-10-24 18:19 GMT / http://hdl.handle.net/2027/umn.31951002684121b
Public Domain in the United States, Google-digitized / http://www.hathitrust.org/access_use#pd-us-google

linker hinterer vertikaler Bogengang annähernd wagrecht (also optimal für die Reizung durch Drehung) stehen, 10 mal im Sinne des Uhrzeigers (von oben gesehen) dreht, so bekommt die Versuchsperson beim Anhalten das Gefühl einer intensiven scheinbaren Horizontaldrehung (in bezug auf den Außenraum) entgegengesetzt dem Sinne des Uhrzeigers. Richtet man nun unmittelbar nach dem Anhalten den Kopf der Versuchsperson auf (passiv!), bis beide vertikalen Bogengänge etwa lotrecht stehen, so schlägt die Horizontaldrehung augenblicklich in eine Raddrehungsempfindung um eine wagrechte Achse um. Die Versuchsperson hat das Gefühl, von rückwärts nach bauchwärts gedreht zu werden. Erfolgt jedoch die Aufrichtung des Kopfes erst nach der I. negativen Phase, also z. B. in der I. positiven Phase, sobald die Versuchsperson eine Horizontaldrehungsempfindung gleichsinnig mit der realen Drehung hat, so findet keine Änderung dieser Horizontaldrehungsempfindung mehr statt, sondern die scheinbare Drehbahn bleibt bestehen und zeigt ihren typischen Phasenablauf, wobei sämtliche Phasen reinen Horizontalcharakter beibehalten. Dabei zeigt es sich, daß der durch die Reizung der vertikalen Bogengänge gewonnene Phasenablauf wesentlich verschieden ist von jenem, der durch Reizung der horizontalen Bogengänge gewonnen wird, daß also scheinbar jeder Bogengangsart ein bestimmter Phasenablauf entspricht. Dies führte weiter dazu, aus der Art und Dauer der Phasen Rückschlüsse auf die hierbei erregten Bogengänge zu ziehen. Das Ergebnis dieser Versuche, speziell des Einflusses der Kopfstellungsänderung auf die scheinbare Drehbahn ließ vermuten, daß die Lage der scheinbaren Drehbahn von der Stellung der Bogengänge im Raume nur so lange abhängig sei, als tatsächlich in dem Bogengang ein peripherer Erregungsvorgang abläuft (I. negative Phase). In den späteren Phasen dürfte ein solcher Erregungsvorgang peripherer Natur nicht mehr vorhanden sein, sondern der Phasenablauf als zentral bedingt aufzufassen sein. Dementsprechend ruft — von der I. positiven Phase angefangen — eine Kopfstellungsänderung keinen Wechsel der zentral bedingten Drehbahn hervor. Die durch Aufrichten des Kopfes im oben beschriebenen Versuche während der I. negativen Phase gewonnenen Raddrehungsempfindungen haben ihrerseits wieder einen Phasenablauf, charakterisiert durch typische Raddrehungsempfindungen, während gleichzeitig die ursprünglich nach dem Anhalten einsetzenden scheinbaren Horizontaldrehungen ebenfalls ihren charakteristischen Ablauf in Horizontaldrehung zeigen. Wir haben also zwei Arten von Drehungsnachbildern vor uns — horizontale und Raddrehungen —, die zum Teil gleichzeitig mit-

Digitized by Google
Original from UNIVERSITY OF MINNESOTA
Generated on 2019-10-24 18:19 GMT / http://hdl.handle.net/2027/umn.31951002684121b
Public Domain in the United States, Google-digitized / http://www.hathitrust.org/access_use#pd-us-google

einander verlaufen und Interferenzen aufweisen. Sie lassen sich aber vom geübten Beobachter ohne weiteres genau scheiden (Siehe Fig. 2 B).

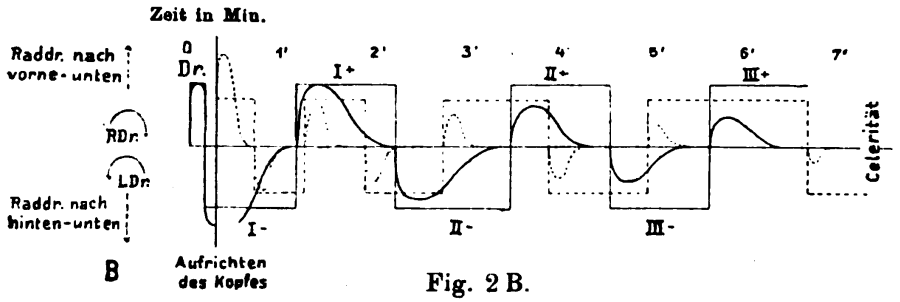

Fig. 2 B.

B. Drehempfindungen bei kurzen Drehungen.

Die subjektive Wertung kurzer, wenig ausgiebiger Drehungen, das heißt Drehungen bis zu einem Ausmaße von etwa 200° (die Grenze ist natürlich individuell verschieden) weist gegenüber der Wertung ausgiebiger Drehungen gewisse Verschiedenheiten auf, auf die ich hier mit wenigen Worten eingehen möchte. Man muß zunächst kurze Drehungen langsamer Art (Winkelgeschwindigkeit von zirka 50°) und schneller Art (Winkelgeschwindigkeit mindestens 240°) unterscheiden. Während die ersteren den normalen typischen Phasenablauf der Drehungsempfindung, nur weniger intensiv als ausgiebige Drehungen zeigen, verhalten sich die schnellen Drehungen ganz anders. Ihnen fehlt, wie auch schon andere Autoren (van Rossem) beschrieben haben, die I. negative Phase: Nach dem Anhalten kommt es zu einem individuell verschieden langen Gefühl der Unsicherheit (5 bis 30 Sekunden), in der die Versuchsperson außer Hin- und Herpendeln nichts Sicheres aussagen kann, dann setzt eine äußerst intensive I. positive Phase ein, also scheinbare Drehung in der Richtung der realen Drehung. Diese I. positive Phase übertrifft an Intensität die sonst beobachteten Formen der I. positiven Phase. Erst wenn die Drehung über 200° hinausgeht, pflegt sich langsam eine I. negative Phase bemerkbar zu machen. Bei Drehungen von zirka 360° tritt dann allmählich der normale Phasenablauf ein.

Wie läßt sich nun dieses auffallende Verhalten des Phasenablaufes bei den kurzen Drehungen erklären?

Bei raschen Sektorendrehungen kommt es anscheinend durch die starke und lange Nachdauer der Erregung zu einer algebraischen Summierung von zentral bedingter Nachdauer und zum Teil peripher entstandenem negativen Nachbild und zwar scheint die im gleichen Sinne wie die reale Drehung

Digitized by Google
Original from UNIVERSITY OF MINNESOTA
Generated on 2019-10-24 18:19 GMT / http://hdl.handle.net/2027/umn.31951002684121b
Public Domain in the United States, Google-digitized / http://www.hathitrust.org/access_use#pd-us-google

gerichtete Nachdauer der Erregung das gegensinnige negative Nachbild vollkommen aufheben, ja überkompensieren zu können. Denn bei sehr raschen kurzen Drehungen tritt oft nach ganz kurz (5 Sekunden) dauernder Unsicherheit Drehungsgefühl in der Richtung der realen Drehung auf, das an Stärke zunimmt. Ist die reale Drehung aber etwas langsamer, dann dauert die Unsicherheit etwas länger (Kompensation zwischen Nachdauer der Erregung und negativem Nachbild). Die darauf folgende I. positive Phase ist jedoch stärker als sonst, da die Nachdauer der Erregung zur normalen I. positiven Phase offenbar verstärkend hinzutritt.

Bei langsamen Sektorendrehungen ist die Erregungsnachdauer viel schwächer, daher erscheint eine, wenn auch durch die entgegenwirkende Nachdauer etwas geschwächte, so doch deutliche I. negative Phase.

Sehr interessante Aufschlüsse über die Vorgänge bei der Drehung erhalten wir, wenn wir die oben erwähnten Kopfstellungsänderungen bei den Sektorendrehungen näher studieren. Der Grundversuch ist folgender: Rechter vorderer und linker hinterer vertikaler Bogengang seien durch entsprechende Rechtsneigung des Kopfes annähernd wagrecht, also im Optimum für die Drehung eingestellt. Kurze rasche Rechtsdrehung im Ausmaße von zirka 120°; Aufrichtung des Kopfes unmittelbar nach dem Anhalten. Die übrigen Versuchsbedingungen (Fixation des Kopfes, Dunkelzimmer usw.) wie sonst: Die unmittelbar nach dem Anhalten bestehende Rechtsdrehungsempfindung (kurze Drehung!) dauert trotz des Aufrichtens des Kopfes weiter (keine Raddrehung!) und zeigt typischen Phasenablauf horizontaler Art. Nimmt man statt der raschen eine langsame Rechtsdrehung vor, so bekommt man beim Aufrichten des Kopfes prompt eine deutliche Raddrehung nach vorn unten, also eine typische I. negative Phase.

Der Grund für dieses Verhalten liegt in folgendem: Nach den früheren Ausführungen kommt es bei raschen Sektorendrehungen zu keinem negativen Nachbild (I. negative Phase), weil die zentral bedingte intensive Nachdauer der Erregung das Nachbild, welches wesentlich peripher bedingt erscheint, nicht aufkommen läßt. Da nun die Änderung der subjektiven Drehbahn bei Kopfstellungsänderung nur so lange aufzutreten scheint, als im peripheren Aufnahmsorgan noch etwas vorgeht (siehe oben!), so darf eine Kopfstellungsänderung bei rascher Sektorendrehung unmittelbar nach dem Abhalten infolge Überwiegens der zentralen Nachdauer der Erregung über den peripheren Vorgang keine Änderung der subjektiven Drehbahn bewirken (siehe obigen Versuch im selben Sinne!). Bei langsamen Sektorendrehungen hingegen, wo schon ein negatives Nachbild nachweisbar ist, muß auch, wie

Digitized by Google
Original from UNIVERSITY OF MINNESOTA
Generated on 2019-10-24 18:19 GMT / http://hdl.handle.net/2027/umn.31951002684121b
Public Domain in the United States, Google-digitized / http://www.hathitrust.org/access_use#pd-us-google

unser Versuch zeigt, das negative Nachbild in Form einer Raddrehung zum Ausdruck kommen.

Unser Versuch und die daran geknüpften Überlegungen bestätigen aber wieder, daß die Bahnänderungen der scheinbaren Drehung bei Kopfstellungsänderungen gebunden erscheinen an Vorgänge im Bogengangsapparat, also im peripheren Aufnahmsorgan.

Wenn wir nun zum eingehenderen Studium der auftretenden Drehungsempfindungen den oben geschilderten Versuch dadurch modifizieren, daß wir den Sektor der realen Drehung allmählich von zirka 30° bis zur vollen Umdrehung anwachsen lassen, so können wir folgende Zwischenstufen beobachten:

1. Ganz kurze rasche Sektorendrehung bis zirka 180° mit Aufrichtung des Kopfes unmittelbar nach dem Anhalten: Es tritt überhaupt keine negative Phase (weder horizontal noch Raddrehung) auf. Nach einer bestimmten Indifferenzzeit, bedingt durch die algebraische Summierung von zentraler Nachdauer der Erregung und peripherer I. negativer Phase, tritt infolge der Erregungsnachdauer die I. positive Phase, (Horizontaldrehung) früher ein als sonst. (Siehe Fig. 3, Summierungskurve!).

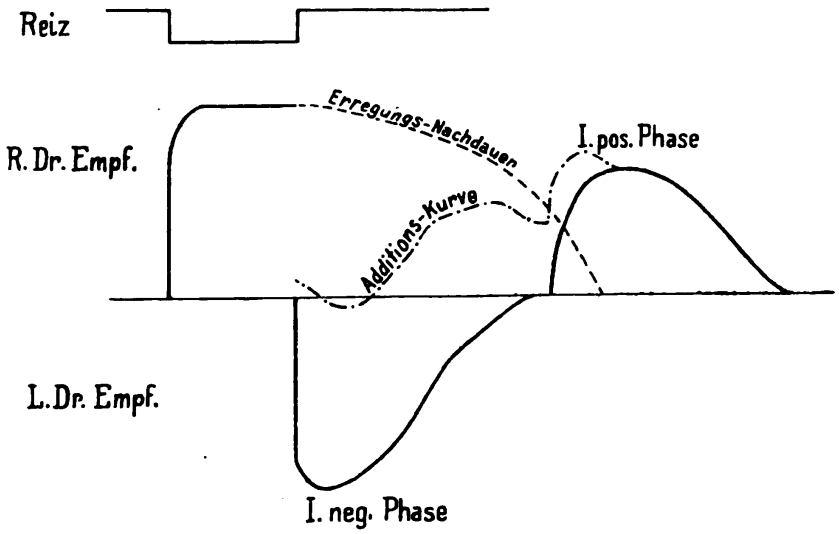

Fig. 3. Schema der algebraischen Addition von Erregungsnachdauer und I. neg. Phase.

2. Ganz kurze rasche Sektorendrehung bis zirka 220°: Von zirka 180° angefangen tritt Raddrehung im Sinne der I. negativen Phase auf, während die I. negative Phase der Horizontaldrehung noch fehlt. Es gelingt also, durch Aufrichten des Kopfes nach dem Anhalten die peripher bedingte negative Phase

Digitized by Google
Original from UNIVERSITY OF MINNESOTA
Generated on 2019-10-24 18:19 GMT / http://hdl.handle.net/2027/umn.31951002684121b
Public Domain in the United States, Google-digitized / http://www.hathitrust.org/access_use#pd-us-google

der vertikalen Bogengänge (i. e. die Raddrehungsempfindung) zur Empfindung zu bringen, weil diese und die Nachdauer der Erregung (Horizontaldrehungsempfindung) jetzt in zwei zueinander senkrecht stehenden Ebenen verlaufen und sich daher gegenseitig nicht mehr aufheben können. (Dissoziierung!)

3. Ganz kurze rasche Sektorendrehung über 220° hinaus: Hier bekommen wir schon die typischen negativen Phasen sowohl der Raddrehung als auch der Horizontaldrehung in der Weise, daß die Horizontaldrehung durch die Raddrehung anfänglich zurückgedrängt wird.

Langsame Sektorendrehung mit Aufrichten des Kopfes unmittelbar nach dem Anhalten:

1. Bis zirka 60°: Typisches horizontales negatives Nachbild ohne Raddrehung, da der periphere Erregungsvorgang in den Bogengängen bei Aufrichten des Kopfes offenbar nicht genügt, um Raddrehungsempfindung auszulösen.

2. Über 60°: Es sind Raddrehung und Horizontaldrehung im Sinne eines typischen negativen Nachbildes (I. negative Phase) nachweisbar, wobei die Raddrehung die Horizontaldrehung eine Zeitlang übertönt. Die Nachdauer der Erregung bewirkt hier offenbar durch ihre geringe Intensität (langsame Drehung!) keine Aufhebung, sondern höchstens nur Schwächung und Verzögerung des horizontalen negativen Nachbildes. — Wichtig ist, daß bei diesen Versuchen die Aufrichtung des Kopfes langsam geschehen muß, weil die durch schnelles Aufrichten des Kopfes resultierende neuerliche Reizung des Labyrinthes die Analyse der Empfindungen stören kann.

C. Drehungsempfindungen nach heterologer Reizung. (Kalorisation — Galvanisation.)

Während wir bisher beim Studium der Drehempfindungen nach der adäquaten Rotation an bekannte Tatsachen angeknüpft hatten, betreten wir mit den Untersuchungen über die Drehempfindungen nach Kalorisation wohl neue Wege. Es war ja bisher nur bekannt, daß es sowohl nach der Kalorisation (speziell mit der Starkreizmethode Báránys), als auch nach kräftiger Galvanisation zu „Schwindel“ komme, während eine genaue Analyse der dabei auftretenden Empfindungen fehlte.

Was zunächst die Kalorisation anbelangt, so verwendeten wir als einzige in Betracht kommende Methode die Minimalreize nach Kobrak und konnten dabei folgendes beobachten: (Die Versuchsanordnung, insbesondere die Fixation des Kopfes, Dunkelzimmer, geschlossene Augen, war die gleiche wie in den übrigen Versuchen.) Spritzt man z. B. 5 cm³ 30°iges Wasser in den rechten Gehörgang, so hat die natürlich entsprechend geschulte Versuchsperson

Digitized by Google
Original from UNIVERSITY OF MINNESOTA
Generated on 2019-10-24 18:19 GMT / http://hdl.handle.net/2027/umn.31951002684121b
Public Domain in the United States, Google-digitized / http://www.hathitrust.org/access_use#pd-us-google

nach einer gewissen Latenzzeit von wenigen Sekunden die Empfindung einer Horizontaldrehung nach links, die den gleichen Phasenablauf zeigt wie die nach Rotation auftretenden Drehungsempfindungen. Vergrößert man die Menge des Spülwassers oder erniedrigt man seine Temperatur, so bekommt man allmählich statt der reinen Horizontaldrehungsempfindung eine Kombination von Horizontal- und Raddrehung, welch letztere ebenfalls ihren charakteristischen und rhytmischen Verlauf besitzt. Dabei ist die Tatsache interessant, daß so wie bei den oben beschriebenen Drehungen mit Kopfstellungsänderung die Raddrehungsempfindung viel früher verschwindet als die Horizontaldrehungsempfindung, so daß schließlich letztere nur allein nachweisbar bleibt. Falls endlich die Spülmenge noch mehr vergrößert oder die Temperatur weiter erniedrigt wird, so tritt dann ein Stadium ein, in dem die Versuchsperson nicht mehr imstande ist, die Empfindungen zu analysieren, da Horizontal-, Raddrehungsempfindungen und auch Progressivbewegungen durcheinander verlaufen. Für dieses Stadium allein möchten wir den Begriff des „Allgemeinschwindels" gelten lassen.

Bei der Warmspülung eines Ohres ist der umgekehrte Vorgang zu beobachten, also bei Warmspülung z. B. des rechten Ohres Horizontaldrehungsempfindung nach rechts, ansonst dasselbe Verhalten wie bei der Kaltspülung, höchstens, daß die Erscheinungen nicht so ausgeprägt sind wie bei der Kaltspülung, da man bei der Heißspülung nicht so starke Temperaturdifferenzen anwenden kann. (Siehe Fig. 4.)

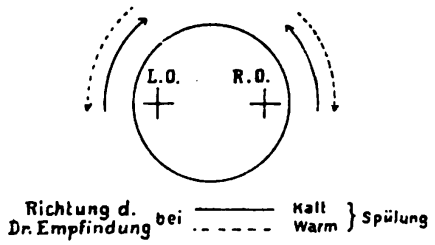

Fig. 4.

Die Reizschwelle für das Auftreten von Drehempfindungen ist, wie unsere Versuche weiter zeigten, sehr niedrig. Es gelang, schon bei Wasser, das nur um wenige Zehntelgrade von der Körpertemperatur verschieden war, typische Drehempfindungeu auszulösen, die je nachdem, ob die Temperatur des Wassers über oder unter jener des Körpers lag, ihre charakteristische Richtung hatten. Diese Experimente scheinen uns dafür zu sprechen, daß die Drehempfindung ein viel feineres Reagens für eine auftretende Labyrinthreizung darstellt als z. B. der

Digitized by Google
Original from UNIVERSITY OF MINNESOTA
Generated on 2019-10-24 18:19 GMT / http://hdl.handle.net/2027/umn.31951002684121b
Public Domain in the United States, Google-digitized / http://www.hathitrust.org/access_use#pd-us-google

Nystagmus, ja vielleicht als jede andere labyrinthäre Reaktion. Wir möchten daher glauben, daß es auch für den Praktiker von Wichtigkeit sein dürfte, sich mit dem Studium dieser Drehempfindungen mehr als bisher zu befassen.

Auch durch Galvanisation lassen sich — wie unsere Versuche ergaben — bei Verwendung von ganz schwachen Strömen ($^1/_2$ bis 1 MA) bei entsprechend geeigneten Individuen reine Horizontaldrehungsempfindungen auslösen, so zwar, daß die Anode sich wie eine Kaltspülung, die Kathode wie eine Warmspülung verhält. Doch spielt hier offenbar die Stellung der Elektroden eine gewisse Rolle. Durch dahin gehende Versuche konnten wir feststellen, daß jeder Lage der Elektroden am Warzenfortsatze (Spitze, planum mastoideum, linea temporalis usw.) eine ganz bestimmte Stromstärke entspreche, die imstande war, Horizontaldrehungsempfindungen hervorzurufen. Bei stärkeren Strömen (zirka 2 MA.) traten kombinierte Drehungsempfindungen (Horizontal-+Raddrehung) auf, die schließlich bei weiterer Steigerung der Stromstärke auf über 3 MA in Allgemeinschwindel übergingen, analog den Verhältnissen bei der Kalorisation. Daß die Drehempfindungen bei Galvanisation auch typischen Phasenablauf besaßen, braucht wohl nicht besonders betont zu werden.

Wichtig ist noch das Studium des Einflusses der Kopfstellungsänderung auf die Drehungsempfindungen bei Kalorisation und Galvanisation. Unsere bisherigen Versuche, die noch kein so abschließendes Urteil wie bei der Rotation gestatten, zeigten nur, daß die Verhältnisse hier weitaus komplizierter zu sein scheinen.

5. Pupillenreaktion.

Im Jahre 1919 beschrieb ich eine nach jeder Art von Vestibularisreizung auftretende Pupillenerweiterung unter dem Namen „vestibularer Pupillenreflex“. Vorher hatte bereits Udvarhelyi Pupillenerweiterung bei Kalorisation und Rotation beobachtet, war dem Phänomen jedoch nicht weiter nachgegangen. Spätere Untersuchungen, die ich speziell mit M. H. Fischer anstellte und bei denen wir — einer Anregung A. Tschermaks folgend — die Pupille entoptisch beobachten konnten (ein entsprechend gebauter Apparat [siehe Fig. 5] gestattete die Selbstbeobachtung der Pupille während der Rotation), ergaben nun, daß die nach der Drehung auftretende Pupillenerweiterung nicht das Primäre sei. Es stellte sich vielmehr heraus, daß die primäre Reaktion in einer schon während der Drehung einsetzenden, allmählich zunehmenden Verengerung der Pupille besteht, die unmittelbar nach dem Anhalten ihr Maximum erreicht, um dann plötzlich einer starken Mydriasis Platz zu machen. Diese Mydriasis selbst

Digitized by Google
Original from UNIVERSITY OF MINNESOTA
Generated on 2019-10-24 18:19 GMT / http://hdl.handle.net/2027/umn.31951002684121b
Public Domain in the United States, Google-digitized / http://www.hathitrust.org/access_use#pd-us-google

wieder klingt dann allmählich unter Hippus ab. Die Dauer des Phänomens beträgt bis zu 30 Sekunden. In einer großen Reihe teilweise recht mühevoller Untersuchungen studierten wir das

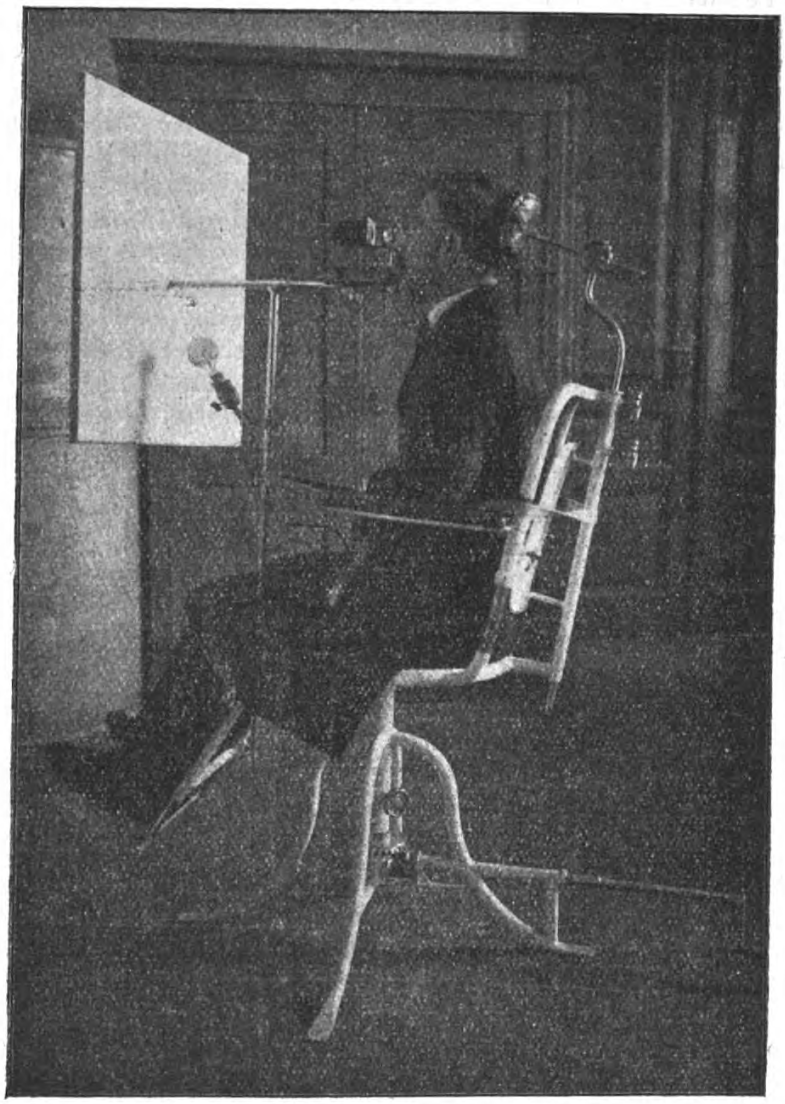

Fig. 5.

Pupillenphänomen näher, schalteten durch entsprechende Versuchsanordnung Fehlerquellen seitens der Beleuchtung[12]) aus und unter-

[12]) Nur bei einer gewissen Mittelstärke der Dauerbeleuchtung, welche die Pupille in einen sogenannten „Eutonus" versetzt, ist die Reaktion optimal nach-

Digitized by Google
Original from UNIVERSITY OF MINNESOTA
Generated on 2019-10-24 18:19 GMT / http://hdl.handle.net/2027/umn.31951002684121b
Public Domain in the United States, Google-digitized / http://www.hathitrust.org/access_use#pd-us-google

suchten die Pupillenreaktion bei allen Arten von Vestibularisreizung. Hiebei fanden wir die schon seinerzeit von mir ausgesprochene Vermutung bestätigt, daß einzig und allein die bei Rotation auftretende Pupillenreaktion als sicher vestibular bedingt anzusehen sei, da die bei Kalorisation und Galvanisation zu beobachtenden Pupillenveränderungen durch thermische, mechanische und Schmerzreize verschleiert sind, kurz eher als sensible Pupillenreaktion zu deuten sind. Es geht daher nicht an, die Pupillenerweiterung bei Kalorisation und Galvanisation als rein vestibular zu bezeichnen. Bezüglich der bei Luftkompression im äußeren Gehörgange auftretenden Pupillenerweiterung bestätigten unsere Untersuchungen meine frühere Behauptung, daß diese nichts mit dem vestibularen Pupillenreflex zu tun habe, sondern ebenfalls in die Gruppe der sensiblen Pupillenreflexe gehöre, eine Behauptung, die vor allem durch sorgfältige vergleichende Messung der Latenzzeiten der verschiedenen Pupillenreflexe erhärtet werden konnte.

Schließlich mußten wir bei Berücksichtigung der so zahlreichen den vestibularen Pupillenreflex schädigenden und entstellenden Faktoren zugeben, daß es nur bei allergrößter Sorgfalt und Anwendung einer Reihe von Kautelen möglich sei, einen bei Rotation auftretenden Pupillenreflex als Beweis für die Funktionsfähigkeit des N. vestibularis zu betrachten, ein Umstand, der natürlich die praktische Verwertung dieses Reflexes erheblich herabsetzte.

Was den Weg des Pupillenreflexes anbelangt, so glauben wir, daß derselbe via Okulomotoriuskerne geht, daß es sich also nicht, wie Udvarhelyi meint, um eine Pupillenerweiterung auf Sympathikusreizung handelt, sondern daß die primäre Pupillenverengerung durch Okulomotoriusreizung zustandekomme. Die nachträgliche Erweiterung der Pupille sei dann als eine Art Reaktion auf die vorangegangene Okulomotoriusreizung, also nach dem Prinzip der reziproken Innervation, aufzufassen, wobei natürlich anzunehmen ist, daß gleichzeitig auch der Dilatator pupillae mitgereizt wird.

6. Nystagmus.

Bezüglich des Nystagmus zeigten unsere Untersuchungen, daß derselbe mit dem bisher bekannten „Nachnachnystagmus“ (Bárány, Buys) nicht beendet ist, sondern daß z. B. nach einem Rotationsversuch auch in späteren Phasen gesetzmäßig Nystagmus nachzuweisen ist, dessen schnelle Komponente stets in der Richtung

weisbar. Überstarke Belichtung bzw. Hypotonie des Sphinkter pupillae beeinträchtigen sie.

Digitized by Google
Original from UNIVERSITY OF MINNESOTA
Generated on 2019-10-24 18:19 GMT / http://hdl.handle.net/2027/umn.31951002684121b
Public Domain in the United States, Google-digitized / http://www.hathitrust.org/access_use#pd-us-google

der scheinbaren Drehung schlägt. Es wird sich daher empfehlen, die bisherige Bezeichnung von Nachnystagmus und „Nachnachnystagmus“ (entsprechend dem Nystagmus in der I. negativen bzw. I. positiven Drehungsphase) fallen zu lassen und praktisch von einem Drehungsnystagmus sowie von einem 1., 2., 3., 4. usw. Nachnystagmus zu sprechen. Selbstverständlich ist der Nystagmus vom 2. Nachnystagmus angefangen nicht sehr stark und wird immer schwächer, bis er schließlich nur aus vereinzelten Schlägen besteht, speziell am Beginn der betreffenden Phase. Den 3. Nachnystagmus konnten wir noch sehen, den 4. und 5. durch die geschlossenen Lider hindurch palpieren. Vielleicht werden wir ihn bei Gelegenheit später einmal auch objektiv nachweisen können. Eine praktische Bedeutung kommt den zahlreichen von uns beobachteten Nystagmusphasen im allgemeinen wohl nicht zu, höchstens könnte man daran denken, daß diese Phasen bei einem Falle von Übererregbarkeit des Vestibularapparates gelegentlich stärker ausgebildet und dann diagnostisch von Wert sein könnten.

Aus dem eben beschriebenen Verhalten des Nachnystagmus, der von der Drehempfindung beträchtlich überdauert wird, kann man den Schluß ziehen, daß die Drehempfindung vom Nystagmus unabhängig ist, also die Bárányesche Ansicht der Abhängigkeit der Drehempfindung vom Nystagmus nicht zutrifft. Schon Bondy und Neumann nebst anderen Autoren sind — allerdings auf anderem Wege — zu demselben Resultate gekommen. Die Betrachtung von Nystagmus und Drehempfindung zeigt neuerlich die Erkenntnis, daß die einzelnen vestibularen Reaktionen — als solche sind ja Nystagmus und Drehemfindung anzusehen — voneinander in der Regel unabhängig verlaufen.

Ich habe den Versuch gemacht, in gedrängter Form einen Überblick über unsere seit mehreren Jahren betriebenen Untersuchungen über die Labyrinthreaktionen zu geben, wobei die Reichhaltigkeit des Stoffes da und dort zur Kürze der Darstellung trieb. Trotzdem glaube ich aber, gezeigt zu haben, wie unsere empfindungsanalythische Betrachtungsweise der Labyrinthreaktionen uns wohl hie und da einen Schritt nach vorn brachte. Jedenfalls bot sie uns die Möglichkeit, bisher Bekanntes von einem neuen Gesichtspunkte zu betrachten und eröffnete so ungeahnte Perspektiven.

Literatur: (1) Bartels und Ziba: Die Regulier. der Augenstellung... IV. Mitl. v. Graefe Arch. f. Ophth. 80, 1911, S. 207. — (2) C. Biehl: Über die intrakranielle Durchtrennung d. n. vestibul. u. deren Folgen. Sitzungsber. der kais. Akademie der Wissensch. Wien, math.-naturw. Klasse 109, Abt. 3, S. 324. — (3) Bondy: Zschr. f. Ohrenhlk. Bd. 80, 1920. — (4) Brunner: Wr. klin. Wschr. 1917, S. 1199. — Ders.: Jahrb. f. Psych. u. Neurol. 1917. —

Digitized by Google
Original from UNIVERSITY OF MINNESOTA
Generated on 2019-10-24 18:19 GMT / http://hdl.handle.net/2027/umn.31951002684121b
Public Domain in the United States, Google-digitized / http://www.hathitrust.org/access_use#pd-us-google

(5) M. H. Fischer und E. Wodak: Münch. med. Wschr. 1922, Nr. 6. — (6) H. Frey: Mschr. f. Ohrenhlk. 1912, S. 16. — (7) Güttich: Passows Beiträge 1919, Bd. 12. — (8) Köllner: Über labyrinthogene Ophthalmostatik. Lehmann Verl. München 1920. — Ders.: Klin. Wschr. 1922. — (9) Lee: A. Study of the sense of Equilibrium in Fishes. Journ. of Physiol. XV u. XVII, 1894. — (10) Lotmar: Beitr. z. Path. d. Kleinhirns. Mschr. f. Psych. u. Neur. 1908, H. 3. — (11) L. Mann: Neur. Zentralbl. 1912, S. 1356. — (12) Mendl: Kriegsbeobachtungen. Neur. Zentralbl. 1916, S. 874. — (13) B. Mittelmann: Über länger anhaltende (tonische) Beeinflussungen . . . Pflüg. Arch. 1922. — (14) Ohm: Das Augenzittern der Bergleute. Berlin, Springer 1916. — (15) Van Rossem: Gewaarwordingen en Reflexen. — Utrecht 1907. — (16) Schilder: Wr. klin. Wschr. 1918, Nr. 51, S. 1350. — (17) Seng: Int. Zentralbl. f. Ohrenhlk. Bd. 19, Nr. 2 bis 4, S. 57. — (18) A. Tschermak: Studien über das Binokularsehen der Wirbeltiere. Pflüg. Arch. Bd. 91, 1902, S. 1. — Ders.: Wie die Tiere sehen, verglichen mit Menschen. Vortr. d. Ver. z. Verbreit. naturw. Kenntnisse, Wien. Jg. 54, H. 13, 1914. — (19) Udvarhelyi: Zschr. f. Ohrenhlk. Bd. 67, 1913. S. 136. — (20) E. Wodak: Int. Zentralbl. f. Ohrenhlk. Bd. 17, 1920, S. 169. — Ders.: Mschr. f. Ohrenhlk. Bd. 55, 1921, H. 7. — Ders. und M. H. Fischer: Münch. m. Wschr. 1922, Nr. 11, und Passows Beiträge 1922.

Wiener laryngo-rhinologische Gesellschaft.

Sitzung am 14. Juni 1922.

(Offizielle Verhandlungsschrift.)

Vorsitzender: Hanszel.
Schriftführer: W. Weiss.

I. Fremel: **Ein Fall von Syringobulbie mit Stimmbandlähmung. Zungennervlähmung und rotatorischem Nystagmus zur kranken Seite.**

Die 31jährige Patientin steht seit mehr als 3 Jahren mit der Diagnose Syringobulbie in Behandlung in verschiedenen Nervenstationen und trat vor 2 Jahren wegen beiderseitiger chronischer Otitis in Behandlung der Ohrenklinik. Damals wurde Pat. wegen ihres spontanen rotatorischen Nystagmus, der im Sinne Leidlers als durch Läsion der spinalen Akustikuswurzel in den Bogenfasern des kaudalsten Anteils bedingt angesehen wurde, von Doz. Beck in der Otologischen Gesellschaft vorgestellt. Seither ist das Leiden progredient gewesen. Patientin zeigt jetzt eine Atrophie der linken Zungenhälfte, beim Würgen macht der Constrictor pharyngis nur in seiner rechten Hälfte die Kontraktion mit, die linke Pharynxhälfte bewegt sich nur wenig, das linke Stimmband steht in Postikusstellung, es besteht ein kräftiger, rein rotatorischer Nystagmus nach links 3. Grades bei typischen vestibulären Reaktionen, eine dissoziierte Empfindungslähmung in der linken Gesichtshälfte, im Bereich der linken oberen Extremität und Brusthälfte. Die Sensibilität der Pharynx- und Larynxsch imhaut ist intakt. Es ist auch keine Geschmackstörung nachzuweisen. In welcher Reihenfolge die einzelnen Symptome sich entwickelten, ist nicht bekannt vor 10 Wochen trat angeblich eine Heiserkeit auf, weswegen sich Patientin in ehandlung zu Doz. Menzel begab, dem ich die Überlassung des Falles verdanke. Dieses an und für sich

Digitized by Google
Original from UNIVERSITY OF MINNESOTA
Generated on 2019-10-24 18:19 GMT / http://hdl.handle.net/2027/umn.31951002684121b
Public Domain in the United States, Google-digitized / http://www.hathitrust.org/access_use#pd-us-google

nicht sehr häufige Krankheitsbild entspricht den in der Literatur vielfach beschriebenen Fällen von Syringobulbie mit Beteiligung des Vagus. Von den Autoren wird auch auf die Postikuslähmung als Anfangs- und Übergangsstadium der Stimmbandlähmung hingewiesen und auf die Seltenheit der Sensibilitätstörung der Schleimhäute. Das pathologisch-anatomische Substrat dieser Erkrankung sind Gliawucherungen und durch Zerfall derselben entstandene Spaltbildungen im Rückenmark und im verlängerten Mark, wo der sogenannte laterale Spalt der typische ist. Je nach Verlaufsrichtung und Ausdehnung des Spaltes werden verschiedene Hirnnerven geschädigt. Seit den Arbeiten Leidlers über Syringobulbie und Vestibularapparat wissen wir, daß dieser Spalt sehr häufig die aus dem kaudalen Teil der spinalen Akustikuswurzel kommenden Bogenfasern trifft und den auch im Tierexperiment gefundenen rotatorischen Nystagmus zur lädierten Seite erzeugt. Dieser so lokalisierte Nystagmus ist bei diesem Falle und bei einer Reihe in der Literatur beschriebener Fälle mit einer gleichseitigen Stimmbandlähmung kombiniert und ich möchte auf diesen Umstand besonders hinweisen, weil er uns einen Einblick in die Funktionsteilung des motorischen Vago-Glossopharyngeuskernes gewährt. Über die Funktionsteilung der Vaguskerne, speziell des Nucleus ambiguus, liegt eine große zum Teil polemische Literatur vor. Aus deutschen Arbeiten (Wallenberg) und besonders aus Arbeiten der Wiener Schule geht hervor (Breuer, Marburg), daß der zerebrale Anteil des Kernes das Gaumensegel innerviert, der mittlere Teil die Schlingmuskulatur und der spinalste Teil, der in die Höhe des kaudalen Teiles der spinalen Akustikuswurzel fällt, das Stimmband innerviert. Für diese Funktionsteilung spricht auch dieser Fall. Wir müssen bei der Patientin einen Spalt annehmen, der das Hypoglossusgebiet durchsetzt, lateral oder ventrolateral zieht, die Bogenfasern aus der spinalen Akustikuswurzel trifft und gleichzeitig die aus dem spinalen Teile des Nucleus ambiguus dorsalwärts aufsteigenden Vagusfasern und bis in die Gegend der spinalen Quintuswurzel reicht.

Aussprache.

W. Weiss: Ich habe in einer der letzten Sitzungen einen ähnlichen Fall von Spaltbildung im verlängerten Mark vorgestellt, der sich vom vorliegenden hauptsächlich durch die Doppelseitigkeit der Symptome unterscheidet und dessen angekündigte ausführliche Publikationen bisher aus technischen Gründen unterblieben ist, aber demnächst erfolgt.

II. Menzel: **Chondroendotheliom des weichen Gaumens. Exstirpation. Heilung.**

Stellt eine 31jährige Sängerin vor, welche er vor zirka 2 Monaten wegen eines Tumors der linken Hälfte des Gaumensegels operierte. Die Patientin kam damals in die Ordination des Vortragenden mit der Klage, seit 4 Monaten Stechen im linken Ohre und eine gewisse Schwierigkeit beim Schlucken und Sprechen zu verspüren. Die pharyngoskopische Untersuchung der Patientin zeigte eine kleinapfelgroße derbe Geschwulst von halbkugeliger Form, glatter Oberfläche und normal roter Farbe am Gaumensegel der linken Seite. Die

Digitized by Google
Original from UNIVERSITY OF MINNESOTA
Generated on 2019-10-24 18:19 GMT / http://hdl.handle.net/2027/umn.31951002684121b
Public Domain in the United States, Google-digitized / http://www.hathitrust.org/access_use#pd-us-google

Geschwulst ragte mehr als 1 cm über das gesunde Schleimhautniveau in die Mundhöhle vor.

Durch Palpation des Nasenrachenraumes konnte festgestellt werden, daß die Geschwulst die hintere Fläche des Gaumensegels nicht vorwölbte und nicht durchwuchert hatte.

Die histologische Untersuchung eines probeexzidierten Stückchens, welche von Herrn Prof. Sternberg vorgenommen wurde, ergab das Vorhandensein eines Chondroendothelioms, eines sogenannten Parotistumors. Im Detail wurde folgender histologische Befund erhoben:

Der Tumor besteht aus schlauchförmigen und drüsenähnlichen Bildungen sowie aus großen plumpen Zellzapfen und Nestern, die durchwegs von ziemlich großen epithelähnlichen Zellen mit zentral gelegenem, rundem oder ovalem Kern und blaßrotem Protoplasma gebildet werden. Zwischen diesen Zellnestern finden sich kleinere und größere Inseln hyalinen Knorpels, in welchem vereinzelt dünnwandige Lymphgefäße gelegen sind. Das Endothel derselben ist stellenweise vergrößert, mitunter zweireihig und dann von denselben Zellen gebildet, die die beschriebenen Zapfen und drüsenähnlichen Formationen zusammensetzen. Oft begrenzen derartige Zellreihen einen schmalen Spalt, der einer Kapillare gleicht. Gegen die Oberfläche zu erscheint der Tumor ziemlich scharf begrenzt.

Menzel hat den Tumor in Lokalanästhesie endopharyngeal entfernt, wobei sich zeigte, daß die Geschwulst auf allen Seiten scharf begrenzt ist und sich deshalb ganz glatt ausschälen ließ. Die hintere Wand des Gaumensegels war nicht ergriffen. Die große Wunde wurde durch mehrere Seidennähte bis auf Bohnengröße verkleinert, nach kaum 3 Wochen war die Wunde geheilt.

Man sieht jetzt bei der Untersuchung der Patientin, daß das Gaumensegel, wie sehr es auch durch Narbenzug asymmetrisch gestaltet ist, dennoch tadellos funktioniert. Patientin hat keinerlei Funktionsstörung, weder beim Sprechen, noch beim Schlucken oder Singen. Sie gibt im Gegenteil an, daß ihre Stimme eher besser und kräftiger geworden sei.

Vortragender zeigt den Tumor, an welchem auch makroskopisch seine Zusammensetzung aus Knorpel und weichem Gewebe wahrgenommen werden kann.

Der Fall ist aus 3 Gründen interessant. Einerseits wegen seiner großen Seltenheit, 2. weil er zeigt, daß der histologisch bösartige Tumor klinisch sich wie ein gutartiger verhält und 3. weil aus ihm hervorgeht, daß trotz asymmetrischer Verzerrung des weichen Gaumens und schwerer Narbenbildung in demselben eine etwa vorhandene Singstimme durchaus nicht immer Schaden nehmen muß. Das stimmt ja auch gut überein mit den in der letzten Zeit festgestellten Beobachtungen, daß man bei Sängern die Tonsillen nach irgendeiner Methode entfernen kann, ohne daß die Singstimme notwendigerweise leiden müßte.

III. Kofler: 1. **Tränenkanalatresie nach Caldwell-Luc.**

Ich zeige hier eine Patientin mit einer seltener vorkommenden Komplikation der Radikaloperation der Kieferhöhle nach Caldwell-Luc. Vor 6 Jahren wurde Patientin zum erstenmale beiderseits radikal operiert

Digitized by Google
Original from UNIVERSITY OF MINNESOTA
Generated on 2019-10-24 18:19 GMT / http://hdl.handle.net/2027/umn.31951002684121b
Public Domain in the United States, Google-digitized / http://www.hathitrust.org/access_use#pd-us-google

und war bis zum Jänner d. J. beschwerdefrei. Um diese Zeit traten heftige Schmerzen im linken Proc. alveol. sup. auf. Ich eröffnete die linke Kieferhöhle zum zweitenmale und fand den Recessus zygomaticus erfüllt mit Granulationen und Eiter, der unter gewissem Drucke stand. Kurze Zeit nach der Operation verschwanden die genannten Beschwerden vollkommen, jedoch trat 3 Wochen post operationem eine Schwellung der Tränensackgegend derselben Seite auf. Patientin suchte eine Augenabteilung auf, woselbst eine Dakryozystitis konstatiert und der Tränensack exstirpiert wurde. Im Anschlusse daran entstand eine Phlegmone, die auf Umschläge und stumpfe Eröffnung zurückging. Es handelt sich in diesem Falle also offenbar um eine narbige Verengerung oder um einen narbigen Verschluß des unteren Abschnittes des Ductus nasolacrymalis, entstanden bei der Anlegung der Kommunikationsöffnung der Kiefer- mit der Nasenhöhle, und in der Folge um eine Dilatation und Infektion des Sackes. Solche Komplikationen gehören zu den Seltenheiten, ich habe seinerzeit an der Klinik C h i a r i nur noch zwei derartige Fälle unter einer nach Hunderten betragenden Zahl von Radikaloperationen gesehen. Therapeutisch wäre hier so wie in anderen Fällen von narbiger Verengerung oder von narbigem Verschluß des Ductus nasolacrymalis nur die e n d o n a s a l e Eröffnung oder Resektion des Sackes, nicht aber dessen Exstirpation von außen am Platze gewesen.

2. Fibroma durum tonsillae.

Ich zeige hier das makro- und mikroskopische Präparat eines gutartigen Tumors der rechten Gaumentonsille. Der makro- und mikroskopische Befund (Prof. S t o e r k) lautet:

Aus dem etwa pflaumengroßen Tonsillenbereiche wölbt sich, wie kurz gestielt, eine harte, weißlichgraue Gewebsmasse vor, von unregelmäßig ovoider Form, mit den größten Durchmessern 3·9 × 2·4 × 1·6 cm. Ihre glatte Oberfläche zeigt in ungleichmäßigen Abständen Einziehungen, so daß ein angedeutet hirnwindungenähnliches Relief entsteht; tatsächlich scheint dieses Relief einer rudimentären Lappung zu entsprechen. Auf einer zur Schonung des Objektes nur in geringe Tiefe eindringenden Schnittebene zeigt das Geschwulstparenchym milchweiße Färbung und angedeutete Transparenz fast vom Aussehen von Knorpelgewebe.

M i k r o s k o p i s c h zeigt sich ein derbfaseriges und kernarmes Gewebe, etwa vom Aussehen eines Fibroma durum. Hie und da umschließt es Einsenkungen von Plattenepithel, die zum Teil auch Mäntel von lymphoidem Gewebe tragen, darum vielleicht als Reste ursprünglicher tonsillarer Krypten anzusehen sind. Die mikroskopische Diagnose hätte also zu lauten: F i b r o m a d u r u m t o n s i l l a e.

Patient wußte von dem Vorhandensein der Geschwulst schon seit längerer Zeit, wollte sich aber nicht operieren lassen, weil er nur geringe Beschwerden davon hatte und auch militärfrei blieb.

A u s s p r a c h e:

M a r s c h i k: Herrn K o f l e r kann man für die Demonstration nur dankbar sein. Es kann nicht oft genug auf die Wichtigkeit der Schonung der Tränenwege bei den Oberkieferoperationen hingewiesen werden, umso mehr, als durch die Infektion der Tränenwege auch das Auge gefährdet ist, welche Gefährdung mit der Behandlung etwa einer harmlosen chronischen Kieferhöhleneiterung kaum im

Digitized by Google
Original from UNIVERSITY OF MINNESOTA
Generated on 2019-10-24 18:20 GMT / http://hdl.handle.net/2027/umn.31951002684121b
Public Domain in the United States, Google-digitized / http://www.hathitrust.org/access_use#pd-us-google

richtigen Verhältnis steht. Ich habe in meiner Publikation über eine Modifikation der Kieferhöhlenradikaloperation sowie in Nauheim 1920 in meinem Vortrage über die partielle Oberkieferresektion zur Freilegung und Operation von Nasenrachentumoren die Wichtigkeit und die Methoden der Schonung der Tränenwege hervorgehoben, in letzterer speziell die subperiostale Auslösung und das provisorische Verlagern des Tränenkanals und Tränensacks nach oben.

Fein hat die Kranke vor einigen Wochen im Krankenhaus Wieden gesehen. Sie wurde ihm von der Augenabteilung mit der Anfrage zugesendet, ob ein Zusammenhang zwischen der Tränensackeiterung und der Kieferhöhle bestehen dürfte. Fein hat bei der Probespülung keinen Eiter in der Kieferhöhle gefunden und mitgeteilt, daß bei der zweiten Operation möglicherweise eine Verletzung und Infektion des Tränensackes stattgefunden hat. Seither hat er die Patientin nicht mehr untersucht.

Hajek: Es kann der Tränensack direkt von der Kieferhöhle aus verletzt worden sein, da bei großen Kieferhöhlen die trennende Wand gegen den Tränensack sehr dünn sein kann. Ich habe u. a. einen Fall beobachtet, in welchem nach einer allzu radikal ausgeführten Kieferhöhlenoperation der Tränensack verletzt und nachher eitrig infiziert wurde, als weitere interessante Folge ergab sich eine Infektion des Siebbeinlabyrinthes in der Keilbeinhöhle.

Nach operativer Entfernung des Tränensackes heilte das Siebbeinlabyrinth in der Keilbeinhöhle spontan aus. Übrigens ist noch zu bemerken, daß schon Kuhnt des öfteren Ergriffensein der Tränensackes bei Kieferhöhlenempyem erörtert hat.

IV. Fein: **Kongenitale inkomplette laterale Halsfistel.**

Die äußere Öffnung, aus der Eiter in geringer Menge ausdrückbar ist, befindet sich bei dem 14jährigen Knaben einwärts vom M. sternocleidomastoideus und oberhalb der Articulatio sternoclavicularis. Eine dünne Sonde dringt 6 cm nach aufwärts und ins Innere, ohne den Rachen zu erreichen. Die Einspritzung einer Zuckerlösung zur Prüfung der Durchgängigkeit der Fistel ergibt ein negatives Resultat. Diese Fisteln entstehen durch Persistenz des Ductus thymopharyngeus. Eine operative Entfernung erscheint mit Rücksicht auf die Schwierigkeit der Durchführung und die vollkommene Beschwerdelosigkeit des Kranken kaum angezeigt.

V. Präsident Hajek hält den Nachruf für das verstorbene Mitglied Dr. Siegfried Tenzer. Tenzer fiel einem Unfall in den Bergen zum Opfer. Er war langjähriger Assistent Koschiers an der Allgemeinen Poliklinik, später Marschiks.

Marschik: Ich fühle mich gedrängt und verpflichtet, dem unglücklichen Kollegen Tenzer, der durch 2 Jahre, seit ich die laryngologische Abteilung an der Allgemeinen Poliklinik leite, mein erster Assistent war, einige Worte treuen Gedenkens nachzurufen. Ich brauche nicht zu betonen, daß auch ich durch die Nachricht von dem beklagenswerten Unglück aufs tiefste erschüttert war. Ich schätzte an dem Verstorbenen seine ausgezeichnete laryngologische Ausbildung, seinen geraden, unbedingt verläßlichen Charakter und seine uneigennützige Liebe und Ausdauer zur Arbeit, und werde ihm stets wehmutsvolles und dankbares Gedenken bewahren.

Digitized by Google
Original from UNIVERSITY OF MINNESOTA
Generated on 2019-10-24 18:20 GMT / http://hdl.handle.net/2027/umn.31951002684121b
Public Domain in the United States, Google-digitized / http://www.hathitrust.org/access_use#pd-us-google

VI. R. Feuchtinger: 1. **Fall von Röntgenschädigung des Larynx.**

Der Kranke war vor einem Jahr mit insgesamt 20 H/4 Filter wegen Halslymphomen in 3 Serien bestrahlt worden. Vor einem halben Jahr stellten sich Kehlkopfbeschwerden ein und vor etwa 3 Monaten mußte die Tracheotomie bei ihm ausgeführt werden. Derzeit besteht eine harte, teils mit atrophischer, mit Teleangiektasien bezeichneter Haut, teils mit Fisteln und Narben bedeckte Schwiele um den Hals. Die in die Tiefe reichenden Fisteln mußten seit der Tracheotomie zweimal wegen reichlicher Blutung gespalten und tamponiert werden. Das Gesicht des Patienten ist mächtig geschwollen, besonders links, der Kopf wird nach vorn und zur Brust gehalten. Bei der indirekten Laryngoskopie, die wegen Ankylostoma schwierig ist, sieht man nur eine starke, geschwollene, blasse, kaum sich hebende Epiglottis und einen kleinen Teil der ödematösen Hinterwand des Kehlkopfes. Beim Spiegeln vom Tracheostoma aus sind blasse, bei der Phonation sich bewegende Wulste subglottisch und der Höhe der Taschenbänder entsprechend, zu sehen. Die Stimmbänder, gleichfalls verdickt und blaß, bewegen sich träge; die Glottis ist nur etwa 3 mm breit. Auffallend scheint mir das torpide, blasse Aussehen der Schwellung. Es besteht keine Geschwürsbildung. Während der letzten 3 Monate ist die Schwellung etwas zurückgegangen, sonst änderte sich nichts. Derartige Röntgenschädigungen sind selten mitgeteilt, Marschik hat über einige Fälle in der Festschrift für Prof. Hajek berichtet.

2. **Zwei Fälle von schwerer Halsphlegmone nach Peritonsillitis.**

Der erste Kranke kam, nachdem bereits zweimal vorher versucht worden war, die Phlegmone nahe der Tonsille vom Munde aus zu spalten, ohne daß Eiter hierbei entleert wurde, in septischem Zustand an die Klinik. Die gelbliche Hautfarbe, der fliegende Puls, die wechselnde Temperatur zeigten den bedenklichen Zustand an. Es bestand eine schmerzhafte Infiltration von der rechten Halsseite bis ins Jugulum. Bei der sofort vorgenommenen Operation wurde vorerst das Mediastinum freigelegt und die parapharyngealen und Gefäßräume rechts am Halse eröffnet und massenhaft übelriechender Eiter entleert. Nach 2 Tagen mußte ein neuerlicher Abszeß unter dem linken M. pectoralis inzidiert werden. Den Tag hierauf trat eine Vorwölbung und Schmerzhaftigkeit im linken Auge auf, die sich rasch wieder besserte. Dafür stellte sich eine linksseitige basale Pneumonie ein, die gegenwärtig das Krankheitsbild beherrscht. Im zweiten Falle, von dem das pathologisch-anatomische Präparat vorgezeigt wird, wurde gleichfalls durch mehrere Tage die peritonsilläre Phlegmone durch Inzisionen vom Munde her behandelt. Bei dem Patienten bestanden damals Okzipitalneuralgien, hohes Fieber, Schüttelfröste, Pulsbeschleunigung über 120. Die Schwellung am Halse war gering, die Schmerzhaftigkeit seitlich vom Larynx beiderseits und im Jugulum sehr groß. Sofort nach der Spitalsaufnahme Operation in typischer Weise. Die Eiterung wird seitlich und insbesondere hinter dem Pharynx, wo sie auf die zweite Seite übergegangen ist, angetroffen. Das

Digitized by Google
Original from UNIVERSITY OF MINNESOTA
Generated on 2019-10-24 18:20 GMT / http://hdl.handle.net/2027/umn.31951002684121b
Public Domain in the United States, Google-digitized / http://www.hathitrust.org/access_use#pd-us-google

Mediastinum ist frei. Neben der Drainage von vorn wird noch neben der Wirbelsäule zwischen M. scalenus und longus colli eine Gegeninzision nach hinten gemacht. Am Schlusse der Operation muß die Tracheotomie gemacht werden, da die schon bestehende Atemnot sich verschlimmert. Nach der Operation subjektive und objektive Besserung. Doch tritt am dritten Tag nach der Operation infolge Verschluckens eine basale Pneumonie auf, welcher der Patient am fünften Tage erlag. Bei der Obduktion zeigt sich die Halsphlegmone bereits im Rückgang, doch besteht noch, von der fortschreitenden Phlegmone durch eine Faszienmembran getrennt, ein Abszeß außen und hinten von der Tonsille.

Bemerkenswert ist, daß in beiden Fällen vergeblich von innen inzidiert wurde, was wohl auf den gut gedeckten Sitz des Abszesses zurückzuführen ist; es wäre meiner Meinung nach sofort die Freilegung mindestens des oberen Poles der erkrankten Tonsille oder die totale Entfernung, wie Marschik in der letzten Sitzung vorgeschlagen hat, indiziert gewesen. Beide Fälle sind zu spät zur Operation gekommen. In dem einen bestand schon Pyämie, im zweiten ein Larynxödem, das die Tracheotomie nötig machte und das Schlucken noch mehr erschwerte. Die Operation von außen ist leicht auszuführen, bei ernsten Symptomen soll damit nicht gewartet werden.

Aussprache:

Glas: So wenig gefährlich die gewöhnlichen Fälle von Peritonsillitis sind, sind jene Fälle, welche mit pyämischen Erscheinungen einhergehen (Schüttelfrost, hohes Fieber, Halsdrüsenschwellungen) sehr schlechter Prognose. Glas erwähnt zwei Fälle, die er zu beobachten Gelegenheit hatte, wo im Anschluß an die peritonsillare Eiterung Halsphlegmonen auftraten, die in einem Falle trotz kollarer Mediastinotomie (Dr. Suchanek), im anderen noch vor der Operation ad exitum gekommen sind. Der letztere, den Herr Hanszel einmal gesehen, hatte eine typische Angina phlegmonosa, die dann von einem anderen Arzte eröffnet worden war (starker Eiterabfluß) und trotzdem zur Phlegmone colli geführt hat. Glas hält dafür, daß es Fälle gibt, die auch durch rasche Mediastinomie mit Rücksicht auf die foudroyante Septicopyämie nicht mehr zu retten sind. Trotzdem muß in diesen Fällen der Außeneingriff so schnell als möglich gemacht werden.

Hanszel hat den Patienten nur einmal, und zwar am zweiten Tag einer sonst normal imponierenden Angina phlegmonosa incipiens gesehen. Entsprechend dem üblichen Verfahren wurde lediglich lokale Wärme empfohlen. Wegen Abreise von Wien konnte Dr. Hanszel den weiteren Verlauf nicht verfolgen. Auffallend war lediglich die ungewöhnliche Schmerzhaftigkeit, über welche der Patient klagte.

Fein: Es kommen allerdings auch bei Tonsillarabszessen Senkungen ins Mediastinum und septische Prozesse vor. Viele solche Prozesse stammen aber nach meiner Meinung in Wirklichkeit von Drüsenabszessen von der Seite der hinteren Pharynxwand. Das lokale Bild ist manchmal täuschend ähnlich. Die Tonsille und der Gaumen ist nicht, wie es den Anschein hat, durch den peritonsillären Abszeß, sondern durch den dahinter liegenden retropharyngealen Abszeß, der sich nach unten fortsetzt, vorgedrängt. Die beiden eben besprochenen Fälle dürften solchen Prozessen entsprechen. Alle Erscheinungen derselben, die der Vortragende mit Recht als ungewöhnlich und auffallend bezeichnet hat, sind dies nur dann, wenn man von der Ansicht ausgeht, daß ein peritonsillärer Abszeß die Ursache ist. Wenn man sie aber auf einen retrotonsillären Abszeß bezieht, was, wie ich glaube, gerecht-

Digitized by Google
Original from UNIVERSITY OF MINNESOTA
Generated on 2019-10-24 18:20 GMT / http://hdl.handle.net/2027/umn.31951002684121b
Public Domain in the United States, Google-digitized / http://www.hathitrust.org/access_use#pd-us-google

fertigt erscheint, sind sie natürlich und leicht erklärlich. Besonders das vorgezeigte Präparat scheint mir deutlich für meine Auffassung zu sprechen.

Hajek: Die Fälle begannen mit typischer peritonsillarer Phlegmone, die infolge der nicht gelungenen Eröffnung oder der besonderen Virulenz des Eiters extremere Formen angenommen haben. Bei raschem Fortschreiten kann eben auch ein peripharyngealer und retropharyngealer Abszeß entstehen.

Glas: In beiden angeführten Fällen hat es sich um typische Peritonsillitiden gehandelt, in beiden Fällen wurde durch typische Inzision viel übelriechender Eiter entleert, die hintere Rachenwand war nicht vorgewölbt, es fanden sich keinerlei für Retropharyngealabszesse sprechende Symptome.

Marschik: Die Demonstration Feuchtingers enthüllt wieder in instruktiver Weise die Bedeutung der von mir schon vor 12 Jahren an der Klinik Chiari eingeführten Methode der zervikalen Eröffnung und Abdichtung des Mediastinums nach der Hackerschen Mediastinotomie. Das Wesentliche meiner Methode besteht in der Eröffnung und Abdichtung des Mediastinums an blander Stelle, also unterhalb des entzündlich-infektiösen Prozesses, welche Methode mit absoluter Sicherheit das gefährliche Abwärtssteigen solcher Prozesse in das thorakale Mediastinum verhütet. Die Methode ist einfach, ungefährlich, auch bei entzündlichen und phlegmonösen Prozessen in Lokalanästhesie durchzuführen, da die entzündliche Infiltration wohl kaum je bis an die Querfortsätze der Halswirbelsäule sich ausdehnt, wo die Leitungsanästhesie bekanntlich angelegt wird. Sie ist vor allem ohne jede Organschädigung oder Verstümmelung durchführbar. Bedenkt man andrerseits die lebensrettende Wirksamkeit der Methode, so ist klar, daß ihre Kenntnis die weiteste Verbreitung verdient, nicht nur jeder Laryngologe und Chirurg, sondern auch jeder praktische Arzt sollte ihr Wesen und ihre Indikationen kennen. Zu ihrem Erfolg gehört ja, daß man frühzeitig eingreift, um noch blandes Mediastinum bei der Operation zu erreichen. An den Arzt, der die ursprüngliche Erkrankung, meist harmloser Natur, wie Angina lacunaris oder phlegmonosa behandelt, liegt es nun rechtseitig die Diagnose der Ausbreitung des phlegmonösen Prozesses nach unten und ins Mediastinum zu stellen. Bekanntlich geschieht dies durch die Palpation des Mediastinumanfang am Hals, wobei besonders die absteigende Tendenz der Druckempfindlichkeit an den bestimmten Stellen hauptsächlich neben der Trachea für die Indikation maßgebend ist. Wenn nun auch manchmal bloß Entzündung der an der Gefäßscheide liegenden Lymphdrüsen vorliegt, so verschlägt es bei der lebensrettenden Bedeutung und der Harmlosigkeit nichts, wenn man einmal unnötigerweise inzidiert. Bezüglich der Peritonsillitis, die den Ausgangspunkt der fatalen Komplikation im Falle Feuchtingers bildet, möchte ich bemerken, daß in letzter Zeit sowohl an der Klinik als auch von mir eine Reihe von ähnlichen Fällen beobachtet worden ist, die alle zu schweren Allgemeinerkrankungen, Sepsis, Pyämie, Thrombophlebitis, Sinusthrombose usw. geführt haben, wo die gewöhnliche Inzision der Peritonsillitis den Abszeß entweder nicht getroffen oder nur unvollkommen entleert hat. Ich möchte daher mit Feuchtinger auf die Levingersche Methode hinweisen, die naturgemäß den peritonsillaren Herd immer aufdecken und breit eröffnen muß. Sie scheint mir also ihre Bedeutung weniger bei den gewöhnlichen Peritonsillitiden als bei den subakuten Fällen zu haben und wäre daher zu empfehlen, in allen Fällen, wo nach Peritonsillitis schwerere Allgemein- oder Fernerkrankung sich einstellt.

Heindl muß Herrn Hajek zustimmend feststellen, daß er in seiner Krankenanstalt wiederholt Fälle kennen gelernt hat, welche an Mediastinitis, Sepsis usw. zugrunde gegangen im Anschluß an einen Peritonsillarabszeß, der nicht erkannt oder zu spät oder an falscher Stelle eröffnet worden war. Er macht abermals auf jene peritonsillaren Abszesse aufmerksam, welche sich hinter den Tonsillen zwischen ihr und dem hinteren Gaumenbogen oder außerhalb des unteren Poles der Tonsille lokalisiert haben und natürlich für die Inzision an der typischen Stelle am weichen Gaumen nicht erreichbar sind. Wenn dort die Inzision resultatlos, dann ist der Eiter oft schon auf dem Wege längs der Gefäßscheide ins Mediastinum.

Digitized by Google
Original from UNIVERSITY OF MINNESOTA
Generated on 2019-10-24 18:20 GMT / http://hdl.handle.net/2027/umn.31951002684121b
Public Domain in the United States, Google-digitized / http://www.hathitrust.org/access_use#pd-us-google

Weil fragt, ob die Pneumonie nicht zu vermeiden gewesen wäre, wenn der Kranke per rectum ernährt worden wäre.

Feuchtinger (Schlußwort): Herrn Fein ist zu erwidern, daß die Anamnese und der subjektive Befund eine primäre Tonsillarerkrankung in beiden Fällen sicher machte.

VII. Weil: **Ca laryngis, Heilung nach endolaryngealer Abtragung und Tanninbehandlung.**

Weil stellt einen im November 1919 und zuletzt im Juni 1921 hier demonstrierten, jetzt 69 Jahre alten Mann mit Epitheliom a laryngis abermals vor. Der Larynx sieht jetzt, vielleicht mit Ausnahme einer geringfügigen Verdickung des linken Stimmbandes, völlig normal aus; auch Drüsenschwellungen sind nicht nachweisbar. Die Behandlung besteht nach wie vor in 1 bis 2mal wöhentlich vorgenommenen Tannineinblasungen.

Aussprache:

Glas: Das histologische Präparat Weils ist jedenfalls einwandfrei. Aber es gibt genügend Fälle in der Literatur, die durch endolaryngeale Eingriffe (auch ohne Tannin) zur Ausheilung kamen. Es handelte sich eben in jenen Fällen um beginnende langsam wachsende Epitheliome von besonderer Gutartigkeit. Wieweit bei der Ausheilung dieses Falles das Tannin beteiligt ist, läßt sich wohl kaum sagen.

Weil (Schlußwort). Nicht eingelangt.

VIII. Hajek: **Chondrom des vorderen Ringknorpelbogens. Rezidiv. Radikaloperation. Heilung. Präparat.**

Ich zeige Ihnen hier eine etwa kleinnußgroße Geschwulst, welche ich aus der Trachea eines 45jährigen Herrn entfernt habe. Derselbe wurde bereits zweimal wegen desselben Leidens operiert: einmal vor 11 Jahren, das zweitemal vor 1 Jahre. Nach der ersten Operation blieb der Kranke 10 Jahre hindurch rezidivfrei: Die mikroskopische Untersuchung ergab damals: Spindelzellensarkom. Das zweitemal wurde die Operation nach Aussage des behandelnden Arztes selbst nicht besonders gründlich operiert und es entstand bald wieder Rezidive. Der Kranke kam etwa vor 4 Wochen zu mir mit ausgesprochenen Atembeschwerden. Laryngoskopisch ließ sich eine an der Vorderwand des Larynx und der Trachea inserierende rundliche Geschwulst erkennen, von glänzend weißer Farbe, an der Oberfläche mit Gefäßramifikationen versehen. Der untere Rand der Geschwulst ließ sich nicht bestimmen. Von der direkten Untersuchung wurde aus mehrfachen Gründen Abstand genommen. Ich führte die Operation in lokaler Anästhesie aus, in der Weise, daß ich zuerst sehr tief tracheotomierte, um sicher unterhalb der Geschwulst die Trachea zu eröffnen. Hierauf bestimmte ich die seitliche Grenze der Geschwulst von der Trachealöffnung aus. Der Tumor entsprang vom Ringknorpelring. Ich umschnitt den Ringknorpel rechts und links von der Geschwulst aus, nachdem ich früher den M. cricothyreoideus beiderseits entfernt und das Perichondium seitlich abpräpariert hatte. Es gelang mir, die Geschwulst ohne jede Verletzung samt dem anhaftenden vorderen Anteil des Ringknorpels zu entfernen. Die Heilung ging nach kurzdauernder

Digitized by Google
Original from UNIVERSITY OF MINNESOTA
Generated on 2019-10-24 18:20 GMT / http://hdl.handle.net/2027/umn.31951002684121b
Public Domain in the United States, Google-digitized / http://www.hathitrust.org/access_use#pd-us-google

Tamponade des Larynx und Trachealkanäle tadellos vonstatten und zu meiner Überraschung ist bisher das Larynxlumen von einem tadellosen Umfange und macht sich vorläufig keinerlei Stenose bemerkbar, was vielleicht der Erhaltung des Perichondriums zu verdanken ist. Überraschend ist des weiteren die tadellose Erhaltung der Stimme, trotzdem die beiden M. cricothyreoidei vollkommen entfernt wurden. Auch laryngoskopisch ist an den Stimmbändern keinerlei Anomalie wahrzunehmen. Ich werde den Larynx noch stroboskopieren lassen; vielleicht werden dadurch auch Anomalien wahrzunehmen sein.

Aussprache:

Hugo Stern: Im allgemeinen nimmt man an, daß der Cricothyreoideus der Regulator für die ganz besonders feinen Nuanzen der Stimme, für bestimmte Lagen der Registerbildung usw. von Wichtigkeit ist. Es müßte also, meine ich, um in dem vom Herrn Prof. Hajek vorgestellten Falle sich über die Ausfallssymptome des Cricothyreoideus dezidierter äußern zu können, die Sprache bzw. Stimme in den verschiedenen Registern, Stärkegraden, Höhenunterschieden und vor allem auch stroboskopisch untersucht werden.

IX. Marschik: 1. **Struma maligna, in den Kehlkopf eingewuchert. Schwere Stenose, Radikaloperation mit halbseitiger Laryngotrachealresektion und primärer Tracheostomie. Heilung. Präparat.**

Die 50jährige Patientin, die schon vor 12 Jahren einmal strumektomiert worden war, litt seit einem halben Jahr an zunehmender Atemnot und stand seit April des Jahres in spezialistischer Behandlung. Wegen der in letzter Zeit zunehmenden Beschwerden und Erstickungsanfälle Aufnahme an der Abteilung Marschik. Die äußere Untersuchung des Halses zeigte rechts vorn einen vermöge seiner Derbheit, starren Verwachsung und mangelhaften Differenzierbarkeit vom Kehlkopf als Struma maligna anzusprechenden Tumor. Die Diagnose wurde durch die Rekurrenslähmung derselben Seite gestützt. Die direkte Tracheoskopie ergab hochgradige Stenose des Trachealanfangs durch Infiltration und Vorwölbung der rechten und vorderen Wand, sowie besonders durch einen beim Atmen etwas beweglichen, blassen, leicht höckerigen, nicht ulzerierten Tumor, der das Lumen fast ganz verschloß. Die Operation bestätigte die Diagnose und ließ in höchst anschaulicher Weise die Ersetzung der rechten Larynx- und Trachealhälfte durch den Tumor sowie Auftreibung der noch nicht zerstörten Trachealpartien von innen her erkennen. Marschik konnte den substernal reichenden Tumor vollständig aus dem Jugulum entwickeln und unter Resektion der rechten Laryngotrachealhälfte radikal exstirpieren. Vom Kehlkopf fiel der Ringknorpel, vom Schildknorpel so viel weg, daß noch die obere Partie der rechten Stimmlippe erhalten werden konnte. Die Wunde wurde primär mit den Hautlefzen gedeckt, und ein permanentes Laryngotracheostoma angelegt. Bis auf einige kleine Fisteln primäre glatte Heilung. 8 Tage nach der Operation konnte die Kanüle weggelassen werden. An einen plastischen Verschluß des Tracheostomas wird erst gedacht werden, wenn längere, mindestens einjährige Beobachtung völlige Rezidivfreiheit ergeben hat. An dem demonstrierten

Digitized by Google
Original from UNIVERSITY OF MINNESOTA
Generated on 2019-10-24 18:20 GMT / http://hdl.handle.net/2027/umn.31951002684121b
Public Domain in the United States, Google-digitized / http://www.hathitrust.org/access_use#pd-us-google

Präparat sieht man instruktiv die Auftreibung der ersten Trachealringe durch den Tumor, sowie besonders an der rechten Wand am ersten Ring einen polypenartigen, erbsengroßen, nur durch einen dünnen Stiel mit dem Haupttumor zusammenhängenden abgeschnürten Tumoranteil, als den Hauptschuldigen an den schweren Erstickungsanfällen der letzten Zeit.

2. Zungen-Kehlkopfresektion wegen Ca der Epiglottis und des Zungengrundes. Präparat.

Wie ich anläßlich einer Demonstration in der Gesellschaft der Ärzte des näheren ausgeführt habe, haben sich die partiellen Kehlkopfresektionen, bei denen es zu größeren Defekten am Kehlkopfeingang kommt, als ungangbar erwiesen. Der zurückbleibende Kehlkopf ist, da der zuverlässig dichte Verschluß im Schluckakt nicht mehr möglich ist, nicht nur unbrauchbar, sondern für den Patienten geradezu eine Lebensgefahr geworden. Es bleibt daher nichts anderes übrig, als in solchen Fällen, will man anders den Patienten von seinem Karzinom befreien und ihm das Leben erhalten, auf dieses für die weitere Funktion untauglich gewordene Organ zu verzichten, und, wenn auch schweren Herzens, einen fast ganz gesunden Kehlkopf vollständig zu entfernen, kurz die Luftwege von den Speisewegen vollständig abzuschließen. Ich demonstriere hier das Präparat eines vor kurzem mit Erfolg operierten Falles von Karzinom des Zungengrundes und der Epiglottis. Der Tumor war bereits so weit vorgeschritten, die Epiglottis fast vollkommen durchwachsen, daß mit Sicherheit bei radikaler Exstirpation des Tumors die oben erwähnten funktionellen Störungen und damit die vitale Gefährdung des Operierten zu erwarten war. Ich habe daher die Totalexstirpation des Kehlkopfes und Resektion der hintersten Zungenpartie ausgeführt. Glatter Verlauf, die Pharynxnaht heilte ohne Fistel.

Bei Karzinomen, die mehr auf den Zungengrund beschränkt sind, wo die Epiglottis noch nicht ergriffen ist, kann eine partielle Resektion ausgeführt werden, denn der Mechanismus beim Schlucken ist dadurch nicht gestört. Ich erinnere dabei an die von Hajek in letzter Zeit mit Erfolg geübte Methode der temporären Zungenbeinresektion an Stelle der queren Pharyngotomia subhyoidea. Bei allen vorgeschritteneren Fällen bleibt die oben erwähnte Methode der einzige Weg.

Aussprache:

Hajek: Ich will jetzt nicht auf Details der Operation von Zungengrundtumoren eingehen, und nur anführen, daß meine andernorts geschilderte Operation unter dem Zungenbein sich nicht nur auf die Zungengrundtumoren, sondern auch auf solche, wo gleichzeitig der freie Teil der Epiglottis ergriffen ist, sich erstreckt. Wenn der maligne Tumor sich auf den freien Teil beschränkt, dann ist es nicht nötig, den Larynx zu entfernen. Aus dem mittleren Teile der Zunge läßt sich eine neue Zungenbasis bilden, welche das Schlucken gut ermöglicht. Nur wenn der Tumor auch die aryepiglottische Falte ergriffen hat, muß der Larynx entfernt werden, da diesfalls die N. laryngei superiores durchschnitten werden müssen, was selbstverständlich das Schlucken unmöglich macht. Über die angeschnittene Frage der partiellen Exstirpationen des Larynx soll ein andermal verhandelt werden.

Digitized by Google
Original from UNIVERSITY OF MINNESOTA
Generated on 2019-10-24 18:20 GMT / http://hdl.handle.net/2027/umn.31951002684121b
Public Domain in the United States, Google-digitized / http://www.hathitrust.org/access_use#pd-us-google

3. Ca laryngis, erfolglose endolaryngeale und extralaryngeale Radiumbehandlung. Radikaloperation (halbseitige Thyreoidektomie).

Es handelt sich um den in den vorhergehenden Sitzungen wiederholt gezeigten Fall von Karzinom der linken Stimmlippe, der auch von Weil in seinem Vortrag über konservatives Verhalten der malignen Tumoren verwendet erscheint. Die Radiumbehandlung wurde damals wegen des Widerstandes des Patienten gegen die Operation versuchsweise unternommen. Die histologische Untersuchung der nach einigen Sitzungen entnommenen Stückchen vom Stimmband hatte keine Beeinflussung der Karzinomzellen durch Radium ergeben, doch schien es, als würde der Tumor nach und nach kleiner, auch die Stimme und sonstigen Beschwerden besserten sich auffällig. Da der Tumor in letzter Zeit aber wieder deutliches Fortschreiten zeigte, hat sich Patient doch zur Operation entschlossen, die ich vor kurzem ausgeführt habe. Dabei zeigte sich ein bereits bis zum Knorpel vorgedrungenes, taubeneigroßes Karzinom mit einem infolge des wallartigen oberen Randes der Laryngoskopie bisher entgangenen tiefen Trichter, das zur Resektion der Schildknorpelhälfte nötigte, mit samt dem äußeren Perichondrium. Dennoch konnte ich insofern konservativ vorgehen, als ich den oberen Schildknorpelrand behufs Schonung des N. laryngeus superior, den hinteren Schildknorpelrand behufs Schonung der Ansätze der Pharynxkonstriktoren und den größten Teil der Taschenfalte belassen konnte.

X. Großmann: **Larynxstenose infolge Durchbruch von Drüsenmetastasen eines Sarcoma uteri nach Heilung durch Resektion eines Ca ventriculi vor 3 Jahren. Exitus. Präparat.**

Ich zeige Ihnen hier das Sektionspräparat, welches von einer 68jährigen Frau stammt, die im Jahre 1918 wegen eines Ca ventrikuli von Prof. Lorenz operiert wurde. Es wurden damals der Magen, die Gallenblase und Darmteile reseziert. Im August 1921 kam Patientin auf unsere Klinik wegen einer Geschwulst an der linken Halsseite, Heiserkeit und Atembeschwerden. Bei der Aufnahme fand sich eine über nußgroße Geschwulst an der linken Halsseite, die Haut über derselben war normal, die Geschwulst haftete fest an der Unterlage und stieg beim Schlucken mit dem Larynx aufwärts. Die laryngoskopische Untersuchung ergab folgenden Befund: Rechte Larynxhälfte normal. Das linke Taschenband ist geschwollen und überdeckt fast ganz das Stimmband, welches ohne scharfe Grenzen in eine subglottische Schwellung übergeht. Die linke Larynxhälfte fast vollständig fixiert. Eine Probeexzision aus der subglottischen Schwellung ergab einen negativen Befund. Am 6. X. 1921 wurde Patientin von Prof. Hajek operiert. Bei der Operation erwies sich der Halstumor mit der Muskulatur, dem linken Schilddrüsenlappen und der linken Schildknorpelplatte fest verwachsen, der untere Rand der letzteren in hellergroßer Stelle usuriert und der Tumor gegen das Larynxinnere gewuchert. Von einer radikalen Operation wurde in Anbetracht dessen, daß der Tumor als Metastase angesehen wurde, abgesehen. Am nächsten Tage wegen hochgradiger Dyspnoe Tracheotomie.

Digitized by Google
Original from UNIVERSITY OF MINNESOTA
Generated on 2019-10-24 18:20 GMT / http://hdl.handle.net/2027/umn.31951002684121b
Public Domain in the United States, Google-digitized / http://www.hathitrust.org/access_use#pd-us-google

Die histologische Untersuchung des exstirpierten Tumors ergab den Befund eines typischen kleinzelligen Spindelzellensarkoms. Mikroskopisches Präparat eingestellt. Patientin begab sich später wegen eines eitrigen Fluor auf die Klinik Kermauner, woselbst aus einem Probekurettement die Diagnose Sarkoma uteri gestellt und Röntgenbehandlung eingeleitet wurde. Wegen stärkerer Atembeschwerden wurde Patientin auf unsere Klinik rücktransferiert und kam hier unter fortschreitender Kachexie, Durchfällen und Blutungen aus dem Genitale zum Exitus.

Der Obduktionsbefund ergab ein verjauchendes Sarkom des Uterus mit Perforation in die Blase und Flexura sigmoidea, eitrige Zystitis und Pyelonephritis, Emphysem beider Lungen und den Befund einer alten Gastroenteroanastomose zwischen unterstem Ileum und Kolon transversum. An den Halsorganen sehen Sie ein der Außenfläche der linken Larynxseite aufsitzendes, aus zahlreichen erbsen- bis nußgroßen, untereinander verwachsenen, hökerigen, weichen, rötlichweißen Tumoren bestehendes Packet, welches mit der Unterlage fest verwachsen ist und etwas über die Mittellinie reicht. Der linke Schilddrüsenlappen ist atrophisch, der rechte etwas größer mit einer Zyste im unteren Pol.

Entsprechend dem Tumor an der Außenseite des Larynx erscheint im Larynxinnern die ganze linke Hälfte, besonders das Taschenband und die subglottische Partie vorgewölbt, der Sinus Morgagni verstrichen, der Schleimhautüberzug jedoch gut erhalten. Die rechte Larynxhälfte ist normal. Die genauere histologische Untersuchung wird ergeben, ob der Tumor durch die Schildknorpelplatte oder durch das Lig. crico thyreoideum gegen das Innere des Larynx durchgebrochen ist.

Es handelt sich also in diesem Falle um das Auftreten multipler Tumoren — eines Ca ventriculi und Ca uteri — und um Drüsenmetastasen des letzteren an der Außenseite des Larynx mit Durchbruch gegen das Larynxinnere.

Aussprache:

Hajek: Das Erscheinen erheblicher Schwellung in der Gegend des Taschenbandes und Stimmbandes, sowie subglottisch, muß nicht das Durchwachsen der Geschwulst in den Larynx bedeuten, da die Schwellung auf Stauungsödem allein beruhen kann; allerdings ist das Symptom sehr verdächtig auf Malignität der Geschwulst und beruht darauf, daß dann die abführenden Venen kompromiert worden sind.

Sitzung vom 5. Juli 1922.

(Offizielle Verhandlungsschrift.)

Vorsitzender: Glas.
Schriftführer: Wessely.

I. Wiethe: **Basalzellenkarzinom der Orbita und des Siebbeines durch Radiumdauerbestrahlung geheilt.**

Vortragender stellt einen Patienten aus der Klinik Hajek vor, den er vor einem Jahre (Juli 1921) in dieser Gesellschaft mit einem Basalzellenkarzinom, von der Haut der Nasenwurzel ausgehend und in die Orbita und

Digitized by Google
Original from UNIVERSITY OF MINNESOTA
Generated on 2019-10-24 18:20 GMT / http://hdl.handle.net/2027/umn.31951002684121b
Public Domain in the United States, Google-digitized / http://www.hathitrust.org/access_use#pd-us-google

das Siebbein weiterwuchernd, demonstrierte. Der Patient wurde in 6 Sitzungen mit über 10.000 Milligrammstunden Radium bestrahlt. Der Erfolg ist ein vollkommener. Dieser Fall bestätigt Koschiers und Pfeifers Ansicht von der relativen Benignität der Basalzellenkarzinome.

II. Heindl: **Gebißplatte im Ösophagus, ösophagoskopische Extraktion. Heilung.**

Zeigt eine 21jährige Patientin von grazilem Habitus, welche vor 14 Tagen die Hälfte ihres falschen Gebisses im Schlafe verschluckt hatte, nachdem sie es, obwohl sie beim Essen fühlte, daß es gebrochen sei, vor dem Schlafengehen nicht entfernt hatte. Der Fremdkörper stellt ein nach oben halbmondförmig offenes Dreieck dar von einem dort 3 cm in der Breite und 3 cm in Länge messendem Durchmesser, rechts mit einem künstlichen Zahne und dahinter einem Metallhaken, links mit einem flügelförmigen Endfortsatz aus Hartgummi. Die Nachbildung verdankt Redner der Güte des Herrn Prof. Pichler von der Kieferstation Eiselsberg. Nachdem die Anfertigung eines Bildes aus äußeren Gründen nicht möglich war, so konnte der Fremdkörper auf dem Röntgenschirme bloß in der Höhe des 3. Brustwirbels nur unklar als ein schief von rechts nach links unten verlaufender schmaler Streifen mit dem Zahne und Haken nach rechts aufwärts ragend, festgestellt werden.

Am 1. Tage war der Extraktionsversuch in Lokalanästhesie wegen der Unruhe der Patientin ergebnislos.

Am 2. Tag nach Vorbereitung zur eventuellen Tracheotomie und Ösophagotomie abermals Extraktionsversuch in Narkose. Der Fremdkörper hatte sich mit seiner palatinalen Krümmung in der Höhe des 3. Brustwirbels an die Wirbelsäule derart angeschmiegt und verkeilt, daß das Rohr wiederholt über ihn wegglitt und bis zur Kardia geführt wurde, weil der Eindruck erweckt worden war, als wäre der Fremdkörper bereits in den Magen entwichen. Mit der retrograden Ösophagoskopie, welche nicht versäumt wurde, wurde er jedoch immer wieder an der alten Stelle festgestellt. Die Lockerung gelang; jedoch nicht seine Drehung um die horizontale oder sagittale Achse. Dabei mußte mit den Pinzetten immer wieder am Zahne und dem nächstliegenden Hartgummiteile angefaßt werden, wo sie abglitten, da auch alle Versuche, durch Abdrängung der lateralen Wand andere Teile, wie den rechts befindlichen Haken des Fremdkörpers freizulegen, erfolglos blieben. Endlich konnte der Fremdkörper doch in die Ringknorpelenge gebracht und auch die Pinzette in den hinter dem Zahne befindlichen Haken verankert werden. Doch nun traten bedrohliche Suffokationserscheinungen ein, wie sich später zeigte, durch Einbohren des linksseitig befindlichen Flügelfortsatzes in die hintere Kehlkopfwand, der erst an dem Fremdkörper nach seiner Entfernung erkannt wurde und immer wieder die Abdrängung der linken Ösophaguswand mit dem Rohre verhindert hatte. Der Gebißzertrümmerer von Kahler durfte hier in der Nähe des Kehlkopfeinganges, abgesehen davon, daß er zu massig war, nicht verwendet werden, weil die Gefahr, daß

Digitized by Google
Original from UNIVERSITY OF MINNESOTA
Generated on 2019-10-24 18:20 GMT / http://hdl.handle.net/2027/umn.31951002684121b
Public Domain in the United States, Google-digitized / http://www.hathitrust.org/access_use#pd-us-google

abgequetschte Stücke in der Narkose aspiriert werden könnten, nicht heraufbeschworen werden durfte. Nach einigen energischen Wendungen und Zug gelang die vollständige Entwicklung und Entfernung des Gebisses mit und außerhalb des Rohres. Eine Nachuntersuchung ergab keine bedeutenden Verletzungen. Dauer der Operation $1^1/_4$ Stunde, sie konnte in allen Phasen den mitwirkenden Kollegen demonstriert werden. Da ein verstellbarer Operationstisch nicht zur Verfügung stand und wegen Aspirationsgefahr der stets abfließenden Schleimmassen und Magensekrete bei erhöhtem Unterkörper und hängendem Kopfe gearbeitet werden mußte, so mußte der Operateur auch die ganze Zeit in kniender Stellung die Arbeit vollbringen. Am selben Abend Temperatur 37·8. Am nächsten Tage 37, Eis, eisgekühlte Milch, auch am 3. Tage kein Emphysem, keine Ödeme. Patientin wird am 4. Tage geheilt entlassen. Nahrungsaufnahme normal, ohne Beschwerden.

Aussprache:

Kofler: Wenn ich recht verstanden habe, hat der Vortragende erwähnt, daß der Rand der Platte des Gebisses schwer zu sehen war und daß das Rohr zuerst über den Fremdkörper hinweggeglitten sei, bevor derselbe entdeckt wurde. Wir sehen häufig, daß Münzen oder Fremdkörper ähnlicher Beschaffenheit deshalb schwer gesehen werden können, weil sie der Hinterwand des Ösophagus eng angeschmiegt sind und ihr oberer Rand durch die gewöhnlich geschwollene Schleimhaut verborgen wird. Ich habe in meiner Arbeit über Fremdkörper der oberen Luft- und Speisewege für diese Eventualität einen Kunstgriff angegeben, der darin besteht, daß man das Rohr um 180° dreht, wodurch die Lippe des Rohres nach hinten zu liegen kommt und die Schleimhaut durch diese so niedergehalten wird, daß der Rand des Fremdkörpers schön sichtbar wird.

Hajek: Herrn Heindl ist die Entfernung des Fremdkörpers gelungen; ich zweifle aber nicht, daß er selbst die Extraktion eingestellt hätte, wenn er Gewalt hätte anwenden müssen, lieber auf die Extraktion verzichtet und zur Ösophagotomie seine Zuflucht genommen hätte.

Glas schließt sich Hajeks Ansicht an, nur ist es schwer zu sagen, wann die Ösophagoskopie nicht mehr am Platze ist und die Ösophagotomie an deren Stelle zu treten hat. So erinnert sich Glas an 2 Fälle (von Koschier beschrieben), wo die bronchoskopische Extraktion von Fremdkörpern recht wohl gelang, die ganze Manipulation aber fast 1 Stunde gedauert hatte und die Länge des Eingriffes die Ursache des Schocks war, aus dem sich die beiden Kinder nicht mehr erholen konnten. In solchen Fällen wäre die Tracheotomie vonnöten und die indirekte Bronchoskopie der lange dauernden direkten unbedingt vorzuziehen. (Siehe auch Paunz, Bronchoskopie bei Kindern.)

Heindl (Schlußwort): Herrn Glas zur Erwiderung, daß es sich in dem besprochenen Falle nicht um ein Kind, sondern um eine 21jährige Person handelte. — Herrn Hajek gegenüber bemerkt Redner, daß, wie erwähnt, zur eventuellen Tracheotomie und Ösophagotomie vor dem Eingriff vorbereitet war. — Herrn Kofler muß erwidert werden, daß Re ner den Fremdkörper, aber nur den Teil mit dem Zahne wohl gesichtet, aber in dem abfließenden Sekrete wieder verloren hatte, gerade dadurch, daß bei Anwendung des Kunstgriffes der Drehung des Rohrs dieses über die Platte des Gebisses hinausglitt. Der Flügelfortsatz aus Hartgummi, von dessen Vorhandensein der Operateur erst an dem entfernten Fremdkörper Kenntnis nahm, hatte die Abdrängung der lateralen Wand verhindert.

Digitized by Google
Original from UNIVERSITY OF MINNESOTA
Generated on 2019-10-24 18:20 GMT / http://hdl.handle.net/2027/umn.31951002684121b
Public Domain in the United States, Google-digitized / http://www.hathitrust.org/access_use#pd-us-google

III. Hirsch: **Über eine klinisch vernachlässigte Form der Kieferhöhlenentzündung und deren Beziehnug zur Entstehung der Polypen.**

Der Patient, den ich Ihnen heute vorstelle, wurde Ihnen vor einigen Wochen von Herrn Dr. Kellner demonstriert. Es handelte sich um einen ungewöhnlich großen Nasenstein von Daumengliedgröße, der durch die Nase nicht entfernt werden konnte, den ich daher mittels Eröffnung der Fossa canina herausbeförderte. Der Stein lag jahrelang in der Nase, hatte den unteren Nasengang ausgeweitet, ohne Polypen zu erzeugen. Die Schleimhaut der Kieferhöhle war bei der Eröffnung vollkommen normal, d. h. ganz dünn und zart, von graurötlicher Farbe, ohne jedes Sekret. Heute sehen Sie im unteren Nasengang einen fast kirschgroßen Polyp. Die Spülung der Kieferhöhle ist negativ.

Gestatten Sie, daß ich diesen Fall zum Anlaß nehme, Ihnen einiges über Kieferhöhlenentzündung und Polypen zu sagen.

Im letzten Jahre hatte ich Gelegenheit, 4 Kieferhöhlen zu eröffnen, obschon deren Punktion vor der Operation negativ war. Die Operation nahm ich aus dem Grunde vor, weil der Stiel der Polypen in die Kieferhöhle hineinführte. In allen 4 Kieferhöhlen zeigten sich hochgradige entzündliche Veränderungen. Das war für mich überraschend, denn bisher haben wir nur dann auf eine Kieferhöhlenentzündung geschlossen, wenn durch die Punktion Eiter oder Sekret entleert wurde. Ich erinnerte mich, daß in Zuckerkandls Anatomie und Hajeks Buch solche Entzündungen beschrieben sind. Zuckerkandl unterscheidet eine katarrhalische und eine eitrige Entzündung, beide können akut und chronisch sein. Die chronisch-katarrhalische Form finde ich folgendermaßen charakterisiert: „Beim chronischen Katarrh erfolgt die Exsudation vornehmlich in die Substanz der inneren Kieferauskleidung; nicht allein die Schleimhaut, sondern auch die tiefere, als Beinhaut fungierende Schicht der Kieferhöhlenauskleidung erfährt eine Lockerung ihres Gefüges, die Membran quillt in den höheren Graden der Affektion aufs 10- bis 15fache auf, ist serös infiltriert, ödematös, einer Sulze ähnlich und an der freien Fläche mit großen, weingelben, hydropischen Höckern versehen, deren Konvexitäten aneinanderstoßen. Der Drüsenapparat entartet dabei zystös. Ist die ganze Schleimhautbekleidung in dieser Weise degeneriert, dann hat es den Anschein, als wäre der Sinus von Hydrops befallen.“ Diese Form entspricht den Befunden, die ich bei den 4 Operationen erhoben habe. Auch in Hajeks Buch fand ich diese Form ganz genau beschrieben, doch keinen Hinweis, welche klinischen Symptome sie hervorruft und wie sie zu diagnostizieren ist. Hajek schreibt: „Es gibt nur ein vollvollkommen verläßliches Mittel, um die Diagnose des Kieferhöhlenempyems sicherzustellen, und dieses ist: in die Kieferhöhle einzudringen und den eventuell vorhandenen pathologischen Inhalt derselben entweder durch Ausspülung oder durch Aspiration herauszubefördern. Es gibt 2 Methoden, welche diesen Zweck erreichen. Die Probeausspülung durch das Ostium maxillare oder durch ein Ostium accessorium und die Probepunktion,

Digitized by Google
Original from UNIVERSITY OF MINNESOTA
Generated on 2019-10-24 18:20 GMT / http://hdl.handle.net/2027/umn.31951002684121b
Public Domain in the United States, Google-digitized / http://www.hathitrust.org/access_use#pd-us-google

d. h. Eindringen in die Kieferhöhle durch eine künstliche Öffnung mit nachfolgender Ausspülung oder Aspiration des Kieferhöhleninhalts."

Wir haben bei positiver Punktion die Kieferhöhle für krank, bei negativer Punktion für gesund zu erklären gelernt. Wie es sich nun in diesen 4 Fällen zeigte, kommen wir damit nicht aus. Die chronisch-katarrhalische Form wird unserer Diagnose auf diese Weise meistens entgehen. Nur Uffenorde hat schon im Jahre 1912 und später in einer ausführlichen Abhandlung im Jahre 1915 die Aufmerksamkeit auf diese chronische Form gelenkt. Uffenorde wurde durch histologische Untersuchung der operativ gewonnenen Nebenhöhlenschleimhaut zu der von Zuckerkandl beschriebenen, klinisch aber vernachläßigten Form der Kieferhöhlenentzündung geleitet. Er konnte die Angaben Zuckerkandls bestätigen, daß bei einzelnen Formen die Nebenhöhlenschleimhaut sehr stark von Rundzellen infiltriert ist, während bei anderen Formen die Rundzelleninfiltration sehr gering ist, dagegen die ödematöse Auflockerung der Submukosa vorherrscht.

Ich gelangte zur praktischen Kenntnis der chronisch-katarrhalischen Form der Kieferhöhlenentzündung erst dadurch, daß ich mich für Ursprung und Entstehung der Polypen zu interessieren begann.

Bei meinen Untersuchungen über die Entstehung der Choanalpolypen, welche ich durch meinen Assistenten, Dr. Forschner, veröffentlichen ließ, fand ich diese chronisch-katarrhalische Form der Kieferhöhlenentzündung, ohne daß Sekret in den Kieferhöhlen vorhanden gewesen wäre. Von diesen 2 Fällen von Choanalpolypen konnte ich einwandfrei nachweisen, daß sie durch Prolaps der Nebenhöhlenschleimhaut entstanden sind. Und auch in 2 Fällen von gewöhnlichen Polypen eröffnete ich die Kieferhöhle von der Fossa canina aus, trotzdem die Punktion negativ war, und fand die gleichen hochgradigen Veränderungen, wie ich sie bei den Fällen von Choanalpolypen gefunden hatte, d. i. eine hochgradig ödematöse Schleimhaut ohne Sekretbildung. Es drängte sich mir daher der Gedanke auf, daß alle Polypen durch Prolaps der chronisch-katarrhalischen Kieferhöhlenentzündung entstehen könnten. Diese Vermutung wird gestützt: 1. durch die 4 Fälle von Choanalpolypen und gewöhnlichen Polypen, die ich eben erwähnt habe, und die mit einer hochgradigen Schwellung der Kieferhöhlenschleimhaut ohne Sekretbildung verbunden waren; 2. durch die Tatsache, daß die Polypen in den allermeisten Fällen an den Ostien der Nebenhöhlen sitzen; 3. daß sie ausschließlich im mittleren und oberen Nasengang vorkommen, wo die Ostien der Nebenhöhlen zu finden sind, während sie im unteren Nasengang nicht gefunden werden; 4. daß sie wohl im unteren Nasengang nicht vorhanden sind, sich aber bilden können, wenn die Kieferhöhle eröffnet wird, wie der vorgestellte Fall beweist. Zusammenfassend möchte ich sagen: Es gibt viel mehr Kieferhöhlenentzündungen, als wir bisher mit der Probepunktion festzustellen gelernt haben. Die eitrige Form der Kieferhöhlenentzündung ist uns geläufig und

Digitized by Google
Original from UNIVERSITY OF MINNESOTA
Generated on 2019-10-24 18:20 GMT / http://hdl.handle.net/2027/umn.31951002684121b
Public Domain in the United States, Google-digitized / http://www.hathitrust.org/access_use#pd-us-google

durch die Punktion leicht und mit Sicherheit festzustellen. Die chronisch-katarrhalische Form wird meistens übersehen, da sie keinen Eiter bildet und daher durch Probespülung nicht feststellbar ist. Diese Form wird solange übersehen, solange wir der Probepunktion ausschließliche Bedeutung beilegen. Ich fand sie in 4 Fällen vergesellschaftet mit Choanal- und gewöhnlichen Polypen. Da ich für die von mir beobachteten Choanalpolypen den Beweis erbracht habe, daß sie durch Prolaps der Kieferhöhlenschleimhaut entstanden sind, liegt auch der Gedanke nahe, daß die anderen Polypen auf ähnliche Weise entstehen. Dies konnte ich in 2 Fällen beweisen. Meine Anschauung muß allerdings durch weitere Beobachtungen erhärtet werden.

Aussprache:

Hajek: Der Polyp ist ein chronisches Entzündungsprodukt der Schleimhautpartien, welche zu Ödem neigen und infolge der lokalen Verhältnisse Stauungen zeigen. Daß dieselben um die Ostia und Spalten der Nebenhöhlen herum entstehen, ist seit Zuckerkandl bekannt. Daß es auch schwere Entzündungen in der Kieferhöhle ohne Empyem gibt, ist auch seit Zuckerkandl bekannt, und ich habe doch darauf hingewiesen, daß die Kieferhöhle voll von Polypen sein kann, mit ununterbrochener Rezidivbildung ohne Empyem. Ich habe auch die Diagnosenstellung begründet und darauf hingewiesen, daß die Verdunkelung der Kieferhöhle nebst Polypenbildung in der Nase genügt, um die Diagnose der Polypen der Kieferhöhle zu stellen. Daß im unteren Nasengang um die vernarbte Öffnung herum Polypen entstehen können, ist bekannt, die Ursache ist vor allem die Anlage der dort befindlichen Schleimhaut und die Stauung infolge der Narbenbildung.

Kofler: Der Vortragende sprach von hydropischen Schwellungen der Schleimhaut und Prof. Hajek erwähnte auch das Vorkommen von eitrigen Zysten der Schleimhaut in der Kieferhöhle. Ich habe solche Befunde wiederholt am Kadaver und einigemale auch am Lebenden erheben können, dabei war die übrige Schleimhautauskleidung völlig normal und kein Eiter im freien Raum zu sehen. Man kann sich nun ganz leicht vorstellen, daß eine Probepunktion das einemal negativ ausfällt, ein andermal wieder positiv, wenn die Spitze der Nadel eine solche eitrige Schleimhautzyste gerade ansticht. Deshalb kommt dieser letzteren Art von Zysten eine gewisse diagnostische Bedeutung zu.

Ruttin: Auf die Verallgemeinerung des Herrn Hirsch will ich nicht eingehen, sondern nur zu dem Thema Choanalpolyp bemerken, daß ich eine Reihe von Choanalpolypen behandelt und untersucht und auch solche Fälle radikal operiert habe. Der letzte derartige Fall zeigte nun das interessante, daß der Choanalpolyp, wie es Hirsch hier mitteilt, vom Boden der Kieferhöhle ausging, aber es war noch das weitere Interessante zu bemerken, daß die Schleimhaut nur im vordersten Teil des Kieferhöhlenbodens verändert war, während schon der hintere Teil des Kieferhöhlenbodens normal war. Es scheint also, daß man das Gewicht darauf zu legen hat, daß es sich bei den echten Choanalpolypen um eine zirkumskripte Entzündung der Kieferhöhlenschleimhaut, vielleicht sogar an ganz bestimmter Stelle handelt.

Hirsch (Schlußwort): Herrn Prof. Hajek erwidere ich, daß ich durch meine Mitteilung beabsichtigte, auf eine Form der Kieferhöhlenentzündung aufmerksam zu machen, die anatomisch sowohl in Zuckerkandls als auch in Hajeks Buch beschrieben ist, die aber in der Praxis keine Beachtung gefunden hat, obgleich sie von großer Bedeutung ist.

Die Bemerkung in Hajeks Buch, daß die Kieferhöhlenpunktion das sicherste Mittel sei, die Erkrankung der Kieferhöhle festzustellen, bezieht sich wohl auf das Kieferhöhlenempyem, d. h. auf die eitrige Form der Kieferhöhlenentzündung, doch wird nicht hervorgehoben, daß trotz negativer Punktion hochgradige Veränderungen der Kieferhöhlenschleimhaut bestehen können.

Digitized by Google
Original from UNIVERSITY OF MINNESOTA
Generated on 2019-10-24 18:20 GMT / http://hdl.handle.net/2027/umn.31951002684121b
Public Domain in the United States, Google-digitized / http://www.hathitrust.org/access_use#pd-us-google

Der Zweck meiner Mitteilung war, zu zeigen, daß der Satz von der absoluten Verläßlichkeit der Punktion einer Ergänzung insofern bedarf, daß trotz negativer Punktion die schwersten Veränderungen in der Kieferhöhle gefunden werden können, wie ich dies in letzter Zeit in 4 Fällen bestätigt fand. Und da in allen 4 Fällen die chronisch-katarrhalische Form der Kieferhöhlenentzündung mit Polypen verbunden war: zweimal Choanalpolypen, zweimal gewöhnliche Polypen, lag die Vermutung nahe, daß die Polypen als Prolapse der chronisch-katarrhalischen Kieferhöhlenschleimhaut aufzufassen sind, was für die von mir beobachteten Choanalpolypen mit Sicherheit, für die anderen Polypen mit großer Wahrscheinlichkeit anzunehmen ist.

IV. Menzel: **1. Tremor mercurialis der Stimmbänder.**

Stellt aus der Abteilung des Herrn Hofrat Schlesinger einen 61jährigen Hutmachergehilfen mit Tremor mercurialis, und zwar der Extremitäten sowie auch der Stimmbänder vor.

Der Mann ist seit seinem 16. Lebensjahre, also im ganzen 45 Jahre, in der Hutbransche tätig, einem Arbeitszweig, dessen Angehörige in exquisiter Weise der Gefahr der Intoxicatio mercurialis ausgesetzt sind. Das Quecksilber findet bekanntlich in der Hutmacherei als salpetersaures Hg. Oxydul Verwendung, und zwar zur Beizung der Hasen- und Kaninchenhaare, aus denen der Hutfilz hergestellt wird. Das Beizen geschieht in der Weise, daß Quecksilberlösung mit einer Bürste auf die Felle gestrichen und letztere nachher getrocknet werden. Dann werden die Felle geschoren; hierbei entwickelt sich Hg-Staub, welcher entweder eingeatmet oder durch den Genuß von Speisen mit verunreinigten Händen in den Magendarmkanal gelangt (Schütte).

Vor 7 Jahren wechselte Patient seinen Posten und trat in eine neue hygienisch günstiger eingerichtete Fabrik ein, in welcher allerdings in der gleichen Weise und mit gleichen Präparaten die Felle gebeizt wurden. Ungefähr zurzeit des Arbeitsplatzwechsels, eine wiederholt beschriebene Erscheinung, traten die ersten Symptome seiner Krankheit auf, die sich hauptsächlich in Zittern äußerte, ein Zustand, der an Intensität immer zunahm, so sehr, daß Patient in den letzten Monaten kaum mehr die Nahrung selbständig zum Munde führen konnte.

Die Untersuchung des Patienten ergibt einen vollständig negativen internen Befund. Ebenso sind die Hirnnerven intakt und die Sensibilität in allen ihren Qualitäten. Die Mobilität sowie die grobe motorische Kraft der Extremitäten sind normal. Romberg negativ. Das hervorstechendste Symptom ist der Tremor. In der Ruhe ist derselbe nur mäßig oder gar nicht vorhanden, bei jeder Intention einer Bewegung tritt derselbe auf und verstärkt sich umso mehr, je länger die Bewegung intendiert wird. Manchmal kann man bei der Ausführung einer Bewegung ein momentweises Aufhören des Zitterns bemerken, das aber dann wieder umso stärker einsetzt. (Demonstration).

Interessant ist nun seine Larynxfunktion. Ein kurzer Vokal wird tadellos ausgesprochen, es gelingt dem Patienten jedoch nicht, einen Ton längere Zeit zu halten. Hierbei tritt ein Stimmtremor auf, derart, daß jeder

Digitized by Google
Original from UNIVERSITY OF MINNESOTA
Generated on 2019-10-24 18:20 GMT / http://hdl.handle.net/2027/umn.31951002684121b
Public Domain in the United States, Google-digitized / http://www.hathitrust.org/access_use#pd-us-google

Ton sakkadiert erklingt und aus mehreren Teiltönen zusammengesetzt zu sein scheint.

Die Untersuchung der Halsorgane zeigt einen grobschlägigen Tremor des Gaumensegels, besonders der Uvula sowie der beiden Pharynxseitenstränge, ferner einen grobschlägigen Tremor der beiden Stimmbänder, links mehr als rechts, in der Weise, daß die Stimmbänder bei der Phonation zwar zunächst anstandslos gegen die Mittellinie sich bewegen und schwingen, jedoch beim Versuch, den Ton zu halten, rasch in ihrer Spannung und Adduktion nachlassen, sich mehr weniger weit von der Mittellinie nach außen entfernen, um sofort wieder richtig gespannt und bis zur Mittellinie adduziert zu werden. Dieses Spiel wiederholt sich, solange der Ton gehalten werden soll. Die respiratorische Ab- und Adduktion der beiden Stimmbänder erfolgt jedoch ohne Zittern.

Differentialdiagnostisch kommen nur in Betracht die Paralysis agitans, bei welcher jedoch der Tremor in der Ruhe vorhanden ist und bei Intention eine Bewegung aufhört, ferner die multiple Sklerose, bei welcher spastische und paretische Erscheinungen vorhanden sind, die in unserem Falle völlig fehlen. Der merkurielle Stimmbandtremor ist recht selten beobachtet worden. Réthi führt in seiner Monographie über „die laryngealen Erscheinungen bei multipler Sklerose" im ganzen 4 Fälle, und zwar 2 selbstbeobachtete und 2 Literaturfälle an.

Der Stimmbandtremor war jedoch nur in 2 Fällen bei der Phonation vorhanden, in einem Falle wurde nicht laryngoskopiert, im 4. Falle war der Tremor nur bei der respiratorischen Bewegung der Stimmbänder zu sehen.

2. Afenil, lokal appliziert, bei Rhinitis vasomotoria und Heuschnupfen.

Menzel berichtet an der Hand eines Falles von Heuschnupfen, der als Typus gelten kann, über den günstigen Einfluß der lokalen Applikation von Afenil auf die Schleimhaut der Nase bei Rhinitis vasomotorica und Heuschnupfen. Angeregt durch Welemínskys Empfehlung der lokalen Applikation von Aqua calcis und ein Fünftel Kalkmilch in derartigen Fällen, hat Menzel in einer Reihe von 6 Heuschnupfenfällen und 5 Fällen von Rhinitis vasomotorica die lokale Applikation von in Afenil getränkten Wattetupfern, und zwar jeden Tag bzw. jeden zweiten Tag versucht. Er läßt die Wattetampons zirka 20 Minuten in der Nase liegen und tropft auch in Fällen von Heuschnupfen mit Augenbeschwerden Afenil in den Konjunktivalsack beiderseits ein. Das Afenil verordnet er der Billigkeit halber magistraliter, und zwar in folgender Form:

Ureae pur.
Calcii chlor. cryst. aa 0·5
Aqu. dest. ad 10·00
Filtra et sterilisa.

Die unmittelbare lokale Reaktion ist gewöhnlich ziemlich groß, die Augen tränen und die Nase tropft. Nach kurzer Zeit ist jedoch die Reaktion vorüber und die Patienten fühlen sich außerordentlich wohl. In manchen

Digitized by Google
Original from UNIVERSITY OF MINNESOTA
Generated on 2019-10-24 18:20 GMT / http://hdl.handle.net/2027/umn.31951002684121b
Public Domain in the United States, Google-digitized / http://www.hathitrust.org/access_use#pd-us-google

Fällen sowohl von Rhinitis vasomotorica als auch von Heuschnupfen grenzte die Wirkung ans Wunderbare: nach einer einzigen Applikation schwanden wie mit einem Schlage die Beschwerden. Eine wesentliche Besserung konnte in allen Fällen erzielt werden.

Die vorgestellte Patientin leidet bereits seit 6 Jahren an Heuschnupfen mit allen klassischen Symptomen und Jucken in den Ohren, im Halse und im Munde. Schon nach den ersten 3 Applikationen schwanden alle Symptome nahezu vollkommen, so daß Patientin bereits beschwerdefrei wieder Landpartien machen konnte.

Menzel glaubt auf Grund seiner Erfahrungen diese Behandlungsmethode den Fachkollegen wärmstens empfehlen zu dürfen.

Aussprache:

Heindl macht aufmerksam, daß er heuer wie auch andere Kollegen den Eindruck bekommen hat, als ob die Heufiebererkrankungen im viel geringeren Maße, was Intensität und Zahl anbelangt, aufgetreten seien.

Zweitens, wie oft wurde die Afenilapplikation im Durchschnitt gemacht und in welchen Intervallen?

G. Hofer fragt, ob Vortragender Erfahrung über intravenöse Afenilinjektionen hat.

Schrötter bespricht in wenigen Worten die Konstitutionsformel der Chlorkalziumpräparate und berührt deren osmologische einer-, deren neurotonische Wirkung andrerseits, die in therapeutischer Hinsicht in Betracht kommen.

Hutter frägt den Vortragenden, ob in den von ihm durch lokale Applikation von Afenil geheilten Fällen nasaler Reflexneurosen sich andere Behandlungsarten als wirkungslos erwiesen haben. Manchmal zeigt sich nämlich die schon von M. Schmidt empfohlene einfache lokale Schleimhautmassage mit Kokain oder Bormentholvaselin sehr wirksam, in anderen Fällen die Verätzung der 4 Killianschen Punkte. In dem seinerzeit hier vorgestellten Falle, der sich gegen verschiedene Methoden refraktär verhalten hatte, ist nach Alkoholinjektion seit nunmehr 9 Monaten Heilung eingetreten.

Glas betont die ausgezeichnete Wirkung der intravenösen Afenilinjektion bei Heuschnupfen, die ja bereits zur Genüge bekannt ist, und fragt, ob die lokale Applikation der intravenösen vorzuziehen sei. (Nebenbei sei angeführt, daß Afenilinjektionen bei Blutungen gute Erfolge aufweisen.)

Menzel (Schlußwort): Menzel hat Erfahrungen über intravenöse Afenilinjektionen, allerdings keine hervorragenden. In den berichteten Fällen waren zum Teile bereits vielfache therapeutische Versuche vorher gemacht worden. Vortr. glaubt eher, daß eine lokale Einwirkung vorliegt und nicht eine hämatogen bedingte.

V. E. Suchanek: **Karzinom des rechten Bronchus nach radikal exstirpiertem Kehlkopfkarzinom. Metastase? Demonstration mittels Tracheoskopie, sowie eines Radiumträgers für den Bronchus.**

Der Patient wurde seinerzeit von meinem Chef, Prof. Marschik, hier vorgestellt, da bei ihm wegen eines Carcinoma laryngis die Totalexstirpation des Kehlkopfes nach der Modifikation Killians mit mittlerem Hautbrückenlappen ausgeführt wurde. Sie sehen, daß das Tracheostoma, das bei dieser Methode in einem Knopflochschnitt angelegt wird, vollkommen offen bleibt. Trotz des glatten Wundverlaufes erholte sich der Patient nicht und zeigte eines Tages hämorrhagisches Sputum. Die Internisten stellten

Digitized by Google
Original from UNIVERSITY OF MINNESOTA
Generated on 2019-10-24 18:20 GMT / http://hdl.handle.net/2027/umn.31951002684121b
Public Domain in the United States, Google-digitized / http://www.hathitrust.org/access_use#pd-us-google

einen alten Spitzenprozeß fest. Bei der Tracheoskopie sah man nun vor 3 Wochen am Eingang in den rechten Bronchus einen zirka 3 Viertel des Lumens ausfüllenden, blumenkohlartigen, hauptsächlich der vorderen und mittleren Wand angehörenden Tumor, den ich mir hier mittels Tracheoskopie zu zeigen erlaube. Die histologische Untersuchung ergab Karzinom.

Da das Auftreten von mehreren Karzinomen im Verlaufe der Luftwege zu den größten Seltenheiten gehört, stelle ich diesen Fall vor, wobei ich bemerken möchte, daß ich an das Vorhandensein einer karzinomatösen Hilusdrüse, die auch den Bronchus ergriffen hat, denke.

Gleichzeitig gestatte ich mir, den Radiumträger zu demonstrieren, welchen wir bei diesem Patienten in Anwendung bringen. Er ist zum Teil dem untersten Stück des Neumannschen Larynxträgers nachgebildet, besteht aus einem oben und unten verbreiterten Rohr, in welchem exzentrisch die für die Aufnahme des Dominici-Röhrchens bestimmte Kapsel enthalten ist. Diese wird mittels einer Schraube verschlossen. Der Träger hat auf diese Weise ein freies Lumen, durch das die Respirationsluft streichen kann, und wird mittels einer Fremdkörperzange durch das Autoskopierohr — oben ist der zum Fassen bestimmte Bügel — an die zu bestrahlende Stelle im Bronchus gebracht, um dort frei schwebend — nur durch den Gewebsdruck festgehalten — auf die Dauer der Bestrahlung liegen gelassen zu werden.

VI. Weil: **Ein merkwürdiger Fall von Narbendiaphragma des Larynx.**

Die jetzt 44 Jahre alte Frau wurde schon in der Sitzung vom 4. November 1908 vorgestellt (genaue Krankengeschichte im damaligen Berichte). Sie war vorher 1½ Jahre lang auf der Klinik Chiari mit Tbc. laryngis und auf der Klinik Nothnagel mit Tbc. pulm. behandelt worden (Kreosotpillen) und wurde nachher von Dr. Weil etwa 2 Jahre lang mit Antipyrineinblasungen und Milchsäure behandelt; jetzt kam sie nach 12 Jahren wegen Heiserkeit und Atemnot wieder. Die damals bestandene tumorartige Infiltration des linken Taschenbandes und der Hinterwand ist geschwunden, die Stimmbänder sind weiß und glatt, vom linken etwa die vordere Hälfte sichtbar. Das Diaphragma erstreckt sich, in der Mitte etwa 5 mm breit, im Bogen vom rechten Aryknorpel über die Hinterwand zum linken Taschenband; der laterale Teil zeigt eine fächerförmige, strahlige Narbe, der mittlere Teil sieht einer Schwimmhaut ähnlich, mehr wie eine dünne Schleimhautduplikatur aus, welche sich beim Phonieren nach unten zusammenlegt. Aryknorpel gut beweglich, starkes Stenosengeräusch; die Heiserkeit läßt sich aus dem Spiegelbilde nicht erklären, wahrscheinlich erstreckt sich die Narbe an der Hinterwand weit nach unten. An der Spitze der Epiglottis ein narbiger Defekt. Das Körpergewicht, seinerzeit 58 kg, später bis 86 kg, jetzt 73 kg. Apicitis noch nachweisbar. Es kann sich nur um eine ausgeheilte Tuberkulose handeln. Dr. Weil will das Diaphragma so weit als möglich exzidieren und Patientin dann wieder vorstellen.

Digitized by Google
Original from UNIVERSITY OF MINNESOTA
Generated on 2019-10-24 18:20 GMT / http://hdl.handle.net/2027/umn.31951002684121b
Public Domain in the United States, Google-digitized / http://www.hathitrust.org/access_use#pd-us-google

Aussprache:

Fein schließt sich der Ansicht an, daß es sich um einen abgelaufenen Tbc.-Prozeß handelt, was besonders aus den charakteristischen Narben an der Epiglottis hervorgeht. Einen operativen Eingriff würde er nicht empfehlen, weil weder eine Besserung der Atmung, noch der Heiserkeit zu erwarten steht.

Heindl bemerkt, daß nach seiner Erfahrung tuberkulöse Prozesse nicht, sondern nur luetische Prozesse mit solcher exzessiven Narbenbildung ausheilen. Es könnte sich höchstens noch um eine Mischinfektion gehandelt haben.

Emil Glas fragt nochmals an, warum dieser Prozeß als Tbc. angesprochen wird; Derzeit ist nur der Narbenprozeß an Epiglottis und hinterer Kehlkopfwand (diaphragmaartig) vorhanden. Der Prozeß erscheint völlig ausgeheilt.

VII. Emil Glas: 1. **Ca der linken Tonsillengegend und positiver Wassermann.**

Der Tumor greift auf Uvula und Velum über. Histologischer Befund: Ca. Wochenlange Jodbehandlung. Darauf Operation des Tumors. Derzeit Rezidive am harten Gaumen. Patient wird der Radiumbestrahlung zugeführt.

2. **Diffuse Tuberkulose der Epiglottis. Abtragung des Kehldeckels mittels kalter Schlinge.**

Der Kehlkopf ist in seinen übrigen Teilen frei. An der Lippe und Wangenschleimhaut ist es zur Entwicklung tuberöser Infiltrate gekommen, die, spezifischer Natur, klinisch gutartige Infiltrate zu sein scheinen. Glas zieht die Ablatio epiglottidis mittels kalter Schlinge der durch galvanokaustischen Draht vor.

VIII. G. Hofer: **Fall von Totalexstirpation des Larynx mit querer Pharynxösophagusresektion. Technische Modifikation. Gluckscher Trichter.**

Entgegen dem konventionellen Verfahren der Wundversorgung nach obigem Eingriff, in dem durch mediane Vernähung der beiden türflügelförmigen Hautlappen für die spätere Plastik die Hinterwand des künstlichen Pharynx gebildet wird, wurde in diesem Falle ein offenes Pharyngostoma gebildet und die prävertebrale Faszie nach Epithelisierung als Hinterwand belassen. Diese Epithelisierung trat relativ rasch ein; die nun folgende Verschlußplastik der Vorderwand des offenen Pharyngostomas gestaltet sich relativ einfach, da die Hautumsäumung des kranialen Pharynxstumpfes bereits vorhanden ist. Die Methode wird für geeignete Fälle, bei denen die seitlichen großen Gefäße nicht zu sehr frei liegen, empfohlen.

Aussprache:

Marschik: Wegen der Retraktion des nach der queren Pharynxresektion abgetrennten Pharynx- bzw. Ösophagusstumpfes habe ich in den letzten Fällen die typische Gluck sche Operation in der Weise modifiziert, daß die gesunde Schleimhaut des kontralateralen Rec. piriformis als schmale Kontinuitätsbrücke erhalten wird. Man muß sich nur hüten, zu nahe dem Tumor abzutrennen und die Radikalität der Operation zu gefährden. Bei Sekundärheilung einer so ausgedehnten Pharynxwunde, wie im Fall Hofers, ist mit starker Narbenkontraktur des Pharynxrohres zu rechnen, die wohl derzeit durch den Gluck schen Trichter offen gehalten wird;

Digitized by Google
Original from UNIVERSITY OF MINNESOTA
Generated on 2019-10-24 18:20 GMT / http://hdl.handle.net/2027/umn.31951002684121b
Public Domain in the United States, Google-digitized / http://www.hathitrust.org/access_use#pd-us-google

es wird sich aber später nach Entfernung desselben zeigen, wie weit diese Kontraktur fortschreitet.

IX. Hajek: **Demonstration des Schluckaktes durch die Nase bei äußerem Defekt.**

Demonstriert an einem Patienten, dem wegen Ca der äußeren Nase diese und das Septum entfernt werden mußte, den Schluckakt, behält sich jedoch eine umfassendere Auseinandersetzung der Physiologie für einen späteren Zeitpunkt vor.

Aussprache:

Marschik: Am Londoner internationalen Kongreß 1913 wurde ein 70jähriger Mann gezeigt mit ausgedehntem Defekt der einen Gesichtshälfte samt Bulbus nach Radikaloperation eines Nasennebenhöhlensarkoms, bei dem ebenfalls durch den riesigen Defekt die Schluckbewegungen des Rachens und Gaumens ausgezeichnet zu beobachten waren.

X. H. Neumann: 1. **Perichondritis des Petiolus epiglottidis nach Fremdkörper des Kehlkopfes?**

Ich demonstriere Ihnen eine 38jährige Patientin, deren Larynxbefund schwer zu deuten ist. Man sieht eine gleichförmige Schwellung beider falschen Stimmbänder, aus der vorderen Kommissur, dem Petiolus entsprechend, ragt zitzenförmig eine Granulation hervor, die wahren Stimmbänder stark verdickt, beweglich. Das Bild hat sich abgeschwächt, die anfängliche Rötung und Schwellung ist seither zurückgegangen. Ich demonstriere Ihnen eine Bleistiftzeichnung, welche Ihnen eine ungefähre Vorstellung von dem ursprünglichen Status gibt. Die Genese dieser Erkrankung ist unklar, alle angestellten Untersuchungen, wie Wassermann, Probeexzisionen, fielen negativ aus, so daß ich mir den Befund nur so erklären kann, wie er der Anamnese vonseite der Patientin entspricht. Sie hatte vor 8 Monaten eine Fischgräte verschluckt, Extraktionsversuche, die sie selbst und ein Spezialarzt in Krakau unternahmen, waren ergebnislos. Sie hatte in der Folgezeit Schmerzen, Erstickungsanfälle, wurde dann von einem Arzt gepinselt und kam schließlich zu mir. Ich erkläre mir den Befund als einen durch eine Reihe von Traumen entstandenen.

Aussprache:

G. Hofer erinnert an einen sehr ähnlichen Fall, den er vor etwa einem Jahre in dieser Gesellschaft demonstrierte. Es war dies eine postgrippöse Perichondritis am Petiolus epiglottidis.

Emil Glas erwähnt jenen Fall, den er in seiner Fremdkörperarbeit beschrieben hat, der auch Granulationen in großer Menge (vordere und hintere Kommissur) zeigte, deren Ursache ein durch 9 Monate getragener, median eingestellter Fremdkörper (Hühnerknochen) war. Diese Granulationen verschwanden nach Fremdkörperextraktion im Laufe von Monaten vollkommen und waren jedenfalls durch die chronische Reizung vonseiten des Fremdkörpers bedingt.

2. **Weitgehende Blutsuffusion nach Radikaloperation der Kieferhöhle.**

Bei dem 35jährigen Mann habe ich vor mehr als 2 Wochen eine Radikaloperation nach Luc der rechten Kieferhöhle wegen chronischer Eiterung

Digitized by Google
Original from UNIVERSITY OF MINNESOTA
Generated on 2019-10-24 18:20 GMT / http://hdl.handle.net/2027/umn.31951002684121b
Public Domain in the United States, Google-digitized / http://www.hathitrust.org/access_use#pd-us-google

ausgeführt. Bei der Operation war kein bemerkenswerter Befund zu erheben. Ein kleines spritzendes Knochengefäß stand bald von selbst. Nach der Operation trat zunächst eine Schwellung der rechten Wange auf, die wir zunächst für eine reaktive hielten. Die Schwellung aber nahm stündlich zu, erstreckte sich über beide Lippen, welche von dem suffundierten Blute blaurot und dick geschwollen erschienen. Sie erstreckte sich nach abwärts bis Handbreit über die Klavikula, sie ergriff Konjunktiva und die Umgebung des rechten Auges, welche ebenfalls dick geschwollen und blaurot vom suffundierten Blute waren, überschritt den Nasenrücken und ergriff Konjunktiva und Umgebung des linken Auges. Ich entfernte die Schleimhautnähte, welche gut gehalten hatten. In der Kieferhöhle befand sich ein kleines Koagulum, ein blutendes Gefäß war nirgends nachzuweisen. Die Schwellung nahm unter Rot- und Gelbfärbung der suffundierten Stellen allmählich ab. Sie sehen jetzt noch in den Konjunktiven und um die Augen herum gelbrote Verfärbung von der Blutsuffusion. Eine Erklärung für diese Blutung kann ich nicht geben, ich stelle mir vor, daß ein Gefäß in die Weichteile hineingeblutet hat, so wie es nach Berichten von Kriegschirurgen Blutungen und Verblutungen in die Weichteile hinein nach Schußverletzungen gibt.

Aussprache:

Hirsch: Solche Blutungen in die Weichteile des Gesichtes können vorkommen, wenn beim ersten Schnitt in der Übergangsfalte vorerst nur die Weichteile zurückgeschoben werden, das Periost aber noch am Knochen bleibt. Wenn auch später die Korrektur erfolgt und das Periost zurückgeschoben wird, bleibt zwischen Periost und den übrigen Weichteilen ein Hohlraum, in den die Blutung erfolgen kann. Solche hochgradige Blutungen, wie sie Prof. Neumann beschreibt, habe ich nie gesehen. Vielleicht spielt ein konstitutionelles Moment eine Rolle.

Kellner hat eine ähnliche Beobachtung, wenn auch nicht in so hochgradigem Maße wie im vorgestellten Falle, nach einer Denkeroperation der Kieferhöhle gemacht. Auftreten von Suffusionen oberhalb und unterhalb der Klavikula der operierten Seite.

Weil fragt an, ob der Blutdruck erhöht gewesen sei.

H. Neumann (Schlußwort): Herrn Doz. Hirsch möchte ich erwidern, daß man ja manchesmal bei fest adhärentem Periost bei der Operation zwischen Weichteil und Periost gerät, aber die dabei entstehenden Blutungen sind doch gering. Eine eindeutige Erklärung kann ich auch nicht geben, ich nehme aber doch an, daß ein blutendes Weichteilgefäß übersehen wurde und daß die Blutung aus diesem Gefäß allmählich längs der Muskelscheiden nach abwärts um die Lippen herum, nach aufwärts um die Augen herum sich ausgebreitet hat. Ich habe dieses Bild in einer Moulage fixieren lassen und werde mir erlauben, nach Fertigstellung dieselbe zu demonstrieren.

XI. Ullmann: **Experimentelle Überimpfung von Larynxpapillomen.**

Ich erlaube mir, Ihnen über hier noch nicht gezeigte Ergebnisse meiner Papillomstudien zu berichten. Im Anschluß an die in einer früheren Sitzung (Okt. 1921) demonstrierten gelungenen Übertragungsversuche von Kehlkopfpapillomen auf menschliche und tierische Haut und Schleimhaut, versuchte ich, durch weitere Untersuchungen den Beweis für die Infektiosität der Larynxpapillome zu erbringen. Zunächst wurden experimentelle Papillome weiter verimpft, also ein Generationswechsel vollzogen, der deutlich zeigt,

Digitized by Google
Original from UNIVERSITY OF MINNESOTA
Generated on 2019-10-24 18:20 GMT / http://hdl.handle.net/2027/umn.31951002684121b
Public Domain in the United States, Google-digitized / http://www.hathitrust.org/access_use#pd-us-google

daß hierbei die Inkubation, die ausnahmslos in den früheren Versuchen zirka 3 Monate währte, auf 5 bis 6 Wochen herabgesetzt wurde und die Virulenz beträchtlich sich steigerte. Es liegt also hier ein allen anderen überimpfbaren Infektionskrankheiten analoges Verhalten vor. Wo aber war nun das Virus zu suchen? Da vorerst im Mikroskop nichts gesehen wurde, was als solches hätte angesprochen werden können, wurden in Kenntnis der Versuche Jadasohns über plane Warzen Experimente angestellt und mit bakterienfreien Filtraten Übertragungsversuche gemacht. Auch diese ergaben positive Impfresultate mit ungefähr derselben Inkubationsdauer, womit wir einen Hinweis auf die Art des Virus gewonnen hatten. Bei richtigen Färbungsmethoden konnten nun auch im histologischen Schnitt durch experimentelle Papillome Gebilde nachgewiesen werden, die bei näherer Untersuchung größte Ähnlichkeit mit den von Prowaczek beschriebenen Einschlußkörperchen bei anderen Infektionskrankheiten aufweisen. Es handelt sich dabei keineswegs um die Darstellung irgendwelcher Parasiten, sondern nur um die Reaktionsprodukte der Zelle auf ein unsichtbares, scheinbares Virus. Bemerkenswert ist noch bei der raschen Epithelproliferation der Mangel an mitotischen Teilungsfiguren, wogegen sich eine größere Anzahl amitotischer Teilungen auffinden ließen, wie solche bei einigen in die Gruppe der Chlamydozoenerkrankungen gehörenden Erkrankungen (Variola, Herpes) als die Regel beschrieben wurden. Demonstration von Lichtbildern. (Wird ausführlich publiziert.)

Personalien.

Feier: Professor Dr. Wagenhäuser in Tübingen feierte seinen 70. Geburtstag.

Gestorben: Nach schwerem Leiden Prof. Dr. A. Bing in Wien, der erste Assistent der Ohrenklinik Politzer, im 74. Lebensjahre. — In Berlin Professor Dr. Hermann Gutzmann, Vorstand der Abteilung für Stimm- und Sprachkranke an der Universitätsklinik für Hals-Nasen-Ohrenkrankheiten.

Verleger, Herausgeber und Eigentümer: Urban & Schwarzenberg, Verlagsbuchhandlung in Wien I, Mahlerstraße 4 (verantwortlich: Karl Urban in Wien IV, Brucknerstraße 8). — Verantwortliche Schriftleiter: Für den otologischen Teil: E. Urbantschitsch in Wien I. Schottenring 24 für den laryngologischen Teil: H. Marschik in Wien IX, Severingasse 1; für den übrigen Teil: Karl Urban in Wien IV, Brucknerstraße 8. — Druck R. Spies & Co. in Wien V, Straußengasse 16 verantwortlich: Rudolf Wielinger in Wien IV, Schleifmühlgasse 7).

Digitized by Google
Original from UNIVERSITY OF MINNESOTA
Generated on 2019-10-24 18:20 GMT / http://hdl.handle.net/2027/umn.31951002684121b
Public Domain in the United States, Google-digitized / http://www.hathitrust.org/access_use#pd-us-google

Verlag von Urban & Schwarzenberg, Wien-Berlin

Kürzlich erschien:

Festschrift
für Prof. Dr. M. Hajek

Enthaltend 72 klinische Abhandlungen aus dem oto-laryngo-rhinologischen Gebiete

(1754 Seiten)

Preis für das Inland ..... M 300.—
für das übervalutige Ausland Schweizer Franken 30.—

Aus dem Inhaltsverzeichnis:

Gehörorgan und Gehirn eines Falles von Taubstummheit und Hypoplasie des Kleinhirnes. Von Prof. Dr. Gustav Alexander, Wien (mit 4 Figuren auf Tafel I bis IV und 7 Figuren im Text).

Vasomotorische Phänomene am Vestibularapparat bei Lues und Labyrinthfisteln. Von Prof. Dr. Robert Bárány, Upsala.

Zur Ätiologie der Retropharyngealabszesse. Von Dozent Dr. Oscar Beck, Wien (mit 1 Figur).

Beitrag zu atypisch verlaufenden Larynxtumoren. Von Dr. J. Belemer, Wien (mit 1 Figur).

Zur Methodik der Gluckschen Totalexstirpation des Kehlkopfes. Von Prof. Dr. Georg Boenninghaus, Breslau.

Beitrag zur Kasuistik der Fremdkörper des Nasenrachens. Von Dr. J. Braun, Wien.

Eine gestielte Krebsgeschwulst des Kehlkopfes. Von Prof. Dr. H. Burger, Amsterdam (mit 2 Figuren).

Der Kehlkopfspiegelbefund beim Asthma bronchiale. Von Dr. Georg Catti, Primararzt d. R. in Fiume.

Beiträge zur Ätiologie und Vakzinebehandlung der Ozaena. Von Prof. Dr. Dem. Styl. Demetriades, Direktor der Ohren-, Nasen- und Kehlkopfabteilung der Universitätspoliklinik (Astyklinik) in Athen und Dr. Constantin Moutoussis, Adjunkt am hygien. und bakteriol. Universitätsinstitut (Athen).

Weitere Erfahrungen über die Behandlung der typischen Nasenrachenfibrome. Von Prof. Dr. Alfred Denker, Halle a. S. (mit 6 Figuren).

Ausbreitung eines Pharynxerysipels auf die Wange durch die Nase und den Tränennasenkanal. Von Dr. G. Dinolt, Wien.

usw.

Digitized by Google
Original from UNIVERSITY OF MINNESOTA
Generated on 2019-10-24 18:20 GMT / http://hdl.handle.net/2027/umn.31951002684121b
Public Domain in the United States, Google-digitized / http://www.hathitrust.org/access_use#pd-us-google

MONATSSCHRIFT FÜR OHRENHEILKUNDE
UND
LARYNGO-RHINOLOGIE

56. Jahrg. 1922. 12. Heft.

Nachdruck verboten.

Original-Artikel.

Hermann Gutzmann †.

(Nach der am 6. Dezember 1922 in der Wiener laryngologischen Gesellschaft gehaltenen Gedenkrede.)

Der 5. November 1922 wird für immerwährende Zeiten ein Trauertag in der Geschichte der Phoniatrie bleiben; denn an diesem Tage schloß Hermann Gutzmann für immer seine guten Augen. Besonders schmerzlich muß es uns berühren, zu wissen, daß die Euphorie, die gerade besonders häufig an das Krankenbett des Arztes als tröstender und Hoffnung verbreitender Engel tritt, ihm versagt blieb. Er war sich der Hoffnungslosigkeit seines Zustandes bewußt. Mitte September erkrankte er an einer Angina, die septischen Charakter annahm, es folgten dann einige Intermissionen, die uns hoffen liessen, daß er die schwere Krankheit überstehen werde. Leider war dies nicht der Fall, er erlag trotz aller aufopfernden Anstrengungen der ärztlichen Kollegen und liebevollster Betreuung der Seinen am 5. November der furchtbaren Septikämie.

Hermann Gutzmann wurde am 29. Jänner 1865 zu Bütow in Pommern als Sohn des Taubstummenlehrers Albert Gutzmann geboren. Dieser selbst war ein hochbegabter Mann, der schon frühzeitig Arbeiten über die Verbesserung der Taubstummenbildung in körperlicher und geistiger Hinsicht schrieb und nach dessen Angaben eine Vorschule für kleine taubstumme Kinder eingerichtet wurde. Aber mehr als das: Aus seiner eingehenden Beschäftigung mit der Sprachphysiologie, der eigentlichen Grundlage für die sprachliche Erziehung taubstummer Kinder, erwuchs sein Interesse für sprachgestörte Kinder überhaupt und schon 1879 publizierte er eine Arbeit über das Stottern und dessen Behandlung. Zu einer Zeit, da noch kein Dozent an irgendeiner Hochschule über Sprachstörungen Vorlesungen hielt, hat Albert Gutzmann Ärzte und Lehrer in diese Spezialdisziplin eingeführt. Die Familie übersiedelte dann nach Berlin, wo er Direktor der städtischen Taubstummenschule wurde. In diesem Milieu wuchs nun sein Sohn Hermann auf; schon während

Digitized by Google
Original from UNIVERSITY OF MINNESOTA
Generated on 2019-10-24 18:20 GMT / http://hdl.handle.net/2027/umn.31951002684121b
Public Domain in the United States, Google-digitized / http://www.hathitrust.org/access_use#pd-us-google

seiner Gymnasialjahre beschäftigte er sich, seinem Vater assistierend, mit Taubstummen und sonstigen Sprachkranken und wurde 1887 nach Absolvierung seiner medizinischen Studien cum laude zum Doktor promoviert. Seine Dissertationsarbeit lautete: „Über das Stottern". 1889 ließ er sich zunächst als praktischer Arzt nieder, — äußere Verhältnisse erheischten es, daß er bald auf eigenen Füßen stehe — aber er beschäftigte sich daneben intensiv mit der Erforschung und Behandlung von Sprachstörungen und schon nach kurzer Zeit widmete er sich dann ganz diesem Spezialfach. Gemeinsam mit seinem Vater begründete er im Jahre 1890 die Medizinisch-Pädagogische Monatsschrift für die gesamte Sprachheilkunde. Unter ständiger Mitarbeiterschaft getreuer Schüler und Freunde fand dieses Organ immer weitere Verbreitung. G. selbst publizierte die meisten seiner Arbeiten in diesem Fachblatte, das er kurze Zeit nach dem im Jahre 1910 erfolgten Ableben seines Vaters, dann weiter gemeinschaftlich mit dem ausgezeichneten Hamburger Phonetiker Prof. Dr. Panconzelli-Calzia unter dem Titel „Vox", Internationales Zentralblatt für experimentelle Phonetik, herausgab.

Von den äußeren Lebensereignissen des Verblichenen erwähne ich noch folgendes: Nachdem G. schon eine große Zahl grundlegender Arbeiten geschaffen hatte und das Spezialfach durch ihn schon vielfach auf festen wissenschaftlichen Tragbalken stand, gelang es ihm, sich im Jahre 1905 auf Grund seiner Arbeit: „Über die Atmungsstörungen beim Stottern" zu habilitieren. Da es vielfach nicht bekannt ist, so gestatte ich mir an dieser Stelle darauf hinzuweisen, daß G. für interne Medizin die Dozentur erhielt. Besonders v. Leyden war es, der sich für ihn warm einsetzte und das Professorenkollegium der medizinischen Fakultät in Berlin auf die schon damals großen Verdienste Hermann Gutzmanns und die wichtige Bedeutung einer wissenschaftlich basierten Stimm- und Sprachheilkunde aufmerksam machte. Das Thema seiner am 30. Jänner 1905 gehaltenen Antrittsvorlesung war: „Die Sprachstörungen als Gegenstand des klinischen Unterrichts", in welcher Vorlesung er auf die engen Beziehungen der Sprachheilkunde fast zu der gesamten medizinischen Klinik hinwies.

Noch hatte G. keine Stätte gefunden, wo für weite und unbemittelte Kreise die Krankheiten der Sprache und Stimme behandelt werden konnten; endlich, 1907, gelang es ihm auf Antrag des preußischen Unterrichtsministeriums eine solche in den Räumen des Poliklinischen Institutes für interne Medizin (Direktor: Geheimrat Prof. Dr. Senator) zu erhalten. Schon 4 Jahre nach seiner Habilitierung erhielt er den Titel Professor. So dankbar er war, für sprach- und stimmgestörte Patienten ein Ambulatorium gefunden zu haben, befriedigt war er erst an jenem Tage, wo er auf die laryngologische Universitätsklinik, die eben Killian nach dem Tode B. Fränkels

Digitized by Google
Original from UNIVERSITY OF MINNESOTA
Generated on 2019-10-24 18:21 GMT / http://hdl.handle.net/2027/umn.31951002684121b
Public Domain in the United States, Google-digitized / http://www.hathitrust.org/access_use#pd-us-google

übernommen hatte, übersiedeln konnte. Ein lang gehegter Wunsch war ihm damit in Erfüllung gegangen. Mit Killian verbanden ihn herzlich-freundschaftliche Beziehungen. Es wird mir unvergeßlich bleiben, mit welch' warmen Worten Prof. v. Eicken, der Nachfolger Killians, am Grabe G.'s dieser Beziehungen gedachte. „Killian", so sagt er ungefähr, „hatte das lebhafteste Interesse für das neue Fach, welches Interesse er dadurch bekundete, daß er viele Monate hindurch zu Füßen G.'s als sein Schüler saß. Ich hatte leider nicht dieses Glück, da ich mit der Übernahme der Klinik als deren neuer Direktor im ersten Jahre meiner Tätigkeit so beschäftigt war, daß ich eben bis nun nicht dazu kam".

An äußeren Ehrungen hat es G. nicht gefehlt. Er war Mitglied des preußischen Landesgesundheitsrates, korrespondierendes Mitglied vieler wissenschaftlicher in- und ausländischer Korporationen, Ehrenmitglied der österr. Ges. f. exper. Phonetik und Sekretär der Berliner Laryngologischen Gesellschaft. In letzterer Stelle erblickte G., wie er mir oft sagte, eine ganz besondere Auszeichnung, nicht nur für seine Person, sondern vielmehr noch für das von ihm vertretene Fach, für dessen Anerkennung die Berliner Kollegen in der Wahl G.'s als Sekretär ihrer wissenschaftlichen Vereinigung so beredten Ausdruck fanden.

Und nun möchte ich über die Lebensarbeit G.'s berichten Fürwahr, keine leichte Aufgabe; denn zirka 300 Publikationen in wenigen Zeilen gerecht zu werden, erfordert viel Nachsicht seitens des Lesers dieses Nekrologes. Ich glaube das, was G.'s Namen zu einem unvergänglichen in der Geschichte der Medizin gemacht hat, in folgende Worte zusammenfassen zu können: Aus einzelnen bis dahin erschienenen Abhandlungen, deren Ergebnisse noch dazu nicht immer einer Nachprüfung standhielten, und hauptsächlich angeregt durch Kussmauls klassisches Werk: „Die Störungen der Sprache" hat Gutzmann nicht nur die Fundamente einer neuen Spezialdisziplin geschaffen, sondern dieselbe durch eine ganz beispiellos intensive Tätigkeit derart ausgebaut, daß dieselbe als selbständige Wissenschaft Aufnahme in die Gesamtmedizin gefunden hat. Glücklich der Arzt, dem eine so ruhmvolle Laufbahn beschieden war, glücklich auch die medizinische Wissenschaft, wenn ihr das Schicksal von Zeit zu Zeit Männer von solchen Qualitäten schenkt! Und dieser Mann hatte ja keine besondere Ausbildung genossen, war nur kurze Zeit an mehreren Kliniken beschäftigt gewesen, war nie Assistent irgend eines berühmten Lehrers — und wurde doch bahnbrechend. Allerdings hatte er eine gute Basis für seine nachmaligen Forschungen in der Arbeit bei seinem Vater gefunden, er hätte aber nie das werden können, was er wurde, wenn er nicht in die Hilfswissenschaften der Phoniatrie, in die Physiologie, Neurologie, Laryngo-Rhinologie, die

Digitized by Google
Original from UNIVERSITY OF MINNESOTA
Generated on 2019-10-24 18:20 GMT / http://hdl.handle.net/2027/umn.31951002684121b
Public Domain in the United States, Google-digitized / http://www.hathitrust.org/access_use#pd-us-google

interne Medizin, die Psychologie und Physik usw. mit einem, wie ich schon oben erwähnte, ganz einzig dastehenden Fleiß und intensivem Studium eingedrungen wäre.

Nur der wichtigsten seiner Arbeiten sei an dieser Stelle gedacht. Vor allem war es das Stottern, das durch ihn in pathogenetischer, klinischer und therapeutischer Beziehung seine gründliche Bearbeitung erfuhr. Die über dasselbe im Jahre 1898 von ihm veröffentlichte Monographie darf wohl mit Recht als ein erstklassiges Werk der medizinischen Gesamtliteratur bezeichnet werden. G. lehrt uns die Atmungsanomalien des Stotterers in primäre und in sekundäre zu klasifizieren, wir erfahren die Bedeutung der sogenannten „Mitbewegungen“ und auch sonst die klinischen Symptome dieser Sprachaffektion und er baut vor unserem Auge die Therapie derselben auf. Dieselbe basiert vor allem auf physiologischen Grundgedanken, aber sie ist zum großen Teile auch eine die psychische Seite des Stotterns berücksichtigende Behandlungsmethode. Ganz unrichtig ist es, wie dies auch jetzt noch häufig geschieht, dieselbe als „gymnastische“ Therapie zu bezeichnen. Die Seele der Gutzmannschen Heilmethode beruht ja darauf, daß der Stotterer so lange bewußt richtig den Stimmeinsatz, die Atmung und die Art der Artikulation lernt, bis es ihm gelingt, auch unbewußt diese drei Komponenten des Sprechaktes richtig zu koordinieren. Und damit sind auch die Richtungslinien für die Behandlung der verschiedenen Formen des Stotterns gegeben. Eine große Anzahl der Arbeiten G.'s sind der Dysarthria articulatoria, dem Stammeln, gewidmet und verdanken wir ihm auch eine ganze Reihe von Hilfsinstrumenten, die den Zweck haben, die für die physiologische Bildung des Lautes richtige Lage der Zunge unterstützen zu helfen. Außerordentlich viel beschäftigte sich G. mit den verschiedenen Formen des Näselns, er zeigte uns auch das Symptomenbild der bis dahin nicht bekannten Rhinolalia mixta und gab uns damit die Indikationen bzw. Kontraindikationen für rhinologische Eingriffe bei diesen Affektionen. Der Neuauflage des vergriffenen und doch immer wieder begehrten Werkes von Adolf Kussmaul fügte er einen Kommentar bei, dessen Gediegenheit und Höhe wissenschaftlicher Forschungsarbeit wohl nicht anders als eine dem Kussmaulschen Werke kongeniale Arbeit bezeichnet werden kann.

Fanden so die Sprachstörungen in Gutzmann ihren großen Baumeister, so wurden die Affektionen der Stimme als solcher nicht weniger gründlich bearbeitet. Durch Untersuchungen an vielen Tausenden von Schulkindern, deren Sprechtonhöhe und deren Gesamtstimmumfang er prüfte, wies er auf die Schäden des Schulgesanges und die Mittel, wie dieselben zu vermeiden seien, hin. Andere Arbeiten beschäftigten sich mit der Stellung des Larynx bei physiologischen und pathologischen

Digitized by Google
Original from UNIVERSITY OF MINNESOTA
Generated on 2019-10-24 18:20 GMT / http://hdl.handle.net/2027/umn.31951002684121b
Public Domain in the United States, Google-digitized / http://www.hathitrust.org/access_use#pd-us-google

Stimmvorgängen; er konnte feststellen, daß beim richtigen Singen der Kehlkopf stets eine Indifferenzlage einzunehmen bestrebt ist, während beim nichtgeübten Sänger oder bei pathologischen Stimmvorgängen starke Exkursionen des Kehlkopfes zu konstatieren sind. Bei einem Teile der letztgenanten Publikationen hatte G. an Prof. Dr. Th. S. Flatau einen vortrefflichen Mitarbeiter. Hervorragend auch seine Arbeiten über habituelle Stimmstörungen, über die Analyse künstlicher Vokale, über die Phonasthenie, über die Sprache Schwerhöriger und Taubstummer, über den Einfluß der Affekte auf Sprache und Stimme usw. Alle diese Erfahrungen und Ergebnisse konnten aber nur auf Basis gediegener physiologischer Kenntnisse und langjähriger Studien gewonnen werden, als deren Frucht wir die „Physiologie der Stimme“ (1909) und „Stimmbildung und Stimmpflege“ (1920) in Form von gemeinverständlichen Vorlesungen von ihm besitzen. Wenn auch in vielen seiner Arbeiten sich der tatsächliche Gedankeninhalt oft wiederholt, immer weiß der Autor dem gestellten Thema wieder neue interessante Seiten abzugewinnen. Sein größtes Werk „Sprachheilkunde“ hatte er eben zum dritten Male umgearbeitet (es erscheint in wenigen Wochen), ein unerbittliches Schicksal nahm ihm für immer die Feder, ach, zu frühzeitig aus der Hand . . .

Wenn ich über Gutzmann als Mensch, als Freund und vor allem als Lehrer sprechen soll, so ist das eine noch viel schwierigere Aufgabe als die Skizzierung seines Lebenswerkes. Ein durch und durch vornehmer, jedem niedrigen Gedanken abholder Charakter, ein tiefernster und dabei doch sonniger Mensch, ein trotz seiner im Fache führenden Position bescheidener Gelehrter, ein von Vorurteilen jeglicher Art freier, stets die Wahrheit suchender und für Kunst und Wissenschaft gleich begeisterter und alle, die ihm näher traten, begeisternder Mann, das war unser Gutzmann, Wer, wie Schreiber dieser Zeilen, das Glück hatte, dem engeren Kreise seiner Schüler angehören zu dürfen, der darf wohl ohne Übertreibung sagen, daß ein derartig herzliches Band, wie es zwischen G. und seinen Schülern bestand, nur selten, ganz selten zu finden ist. Und weit über die engere Lehrzeit bei ihm blieb er ein treuer Freund und Förderer seiner Schüler, die alle mit grenzenloser Verehrung und Liebe an ihm und auch an seiner engeren Familie hingen. Dankbar wollen wir dem Schicksal bei allem Weh und Schmerz, der uns ob seines allzu frühen Hinscheidens erfüllt, sein, daß es uns beschieden war, einen solchen Forscher, einen Mann von derartig hervorragenden Herzens- und Charaktereigenschaften unseren Lehrer nennen zu dürfen, dankbar dem Schicksal auch dafür, daß es ihn erleben ließ, — wie freute er sich besonders darüber! — daß eine Anzahl seiner engeren Schüler in den letzten Jahren die Dozentur erlangte und daß die von ihm begründete Stimm-

Digitized by Google
Original from UNIVERSITY OF MINNESOTA
Generated on 2019-10-24 18:21 GMT / http://hdl.handle.net/2027/umn.31951002684121b
Public Domain in the United States, Google-digitized / http://www.hathitrust.org/access_use#pd-us-google

und Sprachheilkunde immer stets größere Anerkennung in der Gesamtmedizin findet.

Teurer Meister und Lehrer! Ihr Lebenswerk ist aere perennius in den Annalen der Medizin eingegraben, aber ebenso unauslöschlich die Dankbarkeit Ihrer Schüler. Bis zum letzten Atemzuge werden wir uns bestreben, in den von Ihnen gezeichneten Bahnen zu arbeiten, uns bestreben, Jüngern der Wissenschaft, die sich für die Phoniatrie interessieren, in den von Ihnen uns ungezählte Male angegebenen Intentionen die Lehre weiterzugeben, selbst weiter auszubauen, was Sie so herrlich errichtet. Damit werden wir dem Manen Ihres Geistes das schönste und hehrste Totenopfer darbringen. Einziger, Unvergeßlicher, ruhen Sie sanft, — sanft!

Hugo Stern.

Aus der Universitätsklinik für Ohren-, Nasen- und Kehlkopfkrankheiten (Vorstand: Professor Dr. H. Neumann).

Über eitrige Meningitis und Labyrinthoperation.

Von

Dozent Dr. **Oscar Beck** und Dr. **Emil Schlander**,
Assistenten der Klinik.

Es ist bisher unter den Otologen noch keine vollständige Einigung erzielt, ob zur Diagnose einer eitrigen Meningitis eine pathologische Vermehrung der Lymphozyten bzw. das Vorhandensein von polynukleären Leukozyten gehört oder ob außer diesen zellulären Elementen auch der Nachweis von Bakterien im Lumbalpunktat erforderlich ist. Beide Standpunkte haben Vertreter und jede dieser Meinungen stützt ihre Ansicht auf klinische Erfahrung. Es ist aber andrerseits außer Frage, daß die Gefahr, die über jeder eitrigen Labyrintitis schwebt, die Meningitis ist.

Wenn wir nun bei Fällen mit sicherer Ausschaltung beider Anteile des Labyrinths im Anschluß an eine Mittelohreiterung und trübem Lumbalpunktat bzw. einer erheblichen Vermehrung der Formelemente des Liquors eine beginnende Meningitis annehmen, so erscheint diese Annahme auch ohne Bakterienbefund im Liquor gerechtfertigt.

Nach Holger-Mygind ist das wesentlichste Kriterium für die Diagnose einer Meningitis das trübe Lumbalpunktat.

Polynukleäre Leukozyten geben eine schlechtere Prognose als mononukleäre oder als abwechselnd monu- und polunukleäre und ein steriles Punktat ist prognostisch günstiger als ein bakterienhaltiges.

Ebenso meint Denker, daß wir an der Diagnose einer Meningitis nicht zweifeln dürfen, wenn auch keine Bakterien im trüben Punktat gefunden werden. Das Fehlen von Bakterien spricht nach Barth nicht unbedingt dafür, daß keine vorhanden sind, da sie, wenn nicht sehr zahl-

Digitized by Google
Original from UNIVERSITY OF MINNESOTA
Generated on 2019-10-24 18:21 GMT / http://hdl.handle.net/2027/umn.31951002684121b
Public Domain in the United States, Google-digitized / http://www.hathitrust.org/access_use#pd-us-google

reich, unter dem Einfluß der Leukozyten verschwinden können. Daher legt er auf den Nachweis von polynukleären Leukozyten das Hauptgewicht.

Konform mit Barth geht Fleischmann, der ebenfalls bei vorhandenen klinischen, meningitischen Symptomen den Nachweis für die Diagnose Meningitis dann erbracht ansieht, wenn neben trübem Lumbalpunktat vermehrte Zellelemente vorhanden sind, wobei ein Bakteriennachweis nicht unbedingt notwendig erscheint.

In seinem Sammelreferat zur Lehre der intrakraniellen Komplikationen verlangt Blau nach den Publikationen von Hinsberg, Neumann, Schulze, Alexander, Ruprecht, Stadelmann, Großmann, nicht nur trübes Lumbalpunktat, sondern auch Bakteriennachweis für die Diagnose „diffuse Meningitis".

Geht man daher der Sache auf den Grund, warum diese Meinungsverschiedenheit bezüglich des Bakteriengehaltes herrscht, so ist sie wohl darin begrüudet, daß, wie z. B. auch Alexander hervorhebt, sich bei Extraduralabszessen, Hirnabszessen oder eitrigen Hirnsinusthrombosen, die sehr nahe an den intrameningealen Raum heranreichen, trübes Lumbalpunktat mit Leukozytengehalt findet. Dem können wir noch hinzufügen, und zwar auf Grund einer Anzahl genau beobachteter, klinischer Fälle, daß nur bei jenen Hirnabszessen sich Liquorveränderungen finden, bei welchen der Abszeß nahe an die Hirnrinde reicht oder bei welchen, wie schon Neumann hervorgehoben hat, die Ventrikelwand Erweichungen zeigt. Allerdings ist diese Erweichung meist ein Vorstadium des Durchbruchs. Während zur Zeit der Erweichung nur Leukozyten im Punktat nachzuweisen sind, muß selbstverständlich nach erfolgtem Durchbruch der Liquor bakterienhaltig werden. Es ist also ein Liquor mit vermehrten zelligen Elementen der Ausdruck einer beginnenden Infiltration der Hirnhäute, und zwar im speziellen des Subarachnoidalraumes oder des Subduralraumes.

Finden wir also bei einem Kranken mit unbestimmten Hirnsymptomen ein zellig vermehrtes Punktat ohne Bakterien, so kann die Unterscheidung zwischen Hirnabszeß und beginnender Meningitis auf Grund des Punktates allein unmöglich sein. Besteht aber bei einem Kranken eine klinisch festgestellte Ausschaltung des Gesamtlabyrinths und ein pathologischer Liquor, so können die Liquorveränderungen der Ausdruck einer beginnenden, vom erkrankten Labyrinthe ausgehenden Menigitis gedeutet werden [1]). Unter die eben genannte Gruppe von Liquorbefunden sind fünf Fälle zu zählen, die in letzter Zeit an unserer Klinik beobachtet wurden. Die Veränderungen im Punktat auf eine beginnende labyrinthogene Meningitis zu beziehen, wird dadurch zur Gewißheit, daß nach ausgeführter Labyrinthoperation alle Patienten geheilt wurden.

*) Wenn keine Anhaltspunkte für einen Kleinhirnabszeß vorhanden sind

Digitized by Google
Original from UNIVERSITY OF MINNESOTA
Generated on 2019-10-24 18:21 GMT / http://hdl.handle.net/2027/umn.31951002684121b
Public Domain in the United States, Google-digitized / http://www.hathitrust.org/access_use#pd-us-google

Fall I: Die 20jährige Patientin I. W., aufgenommen am 22. V. 1920, leidet seit dem 8. Lebensjahr an beiderseitigem Ohrenfluß, der zeitweilig sistierte und der Patientin keine Beschwerden verursachte. 10 Tage vor der Spitalsaufnahme, am 12. V. 1920, stellte sich links stärkerer Ohrenfluß ein, der seither anhält. Seit 2 Tagen ununterbrochen Übelkeiten und Schwindel. Kein ausgesprochener Kopfschmerz. Angeblich nie Fieber.

Befund bei der Aufnahme: Rechtes Ohr: Große zentrale Perforation mit granulierender Paukenschleimhaut, wenig Sekret. — Linkes Ohr: Totaldestruktion des Trommelfells. Attik-Antrum cholesteatom. Fötides Sekret.

Funktionsprüfung: Taubheit links (mit Hörschlauch geprüft). Weber nach rechts, Rinne rechts negativ, links ∞ negativ. Knochenleitung rechts verlängert, links verkürzt. c^4, C_I rechts positiv. Stimmgabeln links nicht gehört.— Rotatorischer, spontaner Nystagmus zweiten Grades nach rechts, spontanes Vorbeizeigen nach links in beiden Armen. — Kalorisch rechts: Prompte Reaktion mit typischen Fall- und Zeigereaktionen. Kalorisch links: Der Nystagmus zweiten Grades verändert sich in einen dritten Grades. Verstärkung des spontanen Vorbeizeigens nach links. Bei Spülung mit 48-grädigem Wasser wird der Nystagmus bei Geradeblick schwächer, wobei die Zeigereaktionen nach links nicht deutlich zu beeinflussen sind. Während der heißen Spülung Übelkeit und Brechreiz.

24. V.: In der Nacht Erbrechen, kein Fieber, Puls 60, Nystagmus wie früher.

25. V.: Beim Aufsetzen im Bett Schwindelgefühl, spontaner Nystagmus etwas schwächer, kein Erbrechen. Affebriler Augenhintergrund beiderseits normal.

31. V.: Temperatur: 37·5. Seit gestern Mittag Fazialparese links in allen drei Ästen, wobei der Mundast am stärksten betroffen ist. Labyrinthprüfung links ergibt sicher erhaltene Reaktion mit typischem Vorbeizeigen. Wegen der Fazialparese Radikaloperation.

Operation: 31. V. Warzenfortsatz sklerotisch an der Spitze ein diploetisches Nest. Antrum eng, nach hinten oben ausgebuchtet, im Attik und Antrum spärliche Cholesteatomschuppen und Granulationen. Nur der Hammergriff erhalten, in derbe Granulationen eingebettet, Bogengang normal, Zellen zwischen den Bogengängen. An der Spitze entleert sich unter Druck aus einer retrofazial gelegenen Zelle dicker Eiter. Sinus und Dura nirgends freigelegt. Plastik nach Neumann. Usuelle Wundversorgung.

2. VI.: 38·7. Spontaner Nystagmus zur gesunden Seite, wie vor der Operation. Fazialis im Mundast etwas stärker. Wundschmerzen, daher Verbandwechsel, bei dem die Wundränder leicht entzündet und die Wundumgebung infiltriert erscheinen, Lüftung der Nähte.

5. VI.: 39·3. Schmerzen in der Wunde. Spontaner Nystagmus nach beiden Seiten.

6. VI.: 38. Wundschmerzen.

7. VI.: 38·1 Morgentemperatur.

Beim raschem Aufsetzen Schwindelanfälle. Weber im Kopf. Laute Sprache links nicht gehört. Kein Fistelsymptom. Spontaner Nystagmus nach beiden Seiten verstärkt.

7. VI.: Mittags Verbandwechsel. Komplette Taubheit. Vestibularapparat unerregbar. Temperatur 39·5, Fazialis in allen drei Ästen, besonders im Mundast gebessert. 11 Uhr abends Labyrinthoperation: Freilegung des Sinus vom oberen Knie bis zum unteren, der Knochen in der Umgebung des Blutleiters überall ostitisch verändert und blutreich. An der Spitze in einer Zelle wenig Eiter. Sinus schlaff, seine Wand mit Auflagerungen bedeckt, nach oben und unten wird gesunde Sinuswand erreicht. Sinus scheint bluthaltig zu sein. Durchführung der typischen Labyrinthoperation nach Neumann. Labyrinth hyperämisch. Horizontaler Bogengang an der Ampulle angerauht (Fistel?). Bei der Entfernung der Granulationen und Splitter aus dem Mittelohr zuckt nach Meldung des Narkotiseurs der Fazialis zweimal. Die Dura der hinteren Schädelgrube wird bis an den Labyrinthkern zipfelförmig freigelegt, sie erscheint normal. Mittlere Schädelgrube nicht freigelegt.

Digitized by Google
Original from UNIVERSITY OF MINNESOTA
Generated on 2019-10-24 18:21 GMT / http://hdl.handle.net/2027/umn.31951002684121b
Public Domain in the United States, Google-digitized / http://www.hathitrust.org/access_use#pd-us-google

Lumbalpunktion: Rasche Tropfenfolge, Liquor klar, 112 Zellen im mm^3, meist polynukleare.

9. VI.: Puls 72, P. S. R. beiderseits gesteigert, links mehr als rechts, sonst negativer Nervenbefund. Kein Schwindel, spontaner Nystagmus nach beiden Seiten, Vorbeizeigen im linken Arm nach außen, rechts richtiges Zeigen.

Augenbefund: Im rechten Auge leichte Erweiterung der Venen.

13. VI.: Kein spontaner Nystagmus, Fazialparese im Rückgang.

Epikrise: Es handelt sich um eine 20jährige Patientin, die seit ihrem achten Jahr an beiderseitigem Ohrenfluß leidet und bei der 10 Tage vor der Spitalsaufnahme ohne eine ihr bekannte Ursache ein akuter Nachschub am linken Ohr aufgetreten ist. Fieber bestand nicht, dagegen beherrschten Labyrinthsymptome das Krankheitsbild. Die Patientin war am linken Ohre taub, klagte über Schwindelgefühl, litt an häufigem Erbrechen und zeigte bei erhaltener Labyrinthfunktion links einen spontanen Nystagmus nach rechts bei Blick nach rechts und geradeaus. Während des Spitalsaufenthaltes entwickelte sich am neunten Tage eine Fazialparese der linken Seite, die wohl alle drei Äste befiel, aber im Mundast am stärksten war. Die zur Zeit der Fazialparese und wegen der Fazialparese neuerlich vorgenommene Labyrinthprüfung ergab denselben Befund wie bei der Aufnahme. Bei der wegen der Fazialparese sofort ausgeführten Totalaufmeißelung fand sich eine retrofaziale, mit Eiter erfüllte Zelle. Nach kurzem fieberlosen Verlauf stieg die Temperatur auf 38·7. Beim Verbandwechsel zeigte sich eine Entzündung der Wundränder und Infiltration der Wundumgebung. Trotz Lüftung und Dunstverband stieg die Temperatur auf 39·3, sank dann auf 38, um am nächsten Tag 39·5 zu erreichen. Es konnten also die lokalen Veränderungen der Wunde für diese hohen Temperaturen nicht mehr verantwortlich gemacht werden, um so mehr als schon 2 Tage nach der Lüftung der Nähte die Wunde und deren Umgebung normal erschienen. Der Eindruck, den die Patientin machte, die Fieberbewegung vor allem, der Mangel jeglicher labyrinthärer Symptome, ferner der Umstand, daß bei der ersten Operation eine große, retrofazial gelegene Zelle gefunden wurde, die mit Eiter erfüllt nach vorne gegen den Sinus heranzureichen schien, machten die Annahme einer Sinuserkrankung naheliegend.

Trotz dieser Annahme wurde eine neuerliche Labyrinthprüfung vorgenommen, die komplette Taubheit und vestibulare Unerregbarkeit ergab. In der Annahme einer eventuellen Sinuserkrankung wurde bei der nun vorgenommenen Operation der Sinus vom oberen bis zum unteren Knie freigelegt. Der Sinus erschien auffallend schlaff und mit Auflagerungen bedeckt, machte jedoch nicht den Eindruck, als ob ein Thrombus sich darin befände und auch das Aussehen des Sinus gab keine Erklärung für die hohen Temperaturen. Es wurde daher die Labyrinthoperation vorgenommen. Die Labyrinthausschaltung zwischen der ersten und zweiten Operation war symptomlos aufgetreten und hatte sich unter dem Bild einer Sinuserkrankung entwickelt. Die im Anschluß an die Operation vorgenommene Lumbalpunktion, die etwas erhöhten Druck

Digitized by Google
Original from UNIVERSITY OF MINNESOTA
Generated on 2019-10-24 18:21 GMT / http://hdl.handle.net/2027/umn.31951002684121b
Public Domain in the United States, Google-digitized / http://www.hathitrust.org/access_use#pd-us-google

und erhebliche Zellvermehrung (112 Zellen), meist polynukleäre, ergab, gab nun die Erklärung für jenes Fieber ab, das wir auf eine Sinuserkrankung beziehen mußten.

Es bestand eine beginnende Meningitis. Daß die Meningitis, die Fieberursache sein mußte, geht untrüglich aus dem weiteren fieberlosen Verlauf und der vollständigen Heilung der Patientin hervor.

Fall II: K. H., 21 Jahre, Motorführer, aufgenommen am 12. V. 1920. Seit Jahren Ohrenfluß. Vor 3 Tagen Polypenextraktion außerhalb der Klinik. Vorher bestanden Kopfschmerzen, von geringer Stärke. Nach der Entfernung der Polypen wurden die Kopfschmerzen stärker, außerdem soll Fieber und intensiver Schwindel aufgetreten sein.

Kopfschmerzen, besonders in der Stirn- und Hinterhauptgegend, der Gang ist schwankend, Brechreiz, so daß Patient seit 3 Tagen keine Nahrung zu sich nehmen konnte.

Befund bei der Aufnahme: Fieber 37·3, Puls 62. Rechtes Ohr: normal. Linkes Ohr: Reichlich übelriechendes Sekret, Gehörgang im Mittelohr von Cholesteatommassen erfüllt.

Funktionsprüfung: Rechtes Ohr: Hört und reagiert normal. Linkes Ohr: Komplette Taubheit, vestibulare Unerregbarkeit, spontaner Nystagmus dritten Grades nach rechts. Starke Kopfschmerzen.

Nervenbefund: Kornealreflexe infolge der starken Lichtscheu nicht zu prüfen. P. S. R., B. D. R., Cr. R. beiderseits lebhaft, sonst negativer Befund.

Sofortige Operation: Typischer Hautschnitt, Warzenfortsatz sklerotisch, Antrum erweitert und mit Cholesteatommassen erfüllt. Typische Totalaufmeißelung, Gehörknöchelchen nicht auffindbar. Die Sondierung des Promontoriums zeigte, daß in der Gegend des ovalen Fensters ein Granulationspfropf sitzt und die Sonde neben demselben mühelos ins Vestibulum eindringt. Freilegung des Sinus und der Dura der hinteren Schädelgrube im Trautmannschen Dreieck. Dura normal. Labyrinthoperation nach Neumann. Der Knochen der Labyrinthkapsel ist in der hintersten, obersten Partie erweicht und graurot. Plastik. Verband.

Lumbalpunktion: Abfluß in rascher Tropfenfolge, Liquor trüb, 1200 polynukleare Leukozyten im Kubikzentimeter.

Normaler Wundverlauf ohne Temperaturen.

10 Tage nach der Operation starke Kopfschmerzen, Puls 56. Normale Temperatur. Leichte Fazialparese in allen drei Ästen, die bis zur vollständigen Heilung der Operationswunde an Stärke zunimmt und sich zu einer kompletten Paralyse ausbildet. Der Kranke wurde am 13. Juli 1920 geheilt entlassen.

Epikrise: Bei einem 21jährigen Menschen besteht seit Jahren eine chronische Eiterung. Drei Tage vor der Spitalaufnahme wurde eine Polypenextraktion vorgenommen, bei der der Steigbügel luxiert, bzw. entfernt wurde, da bei der Operation das ovale Fenster leer gefunden wurde. Unmittelbar im Anschluß an diesen Eingriff traten die typischen subjektiven und objektiven Symptome einer Labyrinthausschaltung auf. Drei Tage nach Beginn dieser Erscheinungen wurde die Labyrinthoperation und im Anschluß an diese die Lumbalpunktion ausgeführt. Der Liquor war trüb, stand unter erhöhtem Druck und hatte 1200 polynukleäre Leukozyten im Kubikzentimeter. Als klinische Zeichen einer Meningealreizung bestanden Lichtscheu, ausgesprochener Druckpuls und Steigerung der Reflexe. Das Lumbalpunktat zeigte eindeutig meningitische Ver-

Digitized by Google
Original from UNIVERSITY OF MINNESOTA
Generated on 2019-10-24 18:21 GMT / http://hdl.handle.net/2027/umn.31951002684121b
Public Domain in the United States, Google-digitized / http://www.hathitrust.org/access_use#pd-us-google

änderungen: trübe Farbe, Vermehrung der zellulären Elemente, erhöhten Druck. Der Liquor war jedoch mikroskopisch und kulturell steril.

In beiden vorliegenden Fällen bestand eine akute Labyrinthausschaltung, bei dem einen Fall mit stürmischen Symptomen einhergehend, bei dem anderen mit hohem Fieber und symptomloser Labyrinthausschaltung. Beide Fälle wurden wenige Tage nach der Ausschaltung operiert und zeigten erhöhten Druck des Liquors, die zellulären Elemente waren bedeutend vermehrt, das Punktat bakterienfrei. Der Befund von polynukleären Leukozyten beweist, daß in beiden Fällen die Meningen nicht bloß serös durchtränkt, sondern sicherlich schon eitrig infiltriert waren. Der negative Bakterienbefund unserer Fälle ist vor allem auf die kurze Dauer der Meningealinfektion zurückzuführen. Sie kamen also zu einem Zeitpunkt zur Operation, in dem die Meningitis noch zu beherrschen war, und zwar durch ausgiebige und rechtzeitige Eliminierung des Labyrintheiterherdes.

Fall III: J. L., 36 Jahre alt, Bauer, aufgenommen am 25. I. 1921. Seit 18 Jahren ununterbrochen Ausfluß aus dem rechten Ohr. Ende Dezember 1920 Verschlechterung des Leidens. Der Ausfluß sistierte durch 3 Tage, während dieser Zeit Kopfschmerzen, Drehschwindel und Erbrechen. Eine ähnliche Attacke 2 Tage vor der Aufnahme (am 23. I.) Schwindel und Erbrechen bestehen noch bei der Aufnahme.

Rechtes Ohr: Obturierender, ziemlich derber Polyp, fötide Sekretion, Warzenfortsatz frei. Links: Katarrhalisch verändert. Temperatur 36·6, Puls 65.

Funktionsprüfung: Rechts taub (mit den üblichen Methoden geprüft) und vestibulär für alle Reize unerregbar. Weber nach links. Rotatorischer Spontannystagmus zweiten Grades nach links. Spontanes Vorbeizeigen nach rechts.

27. I. Bis heute ohne eigentliche Beschwerden, außer Schwindelanfällen, besonders beim Aufsetzen. Heute heftige Kopfschmerzen, besonders im Hinterhaupt, die nachts sich bis zur Unerträglichkeit steigern, geringe Nackensteifigkeit, Druckempfindlichkeit der Halswirbelsäule. P. S. R. gesteigert.

27. I. Operation: Typischer Hautschnitt, sklerotischer Warzenfortsatz, weites geräumiges Antrum, darin und im Attik zerfallendes Cholesteatom; am Tegmen antri Granulationen, nach deren Entfernung die Lamina vitrea gesund aussieht. Defekt des Tuber ampullare. Der Bogengang liegt in zirka 4 mm Ausdehnung frei, die Bogengangsrinne bräunlich verfärbt. Zwischen die Bogengänge hinein geht eine tiefe Bucht, in der sich Cholesteatom vorfindet. Im Mittelohr, besonders in der Stapesgegend, auffallend derbe Polypen. Beim Abkratzen des Promontoriums zuckt der Fazialis zweimal. Freilegung der Dura der mittleren Schädelgrube, starke Spannung derselben. Eröffnung des Labyrinths nach Neumann, hintere Schädelgrube freigelegt, starke Hyperämie im Labyrinth, kein Liquorabfluß.

Lumbalpunktion: Trüber Liquor, hoher Druck, Pandy +, Nonne-Appelt +, 1226 Zellen im Kubikmillimeter, vorwiegend polynukleäre. Kultur und Ausstrich steril.

28. I. Spontannystagmus unverändert, nachts unruhig. Kopfbewegung etwas eingeengt, neurol. negativ.

29. I. Kopfschmerzen geringer, Druck am Scheitel, Nystagmus zur gesunden Seite ersten Grades.

4. II.: Subjektives Wohlbefinden, Nystagmus ersten Grades nach links, seit 1. II. fieberfrei.

7. III.: Geheilt entlassen.

Epikrise: Bei diesem 36jährigen Patienten besteht seit ungefähr 18 Jahren eine Eiterung im rechten Ohr. Zur Zeit der Aufnahme bestanden

Digitized by Google
Original from UNIVERSITY OF MINNESOTA
Generated on 2019-10-24 18:21 GMT / http://hdl.handle.net/2027/umn.31951002684121b
Public Domain in the United States, Google-digitized / http://www.hathitrust.org/access_use#pd-us-google

die Erscheinungen einer im Abklingen begriffenen akuten eiterigen Labyrinthentzündung mit Nystagmus dritten Grades zur gesunden Seite, Schwindel und Erbrechen. Die Funktionsprüfung ergab am rechten Ohre eine komplette Ausschaltung beider Anteile des Labyrinths. Neurologisch wiesen die Symptome auf Mitbeteiligung der Meningen hin. Deshalb wurde auch bei der Labyrinthoperation die Dura der mittleren und hinteren Schädelgrube vor der Eröffnung des Labyrinths breit freigelegt, denn nur bei Vorhandensein meningitischer Erscheinungen legen wir prinzipiell, auch wenn es technisch nicht notwendig erscheint, beide Duren vor der Eröffnung des Vestibulums frei.

Im Lumbalpunktat, das anschließend an die Operation entnommen wurde, fanden sich 1226 vorwiegend polynukleäre Zellen im Liquor, in der Kultur und im Ausstrich war die Spinalflüssigkeit steril. Weil nach der Operation die Erscheinungen restlos abklangen, hielten wir uns nicht für berechtigt, bloß zu wissenschaftlichen Zwecken eine neuerliche Lumbalpunktion vorzunehmen.

Fall IV: F. B., 28 Jahre alt, Beamter, aufgenommen an 20. V. 1921. Ohrenleidend seit Kindheit, Ausfluß aus dem linken Ohr seit dieser Zeit mit Unterbrechungen. Seit 14 Tagen stärkerer Ausfluß und Schmerzen, seit 10 Tagen kommt Erbrechen ohne eigentliche Übelkeiten hinzu. Seit 3 Tagen bemerkt Patient, daß er das linke Auge nicht schließen kann, und daß ihm beim Trinken das Wasser aus dem linken Mundwinkel herausfließt. Schwindel bestand angeblich nie, augenblicklich kein Fieber, kein Schüttelfrost.

Rechtes Ohr: Annäherd normal.

Linkes Ohr: Hochgradige Senkung der h. o. Gehörgangswand, auf der Senkung erbsengroße Granulation, Cholesteatomdurchbruch.

Fötide Sekretion, Fazialisparese links in allen drei Ästen.

	R.	L.
Zimmerweite	Konversationssprache / Flüstersprache	taub
	← Weber	
	+ Rinne ∞ —	
normal	Schwabach	verk.
	+ C_1 0	
	+ c^4 0, kein Spontannystagmus	
normale Reaktion	Kalorisch und auf Drehung	unerregbar.

Interner Befund negativ. Neurologischer Befund ohne Besonderheiten mit Ausnahme der Fazialisparese. Temperatur bei der Aufnahme 36·2.

21. V.: Druckempfindlichkeit der oberen Halswirbelsäule, starke Kopfschmerzen, angedeuteter Kernig, Babinski, Oppenheim negativ, P. S. R. links gesteigert, Temperatur 37·4, Puls 84. Nachts öfter Erbrechen.

Augenbefund: Beiderseits ganz scharf begrenzte Papillen, nasal gut gefärbt. Temporal beginnt schon nahe dem Rande die physiologische Exkavation, die zentral zu einem tiefen Trichter sich entwickelt. Die Gefäße nicht eingescheidet, Venen stark gefüllt, Zeichen einer Stauungspapille oder meningealer Papillitis bestehen nicht (Dr. Urbanek).

21. V. Operation: Typischer Hautschnitt. Unter der Spina supra meatum eine Fistelöffnung, aus der sich wenig übelriechender Eiter entleert. Kortikalis sehr hart, unter dieser erscheint die Matrix eines Cholesteatoms, das den ganzen Warzenfortsatz bis an die Kortikalis eingeschmolzen hat; die Zerstörungen reichen in der Tiefe bis an den Labyrinthkern und Fazialis, der unterhalb des Bogenganges, in

Digitized by Google
Original from UNIVERSITY OF MINNESOTA
Generated on 2019-10-24 18:21 GMT / http://hdl.handle.net/2027/umn.31951002684121b
Public Domain in the United States, Google-digitized / http://www.hathitrust.org/access_use#pd-us-google

Granulationen eingebettet, freiliegt. Zuckung bei Berührung der Granulationen. Radikaloperation. Dura der mittleren Schädelgrube und Sinus auf Linsengröße freiliegend; der Bogengang zeigt eine breite Fistel. Oberhalb und unterhalb dieser breiten Fistel sitzen breite Exostosen, die abgemeißelt werden. Labyrinthoperation nach Neumann gestaltet sich insofern etwas atypisch, als die Fistel am horizontalen Bogengang mit dem glatten Ende des hinteren Bogenganges zu einem Lumen vereinigt wird, im Vestibulum und in der Kochlea Granulationen. Plastik nach Neumann, Tamponade, Verband.

Lumbalpunktion: Erhöhter Druck, reichliche polynukleare Leukozyten (30 im Kubikmillimeter), spärlich Lymphozyten, Kultur steril. Nach der Operation Temperaturanstieg auf 39·8 bei 90 Puls, Blasenkrampf. Sensorium frei, Nackensteifigkeit, kein Nystagmus.

22. V.: Schmerzen in der Blasengegend, maximale Temperatur 35·6, Puls 72. neurologisch keine deutlichen meningealen Symptome.

23. V.: Morgens relatives Wohlbefinden, klagt nur über Wundschmerzen, 37·5, Puls 84.

26. V.: Fortschreitende Besserung, keine meningealen Symptome, am Abend 38·3, Puls 84.

30. V.: Subjektives Befinden nicht schlecht, 38·7, neurologisch negativ.

31. V.: Verbandwechsel, starke Infiltration der Weichteile, Wunde speckig belegt, Drüsen im Kieferwinkel stark druckempfindlich. N. M. 40°, Puls 120. Erysipel.

1. bis 12. VI.: Erysipel, das sich über den Hals, Gesicht und Stirne erstreckt.

17. VI. Fieberfrei. Wunde stark sezernierend.

Zweitägiger V. W. 26. VI. wird hinter dem rechten Ohre ein großer Abszeß inzidiert.

4. VII. Patient wird in ambulatorische Behandlung entlassen, die Operationshöhle von Granulationen erfüllt, mäßige Sekretion.

Epikrise: Bei diesem Kranken fehlen in der Anamnese schwere Labyrinthattacken, wenn auch Erbrechen und etwas Übelkeit vom Patienten angegeben wurden. Das Hervorstechendste war die komplette Fazialparese der ohrkranken Seite. Otoskopisch fand sich ein Cholesteatomdurchbruch, fötide Sekretion und komplette Ausschaltung des Kochlear- und Vestibularapparates. Spontannystagmus war nicht vorhanden; neurologisch wiesen die Druckempfindlichkeit der Halswirbelsäule der angedeutete Kernig, die gesteigerten P. S. R. auf Mitbeteiligung der Meningen hin. Diese mit geringen Symptomen einhergehende Labyrinthausschaltung ist dann auf Labyrinthnekrose bzw. auf Vorhandensein eines Labyrinthsequesters um so verdächtiger, wenn sie mit einer Fazialisparese derselben Seite kombiniert ist. Es zeigte sich auch bei der Operation, daß das Labyrinth sequestiert war, der Bogengang eine breite Fistel aufwies, deren beide Ränder durch Exostosen verdickt waren. An dieser Stelle lag auch der Fazialis in Granulationen eingebettet frei. Da wir die Labyrinthoperation nicht nach einem feststehenden Schema vornehmen, sondern die Technik den anatomischen Verhältnissen und den pathologischen Veränderungen im gegebenen Fall anpassen, wurde bei diesem Fall das glatte Ende des horizontalen Bogenganges nicht mit der Ampulle des sagittalen vereinigt, sondern weil es technisch leichter und den vorhandenen Destruktionen entsprechend naheliegender war, wurde das arrodierte Crus commune mit dem glatten Ende des horizontalen Bogenganges

Digitized by Google
Original from UNIVERSITY OF MINNESOTA
Generated on 2019-10-24 18:21 GMT / http://hdl.handle.net/2027/umn.31951002684121b
Public Domain in the United States, Google-digitized / http://www.hathitrust.org/access_use#pd-us-google

vereinigt, um auf diesem Wege das Vestibulum von rückwärts her zu eröffnen.

Die Lumbalpunktion ergab außer deutlich erhöhtem Druck reichlich polynukleäre Leukozyten, spärliche Lymphozyten; kulturell waren keine Bakterien nachzuweisen. Am 5. Tage nach der Operation waren die meningealen Erscheinungen bereits verschwunden; die Temperatur von 38·6 erklärt sich durch den Beginn eines von der Wunde ausgehenden Erysipels. Auch bei diesem Kranken haben wir eine weitere Lumbalpunktion mit Absicht nicht vorgenommen, da deren Durchführung vom Standpunkte des Kranken nicht zu rechtfertigen gewesen wäre.

Fall V: A. F., 38 Jahre alt, Hilfsarbeiter, aufgenommen an 20. X. 1920. 1903 wurden ihm dreimal Polypen aus dem rechten Ohr entfernt, ohne daß er von einer vorausgegangenen Erkrankung etwas wußte; seither soll er auf dem rechten Ohr schlecht hören. Im Mai 1920 bemerkte er plötzlich, daß er auch auf dem linken Ohr schwerhörig wurde. Er suchte damals unsere Klinik auf. Das Ohr floß den Sommer über, ohne daß er weitere Behandlung aufsuchte. Seit August hört er links merklich schlechter. Vor einem Monat hatte er mehrere Male des Tages Schwindel. Vor 14 Tagen heftige Schmerzen in der linken Gesichtshälfte mit einer Schwellung bis zu den Augenlidern. Kein Fieber, kein Ohrensausen, seit 14 Tagen links Fazialisparese.

Status: Temperatur 36·4.

Rechtes Ohr: Gehörgang durch einen fibrösen Polypen bis zum Eingang verlegt. Im Gehörgang spärlich fötides Sekret.

Linkes Ohr: Maximale Senkung der oberen Gehörgangswand. Starke fötide, schleimig-eitrige Sekretion. Das Sekret verdeckt auch den unteren Teil des geröteten Trommelfells. Etwas Druckschmerz am Warzenfortsatz, Spitze nicht empfindlich. Fazialparese in allen drei Ästen.

[Funktionsprüfung: Rechtes Ohr: V = 30 cm, v = 0. Linkes Ohr: Vokalgehör? Weber nach rechts, Rinne rechts negativ, links unendlich negativ. Einstellungsnystagmus bei Blick nach links. Kalorische Reaktion rechts erhalten, links negativ. Die Drehreaktion spricht für Ausschaltung des linken Labyrinths.

Operation: Dicke Kortikalis, Warzenfortsatz diploetisch. Sinus sehr stark vorgelagert. Radikaloperation. Im Mittelohr reichlich Granulationen. Hammer, Amboß kariös. Der glatte Teil des horizontalen Bogenganges ist durch Granulationen ersetzt. Der Fazialis liegt an der hinteren Pyramidenfläche frei und ist außerdem zwischen Bogengang und ovalem Fenster ergriffen. Das ovale Fenster ist leer, das Promontorium erweicht. Der dem Sinus anliegende Teil der Dura der hinteren Schädelgrube etwas verändert. Beim Eingehen mit der Labyrinthsonde in den horizontalen Bogengang fällt diese in das Labyrinth hinein. Labyrinthoperation nach Neumann. Das Vestibulum ist von rückwärts bereits erweicht, mit Granulationen durchsetzt, der frontale Bogengang eröffnet, Erweiterung des Vestibulums von rückwärts, die Sonde dringt unter dem Fazialis durch und erscheint im ovalen Fenster.

Vom ovalen Fenster aus wird die erweichte Kochlea mit dem scharfen Löffel eröffnet. Dura der mittleren Schädelgrube freigelegt, etwas verändert. Zweilappenplastik, Verband.

Am Nachmittag geringer Nystagmus nach rechts und links. Erbrechen bis zum ersten Verbandwechsel, bei dem die Wunde normal befunden wurde, kein Fieber. Neurologisch negativer Befund. Es besteht etwas Nystagmus nach rechts und ein sehr deutlich rotatorischer Nystagmus nach links. In den Folgetagen war der Patient auffallend schläfrig, klagte über keinerlei Schmerzen. Am Nystagmus änderte sich nichts. Die Temperaturen stiegen bis 38°, am 31. X. auf 39°.

Digitized by Google
Original from UNIVERSITY OF MINNESOTA
Generated on 2019-10-24 18:21 GMT / http://hdl.handle.net/2027/umn.31951002684121b
Public Domain in the United States, Google-digitized / http://www.hathitrust.org/access_use#pd-us-google

Am 3. XI. wurde bei völlig negativem Befund an den Nerven von Dr. Bachstez festgestellt: Beide Papillen deutlich geschwollen, verwaschen, Venen weit und geschlängelt. Papillitis beider Augen.

Lumbalpunktion am nächsten Tag trüb, Pandy ++, Nonne-Appelt +, das ganze Gesichtsfeld in der Kammer voller Zellen, unter denen die mononukleären überwiegen. Kulturell gramnegative Bazillen. Vom 1. bis 4. XI. erreichen die Temperaturen nicht 38°. Wegen Verdacht auf Hirnabszeß Nachoperation. Die bereits freiliegende Dura der mittleren Schädelgrube wird von rückwärts bis gegen die Pyramidenspitze breit freigelegt, sie ist kaum verändert, dagegen stark vorgewölbt. Breite Freilegung der Dura der hinteren Schädelgrube vom medialen Sinusrand bis über den Labyrinthkern hinaus, nachdem der Knochen der hinteren Pyramidenfläche stark verdünnt und Teile des Labyrinths abgemeißelt werden. Wegnahme der Pyramidenkante in ihrer ganzen Länge mit Ausnahme des lateralsten Teiles, der auf zirka ½ cm Länge am Petrosuswinkel stehen gelassen wird. Dura der hinteren Schädelgrube nicht wesentlich verändert. Punktion des Schläfelappens und Kleinhirns negativ. Breite Inzision der Dura der mittleren Schädelgrube, wobei ein Duragefäß quer durchschnitten stärker blutet. Nach der Inzision wölbt sich das Gehirn kaum vor. Inzision der hinteren Schädelgrube. Wundversorgung. In den folgenden Tagen kein Nystagmus. Neurologisch negativ.

Augenbefund vom 8. XI.: Beiderseits frisch ausgebildete Stauungspapille. Niveaudifferenz 2 bis 3 D. Am 14. XI. Fieber 38°. Babinski, Oppenheim links angedeutet, jedoch nicht sicher festzustellen. Keine Pulsverlangsamung.

Lumbalpunktion: Sehr zellreiches Sediment, in demselben vorwiegend größere einkernige Zellen, zahlreiche Leukozyten, mikroskopisch und kulturell negativ.

17. XI.: 38·1, starke Schläfrigkeit, Puls 76, Inzision des Schläfelappens in drei Richtungen negativ. Zwei Inzisionen des Kleinhirns negativ. Durch die Inzision im Schläfelappen wölbt sich sehr wenig Gehirn vor. Bis 19. XI. Status idem, vielleicht weniger Schläfrigkeit.

Augenbefund: Stauungspapille beiderseits prominenter und breiter geworden (2½ D). Papillen mehr grau. Venen deutlicher abgeknickt, kleine Blutungen an der Papille rechts. Bis zum 4. XII. erholt sich Patient zusehends, die Schläfrigkeit ist ganz verschwunden; neurologisch negativ. Er hat den Wunsch, aufzustehen und herumzugehen. Wunde normal. Augenbefund vom 4. XII.: Stauungspapille beiderseits ganz bedeutend zurückgegangen, keine Niveaudifferenz. Begrenzung beiderseits temporal schon deutlich. Papilen noch deutlich rot gefärbt. Bis zum heutigen Tag normale Temperaturen, normaler Puls. Neurologisch negativ. Patient fühlt sich vollständig gesund.

Epikrise: Bei diesem Kranken bestand eine beiderseitige chronische Mittelohreiterung, links mit Ausschaltung beider Anteile des Labyrinths und einer seit 14 Tagen bestehenden Fazialislähmung; bei der in derselben Sitzung vorgenommenen Radikal- und Labyrinthoperation wurden die in der Operationsgeschichte beschriebenen Veränderungen gefunden. Das Hervorstechendste im postoperativen Verlauf war eine auffallende Schläfrigkeit. Das Wort Somnolenz würde sicher zuviel sagen. Trotz des negativen neurologischen Befundes und des Mangels jeglicher Klage des Patienten wurde eine Augenuntersuchung veranlaßt, die bei dem Ergebnis einer Stauungspapille die Veranlassung zur Lumbalpunktion abgab. Bei dieser und bei der folgenden Lumbalpunktion war das Punktat trübe, enthielt reichlich Zellen, auch polynukleäre, war jedoch in beiden Punktaten kulturell und mikroskopisch steril. Bei negativem neurologischen Befund war am 16. Tage post operationem die Stauungspapille

Digitized by Google
Original from UNIVERSITY OF MINNESOTA
Generated on 2019-10-24 18:21 GMT / http://hdl.handle.net/2027/umn.31951002684121b
Public Domain in the United States, Google-digitized / http://www.hathitrust.org/access_use#pd-us-google

voll ausgebildet und erreichte am 27. Tage nach der Operation ihre größte Prominenz. Der Verdacht auf Hirnabszesse wurde dadurch immer geringer, da 5 Punktionen bzw. Inzisionen des Schläfenlappens und 3 des Kleinhirns keinen Eiter ergaben. Zirka 42 Tage nach der Operation war die Stauungspapille im Abnehmen und bildete sich von dieser Zeit an spontan zurück. Nur einmal im Verlaufe der Erkrankung hatte es den Anschein, als wäre links ein Babinski und Oppenheim auszulösen. Es waren aber diese Reflexe so undeutlich ausgeprägt, daß ihr Vorhandensein nicht mit Sicherheit behauptet werden kann. Auch Pulsverlangsamung war niemals vorhanden. Die letzte Augenuntersuchung am 8. I. 1921 zeigte, daß die Stauungspapille vollständig verschwunden ist.

Es handelt sich also um eine meningeale Reizung, bei der klinisch als einziges Symptom, abgesehen von der Schläfrigkeit, die Stauungspapille das klinische Bild beherrschte. Der Kranke steht bis zum heutigen Tage in Beobachtung der Klinik und ist trotz des großen Eingriffes und der Punktionen bzw. der Inzisionen im Schläfenlappen und im Kleinhirn imstande, als Schwerarbeiter in einer Betonfabrik seinen Dienst zu verrichten.

Der Zeitpunkt zur Indikation der Eröffnung des Labyrinths wurde besonders in früheren Jahren vielfach diskutiert. Manche Autoren nahmen die Fieberbewegung als Indikator (Leidler), wann zur Operation geschritten werden soll, andere, wie z. B. Scheibe, lassen das akute Stadium abklingen und begnügen sich mit vollständiger Bettruhe des Patienten und mit der Verabreichung von Narkotika. Wie gefährlich es ist, mit der Ausräumung eines operationsreifen Labyrinths zuzuwarten, zeigen die vorliegenden Fälle; denn der bei dem einen Fall schon nach 3 Tagen hochgradig veränderte Liquor, bei dem anderen die symptomlose Ausschaltung und das hohe Fieber, das die Aufmerksamkeit auf den Sinus lenkte, hätten bei nicht so radikalem Vorgehen Zeit verlieren lassen, während welcher sich die Meningitis weiter entwickelt hätte. Hätte man sich abwartend verhalten, so wäre man der Meningitis nachgelaufen. Während in früheren Jahren immer nur statistische Daten in bezug auf das Pro und Kontra der Früh- bzw. Spätoperation in ihrer Beziehung zur Meningitis angeführt werden konnten, sind wir jetzt durch die im Anschluß an die Labyrinthoperation vorgenommene Untersuchung des Liquors bei unseren fünf Fällen in der Lage, zu beweisen, daß die Meningitis fast gleichzeitig mit der Labyrintitis eingesetzt hat. Es legt dies den Gedanken nahe, daß man in vielen Fällen von Labyrintheiterungen nicht von einer postoperativen Meningitis sprechen kann, sondern von einer fast gleichzeitig mit der Labyrinthausschaltung aufgetretenen Meningitis. Wir müssen daher die einzige Waffe, die wir gegen eine labyrinthogene Meningitis haben, nämlich die Labyrinthoperation, so früh als möglich ergreifen.

* * *

Digitized by Google
Original from UNIVERSITY OF MINNESOTA
Generated on 2019-10-24 18:21 GMT / http://hdl.handle.net/2027/umn.31951002684121b
Public Domain in the United States, Google-digitized / http://www.hathitrust.org/access_use#pd-us-google

Technik der Labyrinthoperation.

Die Labyrinthoperation wird stets nach Neumann retrolabyrinthär durchgeführt. Die Dura der hinteren Schädelgrube wird, wenn auch nicht prinzipiell, so doch fast immer freigelegt: bei Verdacht auf kranielle Komplikationen unbedingt, bei unkomplizierten Labyrintheiterungen nur dann, wenn die Technik der Durchführung der Operation es erfordert. Auch die Dura der mittleren Schädelgrube wird bei der Neumann schen Methode von diesen Gesichtspunkten aus geleitet, nur wenn notwendig, freigelegt. Die Eröffnung des Labyrinths selbst geschieht mit einem schmalen Hohlmeißel, mit dem die hintere Pyramidenfläche schichtweise abgetragen wird. Zunächst kommt der hintere (sagittale) Bogengang erst als Hohlrinne zum Vorschein, hernach präsentiert er sich durch zwei kreisrunde Öffnungen, welche die Querschnitte dieses Bogenganges darstellen. Die obere Öffnung ist das Crus commune. Die untere Öffnung entspricht dem ampullaren Ende des Bogenganges. Beim weiteren Meißeln erscheint eine dritte Öffnung zwischen den beiden anderen gelegen. Sie ist quergestellt, längsoval und entspricht dem eröffneten, horizontalen Bogengang. Durch die Erweiterung dieser dritten Öffnung gelangt man in das Vestibulum. Nach welcher Richtung hin diese Erweiterung stattzufinden hat, zeigt am besten eine in diese Öffnung eingeführte Labyrinthsonde an, wobei man das Gefühl hat, daß die Sonde in einen erweiterten Hohlraum (Vestibulum) gleite. Bei allen diesen Manipulationen muß man sich aber stets vor Augen halten, daß eine Verletzung des Sinus petrosus superior sowie die eines eventuell hochstehenden Bulbus der Vena jugularis durch eine Blutung die Beendigung der Operation ungemein schwierig gestalten kann.

Dies wäre die Labyrinthoperation bei unkomplizierten Labyrintheiterungen.

Haben wir es jedoch, wie in den eben mitgeteilten Fällen, mit einer labyrinthogenen Meningitis zu tun, so begnügen wir uns nicht mit dieser einfachen Eröffnung des Labyrinths. Wir erweitern das Vestibulum, um auf diese Weise die Abtragung der lateralen Begrenzung des inneren Gehörgangs und dessen Eröffnung möglich zu machen. Eine Verletzung der Dura der hinteren Schädelgrube ist bei dem Tiefergehen leicht möglich. Sie ist aber nach unserer Erfahrung schon deshalb ohne wesentlichen Belang, weil wir ja bei labyrinthogenen Komplikationen diesen Teil der Dura inzidieren.

Wenn auch in der Mschr. f. Ohrenhlk. 1911 im Rahmen einer Publikation „Über infektiöse Labyrintherkrankungen“ Neumann nicht alle Möglichkeiten in bezug auf die Technik seiner Labyrinthoperation besprechen konnte, so wollen wir an dieser Stelle festlegen, daß die in der eben genannten Arbeit mitgeteilte Technik natürlich in jedem Fall den anatomisch-topographischen Verhältnissen der Pyramide

Digitized by Google
Original from UNIVERSITY OF MINNESOTA
Generated on 2019-10-24 18:21 GMT / http://hdl.handle.net/2027/umn.31951002684121b
Public Domain in the United States, Google-digitized / http://www.hathitrust.org/access_use#pd-us-google

entsprechend angepaßt werden muß. So z. B. begnügen wir uns nicht und haben uns auch niemals begnügt, selbst lange vor der Publikation von Dr. A. Blumenthal (Mschr. f. Ohrenhlk. 1922, Augustheft S. 595, „Über die Bedeutung und Technik der Freilegung des inneren Gehörganges bei labyrinthogener Meningitis") mit der Eröffnung des Labyrinths ausschließlich von der hinteren Pyramidenfläche. Wir haben in allen derartigen Fällen die obere Pyramidenkante abgetragen. Schon die intrakranielle Komplikation als solche erfordert die vorherige Freilegung der mittleren Schädelgrube. Die Abtragung der oberen Pyramidenkante führen wir derart durch, daß wir abwechselnd an der hinteren und an der oberen Pyramidenfläche den Knochen wegmeißeln. Die Dura der mittleren Schädelgrube wird in solchen Fällen schon vor Beginn der eigentlichen Labyrinthoperation freigelegt.

Es repräsentiert sich daher bei den derart operierten Fällen das Vestibulum nicht allein von hinten, sondern auch von oben her eröffnet. Daher gestaltet sich auch die Eröffnung des inneren Gehörganges wesentlich leichter. Der Vorschlag Blumenthals trägt hauptsächlich in jenen Fällen zur leichteren Eröffnung des Gehörganges bei, wovon wir uns schon längst vor seiner Publikation ihm überzeugen konnten, bei denen die Pyramide um ihre Längsachse gedreht erscheint und die hintere Pyramidenfläche stark nach unten zu gewendet ist. Bei derartigen anatomischen Verhältnissen ist ja auch die einfache Eröffnung des Labyrinths ausschließlich von der hinteren Pyramidenfläche her sehr schwierig und der Zugang sehr beengt. Wenn auch Neumann auf die hier mitgeteilten Details der Technik nicht in jeder einzelnen Publikation, die sich mit diesem Gegenstande befaßt, des genaueren eingegangen ist, so sind doch die nötigen Variationen in der Technik aus der großen Zahl der an unserer Klinik schon lange vor dem Erscheinen der Blumenthalschen Arbeit operierten Fälle und deren Operationsgeschichten sowie aus den zahlreichen Demonstrationen in der Österr. Otologischen Gesellschaft ersichtlich. Wir begrüßen aber Blumenthals Vorschlag, der unser seit Jahren geübtes Vorgehen bestätigt. Auch die Nachbehandlung derart operierter Fälle gestaltet sich wesentlich leichter.

Beendet wird die Labyrinthoperation dadurch, daß auch das Promontorium von hinten oben nach vorn unten weggemeißelt wird, indem der Meißel in der Gegend des ovalen Fensters am Promontorium angesetzt wird. Die Entfernung des Promontoriums muß so ausgiebig geschehen, daß eine abgebogene Sonde, in das eröffnete Vestibulum eingeführt, leicht und deutlich im Mittelohr erscheint. Es wird also gewissermaßen der Fazialis mit seiner knöchernen Umgebung unterminiert. Auch hier muß man betonen, daß man bei der Operation stets bedacht sein muß, einen eventuell hochstehenden Bulbus der Vena jugularis nicht zu verletzen. Die Verletzung des Sinus petrosus superior ist leichter zu vermeiden, wenn man die Dura der mittleren und hinteren Schädelgrube

Digitized by Google
Original from UNIVERSITY OF MINNESOTA
Generated on 2019-10-24 18:21 GMT / http://hdl.handle.net/2027/umn.31951002684121b
Public Domain in the United States, Google-digitized / http://www.hathitrust.org/access_use#pd-us-google

freilegt, die zwischen beiden Duren liegende, den Sinus petrosus superior führende Knochenspange vorsichtig schichtweise von der Dura abhebt. Bei den vielen nach dieser Art operierten Fällen hat sich uns folgende Technik am besten bewährt: Die Knochenspange wird vorn und rückwärts durch Meißelhiebe markiert und das derart begrenzte Knochenstück wird mit der Knochenzange durch hebelnde Bewegungen von der Dura abgehoben. Man sieht dann sehr häufig den Sinus petrosus superior bläulich durchschimmern. Aber selbst eine Blutung aus dem derart freigelegten Sinus petrosus superior ist durch Tamponade leicht und rasch zu beherrschen.

Nach Vollendung der Operation wird der kraniellen Komplikation entsprechend die Dura der mittleren und hinteren Schädelgrube inzidiert.

Die retrolabyrinthäre Wundhöhle wird isoliert durch einen Jodoformdocht locker drainiert und dieser Docht wird getrennt von dem Docht im Mittelohr nach außen geleitet.

Literatur: Holger Mygind, Otogene Meningitis. Statistik, Diagnose, Behandlung. Zschr. f. Ohrenhlk. 72. — Denker, Zur Heilbarkeit der otogenen und traumatischen Meningitis. Zschr. f. Ohrenhlk. 70. — Barth, Chirurgische Behandlung der eitrigen Meningitis. Kongreß d. deutschen Ges. f. Chirurgie 1914. — Fleischmann, Zur Frage des diagnostischen Wertes der Lumbalpunktion bei den zerebralen Komplikationen der Mittelohreiterung. Arch. f. Ohrenhlk. 102. — Blau, Zur Lehre der intrakraniellen Erkrankungen. Passow-Beitr. 10. — Hinsberg, Zur Therapie und Diagnose der otogenen Meningitis. Zschr. f. Ohrenhlk. 38. — Neumann, Zur Klinik und Pathologie der otogenen Schläfelappenabszesse. Zschr. f. Ohrenhlk. 49. — Schulze, Beitrag zur Lehre von der otogenen Meningitis usw. Arch. f. Ohrenhlk. 57. — Alexander, Klinische Studien zur Chirurgie der otogenen Meningitis. Arch. f. Ohrenhlk. 76. — Stadelmann, Klinische Erfahrungen mit dem Lumbalpunktat. Deutsche med. Wschr. 97. — Großmann, Kasuistisches zur Lumbalpunktion und Meningitis. Arch. f. Ohrenhlk. 64. — Leidler, Über die absolute Indikation zur operativen Eröffnung des Labyrinths. Arch. f. Ohrenhlk. 93. — Rupprecht: Ein unter der Form einer Meningitis zerebrospinalis verlaufener, unkomplizierter otitischer Hirnabszeß mit eiterhaltiger Spinalflüssigkeit. Arch. f. Ohrenhlk. 50.

Digitized by Google
Original from UNIVERSITY OF MINNESOTA
Generated on 2019-10-24 18:21 GMT / http://hdl.handle.net/2027/umn.31951002684121b
Public Domain in the United States, Google-digitized / http://www.hathitrust.org/access_use#pd-us-google

Aus der Universitätsklinik für Ohren-, Nasen- und Kehlkopfkranke (Vorstand: Prof. Dr. H. Neumann).

Ein Fall von postoperativer Spätmeningitis. Ein Beitrag zur Pathologie der Mukosuslabyrinthitis.

Von

Dr. **Emil Schlander**, Assistent der Klinik, und Dr. **Lothar Hofmann**, Aspirant der Klinik.

(Mit 3 Figuren.)

Zu den kritischesten Ereignissen, die im Verlaufe einer eitrigen Otitis media eintreten können, gehört wohl das Übergreifen der Eiterung auf das innere Ohr. Abgesehen von eventuellen diagnostischen Schwierigkeiten, rollt ein solches Ereignis auch sonst eine Reihe von Fragen auf, deren Beantwortung für die Beurteilung des Falles von einschneidender Bedeutung ist. Art der Erreger, Ort des Einbruches, der Zustand des Individuums, der Verlauf der Otitis und noch zahlreiche andere Umstände kommen für die Dignität des Falles im speziellen in Betracht.

Eine besondere Beurteilung erheischen jene Fälle, bei welchem das Übergreifen durch ein Trauma, sei es operativer oder anderer Natur, zustande kam.

Maßgebend für die Dignität solcher Fälle scheint nach Ansicht der Autoren vor allem die Stelle der Verletzung zu sein. In dieser Hinsicht werden Verletzungen und Eröffnungen der Fenster, vor allem des ovalen, durch Zertrümmerung oder Luxation des Steigbügels am ungünstigsten beurteilt. Die Folge eines Eitereinbruches in die breit eröffnete Cisterna perilymphatica ist meist eine akut einsetzende, diffuse eitrige Labyrinthitis, die binnen kurzem zur tötlichen Komplikation führt (Politzer, Zange).

Günstiger liegen die Verhältnisse bei Bogengangsverletzungen. Im Gegensatz zur weiten Cisterna perilymphatica haben wir es hier mit engen Räumen zu tun, welche durch zartes perilymphatisches Bindegewebe noch mehrfach gegeneinander abgeschlossen werden in mehr minder dichter Art und Weise. So ist nach Alexander der Perilymphraum des horizontalen Bogenganges gut gegen die Umgebung abgeschlossen, ebenso die Ampulla posterior, während Cisterna perilymphatica und Vorhofstreppe breit miteinander kommunizieren. Die engen Raumverhältnisse in den Bogengängen sind natürlich leicht geeignet, einen eingedrungenen Eiterungsprozeß aufzuhalten und zu lokalisieren. Nach Goerke kommt es bei dem engen Lumen des Bogenganges leichter und früher zu Abschnürungen

Digitized by Google
Original from UNIVERSITY OF MINNESOTA
Generated on 2019-10-24 18:21 GMT / http://hdl.handle.net/2027/umn.31951002684121b
Public Domain in the United States, Google-digitized / http://www.hathitrust.org/access_use#pd-us-google

als in der weiten Cisterna perilymphatica, der Infektion wird durch spontane Granulationen und Bindegewebsbildung ein natürlicher Schutzwall entgegengestellt.

Entsprechend den geschilderten anatomischen Verhältnissen lauten in der Tat die meisten Berichte über Verletzungen der Bogengänge günstig. Politzer berichtet über 2 Fälle, welche nach mehrere Tage dauernden Vestibularsymptomen ohne Gehörstörungen ausheilten; Jansen konnte 9 Fälle anführen, die alle mit dem Leben davonkamen, in einem Fall bestand sogar Hörverbesserung, in den übrigen bestand Hörverschlechterung, 2mal war auch der Fazialis mitverletzt worden. Auch Hinsberg konnte über ähnliche Fälle Mitteilung machen.

Die Heilungstendenz solcher künstlicher Bogengangsfisteln scheint eine ausgezeichnete zu sein, indem es binnen kurzem zum knöchernen Verschluß kommt. (Jansen, Zange).

Immerhin scheint es Fälle zu geben, in welchen es, bedingt durch ungünstige Umstände anderer Art, auch von den Bogengängen her zur diffusen eitrigen Labyrinthitis kommt, welche zu einer tötlichen Komplikation führen kann. Solche Umstände können, wie weiter unten noch ausgeführt werden soll, vor allem durch die Art der Infektion gegeben sein. Goerke hat bereits darauf hingewiesen, daß es Fälle gibt, bei denen infolge der Schnelligkeit einer vordringenden Infektion die Zeit zur Granulationsbildung zu kurz sein kann; ihnen stehen Fälle gegenüber, in welchen die Entzündung, vielleicht auch zum Teil begünstigt durch die herabgesetzte Widerstandskraft des Individuums einen torpiden, aber ebenfalls unaufhaltsamen Verlauf nimmt, der zur letalen Komplikation führt.

Aus diesen einleitenden Bemerkungen erscheint uns der im folgenden mitgeteilte Fall bemerkenswert, bei dem eine operative Verletzung des Bogenganges anscheinend ohne besondere Beeinträchtigung vertragen wurde, bei dem aber 2 Monate nach der Operation apoplektiform eine Meningitis manifest wurde, die in wenigen Stunden letal endete.

A. D., Hilfsarbeiter, 65 Jahre, aufgenommen am 8. April 1920 auf die Klinik Neumann.

Patient gibt an, vor 5 Wochen Ohrenschmerzen bekommen zu haben, unmittelbar darauf stellte sich Ohrenfluß ein, der 8 Tage vor der Aufnahme sistierte. Hinter dem Ohre eine angeblich seit 4 Wochen bestehende Schwellung. Halbseitige Kopfschmerzen, kein Schwindel, kein Erbrechen, kein Fieber.

Befund: Rechtes Trommelfell gerötet, leicht geschwollen, vorn unten eine stecknadelgroße Perforation, fötide, eitrige Sekretion, Senkung der hinteren oberen Gehörgangswand, retroaurikuläre Schwellung und Rötung, Druckschmerzhaftigkeit über dem Warzenfortsatz.

Linkes Trommelfell retrahiert, glanzlos.

Digitized by Google
Original from UNIVERSITY OF MINNESOTA
Generated on 2019-10-24 18:21 GMT / http://hdl.handle.net/2027/umn.31951002684121b
Public Domain in the United States, Google-digitized / http://www.hathitrust.org/access_use#pd-us-google

R.		L.
20 cm	Konversationssprache	4 m
0	Flüstersprache	$1^1/_2$ m
	← Weber	
	— Rinne +	
n.	Knochenleitung	vk.
	0 C^1 +	
vk. +	c_4 +	
	0 Schwindel 0	
0	Spontaner Nystagmus	0
	0 Fistelsymptom 0	

Kalorisch typisch erregbar.

Operation am 9. April 1920. Typischer retroaurikulärer Hautschnitt. Beim ersten Meißelschlag entleert sich dünnflüssiger, fadenziehender Eiter. Warzenfortsatz pneumatisch. Gegen das Antrum zu werden die Zellen kleiner, Knochen abnorm brüchig, Antrum hochgelagert, bei Erweiterung des letzteren durch Abmeißeln der äußeren Wand hebt sich ein Stück Knochen der lateralen Wand des horizontalen Bogenganges und des Facialkanals ab. Sinus vorgelagert, schmierig belegt, in zirka 1 cm Ausdehnung freiliegend. Tamponade, Verband.

Bakterieller Befund: Im Warzenfortsatzeiter mikroskopisch und kulturell Streptokokkus mucosus.

10. April: Morgentemperatur 37·9, Abendtemperatur 38·9. Drehschwindel, Nystagmus 2. Grades zur gesunden Seite, Facialisparese rechts. Weber ins rechte Ohr. Verbandwechsel. Bei Druck auf die Bogengangfistel typisches Fistelsymptom. Konversationssprache geprüft mit Lärmapparat: 20 cm. Wenig Sekret in der Operationshöhle.

11. April: Temperatur 36·4, Nystagmus viel schwächer, Weber ins kranke Ohr.

12. April: Temperatur 36·0, kein Nystagmus, Facialis unverändert, subjektives Wohlbefinden.

13. April: Kein Fieber, kein Nystagmus, Weber ins kranke Ohr.

14. April: Status idem.

15. April: Kein Fieber, kein Nystagmus, Weber ins kranke Ohr, hört auf dem rechten Ohr.

16. April: Status idem.

17. April: Geringer Nystagmus zur gesunden Seite. Weber nach rechts.

20. April: Sekret vom äußeren Gehörgang gering, auch rückwärts geringe Sekretion.

22. April: Weber nach rechts, minimaler Nystagmus beim Blick nach links.

10. Mai: Weber nach rechts (?), taub für Sprache und Stimmgabel, unerregbar auf Drehen und Kalorisation. Kein Fistelsymptom. Transferiert auf die Augenklinik zur Tarsorhaphie.

Nach seiner Entlassung aus der Augenklinik fühlt sich Patient ganz wohl, kam regelmäßig jeden 2. oder 3. Tag in die Ambulanz zur Kontrolle. Als er am 8. Juni nach Hause kam, klagte er über leichte Stirnkopfschmerzen und Sausen im rechten Ohr, fühlte sich ansonsten wohl. Am 9. Juni ging er nachmittags spazieren, kam abends nach Hause, weil er sich schlecht fühlte. Nach Angabe seiner Frau hatte er Schüttelfrost, Temperatur 39·5, klagte über starke Kopfschmerzen, Steifheit und Schmerzen im Hals und Nacken. Um 9 Uhr abends erbricht Patient zum erstenmal, die Nacht hindurch noch 5mal, läßt Stuhl und Urin unter sich. Um 1 Uhr nachts hört er auf zu reden, reagiert nicht mehr auf Anruf und erkennt niemand mehr. In diesem Zustand wird er am 10. Juni nachmittags auf die Klinik gebracht.

Status präsens: Patient reagiert nicht auf Anruf, spricht nicht, kann nicht mit den Augen fixieren, Pupillen reagieren träg. Nackensteifigkeit. Zeitweilig ist

Digitized by Google
Original from UNIVERSITY OF MINNESOTA
Generated on 2019-10-24 18:21 GMT / http://hdl.handle.net/2027/umn.31951002684121b
Public Domain in the United States, Google-digitized / http://www.hathitrust.org/access_use#pd-us-google

ein diagonaler Nystagmus zu konstatieren. Opisthotonus, Patellar und Achillessehnenreflex schwach erhalten. Kein Bauchdeckenreflex, Kernig beiderseits positiv, Oppenheim links vorhanden, rechts fraglich. Temperatur 39·2, Puls 120. Patient läßt unter sich.

Rechtes Ohr: Trommelfell verdickt, geringgradig injiziert, sonst ohne Befund.
Linkes Ohr: Normal.

Lumbalpunktion: Trüber, unter hohem Druck stehender Liquor. Bakterieller Befund (11. Juni): Steptokokkus mucosus in Reinkultur.

Abends 7 Uhr Exitus.

Obduktion (Prof. Bartel): Serös eitrige Leptomeningitis an der Basis und Konvexität des Gehirnes und Pyocephalus internus mäßigen Grades (nach Ot. med dex. und Operation vor 2 Monaten. Eingezogene Narbe rechts hinter dem Ohr, Deckglasbefund aus der Meningitis: Grammpositive Diplokokken, zum Teil etwas länglich, in mäßig reicher Zahl. Ganz spärliche Kokken zu dritt in einer Reihe und einzelne Degenerationsformen.

Das rechte Schläfenbein wird in Formol fixiert, in 5%iger Salpetersäure entkalkt, in Zelloidin eingebettet und in 20 μ dicke Schnitte senkrecht zur Pyramidenachse zerlegt. Färbung mit Hämalaun-Eosin, zum Teil nach van Gieson.

Mikroskopischer Befund: Die Trommelhöhle zeigt die Residuen einer abgelaufenen Entzündung. Die Schleimhaut ist verdickt, ebenso das Trommelfell, von zahlreichen gut gefüllten Gefäßen durchzogen. Reichliches Exsudat erfüllt die Trommelhöhle, zum Teil ist es hyalin und klumpig, zum Teil organisiert und in Strängen angeordnet, welche allenthalben die Mittelohrräume durchziehen. Die Ossicula sind intakt ebenso ihre Verbindungen untereinander, doch sind sie in dicke organisierte Exsudatmassen eingebettet.

Das Labyrinth weist das Bild einer schweren chronischen granulierenden Entzündung auf, die häutigen Anteile sind gänzlich vernichtet, die Kapsel zeigt vielfache, auf den umliegenden Knochen übergreifende Zerstörungen, an einzelnen Stellen findet sich auch Knochenneubildung. Alle Labyrinthräume sind zum Teil von jungem, zum Teil von älterem organisierten Granulationsgewebe erfüllt.

Die Bogengänge sind weitgehend verändert; am oberen Bogengang ist es zu weitgehenden Zerstörungen des begrenzenden Knochens gekommen, die Zerstörung reicht nahe bis an die obere Pyramidenkante heran, ohne daß jedoch ein unmittelbares Übergreifen des Entzündungsprozesses auf die Pyramidenfläche nachweisbar wäre. Neben der Zerstörung ist im oberen Bogengang eine rege Knochenneubildung zu beobachten, so daß das Bogengangslumen stellenweise ganz von Knochenbälkchen durchsetzt wird (Fig. 1).

Im hinteren Bogengang ist die Entzündung etwas distal von der Ampulle gegen die hintere Pyramidenfläche durchgebrochen und hat hier eine Entzündung der Dura hervorgerufen. Dieselbe ist hier stark entzündlich verdickt, dort, wo sie dem Knochen aufliegt, sieht man lebhafte Osteophytenbildung in Form teils zarterer teils stärkerer Knochenbälkchen.

Digitized by Google
Original from UNIVERSITY OF MINNESOTA
Generated on 2019-10-24 18:21 GMT / http://hdl.handle.net/2027/umn.31951002684121b
Public Domain in the United States, Google-digitized / http://www.hathitrust.org/access_use#pd-us-google

Verhältnismäßig wenig verändert ist der horizontale Bogengang. Man sieht noch deutlich die Stelle des Traumas in Form einer scharfrandigen Fistel, welche durch organisiertes Exsudat verschlossen wird. Unterhalb der Fistel ist der Nervus facialis freigelegt und ebenfalls von altem Exsudat bedeckt (Fig. 2).

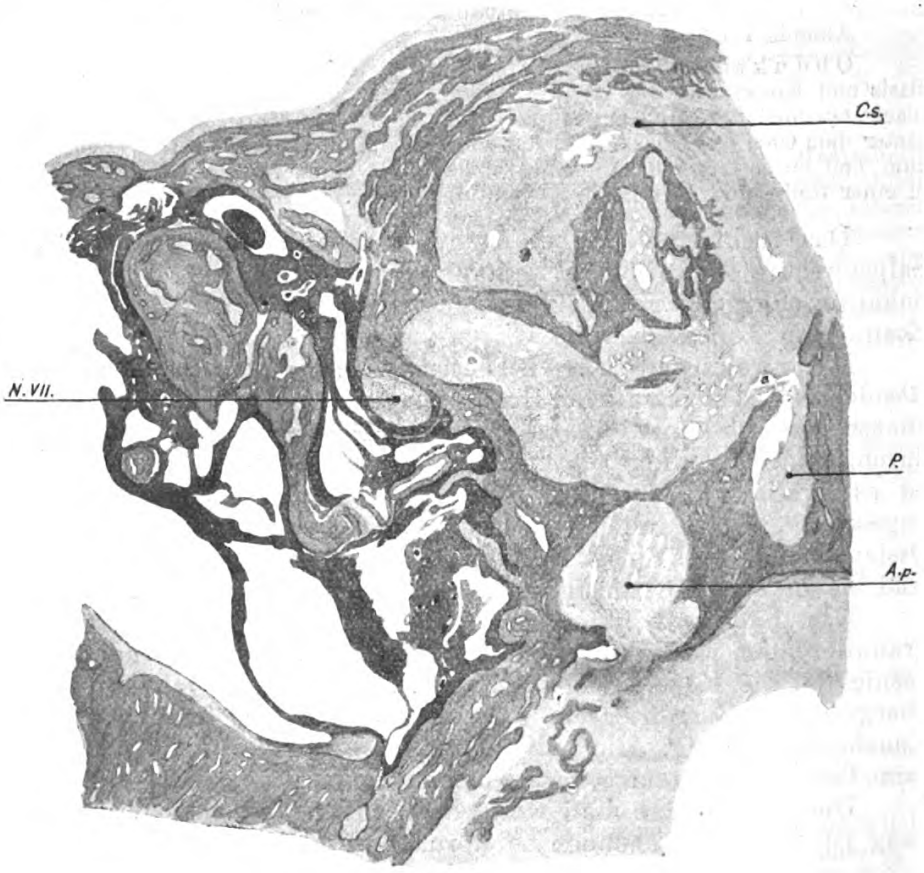

Fig. 1.

Zeichenerklärung.

C	Kochlea	*C. t.*	Cavum tympanicum
C. h.	Canalis semicirc. horiz.	*N. VII*	Nervus facialis
C. s.	Canalis semicirc. super.	*M. a. i.*	Meatus acust. int.
A. p.	Ampulla posterior	*J.*	Jncus
P.	Ausbruch der Labyrinthitis		

Das Vestibulum ist von organisiertem Granulationsgewebe erfüllt, welches vielfach von Blutgefäßen durchzogen wird. Der Stapes ist in situ und zeigt auch sonst keine wesentlichen Veränderungen.

Digitized by Google
Original from UNIVERSITY OF MINNESOTA
Generated on 2019-10-24 18:21 GMT / http://hdl.handle.net/2027/umn.31951002684121b
Public Domain in the United States, Google-digitized / http://www.hathitrust.org/access_use#pd-us-google

Das Ringband ist zerstört, an seiner Stelle findet sich altes organisiertes Granulationsgewebe, das sich vom Vestibulum in die Paukenhöhle zieht. Die mediale Vestibularwand weist starke Zerstörungen auf, die tief in den Knochen reichen; die Zerstörung erstreckt sich an einer Stelle bis an die Pyramidenhinterfläche und erreicht diese

Fig. 2.

etwas dorsal von der Durchbruchstelle des hinteren Bogenganges. Ein Übergang des Entzündungsprozesses auf die Dura ist hier jedoch nicht mehr nachweisbar, da sich an der Durchbruchstelle neuer Knochen gebildet hat (Fig. 1).

Der Aquäductus vestibuli ist infolge der starken Knochenzerstörung in seinem proximalen Anteil nicht mehr nachweisbar, sein peripherer Teil sowie der Saccus endolymphaticus sind frei von Exsudat.

Digitized by Google
Original from UNIVERSITY OF MINNESOTA
Generated on 2019-10-24 18:21 GMT / http://hdl.handle.net/2027/umn.31951002684121b
Public Domain in the United States, Google-digitized / http://www.hathitrust.org/access_use#pd-us-google

In der Kochlea hat die Entzündung ausgedehnte Zerstörungen des Modiolus, des Tractus spiralis, sowie der Zwischenwände zwischen den Windungen verursacht, von welchen Gebilden nur mehr einzelne Bälkchen vorhanden sind. Während die basale Windung von organisiertem Exsudat erfüllt ist, ähnlich wie wir es im Vestibulum gesehen haben, ist die mittlere und Spitzenwindung von jungem Granulationsgewebe erfüllt. Im Bereich der Mittelwindung haben die Granulationen den Knochen durchbrochen und sind in den Fazialkanal eingedrungen, dessen Periost stark verdickt ist und augenscheinlich lange dem Durchbruch Widerstand geleistet hat, um schließlich doch an einer zirkumskripten Stelle durchbrochen zu werden (Fig. 3). Der Aquäductus cochleae ist an seiner Abgangsstelle deutlich sichtbar und von Exsudat erfüllt. In seinem weiteren Verlaufe ist er bindegewebig, schließlich knöchern verschlossen und nicht weiter verfolgbar.

Die Schneckenfenstermembran ist noch teilweise erhalten, jedoch in dicke Granulationen eingebettet, welche sich aus der Basalwindung in die Paukenhöhle erstrecken.

Die Nerven zeigen bindegewebige Degeneration, ganz vereinzelt ist das Nervengewebe als solches erkennbar. Im Nervus facialis finden sich zentral von der Durchbruchstelle der mittleren Schneckenwindung streckenweise zellige Infiltrationen. Auch im Fundus des inneren Gehörganges sind zwischen den einzelnen Nerven kleinere, interstitielle Eiterherde zu sehen, welche jedoch nicht bis an den Porus acusticus internus heranreichen. Die Duraauskleidung des inneren Gehörganges ist normal, gegen den Fundus zu vielleicht etwas verdickt.

Bei der wegen einer Mukosus-Mastoiditis vorgenommenen Antrotomie wird bei Erweiterung des Antrums der horizontale Bogengang eröffnet und der Nervus facialis bloß gelegt.

Wiewohl durch die plötzliche Schaffung einer breiten Einbruchspforte die Möglichkeit der Invasion der gesamten Labyrinthräume gegeben war, brauchte es doch noch eine geraume Zeit, bis das Innenohr vernichtet wird und seine Funktion erlischt. Dieses Erlöschen der Labyrinthfunktion nimmt seinen Anfang mit der Ausschaltung des Vestibularapparates; bereits am Tage nach der Operation besteht Nystagmus zweiten Grades zur gesunden Seite, der Vestibularapparat spricht nur mehr auf allerstärkste Reize an, indem das Fistelsymptom bei Druck auf die Fistel auslösbar ist. Die Kochlearfunktion bleibt zunächst unverändert erhalten, um dann allmählich abzunehmen. Nach 4 Wochen ist das Ohr taub bzw. unerregbar auf alle Reize. Zu dieser Zeit ist die Operationshöhle mit Granulationen fast vollständig ausgefüllt, das Trommelfell annähernd normal; Patient verläßt ohne subjektive Beschwerden, bei Wohlbefinden das Spital, das er noch gelegentlich zwecks Kontrolle

Digitized by Google
Original from UNIVERSITY OF MINNESOTA
Generated on 2019-10-24 18:21 GMT / http://hdl.handle.net/2027/umn.31951002684121b
Public Domain in the United States, Google-digitized / http://www.hathitrust.org/access_use#pd-us-google

aufsucht. Einen Monat nach seiner Entlassung also zirka 2 Monate nach der Operation, wird er moribund eingeliefert, nachdem sich ganz kurz vorher bedrohliche Erscheinungen einer schweren Meningitis eingestellt hatten.

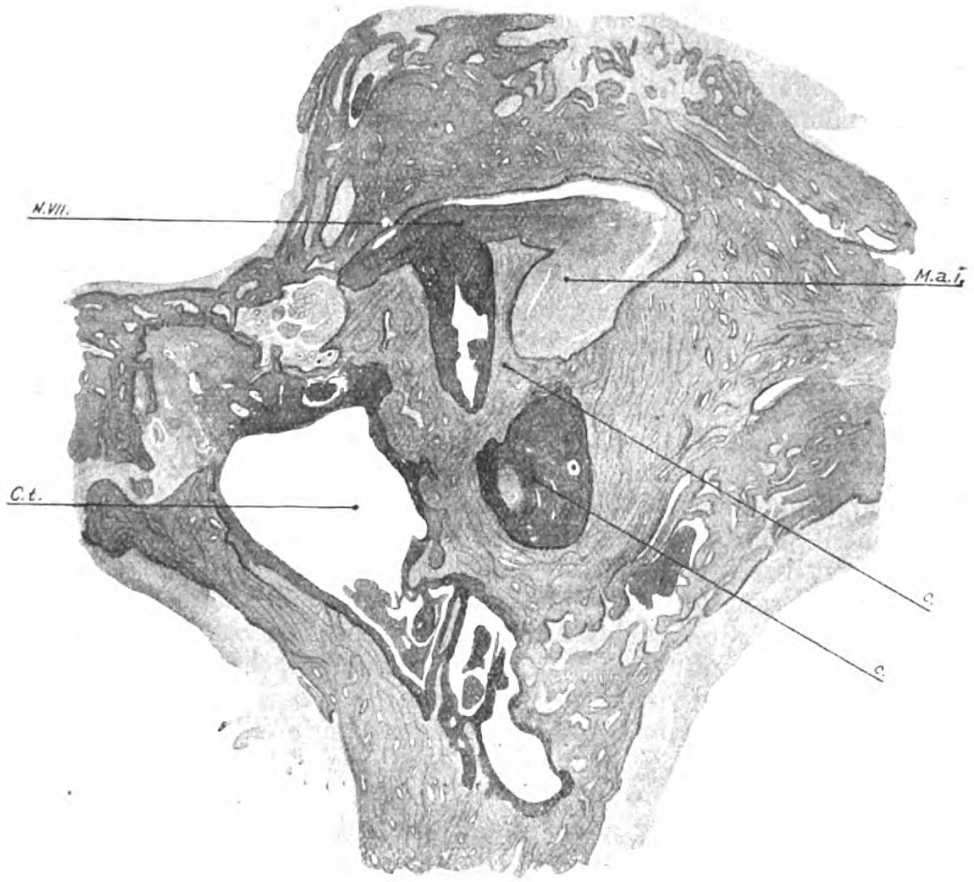

Fig. 3.

Angesichts der geschilderten Verhältnisse erhebt sich die Frage, woran liegt es und wovon hängt es ab, daß ein derartiges operatives Labyrinthtrauma, das zwar immer als ein unliebsames Ereignis, aber doch als ziemlich harmlos gilt, wie die eingangs angeführten Statistiken zeigen, zunächst auch hier gut verwunden wurde, um dann nachträglich zur letalen Komplikation zu führen.

Weiter fragt es sich, warum im vorliegenden Falle, trotzdem durch plötzliche Schaffung einer breiten Labyrinthfistel die Möglichkeit eines plötzlichen Einbruches gegeben war, dieses Ereignis nicht eintrat, sondern vielmehr ein langsamer schleichender Prozeß ein-

Digitized by Google
Original from UNIVERSITY OF MINNESOTA
Generated on 2019-10-24 18:21 GMT / http://hdl.handle.net/2027/umn.31951002684121b
Public Domain in the United States, Google-digitized / http://www.hathitrust.org/access_use#pd-us-google

setzte, der, abgesehen von der Ausschaltung und allmählichen Ertaubung, symptomlos zur letalen Komplikation führte. Mit anderen Worten, warum blieb der Prozeß nicht zirkumskript, wie er es auf Grund der Symptome sicherlich anfangs war, sondern wurde allmählich zu einem diffusen, destruierenden? Die zirkumskripte Labyrinthitis, wie sie für gewöhnlich zu entstehen pflegt, nämlich dann, wenn eine granulierende Ostitis oder Cholesteatom die knöcherne Labyrinthkapsel allmählich annagt, scheint meistens auszuheilen, wenn auch oft mit mehr minder starker Mitbeteiligung des übrigen Labyrinthes. Es kommt, wie dies Politzer, Goerke, Zange u. a. ausführlich geschildert haben, bei solchen Arrosionsprozessen der Labyrinthkapsel zu reaktiven Veränderungen des Endostes, bestehend in zelliger Durchsetzung und Wucherungen. Diese Granulationen sind bestrebt um den eingedrungenen Entzündungsherd einen Wall zu bilden und den Prozeß zu einem lokalen zu gestalten. Auch für die Mehrzahl der operativen Labyrinthtraumen, die, wie wir hörten, meistens zirkumskript bleiben und ausheilen, dürfen wir wohl solche reaktive Abwehrmaßnahmen annehmen und postulieren.

Welche Momente wären nun im vorliegenden Falle für das schleichende Vordringen des Entzüngsprozesses verantwortlich zu machen? Zunächst wohl, wie schon oben erwähnt, die Lokalisation der Eintrittspforte, indem der Weg vom Bogengang ins Labyrinth sich wesentlich komplizierter, daher langsamer gestalten muß, als ein unmittelbarer Übertritt in den breiten Vestibularraum. Ein weiteres Moment bildet die Art des Erregers und der ihn charakterisierende Verlauf der Entzündung. Wie bereits erwähnt, hat Goerke auf das torpide, unaufhaltsame Umsichgreifen gewisser Entzündungen hingewiesen, die, besonders bei herabgesetzter Widerstandskraft des Individuums, zu weitgehenden Zerstörungen führt. Solche torpide Entzündungsformen finden wir bei der Tuberkulose, aber auch Kokken, und zwar vor allem die Kapselkokken, sind, wie vielfache Beobachtungen lehren, imstande, in unaufhaltsamer, dabei oft nahezu symptomloser Weise weitgehende Zerstörungen hervorzurufen, wie es Neumann-Ruttin als erste beschrieben und nach ihnen viele andere Autoren bestätigt haben. Im Warzenfortsatz als auch im Lumbalpunktat wurden in unserem Falle Kapselkokken nachgewiesen. Vom Warzenfortsatz dringen die Erreger durch die Eintrittspforte ins Labyrinth ein und verursachen daselbst eine Entzündung, deren Ablauf sich am histologischen Präparat zwanglos ergibt. Von der Fistel aus schreitet die Entzündung allmählich schneckenwärts fort und führt zunächst zur Vernichtung der ganzen Weichteile des Labyrinthes. Dabei läßt sich deutlich nachweisen, daß der Entzündungsprozeß in der Kochlea jüngeren Datums ist, als der im Vestibulum und in den Bogengängen. Wir sehen nämlich in der Schnecke junges Granulationsgewebe, welches den Modiolus durchwuchert und weit-

Digitized by Google
Original from UNIVERSITY OF MINNESOTA
Generated on 2019-10-24 18:21 GMT / http://hdl.handle.net/2027/umn.31951002684121b
Public Domain in the United States, Google-digitized / http://www.hathitrust.org/access_use#pd-us-google

gehend zerstört hat sowie gleichzeitig in den Fazialkanal eingedrungen ist. Im Vestibulum hingegen zeigt das Granulationsgewebe als Ausdruck seines älteren Bestandes bereits deutliche bindegewebige Umwandlung, noch weiter entwickelt und sicherlich noch älteren Datums ist der chronische Entzündungsprozeß im Bereich der Bogengänge. So sehen wir im oberen Bogengang neben ausgedehnten Zerstörungsprozessen reichliche Osteophytenbildung ausgehend vom alten Knochen. Sicherlich älteren Datums ist auch der Herd an der hinteren Pyramidenfläche, wo um die Ausbruchstelle aus der hinteren Ampulle deutlich Osteophytenbildung und eine mächtige Verdickung der Dura vorliegt. Die zweite Ausbruchstelle hinter der ersteren ist bereits durch neugebildeten Knochen verschlossen.

Da eine Überleitung des Prozesses auf allen anderen in Betracht kommenden Wegen sicher nicht stattgefunden hat, müssen wir den epiduralen Entzündungsherd an der Pyramidenhinterwand als Ausgangspunkt für die unmittelbar tödliche Leptomeningitis ansehen. Hiermit wird dieser Fall einem Postulate Zanges gerecht, der die Annahme, „daß eine Labyrinthentzündung durch die knöcherne Kapsel ausgebrochen ist und im Schädel in der Nachbarschaft des Ausbruches einen Entzündungsherd erregt hat, nur dann statthaft hält, wenn nachweisbar bodenständiges, im Labyrinth gewachsenes Granulationsgewebe durch die Fistel in der knöchernen Kapsel mit dem Entzündungsherd im Schädel in Verbindung steht und zugleich der übrige vergleichende histologische Befund am ganzen Felsenbein für diesen und keinen anderen Zusammenhang spricht". Ähnliche Befunde von Ausbrüchen durch die knöcherne Kapsel mit darauffolgender endokranieller Komplikation berichten Friedrich, Politzer, Grünberg, Hegener, Zange.

Nach einer Statistik Zanges bedingen derartige Durchbrüche in der Labyrinthkapsel die Infektion des Endokraniums in 10·9%. Außer der subakuten Labyrinthentzündung (Kapselkokken), die durch ihren vorwiegend wuchernden Charakter zu solchen Ausbrüchen führt, mißt Zange auch der tuberkulösen Labyrinthentzündung, soweit sie granulierend verläuft, die gleiche Bedeutung für das Zustandekommen solcher Labyrinthausbrüche bei.

Der Durchbruch der Eiterung in den Fazialkanal aus der Schnecke kommt in unserem Fall für die Überleitung außer Frage; nach Zange sind Einbrüche einer Labyrinthitis in den Fazialkanal und Weiterleitung der Infektion nach dem Schädelinnern nicht beobachtet und daher praktisch bedeutungslos.

Was unseren Fall charakterisiert und was er mit anderen durch den gleichen Erreger verursachten Ohrprozessen gemeinsam hat, ist eine Inkongruenz zwischen dem klinischen Bild des sich anscheinend bis kurz vor dem Tode wohlfühlenden Patienten einer-

Digitized by Google
Original from UNIVERSITY OF MINNESOTA
Generated on 2019-10-24 18:21 GMT / http://hdl.handle.net/2027/umn.31951002684121b
Public Domain in the United States, Google-digitized / http://www.hathitrust.org/access_use#pd-us-google

seits, die tiefgreifenden, bis an das Endokranium heranreichenden Zerstörungen andrerseits.

Die praktischen Folgerungen aus unserem Fall sind zunächst die, daß die Verletzungen des horizontalen Bogenganges, so harmlos sie sich auch nach den eingangs erwähnten Statistiken darstellen, es sicher nicht sind bei einer Kapselkokkeneiterung. Während die meisten Eiterungen, wenn sie ins Labyrinth eindringen, entweder rasch den Weg ins Endokranium finden oder aber ausheilen, verhalten sich Kapselkokken anders, sie rufen Entzündungen hervor, „die in gefährlichen versteckten Schüben entfachen und selbst nach Wochen und Monaten noch in dieser Weise fortschreiten können" (Zange).

In unserem Falle ließen wir uns zunächst durch die Annahme einer serösen Labyrinthitis — die Labyrinthfunktion erlöschte ja allmählich — irreführen. Erst die apoplektiform einsetzende tödliche Komplikation und der histologische Befund ließen uns die ganz besonders gefährliche Art solcher Labyrinthentzündungen erkennen. Daß in jedem Fall einer an eine Kapselkokkeneiterung sich anschließenden Labyrinthentzündung unter Berücksichtigung des pathologischen Vorganges ganz besondere Vorsicht notwendig ist, um mit dem Eingriff, i. e. Labyrinthoperation, nicht zu spät zu kommen, ist naheliegend.

Literatur. (1) Politzer: Labyrinthbefunde bei chronischen Mittelohreiterungen. Arch. f. Ohrenhlk. 65. — (2) Derselbe: Lehrbuch d. Ohrenhlk. 1908. — (3) Alexander: Über chronisch umschriebene Labyrintheiterungen. Zbl. f. Ohrenhlk. 61. — (4) Goerke: Die entzündlichen Erkrankungen des Labyrinthes. Arch. f. Ohrenhlk. 80. — (5) Hinsberg: Über Labyrintheiterungen. Zbl. f. Ohrenhlk. 40. — (6) Jansen: Über eine häufige Art der Beteiligung des Labyrinthes bei Mittelohreiterungen. Arch. f. Ohrenhlk. 45. — (7) Lange: Beitrag zur pathologischen Anatomie der vom Mittelohr ausgehenden Labyrinthentzündungen. Passow Beiträge I. — (8) Zange: Pathologische Anatomie und Physiologie der mittelohrentspringenden Labyrinthentzündungen. 1919. — (9) Neumann-Ruttin: Ätiologie der akuten Mittelohreiterung. Arch. f. Ohrenhlk. 79. — (10) Hegener: Labyrinthitis und Hirnabszeß. Passow Beiträge II. — (11) Grünberg: Beiträge zur Kenntnis der Labyrintheiterung. Zbl. f. Ohrenhlk. 57 und 58.

Digitized by Google
Original from UNIVERSITY OF MINNESOTA
Generated on 2019-10-24 18:21 GMT / http://hdl.handle.net/2027/umn.31951002684121b
Public Domain in the United States, Google-digitized / http://www.hathitrust.org/access_use#pd-us-google

Aus Professor Dr. H. Freys Abteilung für Ohrenkranke am Kaiser Franz Josef-Ambulatorium und Jubiläumsspital in Wien.

Das Verhältnis zwischen Luft- und Knochenleitung bei Erkrankungen des schallempfindenden Apparates.

Von

Dr. Friedrich Heschl, Assistent der Abteilung.

(Mit 1 Figur.)

Seinerzeit habe ich in dieser Monatsschrift über die Ergebnisse meiner Untersuchungen über das Verhältnis zwischen Luft- und Knochenleitung bei Schalleitungshindernissen[1]) berichtet. Ich hatte mir damals die Aufgabe gestellt, zu untersuchen, wie sich bei akuten Erkrankungen des Mittelohres die Verkürzung der Luftleitung zur Verlängerung der Knochenleitung verhält und ob insbesondere im Verlaufe der Heilung die Besserung der Luftleitung auch von einer entsprechenden Abnahme der Verlängerung der Knochenleitung begleitet ist.

Das Ergebnis lautete dahin, daß dies nicht der Fall ist; daß zwar die Verkürzung der Luftleitung abnimmt, so daß sich diese der Norm nähert, daß hingegen die Verlängerung der Knochenleitung nicht in dem gleichen Maße zurückgeht und oft noch längere Zeit hindurch fortbesteht. Es erschien mir daher nicht uninteressant, an einigen Fällen auch das Verhältnis zwischen Luft- und Knochenleitung bei Erkrankungen des schallempfindenden Hörapparates zu prüfen. Gelegenheit hierzu gaben mir die Konstatierungen im Landwehrspital in Graz im Jahre 1917. Ohne Auswahl, wie eben die Fälle kamen, wurden sie untersucht; nach Erhebung des otoskopischen Befundes und der anamnestischen Angaben über Dauer und Ursache der Schwerhörigkeit wurde die Hörschärfe für Flüstersprache erhoben und dann mittels der Stimmgabel *g* der Webersche und Rinnesche Versuch in der üblichen Weise angestellt. Hierauf wurde die klingende Stimmgabel auf den Warzenfortsatz des untersuchten Ohres aufgesetzt und nach Abklingen derselben auf jenen des normalhörenden Untersuchers und mittels der Taschenuhr die Zeitdifferenz zwischen der Knochenleitung des untersuchten kranken Ohres und jener des normalhörenden Untersuchers festgestellt und als Knochenleitungsdifferenz (Schwabach) notiert. Dann wurde die neuerlich angeschlagene Stimmgabel vor den Gehörgang des untersuchten Ohres und danach vor jenen des Untersuchers gebracht und so die Luftleitungsdifferenz festgestellt.

---

[1]) Mschr. f. Ohrenhlk. 1913. H. 9.

Digitized by Google

Original from UNIVERSITY OF MINNESOTA

Generated on 2019-10-24 18:21 GMT / http://hdl.handle.net/2027/umn.31951002684121b
Public Domain in the United States, Google-digitized / http://www.hathitrust.org/access_use#pd-us-google

Bei der geschilderten Untersuchungsweise mit den einfachsten Mitteln und der Art des verwendeten Untersuchungsmaterials von sehr verschiedener Intelligenz mußte von vornherein mit einer Reihe von Fehlerquellen gerechnet werden. Trotzdem läßt die Betrachtung der angeschlossenen Tabelle und Kurve einen im großen und ganzen ziemlich eindeutigen Schluß zu, so daß die immerhin möglichen Fehler nicht allzu schwer ins Gewicht fallen.

Fortlaufende Nummer	Körperseite	Flüstersprache in Metern	Knochenleitungsdifferenz	Luftleitungsdifferenz	Perzeptionsdauer für Knochenleitung Kn	Perzeptionsdauer für Luftleitung Ll	Verhältniszahl Luftleitung zu Knochenleitung	Anmerkung
					50	110	2·2	Perzeptionsdauer des Untersuchers
1	R.	2	—16	—40	34	70	2	Durch Mine verschüttet, seither schwerhörig
	L.	1	— 8	—15	42	95	2·2	
2	L.	3	— 8	—20	42	90	2·1	
3	R.	1/2	—20	—50	30	60	2	Rechts chronische Mittelohrentzündung und Antrumeiterung. Weber nach rechts
	L.	6	— 6	—20	44	90	2·1	
4	R.	1	—25	—25	35	85	2·4	Schon seit der Schulzeit schwerhörig
	L.	1	—15	—30	35	80	2·2	
5	R.	1/2	—15	—30	35	80	2·2	
6	R.	1/2	—23	—30	27	80	2·9	Bei Görz verschüttet, seither schwerhörig
	L.	3/4	—14	—32	36	78	2·1	
7	R.	3	—15	—40	35	70	2	Schlosser
8	L.	1	—20	—45	30	65	2·1	Infolge Scheibenschießens schwerhörig
9	R.	1/4	—22	—46	28	64	2·2	Seit Kindheit schwerhörig
10	R.	1 1/2	—19	—47	31	63	2	
11	R.	ad concham	—18	—50	32	60	1·8	
12	L.	1 1/2	—25	—50	25	60	2·4	
13	L.	1/4	—25	—65	25	45	1·8	
14	L.	1	—25	—60	25	50	2	Nach Granatverschüttung schwerhörig
15	R.	1/4	—25	—60	25	50	2	Nach Granatverschüttung schwerhörig
16	L.	1/4	—36	—67	14	43	3	
17	R.	1	—23	—25	27	85	3·1	Bergarbeiter; zweimal Typhus durchgemacht
	L.	1	— 7	—12	43	98	2·2	

Als charakteristische Merkmale einer Erkrankung des schallempfindenden Hörapparates gelten: normaler Trommelfellbefund,

Digitized by Google
Original from UNIVERSITY OF MINNESOTA
Generated on 2019-10-24 18:21 GMT / http://hdl.handle.net/2027/umn.31951002684121b
Public Domain in the United States, Google-digitized / http://www.hathitrust.org/access_use#pd-us-google

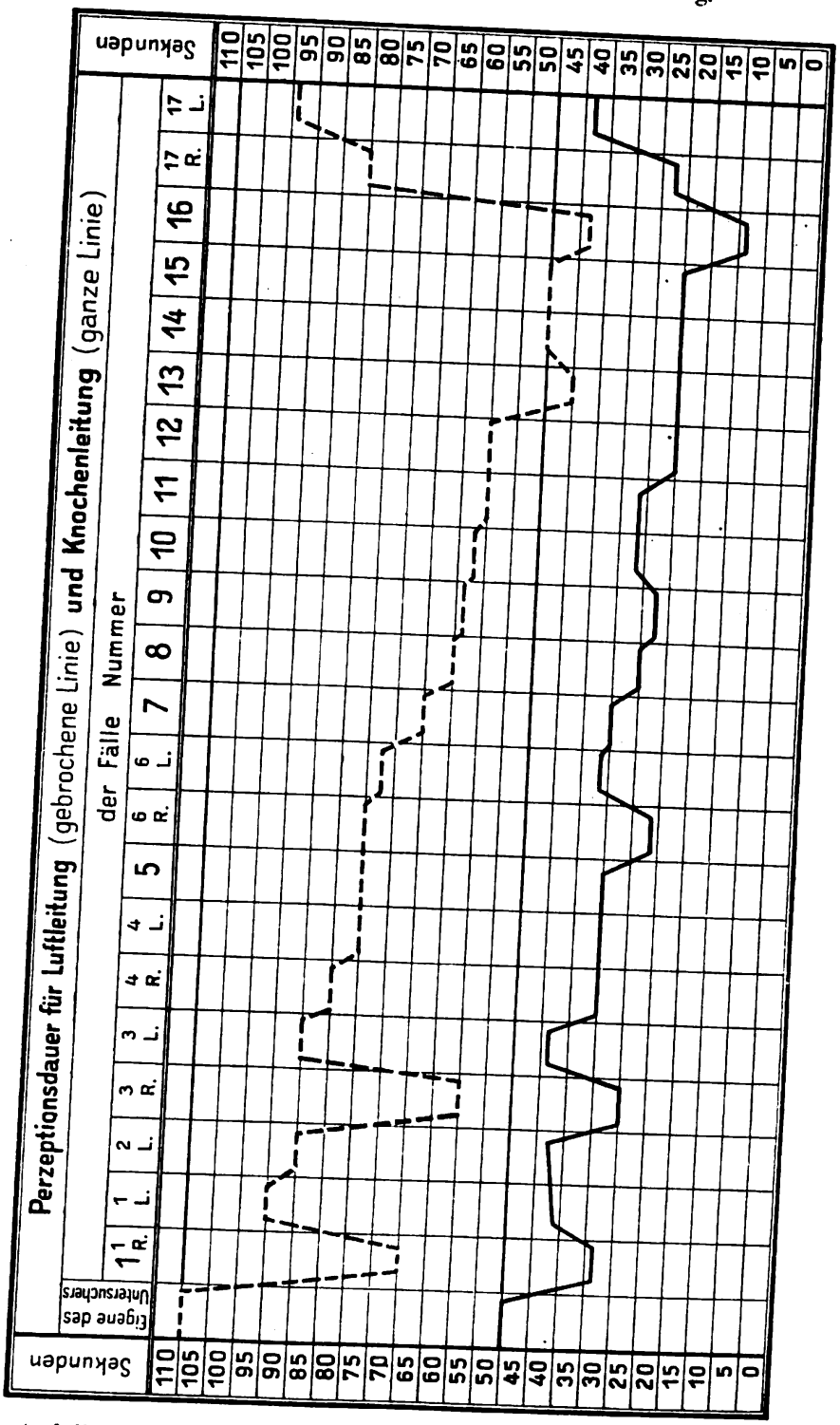

Digitized by Google
Original from UNIVERSITY OF MINNESOTA
Generated on 2019-10-24 18:21 GMT / http://hdl.handle.net/2027/umn.31951002684121b
Public Domain in the United States, Google-digitized / http://www.hathitrust.org/access_use#pd-us-google

Lateralisation des Weberschen Versuches nach dem besseren Ohr, positiver Rinne und verkürzte Knochenleitung (Schwabach). Um nun möglichst unkomplizierte Fälle zu erhalten, wurde das gewonnene Beobachtungsmaterial nach diesen Kriterien gesichtet und nur solche Fälle in die Tabelle aufgenommen, welche diesen voll entsprachen. Eine einzige Ausnahme bildet der Fall 3, bei welchem rechts eine chronische Mittelohrentzündung mit Antrumeiterung bestand, während am linken Ohr ein fast normaler Trommelfellbefund mit fast normaler Hörschärfe für Flüstersprache, positivem Rinne und leicht verkürzter Knochenleitung erhoben wurde. Zwar bestand auch am rechten Ohr positiver Rinne neben verkürzter Knochenleitung — als Symptome einer Erkrankung des schallempfindenden Hörapparates infolge der chronischen Mittelohreiterung; doch der Webersche Versuch schlug nach dem schlechten Ohr aus. Alle übrigen Fälle entsprechen voll den obigen Kriterien: normaler Trommelfellbefund, Weber nach dem besseren Ohr, positiver Rinne und verkürzter Schwabach.

Durch die Stimmgabeluntersuchung wird die Differenz zwischen der Knochen- bzw. Luftleitung des untersuchten und der Knochen- bzw. Luftleitung des untersuchenden Ohres festgestellt. Es war nun nötig, die Perzeptionsdauer des erkrankten Ohres selbst für Knochen- und Luftleitung zahlenmäßig darzustellen. Zu diesem Zwecke verfuhr ich so, daß ich die verwendete Stimmgabel nach maximalem Anschlag auf meinen Warzenfortsatz aufsetzte bzw. vor meinen Gehörgang brachte und die Zeit bis zum vollständigen Abklingen mit der Uhr bestimmte. So fand ich, daß die eigene Perzeptionsdauer für Knochenleitung 50 Sekunden, für die Luftleitung 110 Sekunden betrug. Durch wiederholte Nachprüfung überzeugte ich mich, daß ich diese Zahlen für mein Gehör und die verwendete Stimmgabel *g* als feststehend betrachten könne. Wenn nun beispielsweise bei dem Fall 15 der Tabelle gefunden wurde, daß die Knochenleitung um 25 Sekunden verkürzt sei, so mußte die Perzeptionsdauer für die Knochenleitung des kranken Ohres $50 - 25 = 25$ Sekunden betragen; und wenn bei demselben Falle die Luftleitung um 60 Sekunden verkürzt gefunden wurde, so mußte die Perzeptionsdauer für die Luftleitung des kranken Ohres $110 - 60 = 50$ Sekunden betragen. Vergleicht man nun den so gefundenen Zahlenwert für die Knochenleitung (25 Sekunden) mit jenem für die Luftleitung (50 Sekunden), so erhält man die Verhältniszahl $(50:25) = 2$; die Luftleitung ist also in diesem Falle doppelt so groß als die Knochenleitung.

Ein Blick auf die angefügte Kurve, welche so hergestellt ist, daß auf der Ordinate die Perzeptionsdauer, auf der Abszisse die einzelnen Fälle aufgetragen sind, zeigt, daß im großen und ganzen dieses Verhältnis zwischen Knochenleitung (ganze Linie) und Luftleitung (gebrochene Linie) auch bei allen übrigen Fällen eingehalten

Digitized by Google
Original from UNIVERSITY OF MINNESOTA
Generated on 2019-10-24 18:21 GMT / http://hdl.handle.net/2027/umn.31951002684121b
Public Domain in the United States, Google-digitized / http://www.hathitrust.org/access_use#pd-us-google

ist. Entsprechend der Verkürzung der Luftleitung ist auch die Knochenleitung ungefähr im gleichen Maße verkürzt, und zwar derart, daß in jedem Felde die Kurve für die Knochenleitung die Mitte zwischen der Kurve für die Luftleitung und der Abszisse einhält.

In der angefügten Tabelle gibt die letzte Ziffernkolonne Aufschluß über das Verhältnis der Luftleitung zur Knochenleitung. Es beträgt für das eigene Gehörorgan des normalhörenden Untersuchers 2·2. Bei 19 von den 22 untersuchten Gehörorganen schwanken die Verhältniszahlen zwischen 1·8 bis 2·4. Nur bei dreien, und zwar den Fällen 6, 16 und 17, sind sie auffallend hoch, und zwar 2·9, 3 und 3·1. Da aber in den Fällen 6 und 17 für das gleichzeitig untersuchte andere Ohr die Verhältniszahlen den normalen Wert 2·1 bzw. 2·2 aufweisen, so dürften wohl dort Beobachtungsfehler unterlaufen sein.

Die obigen Ausführungen berechtigen zu folgenden Schlüssen:

1. Bei Erkrankungen des schallempfindenden Hörapparates nehmen Luft- und Knochenleitung entsprechend dem Grade der Schwerhörigkeit parallel ab; 2. das Verhältnis der Luftleitung zur Knochenleitung beträgt hierbei 2 : 1; 3. das konstante Verhältnis zwischen Knochen- und Luftleitung bei Erkrankungen des schallempfindenden Apparates gegenüber dem Mißverhältnis derselben bei Erkrankungen des schalleitenden Apparates scheint dafür zu sprechen, daß die Veränderung der Luft- und Knochenleitung in beiden Fällen ursächlich verschieden gewertet werden muß. Bei den Erkrankungen des schallempfindenden Apparates liegt offenbar der gleichmäßigen Verkürzung der Luft- und Knochenleitung eine und dieselbe Ursache zugrunde: Die Herabsetzung der Empfindlichkeit im Gebiete des Hörnerven. Bei den Erkrankungen des schalleitenden Apparates dagegen müssen für die Verkürzung der Luftleitung und die Verlängerung der Knochenleitung verschiedene Entstehungsursachen in Betracht kommen, welche durch den Heilungsprozeß nicht gleichartig beeinflußt werden, die uns aber gegenwärtig noch unbekannt sind.

Digitized by Google
Original from UNIVERSITY OF MINNESOTA
Generated on 2019-10-24 18:21 GMT / http://hdl.handle.net/2027/umn.31951002684121b
Public Domain in the United States, Google-digitized / http://www.hathitrust.org/access_use#pd-us-google

Aus der Oto-laryngologischen Klinik der kgl. Universität in Zagreb, Jugoslavien (Vorstand: Prof. Dr. D. Mašek).

Über das Vorkommen des Skleroms in Jugoslavien.

Von Dr. **Ante Šercer**, klinischer Assistent.

(Mit 1 Figur.)

Es sind in bisherigen Publikationen Skleromfälle beschrieben, die aus Gegenden stammen, welche nunmehr Jugoslavien angehören.

Obwohl Sklerom in unseren Gegenden schon seit einigen Jahrzehnten gekannt und genau registriert wurde, finden wir doch in der Weltliteratur keine genaueren Angaben darüber. Es blieben nämlich diese Kenntnisse nur auf einen engen Kreis einheimischer Ärzte beschränkt, woran in erster Linie die ungünstigen Verhältnisse schuld waren, in welchen sich unsere Heimat vor dem Kriege befand.

Erst in den allerletzten Jahren, durch die Gründung einer kleinen, aber leistungsfähigen oto-laryngologischen Klinik in Zagreb, wurden der Skleromforschung in Jugoslawien neue Wege gebahnt.

Es wurde so ermöglicht, die einschlägige Literatur zu sammeln und nach Sichtung der Krankengeschichten des Spitales der barmherzigen Schwestern in Zagreb, wo der jetzige Chef der oto-laryngologischen Klinik seit Jahren alle aufgenommenen Skleromfälle beobachtete, der Skleromfrage bei uns näherzutreten. Bald nach Eröffnung der Klinik, d. h. im September 1921, erließ das Gesundheitsministerium in Beograd auf Veranlassung der Kinik einen Aufruf an alle Kreisärzte, Mitteilungen über Sklerombeobachtungen direkt an die Klinik in Zagreb zu richten. Der Widerhall war zwar ein allgemeiner, aber die Antworten waren fast alle negativ, weil das Krankheitsbild den Kollegen meist nicht geläufig ist.

Außerdem sind seit dieser Zeit an der Klinik selbst elf neue Skleromfälle beobachtet worden, so daß wir auf Grund dieses Materials uns berechtigt fühlen, ein Bild über Skleromausbreitung in Jugoslavien zu entwerfen. Zu diesem Behufe mußten wir auch die Arbeiten von O. Mayer und Róna über die Ausbreitung des Skleroms in Steiermark bzw. in Ungarn zu Rate ziehen, da darin Skleromfälle auch aus unseren Gegenden beschrieben sind.

In den Jahren 1904 bis 1906 demonstrierte Prof. Mašek in der Zagreber Ärztegesellschaft Skleromfälle und forderte die Kollegen auf, dieser bei uns keineswegs seltenen Erkrankung mehr Beachtung zu schenken. Schon seit längerer Zeit erkannte er, daß sich die Sklerom-kranken bei uns eigentlich aus zwei größeren Herden rekrutieren, und zwar aus der Umgebung der Stadt Bjelovar, welche ungefähr in der Mitte der Provinz Kroatien liegt, und aus Zagorien, d. h. von der Grenze zwischen Kroatien und Steiermark. Außer diesen zwei großen Skleromherden,

Digitized by Google
Original from UNIVERSITY OF MINNESOTA
Generated on 2019-10-24 18:21 GMT / http://hdl.handle.net/2027/umn.31951002684121b
Public Domain in the United States, Google-digitized / http://www.hathitrust.org/access_use#pd-us-google

aus welchen unaufhörlich neue Kranke zur Beobachtung kommen, sind auch in anderen viel entfernteren Gegenden vereinzelte Fälle verzeichnet worden.

In dem nun folgenden Verzeichnis geben wir nur solche Fälle wieder, an deren Zuverlässigkeit wir nicht zweifeln können. Die meisten davon sind histologisch, manche auch bakteriologisch untersucht worden. Die Namen der Ortschaften bedeuten immer Aufenthaltsorte, was bei unserer agrarischen Bevölkerung mit dem Geburtsorte ziemlich übereinstimmt.

In den letzten 13 Jahren bis zur Eröffnung der Klinik beobachtete man im Spitale der barmherzigen Schwestern im ganzen 44 einwandfrei festgestellte Fälle, wovon 23 Männer und 21 Frauen waren. In verschiedenen Jahren wurden 1, 2 oder 3 Fälle beobachtet; im Jahre 1920 aber findet man sogar 10 solche Patienten verzeichnet. Außerdem sind im städtischen Krankenhause in Varaždin (Dr. Meixner) in den letzten 20 Jahren im ganzen drei histologisch festgestellte Fälle beobachtet worden. Aus der Provinz sind uns weitere zwei Fälle mitgeteilt worden, und zwar je einer aus Ogulin und aus Šid (Dr. Nenadović). Seit der Eröffnung der Klinik, also seit dem September des vorigen Jahres, hatten wir die Gelegenheit, 9 Fälle in der Klinik zu behandeln und 2 Fälle in der Ambulanz zu beobachten.

In Krain beobachtete man in diesem Jahre in der laryngologischen Abteilung des Landeskrankenhauses (Dr. Pogačnik) 2 Fälle. Laut Mitteilung des Gesundheitsamtes in Ljubljana sind in der letzten Zeit etwa 20 einschlägige Fälle an der Grenze gegen Kroatien vorgekommen, ohne daß man irgendwelche genauere Angaben darüber erhalten konnte.

Über das Vorkommen des Skleroms in Steiermark sind wir aus der Arbeit von O. Mayer unterrichtet, welcher das Beobachtungsmaterial der Grazer Klinik bis zum Jahre 1906 veröffentlichte. Aus diesem Material entfallen auf unsere Gegenden 15 Fälle, d. h. 9 Männer und 6 Frauen.

Aus der Arbeit Rónas über das Vorkommen des Skleroms im damaligen Ungarn entnehmen wir einen Fall aus Čakovec und außerdem demonstrierte Morelli in der Budapester Ärztegesellschaft einen Patienten, welcher zwar aus Novi-Sad in der Vojvodina gebürtig, aber in Budapest längere Zeit wohnhaft war. Laut einer Mitteilung des Gesundheitsamtes für Bosnien wurden im Kreise Bos.-Petrovac im letzten Jahre sieben Skleromfälle bei der einheimischen Bevölkerung beobachtet. In den übrigen Provinzen soll es unseren bisherigen Kenntnissen zufolge kein Sklerom geben.

Somit wären im ganzen Jugoslavischen Reiche 86 Fälle beobachtet; eine Zahl, welche dem Beobachtungsmaterial in Ungarn, Tschechoslowakei, Oberschlesien und Mazuren nahe kommt und selbstverständlich weit hinter demjenigen in Galizien und Rußland zurücksteht.

Digitized by Google
Original from UNIVERSITY OF MINNESOTA
Generated on 2019-10-24 18:21 GMT / http://hdl.handle.net/2027/umn.31951002684121b
Public Domain in the United States, Google-digitized / http://www.hathitrust.org/access_use#pd-us-google

Nicht in allen Fällen gelang es, den Aufenthaltsort zu ermitteln, so daß wir nur über 69 Fälle diesbezüglich berichten können. Geographisch verteilte sich das Material wie folgt:

Steiermark oberhalb der Drau.

Maribor u. Umgebung	4	Fälle
Radkersburg u. Umgebung	4	„
Murberg-Neusalz	1	Fall
Slov.-Bistrica	1	„
Zusammen	10	Fälle

Medjumurje:

Ćakovec u. Umgebung	3	Fälle

Steiermark unterhalb der Drau.

Konjice	1	Fall
Süßenheim	1	„
Ptuj u. Umgebung	2	Fälle
Zusammen	4	Fälle

Distrikt (Županija) Zagreb:

Zagreb	2	Fälle
Jastrebarsko	2	„
Karlovac	1	Fall
Samobor	1	„
Sisak	1	„
Zusammen:	8	Fälle

Distrikt (Županija) Varaždin:

Krapina	2	Fälle
Novi Marof	1	Fall
Pregrada	2	Fälle
Varaždin	2	„
Veliko Trgovište	1	Fall
Lobor	1	„
Ivanec	1	„
Ludbreg	1	„
Vinica	1	„
Zusammen:	12	Fälle

Distrikt (Županaja) Pozega:

Daruvar	1	Fall
Nova Gradiška	1	„
Novska	1	„
Pakrac	1	„
Zusammen:	4	Fälle

Distrikt (Županija) Bjelovar:

Bjelovar u. Umgebung	8	Fälle
Čazma	4	„
Koprivnica	1	Fall
Kutina	1	„
Garešnica	1	„
Zusammen:	15	Fälle

Distrikt (Županija) Modruš:

Ogulin	1	Fall

Distrikt (Županija) Srijem:

Šid	1	Fall

Distrikt (Županija) Lika:

Perušić	1	Fall

Bosnien:

Prnjavor	1	Fall
Bos. Petrovac	7	Fälle
Zusammen:	8	Fälle

Krain:

St. Jernej	1	Fall
Metlika	1	„
Zusammen:	2	Fälle

Vojvodina:

Novi Sad	1	Fall

Somit erscheint die Umgebung von Bjelovar am meisten verseucht und in zweiter Linie der Distrikt Varaždin. In Steiermark scheint den

Digitized by Google
Original from UNIVERSITY OF MINNESOTA
Generated on 2019-10-24 18:21 GMT / http://hdl.handle.net/2027/umn.31951002684121b
Public Domain in the United States, Google-digitized / http://www.hathitrust.org/access_use#pd-us-google

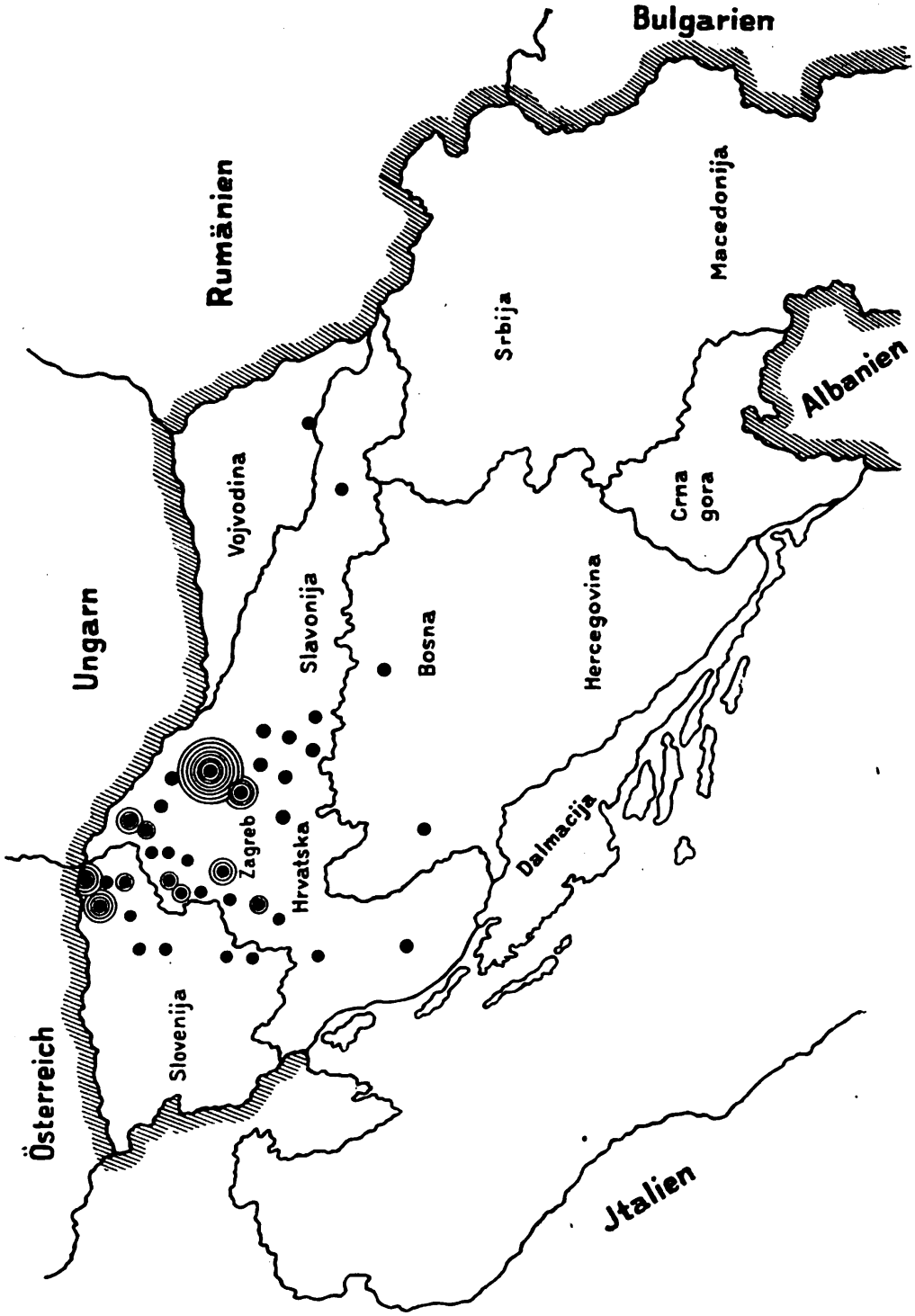

Digitized by Google
Original from UNIVERSITY OF MINNESOTA
Generated on 2019-10-24 18:21 GMT / http://hdl.handle.net/2027/umn.31951002684121b
Public Domain in the United States, Google-digitized / http://www.hathitrust.org/access_use#pd-us-google

Hauptherd die Umgebung des Ortes Radkersburg darzustellen, welches zwar nicht unserem Staate angehört, jedoch alle vier Patienten, welche Mayer in seiner Kasuistik anführt, waren aus der Umgebung von Radkersburg und slowenischen Stammes. In der großen Ebene, wo Donau, Tisza, Save und Drave zusammenfließen finden wir nur zwei Fälle verzeichnet; es ist jedoch sehr wahrscheinlich, daß sich in jenen Gegenden mehrere Skleromfälle vorfinden. In der nächsten Umgebung unserer nordöstlichen Grenze sind von ungarischen Autoren Skleromfälle beschrieben und es ist keineswegs glaubwürdig, daß die Krankheit an der neuen politischen Grenze Halt gemacht hätte.

Der einzige Fall aus Bosnien, den wir an der Klinik beobachteten, betrifft eine Ruthenin, was vom epidemiologischen Standpunkte besonders wichtig ist. Es handelte sich um die 18jährige Frau eines Landwirtes, welche in Bucacz in Galizien geboren, als Kind von vier Jahren nach Bosnien kam und seitdem den Wohnungsort nicht wechselte. Ihr Mann, ebenfalls ein Ruthene, kam auch als Kind in seine neue Heimat. Die Frau litt an einem Rhino-laryngo-Sklerom, welches sich in flachen Infiltraten offenbarte und an einer hochgradigen Bronchoblennorhoe. Ihr Mann dagegen, auch an der Klinik untersucht, zeigte, abgesehen von einem kleinen Polypen in der rechten Choane, der ihm keine Beschwerden verursachte, keine pathologischen Veränderungen. Es drängt sich nun die interessante Frage auf, ob dieser Skleromfall aus Ukraina nach Jugoslavien eingeschleppt wurde, oder ob er bei uns entstanden ist.

Wenn diese Patientin den Keim der Erkrankung aus Ukraina mitgebracht hätte, so müßten wir supponieren, daß die Bazillen entweder 13 Jahre lang latent geblieben sind, oder daß sie so harmlose pathologische Veränderungen hervorgerufen haben, die die Patientin durch Jahre nicht behelligten. Ein solcher Krankheitsverlauf wäre beim Sklerom gar nicht unwahrscheinlich. Es ist einerseits das außerordentlich langsame Fortschreiten des Prozesses bekannt und andrerseits geht aus einigen Publikationen Wolkowitschs hervor daß der Anfang der Krankheit in vielen Fällen in das früheste Kindesalter zurückgeht. Außerdem sind in der Provinz Kroatien-Slavonien zwei Patienten, derjenige aus Novska und derjenige aus Šid, ukrainischen Stammes. Auf Grund dieser vereinzelten Fälle zu entscheiden, ob Sklerom in diesen Gegenden einheimisch vorkommt oder dortselbst eingeschleppt wurde, ist unmöglich.

Jedenfalls sehen wir in diesem Vorkommen einen wichtigen Wegweiser für unsere weiteren Nachforschungen. Es gibt bei uns in verschiedenen Gegenden, wie bekannt, ganze Kolonien Ukrainer und Polen und es wäre sehr wichtig, diese Gegenden genauestens zu durchforschen. Außerdem kämen in Betracht die an Kroatien angrenzenden Gebiete Bosniens, hauptsächlich ihre westlichen Gegenden, das sogenannte türkische Kroatien. Bosnien ist ein Land, wo Lues außerordentlich verbreitet ist und wo außerdem noch Leprafälle zu beobachten sind. Es ist

Digitized by Google
Original from UNIVERSITY OF MINNESOTA
Generated on 2019-10-24 18:22 GMT / http://hdl.handle.net/2027/umn.31951002684121b
Public Domain in the United States, Google-digitized / http://www.hathitrust.org/access_use#pd-us-google

sehr leicht möglich, daß unter diesen Erkrankungsformen auch mancher Skleromfall unerkannt und unter falscher Diagnose registriert wird.

Auf der beigelegten geographischen Karte haben wir alle Ortschaften, in welchen Skleromfälle vorgekommen sind, mit schwarzen Punkten angedeutet, und wenn in ihnen mehrere Fälle vorgekommen sind, so ist dieser Umstand durch Kreise gekennzeichnet. Wenn man einen Blick auf die Karte wirft, so sieht man, daß die anfänglich besprochenen drei Herde eigentlich durch vereinzelte Fälle vollkommen ineinanderfließen, und daß auch die Beobachtungen aus Steiermark und Krain ein homogenes Ganzes mit diesem einzigen großen Skleromherde darstellen, welcher den ganzen nordwestlichen Anteil des Staates einnimmt. Von diesem Herde weit entfernt sehen wir ganz vereinzelte Fälle in den gebirgigen Gegenden von Südkroatien (Perušić), vom nördlichen Bosnien (Prnjavor) und in der großen Ebene der Vojvodina (Novi Sad).

Ob das Vorhandensein dieser zerstreuten Fälle ein reiner Zufall ist, oder ob man darin einen Hinweis sehen dürfte, daß die Krankheit auch die übrigen Gegenden schon verseucht hat, darüber werden die weiteren Nachforschungen entscheiden.

Zur noch immer unentschiedenen Frage der Infektiosität und Kontagiosität des Skleroms glauben wir einen interessanten Beitrag liefern zu können. Gelegentlich des Vortrages von H. Schrötter über das Sklerom in der Sitzung der Wiener laryngologischen Gesellschaft vom März dieses Jahres sprach Perez den Gedanken aus, daß es von Interesse wäre, festzustellen, ob die Armeen, welche während des Weltkrieges die Hauptskleromherde in Polen durchquert haben, auch die Skleromkrankheit in weitere Gegenden fortgeschleppt hatten. Ein an unserer Klinik unlängst verstorbener Patient dürfte vielleicht zur Lösung dieser Frage beitragen. Der 42jährige Landwirt T. J. wurde im Jahre 1917 am nördlichen Kriegsschauplatze gefangengenommen und lebte seitdem in Rußland in Saratow, wo er auch die ersten Beschwerden zu verspüren begann: Hustenreiz, Schmerzen im Halse und in der Nase, Heiserkeit. Nach dem Umsturze kehrte er in seine Heimat zurück, und zwar in eine Gegend, wo bisher kein einziger Skleromfall beobachtet wurde (Perušić in Lika). Bei der Aufnahme auf die Klinik, also etwa fünf Jahre nach den ersten Krankheitszeichen, welche sich in der russischen Gefangenschaft einstellten, wurde bei ihm ein hochgradiges Sklerom der Nase, des Rachens, des Kehlkopfes und der Luftröhre konstatiert.

Es ist von mancher Seite, besonders aber von Seiten deutscher Autoren, mit großem Nachdruck darauf hingewiesen, daß Polen, eigentlich Galizien, die Quelle des Skleroms sei, und daß vom Osten dem ganzen Westen die Gefahr drohe. Wir brauchen da nur auf die entsprechenden Arbeiten von Gerber, Streit, Schrötter und Mayer hinzuweisen. Auch Juracz, welcher in Lemberg ein enormes Beobachtungsmaterial (in $3^1/_2$ Jahren 200 Fälle) zur Verfügung hatte meint, Ostgalizien

Digitized by Google
Original from UNIVERSITY OF MINNESOTA
Generated on 2019-10-24 18:22 GMT / http://hdl.handle.net/2027/umn.31951002684121b
Public Domain in the United States, Google-digitized / http://www.hathitrust.org/access_use#pd-us-google

sei der ursprüngliche Herd, von welchem sich das Sklerom in der Richtung gegen Preußen, Rußland, Ungarn und Österreich ausgebreitet hätte. Wenn man sich die Ausbreitungsweise des Skleroms in ganz Europa vergegenwärtigt, so erscheint diese Ansicht als vollkommen annehmbar. Beim genauen Studium der einschlägigen Arbeiten von Schrötter, Streit, Gerber, Mayer, Róna, Baurowitsch, Wolkowitsch usw. kann man aber auch zu ganz anderen Schlüssen kommen.

Die Tatsache, daß Morelli in Budapest im Jahre 1886, also viel später als die ersten Skleromfälle aus Polen bekannt wurden, den ersten entsprechenden Fall in Ungarn diagnostiziert hatte, braucht man absolut nicht als eine Propagation des Skleroms vom Norden nach Süden deuten, genau so wenig wie die ersten, chronologisch etwas späteren Beobachtungen von Mašeks in Jugoslavien für eine Propagation aus Ungarn in unsere Heimat sprechen würden. Die Krankheit war schon früher in beiden Ländern einheimisch, nur gab es eben früher niemanden, der sie erkannt hätte. In dieser Anschauung bekräftigt uns auch die Feststellung, daß wir auf die Anfrage über das Vorkommen des Skleroms in unserer Heimat sogar aus dem Hauptherde in Kroatien negative Antworten erhielten. Ebenso konnten wir aus den Publikationen von Gerber und Streit nicht den Eindruck gewinnen, daß durch ihre häufigeren Beobachtungen von Sklerom auch eine Propagation im gewesenen Ostpreußen erwiesen wäre, sondern daß in dieser Gegend die betreffenden Autoren Skleromkranke eingehender registriert haben. Wir sind tief überzeugt daß, wenn wir heute mit allen wissenschaftlichen Mitteln ausgerüstet, eine Reise durch Jugoslavien, zwecks Skleromerforschung unternähmen, wir Skleromkranke in manchen Gegenden finden würden, die bisher als skleromfrei galten.

Wenn man an der Ansicht einer fortwährenden Propagation des Skleroms aus Polen festhält, dann kann man sich die Tatsache nicht erklären, daß, obwohl von seiten des Deutschen Reiches gar keine nennenswerten Maßnahmen gegen die Ausbreitung dieser Krankheit aus den ostpreußischen Herden nach Westdeutschland vorgenommen worden sind, die Krankheit dennoch auf ihre ursprünglichen Gebiete beschränkt geblieben ist. Denn die sporadischen Fälle in Bremen, Schleswig-Holstein, Hannover und Würzburg stehen mit den preußischen Herden wohl in keinem Zusammenhang.

Es erscheint uns somit viel wahrscheinlicher, daß es sich beim Sklerom um eine Erkrankung handelt, welche einst, das geben wir wohl zu, aus Polen ihren Ausgang genommen, sich heute überall dort entwickeln kann, wo gewisse uns noch völlig unbekannte Bedingungen vorhanden sind, welche die Pathogenität der Sklerombazillen erhöhen und in einer speziellen Richtung beeinflussen. Diese Bedingungen können wir weder in geologischen, noch in klimatischen, noch in Rasseeigentümlichkeiten sehen. Es folgt aus den Angaben in der Literatur, daß Sklerom bei verschiedenen Rassen, in ebenen und gebirgigen, in kalten und heißen

Digitized by Google
Original from UNIVERSITY OF MINNESOTA
Generated on 2019-10-24 18:22 GMT / http://hdl.handle.net/2027/umn.31951002684121b
Public Domain in the United States, Google-digitized / http://www.hathitrust.org/access_use#pd-us-google

Gegenden vorkommen kann. Es läßt sich auch aus dem Vorkommen des Skleroms bei uns kein Zusammenhang mit geologischen und klimatischen Verhältnissen feststellen. Nach unseren Beobachtungen dürften die ungünstigen Zivilisationsverhältnisse einen fördernden Einfluß auf das Sklerom ausüben, jedoch nicht den entscheidenden, da uns Fälle aus günstigen Verhältnissen bekannt sind.

Es steht schließlich die Art der Ausbreitung des Skleroms in engster Beziehung mit der großen Frage seiner Ätiologie, oder genauer gesagt mit der Frage von der Idendität der Sklerom-,Pneumo- und Ozaenabazillen, welche unserer Ansicht nach bisher keineswegs gelöst ist. Wenn wir uns jetzt zur

Klinik

des bei uns beobachteten Skleroms wenden, so bemerken wir vorerst, daß soweit man feststellen konnte, von 83 verzeichneten Fällen 42 Männer und 41 Frauen waren, ein Verhältnis, welches von dem bekannten in keiner Richtung abweicht. Der jüngste Patient war 12, der ältetse 74 Jahre alt.

Das Vorkommen des Skleroms um das 12. oder 13. Jahr bildet keine Seltenheit. Im 11. Jahre beobachtete es Alvarez bei einem Mädchen aus Zentralamerika, im 8. Jurasz in Lemberg. Den jüngsten Fall beschrieb wohl Juffinger in seiner Monographie. Es handelte sich dabei um ein 7jähriges Mädchen aus Eckartsau in Niederösterreich, mit Pharyngo-laryngo-Sklerom. Daß aber Sklerom auch im Alter über 70 Jahre vorkommen kann, war uns bisher nicht bekannt. Es handelte sich in unserem Falle um einen Patienten aus Zagreb, der längere Zeit an einer Brochitis litt, welcher sich seit 6 Wochen Schmerzen im Kehlkopfe hinzugesellten. Schließlich wurde er wegen Suffokationserscheinungen ins Spital aufgenommen. Epiglottis und beide Arygegenden waren ödematös verdickt und oberhalb des linken Lig. ventriculare befand sich ein Tumor, aus welchem histologisch Sklerom diagnostiziert wurde. Der Patient ist nie früher wegen irgendwelcher ähnlicher Beschwerden behandelt worden. Es wurde dennoch später in Erfahrung gebracht, daß er jahrelang anscheinend an einer chronischen Rhinitis sicca litt.

Es sind zwar Fälle bekannt, in welchen Sklerom durch zwei oder drei Jahrzehnte von Ärzten bis in das späte Alter beobachtet wurde, in unserem Falle aber kam die Krankheit erst in spätem Greisenalter zur Erscheinung, was dafür sprechen würde, daß sie entweder jahrzehntelang bestehen kann ohne irgendwelche subjektive Beschwerden hervorzurufen, oder daß sie auch erst im späten Greisenalter zur Ausbildung kommen kann. Der

Nationalität

nach waren unsere Skleromkranken sämtlich südslavischen Stammes (abgesehen von den drei bereits erwähnten Fällen aus Ukraina), dem

Digitized by Google
Original from UNIVERSITY OF MINNESOTA
Generated on 2019-10-24 18:22 GMT / http://hdl.handle.net/2027/umn.31951002684121b
Public Domain in the United States, Google-digitized / http://www.hathitrust.org/access_use#pd-us-google

Berufe

nach hauptsächlich Bauern, doch finden sich darunter, so weit man feststellen konnte, zwei Beamte, eine Lehrerin und die Gattin eines Stadtangestellten. Was die

Kontagiosität

anbelangt, so steht in unserer Beobachtung eine diesbezüglich interessante Familie. Alle Familienmitglieder wurden von uns untersucht, einige zu wiederholten Malen. Beide Eltern und die älteste Tochter sind vollkommen gesund. Der älteste Sohn, ein 23jähriger Beamter, wird schon seit 5 Jahren wegen Rhino-laryngo-Sklerom behandelt, welchem sich vor ungefähr einem Jahre auch ein Trachealsklerom hinzugesellte. Er wurde vor 3 Jahren wegen Suffokation tracheotomiert. Die zwei Jahre jüngere Schwester (M. S., 21 Jahre alt) ist durch viele Monate hindurch wegen einer ausgesprochenen Ozaena nasi et laryngis behandelt worden und erst vor einem Jahre entwickelten sich sozusagen unter den Augen des behandelnden Arztes (Dr. Blašković) subglottische Infiltrate, welche bald als skleromatös erkannt wurden und eine Behandlung mittels Schrötterscher Sonden erforderten. Die dritte, etwas ältere Tochter (M. S., 28 Jahre alt) leidet seit langer Zeit an Borkenbildung in der Nase und die vierte, d. h. die jüngste Tochter (A. S., 16 Jahre alt), ist schon jahrelang die Trägerin einer typischen Ozaena mit charakteristischem Fötor. Endlich der zweite Sohn (S. S.), ein Knabe von etwa 10 Jahren, litt lange Zeit an einer Rhinitis chron. purulenta, welche in der letzten Zeit an der linken Seite die Tendenz zur Eintrocknung des Sekretes und zur Borkenbildung, aber vorläufig noch keinen Fötor zeigt.

Auf das familiäre Vorkommen des Skleroms hat zuerst Robertson aufmerksam gemacht und mehrere solche Fälle sind dann später in verschiedenen Arbeiten publiziert worden. Abgesehen davon, daß diese Familie einen neuen Beitrag zu dieser keineswegs reichlichen Kasuistik darstellt, glauben wir aus den Erkrankungsformen ihrer fünf Mitglieder noch einige für die Skleromfrage wichtige Hinweise ersehen zu können.

Bei dem jüngsten Knaben sehen wir eine einfache, hartnäckige, eitrige Rhinitis sich langsam in eine Ozaena entwickeln, welche bei seiner etwas älteren Schwester eine ausgesprochene Form annimmt. Die zweite noch ältere Schwester leidet schon lange an derselben Erkrankung und erlebt in ihrem Kehlkopfe die tragische Umwandlung der Ozaena in ein primäres Kehlkopfsklerom, welches sich bei ihrem Bruder trotz aller Behandlung unter unseren Augen universalisiert. Wenn wir aber die Anamnese dieses letzteren genauer durchmustern, so können wir in ihr alle diese Erkrankungsformen als verschiedene Entwicklungsstadien des schließlich universalisierten Skleroms erkennen. Bei ihm begannen die Beschwerden etwa um das fünfzehnte Jahr herum mit Erscheinungen einer langdauernden eitrigen Rhinitis, welche durch starke Borkenbildung kompliziert war. Einige Jahre später begannen die Atem-

Digitized by Google
Original from UNIVERSITY OF MINNESOTA
Generated on 2019-10-24 18:22 GMT / http://hdl.handle.net/2027/umn.31951002684121b
Public Domain in the United States, Google-digitized / http://www.hathitrust.org/access_use#pd-us-google

beschwerden, welche sich schließlich bis zu Suffokationserscheinungen steigerten. Jetzt zeigt der Patient in der Nase das Bild eines vollkommen vernarbten Rhinoskleroms, im Kehlkopfe eine Chorditis vocalis inf. hypertrophicans; viele Monate hindurch litt er an Zeichen einer ausgesprochenen Störckschen Blennorrhoe, welche jetzt durch frische Infiltrate, die sich bis an die Bifurkation hinziehen, vervollständigt wird.

Wenn wir uns diese Familien- und Krankengeschichte vor Augen halten, wenn wir uns weiterhin an viele Fälle erinnern, in welchen eine Ozaena der Entwicklung eines Skleroms vorangegangen ist oder an Vorkommnisse, daß in derselben Familie Sklerom und Ozaena nebeneinander vorgekommen sind, und wenn wir schließlich bedenken, daß der Differenzierung der Kapselbazillen so viele Schwierigkeiten entgegenstehen, welche sie eher identisch als different erscheinen lassen, so glauben wir, daß der Gedanke nicht zu kühn sei, auch die altbekannte Ozaena in einen näheren Zusammenhang mit dem Sklerom zu bringen. Dieser Gedanke ist schon einige Jahrzehnte alt und man kann diese Frage nicht so leicht und einfach lösen wie es von mancher Seite geschieht. Denn durch Gegenüberstellung einer „Maladie hypertrophiante", welche Sklerom charakterisieren soll, mit der Ozaena, welche „Essentiellement atrophiante" sein soll, wie das Löwenberg tat, tritt man der Lösung dieser Frage keineswegs näher, weil die genannten Charakteristika weder für das Wesen der einen noch das der anderen Krankheit zutreffen.

Es ist das ein Problem, dessen Lösung, glauben wir, mehr Mühe wert wäre und die Sklerom- sowie die Ozaenaforschung wesentlich bereichern würde. Über die

klinischen Formen,

welche bei uns beobachtet werden, möchten wir folgendes sagen: Meistens kommen Fälle mit Sklerom der Schleimhaut zur Ansicht. Sklerome der äußeren Haut (Nase und Mundlippen) sind bisher selten beobachtet worden. Fast in allen Fällen wurden flache, harte Infiltrate beobachtet, welche von dem Bekannten in keiner Richtung abweichen. Von manchen Seiten sind auch Sklerome in Tumoren- und Polypenformen beschrieben worden (Juffinger, Glas, Lenart, Pieniažek, Baracz), welche bei uns wohl zu den größten Seltenheiten gehören.

Andrerseits können wir über einen Fall berichten, bei welchem Sklerom mit einer durch keinerlei Mittel, auch durch Alkoholinjektionen nicht, zu behebenden Trigeminusneuralgie kompliziert war, so daß wir die Ansicht gewannen, daß die Infiltrate, welche den ganzen Epipharynx durch Wucherung und Narbenzug verbildeten, auch an der Neuralgie selbst schuld waren.

Öfters wurde die Kombination mit einer Bronchoblennorrhoe beobachtet. Eine dieser Kranken war in mancher Hinsicht besonders interessant. Bei einer 29jährigen Bäuerin fanden sich im Kehlkopfe flache subglottische Infiltrate vor, die an der hinteren Kommissur die Knotenform annahmen. Dieselbe Patientin hustete täglich 2 bis 3 Schalen reinen Eiters, welcher nur

Digitized by Google
Original from UNIVERSITY OF MINNESOTA
Generated on 2019-10-24 18:24 GMT / http://hdl.handle.net/2027/umn.31951002684121b
Public Domain in the United States, Google-digitized / http://www.hathitrust.org/access_use#pd-us-google

mit wenig Schleim vermischt war, aus. Die röntgenologische Untersuchung ergab eine marmorierte Infiltration beider Lungenoberlappen und eine beiderseitige Vergrößerung des Hilusschattens. Auf Grund einer genauen physikalischen Untersuchung (Dr. Lušicky) wurde die Diagnose auf Phthisis pulmon. fibrosa, densa bilateralis cum adhaesionibus ad basin sin. neben einer Bronchitis diffusa und Peribronchitis gestellt. Das Sputum hatte kein tuberkulöses Aussehen und es wurden auch mit Antiformin keine Tuberkelbazillen nachgewiesen. Gegen eine Kaverne oder Bronchiektasie sprach der Umstand, daß die Patientin Tag und Nacht hindurch große Mengen Sputum aushusten konnte, bei jedem künstlichen Reiz, was man bei einer Höhlenbildung in der Lunge doch nicht erwarten konnte. Da die Patientin außerdem bei diesem ganzen Zustande gar keine Temperaturerhöhungen zeigte, lag der Gedanke nahe, neben einer skleromatösen Bronchoblennorrhoe auch ein Phthisis pulmonum ebensolcher Natur vorauszusetzen. In dieser Meinung wurden wir weiterhin durch den tracheoskopischen und mikroskopischen Befund unterstützt. Mit großer Mühe konnte man den Tubus von 10 mm Durchmesser durch die verengte Glottis durchtreiben und dicht unterhalb der Stimmlippen mußte man ein Einschieberohr anwenden, da die Trachea allerseits hochgradig verengt war. Die flachen Infiltrate an mehreren Stellen mit knotigen Erhabenheiten durchsetzt, zogen sich bis an die Bifurkation hin. Ein Eingehen in die Bronchien war unmöglich, da die beiden Zugänge durch mit grünen Krusten bedeckte Infiltrate außerordentlich verengt waren. Zweifellos erstreckten sich die Infiltrate noch viel tiefer, so daß angesichts dieses Befundes neben dem sonstigen klinischen Aussehen die Annahme einer skleromatösen bronchitischen und peribronchitischen Infiltration, welche auch die Hilusdrüsen in Mitleidenschaft gezogen hat, nicht unwahrscheinlich war.

Daß die regionären Lymphdrüsen vom Sklerome befallen sein können, hat zuerst Rón a bewiesen, und es wurde später dieser Umstand auch von anderen Autoren bestätigt, so daß sich gegen ein Befallensein der Hilusdrüsen vom theoretischen Standpunkte aus nichts einwenden läßt. Im Sputum dieser Patientin fanden wir Zellen, welche mit den sogenannten Mikuliczschen Zellen außerordentliche Ähnlichkeit zeigten und nicht anders zu deuten waren. Es handelte sich dabei um große, stark vakuolisierte Zellen mit blaß gefärbtem Kerne, welche nicht immer, aber doch meistens, einen bis mehrere Kapselbazillen in ihrem Protoplasma eingeschlossen zeigten. Was die

Histologie

des Skleroms anbelangt, so möchten wir eines Befundes erwähnen, den wir bei der früher erwähnten Patientin erhoben. In einem mittels des Einschieberohres abgeschälten Infiltratstücke wurde eine außerordentlich starke hyaline Degeneration des kranken Gewebes vorgefunden. Das spezifische Granulationsgewebe war zum größten Teile in Bindegewebe

Digitized by Google
Original from UNIVERSITY OF MINNESOTA
Generated on 2019-10-24 18:22 GMT / http://hdl.handle.net/2027/umn.31951002684121b
Public Domain in the United States, Google-digitized / http://www.hathitrust.org/access_use#pd-us-google

umgewandelt, welches fast gänzlich der hyalinen Degeneration anheimfiel. Nicht nur um die Blut- und Lymphgefäße, sondern auch überall, wo sich Bindegewebe vorfand, sah man große, stark lichtbrechende, hyaline Schollen, welche mit Gruppen blaßer Kerne durchsetzt waren. Das ganze exstirpierte Stück bestand aus hyaliner Substanz.

Über die hyaline Degeneration im Skleromgewebe, besonders über die Entstehung der hyalinen Kugeln und hyalinen Zellen besitzen wir mehrere ausgezeichnete Arbeiten von Una, Mibelli, Marschalkó, Noyes usw., doch finden wir nirgends einer so hochgradigen Gewebsdegeneration erwähnt, trotzdem eine hyaline Degeneration des Bindegewebes sonst in spezifischen Granulationen als nichts auffallendes zu betrachten ist. Drei Todesfälle (alle obduziert) bilden einen weiteren Beitrag zur

Prognose

dieser Krankheit, welche wegen ihres langjährigen Verlaufes gewöhnlich als quoad vitam ziemlich ungefährlich hingestellt wird. Es sind unerwartete und schwer erklärliche Fälle plötzlichen Todes beim Sklerom von mehreren Seiten besprochen worden, so von Catti, Pick und neuerdings von Kolisko, welcher in Wien mehrere solche Fälle gerichtlich obduzierte. Vor einigen Jahren wurde in die Prosektur des Spitales der barmherzigen Schwestern (laut mündlicher Mitteilung des Herrn Prof. Jurak) die Leiche eines russischen, auf der Straße tot aufgefundenen Gefangenen eingeliefert. Bei der Obduktion wurde ein Sklerom des Kehlkopfes konstatiert ohne irgendwelche nachweisbare Todesursache. Der zweite Patient, welcher in diesem Jahre an der Klinik starb, litt einige Jahre lang an Sklerom der Nase, des Rachens, des Kehlkopfes und der Luftröhre. Bei seiner Aufnahme in die Klinik zeigte er keine schweren Stenoseerscheinungen, so daß man an eine Tracheotomie vorläufig nicht zu denken brauchte. Nach fünftägigem Aufenthalte wurde er plötzlich eines Tages ohne irgendwelche Prodromalerscheinungen bewußtlos, die Atmung war von Cheyne-Stockeschem Typus, ohne Zyanose, der Puls fadenförmig und weich, stark akzelleriert. Bald hernach zeigte sich eine linksseitige Hemiparese und eine Stunde später war der Patient trotz Anwendung von Kardiakis und Analeptizis, tot.

Die Obduktion ergab, außer der schon klinisch festgestellten Erkrankung nur ein chronisches Ödem der weichen Hirnhäute und des Gehirns.

Im dritten Falle handelte es sich um einen Steinmetz, welcher ungefähr seit seinem 12. Lebensjahre an Rhinosklerom litt und bei welchem sich mit der Zeit auch ein solches im Kehlkopfe und in der Trachea entwickelte. Der Tod erfolgte bei ihm schon im 20. Lebensjahre mit den Zeichen schwerster Asphyxie, welche bei der Bronchoskopie sowie bei der Autopsie ihre Erklärung in skleromatösen, fast das ganze Bronchienlumen obturierenden Infiltraten fand. Trotzdem die Krankheit seit früher Jugend datierte, zeigte sich dennoch ihr Verlauf als äußerst bös-

Digitized by Google
Original from UNIVERSITY OF MINNESOTA
Generated on 2019-10-24 18:22 GMT / http://hdl.handle.net/2027/umn.31951002684121b
Public Domain in the United States, Google-digitized / http://www.hathitrust.org/access_use#pd-us-google

artig, da sie trotz aller Therapie nach fürchterlichen Qualen schon am Ende des zweiten Dezenniums dem Leben ein Ende setzen konnte. In diesem Falle waren die Infiltrate selbst am frühen Tode schuld. Manchmal können wir die Ursache des plötzlichen Todes in einer akut einsetzenden Bronchitis sehen, in anderen Fällen wiederum der Ansicht Ziemsens und Cattis beipflichten, welche eine Verlegung des ohnehin verengten Kehlkopflumens durch aus der Tiefe abgelöste Krusten als Todesursache annehmen. Es bleiben dennoch Fälle übrig, wie z. B. der erste und zweite von uns angeführte, deren Ablauf uns ungelkärt verbleibt. Unsere

Therapie

bestand in chirurgischen Eingriffen, Kauterisation, Dilatation, Bronchoskopie, Pinselungen mit Chlorzinkglyzerin und sonstigen Medikamenten, Röntgenbestrahlungen und schließlich auch in Vakzination. Es wurden somit wohl alle Mittel verwendet, die seit jeher für die Behandlung des Skleroms anempfohlen worden sind, ohne daß man sich davon überzeugen könnte, daß irgendeinem dieser Mittel eine besonders ausgesprochene Heilwirkung zukommen würde. Dennoch können wir mitteilen, daß in allen fünf bisher von uns mit Vakzination behandelten Fällen deutliche Reaktionen und sogar ausgesprochene Besserungen zu verzeichnen waren. Wir sind aber überzeugt, daß eine lokale Behandlung bei Sklerom dringend indiziert ist. Was die Prophylaxe anbelangt, so wird da wohl ein Erfolg lange auf sich warten lassen und inzwischen bietet die Lokalbehandlung besonders in den Anfangsstadien doch einigen Nutzen. Es handelt sich beim Sklerom um eine Krankheit, deren Kontagiosität und Infektiosität, wie allgemein bekannt und nachgewiesen, als minimal zu betrachten ist.

Den Vorschlag, die Skleromkranken vollkommen zu isolieren und in Skleromheime einzuschließen, betrachten wir deswegen als übertrieben. Es befinden sich zwischen diesen Unheilbaren doch so viele, welche vollkommen arbeitsfähig sind, und deren Infektiosität unvergleichlich kleiner ist als diejenige ungezählter mit Syphilis, Gonoorhoe, Tuberkulose usw. infizierter Menschen, deren prophylaktische Behandlung wir doch als unsere erste und dringendste Pflicht betrachten müssen. Auf Grund dieser Überzeugung und guter Kenntnisse der jetzigen Verhältnisse in unserer Heimat möchten wir folgende

Vorschläge

als bei uns nützlich und durchführbar anempfehlen.

1. Zuerst muß man die Tatsache berücksichtigen, daß die meisten Ärzte Sklerom entweder mangelhaft oder überhaupt nicht kennen und daß eine Orientierung auf diesem Gebiete aus der Literatur nur wenigen möglich ist. Einheimische Beschreibungen des Skleroms besitzen wir überhaupt nicht und die dürftigen, in einigen Lehrbüchern zu findenden Angaben genügen keineswegs, um dem Leser eine Vorstellung über die

Digitized by Google
Original from UNIVERSITY OF MINNESOTA
Generated on 2019-10-24 18:22 GMT / http://hdl.handle.net/2027/umn.31951002684121b
Public Domain in the United States, Google-digitized / http://www.hathitrust.org/access_use#pd-us-google

mannigfaltigen Formen dieser Krankheit zu ermöglichen. Deshalb betrachten wir als erstes Gebot die Schaffung einer möglichst genauen, mit Bildern ausgestatteten Darstellung dieser Krankheit, welche mit Unterstützung des Gesundheitsministeriums wenigstens allen Kreis- und Amtsärzten unentgeltlich zugestellt werden sollte.

2. Demselben Behufe soll die Verpflichtung dienen, bei allen Fortbildungskursen, welche alljährlich bei uns stattfinden, einen Vortrag über Sklerom einzuschalten, bei welchem sich die Teilnehmer theoretisch und praktisch über den Gegenstand orientieren könnten.

3. Da die vom Staate vorzunehmenden Maßnahmen nicht nur von der Tatsache abhängen, daß eine Infektionskrankheit im Reiche vorhanden ist, sondern auch davon, wie dieselbe verbreitet ist, und da andrerseits die von den Kreisärzten künftig darüber zu machenden Angaben voraussichtlich lange auf sich warten lassen werden, betrachten wir als zweckmäßig, in den Gegenden, in welchen man voraussichtlich Sklerom finden könnte, fachärztliche Untersuchungen zu veranstalten.

4. Alle bisher beobachteten und noch lebenden Skleromkranken sollen dem Gesundheitsministerium angemeldet werden, wohin auch alle weiteren diesbezüglichen Beobachtungen zu richten wären. Man soll also eine allgemeine Anzeigepflicht auch für Sklerom einführen.

5. Alle zweifelhaften und verdächtigen Fälle, welche den Ärzten in der Provinz vorkommen, sollen, wenn sonst nicht möglich, auf öffentliche Kosten zur genauen Feststellung an ein entsprechend eingerichtetes Institut gesandt werden. Es wäre das auch vom prophylaktischen Standpunkte aus sehr wichtig, denn in frühen Anfangsstadien, in welchen Sklerom schwer diagnostizierbar ist, könnte man es vielleicht durch radikales Eingreifen im Keime vernichten.

6. Solange noch Sklerom nur in westlichen Gebieten des Staates gehäuft vorkommt, soll in Zagreb eine Zentralstelle für Skleromforschung in Jugoslavien eingerichtet werden, und zwar in Anlehnung an die medizinische Fakultät. Sie soll mit einem modernen Laboratorium für histologische und bakteriologische Untersuchungen ausgestattet sein. Dieser Zentralstelle sollen alle Mitteilungen über die Skleromkrankheit im Staate zugesandt werden. und von hier aus müßten periodisch dem Gesundheitsministerium Berichte über das Vorkommen und die Fluktuation der Krankheit unterbreitet werden. Selbstverständlich soll diese Arbeitsstätte unaufhörlich mit allen ähnlichen Institutionen im Auslande in Verbindung stehen, um bei der Förderung der Skleromfrage mitwirken zu können.

7. Ein besonderes Skleromheim zu gründen betrachten wir vorläufig für nicht notwendig, wohl aber soll eine Aufnahme der hilfebedürftigen Kranken an der Klinik ermöglicht werden, wo auch für eine sachgemäße Röntgenbehandlung vorgesorgt sein sollte. Zu diesem Behufe soll man eine Abteilung mit einigen Betten einrichten, worin alle arbeits-

Digitized by Google
Original from UNIVERSITY OF MINNESOTA
Generated on 2019-10-24 18:22 GMT / http://hdl.handle.net/2027/umn.31951002684121b
Public Domain in the United States, Google-digitized / http://www.hathitrust.org/access_use#pd-us-google

unfähigen und hilfebedürftigen Kranken auf öffentliche Kosten unterhalten werden sollten.

8. Diese Abteilung nebst dem früher erwähnten Laboratorium soll die sogenannte Zentralstelle darstellen. Aus therapeutischen sowie aus wissenschaftlichen Gründen wäre es zweckmäßig, dieselbe an die otolaryngologische Klinik anzugliedern.

Wenn es gelingen würde, die Erfüllung dieser Vorschläge zu erreichen, dann glauben wir, wäre es möglich, erfolgreich dieser bisher schwer zu heilenden Krankheit beizukommen, von welcher Cornil in einer seiner diesbezüglichen Abhandlungen vor langer Zeit gesagt hatte: „Le rhinosclérome, la maladie dont le nom est aussi dur que le tissu qui le compose". Trotzdem beinahe 40 Jahre seitdem verflossen sind, ist nur der Name etwas kürzer geworden, das Wesen der Krankheit aber ist genau so ungeklärt und hart geblieben, wie es damals gewesen ist.

Zum Schlusse nehme ich Veranlassung, meinem hochverehrten Chef für die gütige Durchsicht der Arbeit auch an dieser Stelle meinen aufrichtigsten Dank auszusprechen.

Literatur: Baurowicz, Das Sklerom auf Grund der Beobachtung von 100 Fällen. Arch. f. Lar. 1900. Bd. 10. — Catti, Zur Kasuistik und Therapie der Chorditis voc. inf. hypertr. Wr. med. Ztg. 1878. Nr. 30. — Cornil et Babes, Les Bactéries et leur role dans l'anatomie et l'histologie pathologique des maladies infecieuses. Paris 1885. — Cornil et Alvarez, Sur le microorganismes du rhinosklérome. Annales de dermatologie et syphiligraphie. Avril 1885. — Cornil et Alvarez, Mémoire pour servir à l'histoire du rhinosklérome. Arch. de phys. normale et path. 1885. Nr. 5. — Cornil et Ranvier, Histologie pathologique I. Paris 1901. — Cornil, Le rhinosclérome. Le progrès medical. 1883. Nr. 30. S. 587. — Galli-Valerio, L'état actuel de nos connaissances sur l'etiologie du rhinosclérome. Zbl. f. Bakt. 1. Abt. Orig. 1911. Bd. 57. H. 6. S. 481. — Gerber: Die Zunahme des Skleroms in Ostpreußen. Münch. med. Wschr. 57. Jahrg. Nr. 35. — Gerber, Das Sklerom in russischen und deutschen Gebieten. Volkmanns Sammlung klin. Vorträge. 1905. — Juffinger, Das Sklerom der Schleimhaut. Wien 1892. — Jurasz, Beiträge zur Pathologie und Therapie des Skleroms. Verhandl. Deutscher Laryngologen 1910. — Loeweberg, Le microbe de l'ozaena. Annales de l'Institut Pasteur 1894. Nr. 5. — Mašek, Sitzung der Zagreber Ärztegesellschaft vom 28. Obtober 1901. Liječnički vijesnik 1904. S. 383. — Mašek, Sitzung der Zagreber Ärztegesellschaft vom 26. Oktober 1906. Ibidem 1906. S. 392. — Mayer, Die Verbreitung des Skleroms in Steiermark. Arch. f. Lar. Bd. 18. H. 3. — Marschalkò, Zur Histologie des Rhinoskleroms. Arch. f. Dermat. Bd. 53 und Bd. 54. — Mibelli, Beiträge zur Histologie des Rhinoskleroms. Mhefte f. prakt. Derm. 1889. Bd. 8. S. 531. — Mikulicz, Über Rhinosklerom. Langenbecks Arch. Bd. 20. — Noyes, Über die kolloiden Zellen in Rhinoskleromgewebe. Mhefte f. prakt. Derm. 1890. Nr. 8. — Paltauf, Zur Ätiologie des Skleroms. Wr. klin. Wschr. 1891, Nr. 52 u. 53 und 1892. Nr. 1 u. 2. — Paltauf und Eiselsberg, Zur Ätiologie des Rhinoskleroms. Fortschritte der Medizin. 1886. Nr. 19 und 20. — Pick, Über Sklerom. Verhandl. Deutscher Laryngologen. 1910. — Róna, Über Rhinosklerom. Arch. f. Derm. 1899. Bd. 49. — Stoerk, Die chronische Blennorrhoe der Nasen, Rachen-, Kehlkopf- und Luftröhrenschleimhaut. Wr. med. Wschr. 1874. Nr. 48. — Schrötter, Skleromausbreitung. Wr. klin. Wschr. 1905. Nr. 25. — Streit, Über das Vorkommen des Skleroms in Deutschland. Arch. f. Lar. 1903. Bd. 14. S. 257. — Unna, Histologischer Atlas zur Pathologie der Haut. Voss, Hamburg 1910. — Wolkowitsch.

Digitized by Google
Original from UNIVERSITY OF MINNESOTA
Generated on 2019-10-24 18:22 GMT / http://hdl.handle.net/2027/umn.31951002684121b
Public Domain in the United States, Google-digitized / http://www.hathitrust.org/access_use#pd-us-google

Zur Statistik und dem Vorkommen des Skleroms in Rußland. Mschr. f. Ohrenhlk. 1911. S. 79. — Wolkowitsch, Das Rhinosklerom. Langenbecks Arch. Bd. 38. — Ziemsen, Handbuch der spez. Path. und Therap. Bd. 4. 1876. S. 203.

Aus der Abteilung für Rhino - Laryngo - Otologie des Allgemeinen Krankenhauses in Lemberg (Vorstand: Primarius Dr. Spalke).

Exzessive Größe der Bulla ethmoidalis, latentes Empyem des Siebbeinlabyrinths.

Von Dr. med. **Karl Bernfeld.**

Patient, 21 Jahre alt, leidet seit 1 Jahre an Kopfschmerzen, Eingenommensein des Kopfes durch vollständigem Verschluß der l. Nasenhälfte beim Atmen. 10. V. 1922 aufgenommen in Spitalsbehandlung.

Äußere Untersuchung ergab: Deutliche Vorwölbung der l. lateralen knöchernen Nasenwand in der Gegend des inneren Augenwinkels, keine Klopfempfindlichkeit, keine spontane Schmerzäußerung.

Rkinoskopisch: Die l. Nasenhälfte füllt dicht eine walnußgroße Geschwulst bis an den äußeren Naseneingang, dieselbe ist von einer glatten, dünnen Schleimhaut überzogen, die über der Geschwulst deutlich verschiebbar ist; pergamentähnliches Knistern der gespannten vorderen Wand nachweisbar; Sonde läßt sich kaum von unten her vorschieben, dagegen weder von der l., noch von der r. Seite des Tumors. Das Septum cartilagineum nach der gesunden Seite gedrängt, Deviatio septi pathologica. R. Nasenhälfte normal.

Operation (ausgeführt von Dr. Spalke): Gleich in der ersten Sitzung wurde nach vorheriger Kokainisierung zur Inzision der sichtbaren, vorderen, zirka 2 cm³ großen Fläche des Tumors mit nachfolgender Erweiterung der Inzisionsöffnung von den Rändern aus geschritten. Auffallenderweise kam aus der eröffneten Höhle gar kein Inhalt zum Vorschein. Die 5 cm tiefe Sondierung in der Richtung des l. Siebbeinlabyrinths trifft auf die Orbitalwand, wobei Patient im l. Auge heftigen Schmerz äußert. Beim Herausziehen der Sonde merkt man an ihr dicken Eiter. Erst die folgende Durchspülung mit der tief in die Höhle eingeführten Kanüle brachte auf einmal massenhaft eingedickten Eiter in der Menge von zirka 4 bis 5 cm³. Nachdem die Ausspülung so weit war, daß man keine Eiterretention mehr annehmen konnte und die geringe Blutung stillstand, konnte die hyperplastische Innenbekleidung der Höhle mit teilweise polypöser Entartung der Schleimhaut aufs deutlichste besichtigt werden, wobei man mit Bestimmtheit feststellen konnte, daß die entfernten Massen aus dem l. Siebbeinlabyrinth stammten.

Nächsten Tag fühlt sich Patient freier, Nasenatmung jedoch nicht gebessert, keine Sekretion, Höhlenschleimhaut deutlich abgeschwollen, hinter der medialen schrumpenden Wand des Tumors sieht man das frei gewordene Septum, dazwischen keine Muschel sichtbar.

In den nächsten Tagen wurden teils restliche Knochenstücke extrahiert, teils polypös entartete Schleimhautpartien entfernt, bis schließlich die untere, die mediale und obere Wand der Bulla fast vollkommen entfernt wurden, wobei man die Deviatio septi cart. et ossei merkte. Die Sondierung der Sinus frontalis et Hig mori ergab negativen Befund. Aus dem Sinus ethmoidalis wurde kein Eiter mehr ausgespült.

Atmung vollkommen gebessert. Patient gesund entlassen.

Digitized by Google
Original from UNIVERSITY OF MINNESOTA
Generated on 2019-10-24 18:22 GMT / http://hdl.handle.net/2027/umn.31951002684121b
Public Domain in the United States, Google-digitized / http://www.hathitrust.org/access_use#pd-us-google

Hofrat Professor Dr. Heinrich Obersteiner †.

Am 19. November 1922 ist Heinrich Obersteiner, Professor für Physiologie und Pathologie des Zentralnervensystems und Vorstand des neurologischen Institutes der Wiener Universität, aus dem Leben geschieden. Seine außerordentlichen Verdienste um die Erforschung des Zentralnervensystems und um die Begründung der wissenschaftlichen Basis der Neurologie sind allgemein bekannt und ihre Würdigung muß anderen Stellen vorbehalten bleiben. Aber auch in diesen Blättern soll das Andenken dieses hervorragenden Menschen und Gelehrten geehrt werden, dem die Wiener otologische Schule so viel verdankt. Die Richtung, die unsere Wissenschaft in den letzten zwei Dezennien eingeschlagen, hat sie in vielfältigste Berührung mit Problemen der Anatomie, Physiologie und Pathologie des Zentralnervensystems gebracht, und viele, besonders der jüngeren Otologen, haben sich unter Obersteiners Leitung und in seinem Institut, das er selbst begründet und stets mit freigebigster Hand aus eigenen Mitteln ausgestaltet, der Bearbeitung von Themen aus dem Grenzgebiete der Otologie und theoretischen Neurologie gewidmet. Unvergessen wird jedem seiner Schüler sein Arbeitseifer, sein jugendliches Interesse für alle neu auftauchenden Probleme, und vor allem sein strenger, selbstkritischer Ernst in allen wissenschaftlichen Fragen bleiben, gepaart mit der unendlichen Güte und dem Wohlwollen eines begeisterten Lehrers und eines Mannes von höchster Kultur des Geistes und Gemütes.

Die Erinnerung an seine Persönlichkeit wird in jedem seiner Schüler wach bleiben, aber noch lange überdauert werden von dem Ruhm seiner glanzvollen Leistungen auf dem Gebiete seines Faches, die unvergänglich sind.

H. Frey.

Vereinsberichte.

Österreichische otologische Gesellschaft.

Sitzung vom 26. Oktober 1922.

Vorsitzender: V. Hammerschlag.
Schriftführer: E. Urbantschitsch.

Der Vorsitzende bringt die Dankschreiben der zu korrespondierenden Mitgliedern der Österr. otol. Gesellschaft gewählten Herren Prof. Boenninghaus, Kümmel und Quix zur Verlesung.

Digitized by Google
Original from UNIVERSITY OF MINNESOTA
Generated on 2019-10-24 18:22 GMT / http://hdl.handle.net/2027/umn.31951002684121b
Public Domain in the United States, Google-digitized / http://www.hathitrust.org/access_use#pd-us-google

I. F. A. Bridgett, Philadelphia: **Zur Topographie des absteigenden Fazialis.**

Entsprechend der Incisura mastoidea verläuft an der inneren und unteren Wand des Warzenfortsatzes regelmäßig eine Leiste, von dem Autor als „Crista digastrica" bezeichnet. Da die Inc. mast. an der unteren Fläche des Knochens zum Foramen stylomast. führt, muß auch die Verfolgung dieser Crista innen bis dorthin führen. Die Stelle, wo diese Crista die hintere Gehörgangswand trifft, gibt das untere Ende des Fazialisverlaufes im Knochen an. Durch diese Tatsache ist die Orientierung über den Fazialis bei operativen Eingriffen wesentlich erleichtert. (Erscheint ausführlich in dieser Monatsschrift.)

Diskussion:

G. Alexander: Ich sehe den Vorteil der Bridgettschen Konstruktion bei ausgedehnter Eiterung im großzelligen Proc. mast., wo die Gefahr besteht, bei unvorsichtigem Kürettieren den Fazialis im absteigenden Teile zu verletzen. Es wird sich empfehlen, nunmehr als Vorakt der Ausräumung des Warzenfortsatzes in solchen Fällen diese Linie rasch mit dem Meißel darzustellen, um so einer Fazialisverletzung auszuweichen. Das Ergebnis der Bridgettschen Untersuchungen ist schon deshalb sehr bemerkenswert, weil es überaus klar ist. Man muß sich wundern, daß diese Frage der Topographie des Fazialis nicht schon längst der Lösung zugeführt wurde.

Ruttin: Kollege Bridgett hat mich gebeten, diese Befunde nachzuprüfen und ich hatte Gelegenheit, diese Leiste wiederholt am Kadaver auszupräparieren. Sie zeigt sich besonders bei pneumatischen Warzenfortsätzen sehr schön und konnte tatsächlich einen wertvollen Anhaltspunkt für die Lage des Fazialis in diesen Fällen bilden.

II. E. Ruttin: **Labyrintheiterung, Meningitis, Sinusthrombose. Operation, Heilung.**

Die 58jährige Frau M, W. leidet seit 10 Jahren an Ohrenfluß rechts. Vor 4 Wochen neuerlich starker Ohrenfluß, Kopfschmerz, Erbrechen und Drehschwindel. Bei der Aufnahme am 31. August 1922 zeigt sich der rechte Gehörgang mit Polypen erfüllt, der Warzenfortsatz druckempfindlich, Fazialparese in allen drei Ästen. Taubheit und kalorische Unerregbarkeit rechts und etwas spontaner Nystagmus nach beiden Seiten, Temperatur 38, leichte meningeale Symptome (Nackensteifigkeit, Kernig angedeutet). Lumbalpunktat trüb, das Gesichtsfeld von polynukleären Zellen übersät, mikroskopisch und kulturell steril. Operation (31. VIII. 1922): Radikaloperation. Der horizontale Bogengang fehlt vollständig, an seiner Stelle ein tiefes kraterförmiges Loch, aus dem flüssiger Eiter aus dem Labyrinth hervorkommt. Der Fazialis liegt im horizontalen Teil frei. Das ovale Fenster ist leer. Labyrinthoperation nach Neumann. Die Dura der hinteren Schädelgrube wird freigelegt und ist normal. 2. IX. Lumbalpunktion, weniger trüb, 800 polynukleäre Zellen. 4. IX. Lumbalpunktion: 700 Zellen, Pandy + +. Augenhintergrund normal. 7. IX. Lumbalpunktion: 50 Zellen. Neurologischer Befund negativ. 9. IX. Lumbalpunktion: klar, 11 Zellen. Bis zum 9. IX. war die Temperatur sub-

Digitized by Google
Original from UNIVERSITY OF MINNESOTA
Generated on 2019-10-24 18:22 GMT / http://hdl.handle.net/2027/umn.31951002684121b
Public Domain in the United States, Google-digitized / http://www.hathitrust.org/access_use#pd-us-google

febril, außer den ersten 3 Tagen nach der Operation, wo die Temperatur auf 38·8 ging. Am 9. IX. plötzlich 40° und Schüttelfrost. Aber schon am nächsten Tage ging die Temperatur herunter und bewegte sich in der nächsten Zeit zwischen 37 und 38°. Vom 22. bis 24. IX. täglich Erbrechen, Kopfschmerz, Nystagmus nach beiden Seiten. Am 25. IX. 39·5°. Der Puls bewegte sich immer zwischen 90 und 100. Der neuerliche Augenbefund war wieder normal.

Die Diagnose war in diesem Momente unklar. Die Meningitis war abgeheilt, es konnte sich aber um einen Fall handeln, wie ihn, wie ich glaube, Schmiegelow beschrieben hat, der, trotzdem das Lumbalpunktat klar wurde, an der Meningitis zugrunde ging, Oder es konnte sich um einen Kleinhirnabszeß handeln und schließlich war auch Sinusthrombose möglich.

Es wurde daher eine neuerliche Operation vorgenommen (25. IX. 1922): Auskratzung der Granulationen, wodurch die Dura hinter dem Labyrinth wieder zur Ansicht gebracht wird. Sie ist graurot, verdickt, nirgends eitrig belegt. Punktion ins Kleinhirn mit der Spritze in verschiedenen Richtungen negativ. Freilegung des Sinus, der graurot verdickt ist. Probepunktion: Kein Blut. Jugularisunterbindung. Ausräumung des Sinus, der zum Teil zerfallene, zum Teil organisierte Thromben enthält. Lumbalpunktat klar: 230 polynukleäre Zellen.

Es handelte sich also in diesem Falle um eine diffuse eitrige, latente Labyrinthitis mit Meningitis. Nach der Labyrinthoperation heilte die Meningitis aus und am Tage des ersten klaren Punktates traten die Symptome einer wohl schon bestehenden Sinusthrombose auf, die aber sofort wieder in ein Latenzstadium traten und erst später wiederkamen. Mit den manifesten Symptomen der Sinusthrombe trat wieder Zellvermehrung im Punktat ein.

III. E. Ruttin: **Chronische Mittelohreiterung mit Zerstörung der vorderen und unteren Gehörgangswand und Senkungsabszeß in den Pharynx. Radikaloperation. Drainage vom Ohr in den Pharynx. Heilung.**

Der 53jährige J. S. wurde am 7. IX. 1922 in die Klinik aufgenommen. Er hat wohl als Kind Scharlach durchgemacht, weiß aber nichts von Ohrenfluß. 1917 und 1918 arbeitete er in einer Munitionsfabrik und wurde infolge von Explosionen schwerhörig. Vor 3 Jahren verspürte er im linken äußeren Gehörgang ein Gewächs, welches beim Fingerbohren leicht blutete. Vor 7 Wochen begann es zu schmerzen, weshalb er die Klinik aufsuchte und ambulatorisch behandelt wurde. Bei der Aufnahme zeigt sich der linke äußere Gehörgang vollständig mit Granulationen erfüllt, an der unteren knöchernen Gehörgangswand mit der Sonde eine rauhe Stelle tastbar. Die Parotisgegend zeigt eine teigige nicht schmerzhafte Schwellung. Das linke Ohr ist für Sprache und Stimmgabeln taub, kalorisch und auf Drehen erregbar. Leichte

Digitized by Google
Original from UNIVERSITY OF MINNESOTA
Generated on 2019-10-24 18:22 GMT / http://hdl.handle.net/2027/umn.31951002684121b
Public Domain in the United States, Google-digitized / http://www.hathitrust.org/access_use#pd-us-google

Fazialparese. Wassermann negativ. Probeexzision ergibt nur fibröse Polypen. Am 17. IX. bekam der Patient 38·3, Schmerzen im Halse und in der Geschwulst, die auch an Größe zugenommen hat. Der linke Gaumenbogen ist geschwollen und gerötet und bei Druck auf denselben entleert sich Eiter aus dem Ohr. Erst am 21. IX. konnte die Operation vorgenommen werden: Radikaloperation. Knochen sehr sklerotisch. Bei Entfernung der den ganzen Gehörgang und die Trommelhöhle ausfüllenden Granulationen starke Blutung, die aber durch Tamponade beherrscht wird. Es zeigt sich nun die ganze vordere und zum Teil auch untere knöcherne Gehörgangswand zerstört und in den Weichteilen vor und unter dem knöchernen Gehörgang ein Abszeß. Geht man mit der Kornzange in diesen Abzeß ein, so kann man bis in den Pharynx gelangen und den weichen Gaumen links vorwölben. Es wird nun ein langes Drainrohr vom Ohr in den Abszeß eingeschobon und durch eine Inzisionsöffung im linken weichen Gaumen zum Munde herausgeleitet; ferner wird ein kleiner, von dem erwähnten Abszeß unabhängiger Parotisabszeß eröffnet und drainiert. Der Patient ist bis auf eine schön granulierende Radikaloperationshöhle heute vollständig geheilt. Der Fall hatte ganz das Aussehen eines Tumors, es war aber doch nur eine chronische Otitis mit fibrösen, blutreichen Granulationen und einem Durchbruch des Eiters in den Pharynx. Für diese Fälle ist wohl diese Art der Drainage, die ich schon einmal vor Jahren hier vorgestellt habe, wo sie möglich ist, die beste. In diesem Falle konnte die Drainage in 48 Stunden weggelassen werden und es war nur mehr der einfache Verbandwechsel vom Ohre aus nötig.

IV. O. Beck: **Akute Otitis und Fazialparese vor Beginn der Sekretion.**

Die 57jährige Patientin war immer gesund. Hat 4 lebende Kinder, 3 Abortus. Bis zum 10. August dieses Jahres war sie stets ohrgesund. An diesem Tage fühlte sie starke Schmerzen im rechten Ohre und eine Herabsetzung des Hörvermögens, gleichzeitig trat starker Kopfschmerz auf, geringe Temperatursteigerung. 2 Tage später wurde das Gesicht schief; zuerst bemerkte sie die Fazialparese im Mundast, erst später im Augenast. Nach 3tägigem Bestehen dieser Facialparese trat aus dem rechten Ohr Ohrfluß auf. Dieser war nach Angabe der Patientin sehr gering und dauerte nur 8 Tage. Es bestand niemals Schwindel, Gleichgewichtsstörungen oder Erbrechen. Ich sah die Patientin das erstemal einen Monat nach Beginn der akuten Otitis und es ergab sich folgender

Befund: R. O. Trommelfell retrahiert, getrübt, das linke Ohr normal. Das Gehör am rechten Ohr ist im Sinne eines typischen Schallleitungshindernisses auf 3 m Konversationssprache und 1 m Flüstersprache herabgesetzt. Kein spontaner Nystagmus, spontan kein Fehler in der Zeigereaktion. Die kalorische Reaktion rechts ergab nach 60 Sek. Spülung mit 18gradigem Wasser typischen Nystagmus mit typischem Vorbeizeigen

Digitized by Google
Original from UNIVERSITY OF MINNESOTA
Generated on 2019-10-24 18:22 GMT / http://hdl.handle.net/2027/umn.31951002684121b
Public Domain in the United States, Google-digitized / http://www.hathitrust.org/access_use#pd-us-google

in beiden Armen. — Drehreaktion: Kopf aufrecht: 10 mal r. 30 Sek., 10 mal l. 18 Sek.; Kopf vorgeneigt: 10 mal r. 16 Sek., 10 mal l. 12 Sek. Nach der Drehung immer typischer Nystagmus mit typischen Reaktionsbewegungen in beiden Armen. Im weiteren Verlauf besserte sich unter der usuellen Behandlung das Hörvermögen der rechten Seite. Derzeit ist das Trommelfell glänzend, normal, vieleicht ein wenig retrahiert. Stimmgabelbefund ergibt keine Anhaltspunkte mehr für ein Schalleitungshindernis, die vestibularen Reaktionen sind ebenso wie früher. Neurologischer Befund (Doz. Schacherl) ist negativ. Die elektrischen Erregbarkeitsverhältnisse des Fazialis ergeben eine deutliche Untererregbarkeit für den faradischen Strom und eine Übererregbarkeit für den galvanischen Strom, also bereits Zeichen einer Entartungsreaktion. Dabei ist es auffallend, daß der Augenast nicht nur klinisch, sondern auch elektrisch am wenigsten von den Veränderungen betroffen ist. Wassermann negativ.

Es handelt sich also um eine Kranke, bei der 2 Tage nach dem Auftreten der ersten Symptome einer akuten Otitis eine alle drei Äste befallende Fazialparese aufgetreten ist. Erst 3 Tage nach dem Bestehen der Fazialparese, also 5 Tage nach dem Beginn der ersten Ohrerscheinungen tritt Sekretion aus dem Ohre auf. Eine bakteriologische Untersuchung des Eiters konnte nicht vorgenommen werden, da ich die Patientin erst nach dem Sistieren des Ohrflusses das erstemal sah und man wird natürlich aus der Art des Auftretens und des Verlaufes der Mittelohrerkrankung eine Mukosusinfektion nicht ausschließen können. Aus dem Verhalten des Fazialis aber muß man doch annehmen, daß der Nerv in seinem epitympanalen Anteil betroffen ist, weil erfahrungsgemäß, wie wir aus histologischen Schnitten wissen, häufige Dehiszenzen im Fallopischen Kanal getroffen werden. Es handelt sich also bei dieser Kranken um eine Läsion des Fazialis in seinem epitympanalen Verlauf, wobei das Auftreten der Parese 3 Tage vor dem Beginn des Ohrflusses besonders merkwürdig ist.

Diskussion:

G. Alexander: Ich habe einen solchen Fall gesehen, der lange im Spitale lag, bei dem Diagnose und Prognose längere Zeit unklar blieben und später, nachdem er wochenlang zu Hause gewesen war, plötzlich die Symptome einer akuten Meningitis zutage traten. Ich bin davon abgekommen, die Dehiszenzen so sehr für die Fazialislähmung verantwortlich zu machen. Es gibt ja so viele Dehiszenzen und so wenige Fazialislähmungen.

O. Beck (Schlußwort): Der Einwand Alexanders ist gerechtfertigt. Es sind uns die Dehiszenzen im epitympanalen Anteil des Fazialis gut bekannt, und wir wissen, daß sie viel häufiger vorkommen als man allgemein annimmt. Besonders an dem Kindermaterial der Klinik konnten wir bei frischen akuten Otitiden Fazialparesen öfter beobachten. Bei Erwachsenen ist es aber ein recht seltenes Ereignis und deshalb habe ich mir erlaubt, den Fall vorzustellen. Daß natürlich mehr Menschen Dehiszenzen haben als Fazialparesen bei akuten Otitiden auftreten, dürfte mit der Verschiedenheit des Verschlusses dieser Dehiszenzen und noch von anderen uns derzeit unbekannten Faktoren abhängen.

Digitized by Google
Original from UNIVERSITY OF MINNESOTA
Generated on 2019-10-24 18:22 GMT / http://hdl.handle.net/2027/umn.31951002684121b
Public Domain in the United States, Google-digitized / http://www.hathitrust.org/access_use#pd-us-google

V. J. Popper: **Meningitis nach Extraduralabszeß der hinteren Schädelgrube, Heilung.**

Der 21jährige Patient wurde mit einer angeblich 2 Jahre alten, akut exazerbierten chronischen Otitis des rechten Ohres in schwer krankem Zustande an die Klinik Neumann gebracht. Patient erbrach, war leicht benommen und klagte über starke Kopfschmerzen. Der Kochlearbefund war entsprechend dem Mittelohrbefunde, der Vestibularapparat typisch reagierend, kein spontaner Nystagmus. Es bestand Nackensteifigkeit, Kernig, kein Babinski, bei normalem Augenhintergrunde. Die sofortige Totalaufmeißelung ergab ein mit Cholesteatom erfülltes Antrum und Mittelohr; ein Cholesteatomzapfen führte zur Dura der hinteren Schädelgrube. Diesem Wege folgend, wurde daselbst ein Extraduralabszeß eröffnet. Die oben angeführten Symptome ließen an einen Hirnabszeß denken, eingehendes Suchen nach einem solchen blieb jedoch erfolglos. Eine am Schlusse der Operation vorgenommene Lumbalpunktion ergab unter hohem Druck stehendes, eitrig getrübtes Punktat. Eine Zählung der geformten Elemente war nicht möglich, da das ganze Gesichtsfeld von Zellen überschwemmt war. Temperatur und Puls waren in den ersten 3 Tagen nicht korrespondierend, 37 bis 39·6 Temperatur bei 78 bis zirka 100 Puls, das Allgemeinbefinden war in dieser Zeit ebenfalls ein schlechtes. Die am vierten Tage ausgeführte Lumpalpunktion ergab etwas klareres Punktat, mit 470 Zellen. Diesem Befunde entsprechend hob sich auch auch das Allgemeinbefinden, eine dritte Punktion ergab ungefähr dasselbe Resultat, der Zustand des Patienten blieb ein ausgezeichneter. Nach 6wöchentlichem Aufenthalte an der Klinik konnte er entlassen werden. Die Punktate waren stets steril.

Ob es sich in diesem Falle um ein Übergreifen irgendwelcher Art auf den Liquor als solchen handelt oder ob diesem Symptomenkomplexe eine pathologisch-anatomische Schädigung der Meningen in der Hauptsache zu Grunde liegt, kann ich natürlich nicht entscheiden, jedenfalls handelt es sich hier aber um einen Fall jener Art, die in der Literatur als „geheilte Meningitis“ beschrieben werden.

VI. H. Hofmann: **Traumatische Atresie des linken Gehörgangs.**

Vor 4 Jahren wurde der jetzt 12jährige Patient von einem Wagenrad erfaßt und erlitt dabei nebst einer Commatio cerebri einen teilweisen Abriß der linken Ohrmuschel, die von einem Arzt wieder angenäht wurde und anschließend per primam anheilte. Gegenwärtig zeigt Patient folgendes Bild: Atresie des Ohreinganges; man hat den Eindruck, daß die Atresie dadurch zustande kam, daß die Ohrmuschel beim Annähen zu weit nach vorn verzogen wurde. Der Umstand, daß das Gehör ziemlich gut ist (V 6 m, v 1 m), sowie der Röntgenbefund, der keinerlei Veränderungen des knöchernen Gehörganges oder Mittelohres zeigt, sprechen dafür, daß das Trauma seinerzeit sich nur auf das äußere Ohr beschränkt hatte.

Digitized by Google
Original from UNIVERSITY OF MINNESOTA
Generated on 2019-10-24 18:22 GMT / http://hdl.handle.net/2027/umn.31951002684121b
Public Domain in the United States, Google-digitized / http://www.hathitrust.org/access_use#pd-us-google

VII. G. Hofer und R. Leidler: **Kongenitale Deformität des linken Ohres (Klappohr), nach einer neuen Methode operativ korrigiert.**

Der 8jährige Knabe hatte beiderseits abstehende Ohren. Das linke Ohr zeigte außerdem die als Klappohr bekannte Deformität, d. h. das obere Drittel des Ohres war bis fast in das Niveau des äußeren Gehörganges nach unten und vorn umgeklappt. Das Relief der Vorderfläche dieser Ohrmuschel war höchst mangelhaft, d. h. es bestand kein Antihelix, so daß die ganze Vorderfläche in eine fast glatte Konkavität umgewandelt war, die man am ehesten als eine bis an den (stark vergrößerten) oberen Helixrand erweiterte Cymba conchae charakterisieren könnte. Es war nun durch Eindruck des Fingers von der Hinterfläche der Ohrmuschel leicht möglich, einen scharfrandigen Antihelix zu bilden und auf diese Weise den ganzen oberen Teil der Ohrmuschel aufzurichten. Wir hatten nun die Aufgabe, erstens mit möglichster Schonung des Materials den Knorpel in diese Form zu bringen und zweitens durch eine sichere und dauerhafte Fixierung so lange in dieser Lage zu erhalten, bis er verheilt war.

Dies wurde in folgender Weise ausgeführt: 5. IX. 1922. In Ätharnarkose wurde von einer kleinen Einstichöffnung an der Hinterfläche der Ohrmuschel aus subperichondrial der Knorpel entsprechend dem auf oben beschriebene Weise gebildeten Antihelix bis an die Haut der Vorderfläche (welche nirgends verletzt wurde) durchtrennt. Der Schnitt ging vom Helix ascendens bis zum Antitragus. Nun wurde an zwei Stellen (in der Höhe des Helix und in der Höhe des äußeren Gehörgangs) durch beide neugebildete Knorpelblätter, u. zw. durch den Knorpel und die Haut der Hinter- und Vorderfläche, je eine zirka 12 cm lange Stahlnadel hindurchgestochen, welche die Aufgabe hatte, den durchtrennten Knorpel in der neuen Lage zu fixieren. Nach sehr sörgfältiger und ausgiebiger Polsterung der Nadeln (zur Verhütung von Dekubitus) und der Ohrmuschel wurde über dem Operationsfeld ein halbkugeliger kindlicher Narkosekorb durch einen Blaubindenverband fixiert. Dieser hatte einerseits die Aufgabe, die Ohrmuschel gegen Traumen (Druck des Verbandes usw.) zu schützen, andererseits bot er die Möglichkeit, den Wundverlauf durch bloßes Lüften der locker eingelegten Gaze zu kontrolieren, ohne den Verband zu wechseln. Der Verlauf war ein ausgezeichneter. Der in den ersten Tagen sich ausbildende leichte hämorrhagisch-seröse subperichondriale Erguß in der Umgebung des Knorpelschnittes verschwand nach zirka 1 Woche vollkommen. Nur an den Einstichöffnungen der Nadeln bildete sich eine kleine, nichteitrige (sterile) Kruste. Nach 20 Tagen wurde die obere, nach 25 die untere Nadel und nach 30 Tagen der Schutzkorb entfernt. Von da an wurde die Ohrmuschel noch bis vor 8 Tagen mittels Heftpflastern und Kompressionsverbandes fixiert. Seit 1 Woche wird das Ohr vollkommen frei getragen.

Der Erfolg ist, wie Sie sehen, ein ausgezeichneter. Die Ohrmuschel zeigt ein ausgeprägtes Relief an der Außenfläche, das Klappohr ist behoben

Digitized by Google
Original from UNIVERSITY OF MINNESOTA
Generated on 2019-10-24 18:22 GMT / http://hdl.handle.net/2027/umn.31951002684121b
Public Domain in the United States, Google-digitized / http://www.hathitrust.org/access_use#pd-us-google

und nirgends sieht man irgendwelche Narben oder Reste einer Perichondritis. Die Schnittwunde an der Hinterfläche ist per primam geheilt. Ob es noch in einem späteren Zeitpunkte notwendig sein wird, wegen des Abstehens der Ohren eine von den üblichen Operationen vorzunehmen, kann heute noch nicht entschieden werden. Jedenfalls stört das leichte Abstehen der linken Ohrmuschel bei dem fast normalen Relief derzeit gar nicht. Wir haben übrigens, seit wir uns mit dieser Frage beschäftigen, beobachtet, daß ein Teil der abstehenden Ohren ebenfalls einen schlecht ausgebildeten Antihelix zeigt, und daß es vielleicht gelingen wird, in einer großen Zahl von solchen Fällen durch unsere Methode allein die Deformität zu beheben, ohne die üblichen, jedenfalls eingreifenderen Methoden zu verwenden.

Wenn wir somit zusammenfassen, so zeichnet sich unsere Methode vor allem durch ihre Einfachheit und dadurch aus, daß nichts vom Material der Ohrmuschel verloren geht. Außerdem ist die Infektionsmöglichkeit dadurch auf ein Minimum reduziert, daß nur minimale Kontinuitätstrennungen der äußeren Haut notwendig sind.

Demonstration des Patienten, seiner Photographien vor der Operation und der Fixationsnadeln. Die aussührliche Publikation wird nach Sammlung weiterer Fälle folgen.

Diskussion:

E. Ruttin: In den meisten solchen Fällen geht es auch nach meiner Methode ganz gut, wobei man den Vorteil hat, daß man am Knorpel nichts zu machen, also auch ein Hämatom oder eine Infektion nicht zu befürchten hat. Wie ich sehe, ist der springende Punkt die Bildung eines Antihelix, und das geht mit meiner Methode. Da wird er sich — bitte, sehen Sie meine Herren — von selbst ganz tadellos bilden. Meine Fälle haben einen ganz schönen Antihelix bekommen. Ich glaube daher, daß man mit der einfachen Exzision der Haut usw. nach meinem Verfahren auskommt.

H. Frey: Kollege Hofer hat Recht, daß es sich bei den abstehenden Ohren nicht allein um Stellungsanomalien handelt; es sind auch zu große Ohren. Die Methode von Ruttin ist gewiß sehr gut, aber ganz natürlich schauen die Ohren dann doch nicht aus, weil der Knorpel die Tendenz hat, zu federn. Und das scheint mir das Wichtigste an der Methode Hofer-Leidler, daß der Knorpel etwas von seiner Elastizität verliert. Auf die Vermeidung der Lokalanästhesie wegen der Angst vor der Infektion möchte ich nicht viel Wert legen. Der Knorpel ist einer Infektion nicht so leicht zugänglich. Wenn Perichondritiden vorkommen, so liegt gewöhnlich ein Fehler in der Asepsis vor. Im Kriege habe ich sehr viele Ohrmuschelverletzungen — Quetschungen, Schnitte — gesehen und niemals dabei eine Perichondritis.

R. Leidler: Ich weiß, daß Ruttins Methode sehr gut ist und habe sie selbst angewandt, aber ich weiß nicht, wie viel Klappohren er damit operiert hat. Hätte Patient nur abstehende Ohren gehabt, so hätten wir nicht nach einer neuen Methode gesucht. Ich glaube nicht, daß hier das Ohr nach der Methode Ruttins so schön geworden wäre, weil ein herabhängendes Ohr durch eine einfache Exzision der Haut nicht ein solches Relief bekommt. Es kommt nicht auf die Stellung, sondern auf das Relief an. Es gilt Menschen, die ein normales Relief und abstehende Ohren haben, für ein anderes Ohr kommt es sehr auf das Relief an. Es würde mich interessieren, wenn uns Ruttin einen Fall von Klappohr zeigen würde. Wir werden noch weitere Fälle sammeln.

Digitized by Google
Original from UNIVERSITY OF MINNESOTA
Generated on 2019-10-24 18:22 GMT / http://hdl.handle.net/2027/umn.31951002684121b
Public Domain in the United States, Google-digitized / http://www.hathitrust.org/access_use#pd-us-google

VIII. Leidler und Fremel: **Über Schwindel bei Labyrintherkrankungen.** Vortrag. Erscheint ausführlich in dieser Monatsschrift.

Diskussion:

V. Hammerschlag: Es ist sehr wertvoll, in jedem Falle von Schwindel die Patienten genauestens nach ihren subjektiven Empfindungen zu befragen. Ich habe dieses Verfahren selbst seit Jahren mit Erfolg geübt. H. teilt hierauf zwei sehr interessante diesbezügliche Beobachtungen mit.

R. Leidler: Die erste Beobachtung Hammerschlags ist sehr interessant, weil sie uns auf das dritte Kapitel der Untersuchungen des Schwindels führt, nämlich den Schwindel bei organischen Hirnerkrankungen. Ich arbeite schon seit langem mit Löwy an dieser Frage. Nun ist es interessant, daß der Patient Hammerschlags eine Meningitis hatte und daß Pick in Prag vor nicht langer Zeit eine analoge Beobachtung in 1 oder 2 Fällen einer komplizierten organischen Hirnerkrankung gemacht hat. Der eine Patient Picks hatte auch ungewöhnliche Schwindelwahrnehmungen, unter anderem auch, daß sein Bett oder das seiner Umgebung vertikal vor ihm stand und sogar an der Wand sich bewegt hat, also ungemein komplizierte visuelle Erscheinungen, wie sie bei einem rein Labyrinthkranken nicht beobachtet wurden. Zu halluzinatorischen Erscheinungen gehört auch sicher eine Hirnerkrankung. Es wird notwendig sein, herauszuschälen, was für die einzelnen Schwindelformen bei den einzelnen Erkrankungen charakteristisch ist. Im Prinzip bietet der Schwindel nirgends etwas anderes, beim Labyrinth- und neurotisch Kranken subjektiv eigentlich dasselbe Symptomenbild.

H. Brunner: Zu den wichtigsten Fragen, welche das Schwindelproblem bietet, gehört, wie ich glaube, die, welche der verschiedenen psychischen Phänomene, die man gemeinhin als „Schwindel" zusammenfaßt, auf das Labyrinth bzw. dessen Nerven zurückzuführen sind. Gerade von diesem Standpunkte aus ist es von Bedeutung, auf die weit zurückliegenden Untersuchungen von Purkinje zurückzugreifen, der schon zu Beginn des vorigen Jahrhunderts den Labyrinthschwindel in einen „Augen-" und einen „Tastschwindel" unterteilt hat, wobei er unter Augenschwindel die Scheinbewegung der im Sehraume, unter Tastschwindel die Scheinbewegung der im Tastraume befindlichen Gegenstände verstanden hat. Wenn wir nun auch heute wissen, daß der labyrinthäre Drehschwindel durchaus keine reine Folgeerscheinung des Nystagmus darstellt, so ist doch anzunehmen, daß der Nystagmus zur Empfindung der Scheindrehung der Gegenstände beiträgt.

So klar nun auch die Verhältnisse bezüglich des Drehschwindels sowie bezüglich dessen Beziehung zum Labyrinthe liegen, so umstritten sind bis jetzt noch die Phänomenologie und die Ätiologie des Tastschwindels. Wenn man in Abweichung von der Definition Purkinjes unter der Bezeichnung „Tastschwindel" alle die psychischen Vorgänge zusammenfaßt, welche während des labyrinthären Schwindels auf dem Wege durch die Körpersensibilität ausgelöst werden, so lassen sich bis jetzt vor allem zwei Typen des Tastschwindels hervorheben: erstlich die Täuschungen über die Lage der im Tastraume befindlichen Gegenstände, zweitens die Lateropulsion. Zu der ersten Gruppe von Erscheinungen gehören die Empfindung der Schiefstelluug des Bettes, der Schiefstellung des Plafonds usw., Erscheinungen, die man sowohl bei den vom Labyrinthe ausgelösten, endokraniellen Komplikationen, aber auch bei leichtesten Graden von Labyrintherkrankungen (bei Otitis media acuta, bei Adhäsionsprozessen usw.) antreffen kann. Hierher gehören auch die Erscheinungen, über die der von Herrn Prof. Hammerschlag erwähnte Patient klagte.

Die Lateropulsion, die schon seinerzeit Babinski und Nageotte beschrieben haben, besteht darin, daß der Patient den unwiderstehlichen Zug, nach einer Seite zu fallen, empfindet, meist nach rechts oder links. Daneben kann der Patient auch Drehschwindel empfinden. Ich habe das Gefühl der Lateropulsion besonders in Fällen gefunden, in denen eine Erkrankung des zentralen Vestibularsystems anzunehmen war. Bei otogenen, intrakraniellen Komplikationen wird das Gefühl der Lateropulsion nicht angegeben.

Digitized by Google
Original from UNIVERSITY OF MINNESOTA
Generated on 2019-10-24 18:22 GMT / http://hdl.handle.net/2027/umn.31951002684121b
Public Domain in the United States, Google-digitized / http://www.hathitrust.org/access_use#pd-us-google

Diese Unterteilung des Labyrinthschwindels in Dreh- und Tastschwindel erschöpft wahrscheinlich nicht die ganze Phänomenologie des labyrinthären Schwindels, sie zeigt jedoch, daß das ganze Problem sich nicht so einfach gestaltet, wie das allgemein gelehrt wird und bestätigt insoferne die Anschauung Leidlers.

E. Ruttin: Vielleicht sind die Fälle Hammerschlags, die diese vertikale Empfindung hatten, auch in anderer Weise zu erklären. Denn da es sich um Meningitisfälle handelt, wäre es auch möglich, daß bei einem Einbruch in den Ventrikel ein vertikaler Nystagmus entstand und dadurch diese vertikale Scheinbewegung hervorgerufen wurde.

Leidler (ad Brunner): Es ist im großen ganzen das, was eigentlich meine Absicht war, als ich vor Jahren das Thema des Schwindels in Angriff nahm. Das Schwindelgefühl ist ein psychisches Erlebnis. Jeder Mensch weiß, was er empfindet, wenn er Schwindel hat oder hatte. Es handelt sich ja nur darum, auf wissenschaftlicher Basis eine Definition dessen zu geben, was wir unter Schwindel verstehen wollen. Es ist ein Wort. Nun werden wir ja selbstverständlich zum Resultate kommen, daß wir Schwindel jenes Erlebnis zu nennen haben, das wir in seiner klassischen Form bei der Labyrinthreizung erleben. Unsere Aufgabe ist es, herauszuschälen, was davon zum Labyrinthschwindel gehört.

Wiener laryngo-rhinologische Gesellschaft.

Sitzung vom 8. November 1922.

Offizielles Protokoll.

Vorsitzender: Hajek.
Schriftführer: Wessely.

I. Begrüßung der Versammlung durch den Vorsitzenden und Nachruf für die Verstorbenen Gutzmann und Katzenstein. Die Versammlung erhebt sich zum Zeichen der Trauer von ihren Sitzen. Eine entsprechende wissenschaftliche Würdigung der Verdienste erfolgt demnächst.

II. Marschik: **Verengerung des Tracheostomas nach Totalexstirpation durch zirkumskripte Perichondritis und peritracheale Striktur.**

Der Fall bildet einen wichtigen Beitrag zur Chirurgie und Pathologie der Trachea. In einer kürzlich erschienenen Arbeit habe ich Gelegenheit genommen, wieder einmal auf die Schäden hinzuweisen, denen die Trachealwand durch den unnachgiebigen Fremdkörper der dauernd liegenden Kanüle bei der gewöhnlichen Tracheotomie ausgesetzt ist, und über die Wiederaufnahme von Versuchen berichtet, durch Tracheotomie, d. h. Anlegung eines genügend breiten, die Kanüle primär entbehrlich machenden Tracheostomas, ein altes Problem der Chirurgen, jenen Schäden aus dem Wege zu gehen. Wie ich dort ausgeführt habe, ist es trotz aller Sorgfalt der Operation und Nachbehandlung, Wahl und Wechsel der Kanülen usw. in einem guten Teil der Fälle nicht möglich, den Dekubitus in der Trachea mit seinen Folgen, der Perichondritis, Sequestration oder Atrophie der Knorpel, Tracheomalazie, dauernde Verengerung usw. zu verhüten.

In dem vorgestellten Fall handelt es sich um eine 58jährige Frau, bei der ich vor 3½ Jahren wegen Karzinom die Totalexstirpation nach Gluck ausgeführt habe. Die Wundheilung erfolgte anstandslos ohne Fistel, auch das

Digitized by Google
Original from UNIVERSITY OF MINNESOTA
Generated on 2019-10-24 18:22 GMT / http://hdl.handle.net/2027/umn.31951002684121b
Public Domain in the United States, Google-digitized / http://www.hathitrust.org/access_use#pd-us-google

Tracheostoma heilte glatt und blieb dauernd weit, wie Sie auch heute sehen. Doch kam es auf der linken Seite nahe der Mündung zum Dekubitus durch die Kanüle. Nach sorgfältiger Nachbehandlung heilte dieser endlich langsam aus, aber die durch ihn erzeugte Perichondritis der Trachealknorpel auf dieser Seite führte zu einer dauernden, auch heute noch sichtbaren Schwellung, die in konvexem Bogen in das Lumen vorspringt, während die rechte Wand die normale konkave Ausladung zeigt. Die dadurch bedingte Verengerung der Lichtung ist nicht so hochgradig, daß sie die freie Atmung behinderte, die Patientin trägt seit Jahr und Tag keine Kanüle und ist im übrigen auch im Besitze einer vorzüglichen Pharynxstimme, die vollkommenen Ersatz für den Defekt des Kehlkopfes bietet. Bei genauerer Betrachtung des unregelmäßig nierenförmig gestalteten Tracheostomas fällt uns nun auf, daß trotz der scheinbar perichondritischen Schwellung die Ringzeichnung deutlich erhalten ist und man eher den Eindruck hat, als würde die linke Trachealwand durch einen Tumor nach innen gedrängt. Längere Beobachtung und Überlegung brachten mich zu der Ansicht, daß es sich hier um eine extratracheale Striktur handelt, erzeugt durch Ausbildung von später schrumpfendem entzündlichem Infiltrat und Bindegewebe infolge von Perichondritis externa, die in diesem Falle anscheinend gegenüber der bald zur Ausheilung gekommenen Perichondritis interna im Vordergrunde der Erscheinung steht. Die an der Außenseite der Trachea sich ausbildende Striktur hat zu einer Einstülpung der anscheinend wenig geschädigten Knorpelspangen geführt.

Diesen extratrachealen Strikturen hat sich in letzter Zeit das Interesse der Chirurgen, namentlich bei der Struma, zugewendet. Man hat empfohlen, bei Tracheomalazie, die noch während der Strumaoperation festgestellt wird, die Trachea mit einem Fettlappen zu umwickeln, um zu verhüten, daß durch die peritracheale Operationsnarbe die erweichte Trachealpartie dauernd verengt und damit das Resultat der Strumektomie zunichte gemacht wird. Für uns Laryngologen haben diese Fälle insofern erhöhte Bedeutung, als sie die ungünstigere Form der Verengerungen darstellen. Die Einwirkung jedes dilatierenden Vorgehens kann nur indirekt erfolgen durch die mehr weniger intakte Trachealwand hindurch, die also auch die normale Empfindlichkeit gegenüber mechanischen Läsionen besitzt. Jede Art progressiver Dilatation muß also bei solchen Formen von Strikturen mit besonderer Vorsicht und Zartheit vor sich gehen, und um das Interesse und die Aufmerksamkeit der Laryngologen gerade auf diese wenig beachtete Form zu lenken, habe ich mir erlaubt, diesen Fall heute hier vorzustellen.

III. Hirsch: **Über die chronisch-katarrhalische Kieferhöhlenentzündung und ihre Beziehungen zu den Nasenpolypen.**

1. In der letzten Sitzung der laryngologischen Gesellschaft habe ich über 4 Fälle berichtet, bei denen sich eine Art hochgradiger Entzündung der Kieferhöhlenschleimhaut fand, die den Anatomen sehr gut bekannt war,

Digitized by Google
Original from UNIVERSITY OF MINNESOTA
Generated on 2019-10-24 18:22 GMT / http://hdl.handle.net/2027/umn.31951002684121b
Public Domain in the United States, Google-digitized / http://www.hathitrust.org/access_use#pd-us-google

von den Klinikern aber nicht beachtet wurde. Es handelt sich um die chronisch katarrhalische Kieferhöhlenentzündung. Diese Kieferhöhlenerkrankung ist charakterisiert durch eine hochgradige ödematöse Schwellung der Kieferhöhlenschleimhaut, so daß die ganze Höhle mit hydropischen Höckern erfüllt ist. Sekret ist entweder gar nicht oder nur in geringer Menge enthalten.

In letzter Zeit habe ich drei weitere Fälle dieser Art gesehen und stelle sie heute vor.

Die eine Patientin litt an wässerigem Schnupfen, der ganz besonders im Winter kein Ende nahm. In der Nase fanden sich Polypen beiderseits, die Punktion war beiderseits negativ. Da die Beschwerden hauptsächlich rechts waren, machte ich rechts die Kieferhöhlenradikaloperation. Die Höhle war mit dicker sulziger Schleimhaut ausgekleidet, keinerlei Sekret.

Die zweite Patientin steht seit 26 Jahren wegen Nasenbeschwerden in Behandlung, wurde wegen Polypen viermal operiert. Ihr Leiden besserte sich, aber sie neigte stets zu Schnupfen. Vor zwei Jahren kam sie in meine Behandlung und wurde auch von mir an Polypen operiert. Die Polypen rezidivierten. Ich eröffnete daher das linke Siebbein, doch auch nach dieser Operation rezidivierten die Polypen. Die Punktion ergab nur einen dünnen Faden schleimigen Sekretes. Die ganze Kieferhöhle war erfüllt von ödematöser Geschwulst, die sich als ödematös geschwollene Schleimhaut der medialen Wand erwies. Als ich eine Woche nach der Radikaloperation die Polypenrezidive operieren wollte, war nur ein schmaler Wulst, aber keine Polypen mehr zu finden.

Der dritte Patient wurde voriges Jahr an Polypen operiert und kam vor wenigen Wochen in meine Behandlung. Die linke Seite war voll von Polypen. Punktion ergab wenig schleimiges Sekret. Bei der Radikaloperation war ein sonderbarer Befund. Nach Eröffnung der lateralen Wand wölbte sich die Schleimhaut wie eine Geschwulst vor und konnte wie ein Polyp vorgezogen werden. Bei näherer Untersuchung findet sich, daß von der lateralen Wand ein trichterförmiger Zipfel zum Ostium maxillare quer durch die Kieferhöhle zieht. Ein Ostium accessorium war gleichfalls vorhanden. Nach Beendigung der Radikaloperation wollte ich an die Entfernung der Polypen gehen, und da ergab sich wieder eine Überraschung: Ein Teil der Polypen lag in der Nasenhöhle ohne jeden Zusammenhang und konnte mit der Pinzette ohne jeden Zug hervorgeholt werden. Ein anderer Teil konnte gleichfalls mit der Pinzette entfernt werden, doch war ein lockerer Zusammenhang vorhanden. Auf gleiche Weise konnte ich noch eine Woche später Polypen aus dem mittleren Nasengang entfernen. Und 10 Tage später entfernte ich einen großen Choanalpolypen, indem ich mit der gewöhnlichen Nasenpinzette ziemlich kräftig am Stiel zog.

Die vorgestellten Fälle beweisen 1., daß die chronisch seröse Kieferhöhlenentzündung eine häufigere Erkrankung ist, als wir bisher gewußt haben, denn ich fand in meinem kleinen Material innerhalb eines halben Jahres 7 Fälle; 2. diese Erkrankung war in allen Fällen mit Polypen verbunden; 3. die Punktion war in allen Fällen bis auf einen negativ.

Digitized by Google
Original from UNIVERSITY OF MINNESOTA
Generated on 2019-10-24 18:22 GMT / http://hdl.handle.net/2027/umn.31951002684121b
Public Domain in the United States, Google-digitized / http://www.hathitrust.org/access_use#pd-us-google

Die Punktion der Kieferhöhle ist ein verläßliches Auskunftsmittel dafür, ob die Kieferhöhle ein pathologisches Sekret enthält, gibt uns aber keinerlei Aufschluß, ob die Kieferhöhle krank oder gesund ist. Es können bei negativer Punktion die hochgradigsten Veränderungen in der Kieferhöhle vorhanden sein. Gerade deshalb, weil der Punktion eine zu weitgehende Bedeutung zugemessen wurde, war es möglich, daß durch Jahrzehnte diese Art von Kieferhöhlenentzündung von den Klinikern übersehen wurde.

In allen von mir vorgestellten oder berichteten Fällen von Polypen fand ich eine hochgradige Entzündung der Kieferhöhlenschleimhaut. Der deutlichste Beweis des Zusammenhanges von Polypen mit der Kieferhöhle ist der letzte Fall, wo nach Entfernung der Kieferhöhlenschleimhaut einzelne Polypen den Zusammenhang mit der Basis verloren und als lose gewordenes Gebilde aus der Nase mittels Pinzette entfernt werden konnten.

Ein weiterer Beweis ist der zweite Fall, wo nach mehrmaliger Operation des Siebbeines die Polypen rasch rezidivierten, während nach Operation der Kieferhöhle bisher keine Rezidive bemerkbar ist.

Ich will damit nicht sagen, daß das Siebbein nicht imstande ist, Polypen zu bilden. Jede chronisch-katarrhalische Nebenhöhlenentzündung kann zu Polypen führen, somit auch die des Siebbeines. Da jedoch in sämtlichen Fällen von Polypen, die ich im letzten Halbjahr operierte, die Kieferhöhle chronisch-katarrhalisch erkrankt war, und die Kieferhöhle von sämtlichen Nebenhöhlen am häufigsten erkrankt, liegt der Schluß nahe, daß entgegen der jetzigen Anschauung die Kieferhöhlenentzündung eine häufige Ursache der Polypen sein dürfte. Die Polypen sitzen wohl im Bereich des Siebbeines, hatten aber in den von mir beobachteten Fällen mit einer Erkrankung des Siebbeines ebenso wenig zu tun, wie der Eiterstreifen, der sonst bei der eitrigen Kieferhöhlenentzündung im Hiatus semilunaris, also ebenfalls im Bereich des Siebbeines erscheint.

So wie der Eiterstreifen für die eitrige Kieferhöhlenentzündung charakteristisch ist, so ist die chronisch-katarrhalische Kieferhöhlenentzündung durch Polypen gekennzeichnet, deren Stiel ins Infundibulum führt.

Die Polypen sind entweder Prolapse der chronisch-katarrhalischen Kieferhöhlenschleimhaut durch ein normales oder akzessorisches Ostium oder entstehen auf die Weise, daß die chronisch-katarrhalische Entzündung der Kieferhöhlenschleimhaut durch den Ausführungsgang sich in die Nase fortsetzt und vorwiegend jene Teile der Nasenschleimhaut ergreift, die sich in der Umgebung der Nebenhöhlenostien befinden und mit der Unterlage nur locker verwachsen sind. Ich möchte noch bemerken, daß neben der eitrigen und katarrhalischen Entzündung eine Kombination beider vorkommt.

Meine klinischen Untersuchungen, die von den Untersuchungen über die Entstehung der Choanalpolypen ihren Anfang nahmen, führen zu den gleichen Ergebnissen, zu denen Uffenorde durch seine histologischen Untersuchungen kam.

Digitized by Google
Original from UNIVERSITY OF MINNESOTA
Generated on 2019-10-24 18:22 GMT / http://hdl.handle.net/2027/umn.31951002684121b
Public Domain in the United States, Google-digitized / http://www.hathitrust.org/access_use#pd-us-google

Aussprache:

Glas meint, daß die Punktion uns stets nur Aufklärung darüber gibt, ob in der Kieferhöhle Eiter vorhanden ist oder nicht. Über den Zustand der Schleimhaut der Kieferhöhle (chronische, nicht eitrige Entzündung, Ödem der Schleimhaut, Polyposis) gibt die Punktion selbstverständlich keine Aufklärung. Das sind wohl zum Teil jene Fälle, bei denen trotz negativer Punktion die Röntgendurchleuchtung, die Vohsenschen Transillumination, der Glassche Stimmgabelversuch auf Veränderungen der Kieferhöhle hinzuweisen scheinen. Glas fragt an, ob Vortragender diesbezügliche Beobachtungen gemacht hat.

Fein will nur 2 Fragen an den Vortragenden richten: 1. Womit begründet Hirsch seine Anschauung, daß, wenn polypöse Beschaffenheit der Kieferhöhle und Polypen in der Nase gefunden werden, unbedingt die Polyposis der Kieferhöhle der primäre Zustand und die Nasenpolypen die Folgeerscheinungen vorstellen müssen? Wir können uns auch vorstellen, daß beide Zustände durch eine gemeinsame Ursache verursacht sein könnten.

2. Welche klinischen Symptome deuten, wenn wir in der Nase Polypen finden, darauf hin, daß die Kieferhöhle das ursächliche Moment vorstelle, mit anderen Worten, wodurch ist die Indikation zur Eröffnung der Kieferhöhle gegeben?

Kofler: Wie ich schon in einer dieser Sitzungen erwähnt habe, fand ich öfters Veränderungen der Kieferhöhlenschleimhaut, wie sie Hirsch soeben gezeigt hat, in an der Leiche eröffneten Kieferhöhlen bei gleichzeitigem Fehlen jeglichen Sekretes in denselben. Ich glaube nur, daß es sich in diesen Fällen nicht um eine primäre Erkrankung der Höhlenschleimhaut handelt, sondern um sekundäre, durch mangelhafte Ventilation und negativen Druck entstandene Veränderungen. Diese unzulängliche oder gänzlich aufgehobene Ventilation kann eben durch im mittleren Nasengang befindliche Polypen hervorgerufen sein.

H. Neumann: Ich erlaube mir die Anfrage, ob der Herr Vortragende bei der Indikationsstellung zur Operation das Gewicht auf die Anwesenheit von entsprechenden Polypen in mehr minder großer Anzahl im mittleren Nasengang bei Fehlen von Eiter legt oder ausschließlich auf das wiederholte Rezidivieren derselben in Massen. Denn wie mir, werden wohl allen Fälle bekannt sein, in denen keinerlei Beschwerden außer mechanischer Obstruktion den Patienten zum Arzt führen, sich kein Eiter findet, und wo die Entfernung von 2 oder 3 Polypen diese Beschwerden dauernd behebt.

Braun: Die Beobachtung an einer Reihe von Choanalpolypen, deren Stil aus dem erweiterten Ostium maxillare hervortreten, scheint für die Ansicht Hirschs zu sprechen.

O. Hirsch (Schlußwort): Herrn Glas erwidere ich, daß die von ihm zur Feststellung der chronisch-katarrhalischen Kieferhöhlenentzündung empfohlenen Methoden: Röntgenaufnahme, Vohsensche Durchleuchtung und sein Stimmgabelversuch nicht durchgeführt wurden. Röntgen wegen der Kostspieligkeit, die anderen Verfahren wegen ihrer Unverläßlichkeit. Denn wenn der Durchleuchtung und dem Stimmgabelversuch eine besondere diagnostische Bedeutung zukäme, hätte Herr Glas uns schon solche Fälle zeigen können.

Herrn Fein erwidere ich, daß die Indikation zur Eröffnung der Kieferhöhle die rezidivierenden Polypen abgaben. Daß die Polypen bei den vorgestellten Fällen die Folge der Kieferhöhlenentzündung sind und nicht umgekehrt, davon kann man sich überzeugen, wenn man den Polypen zu seinem Ursprungsort der Kieferhöhlenschleimhaut, verfolgt. Daß man den großen Herd als Ursache und dessen Anhängsel den Polypen, als Folge anzunehmen hat, ist logisch gerechtfertigt.

Auf die Anfrage des Herrn Hutter erwidere ich, daß nur bei einer Patientin ein mäßiger Druck bei der Durchspülung mit Wasser notwendig war, während bei dem Patienten, bei welchem die stärksten Veränderungen gefunden wurden, die Spülung ganz leicht war; allerdings hatte dieser Patient ein Ostium accessorium.

Digitized by Google
Original from UNIVERSITY OF MINNESOTA
Generated on 2019-10-24 18:23 GMT / http://hdl.handle.net/2027/umn.31951002684121b
Public Domain in the United States, Google-digitized / http://www.hathitrust.org/access_use#pd-us-google

Daß es sich bei den vorgestellten Fällen nicht um Transsudate, wie Herr Kofler meint, handelt, zeigten die vorgeführten histologischen Bilder, wo neben der ödematösen Durchtränkung der Schleimhaut auch Zeichen der Entzündung vorhanden waren. Daß die chronisch-katarrhalischen Kieferhöhlenentzündungen den Anatomen von den Sektionen her bekannt waren, habe ich in meiner ersten Demonstration hervorgehoben.

IV. Genz: 1. **Karotisligatur wegen Nachblutung nach Tonsillektomie.**

Der 28jährige Patient war am 19. V. d. J. wegen chronischer Tonsillitis mit Fernbeschwerden und häufiger Angina tonsillektomiert worden. Da es schon während und unmittelbar nach der Operation beiderseits aus dem unteren Pol der Tonsillarnischen ziemlich profus blutete und ein Fassen der blutenden Stellen nicht möglich war, legte ich jederseits eine allerdings ziemlich tiefe Umstechung an. Der weitere Verlauf war normal und Patient wurde am 22. V. in häusliche Pflege entlassen.

Im weiteren Verlauf erfolgten dann noch in der Nacht des 24. V. und am Morgen des 5. VI. ohne äußere Veranlassung heftige Blutungen aus der rechten bzw. linken Tonsillarnische. Ich sah Patienten immer ganz kurze Zeit nachher, konnte aber nur in der rechten bzw. linken Wundnische, die im übrigen das Bild eines ganz normalen Heilungsvorganges zeigten, je ein zirka stecknadelkopfgroßes Koagulum sehen. Da Patient an einer rechtsseitigen Apizitis leidet, hätte ich wohl überhaupt eher an eine Hämoptoe gedacht, wenn er mir nicht berichtet hätte, daß er zuerst einen „festen Brocken" ausgespuckt hätte und gleich darauf sei die Blutung erfolgt. Dies ließ doch eventuell auf eine durch die Umstechung erfolgte Nekrose und Arrosion eines Gefäßes denken.

Doch genügten in beiden Fällen Bettruhe, intravenöse Injektion, hypertonische Kochsalzlösung und Eispillen, um eine weitere Blutung zu verhüten. Am Abend des 6. VI., also 17 Tage post operationem erfolgt eine neuerliche, angeblich ziemlich heftige Blutung und Patient wird von den Angehörigen in die Poliklinik gebracht. Die Untersuchung ergab wieder ein kleines Koagulum am unteren Pol des übrigens fast völlig verheilten Wundbettes, doch keine momentane Blutung. Patient bekam Eispillen und wurde zu Bett gebracht. Nachts erfolgte plötzlich eine so heftige Blutung aus der linken Tonsillarnische, daß die Anlegung des Marschikschen Kompressoriums notwendig wurde. Daraufhin stand die Blutung. Nach zirka 1 Stunde wurde Patient plötzlich von einem raptusartigen Aufregungszustand befallen und riß sich das Kompressorium aus dem Munde. Darauf erfolgte eine enorme Blutung und Kollaps. Mit Mühe wurde dem Patienten das Kompressorium wieder eingelegt; subkutane Infusion von 2 l physiologischer Kochsalzlösung, Kampfer, 0·04 Morphium. Patient, der pulslos war, erholte sich allmählich und schlief unter Morphiumwirkung ruhig. Mit Rücksicht auf den gefahrdrohenden Allgemeinzustand und angesichts des Umstandes, daß wir nach dem bisherigen Verlauf vor weiteren Blutungen keineswegs sicher sein konnten, entschlossen wir uns am Morgen zur Ligatur der linken Carotis externa. Die Operation wurde in Lokalanästhesie ausgeführt und

Digitized by Google
Original from UNIVERSITY OF MINNESOTA
Generated on 2019-10-24 18:23 GMT / http://hdl.handle.net/2027/umn.31951002684121b
Public Domain in the United States, Google-digitized / http://www.hathitrust.org/access_use#pd-us-google

die Arterie zwischen dem Abgange der Art. thyreoidea sup. und Art. lingualis ligiert.

Patient hat den Eingriff gut vertragen und konnte nach 14 Tagen geheilt entlassen werden. Ich sah den Patienten nach zweimonatiger Pause vor einigen Tagen wieder zum erstenmal. Patient fühlt sich völlig wohl, klagt aber über zeitweilig, namentlich bei kaltem Wetter auftretende Parästhesien und Kongestionen. Patient berichtet über ein zeitweilig auftretendes, mit starkem Herzklopfen verbundenes Hitzegefühl im Kopfe, das einige Minuten anhalte. Ob diese Störungen mit der Karotisligatur zusammenhängen, ist angesichts des Umstandes, daß es sich nur um eine Ligatur der Carotis externa handelt, fraglich, jedenfalls muß das Resultat der internen und neurologischen Untersuchung abgewartet werden.

Die Ursache dieser wiederholten Blutungen dürfte wohl in der Umstechung zu suchen sein. Ob es sich um durch die Umstechung hervorgerufene Nekrosen, Abstoßung der nekrotischen Partie mit Arrosion eines Gefäßes oder um Abszeßbildung und Arrosion gehandelt hat, vermag ich nicht zu entscheiden. Das objektive Bild der Wundheilung wich jedenfalls keineswegs vom normalen ab. Jedenfalls weist dieser Fall darauf hin, daß die Umstechung hier keineswegs ganz gefahrlos ist und wir möchten der Vernähung der Gaumenbögen über einem Tampon den Vorzug geben.

Aussprache:

Hajek: Ich akzeptiere das Positive, daß die Ligatur genügt hat, es soll auch bei starken Blutungen Anwendung finden, nur nicht zu spät. Daß die Umstechung die Ursache der starken Blutung war, ist reine Hypothese und nicht erwiesen.

Hutter erinnert an die Erfolge, die bei schweren parenchymatösen Blutungen von der Röntgen-Tiefenbestrahlung der Milz gesehen wurden.

Glas hält es für wichtig, in Fällen, die „blutungsverdächtig" sind, die Blutgerinnungszeit zu bestimmen. Durch intravenöse Afenilinjektionen gelingt es nicht selten, diese Zeit zu verkürzen. Von der Milzbestrahlung hat Glas bei stärkeren Blutungen keinen Erfolg gesehen. (Im übrigen verweist er auf seine Arbeit: Über Blutungen nach Tonsillektomie, die vor einigen Jahren in der Wiener klin. Wochenschr. erschienen ist.)

Marschik: Die Umstechung schafft neue Gewebsläsionen und Gefahr der neuerlichen Infektion und Arrosion. Außerdem erzeugt sie, namentlich wenn sie mehrfach ausgeführt wird, störende Narben und ist von deletärem Einfluß auf die Architektur und Beweglichkeit des weichen Gaumens. Wenn irgend möglich, sollte man sich auf die Tamponade in irgendeiner Form beschränken, gegebenenfalls aber mit der absolut erfolgsicheren Karotisligatur nicht zu lange warten.

Weil: In solchen Fällen wende ich weder Klemmen noch Umstechung an, um das lädierte Gewebe nicht noch mehr zu verletzen; ich bevorzuge das Einlegen eines Tampons aus Vioform- oder Noviformgaze und Fixation desselben an beiden Gaumenbögen mit Michelschen Klammern; man kann ihn auch 5 bis 6 Tage liegen lassen, ohne daß üble Folgen auftreten. Einmal sah ich noch 13 Tage nach der Operation eine schwere Nachblutung, die ich durch Trichloressigsäure leicht stillen konnte.

Hajek: Es ist doch eine theoretische Diskussion. Nach allen Methoden hat man gute Erfolge gesehen, alle haben zuweilen versagt. Hauptsache ist, daß man den Patienten nicht ausbluten läßt und rechtzeitig die Carotis externa unterbindet.

Digitized by Google
Original from UNIVERSITY OF MINNESOTA
Generated on 2019-10-24 18:23 GMT / http://hdl.handle.net/2027/umn.31951002684121b
Public Domain in the United States, Google-digitized / http://www.hathitrust.org/access_use#pd-us-google

Genz (Schlußwort): Die Verhältnisse wurden in unserem Falle dadurch kompliziert, daß ich, abgesehen vom letzten Male, keine Blutung, sondern nur die erwähnten ganz kleinen Koagula sehen konnte und konservative Maßnahmen vollständig ausreichten, daher war kein Grund, die Karotisligatur früher vorzunehmen.

2. **Scleroma nasi et laryngis bei einem Kinde.**

Der 10jährige Knabe, den ich Ihnen hier vorstelle, wurde vor einigen Tagen von Angehörigen wegen Heiserkeit und angeblicher nächtlicher Atemnot in unsere Abteilung gebracht. Aus der Anamnese wäre zu bemerken, daß der im übrigen kräftige und gut entwickelte Knabe angeblich schon seit seinem dritten Lebensjahre heiser ist, daß die Heiserkeit ganz langsam zunahm und mit zirka einem halben Jahre die erwähnten Anfälle von Atemnot auftraten, während ursprünglich nur Beschwerden beim Atmen durch die Nase bestanden. Die Eltern und Geschwister des Patienten sind gesund, nur ein Bruder des Patienten soll einmal heiser gewesen sein, doch konnten Warschauer Ärzte — das Kind stammt aus Russisch-Polen — nur einen einfachen Katarrh konstatieren, der auch tatsächlich bald geheilt war. Bei unserem Patienten wurde nach Angabe einer Tante des Kindes von einem Warschauer Spezialisten Rhinosklerom konstatiert und das Kind zur Behandlung nach Wien gewiesen. Soweit unsere Informationen verläßlich sind, soll in der Heimat des Knaben Rhinosklerom nicht vorkommen.

Bei der Untersuchung finden wir das Vestibulum nasi beiderseits konzentrisch verengt durch klare, rote, wulstartige, ziemlich derbe Infiltrate, die am Limes nasi beginnend, sich nach obenhin auf das Septum und untere Muscheln fortsetzen und auch namentlich links entlang der unteren Muschel nach rückwärts erstrecken. Mesopharynx und weicher Gaumen erscheinen frei. Der Epipharynx scheint, soweit man sich ihn durch die hintere Rhinoskopie ersichtlich machen kann, von Infiltration frei, ebenso die Choane. Es bestehen mäßige adenoide Vegetationen.

Bei der Laryngoskopie sieht man das Larynxlumen von beiden Seiten durch blaurote, subglottische Infiltrate bis auf einen ganz schmalen Spalt verengt, der sich nur gegen die anscheinend gesunde Hinterwand zu etwas erweitert. Die Infiltrate scheinen auch hier sehr derb zu sein, denn bei der Respiration kann man trotz normaler Beweglichkeit der Aryknorpel keine Erweiterung der Glottisspalte konstatieren. An der Diagnose Rhinosklerom läßt sich angesichts des klinischen Bildes, des eminent chronischen Charakters, des relativ guten Allgemeinbefindens nicht zweifeln. Ungewöhnlich ist nur der enorm frühzeitige Beginn, denn wir müssen annehmen, daß die vor 8 Jahren einsetzende Heiserkeit schon den Beginn der Erkrankung darstellt.

Aussprache:

Fein kann nicht erkennen, aus welcher Erscheinungen die Diagnose Sklerom in dem vorgestellten Falle gestellt werden kann, da auch nicht ein einziges der gemeinhin als charakteristisch bezeichneten Symptome vorhanden ist. Die Nase ist weich und nicht aufgetrieben, die Wülste sind sehr blaß und mäßig derb und begreifen nur die laterale Wand und bewirken keine konzentrische Einengung. Der Mundrachen ist ganz frei, das Velum ist weich und beweglich und zeigt

Digitized by Google
Original from UNIVERSITY OF MINNESOTA
Generated on 2019-10-24 18:23 GMT / http://hdl.handle.net/2027/umn.31951002684121b
Public Domain in the United States, Google-digitized / http://www.hathitrust.org/access_use#pd-us-google

nicht die charakteristische horizontale Falte, die Uvula ist nicht hinaufgezogen; der Epipharynx zeigt nach Angabe des Vortragenden außer adenoiden Vegetationen, die bei Sklerom auch ein ungewöhnlicher Befund sind, nichts Auffälliges.

Die Hauptsache ist aber vom Larynx zu sagen. Die Wülste, die man sieht, sind keine subglottischen Wülste, sondern es geht die Oberfläche der Taschenbänder direkt in diese Wülste über. Man sieht weder die Konturen der Taschenbänder noch die der Stimmbänder, von subglottischen Wülsten kann nicht gesprochen werden, weil eben die Stimmbänder selbst in die Wülste aufgenommen sind. Außerdem zeigen diese blassen dicken Wülste gar nicht das Aussehen von Skleromwülsten. Es ist ja nicht ausgeschlossen, daß das Sklerom einmal unter diesem Bilde erscheint, es fehlt aber jedes bekannte klinische Symptom für diese Diagnose. Die Tatsache, daß der Knabe aus Ostgalizien stammt, ist ebenso wenig entscheidend, wie die Angabe, daß in seiner Umgebung kein Skleromfall vorgekommen sein soll. Einzig und allein die histologische Untersuchung kann hier maßgebend sein. Der Zustand in der Nase sieht wie Lupus aus, die Ursache der Wülste im Kehlkopf läßt sich natürlich bei flüchtiger Untersuchung nicht sofort feststellen.

Heindl hält das blaue, starre Aussehen der Infiltrate im Larynx und am Naseneingang, welche den Nasenboden heben, von außen derb anzufühlen sind, für typisch für die Diagnose Rhinosklerom.

Glas: Ich halte diesen Fall für ein typisches Rhinosklerom, wenn auch gewisse Symptome des Skleroms, zum Beispiel die Choanalverengung, das Hinaufgezogensein der Uvula nicht vorhanden ist. Es genügen die merkwürdigen Infiltrate der Nase, von den Muscheln auf den Boden übergreifend, und die besonderen Wülste im Larynx, die von den Stimmbändern auf das subglottische Gebiet übergreifen und zum Teil die vordere Kommissur besetzt halten. Auch ohne die Geburtsstätte des Patienten zu berücksichtigen, erscheint die Diagnose Sklerom aus diesen klinischen Momenten gegeben.

Genz (Schlußwort): Ich möchte nur erwähnen, daß die Probeexzision und histologische Untersuchung in den nächsten Tagen vorgenommen werden wird und ich werde dann über das Resultat berichten.

V. Wiethe: **Ein Fall von enormer Hyperplasie der Zungentonsille.**

Der 36jährige Patient wurde wegen wiederholter Anginen und Drüsenschwellungen vor 1½ Jahren tonsillektomiert. Trotzdem traten die Drüsenschwellungen immer wieder auf. Seit ungefähr 4 Wochen hat Patient Schluckschmerzen und Fremdkörpergefühl im Hals. Bei der Spateluntersuchung sieht man beiderseits hinter den Papillae vallatae einen großen, granulären Wulst in die Tonsillennischen hineinragen. Bei der Spiegeluntersuchung erweisen sich diese Wülste, die bis an die Epiglottis reichen und sich in der Mittellinie berühren, als enorm vergrößerte Zungentonsille, welche Erscheinungen einer leichten Entzündung zeigt. Die Entstehungsursache der Hyperplasie ist derzeit noch nicht festgestellt, doch läßt der negative Blutbefund eine Leukämie ausschließen.

Aussprache:

Pöllhofer: Stück der Zungentonsille, die die Epiglottis kitzelte: Kitzelgefühl beim Sprechen, geheilt durch Abtragung mit der Schlinge.

G. Hofer: Wir wissen in diesem Falle nicht, ob eine entzündliche Schwellung oder eine echte Hyperplasie vorhanden ist. Daß eine Regeneration des adenoiden Gewebes nach Tonsillektomie vikariierend auftreten kann, so daß manchmal sich förmlich zwischen die leeren Gaumenbögen eine frische Tonsille einschiebt, ist bekannt. Ein Befund wie dieser mit großen lateralen Zungenwülsten hinab in die Vallekula bedeutet ein Unikum.

Digitized by Google
Original from UNIVERSITY OF MINNESOTA
Generated on 2019-10-24 18:24 GMT / http://hdl.handle.net/2027/umn.31951002684121b
Public Domain in the United States, Google-digitized / http://www.hathitrust.org/access_use#pd-us-google

H a j e k: Es kann sich auch um ein beginnendes Lymphosarkom der Zungentonsille handeln, das wird sich erst später zeigen.

D i n o l t: Hat einen 52jährigen Mann beobachtet, der wegen beiderseitiger Tonsillenvergrößerung und Gelenkschmerzen zur Tonsillektomie zugeschickt wurde. Die gleichmäßige, nicht seit der Kindheit bestehende Hypertrophie der Tonsillen sowie einzelne Drüsen am Hals erweckten den Verdacht auf Leukämie. Der Blutbefund bestätigte diese Diagnose. Patient ging 8 Tage später an einer Hämorrhagie ins rechte Kleinhirn zugrunde.

VI. E. S u c h a n e k: 1. **Ein Fall von intralaryngealer Struma. Menstruelle Volumsänderung und Stenose.**

Die 35jährige Patientin gibt an, seit ihrem 18. Lebensjahr an Husten zu leiden. Vor 12 Jahren trat während der Wehen beim dritten Partus heftige Atemnot ein, welche nach dem Partus spontan schwand. Dann war Patientin stets gesund, bis im Jänner dieses Jahres im Anschluß an einen Schnupfen neuerliche Atomnot auftrat. Seither kehrt die Atemnot immer einige Tage vor der Menses wieder, um bei ihrem Eintritt zu schwinden. Seit einigen Jahren leichter „Blähhals".

Die Laryngoskopie im April d. J., als Pat. die Abteilung Professor M a r s c h i k s aufsuchte, ergab: Larynx und Bewegung der Stimmlippen normal. Links hinten im subglottischen Raum eine Vorwölbung sichtbar. Die direkte Tracheoskopie am 13. IV. ergab: Am Trachealanfang (Lig. conicum?) erhebliche Stenose durch einen glatten, von anscheinend normaler Schleimhaut bedeckten, halbkugligen, weichen Tumor der linken und hinteren Wand. An der Kuppe des Tumors leicht höckerige ödematöse Schleimhaut. Der Tumor läßt sich mit dem Tracheoskop leicht wegdrücken. Unterhalb ist die Trachea frei, die Schleimhaut gerötet, teilweise mit Sekret bedeckt (chronische Tracheitis).

Seither wurde Patientin genau beobachtet, und es zeigte sich, daß stets einige Tage ante menses die Vorwölbung größer war, um dann wieder zu der heute sichtbaren Größe zurückzukehren.

Der Wechsel in der Ausdehnung dieser subglottischen Geschwulst läßt differentialdiagnostisch ein Sarkom, Perichondritis, luetisches Infiltrat ausschließen. Auch ein subglottisches Infiltrat bei Katarrh kommt hier wegen des konstanten Vorhandenseins einer Vorwölbung nicht in Betracht, so daß man die Diagnose „intralaryngeale Struma" stellen muß, um so mehr als bekanntlich häufig eine Anschwellung der Gland. thyreoidea ante menses beobachtet wurde. Die Lage dieser Geschwulst spricht wohl für die P a l t a u f sche Ansicht, daß es sich in solchen Fällen um ein Hineinwachsen von Schilddrüsengewebe in den Larynx (durch das Lig. cricothyreoideum oder Lig. cricotracheale) handelt, das meist durch ein Fehlen der Schilddrüsenkapsel an der Anheftungsstelle unterstützt wird. — Nach den heutigen Erfahrungen kommt als Therapie nur die Exstirpation mittels Larynxfissur in Betracht.

2. **Ein Fall von kongenitaler Hyperostose des Schädels.**

Der 56jährige Werkmann erschien mit der Klage über heftigen Kopfschmerz, besonders beim Husten. Anamnestisch nichts besonderes. Rhino-

Digitized by Google
Original from UNIVERSITY OF MINNESOTA
Generated on 2019-10-24 18:23 GMT / http://hdl.handle.net/2027/umn.31951002684121b
Public Domain in the United States, Google-digitized / http://www.hathitrust.org/access_use#pd-us-google

skopisch außer etwas vergrößerten mittleren Muscheln beiderseits nichts pathologisches. Die Probepunktion der Kieferhöhlen negativ. Wassermannreaktion negativ. Der darauf erhobene Röntgenbefund lautete: Fehlen sämtlicher Nebenhöhlen. Da jedoch die Punktion, wie eben erwähnt, einwandfrei durchgeführt war, wurden neuerliche Röntgenbilder angelegt, wobei es sich bei den ersten Aufnahmen schon herausstellte, daß eine auffallende Beschaffenheit des Knochens vorhanden sein muß, da auch mit verlängerter Expositionszeit kein deutliches Bild zu erreichen war. Erst als eine besonders harte Röhre verwendet wurde, gelang es, die zwei hier demonstrierten Bilder zu erhalten, welche einerseits eine auffallende Verdickung der Schädelknochen mit Fehlen der Spongiosa, andrerseits teils fehlende, teils sehr kleine Nebenhöhlen zeigen. Ob es sich um eine kongenitale Hyperostose oder prämature Synostose handelt, läßt sich nicht entscheiden. Jedenfalls sind die Kopfschmerzen durch diesen Befund erklärt, um so mehr, als beim Husten ein erhöhter intrakranieller Druck vorhanden ist. Außerdem zeigt der Fall wieder, wie vorsichtig man bei der Beurteilung von Röntgenbildern des Schädels sein soll.

Aussprache:

Marschik hat 1911 auf dem Kongreß in Berlin mit A. Schüller einen Fall von Defekt des Siebbeins aus der Klinik Chiari, verbunden mit Hyperostose des Schädeldaches gezeigt, der bei einer Siebbeinoperation schon bei der ersten Phase der Eröffnung der inneren Wand Orbitalemphysem bekam. Weist auf die gar nicht seltenen Fälle derartiger Hyperostosen mit prämaturer Synostose des Schädeldaches hin, die durch das wachsende Gehirn innerhalb der unnachgiebigen Schädelkapsel Hirndruckerscheinungen bekommen. Hierfür hat Schüller die sellare Trepanation vorgeschlagen, einen Weg, den die Natur mittels Ausbuchtung der Schädelbasis speziell auch der Sella häufig selbst beschreitet; es kann in einem solchen Fall zu den Erscheinungen eines Hypophysentumors kommen.

VII. Cemach: **Chronische Kieferhöhleneiterung. Vohsen negativ, Röntgen positiv.**

Es zeigten sich beiderseits hellrote Felder, gleichmäßige Abnahme der Lichtintensität bei Betätigung des Rheostaten, während im Röntgenbild vollständige Verschattung der kranken Kieferhöhle gefunden wurde. Das Durchleuchtungsbild änderte sich nicht nach Punktion und Ausspülung der Höhle, die ein großes Quantum schleimigen Eiters ergab.

Aussprache:

Hajek: Es kommt vor, daß bei sehr gut durchscheinender Kieferhöhle nach Vohsen doch Eiter in der Kieferhöhle sein kann.

Hanszel hat von der Vohsen durchleuchtung hauptsächlich bei akuten Empyemen der Oberkieferhöhle Aufschluß erhalten, bei chronischen Empyemen läßt die Vohsen durchleuchtung manchmal im Stich.

Cemach (Schlußwort): Patient gibt an, daß die Beschwerden seit 2 bis 3 Jahren bestehen und sich darin äußern, daß in kurzen Abständen Reizerscheinung in der rechten Nasenhälfte, verbunden mit rechtsseitigem Kopfschmerz auftraten und nach 1 bis 2 Tagen ein gelb gefärbter Schleimklumpen abgeht, worauf die Beschwerden nachlassen. Auf die Anamnese hin habe ich mich für berechtigt gehalten, ein chronisches, häufig exazerbierendes Empyem anzunehmen.

Digitized by Google
Original from UNIVERSITY OF MINNESOTA
Generated on 2019-10-24 18:23 GMT / http://hdl.handle.net/2027/umn.31951002684121b
Public Domain in the United States, Google-digitized / http://www.hathitrust.org/access_use#pd-us-google

VIII. Glas: 1. **Rundzellensarkom der rechten Tonsille.**

67jähriger Mann klagt seit Wochen über mäßige Schluckbeschwerden. Die rechte Tonsille zeigt eine unebene, an mehreren Stellen höckerige Beschaffenheit; keine Ulzeration; Konsistenz mäßig derbe. Kleine submaxillare nicht schmerzhafte Lymphdrüse. Das histologische Präparat ergibt die Diagnose Rundzellensarkom (Dr. Koritschoner). Glas glaubt nach präliminarer Carotis externa-Unterbindung und entsprechender Lymphdrüsenausräumung die Ausschälung der erkrankten Tonsille vornehmen zu sollen, um darauf Röntgenbestrahlung zu versuchen.

Aussprache:

Feuchtinger: Bei Sarkomen der oberen Luftwege, speziell bei kleinzelligen Rundzellensarkomen, ist zuerst die Röntgenbehandlung zu versuchen. Der Erfolg ist in vielen Fällen ein vollständiger. Der Befund blieb in der Beobachtungszeit bis zu einem halben Jahr ein vollständig normaler. In der nächsten Sitzung werden entsprechende Fälle vorgestellt werden.

Glas (Schlußwort): Mit Rücksicht auf diese günstigen Erfahrungen mit der Röntgenbestrahlung gerade bei Rundzellensarkomen der Tonsille, wie sie von Feuchtinger mitgeteilt werden, werde ich Patienten jedenfalls vorher der Bestrahlung unterziehen und in der Gesellschaft über den weiteren Verlauf berichten.

2. **Tumor der rechten Halsseite. Branchiogenes Karzinom (?) der rechten Halsseite mit Einbruch in den Kehlkopf.**

47jähriger Mann. Über orangengroßer Tumor der rechten Halsseite von derber, an einzelnen Stellen kalkharter Konsistenz. Der Tumor ist nach der Tiefe nicht zu umgrenzen. Haut nirgends ulzeriert, keine Fluktuation, keine Fistelbildung. Laryngologischer Befund: Schwellung des rechten Taschenbandes, Schwellung der rechten aryepiglottischen Falte, Fixation des rechten Stimmbandes. Bei der direkten Untersuchung kein besonderer Tumor nachweisbar. Probeexzision aus infiltriertem Gebiet: Entzündetes Gewebe. Diagnose: Entweder handelt es sich in einem solchen Falle um chronische Entzündung (Tuberkulose, Lues, Aktinomykose) oder um einen malignen Tumor (malignes Lymphom, Karzinom). Bei Tbc. würde der Tumor kaum diese kalkharte Konsistenz zeigen, es wären Granulationen, Fistelbildungen, Erweichungsherde vorhanden. Die Dysphagie würde im Vordergrunde der Symptome stehen. Gegen einen gummösen Prozeß spricht die Farbe des Larynx, die Derbheit des Tumors, der Geschwürsmangel, die negative Anamnese. Am ehesten wäre noch an Aktinomykose zu denken. Aber auch hier spricht die Derbheit der Geschwulst dagegen, der Mangel an Fisteln, das Fehlen von Fluktuation und Eiter, das Fehlen des Tumors im Unterkieferbereiche, wo die Halsaktinomykose gewöhnlich beginnt. Bleibt nur maligner Tumor übrig. Gegen Lymphona malignum spricht das Fehlen anderer erkrankter Lymphdrüsen; für Ca die Konsistenz des Tumors. Es fragt sich nur: Handelt es sich um einen primären Larynxtumor, der versteckt, von entzündetem Gewebe bedeckt,in der Tiefe des Kehlkopfes wuchert, etwa im Ventriculus morgagni, oder ist der große derbe Tumor der rechten Halsseite der primäre, welcher im Laufe des Wachstums die rechte

Digitized by Google
Original from UNIVERSITY OF MINNESOTA
Generated on 2019-10-24 18:23 GMT / http://hdl.handle.net/2027/umn.31951002684121b
Public Domain in the United States, Google-digitized / http://www.hathitrust.org/access_use#pd-us-google

Larynxhälfte in Mitleidenschaft gezogen hat? Auffallend sind drei Momente: 1. das Fehlen eines eigentlichen Tumors im Larynx; 2. der histologische Befund der aus dem Kehlkopf entfernten Stückchen; 3. das relative Mißverhältnis zwischen dem supponierten primären Larynxtumor und dem sekundären Halstumor. Aus diesen Gründen hält es Glas für möglich, daß es sich in diesem Falle um einen jener Tumoren handelt, welche ihren Ursprung aus der zweiten Kiemenspalte bzw. dem Sinus cervicalis nehmen und die zuerst von Volkmann als branchiogene Karzinome bezeichnet worden sind. (Bruns, Gussenbauer, Eigenbrodt.) Vortragender wird jedenfalls eine kleine derbe isolierte Halsdrüse zwecks histologischer Untersuchung exstirpieren, um zumindest den histologischen Charakter des Tumors zu ermitteln. Der Fall scheint inoperabel und wird der Strahlentherapie zugeführt werden.

Aussprache:

Suchanek hat diesen Patienten an der Abteilung Prof. Marschik vor 3 Monaten gesehen. Damals zeigte Patient die Erscheinungen akuter Entzündung mit Ödem des Larynxeinganges, das nach einigen Tagen auf Wärme und nach Eröffnung eines im Rec. piriformis gelegenen Abszesses schwand. Wir haben damals die Diagnose „Carcinoma laryngis" gestellt, die Probeexzision ergab jedoch keine einwandfreie Bestätigung. Patient entschwand dann unserer Beobachtung.

Dinolt sah vor 9 Jahren einen Fall, der dem oben vorgestellten frappant ähnlich sah und der durch 2 Jahre unter allen möglichen Diagnosen ging. Bei einer auswärts vorgenommenen Heißluftbehandlung kam es zu einer Abszedierung; im Eiter fanden sich Aktinomyzeskörner, worauf der Fall auf Jodbehandlung prompt ausheilte.

Hajek: Ich halte das für ein Karzinom des Ventrikels; kleine primäre Herde mit sekundärer Drüsenschwellung sind in den oberen Luftwegen nicht selten.

IX. K. Kofler: **Magen-Darmstörungen infolge chronischer Tonsillitis. Heilung nach Tonsillektomie.**

Der Patient, den ich Ihnen hier vorstelle, begab sich seinerzeit wegen heftigen Sodbrennens und eines nach jeder Mahlzeit in der Gegend der Magengrube auftretenden Druckes in Behandlung des Facharztes für Magen-Darmkrankheiten, des Kollegen F. Seidl. Dieser fand einen positiven Blutbefund im Duodenalsafte, der auf eine Erosion daselbst schließen ließ. Da die Beschwerden jeder Behandlung trotzten und jetzt die Frage zu entscheiden war, ob diese Vagusneurose nicht vielleicht tonsillären Ursprunges wäre, eine Frage, die in der nach Tonsillektomie erfolgten Heilung einiger früherer, analoger Fälle ihre Berechtigung hatte, wurde mir der Patient zur Untersuchung der Tonsillen zugeschickt, besonders auch deshalb, weil er an Foetor ex ore litt. Ich fand eine ausgesprochene chronische Entzündung der Gaumentonsillen und entfernte sie daher radikal. Das äußerst quälende Sodbrennen ließ schon in der zweiten Woche post operationem nach, um dann mit den übrigen Beschwerden völlig zu verschwinden.

Dieser Fall ist nur einer aus einer Serie gleichartig verlaufener Fälle, zwei weitere dieser Art stehen noch vor der Tonsillektomie; ich werde sie in einer der nächsten Sitzungen dieser Gesellschaft vorstellen. Es handelt sich

Digitized by Google
Original from UNIVERSITY OF MINNESOTA
Generated on 2019-10-24 18:24 GMT / http://hdl.handle.net/2027/umn.31951002684121b
Public Domain in the United States, Google-digitized / http://www.hathitrust.org/access_use#pd-us-google

also in allen diesen Fällen um eine Vagusneurose tonsillären Ursprunges, die sich in Hypersekretion, in Hyperazidität und spastischen Erscheinungen, und zwar in Form von Pylorusspasmus äußert, der dann sekundär zu Erosion und Ulkus führt. Fast alle Patienten klagten außer über Sodbrennen und über einen besonders nach der Mahlzeit im Epigastrium auftretenden Druck, gleichzeitig auch über üblen Mundgeruch.

Aussprache:

Fein: Da Kofler die Vorstellung weiterer ähnlicher Fälle in Aussicht stellt, behalte ich mir vor, erst dann zu dem vorgetragenen Thema Stellung zu nehmen.

X. Heindl: **Wismuth-Stomatitis durch antiluetische Behandlung mit Trepol.**

Patient, bereits im Stadium der Abheilung der stomachalen Erkrankung stehend, zeigte vor 14 Tagen noch mächtige Nekrosen der Wangen- und Gaumenschleimhaut, auch der Gingiva mit blaugrau bis schwarzgrüner Verfärbung der Umgebung, ähnlich wie bei Noma. Im Zentrum sehen wir dann die blasenförmig abgehobene nekrotische, schmierig gelblich verfärbte Schleimhaut, welche bald einem schmierig belegten Ulkus Platz macht. Die Erkrankung beginnt immer an der Gingiva rings um die schadhaften oder gangränösen Zähne, wie hier, wo wir einen dem Bleisaume ähnlichen Belag auftreten sehen. Sehr bald breitet sie sich von hier auf die nächste Umgebung und wie ein Abklatschgeschwür auf die gegenüberliegende Stelle der Wangenschleimhaut aus, immer auf jener Seite, auf der der Patient schläft und welche der verminderten mechanischen Reinigung ausgesetzt ist. Die Ursachen sind dieselben wie bei der Quecksilberstomatitis: Vernachlässigung der Mundpflege. Prof. Scherber, aus dessen Abteilung der Patient stammt, fand in dem Belage immer fusiforme und vibrioförmige Bazillen und gramnegative Spirochäten vom Typus der „Sp. buccalis" und hat darüber bereits in der Arbeit „Nekrotisierende Stomatitiden" (Deutsche med. Wochenschr. 1906), wie er mir mitteilt, geschrieben. Das Auftreten dieser Stomatitis darf nicht als ein Nachteil der Trepolbehandlung angesehen werden. Denn es erkrankten daran nur jene Individuen, welche vorher und während der Trepolbehandlung. wie hier, die Mundpflege vernachlässigen, wo also bereits das Virus der genannten Bakterienarten sich lokalisiert hat. Andere nicht. Es wird sich also empfehlen, vor einer antiluetischen Kur mit Trepol, sowie vor einer solchen mit Mercur das Gebiß der Patienten durch Extraktion solcher kariöser Zähne, wie sie hier zu sehen sind, in Ordnung zu bringen und auf mehrmalige tägliche Mundreinigung zu dringen. Trepol ist weinsteinsaures Wismuthpräparat.

XI. Braun: **Spontane Knorpelausstoßung nach Septumoperation vor 2 Jahren.** (Bericht nicht eingelangt.)

Aussprache:

Glas meint, es könnte sich wohl auch um ein mittels des Killianschen Messerchens zur Zeit der Operation abgesprengtes Knorpelstückchen handeln, das

Digitized by Google
Original from UNIVERSITY OF MINNESOTA
Generated on 2019-10-24 18:23 GMT / http://hdl.handle.net/2027/umn.31951002684121b
Public Domain in the United States, Google-digitized / http://www.hathitrust.org/access_use#pd-us-google

längere Zeit reaktionslos in der Septumtasche lag, vielleicht in einem Winkel noch mit dem Knorpelrest zusammenhängend, das erst jetzt zur Abstoßung gelangt.

XII. Menzel: **Zungenstruma. Radikale Exstirpation infolge histologischer Fehldiagnose (Peritheliom). Hypothyreose. Heilung durch Thyreoideatabletten.**

Die 50jährige Patientin war von Menzel bereits in der Sitzung vom April 1918 demonstriert worden. Sie zeigte damals einen über pflaumengroßen, von normaler Schleimhaut bedeckten kugligen Tumor des Zungengrundes, welcher seiner Unterlage breitbasig aufsaß, von derber Konsistenz war und von dem betreffenden pathologischen Anatomen auf Grund seiner histologischen Untersuchung als Peritheliom erklärt wurde.

Vortragender entfernte den größten Teil des Tumors vom Munde aus mit dem Skalpell. Vor Abtragung des linken Tumordrittels kam es zu einer heftigen arteriellen Blutung, welche eine Naht des ganzen Wundbettes nötig machte.

Infolgedessen mußte zunächst von der Vollendung der Operation Abstand genommen werden. Vortragender beobachtete Patientin noch durch 1½ Jahre, wobei sich stets das Vorhandensein des Tumorrestes im linken Zungengrunddrittel zeigte, ohne daß er an Größe zugenommen hätte. Außerdem aber zeigte Patientin schon damals myxödematöse Symptome, und zwar ein gedunsenes, gelblich verfärbtes Gesicht, Ödem an den unteren Lidern sowie an den Beinen, ihre Intelligenz hatte wesentlich gelitten, sie konnte schwer denken, sprach sehr wenig und war außerordentlich schwerfällig. Sie war auch nicht arbeitsfähig, weil sie sehr rasch ermüdete. Vortragender hatte diesen Zustand als Folge des großen Blutverlustes während der Operation und der schlechten Ernährungsverhältnisse der Patientin aufgefaßt, also als eine Art von Hungerödem. Letztere Diagnose wurde auch von einem zu Rate gezogenen Internisten bestätigt.

Vor etwa 4½ Monaten nun, also 4 Jahre nach der Operation, erschien Patientin wieder beim Vortragenden, wobei sich zeigte, daß keine Spur eines Tumorrestes mehr vorhanden war. Es hatte sich der bei der letztmaligen Untersuchung sicher konstatierbar gewesene Tumorrest vollständig resorbiert, derart, daß nunmehr am Zungengrund eine weißliche zarte, bei der Palpation sich weich anfühlende Narbe vorhanden war. Der myxödematöse Zustand bestand auch jetzt noch, wenn auch in etwas gemildeter Form.

Der Lokalbefund am Zungengrund, der an die Eigentümlichkeit der Riedelschen Struma erinnerte, insofern als auch hierbei nach Exzision eines Strumateiles sich unter Umständen die ganze Struma zurückbildet, erweckte in Vortragendem den Verdacht, daß dem vermeintlichen Tumor des Zungengrundes eine akzessorische Schilddrüse zugrundegelegen war und der postoperative Zustand einen echten Myxödem entsprach, um so mehr, als keine Schilddrüse am Halse tastbar war und eine auf Grund obiger Erwägung sofort eingeleitete Behandlung mit Thyreoidintabletten den Allgemeinzustand derart besserte, daß Patientin nach wenigen Wochen nicht

Digitized by Google
Original from UNIVERSITY OF MINNESOTA
Generated on 2019-10-24 18:23 GMT / http://hdl.handle.net/2027/umn.31951002684121b
Public Domain in the United States, Google-digitized / http://www.hathitrust.org/access_use#pd-us-google

mehr zu erkennen war. Sämtliche myxödematöse Symptome bildeten sich zurück, Patientin wurde wieder arbeitsfähig und geistig wie körperlich wieder normal.

Herr Prof. Sternberg hatte die Liebenswürdigkeit, den vor 4 Jahren exstirpierten Tumor neuerlich zu wiederholten Malen zu untersuchen und ist zu dem Endresultate gekommen, daß es sich tatsächlich um normales Strumagewebe handelt. Der Befund Prof. Sternbergs lautet:

„Die neuerliche Untersuchung des übersendeten Gewebsstückes zeigt unterhalb des Epithels eine Einlagerung von zu Gruppen angeordneten drüsenähnlichen Formationen, die von einem einreihigen Zylinderepithel ausgekleidet sind und von welchen einzelne typisches Kolloid enthalten, während die Mehrzahl dieser kleinen Hohlräume keinen Inhalt aufweist. Größere Anteile dieser Bildung sind vollkommen hyalin umgewandelt. Auch finden sich hier Kalkeinlagerungen im Gewebe. Die Drüsenbläschen entsprechen vollständig den Follikeln einer Schilddrüse, so daß es nach diesem Befunde und im Zusammenhang mit dem klinischen Verlauf keinem Zweifel unterliegen kann, daß es sich hier um eine Schilddrüse an der Zungenbasis gehandelt hat."

Zusammenfassend läßt sich demnach sagen: In einem Falle von Struma accessoria des Zungengrundes, welche auf Grund einer unrichtigen histologischen Diagnose als Peritheliom angesehen und zu 2 Dritteln operativ entfernt wurde, kam es kurz nach der Operation zu einem Myxödem, das durch Thyreoidintabletten innerhalb kurzer Zeit geheilt wurde.

Das letzte, nicht operativ entfernte Drittel der Struma resorbierte sich nach der Operation von selbst analog den Fällen von Riedelscher Struma.

Der Fall ist auch deshalb von Interesse, weil er die mitunter bestehenden Schwierigkeiten der histologischen Diagnose und die Mißgriffe aufzeigt, die dadurch zustande kommen können.

Aussprache:

Schlemmer: Bei der Operation von Zungengrundstrumen ist es nicht nur nicht fehlerhaft, sondern im Gegenteil erwünscht, einen Teil des Tumors in situ zu belassen, namentlich dann, wenn Schilddrüsengewebe an normaler Stelle nicht vorhanden ist. Wird in solchen Fällen radikal operiert, so treten natürlich Ausfallserscheinungen auf.

Suchanek berichtet über den seinerzeit vorgestellten, von Prof. Marschik operierten Fall von Zungenstruma. Die Patientin zeigte nach der Operation eine Hypertrophie des belassenen Strumarestes mit leichten Ausfallserscheinungen in Form von Müdigkeit, Haarausfall und Hautblässe. Eine vor 3 Monaten vorgenommene Implantation von Schilddrüsenstücken hatte nur insoweit einen Erfolg, als die subjektiven Erscheinungen geringer wurden; der Strumarest vor der Epiglottis jedoch ist noch etwas größer geworden.

Menzel (Schlußwort): Da ich bei der Operation der Patientin nicht wußte, daß es sich um eine Struma handle, sondern glaubte, ein Peritheliom vor mir zu haben, trägt der Rat Herrn Schlemmers nicht der damaligen Sachlage Rechnung.

XIII. Hajek: **Tracheostomie bei doppelseitiger Rekurrenslähmung.**

Wie Ihnen durch wiederholte Demonstrationen bekannt ist, habe ich bei nicht behebbaren Larynxstenosen, zu welcher besonders die dauernde

Digitized by Google
Original from UNIVERSITY OF MINNESOTA
Generated on 2019-10-24 18:23 GMT / http://hdl.handle.net/2027/umn.31951002684121b
Public Domain in the United States, Google-digitized / http://www.hathitrust.org/access_use#pd-us-google

Medianstenose der Stimmbänder gehört, die übernarbte Fistel der Trachea angeführt. Da es nach der gewöhnlichen Tracheotomie noch Monate lang dauern kann, ehe die Öffnung eine konstante Weite hat, hat sich das Problem ergeben, gleich von vornherein eine derartige Plastik der Trachea vorzunehmen, daß die Öffnung sofort die nötige Kontur hat. Ich zeige nun hier einen derartigen Fall von Mediastenose infolge doppelseitiger Partikuslähmung nach Strumektomie, wo mir dies gleich gelungen ist. Ich habe von vornherein zwei bewegliche Lappen gebildet, einen oberen und unteren mit entsprechenden Entspannungsschnitten, und die Sache ist tadellos angeheilt. Der Kranke braucht, obwohl seit der Operation erst 14 Tage verflossen sind, keine Kanüle; er atmet tadellos und spricht bereits gut. Durch weitere Übung wird die Sprache sicherlich noch müheloser, d. h. mit geringerer exspiratorischer Luftverschwendung vor sich gehen.

Aussprache:

Kofler: Bei den Tracheostomien konnte ich öfters die Erfahrung machen, daß ein unmittelbar nach der Operation genügend weit aussehendes Stoma hinterher sich als zu eng erwies. Die Ursache lag in der Schilddrüse, die sich später vorwölbend, die flach zur Trachea abfallenden Hautlappen steil aufstellte und dieserart das Stoma vorübergehend oder sogar dauernd verengte. Dem Verhalten der Schilddrüse ist also bei der Anlegung eines Tracheostoma besondere Aufmerksamkeit zuzuwenden. Es wird öfters notwendig sein, die der Trachealöffnung benachbarten Partien der Schilddrüsen zu resezieren.

Marschik erinnert an seinen Demonstrationsvortrag über Tracheostomie in der Märzsitzung, der in der heutigen Nummer der Monatsschr. f. Ohrenhlk. erscheint. Seine Versuche datieren schon seit 14 Jahren. Wichtig ist, die Trachealwand durch subperichondrale Exzision der Ringe weich und schmiegsam und somit dem Hautlappen adäquat zu machen. Die Details sind in der obigen Arbeit nachzulesen.

Hajek (Schlußwort): Ich habe ohne Resektion der Trachealringe dasselbe erreicht, da man die Ringe nicht mitnähen muß. Es müssen noch weitere Erfahrungen zeigen, welche Methode die wenigsten Versager hat.

XIV. G. Hofer: 1. **Exfolierendes Karzinom des Mundbodens.**

Der 40jährige Patient verspürte vor 1 Jahre Schmerzen an der Zunge. Eine Probeexzision von einer Stelle der Zunge, deren näheres Aussehen uns unbekannt ist, ergab Granulationsgewebe. Der Patient entzog sich in der Folge einer weiteren Behandlung, gibt aber nunmehr an, daß sich von Zeit zu Zeit kleine Teile im Munde losstießen. Vor 2 Monaten entstanden längs des Unterkieferrandes kleine Schwellungen, die sich zu Fisteln erweiterten, aus denen sich gelber dicker Eiter entleert.

Sie sehen derzeit an dem Patienten folgendes: Am Kinn und längs des unteren Randes der Mandibula tiefe Narben unterbrochen durch mehrere teilweise noch eiterentleerende Fisteln. Eine diffuse, mäßige Schwellung und Rötung der Haut am Kinn und oberen vorderen Halsanteilen. In dem durch partielle Kieferklemme mittelweit geöffneten Munde fehlt die Zunge vollständig. Der Mundboden ist in eine große diffuse Geschwürsfläche verwandelt, die nach rückwärts bis an die vorderen Falten des weichen Gaumens reicht. Die Affektion ist schmerzlos und indolent.

Digitized by Google
Original from UNIVERSITY OF MINNESOTA
Generated on 2019-10-24 18:23 GMT / http://hdl.handle.net/2027/umn.31951002684121b
Public Domain in the United States, Google-digitized / http://www.hathitrust.org/access_use#pd-us-google

Mein erster Gedanke bei der Untersuchung des Patienten war Aktinomykose oder ausgebreitetes Gumma des Mundbodens, aber beide Diagnosen mußten infolge vollständig negativer einschlägiger Untersuchung fallen gelassen werden. Eine Probeexzision ergab wieder unspezifisches Granulationsgewebe. Da entschloß ich mich zu einer tiefergreifenden Exzision am Mundboden von verschiedenen Stellen, und nunmehr ergab die histologische Untersuchung Karzinom, und zwar wahrscheinlich Basalzellenkarzinom, von reichlichem Bindegewebe durchsetzt.

Der Verlauf dieses Prozesses, die Narben- und Fistelbildung an der Außenseite sind doch ein außerordentlich seltsamer Aspekt beim Karzinom der Mundhöhle. Ich fand in der einschlägigen Literatur keinerlei ähnlichen Fall. Nur in dem Buch von K ü m m e l findet sich Narbenbildung und partielle Abstoßung bei Karzinomen der Lippen erwähnt. Die Bildung von äußeren Narben und Fisteln, das langsame Weiterkriechen von Karzinomen am Mundboden mit Exfoliation so großer Partien von Weichteilen, hier also der ganzen Zunge, ist in diesem Falle beinahe ein Unikum zu nennen.

2. **Zwei Fälle von Diphtheriestenose. Laryngotracheostomie.**

Die Kinder sind schon vor mehreren Monaten hier gezeigt worden; sie waren vor 9 Jahren nach der damals so sehr propagierten Methode der Laryngostomie französischer Autoren behandelt worden.

Bei dem ersten Kind konnte trotz dieser Laryngostomie durch systematische Dilatation ein entsprechendes Tracheallumen erzielt werden. Der Verschluß des Tracheolaryngostomas, so verlockend es wäre, erscheint uns infolge Gefahr einer sekundären Stenose bei dem noch so sehr im Wachstum befindlichen Individuum trotzdem noch nicht indiziert.

Das zweite Kind erläutert so recht sinnfällig die ganze Verwerflichkeit der Laryngotracheostomie zur Behandlung narbiger Stenosen im Kindesalter, denn der dadurch erzielte vollständige Wegfall der vorderen Wand des Atemrohres hat trotz eingeleiteter Dilatation ein Kollabieren des Lumens zur Folge. Hier ist derzeit jede Therapie nutzlos und wird mit einer späteren Tracheoplastik wohl noch mehrere Jahre bei über das Alter maximalen Wachstums der Patientin gewartet werden müssen.

A u s s p r a c h e:

M a r s c h i k rät mit H a j e k von jeder eingreifenden Behandlung bei beiden Kindern derzeit ab und empfiehlt, bis zum Abschluß des Wachstums damit zu warten, um nicht wieder Enttäuschungen zu erleben. Außerdem ist der Hinweis Herrn H o f e r s auf die Schädlichkeit der Laryngostomie bei Kindern, der Verletzung eines zarten, im Wachstum befindlichen Kehlkopfes, dankenswert.

XV. F e u c h t i n g e r: 1. **Carcinoma recessus piriformis dextri recidivans. Radikaloperation. Heilung.**

Die Operation (Anfang Oktober 1922) erweist sich durch die Größe der in den Ösophagus hinabreichenden Geschwulst und durch die Verwachsung mit der Haut und der Gefäßscheide als schwierig. Die Wunde ist jetzt 1 Monat nach der Operation verheilt, doch bleibt abzuwarten, ob ein Dauererfolg erreicht wurde. Demonstration des Präparates.

Digitized by Google
Original from UNIVERSITY OF MINNESOTA
Generated on 2019-10-24 18:23 GMT / http://hdl.handle.net/2027/umn.31951002684121b
Public Domain in the United States, Google-digitized / http://www.hathitrust.org/access_use#pd-us-google

Aussprache:

Menzel berichtet über die Krankheitsgeschichte des Falles bis zur Aufnahme an die Klinik Hajek.

Der Fall ist identisch mit dem von Menzel in dieser Gesellschaft zu Anfang 1922 vorgestellten, nach endolaryngealer Operation durch 1 Jahr ohne Rezidive gebliebenen Falle von beginnendem Karzinom des rechten Sinus piriformis.

4 bis 5 Monate später erschien Patient wieder in des Vortragenden Ordination mit dem Symptomenbild einer akuten fieberhaften Perichondritis des rechten Arygelenkes, dessen Ödem sich auch auf den linken Aryknorpel und Aryfalte erstreckte. Die Symptome schwanden nach etwa 8 Tagen, um eine Woche später in der gleichen Weise wieder aufzutreten. Die Temperatur stieg jedesmal auf 38 bis 38·6°. Diese Rezidive schwand nicht vollkommen. Die Symptome bildeten sich aber bis zu einem gewissen Grade wieder zurück, um noch ein drittesmal zu exazerbieren. Erst zum Schlusse zeigte sich der Beginn eines Tumors am rechten Sinus piriformis. Es lag also eine offenbar auf dem Lymphwege entstandene regionäre Rezidive des Karzinoms vor. — Die am Schlusse von Menzels Demonstration ausgesprochene Empfehlung der endolaryngealen Operation von beginnendem Karzinom auch des Sinus pirif. erfährt durch den Verlauf dieses Falles eine wesentliche Einschränkung.

Im übrigen erklärt das Präparat und der von Feuchtinger berichtete weitere Verlauf der Erkrankung des vorgestellten Falles das wiederholte attackenweise Auftreten des perichondritischen Symptomenkomplexes, der in diesem Falle der Ausdruck eines im Sinus pirif. aufgetretenen Abszesses war.

2. **Ein Fall von idiopathischer Perichondritis des Schildknorpels durch Inzision geheilt.**

Gesunder Mann erkrankt unter Schüttelfrost und Schmerzen im Kehlkopf. Nach 2 Tagen stellen sich Atembeschwerden ein und gleichzeitig tritt am Halse vor dem Schildknorpel eine schmerzhafte Schwellung auf. Die Symptome verschlimmern sich, bis plötzlich unter Husten reichlich Eiter ausgespuckt wird. Kurz hernach kommt der Patient in unsere Beobachtung. Er zeigt: fluktuierende, kleinapfelgroße Schwellung am Schildknorpel median aufsitzend, im Larynx unter der vorderen Kommissur eine Eiter entleerende Fistel. Ausgiebige Spaltung über den ganzen Abszeß, wobei sich besonders die linke Schildknorpelplatte vom Eiter umspült zeigt; am unteren Rand des Schildknorpels, der bereits angenagt, nekrotisierend sich erweist, führt eine Fistel in den Larynx. Der sequestrierende Knorpel wird ausgeschnitten, alles durch Gazestreifen offengehalten und die Tracheotomie angelegt. Darauf in 3 Wochen vollständige Heilung unter Granulation. Der Larynxbefund datiert normal. Die Erkrankung ist als idiopathische anzusehen, da keine der gewöhnlichen Ursachen bestehen. Ob eine mit oberflächlicher Hauteiterung einhergehende Skabies von ätiologischer Bedeutung war, ist nicht festzustellen. Die bakteriologische Untersuchung des Abszeßeiters ergab die

Digitized by Google
Original from UNIVERSITY OF MINNESOTA
Generated on 2019-10-24 18:24 GMT / http://hdl.handle.net/2027/umn.31951002684121b
Public Domain in the United States, Google-digitized / http://www.hathitrust.org/access_use#pd-us-google

verschiedensten Bakterienarten. Die Gefahr der Aspiration des Eiters und der Halsphlegmone wurde vermieden. Die Erkrankung ist selten, wir haben sie durch einige Jahre nicht an der Klinik gesehen.

XVI. E. Suchanek: **Metastatisches Bronchuskarzinom nach Kehlkopfexstirpation wegen Carcinoma laryngis. Exitus. Präparat.**

Das Präparat stammt von dem in der letzten Sitzung mit Bronchoskopie demonstrierten Patienten. Dieser wurde am 1. III. l. J. wegen Larynxkarzinom totalexstirpiert (Demonstration Prof. Marschik). Da sich in der Folge Hämoptoe einstellte, wurde bronchoskopiert und ein den Eingang zum rechten Bronchus verengendes Karzinom festgestellt. Die histologische Untersuchung ergab ebenso Plattenepithelkarzinom wie im Larynx. Es wurde einerseits im Bronchus Radium eingelegt, andrerseits intensiv mit Röntgen bestrahlt. Der im Mai aufgenommene Röntgenbefund ergab rechts infraklavikulär einen rundlichen, apfelgroßen, ziemlich scharf konturierten homogenen Schatten, der als Tumormetastase anzusprechen ist. Ein unscharf konturierter Schattenherd links infraklavikulär hatte nichts für Neoplasma charakteristisches. — In der Folge trat noch einige Male eine leichte Hämoptoe auf und ging Patient an Kachexie zugrunde. Die vor 2 Tagen erfolgte Obduktion (Prof. Sternberg) ergab: Defektus laryngis et pharyngis post exstirpationem propter carcinoma factam. — Carcinoma metastaticum glandul. lymphat. bronchial. multiplex tendens ad lobum super. pulmonis utriusque et infiltrans lobum super. dextr. et bronchium dextr. (juxta bifurcat. tracheae).

Carcinoma metastaticum hepatis, gland. suprarenal. sinist. Carcama lob. super. pulmon. dextr.; pneumonia lobular. lobi infer. sinistr. Atrophia brunea cordis. Marasmus, Tumor lienis chron.

Man sieht nun an dem Präparat einerseits die Stelle der seinerzeitigen Pharynxnaht, die intakte Epiglottis, welche den Schluckakt gar nicht beeinträchtigte, andrerseits ist hier der Killian sche Brückenlappen mit dem im Knopfloch angelegten Tracheostoma zu sehen. In den Lungen sieht man den metastatischen Tumor der entlang der Bronchien sich weiter verbreitert und an der Bifurkation ist der seinerzeit tracheoskopisch sichtbare Tumor zu finden.

Personalien.

Verliehen: Dem a. o. Professor für Ohren-, Nasen- und Kehlkopfkrankheiten in Erlangen A. Scheibe Titel und Rang eines o. Professors.

Ernannt: Prof. J. Zange, Jena, zum o. Professor für Ohren-, Nasen- und Kehlkopfkrankheiten in Graz.

Verleger, Herausgeber und Eigentümer: Urban & Schwarzenberg, Verlagsbuchhandlung in Wien I, Mahlerstraße 4 (verantwortlich: Karl Urban in Wien IV, Brucknerstraße 8). — Verantwortliche Schriftleiter: Für den otologischen Teil: E. Urbantschitsch in Wien I, Schottenring 24; für den laryngologischen Teil: H. Marschik in Wien IX, Severingasse 1; für den übrigen Teil: Karl Urban in Wien IV, Brucknerstraße 8. — Druck R. Spies & Co. in Wien V, Straußengasse 16 (verantwortlich: Rudolf Wielinger in Wien IV, Schleifmühlgasse 7).

Digitized by Google
Original from UNIVERSITY OF MINNESOTA
Generated on 2019-10-24 18:24 GMT / http://hdl.handle.net/2027/umn.31951002684121b
Public Domain in the United States, Google-digitized / http://www.hathitrust.org/access_use#pd-us-google

Generated on 2019-10-24 18:24 GMT / http://hdl.handle.net/2027/umn.31951002684121b
Public Domain in the United States, Google-digitized / http://www.hathitrust.org/access_use#pd-us-google

Digitized by Google

Original from
UNIVERSITY OF MINNESOTA



Digitized by Google
Original from UNIVERSITY OF MINNESOTA
Generated on 2019-10-24 18:24 GMT / http://hdl.handle.net/2027/umn.31951002684121b
Public Domain in the United States, Google-digitized / http://www.hathitrust.org/access_use#pd-us-google



Digitized by Google
Original from UNIVERSITY OF MINNESOTA
Generated on 2019-10-24 18:24 GMT / http://hdl.handle.net/2027/umn.31951002684121b
Public Domain in the United States, Google-digitized / http://www.hathitrust.org/access_use#pd-us-google

UNIVERSITY OF MINNESOTA
biom,per bd.56
stack no.104

Monatsschrift f ur Ohrenheilkunde und La

3 1951 002 684 121 B

Digitized by Google

Original from
UNIVERSITY OF MINNESOTA

Generated on 2019-10-24 18:24 GMT / http://hdl.handle.net/2027/umn.31951002684121b
Public Domain in the United States, Google-digitized / http://www.hathitrust.org/access_use#pd-us-google